GIOVANNI FRADÀ
Professore Ordinario di Clinica Medica
dell'Università di Palermo

SEMEIOTICA MEDICA

PICCIN

Alla memoria del mio Maestro
Maurizio Ascoli
e dei miei Genitori

A Franca
compagna della mia vita

Tutti i diritti sono riservati.
Nessuna parte può essere riprodotta in alcun modo
(compresi fotocopie e microfilms)
senza il permesso scritto dell'Editore.



Stampato in Italia

© 1983 "Piccin Nuova Libraria" - Padova

PREFAZIONE

Il problema, così attuale e così complesso, della formazione del medico va considerato sotto molteplici aspetti; per quanto riguarda la sua preparazione clinica è da dire che un ruolo fondamentale mantiene, accanto alla patologia medica, la semeiotica medica, quale insostituibile mezzo di esame dell'ammalato. In effetti, la semeiotica sta alla base della formazione e dell'opera del medico, in quanto gli fornisce gli elementi necessari su cui impiantare il ragionamento clinico.

Purtuttavia, la mia esperienza mi porta a constatare che molti studenti già vicini alla laurea ed anche non pochi medici, pur se specializzandi in medicina interna, non conoscono a sufficienza la semeiotica medica. L'inserimento della semeiotica tra le materie irrinunciabili ai fini del conseguimento della laurea potrebbe in parte modificare questa abnorme situazione: una disciplina indispensabile per l'esercizio professionale ed a cui il medico fa quotidianamente ricorso, che è poco coltivata e male interpretata, soprattutto per quella parte che è di diretta applicazione sull'ammalato.

Orbene, nel mentre i principi e la metodologia dell'esame fisico restano sostanzialmente invariati, l'interpretazione dei sintomi e dei segni correlati agli eventi morbosi è soggetta ad un continuo rinnovamento, in rapporto alle più approfondite conoscenze in campo patogenetico e soprattutto fisiopatologico; ciò porta anche al delinearsi di nuove espressioni semeiologiche e di nuovi complessi sindromici.

I rapidi e notevoli progressi conseguiti nel campo della tecnologia applicata alla medicina hanno profondamente rinnovato e smisuratamente allargato le possibilità di impiego dei mezzi di laboratorio e della strumentazione ad uso clinico. Ne deriva che, parallelamente all'incessante estendersi dei vari settori dell'indagine diagnostica, diviene particolarmente sentita l'esigenza di un aggiornamento della materia, che da un lato tenga conto delle nuove acquisizioni e dall'altro rifletta quella continua attività di decantazione e di rimaneggiamento che comporta l'evoluzione delle conoscenze.

Ad allestire il presente Trattato di semeiotica, oltre che dall'opportunità dell'aggiornamento, sono stato indotto anche dalle insistenti e amichevoli sollecitazioni pervenutemi da parte di Colleghi, forse soprattutto memori dell'impegno e del fervore con cui, ormai da vari decenni, mi dedico alle dimostrazioni semeiologiche, in corsia ed in aula.

La trattazione si svolge secondo l'indirizzo che si suole seguire tradizionalmente nell'esame del paziente, indicando le varie fasi e le modalità con cui si deve procedere. Iniziando dalla anamnesi, si passa, dopo l'esame fisico generale e l'esame psichico, ad una rassegna della più comune sintomatologia che suole emergere nel corso dell'interrogatorio, alla metodologia con cui va eseguito l'esame dei vari organi ed apparati, ai rilievi che ai singoli livelli si possono evidenziare, alla loro genesi ed al loro significato.

Nell'intento di indurre il lettore ad applicare i principi della semeiotica speciale, si è proceduto per i vari apparati ad un inquadramento delle manifestazioni cliniche connesse alle più comuni evenienze morbose, secondo una impostazione differenziale. Poiché, infatti, sono convinto dell'opportunità che lo studio della semeiotica cominci anche ad addestrare alla differenziazione tra forme morbose analoghe (il che costituisce, accanto alla terapia individualizzata, il compito specifico della Clinica), nel corso della trattazione sono stati via via introdotti gli elementi basilari della diagnostica differenziale.

La presentazione dei sintomi e dei segni è fatta in chiave prevalentemente fisiopatologica, in modo da favorire un approccio razionale alla loro comprensione. La massima parte dello spazio disponibile è stata dedicata alle manifestazioni di più comune riscontro nella pratica medica; la scelta delle manifestazioni e dei complessi sindromici più rari è stata fatta principalmente in base al loro interesse culturale od alla loro utilità formativa.

Ad ogni capitolo di semeiotica fisica riguardante i vari apparati organici fa seguito quello dedicato alle relative indagini diagnostiche ed in particolare alla semeiotica strumentale, della quale sono anche illustrate le più aggiornate metodiche; ne vengono precisati i principi, le indicazioni ed i limiti, con alcuni riferimenti ed esemplificazioni, rimandando per eventuali approfondimenti settoriali alle trattazioni specialistiche.

L'importanza ed il ruolo a volte fondamentale che oggi rivestono i sussidi diagnostici non può, però, giustificare una visione della medicina in chiave eminentemente tecnicistica, anziché clinica; ciò spesso è conseguenza di una educazione e di una "mentalità" ultraspecialistica, che proponendo una visione settoriale dell'ammalato porta a perderne la visione unitaria e quindi allontana dalla realtà clinica.

Pertanto, si è sempre cercato di dare il giusto risalto alla semeiologia diretta, che è stata sviluppata in modo compiuto (pur senza cadere in preziosismi di tecnica ormai superati e senza indulgere in dati meramente dottrinari), approfondendone gli aspetti concreti e validi, in vista delle finalità diagnostiche.

La trattazione, che dovrebbe risultare sufficientemente chiara e per quanto possibile concisa ed equilibrata nelle sue varie parti, è corredata da una vasta documentazione iconografica e da numerose rappresentazioni schematiche, riconoscendo l'efficacia della loro concisione ed immediatezza ai fini dell'apprendimento; ciò è stato possibile realizzare per la convergente convinzione e la completa disponibilità dell'Editore.

Voglio sperare che questo trattato, che è dedicato anzitutto allo studente, possa in qualche modo appassionarlo allo studio dell'ammalato, stimolandone lo spirito di osservazione ed educandolo al ragionamento clinico; facendogli acquisire la convinzione che l'esame diretto del paziente conserva ancora oggi una essenziale importanza, quale fondamentale ed insostituibile mezzo di analisi, capace di fornire una visione globale del paziente nella sua inscindibile unità psicofisica.

L'opera vuole, cioè, costituire una guida pratica per coloro che iniziandosi alla medicina clinica e cominciando a prendere contatto con l'ammalato si propongono di ricavare dallo studio della semeiotica non soltanto informazioni nozionistiche, ma, attraverso l'esame del paziente desiderano acquisire conoscenze motivate e razionale esperienza ai fini della propria formazione culturale e professionale; la riterrei anche di utile consultazione per il medico.

Un affettuoso ringraziamento desidero rivolgere ai medici miei Collaboratori della II Clinica Medica di Palermo, che tutti, con spirito di amicizia, mi hanno coadiuvato nella ricerca bibliografica e nella selezione del vasto materiale iconografico collezionato nel corso degli anni, nell'abbozzare schizzi illustrativi, nella correzione delle bozze e nella stesura dell'indice analitico; un cordiale ringraziamento rivolgo anche ai numerosi Colleghi che graziosamente mi hanno fornito alcune documentazioni in loro possesso e utili suggerimenti. Un sentito ringraziamento va ancora all'Editore, che senza riserve è venuto incontro ad ogni esigenza e che è riuscito a realizzare l'opera in dignitosa veste editoriale.

Ci auguriamo che questa nostra fatica, che nella sua impostazione riflette la problematica della didattica, così come da noi è stata affrontata, possa venire favorevolmente giudicata dagli studiosi, dai quali, comunque, saremo lieti di ricevere consigli e suggerimenti.

GIOVANNI FRADÀ

INDICE GENERALE

SEMEIOTICA GENERALE

Capitolo Primo
L'INCONTRO CON IL PAZIENTE . . . 1
Introduzione 1
Esame dell'ammalato 3
Anamnesi 3
Anamnesi familiare 4
Anamnesi personale 4
Anamnesi fisiologica 4
Anamnesi patologica remota . . . 4
Anamnesi patologica recente . . . 4
Anamnesi lavorativa 5
Anamnesi farmacologica 5
Esame obbiettivo 5
Generalità 6

Capitolo Secondo
SEMEIOLOGIA GENERALE DEL DOLORE 9
Generalità 9
Il dolore somatico e il dolore viscerale . . 10
Aspetti generali del dolore viscerale . . . 11
La cefalea 13
Generalità 13
Inquadramento clinico 14
Cefalee essenziali 14
Cefalee sintomatiche 15
Dolore al collo 16
Dolore toracico di origine osteo-muscolare . . 16
Sindrome di Tietze 18
Pleurodinia epidemica o sindrome di Bornholm 18
Sindrome dolorosa da costola fluttuante . 18
Dolore toracico da affezioni addominali . 19
Sindromi da compressione del torace, del collo e dell'arto superiore 19
Caratteristiche del dolore dei principali visceri toracici 19
Trachea, bronchi e parenchima polmonare . . 19
Pleura 20
Dolore pericardico 21
Dolore cardiaco 21
Caratteristiche del dolore cardiaco . . 21
Dolore della sindrome intermedia . . 22
Dolore da distensione del cuore . . . 23
Il dolore precordiale non cardiaco . . . 23
Aorta 23
Esofago 24
Dolore addominale 25
Canale digerente 26
Dolore dello stomaco, duodeno ed intestino 26
Fegato e vie biliari 27
Pancreas 28
Rene e vie urinarie 28
Dolore splenico 28
Utero ed annessi 28
Dolore muscolare scheletrico 29

Capitolo Terzo
RILIEVI ANAMNESTICI PARTICOLARI . 31
Astenia 31
Vertigine 31
Malattia di Ménière 32
Sincope 33
Convulsioni 33
Prurito 34
Sonno 34
Ipersonnia 35
Insonnia 35
Sospiro 35
Sbadiglio 35
Starnuto 36
Sete 36
Diuresi e minzione 36
Fame 37
Alvo 38
Libido ed attività sessuale 38
Alterazioni della temperatura corporea . . 39
Febbre 39
Cause della febbre 40
Tipi di febbre 40

Manifestazioni connesse con la febbre . . 42
Ipotermia 45
Dimagrimento 45
Alterazioni della sudorazione 45
Instabilità emotiva, ansia e depressione . . 46

Capitolo Quarto
ESAME OBBIETTIVO GENERALE . . 47
Introduzione 47
Facies 47
Costituzione e statura 52
a) Costituzione corporea; b) Statura . . 52
Difetti staturali 54
Eccessi staturali 59
Acromegalia e gigantismo 60
Stato di nutrizione 61
Tessuto sottocutaneo 61
Obesità 62
Obesità semplice 64
Obesità secondaria 65
Magrezza 65
Magrezza primaria 66
Magrezza secondaria 66
Atteggiamento, decubito ed andatura . . . 67
Cute 69
Lesioni elementari della cute 78
Annessi cutanei 92
Capelli e peli 92
Ipertricosi ed irsutismo 93
Virilismo 94
Unghie 95
Ghiandole sebacee 96
Ghiandole sudoripare 97
Edema 97
Stato delle linfoghiandole superficiali . . . 101
Apparato muscolare 101
Trofismo 101
Tono 101
Dolorabilità 102
Apparato osteo-articolare 102
Genitali esterni ed attribuzione del sesso . . 103
Psiche e sensorio 103
Coma 104
Vari tipi di coma 105
Diagnostica differenziale 106

SEMEIOTICA SPECIALE

Capitolo Quinto
ESAME OBBIETTIVO DEL CAPO
Cranio 111
Cuoio capelluto e capelli 111
Orecchie 112
Faccia 113
Occhi 113
Globi oculari 114
Sclere 116
Congiuntive 117
Iride 117
Pupille 117
Cristallino 117
Fundus 118
Naso 119
Labbra 120
Cavità orale 121
Gengive 121
Denti 121
Lingua 123
Pareti del cavo orale 125
Alito 128

Capitolo Sesto
COLLO 129
Esame obbiettivo del collo 129
Tiroide 133

Capitolo Settimo
TORACE 137
Semeiotica fisica del torace 137
Linee di repere 138
Punti di repere 140
Topografia toraco-polmonare 141
Margini polmonari 141
Segmenti polmonari 141
Esame fisico del torace 141
Ispezione 142
Retrazione e dilatazione del torace . . . 147
Movimenti respiratori 150
Tipo di respiro 150
Intensità del respiro 151
Respiro patologico: vari tipi 152
Alterazione della frequenza degli atti respiratori 152
Palpazione 153
Dolore toracico 154
Fremito vocale tattile 155
Percussione 156
Percussione topografica 159
Delimitazione degli apici 159
Delimitazione dei margini polmonari anteriori ed inferiori 161
Resistenza plessimetrica 163
Percussione comparativa 163
Ottusità sospese 168
Ottusità lobari 168
Suono timpanico 169
Suono metallico 169
Fenomeni di variazione del suono percussorio . 169
Percussione ascoltatoria di fenomeni plessici . 169
Percussione ascoltata 169

Transonanza plessimetrica 170
Ascoltazione 170
Respiro o soffio bronchiale 172
Rumori respiratori accessori 173
Rumori bronchiali 173
Rumori polmonari 175
Rumori accessori pleurici 176
Ascoltazione della parola a voce alta . . . 177
Ascoltazione della parola bisbigliata . . . 178
Ascoltazione del guazzamento pleurico . . 178
Sintomi e sindromi di alcune malattie respiratorie 178
Dolore toracico 178
Tosse 178
Le disfonie 180
Espettorato 180
Vomica 180
Dispnea 181
Emottisi 182
Cianosi 183
Le manifestazioni della bronchite cronica . . 185
Broncopneumopatia cronica ostruttiva . . 186
La sindrome bronco-asmatica 187
Infiltrato polmonare fugace (Sindrome di Löffler) 189
Polmone del contadino o Farmer's lung . . 189
L'enfisema polmonare 190
Il polmone senile 190
La distrofia polmonare progressiva (DDP o polmone evanescente) 190
La sindrome da addensamento polmonare . . 192
Polmonite interstiziale 192
Infarto polmonare 192
Sindrome di Goodpasture 193
Sindrome di Pancoast 193
La sindrome atelettasica 193
La sindrome del lobo medio 194
La sindrome da versamento pleurico . . . 194
Toracentesi 195
Esame del versamento pleurico . . . 195
Caratteri fisici 195
Peso specifico 195
Caratteri chimici 196
Esame citologico del sedimento . . . 196
La sindrome cavitaria 197
Il pneumotorace 197
La sindrome bronchiettasica 198
La mucoviscidosi 198
Manifestazioni della TBC polmonare . . . 199
Manifestazioni delle fibrosi polmonari . . 200
Insufficienza respiratoria 201
Insufficienza respiratoria acuta . . . 201
Insufficienza respiratoria cronica . . 201
La sindrome di Pickwick (sindrome cardiorespiratoria dell'obeso) 202
Le sindromi paraneoplastiche 203

Capitolo Ottavo
ESPLORAZIONE STRUMENTALE DELL'APPARATO RESPIRATORIO . . . 205
Le indagini radiologiche del torace . . . 205
Premesse 205
Il radiogramma del torace 205
Reperti pleuropolmonari in condizioni normali 205
Reperti nelle principali condizioni patologiche polmonari non neoplastiche 208
Tumori primitivi 218
Tumori metastatici 220
Reperti di patologia pleurica 221
La xerografia 225
Indagini radiologiche con mezzo di contrasto . 225
Broncografia 229
Angiopneumografia 230
Scintigrafia polmonare 231
T.A.C. 232
Broncoscopia 233
Biopsia pleurica e polmonare 234
Ecografia 235
Esplorazione funzionale della respirazione . . 235
Ventilazione 235
Parametri statici 236
Parametri dinamici 236
Meccanica ventilatoria 238
Effetti della ventilazione sul circolo . . . 242
Piccolo circolo 242
Grande circolo venoso 242
Circolo arterioso sistemico 242
Cuore 242
La diffusione alveolo-capillare 242
La fase circolatoria della respirazione . . . 242
I gas del sangue 242
La fase tessutale della respirazione . . . 243
Insufficienza respiratoria 243
Insufficienza ventilatoria 244
Insufficienza alveolo-capillare 245
a) alterazione del rapporto ventilazione/perfusione 245
b) alterazione della diffusione gassosa . . 246
Insufficienza respiratoria di origine emato-circolatoria 247
Insufficienza respiratoria da alterata composizione dell'aria e da alterazioni metaboliche periferiche . 247
Le alterazioni dell'equilibrio acido-base . . 247
Ipossiemia 247
Ipercapnia 247
Modalità di esplorazione della broncoreattività aspecifica 247
Nomogramma per il calcolo dell'equilibrio acido-base 248

Capitolo Nono
SEMEIOTICA DEL CUORE E DEI GROSSI VASI 249

Premesse 249
L'anamnesi nelle malattie di cuore . . . 249
Esame fisico del cuore 250
Ispezione 250
Aspetto della regione precordiale . . . 251
Sede a carattere dell'itto della punta . . . 252
Palpazione 253
Gli impulsi cardiaci da sovraccarico ventricolare . 254
Fremiti 254
Sfregamenti pericardici 254
Percussione 255
Aia di ottusità assoluta 255
Aia di ottusità relativa 255
Confini dell'aia cardiaca relativa . . . 258
Diametri cardiaci 258
Slargamento del fascio vascolare . . . 261
Ascoltazione 261
Focolai di ascoltazione: 262
Focolai anatomici 262
Focolai clinici 262
Modificazioni dei toni cardiaci 263
Variazione di intensità dei toni cardiaci . . 263
Timbro dei toni cardiaci 264
Numero dei toni cardiaci 264
Sdoppiamento dei toni 265
Ritmo a tre tempi 266
Ritmo di galoppo 266
Galoppo atriale o presistolico . . . 266
Galoppo ventricolare o protodiastolico . 267
Schiocco di apertura 267
Toni aggiunti sistolici: i clicks 268
Modificazioni del ritmo dei toni 269
Rumori cardiaci 269
Rumori endocardici 269
Soffi innocenti 271
Significato diagnostico dei rumori endocardici . 272
Classificazione dei soffi in base ai caratteri acustici . 272
Epicentro di ascoltazione dei soffi e loro propagazione 274
Individuazione dei soffi 274
Classificazione dei soffi su base emodinamica . 275
Soffi sistolici 275
Soffi diastolici 275
Tipi principali di soffi 275
Tipi particolari di soffi 275
Rumori esocardici 277
Rumori extrapericardici 277
Rumori cardiopolmonari 277
Rumori pleuropericardici 277
Modificazioni emodinamiche indotte dall'attività respiratoria 282
Manovra di Valsalva 282
Manovra di Müller 284
Esame fisico dei vasi 284
Arterie 284
Palpazione 285
Caratteri del polso 286
Ritmo del polso 287
Forza del polso 290
Ampiezza del polso 290
Tensione del polso 291
Consistenza del polso 291
Durata del polso 291
Uguaglianza del polso 291
Diseguaglianza ed asincronismo dei polsi . . 292
Percussione 294
Ascoltazione 294
Fistole artero-venose 295
Vene. 296
Premesse 296
La pressione venosa centrale 296
Ispezione delle vene 297
Turgore delle giugulari 298
Pulsazione delle giugulari 301
Ascoltazione delle vene 301
Valutazione della pressione venosa . . . 301
I vasi linfatici 302
La pressione arteriosa e le sue anormalità . . 304
Metodi di rilevamento 304
Limiti della pressione arteriosa "normale" . . 307
Sintomi e sindromi relative ad alcune condizioni cardiovascolari 307
Ipertensione arteriosa 307
Sintomatologia dell'ipertensione arteriosa . 308
Ipotensione arteriosa 310
Cardiopatie congenite 310
Generalità semeiologiche sulle cardiopatie congenite 311
Anamnesi 311
Esame obbiettivo 311
Ispezione 311
Palpazione. 312
Ascoltazione 312
Le sindromi ipercinetiche 312
La risposta cardiocircolatoria allo sforzo fisico . 312
Il cuore degli sportivi 314
Disordini del ritmo 315
Tachicardie parossistiche 315
Arresto seno-atriale 316
Blocchi atrio-ventricolari 316
Sindrome di Morgagni-Adams-Stokes (M.A.S.) . 316
Pericardite essudativa 316
Ispezione 316
Palpazione. 316
Percussione 317
Ascoltazione 317
I segni del tamponamento cardiaco . . . 317
Pericarditi croniche 317
Pericardite costrittiva 318
Cardiopatia ischemica 318

Forme cliniche della cardiopatia ischemica . . 318
Arresto cardiaco primario 319
Angina pectoris 319
Angina pectoris da sforzo 319
Angina pectoris spontanea 319
Infarto acuto del miocardio 319
Insufficienza cardiaca nella cardiopatia ischemica 320
Aritmie 320
Cardiopatia ipertensiva 321
Ipertensione arteriosa polmonare . . . 321
Cuore polmonare cronico 321
Cuore polmonare acuto 321
Le miocardiopatie 323
Miocardiopatie congestizie 324
Miocardiopatie ipertrofiche 324
Miocardiopatie costrittive 324
Lo scompenso cardiaco 325
Insufficienza cardiaca destra e scompenso congestizio 327
Insufficienza cardiaca sinistra 327
Congestione polmonare ed edema polmonare acuto 328
Insufficienza cardiorespiratoria 329
Shock cardiovascolare 329
Il cuore nell'ipertiroidismo 330
Il cuore nella sclerodermia ed in altre collagenopatie 330

Capitolo Decimo

MEDIASTINO 331
Generalità 331
Sindrome mediastinica 332
Rilievi subiettivi 332
Rilievi obbiettivi 333
Ispezione 333
Palpazione 334
Percussione 334
Ascoltazione 335
Elementi di diagnostica radiologica . . . 336
Mediastinoscopia 338

Capitolo Undicesimo

ESPLORAZIONE FUNZIONALE DELL'APPARATO CARDIOVASCOLARE . . . 341
Premesse 341
Tecniche strumentali esploranti la funzione cardiaca 341
Tecniche strumentali esploranti il circolo periferico 341
Radiologia del cuore e dei grossi vasi . . . 341
Proiezione obliqua anteriore destra (O.A.D.) . 343
Proiezione obliqua anteriore sinistra (O.A.S.) . 343
Proiezione laterale 343
Studio volumetrico del cuore 344
Reperti patologici 345
Modificazioni globali dell'ombra cardiaca . . 350
Ingrandimento dell'ombra cardiaca . . 350
Diminuzione di volume del cuore (microcardia) 353
Calcificazioni 353
Campi polmonari 353
Angiocardiografia 354
Coronarografia 356
Elettrocardiografia 357
Che cosa è l'elettrocardiografia 357
Come si registra un ECG 357
Valore dell'ECG 358
Basi elettrofisiologiche dell'ECG normale . . 369
Brevi cenni di analisi sistematica dell'ECG . . 363
Determinazione dell'asse elettrico . . . 363
Ritmo 365
Frequenza 365
Onda P 366
P mitralica (dilatazione atriale sinistra) . 366
P polmonare (dilatazione dell'atrio destro) . 366
Dilatazione di entrambi gli atri . . . 367
Le aritmie 367
Aritmie sinusali 367
Bradicardia e tachicardia 367
Extrasistoli 369
Parasistolia 371
Sistoli da scappamento o evasione . . . 372
Battiti di fusione 373
Flutter atriale 373
Fibrillazione atriale 374
Fibrillazione ventricolare 375
Tachicardia parossistica 375
Tachicardia parossistica sopraventricolare . 375
Tachicardia parossistica ventricolare . . 376
Sindromi da preeccitazione ventricolare (S.P.E.V.) e sindrome di Wolff-Parkinson-White (W.P.W.) 377
Turbe della conduzione atrioventricolare (blocchi A-V) . . . . . .
B.A.V. di 1° grado 380
B.A.V. di 2° grado . . . . . .
B.A.V. completo o di 3° grado o dissociazione A.-V. 381
Turbe della conduzione intraventricolare . . 382
Blocchi di branca 382
Blocco di branca sinistra 387
Blocco di branca destra 387
Gli emiblocchi (blocchi unifascicolari) . 387
Alterazioni del tratto S-T e dell'onda T . . 388
Reperti caratteristici della cardiopatia ischemica . 388
Ischemia 388
Lesione 388
Necrosi 389
L'ECG nell'infarto miocardico (I.M.) . . 389
Localizzazione dell'infarto miocardico . . 389
Infarti anteriori 389

Infarti posteriori 391
L'ECG nell'angina pectoris 393
L'ECG nella pericardite 395
Vettorcardiografia 398
Prove da sforzo 400
Diagnostica ergometrica 401
Prove che saggiano la riserva funzionale cardiorespiratoria 402
Fonocardiografia (FCG) 403
Sdoppiamento dei toni cardiaci 404
Sdoppiamento fisiologico 405
Sdoppiamento patologico 406
Toni aggiunti sistolici e diastolici . . . 407
Toni aggiunti sistolici (clicks sistolici) . . . 407
Toni aggiunti diastolici 408
Ritmi a tre tempi 408
Click da pacemaker 410
Click da protesi valvolari 410
I soffi 410
Soffi funzionali 411
Soffi patologici 413
Soffi sistolici 413
Soffi diastolici 415
Soffi sisto-diastolici (soffi continui) . . 417
Rumori extra-cardiovascolari 417
Fonocardiografia intracardiaca 418
Prove farmacodinamiche 418
Meccanocardiografia 420
Esami poligrafici 420
Valutazione dei parametri emodinamici (cateterismo cardiaco) 422
Ecocardiografia 424
Cenni tecnici ed esemplificazioni . . . 425
Cateterismo cardiaco 426
Cateterismo del cuore destro . . . 428
Cateterismo del cuore sinistro . . . 428
Misurazione della portata cardiaca . . . 434
Angiocardiografia radioisotopica . . . 435
Scintigrafia miocardica 436
Flebogramma giugulare 436
Metodica 437
Polso venoso positivo 440
Polso epatico 441
Pressione venosa 441
Pressione venosa centrale (P.V.C.) . . 442
Pressione venosa periferica . . . 442
Tempi di circolo 443
Metodi soggettivi 443
T.C. braccio-polmonare (parziale) . . 443
Metodi obiettivi 443
Test alla fluorescina 443
Tecniche isotopiche 443
Reografia 443
Sfigmografia ultrasonica ad effetto Doppler . 444
Capillaroscopia 445
Pletismografia digitale 446
Termometria cutanea 446
Arteriografia 448
Flebografia 449
Linfografia 452

Capitolo Dodicesimo

SEMEIOTICA FISICA DELL'ADDOME . . 459
Generalità 459
Esame obbiettivo dell'addome 462
Ispezione 462
Simmetria, forma e volume dell'addome . . 462
Stato dell'ombelico 464
Movimenti respiratori 465
Pulsazioni addominali 465
Cute 465
Reticolo venoso sottocutaneo 466
Reticoli venosi tipo cava-cava e tipo porta-cava . 466
Palpazione 469
Fiotto addominale 472
Palpazione del fegato 472
Palpazione della milza 476
Palpazione dei reni 479
Esplorazione del pancreas 482
Palpazione dello stomaco 482
Palpazione dell'intestino 483
Peritoneo 484
Raccolte saccate peritoneali 485
Tumori retroperitoneali 485
Punti dolorosi addominali 488
Punti epato-biliari 489
Punti appendicolari 489
Dolore del pancreas 492
Punti renali ed ureterali 492
Punti dolorosi dell'utero e dell'ovaio . . 493
Altri punti dolorosi addominali . . . 493
Masse addominali 493
Percussione 495
Percussione del fegato 495
Modificazioni patologiche dell'ottusità epatica . 496
Cause principali di epatomegalia . . . 499
Epatomegalia con splenomegalia . . 499
Epatomegalia senza splenomegalia . . 499
Percussione della milza 499
Diagnostica differenziale della splenomegalia . 501
Cause principali di splenomegalia . . . 501
Percussione dello stomaco e dell'intestino . . 502
Percussione di versamenti addominali . . 502
Cause di ascite 504
Ascoltazione dell'addome 505
Gorgoglio 505
Guazzamento 506
Borborigmi 506
Sfregamenti peritoneali 506
Segni e sintomi indicativi di condizioni patologi-

che digestive 506
Ruminazione 506
Reflusso gastroesofageo 506
Disfagia 507
Anoressia, nausea e vomito 508
Pirosi 508
Dispepsia 509
Tipi di dispepsia 509
Aerofagia 510
Singhiozzo 510
Meteorismo 511
Stitichezza 511
Stipsi cronica o abituale 511
Stipsi acuta 511
Diarrea 512
Diarrea dell'infanzia 513
Diarrea degli adulti 513
Sindrome da colon irritabile 513
Semeiotica del giunto gastro-esofageo . . 514
Distensione addominale con timpanismo . . 517
Dilatazione acuta dello stomaco 518
Ipertensione portale 518
Manifestazioni cliniche dell'ipertensione portale 522
Milza 522
Fegato 522
Ascite 522
Circoli venosi collaterali 522
Emorragie digestive 524
Sedi e cause di emorragie digestive . . 524
Ittero 525
L'insufficienza epatica 528
Sindrome epato-renale (nefropatia funzionale epatica) 531
Sintomatologia dell'ascesso subfrenico . . 530
Situazioni dolorose addominali acute . . . 531
Dolore addominale cronico e recidivante . . 533
Addome acuto 535
Addome acuto di tipo peritonitico . . 536
Addome acuto di tipo occlusivo . . . 536
Addome acuto di tipo vascolare . . . 537
Falso addome acuto 538
Sindrome da malassorbimento 539
Sindromi proteinodisperdenti 540
La sindrome di Zollinger-Ellison . . . 541
Sindrome da carcinoide 541
Le sindromi dei gastroresecati 541
Sindromi da alterata secrezione di ormoni gastrointestinali 541

Capitolo Tredicesimo
INDAGINI FUNZIONALI E STRUMENTALI DELL'APPARATO DIGERENTE . . . 543
Esplorazione dell'esofago 543
Semeiotica strumentale dell'esofago . . . 543
Esame radiologico 543
Disturbi della motilità esofagea . . . 543
Patologia organica esofagea 545
pHmetria 548
Manometria 549
Significato semeiologico ed applicazioni cliniche 552
Esofagoscopia 553
Esame strumentale del giunto gastro-esofageo . 558
Ernia iatale 558
Sindrome di Mallory-Weis e di Boerhaave . . 559
Esplorazione dello stomaco e del duodeno . . 559
Esami di laboratorio 560
Tecnica di esecuzione del sondaggio gastrico 561
Dosaggio di altri componenti del succo gastrico 563
Esame radiologico dello stomaco e del duodeno . 563
Endoscopia gastrica 579
Endoscopia duodenale 584
Esplorazione funzionale del pancreas . . . 586
Esami di laboratorio inerenti allo studio della funzione pancreatica 586
Indagine radiologica del pancreas . . . 587
Esplorazione dell'intestino tenue . . . 589
Prove di funzionalità digestiva 589
Prove di assorbimento 591
Differenziazione tra maldigestione e malassorbimento 591
Esame delle feci 592
Esame radiologico del tenue 593
Esplorazione del colon 595
Esame radiologico del colon 595
Colonscopia 598
Anorettoscopia 604
Esplorazione di laboratorio e strumentale del fegato e delle vie biliari 604
Indicatori della funzionalità epatocellulare . . 604
Aminotransferasi 604
Altri enzimi epatospecifici 604
Albumina sierica 604
Tempo di protrombina 604
Ritenzione della bromosulfaleina (BSF) . 604
Ammoniemia 605
Prova di carico con galattosio . . . 605
Test di scomparsa degli acidi biliari . . 605
Indicatori della funzione biliare 605
Bilirubinemia 605
Bilirubinuria 605
Fosfatasi alcalina sierica 605
5-Nucleotidasi sierica 607

Acidi biliari 607
Vari tipi di calcoli biliari e loro caratteristiche . 607
Sondaggio duodenale 607
Esplorazione radiologica delle vie biliari . . 607

Colecistografia 608
Colangiografia 612
Colangiografia transepatica percutanea . 617
Colangiografia retrograda perendoscopica . 621

Metodi per la valutazione del letto vascolare epatico 622
Misurazione della pressione venosa epatica . . 622
Splenoportografia 622
L'angiografia addominale 622
Venografia epatica retrograda 623
Misurazione della pressione intrasplenica . . 623
Misurazione della pressione intraepatica . . 623
Portografia ombelicale 623
Misurazione del flusso epatico 625
Quantificazione dello shunt portosistemico intraepatico 625
Indicatori dello stato immunologico . . . 634
Gammaglobuline sieriche 634
Immunoglobuline sieriche 634
Anticorpi antinucleo (ANA), antimuscolo liscio (SMA), antimitocondri (AMA), antimicrosomi (LKM) 635
Fattori reumatoidi 635
Ricerca delle cellule LE 635
Complemento 635
Antigene di superficie del virus B epatitico (HBsAg) e suo anticorpo (HBsAb) . . 635
Antigene "core" (HBeAg) e suo anticorpo (HBeAb) 635
Antigene "E" (HBeAg) e suo anticorpo (HB e Ab) 635
Antigene "δ" 635
Antigene dell'epatite A (HAAg) . . 636
Antigene dell'epatite non A - non B . 636
Alfa-fetoproteina 636
Antigene carcioembrionario (CEA) . . 636
Antigeni (AHAg) ed anticorpi (AHAb) sierici contro la sostanza jalina alcoolica . . 636
Complessi immunoglobulinici nei tessuti . 636
Valutazione di deficit immunitari con l'uso dei tests in vivo 636
Valutazione dei deficit immunitari con l'uso di tests in vitro 636
Metodi per la valutazione morfologica del fegato 636
Scintigrafia 636
Ecografia 642
TAC 647
Agobiopsia epatica 650
Laparoscopia 653
Metodica ed esemplificazioni . . . 653

Capitolo Quattordicesimo
SEMEIOTICA DELL'APPARATO UROGENITALE 657
Manifestazioni cliniche delle affezioni dei reni e delle vie urinarie 657
Nefropatie glomerulari 657
La sindrome nefritica acuta . . . 658
La sindrome nefrosica 658
Nefropatie interstiziali 658
Pielonefrite acuta 658
Pielonefrite cronica 658
Nefropatie tubulari 659
Nefropatia ipertensiva 659
Semeiologia dell'ipertensione nefro-vascolare . 659
Ematuria 660
Proteinuria 660
Manifestazioni dell'insufficienza renale acuta . 660
Manifestazioni dell'insufficienza renale cronica 661
Prostata 661
Ritenzione ed incontinenza di urina . . . 662
Segni di rigetto nel trapianto renale . . . 662

Capitolo Quindicesimo
INDAGINI DIAGNOSTICHE DELL'APPARATO UROGENITALE 663
Esplorazione funzionale del rene . . . 663
Determinazione del filtrato glomerulare . . 663
Tassi ematici di urea e di creatinina . . 663
Clearance dell'urea 663
Clearance della creatinina endogena . . 664
Determinazione della portata renale plasmatica 664
Esplorazione della funzione tubulare . . . 664
Capacità massima tubulare di secrezione . 664
Capacità massima tubulare di riassorbimento del glucosio (Tmg) 665
Capacità di concentrazione e diluizione del rene 665
Prova di concentrazione 665
Prova di diluizione 665
Acidificazione delle urine 665
Studio del bilancio elettrolitico (Na^+, K^+, Cl^- e Ca^{++}) 666
Eliminazione urinaria di acido urico e di cistina 666
Enzimuria 666
Esame delle urine 667
Quantità 667
Aspetto 667
Odore 667
Colore 667
Peso specifico 668
Osmolarità 668
Reazione 668
Glucosio 668
Proteinuria 668
Corpi chetonici 669
Acido-5-idrossi-indolacetico . . . 669
Porfirina 669
Urobilinogeno 669
Bilirubina 669
Prodotti dei tumori melanogenici . . 669
Esame del sedimento urinario . . . 669
Ematuria 672
Elementi cellulari nucleati 672
Cilindruria 672
Indagini radiologiche sull'albero urinario . . 672
Esame diretto dell'addome 672

Urografia endovenosa 673
Cisto-uretrografia 676
Pielografia ascendente 676
Ecografia 676
Radionefrogramma 679
Scintigrafia renale 682
Tomografia assiale computerizzata (TAC) . . 684
Arteriografia renale 686

Capitolo Sedicesimo
SEMEIOLOGIA DEL SISTEMA NERVOSO . 697
Generalità 697
Modalità dell'esame neurologico . . . 697
Semeiologia della motilità normale e patologica 698
Semeiologia della motilità volontaria normale e patologica 698
Emiplegia 701
Monoplegia 702
Diplegia 702
Paraplegia 703
Esame obiettivo della motilità volontaria . . 703
Semeiologia della reflettività normale e patologica 704
Modificazioni patologiche dei riflessi profondi 704
Riflessi superficiali normali e loro modificazioni patologiche 705
Riflessi di automatismo spinale 706
Riflessi di attitudine 706
Semeiologia della motilità automatica normale e patologica 706
Il sistema extrapiramidale 706
Sintomi extrapiramidali 707
Disturbi del tono muscolare 707
Discinesie 708
Disturbi psichici 709
Sindromi extrapiramidali 709
Semeiologia cerebellare normale e patologica 709
Il sistema cerebellare 709
Funzione della coordinazione 710
Obiettività dell'atassia 710
Incoordinazione cerebellare 710
Disturbi della stazione eretta e della deambulazione 712
Stazione eretta 712
Deambulazione 712
Motilità involontaria patologica 713
Semeiotica della sensibilità normale e patologica 714
Le varie forme di sensibilità 714
Disturbi obbiettivi della sensibilità . . . 715
Esame delle varie forme di sensibilità . . . 718
Sensibilità superficiale 718
Sensibilità profonda 718
Sensibilità corticale 719
Semeiologia dei nervi cranici 719
Nervo olfattorio (I paio) 719
Nervo ottico (II paio) 719
Nervi oculomotori 720
Motilità oculare intrinseca 723
Nervo trigemino (V paio) 723
Nervo facciale (VII paio) 723
Nervo acustico (VIII paio) 724
L'audiometria tonale 724
Nervo glossofaringeo (IX paio) 725
Nervo vago (X paio) 725
Nervo accessorio o spinale (XI paio) . . . 725
Nervo ipoglosso (XII paio) 726
Semeiologia dei nervi spinali 726
Lesioni del plesso brachiale 727
Lesione del nervo sciatico 730
Sindrome della coda equina 730
Nevralgie 732
Causalgia 732
Polineuriti 732
Quadri semeiologici delle principali affezioni neurologiche 732
Miopatie 732
Semeiotica muscolare 732
Miopatie primitive o distrofie muscolari progressive 732
Miotonia congenita (M. di Thomsen) . . 733
Distrofia miotonica (M. di Steinert) . . 733
Miastenia (malattia di Erb-Goldflam) . . 733
Paralisi familiare periodica 733
Malattie degenerative sistemiche . . . 733
Lesione trasversa del midollo spinale . . . 734
Emisezione trasversa del midollo spinale . 735
Siringomielia 735
Sindrome di Bernard-Horner 735
Affezioni neurolueticheche 736
Tabe dorsale 736
Lues cerebri 736
Paralisi progressiva 736
Sclerosi a placche (o sclerosi multipla o polisclerosi) 736
Afasie - Agnosie - Aprassie 737
Afasie 737
Afasia motoria o di Broca 737
Afasia sensoriale o di Wernicke 737
Forme di afasia pure 737
Agnosie 738
Aprassie 738
Encefaliti 738
Sindrome meningitica 739
Sindrome ipertensiva endrocranica . . . 740
Tumori endocranici 741
Epilessie 741
Grande male 741
Piccolo male 742
Epilessia parziale o focale 742
Cerebropatie vascolari 742

Apoplessia cerebrale 742
Sintomatologia della fase acuta della apoplessia cerebrale 742
Sintomatologia propria del rammollimenti cerebrali in rapporto alla sede 743
Rammollimento nel territorio della silviana 743
Rammollimento nel territorio della coroidea anteriore 744
Rammollimento nel territorio della cerebrale anteriore 744
Rammollimento nel territorio della cerebrale posteriore 744
Rammollimento nel territorio vertebro-basilare 744
Sintomatologia della trombosi della carotide . 745
Sintomatologia della trombosi della vertebrale 745
Sintomatologia delle emorragie cerebrali . . 746
Considerazioni diagnostiche-differenziali tra emorragia e rammollimento 748
Quadri di vasculopatia cerebrale arteriosclerotica diffusa 748
Quadri cronici a prevalente sintomatologia neurologica 748
Quadri a prevalente sintomatologia psichica 748
Mielopatie vascolari 749
Metodologia dell'indagine neuro-vascolare . . 749
Il sistema nervoso vegetativo 749
Semeiotica del sistema nervoso vegetativo . . 751
Riflessi pupillari 751
Riflessi vasomotori cutanei 752
Riflessi sensitivo-viscerali 752
Prova di Valsalva 752
Riflessi posturali 752
Termometria cutanea 752
Test della sudorazione 752
Test dell'orripilazione 752
Prova del seno carotideo 752
Tests farmacologici 753
Patologia del SNV 753
Distonia neurovegetativa 753
Sindromi da lesioni del SNV 753
Manifestazioni neurologiche nelle affezioni ipoparatiroidee e nell'ipocalcemia 753
Manifestazioni cliniche 754
Tetania manifesta 754
Tetania latente 754
Le nevrosi 755

Capitolo Ventesimo

SEMEIOLOGIA STRUMENTALE DEL SISTEMA NERVOSO 757
Esame del liquido cefalorachidiano . . . 757
Pressione del liquor 757
Accertamenti strumentali in campo neurologico 760
Elettroencefalografia 760
Figure parossistiche 760
Esame elettrodiagnostico 763
Elettromiografia 764
Velocità di conduzione dei tronchi nervosi . . 764
Esame radiologico del cranio e della colonna vertebrale 764
Pneumoencefalografia 765
Angiografia cerebrale 766
Mielografia 767
Tomografia assiale computerizzata (T.A.C.) . 767
Esami scintigrafici 767
Scintigrafia cerebrale 767
Angioscintigrafia 768
Mieloscintigrafia 769
Esami con ultrasuoni 769
Ecoencefalografia 769
Ultrasuonogramma Doppler . . . 769

Capitolo Diciottesimo

SEMEIOLOGIA OSTEO-ARTICOLARE . 771
Generalità 771
Manifestazioni delle principali sindromi reumatiche 775
Malattia reumatica o reumatismo articolare acuto (RAA) 775
Artrite reumatoide (A.R.) 776
Gotta 777
Spondilite anchilosante di Bechterew . . . 777
Artrosi (artropatia degenerativa) . . . 778
Altri tipi di reumatismo infiammatorio . . 779
Manifestazioni relative a particolari localizzazioni dell'artrosi 784
Semeiotica fisica delle osteopatie . . . 785
Tumori ossei 788

Capitolo Diciannovesimo

L'INDAGINE DIAGNOSTICA NELLE AFFEZIONI DELL'APPARATO LOCOMOTORE . 789
Esame radiologico 789
Cenni di semeiotica radiologica osteoarticolare . 789
Tumori maligni primitivi 799
Tumori maligni metastatici 799
Scintigrafia ossea 803
Esami di laboratorio nelle artropatie . . . 803
Antigene HL-A 810
Indagini strumentali nelle artropatie . . . 810
Esami di laboratorio nelle osteopatie . . . 812

Capitolo Ventesimo

MALATTIE DEL SANGUE, DELL'EMOCOAGULAZIONE E DELL'EMOSTASI . . . 815
Generalità 815
Indagini diagnostiche nelle emopatie . . . 816
Il sangue 816

Parte corpuscolata del sangue 816
Eritrociti 817
L'emoglobina 818
Tempo di sopravvivenza eritrocitaria . . 818
Sede di distruzione eritrocitaria . . . 819
Ferro 819
Velocità di eritrosedimentazione . . . 820
Resistenze globulari 820
Significato clinico della resistenza globulare osmotica 820
Gruppi sanguigni 820
Alterazioni del numero e della morfologia dei globuli rossi 821
Leucociti 821
Eosinofilia 823
Piastrine 823
Principali malattie e sindromi emopatiche . . 823
Anemie 823
Manifestazioni cliniche delle anemie . . . 823
Anemie emolitiche 823
Anemie sideroblastiche 824
Anemie sideropeniche 824
Anemia perniciosa (malattia di Addison-Biermer) 825
Sindromi talassemiche 825
Anemia drepanocitica 825
Poliglobulie 826
Anemie arigenerative 826
Malattie emolinfoproliferative 827
Leucemia acuta 827
Leucemie croniche 827
Plasmocitoma 828
Eritremia acuta (malattia di Di Guglielmo) . . 829
Eritremia cronica 829
Linfoma di Hodgkin 829
I linfomi non Hodgkin 830
Macroglobulinemia di Waldenström . . . 832
Malattie delle catene pesanti 832
Mielofibrosi (fibrosi progressiva del midollo, osteomielofibrosi o osteomielosclerosi) . . 833
Ipersplenismo 833
Spunti di diagnostica delle emopatie, con riferimento alla splenomegalia ed alla adenomegalia 834
Splenomegalia 834
Agobiopsia splenica 834
Adenomegalie 834
Biopsia linfoghiandolare 835
Malattie e sindromi emorragiche . . . 835
Elementi di diagnostica generale delle malattie emorragiche 835
Indagini diagnostiche 835
Piastrine, emostasi e coagulazione . . . 835
Fibrinolisi 839
Prove di funzionalità emostatica . . . 841
Componente vascolare 841
Componente piastrinica 841
Aggregazione piastrinica 841
Prove globali di emostasi e di coagulazione . . 841

Capitolo Ventunesimo
ENDOCRINOLOGIA E MALATTIE DEL RICAMBIO 845
Endocrinologia 845
Meccanismo d'azione degli ormoni . . . 845
Ipofisi 846
Semeiotica fisica 846
T.A.C. (Tomografia Assiale Computerizzata) 848
Cause di allargamento della sella . . . 849
Prolattina 850
Test di stimolo 850
Test di inibizione 850
ACTH 851
TSH 852
Gonadotropine 852
Test di stimolo 853
Somatotropo 853
Test di stimolo 853
Sindromi da iperfunzione ipofisaria . . . 854
Test di inibizione 854
Sindromi ipopituitariche 856
Ipoevolutismi somatici 857
Nanismo da deficit di GH 857
Nanismo da panipopituitarismo . . . 857
Malattie dell'ipotalamo 857
Sintomatologia delle lesioni ipotalamiche . 857
Epifisi 858
Tiroide 859
Ormoni iodati 859
Attività fisiologiche degli ormoni iodati . 859
Semeiologia della tiroide 860
Sindromi ipotiroidee 860
Sindromi ipertiroidee 861
Gozzo 863
Semeiotica funzionale 863
Tests di funzionalità tiroidea 863
Test in vivo per saggiare la funzionalità tiroidea 864
Determinazione delle concentrazioni ormonali 865
Valutazione dell'asse ipotalamo-ipofisi-tiroide 865
Anticorpi circolanti 866
Immunoglobuline stimolati la tiroide . . 866
Biopsia della ghiandola tiroide mediante agoaspirato 866
Scintigrafia 867
Ecografia 867
Calcitonina 872

Paratiroidi 872
Iperparatiroidismo primitivo 875
Aspetto radiologico dello scheletro nell'iperparatiroidismo 875
Tests diagnostici per la diagnosi di iperparatiroidismo 875
Test di privazione dei fosfati . . . 876
Ipoparatiroidismo 876
Timo 877
Ghiandole surrenali 877
Ipercorticosurrenalismo 878
Ipocorticosurrenalismo 879
Semeiotica funzionale del corticosurrene . . 879
Glicocorticoidi 879
Mineralcorticoidi 880
Pancreas endocrino 880
Testicolo 881
Liquido seminale 882
Ovaio 883
Ormoni dell'ovaio 884
Pubertà 887
Ricambio idro-elettrolitico ed equilibrio acido-base 889
Deficit di acqua 890
Eccesso di acqua 891
Sodio 892
Deficit di sodio 892
Iponatriemia in pazienti disidratati . . 892
Iponatriemia in pazienti iperidratati . . 892
Eccesso di sodio 893
Potassio 893
Deficit di potassio 893
Eccesso di potassio 894
Cloro 894
Calcio 894
Deficit di calcio 894
Eccesso di calcio 894
Fosforo 895
Deficit di fosforo 895
Eccesso di fosforo 895
Magnesio 895
Deficit di magnesio 896
Equilibrio acido-base 896
Acidosi e alcalosi respiratoria 896
Acidosi e alcalosi metabolica 897
Malattie del ricambio 897
La diagnosi del diabete mellito 897
Ricerca della glicosuria 897
Determinazione della glicemia . . . 898
La chetonuria 899
Prove dinamiche 899
Dosaggio dell'insulina 901
Il dosaggio del peptide C 902
Test dell'emoglobina glicosilata . . . 902
Dosaggio della beta-trombo-globulina . . 902
Disprotidemie 903
Iperlipoproteinemie 906
Iperuricemie 908
Porfirie 909
Forme eritropoietiche 910
Forme epatiche 910
Disvitaminosi 911
Enzimopatologia 913
Enzimogramma nelle cardiopatie . . 913
Enzimogramma nelle epatopatie . . . 914
Enzimogramma nella patologia uro-genitale 914
Enzimogramma nella patologia ossea . . 915
Enzimogramma nelle miopatie . . . 915
Enzimogramma nelle pneumopatie . . 915
Enzimogramma nelle emolinfopatie . . 915
Enzimogramma nella patologia del tubo digerente e del pancreas 916
Nomogramma per valutare la superficie corporea 917

Capitolo Ventiduesimo
MALATTIE ALLERGICHE ED IMMUNITARIE 919
Manifestazioni cliniche dell'allergia (reazione di tipo I) 919
Metodi biologici per la dimostrazione di reagine specifiche 921
Manifestazioni cliniche delle immunoreazioni di II tipo 921
Manifestazioni cliniche da immunocomplessi (reazioni del III tipo) 921
Manifestazioni cliniche di immunoreazioni di tipo IV 922
Sindromi da immunodeficit 923
Marcatori dei linfociti 923
Marcatori dei B - linfociti 923
Marcatori dei T - linfociti 923

Capitolo Ventitreesimo
ELEMENTI DI DIAGNOSTICA DELLE MALATTIE INFETTIVE E PARASSITARIE . . 925
Generalità 925
Caratteristiche delle malattie infettive in base alle varie classi di agenti causali 925
Manifestazioni utili per un orientamento diagnostico 927
Stato febbrile con esantema 927
Stato febbrile con meningismo 928
Stato febbrile con dolori osteo-arto-muscolari . 928
Stato febbrile con sintomi cardiaci . . . 929
Stato febbrile con linfoadenomegalia . . . 929
Linfoadenomegalia localizzata . . . 929
Linfoadenomegalia generalizzata . . 930
Stato febbrile con splenomegalia . . . 930
Stato febbrile con interessamento del fegato e delle vie biliari 930
Stato febbrile con interessamento delle prime vie respiratorie 931
Stato febbrile con interessamento polmonare . 931
Stato febbrile con disturbi enterici . . . 932
Stato febbrile con interessamento dell'apparato urogenitale 932
Stato febbrile con anemia 932
Accertamenti di laboratorio 933
Indice analitico 935

CAPITOLO PRIMO

L'INCONTRO CON IL PAZIENTE

Introduzione

La semeiotica (semeion = segno) è la disciplina che si occupa dello studio del malato mediante il rilievo e l'interpretazione dei sintomi e dei segni; la semeiotica cioè fornisce gli elementi indispensabili su cui costruire il ragionamento clinico e quindi pervenire alla diagnosi.

L'osservatore ricava detti elementi dal racconto che gli fa il paziente e dall'indagine che egli esegue, sia direttamente, attraverso l'esame fisico, cioè con i propri sensi, sia indirettamente, attraverso le ricerche di laboratorio e quelle strumentali.

Come meglio vedremo più oltre, il primo tempo dello studio del malato avviene attraverso l'anamnesi (da anà-mnesis = di nuovo ricordare), cioè l'interrogatorio ai fini della raccolta di notizie e dati riferiti da questi o dai congiunti circa le malattie di cui ha sofferto, iniziando da quelli remoti per poi arrivare a quelli più recenti e dopo aver indagato sugli antecedenti morbosi familiari. È importante annotare in questo contesto di eventi patologici dei richiami relativi ad atti e situazioni della vita fisiologica del paziente.

La raccolta dell'anamnesi non costituisce una pura e semplice annotazione cronologica dei fatti riferiti, in quanto ogni dato va attentamente vagliato e ordinato. Occorre subito precisare che il compito può riuscire più o meno agevole, e talvolta più o meno difficile, in rapporto alla personalità del paziente ed in particolare alle sue capacità mnemoniche, al suo livello culturale e alla sua disponibilità; ma notevole importanza riveste anche la preparazione culturale, l'esperienza e l'impegno dell'esaminatore.

L'*anamnesi* costituisce parte indispensabile e di solito fondamentale dell'esame clinico del malato. Vi sono malattie che non hanno alcun riscontro fisico o non ne hanno uno significativo e che è possibile diagnosticare soltanto in base all'anamnesi. L'interpretazione di un rilievo obbiettivo, quale ad esempio una epatomegalia od una splenomegalia, può derivare talora soltanto dall'anamnesi; così, un giudizio circa l'evoluzione di una malattia può essere desumibile soltanto in base all'anamnesi.

Spetta al medico approfondire l'indagine anamnestica indirizzando con opportune domande il racconto del paziente (*indagine anamnestica sistematica*).

Il discorso va condotto secondo uno schema prefissato, che più oltre esemplificheremo e verrà variamente indirizzato e articolato a seconda degli eventi morbosi e dei tratti strutturali della personalità del paziente.

Taluni malati sono portati alla divagazione ed alla amplificazione di dettagli marginali non utili o estranei al quadro morboso o che comunque possono fuorviare l'esaminatore; altri appaiono incerti e facilmente suggestionabili circa il tipo e l'entità dei disturbi accusati. Il medico esperto nel primo caso interverrà al momento giusto, ponendo con garbo delle domande su altri argomenti e nel secondo caso cercherà, almeno per il momento, di non insistere oltre.

Alcuni pazienti, sempre in rapporto alla loro personalità, sono portati ad ingigantire la sintomatologia accusata, in particolare per quanto concerne il dolore, riferendola con una coloritura emotiva più o meno pronunziata; altri, invece, tendono a minimizzarla. È da tenere presente, tuttavia, che questo opposto comportamento può talora trovare motivazione in particolari intendimenti e finalità che il paziente si prefigge di raggiungere. Così, in occasione di una visita per indennizzo o comunque a scopo fiscale, il paziente può essere indotto ad esagerare i propri disturbi od addirittura a simularli ed invece a minimizzarli o non farne cenno in occasione di una visita di assunzione al lavoro.

Sarà l'esperienza acquisita dal medico a metterlo in sospetto ed a farlo diffidare di questi eventuali atteggiamenti anormali; occorre, pertanto, una valutazione critica del racconto del paziente e dell'attendibilità delle risposte.

Attraverso questo primo contatto in occasione della raccolta anamnestica ha così inizio tra medico ed ammalato un complesso rapporto umano.

Nel mentre l'interrogatorio consente all'esaminatore di conoscere la personalità del malato, d'altra parte la perizia, l'accuratezza e la pazienza con cui il medico conduce l'interrogatorio offre la possibilità al paziente di trarre delle illazioni circa la esperienza e la capacità professionale dell'esaminatore ed il grado di interesse e di partecipazione alle proprie vicende.

Se fin dalle prime battute viene a stabilirsi una "sintonia" tra medico e paziente, questi sarà portato ad aprirsi senza riserve e messo a proprio agio sarà in grado di meglio rievocare e riferire gli eventi occorsigli e le sensazioni percepite. Il medico deve dimostrare comprensione per le sofferenze del malato, che spesso è in uno stato più o meno palese di ansia per la propria salute (per tema di dimenticarne qualcuno, spesso trascrive su un foglio i vari sintomi), non deve aver fretta e comunque non deve dare al paziente la sensazione di averne.

Riveste sempre un'importanza rilevante la raccolta di una corretta e minuziosa anamnesi; il mio Maestro, Maurizio Ascoli, amava dire che un'anamnesi ben raccolta vale già mezza diagnosi. Infatti, nel corso della conversazione si va delineando un insieme di dati capaci di orientare verso una sofferenza di organo od apparato e talora verso una diagnosi. Non ci si deve, però, lasciare suggestionare dalla prima impressione ed occorre proseguire con cautela e senza preconcetti nell'esame del paziente.

Il secondo tempo dello studio semeiologico è costituito dall'*esame obbiettivo*, mediante il quale si procede alla *ricerca diretta* dei segni di malattia o di condizioni abnormi in genere.

È un esame che anch'esso va eseguito metodicamente, in modo minuzioso e con acuto spirito di osservazione, secondo modalità che verranno via via precisate e che, data la stretta solidarietà esistente tra psiche e soma, devono prendere in considerazione *l'individuo nel suo complesso psico-fisico*, in modo da ricavarne una visione globale. La sofferenza di uno o più organi ha delle ripercussioni psichiche, così come la sofferenza psichica può provocare disturbi somato-viscerali funzionali e talora anche organici. È soprattutto la raccolta dell'anamnesi (o meglio il colloquio, possibilmente non limitato ad un determinato momento), che fornisce all'esaminatore elementi particolarmente utili per giudicare circa le caratteristiche psichiche del paziente, nel mentre l'esame obbiettivo gli fornisce la possibilità di conoscere e valutare le condizioni fisiche.

La Semeiotica resta alla base della formazione del medico, in quanto, come dicevamo, fornisce gli elementi su cui impiantare il ragionamento clinico.

Partendo, infatti, dall'osservazione analitica, quale risulta dal riscontro di sintomi e segni e dalla loro interpretazione in chiave patogenetica e fisiopatologica, il medico viene a disporre di una serie più o meno numerosa di elementi, pur se a varia significatività. Relativamente scarsi sono i *segni patognomonici*, che cioè si riscontrano in una determinata condizione morbosa e di per sé sono sufficienti ad individuarla, talvolta trattandosi di *segni caratteristici*, cioè propri ad alcune malattie e più frequentemente ancora di *segni del tutto aspecifici*.

Orbene, l'iter diagnostico prende le mosse dalla valutazione dei vari dati raccolti, cercando di enucleare quelli ritenuti essenziali o più caratterizzanti, per procedere quindi, attraverso un lavorio di tipo deduttivo e di sintesi all'inquadramento ed all'omologazione dei fenomeni rilevati nel paziente con quelli codificati dalla Patologia, cioè da quella disciplina che si occupa della descrizione paradigmatica dei singoli quadri morbosi, quali risultano dall'osservazione di numerosi casi che presentano in comune alcuni elementi ritenuti essenziali.

In questo tentativo di identificazione della malattia (che costituisce uno dei compiti peculiari della Clinica, l'altro essendo costituito dalla terapia e dalla prognosi relativa al singolo paziente) il medico terrà presenti alcune considerazioni. Anzitutto, il quadro morboso presentato dal paziente in esame spesso non è del tutto sovrapponibile a quello paradigmatico di una determinata malattia, in quanto *non esistono malattie, ma malati* e quindi la realtà clinica individuale si suole spesso differenziare dalla descrizione ideale che ne traccia la patologia. Ciò in relazione alla particolare reattività del paziente di fronte alla malattia, ad eventuali interventi terapeutici già attuati, ad eventuali rilievi raccolti che non fanno parte della malattia in atto, ma che possono costituire esiti e reliquati di malattie pregresse, ecc.

È buona regola, inoltre, cercare di ricondurre tutte le manifestazioni riscontrate nel paziente in esame ad un'unica malattia (cosiddetta *legge dell'unicità*), rifuggendo per quanto possibile dal dover ammettere l'esistenza contemporanea di due o più malattie (evenienza questa che va considerata non abituale).

Il procedimento di omologazione può portare senz'altro alla identificazione della malattia (*diagnosi diretta*), ma più spesso porterà alla formulazione di alcune ipotesi diagnostiche. Si cercherà, quindi, di restringere la cerchia delle probabili malattie, tentando di pervenire ad una scelta tra forme morbose analoghe (*diagnosi indiretta o per esclusione*).

Attraverso un confronto si tenterà di stabilire quale delle varie affezioni prese in esame meglio si adatti al quadro morboso che si è andato delineando nel paziente, tenendo conto anche della cronologia con cui i vari fenomeni si sono presentati; si procederà cioè alla *diagnosi differenziale*. Ciò richiede, oltre ad una adeguata cultura, la capacità di centrare i legami

essenziali esistenti tra forme morbose diverse ed una sufficiente esperienza clinica; è bene che già esercitandosi nella semeiotica lo studente cominci a cimentarsi in tale esercizio.

È in base all'orientamento diagnostico cui è pervenuto che il medico di norma si farà guidare nella eventuale richiesta di indagini complementari. Si giunge, così, al terzo tempo dello studio semeiologico del paziente, costituito dalla *semeiotica indiretta*, che si avvale di indagini di ordine laboratoristico e strumentale e che è orientato in senso diagnostico-funzionale.

Lo sviluppo della ricerca scientifica e della tecnologia applicata alla medicina, particolarmente nel campo della biochimica, dello studio delle strutture cellulari, dell'applicazione di nuovi metodi di indagine, soprattutto immunologici e radioisotopici, della tomografia assiale computerizzata, degli ultrasuoni, ecc. ha assai allargato le possibilità di impiego dei mezzi di laboratorio e delle strumentazioni ad uso clinico, nel contempo contribuendo notevolmente alla evoluzione delle nostre conoscenze nel campo della fisiopatologia e nella stessa interpretazione dei sintomi e dei segni.

I vari sussidi diagnostici vengono ad arricchire e potenziare i mezzi di cui dispone direttamente l'osservatore, consentendo di rilevare indizi e segni assai più fini e precisi di quelli che l'esame fisico consente di apprezzare al letto del paziente.

Le ricerche, come si è detto, verranno suggerite dai dati rilevati dall'anamnesi e dall'esame obbiettivo e dall'orientamento diagnostico che ne è scaturito; esse sono rivolte anzitutto ad esplorare i distretti organici ed i settori metabolici che risultano in qualche misura coinvolti dalla malattia (*indagini mirate*) e in genere si propongono di ricavare elementi di conforto o di precisazione ed approfondimento nei confronti della diagnosi formulata in via di certezza o di presunzione.

Gli accertamenti, infatti, sono spesso in grado di fornire importanti elementi di conferma e di precisazione diagnostica anche sotto l'aspetto funzionale, a volte risulteranno indispensabili ai fini del riconoscimento della malattia, altre volte possono consentire una diagnosi in fase preclinica; spesso forniscono anche utili indicazioni circa il giudizio prognostico e la condotta terapeutica da adottare. Stabilito che gli accertamenti di laboratorio costituiscono un ausilio spesso irrinunziabile per la formulazione di una diagnosi corretta, è da tenere presente che accanto agli innegabili vantaggi esistono aspetti negativi non indifferenti ove detti accertamenti vengano male utilizzati e ancor più se male interpretati.

Occorre, anzitutto, avere presenti le indicazioni ed i limiti che ciascuna metodica di indagine possiede, la notevole differenza di significatività esistente tra i vari esami di laboratorio, la circostanza che il risultato ottenuto coglie un momento di una situazione dinamica, quale è quella della malattia e che esso può venire influenzato da molteplici condizioni cliniche e bioumorali, nonché da interventi farmacologici.

La ricca e facile disponibilità delle indagini di laboratorio può fare sì che il medico venga distolto dal praticare un esame clinico completo ed approfondito e rinunziare al delicato, ma affascinante e proficuo lavorio diagnostico, assumendo una posizione di passività, di preconcetta ed acritica subordinazione nei confronti del laboratorio, che lo porta a non valutare i risultati alla luce dell'esame clinico e con esso correlarli, restando pertanto esposto a grossolani errori diagnostici.

In definitiva, le varie indagini diagnostiche, laboratoristiche e strumentali di cui disponiamo, che consentono spesso una approfondita esplorazione sia di tipo morfologico che funzionale, possono fornire dati importanti in appoggio alla clinica, ma non in sua sostituzione; essi vanno valutati alla luce di una prioritaria indagine diretta sul paziente, che resta essenziale ai fini della diagnosi, anche se si deve riconoscere che per talune condizioni morbose non esiste la possibilità di un loro riconoscimento fondato esclusivamente sui rilievi clinici.

ESAME DELL'AMMALATO

Le manifestazioni cliniche di uno stato morboso sono costituite dall'insieme delle modificazioni anatomo-funzionali da esse prodotte sui singoli organi e sull'organismo in toto; esse si distinguono in *sintomi soggettivi* o meglio semplicemente "*sintomi*", costituiti dall'insieme dei disturbi accusati dal paziente e raggruppati nell'anamnesi e *sintomi obbiettivi o meglio "segni"*, che vengono rilevati con l'esame obbiettivo e con le indagini laboratoristiche e strumentali. Di solito è dal complesso dell'indagine anamnestica e di quella obbiettiva che scaturisce la diagnosi e, pertanto, è ovvio come la ricerca e lo studio dei vari sintomi e segni debba essere condotta con scrupoloso impegno.

Premesso che la divisione schematica dell'esame del malato ha uno scopo puramente didattico, tuttavia è senz'altro consigliabile seguire una metodologia standardizzata, al fine di raccogliere in modo ordinato e compiuto le varie manifestazioni morbose che egli presenta.

ANAMNESI

Cominciando dall'indagine anamnestica, questa è rivolta ad indagare circa i precedenti familiari del malato, gli aspetti e le fasi della vita fisiologica, per passare poi alla vita patologica più remota ed infine a quella patologia attuale.

L'anamnesi è un processo conoscitivo che, come si è già detto, richiede da parte del medico, oltre che conoscenza della patologia, anche esperienza clinica e doti psicologiche e da parte del paziente piena disponibilità alla collaborazione; il grado e la validità di questa collaborazione variano in misura del livello intellettivo, del grado di cultura e della reattività emotiva. Da questi vari fattori, infatti, dipendono la rievocazione che il paziente fa degli episodi morbosi pregressi, la esposizione più o meno precisa e fedele dei sintomi che accusa, la valutazione della loro entità, la risposta alle domande ed alle chiarificazioni che il medico via via gli pone nel corso dell'esame, nel tentativo di pervenire ad un inquadramento della forma morbosa e ad una differenziazione diagnostica.

L'indagine anamnestica per consuetudine si suole condurre secondo il seguente ordine:

1) ***generalità:*** si raccolgono, anzitutto, i dati anagrafici del paziente, ivi compresi il luogo di nascita e quello di residenza, l'età, lo stato civile, la professione esplicata in passato e in atto;

2) ***anamnesi familiare:*** ci si informa sullo stato di salute, sulle malattie e sulle eventuali cause di morte dei familiari (nonni, zii, genitori, fratelli), specificando se essi hanno sofferto di affezioni a carattere ereditario (diabete, gotta, ipertensione arteriosa, malattie nervose e mentali, allergopatie, emofilia, talassemia, favismo, porfirie, ecc.) o contagiose;

3) ***anamnesi personale.***

Questa si distingue in:

a) *anamnesi fisiologica*: consiste nella raccolta dei dati riferentisi alle principali fasi della vita: nascita (modalità del parto, peso corporeo alla nascita), tipo di allattamento, accrescimento corporeo (ponderale e staturale), epoca della dentizione, della deambulazione, dello sviluppo del linguaggio e della pubertà; scolarità.

Nelle donne: epoca del menarca, caratteri dei cicli mestruali (durata, regolarità, dismenorrea), uso di contraccettivi, epoca della menopausa.

Nell'uomo: se ha prestato servizio militare ed eventuale causa di esonero.

Epoca dell'eventuale matrimonio; condizioni di salute del coniuge, numero globale delle gravidanze e di quelle condotte a termine, epoca degli aborti, modalità del parto (a termine o prematuro, eutocico o distocico), allattamento; sesso, età e condizioni di salute dei figli viventi.

Abitudini di vita: tipo di alimentazione, regolarità dei pasti e del riposo, attività fisica (tipo, entità e regolarità o meno con cui viene svolta) uso di sostanze voluttuarie (alcoolici, caffé, tabacco), farmaci (lassativi, anticonvulsivanti, analgesici, ansiolitici, sonniferi, ecc.).

Funzioni fisiologiche: appetito, digestione, sete e introduzione di liquidi, comportamento dell'alvo e della diuresi, sonno, attività sessuale;

b) *anamnesi patologica remota* in ordine cronologico, dalla nascita a prima della malattia attuale:

— malattie infettive dell'infanzia (morbillo, varicella, scarlattina, pertosse, difterite, malattia reumatica, ecc.);

— altre malattie infettive (con riferimento al decorso e alla gravità, nonché alla convalescenza), in modo da poter ricavare elementi circa la suscettibilità ad ammalare, la eventuale predisposizione di organo, eventuali complicanze, postumi e sequele, e circa la capacità reattiva dell'organismo; eventuali episodi morbosi, febbrili o meno, non etichettati e disturbi di varia natura;

— malattie parassitarie;

— allergopatie (rinite e congiutivite allergica, asma bronchiale, allergie alimentari, reazioni da farmaci, malattie da siero, ecc.);

— traumi, interventi chirurgici ed eventuali complicanze, postumi e sequele;

— malattie veneree (sifilide, blenorragia);

— situazione immunitaria: vaccinazioni profilattiche.

c) *anamnesi patologica recente*. Si riferisce alla descrizione dei disturbi che il paziente accusa al momento attuale. Non sempre si può tracciare un taglio netto tra anamnesi remota e recente, in quanto la sintomatologia in atto può presentare rapporti più o meno diretti con la fenomenologia pregressa.

I sintomi riferiti dal paziente possono orientare senz'altro sull'apparato od organo sofferente o risultare del tutto aspecifici.

Occorre precisare: epoca e modalità di comparsa dei disturbi presenti; carattere continuo o periodico dei disturbi; eventuale sintomatologia collaterale; eventuale rapporto con atti fisiologici (pasto, defecazione, minzione, riposo a letto o stazione eretta, ecc.).

Così, in caso di sintomatologia dolorosa, occorre precisare in quali circostanze essa compare, la sede, l'irradiazione, i suoi caratteri (continuo o no, se va incontro a fenomeni parossistici), il tipo (gravativo, costrittivo, trafittivo, urente, ecc.), la circostanza in cui compare o scompare (digiuno, pasto, defecazione, posizione del corpo, ecc.). Presenza o meno di febbre e sue caratteristiche.

È questa la parte dell'anamnesi in cui occorre essere il più possibile circostanziati, facendo espresso riferimento ai dati di maggiore rilievo anche se negativi: non febbre, non compromissione dello stato generale o di funzioni fisiologiche (appetito, digestione, defecazione, diuresi, ecc.), non sintomatologia dolorosa, ecc.

Prima di concludere l'interrogatorio occorre chiedere al paziente se egli ricorda di soffrire di altri disturbi, che a volte possono essere essenziali per chiarire la diagnosi, ponendogli anche delle specifiche domande che riguardano i vari apparati: ad esempio, se accusa cefalea, tosse, espettorato, facile stancabilità, se la sera andando a letto ha notato edemi declivi, se ha bisogno di dormire con più guanciali, se la notte si sveglia più volte per mingere, se accusa bruciore alla minzione, se disturbi gastroenterici, se si sottopone a surmenage fisico od intellettivo, se ha delle preoccupazioni nell'ambito familiare (sul piano affettivo, economico o sanitario) o nell'ambito lavorativo, ecc.

È bene informarsi se il paziente si è già sottosposto precedentemente a visite o ad accertamenti diagnostici ed a cure (di quali medicamenti ha fatto uso, per quanto tempo e con quali risultati).

Non va trascurato, infine, se esiste intolleranza medicamentosa o alimentare, precisando verso quali farmaci o alimenti e con quale tipo di manifestazione.

È bene approfondire l'indagine sul *piano psicologico* secondo il seguente schema: relazioni interpersonali nell'ambito familiare durante l'infanzia, adattamento scolastico, comportamento nel periodo dell'infanzia e della pubertà; matrimonio: aspettativa, rapporto coniugale; attuale rapporto tra i membri della famiglia e con quelli del nucleo di provenienza, rapporti nell'ambiente di lavoro. Un particolare riferimento va riservato alle *relazioni sociali*, alla situazione economica ed a quella familiare e domiciliare; ciò assume particolare rilevanza nell'anziano, in quanto le modificazioni del nucleo familiare o alterazioni nei rapporti tra congiunti o il trasferimento di residenza possono in modo notevole influire sulla sua dinamica psichica.

Inoltre, non va mai trascurata l'***anamnesi lavorativa:*** occupazioni pregresse e quella attuale, facendo riferimento ad eventuali rischi professionali (esposizione a polveri, sostanze chimiche, agenti fisici in genere); se svolge un lavoro autonomo o dipendente (parcellizzato, con turni notturni, ecc.) e se ha problemi di adattamento al lavoro.

È bene anche informarsi circa l'impiego del tempo libero che fa il paziente; ciò serve ad avere un quadro più compiuto dei tratti del carattere del paziente e dei suoi interessi extralavorativi ed avere anche dei ragguagli circa il dispendio energetico globale.

Un esplicito e dettagliato riferimento va fatto, inoltre, all'***anamnesi farmacologica***, cercando di conoscere le medicine che il paziente assume o ha assunto di recente, in rapporto anche alla non rara possibilità di reazioni indesiderate da farmaci (*danno iatrogeno attuale*). L'insorgenza di danni causati dall'uso di farmaci si è anzi fatto sempre più frequente, anche in rapporto alla continua immissione in commercio di nuovi ed assai attivi farmaci. L'effetto nocivo può essere prevedibile (in rapporto al dosaggio) o non prevedibile e questo può dipendere da intolleranza, per idiosincrasia o per ipersensibilità, la quale ultima può essere immediata, precoce o tardiva.

Effetti collaterali nocivi possono intervenire anche per interazione con altri farmaci. Questa evenienza, ad esempio, è ancora più facile ad avverarsi negli anziani, che a causa della maggiore incidenza della patologia degenerativa e quindi a carattere cronico sono spesso portati ad abusare nell'assunzione di farmaci (spesso di propria iniziativa, in via occasionale o abitudinaria). D'altra parte è facile verificarsi nell'età inoltrata una modificata farmacocinetica e farmacodinamica, che ha l'effetto di prolungare la vita media dei farmaci e quindi di favorire le occasioni di interazioni (Barbagallo-Sangiorgi). Il danno iatrogeno può estrinsecarsi assai variamente, con febbre, reazioni allergiche, ittero, malassorbimento, anemia emolitica, trombocitopenia, mielopatie involutive, danno renale, manifestazioni cardiache e neuro-psichiatriche, ecc.

In sede di anamnesi va ancora chiesto se lo studio o il lavoro viene svolto con profitto, se la memoria difetta per i fatti recenti o remoti. Occorre indagare quale è l'impronta caratteriologica e l'umore del paziente, informandosi anche con i familiari eventualmente presenti all'interrogatorio.

È bene ancora indagare circa le convinzioni del paziente sulla propria salute e circa la risposta psicologica allo stato di malattia (accettazione, volontà di guarire, timore di trattarsi di malattia inguaribile, sfiducia nei medici, ecc.). In altri termini, l'esaminatore deve cercare di acquisire tutte le informazioni utili a conoscere i tratti strutturali della personalità del malato.

In presenza di situazioni di emergenza o di soggetti particolarmente apprensivi ed ansiosi, allo scopo di ottenere che il paziente si liberi della sua preoccupazione di riferire i disturbi che accusa (che spesso, come abbiamo già detto, per timore di dimenticarli è indotto a trascrivere), può essere utile iniziare l'interrogatorio partendo dallo stato presente.

I dati riferiti dal paziente vanno attentamente vagliati, anche in senso critico ed ordinati, sia in senso cronologico, che nei loro rapporti causali e nelle loro connessioni, tenendo conto nel contempo della loro significatività.

In definitiva, un'inchiesta anamnestica condotta in maniera corretta ed approfondita spesso è già in grado di fornire all'esaminatore un primo orientamento circa il quadro morboso del paziente che egli si accinge a visitare e i suoi tratti caratteriali.

ESAME OBBIETTIVO

Generalità

All'anamnesi segue l'esame fisico o esame obbiettivo (e.o.), che consiste nella ricerca diretta dei segni fisici di malattia o di condizioni abnormi in genere.

Già nel corso dell'interrogatorio il medico avrà avuto modo di apprezzare alcuni dati (facies, complessione somatica, decubito, favella, ecc.) e di valutare la "personalità" del paziente. In sede di esame obbiettivo, egli andrà mentalmente annotando i vari rilievi che raccoglierà. L'esame va condotto secondo uno schema standardizzato, che poi esporremo. Anche nel caso che il medico non debba stilare una cartella clinica, nell'esecuzione dell'esame obbiettivo, onde evitare omissioni, conviene che egli sempre si attenga rigidamente a tale schema, conducendo l'esame in modo accurato e completo, quale che sia il disturbo che accusa il malato.

L'esame obbiettivo si distingue in e.o. *generale*, che prende in considerazione l'abito costituzionale del paziente, lo stato di nutrizione, la facies, l'apparato scheletrico e muscolare, il sistema linfoghiandolare, ecc., ed in e.o. *speciale*, cioè a carico delle varie regioni del corpo e dei vari apparati e sistemi organici; questo di regola viene condotto nel seguente ordine: 1) ispezione; 2) palpazione; 3) percussione; 4) ascoltazione.

La semeiotica fisica si avvale, pertanto, di metodi di indagine assai semplici, che tuttavia sono in grado di svelare segni di importanza fondamentale ai fini diagnostici.

È da sottolineare che l'importanza della semeiotica fisica, come si è già detto, non risulta sminuita dai numerosi e più o meno sofisticati mezzi di indagine di cui oggi disponiamo, né può venire da questi sostituita, in quanto vi sono reperti che soltanto l'esame diretto è in grado di rilevare, fornendo inoltre una visione globale dello stato fisico del paziente.

La semeiotica fisica va, quindi, utilizzata al massimo, facendo ricorso ai vari mezzi di esplorazione diretta; a tale fine ci soccorrono una scrupolosa tecnica metodologica, un acuto spirito di osservazione, un costante esercizio, il tutto sorretto da un contesto culturale adeguato e continuamente aggiornato.

Intanto, appare opportuno richiamare l'attenzione su alcune norme generali.

È essenziale che l'esame obbiettivo venga eseguito nelle migliori condizioni. Il malato deve trovarsi a suo agio e rilassato, ben disposto alla collaborazione; pertanto, il medico non deve essere aggressivo, ma agire con tatto e comprensione e non deve avere o dimostrare fretta. Egli, già nella fase della raccolta anamnestica, deve sapersi conquistare la fiducia e la confidenza del paziente in modo che si stabilisca tra loro un soddisfacente rapporto.

L'esecuzione dell'esame obbiettivo può talora provocare, per lo più inizialmente, tachicardia, sudorazione, aumento della pressione arteriosa, specie nei soggetti neurolabili, iperemotivi; queste reazioni vanno correttamente interpretate in relazione anche al temperamento del paziente, quale è affiorato dall'anamnesi.

È preferibile iniziare l'esame collocandosi al fianco destro del malato, salvo poi a disporsi diversamente nel corso dell'esame a seconda delle esigenze; l'ambiente, oltre che tranquillo e silenzioso, deve essere ben illuminato, possibilmente con luce naturale ed opportunamente riscaldato.

L'e.o., come si diceva, va eseguito ordinatamente, secondo lo schema che verrà più oltre esposto, utilizzando i vari metodi di esplorazione diretta; nei vari capitoli verranno via via descritti, con qualche esemplificazione, le alterazioni che condizioni patologiche varie possono provocare.

L'*ispezione*, può fornire numerosi e significativi dati, più di quanto possa immaginare l'inesperto, che di solito si affretta ad utilizzare gli altri metodi di esplorazione, nella convinzione che la diagnosi gli debba riuscire più agevole e sicura.

La *palpazione* va eseguita con delicatezza, onde evitare atteggiamenti di difesa anche psicologici ed irrigidimenti muscolari; a tale scopo le mani dell'esaminatore devono essere sufficientemente calde.

A parte la ricerca di sensazioni termiche (aumento o diminuzione della temperatura cutanea al termotatto), per la quale meglio si presta il dorso della mano dell'esaminatore, la palpazione ha lo scopo di apprezzare delle sensazioni tattili. La mano verrà poggiata a piatto, ora in tutta la sua superficie flessoria, ora con la sola faccia flessoria delle ultime quattro dita, ora soltanto con i polpastrelli (che sono forniti di più squisita sensibilità) di dette dita; altre volte le ultime quattro dita saranno leggermente flesse per circoscrivere una formazione addominale o piegate ad uncino insinuandole sotto l'arcata costale per esplorarla. In presenza di una massa si ricorre, inoltre, alla *palpazione bimanuale*, al fine di fissarla con una mano e con l'altra esplorarne meglio i caratteri: superficie, contorni, consistenza, dolorabilità, ricerca della fluttuazione, dei rapporti con organi adiacenti e della mobilità attiva (respiratoria) e passiva.

Talvolta a livello addominale, per la palpazione del fegato e della milza, si ricorre alla *manovra combinata*, ponendo una mano sulla parete anteriore e l'altra sulla parete posteriore; per la palpazione del re-

ne si può procedere alla *palpazione a morsa*, avvicinando il pollice posto anteriormente alle altre dita collocate posteriormente.

I rilievi che si possono cogliere con la palpazione sono svariati: vanno ricercati il fremito vocale, il fremito bronchiale, i fremiti endocardici, gli sfregamenti pleurici, pericardici, peritoneali, i crepitii tendinei, ossei ed articolari, la consistenza e la superficie, la pulsazione e la fluttuazione, il dolore provocato. Nella palpazione dell'addome è bene riservare per ultimo l'esame di quelle parti che in base all'anamnesi risultano essere sede di dolore.

Il suono che si ricava percuotendo sulla superficie del corpo origina dalla vibrazione dei tessuti sottostanti e dipende dalla loro struttura fisica; ne risultano delle caratteristiche del suono che servono a farli riconoscere ed a consentire di delimitarne i confini con i tessuti adiacenti. Scopo, pertanto, della *percussione* o *plessimetria* (da plesso = percuoto) è quello della delimitazione degli organi e della ricerca di eventuali modificazioni del loro stato fisico. Essa viene applicata essenzialmente all'esame del torace e dell'addome, i quali racchiudono fra l'altro organi a contenuto aereo; la percussione si presta alla loro delimitazione da quelli circostanti ed all'esame della forma e dimensione di tali spazi aerei.

La profondità degli strati che si possono mettere in vibrazione varia, in rapporto oltre che alla struttura fisica del tessuto sottostante, alla forza di percussione e allo spessore della cute, del sottocutaneo e dei muscoli della parete toracica o addominale; così, il tessuto polmonare si può arrivare a mettere in vibrazione fino ad una profondità di circa 5 cm.

Il fenomeno percussorio è acusticamente complesso, risultando dalla vibrazione di strutture assai diverse (cute, sottocutaneo, muscoli, ossa, parenchima di organi con varia caratteristica fisica). Ne consegue che i fenomeni acustici che originano dalla percussione su tali strutture sono dei rumori o mescolanza di toni, ricavandosi delle vibrazioni aperiodiche, che cioè non si ripetono; essi diversificano per altezza, durata e timbro.

I vari fenomeni acustici e le relative condizioni che ne stanno alla base verranno dettagliatamente presi in esame a proposito della semeiotica dei rispettivi organi.

La percussione va eseguita direttamente (sulla clavicola; Fig. 1-1) o interponendo, tra il corpo percuotente o *plessore* (di solito il polpastrello del dito medio destro piegato ad angolo retto) e la superficie del corpo che si esplora, un *plessimetro*, costituito dal dito medio o indice della mano sinistra, che viene poggiata a piatto in modo da aderire alla parete da percuotere nella sua falange terminale (tenendo sollevata la parte restante del dito medio e le altre quattro dita), facendo cadere i colpi sull'articolazione interfalangea terminale (Fig. 1-2).

Fig. 1.1. Percussione diretta.

Fig. 1.2. Percussione digito-digitale.

La percussione va eseguita con due colpi elastici e rapidi del dito percuotente, facendo fulcro sul polso. La forza di percussione, che deve essere sufficiente per ricavare un suono distinto, sarà più debole se si vogliono esplorare strutture superficiali e più forte se si vogliono esplorare strutture più profonde.

Tuttavia, l'osservatore esercitato può riuscire a delimitare degli organi superficiali a diversa struttura anche con una percussione assai leggera, in quanto, pur non ricavando un suono distinto, riesce ad apprezzare il diverso grado di resistenza dei tessuti sottostanti (*percussione palpata*); per tale metodica occorre tenere il dito plessimetro ben aderente alla superficie corporea.

Si può ricorrere, al fine di procedere ad una esplorazione plessimetrica su aree alquanto circoscritte, alla *percussione trafittica* o *digito-angolare*, poggiando sulla superficie corporea il polpastrello del dito plessi-

Fig. 1.3. Percussione trafittiva.

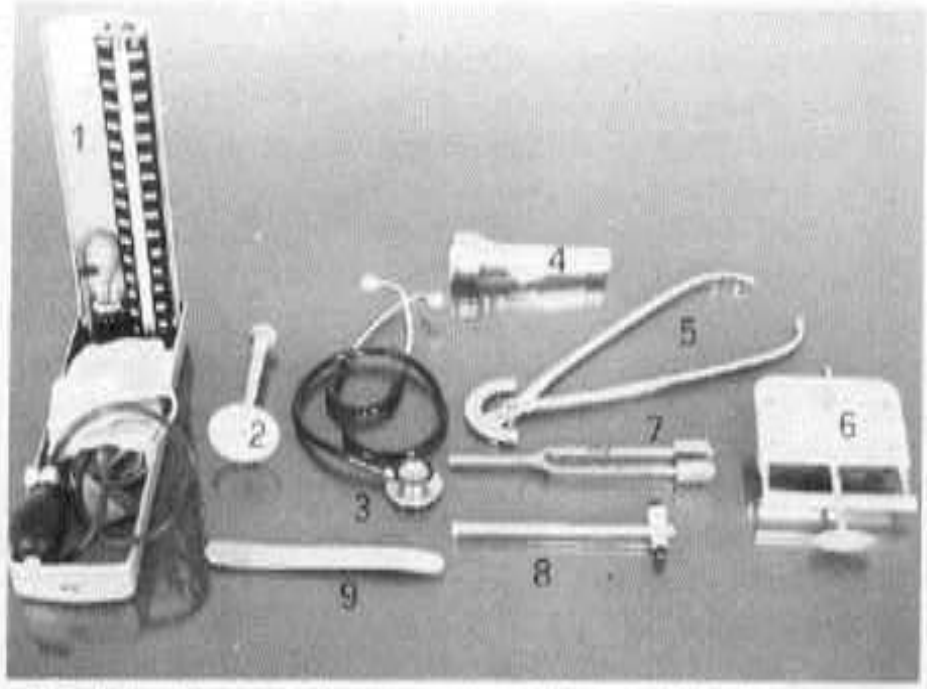

Fig. 1.4. Strumenti di comune uso nell'esame obbiettivo:
1) Sfingmomanometro a mercurio (Riva-Rocci);
2) Stetoscopio;
3) Fonendoscopio con annesso stetoscopio biauricolare;
4) Lampadina elettrica;
5) Compasso di spessore;
6) Dinamometro;
7) Diapason;
8) Martelletto per riflessi con puntale;
9) Abbassalingua.

metro piegato ad angolo retto all'altezza dell'articolazione tra prima e seconda falange e percuotendo su detta articolazione (Fig. 1-3).

L'*ascoltazione* si propone di apprezzare i rumori che si producono spontaneamente negli organi e quindi le modificazioni cui essi vanno incontro in condizioni patologiche, nonchè la comparsa di rumori originati soltanto da condizioni patologiche.

Questo mezzo di esplorazione fisica si applica prevalentemente agli organi toracici, ma anche all'addome.

Pur essendo in genere complesso il meccanismo fisico di produzione di tali fenomeni, il loro rilievo suole acquistare un significato abbastanza esplicito circa l'interpretazione del processo patologico che ne è responsabile e quindi l'ascoltazione suole fornire dei reperti alquanto indicativi sul piano clinico.

L'ascoltazione può effettuarsi direttamente (*ascoltazione immediata*), applicando direttamente l'orecchio sulla superficie corporea (eventualmente con l'interposizione di un sottile lino) od indirettamente (*ascoltazione mediata*).

L'ascoltazione immediata non può venire utilizzata per il cuore, in quanto non consente di limitare l'ascoltazione a zone alquanto circoscritte, quale si rende necessaria per questo organo.

L'ascoltazione mediata può venire praticata con l'interposizione dello stetoscopio o del fonendoscopio. Lo *stetoscopio* è costituito da un tubo conduttore dei suoni (sottile cilindro forato, metallico o meglio di legno, lungo circa 15 cm.) con due estremità slargate, una più stretta, del diametro di circa 2 cm. (obbiettivo) che si applica sulla superficie del corpo ed una più estesa (padiglione, del diametro di circa 6 cm.), su cui l'osservatore applica l'orecchio. Lo stetoscopio consente di ascoltare su zone circoscritte ed è da preferire per ascoltare il cuore.

Per l'ascoltazione mediata, trova oggi più largo impiego il *fonendoscopio*, che consta di un tamburo metallico chiuso da una membrana (del diametro di 4-5 cm.), per cui i fenomeni acustici trovano una cassa di risonanza; tale cassa è collegata con due tubi di gomma a due piccole olive di bachelite o ad una struttura rigida fornita di auricolari, che si introducono nei condotti uditivi esterni.

Esistono dei fonendoscopi che agevolmente si possono trasformare in *stetoscopio biauricolare*, in quanto forniti, sulla parte opposta al tamburo, di un imbuto metallico o di bachilite, del diametro di 2,5-3 cm., che si applica direttamente sul focolaio di ascoltazione (Fig. 1-4). È da tenere presente che il fonendoscopio e lo stetoscopio biauricolare consentono l'isolamento acustico dell'esaminatore dall'ambiente esterno.

È bene ribadire che l'esame del paziente, che va condotto con notevole scrupolo, deve essere completo e non limitato allo stato fisico, dovendo il soggetto venire considerato nel suo complesso psico-fisico, in quanto questo costituisce una unità inscindibile.

Man mano che va acquisendo maggiore esperienza e con l'esercizio l'esaminatore riuscirà a migliorare le proprie capacità di inchiesta anamnestica ed a stabilire con il paziente un soddisfacente rapporto di cooperazione, nel mentre andrà affinando le proprie capacità di osservazione e di percezione. Il livello delle capacità professionali che egli raggiungerà è però in buona parte dipendente dalla sua cultura, dall'impegno con cui assolve il suo compito e dall'attitudine che possiede a svolgerlo.

CAPITOLO SECONDO

SEMEIOLOGIA GENERALE DEL DOLORE

Generalità

Il dolore, che è una sensazione a spiccata tonalità sgradevole, è presente in numerosissime malattie. In linea di massima, il dolore ha un significato protettivo, in quanto pone il soggetto in stato di allarme, segnalando un pericolo per l'integrità anatomo-funzionale dell'organismo, anche se di per sé, allorché raggiunge notevole intensità e durata, può costituire già una malattia.

Il fenomeno del dolore, che molto spesso è la causa che induce il malato a rivolgersi al medico, riveste notevole valore ai fini diagnostici, potendo orientare sull'individuazione del viscere colpito e sulla natura dell'affezione. Il medico, pertanto, deve attentamente vagliare quanto il malato riferisce circa la sede, il tipo, l'estensione, l'intensità del dolore, le circostanze in cui compare o scompare, la sua durata. Lo studio delle caratteristiche del dolore talora consente di porre senz'altro la diagnosi, talora porta a formulare una o più ipotesi diagnostiche e quindi programmare le eventuali indagini necessarie a delucidare la diagnosi.

La sensazione dolorosa può assumere carattere vario: gravativo, tensivo, costrittivo, puntorio, pulsante, lancinante, tagliente, urente, rodente (o terebrante), folgorante (o lampo doloroso fugace), osteocopo (dolore osseo, che dà l'impressione che l'osso venga spezzato); nei diversi individui esistono larghe possibilità di variazione del carattere del dolore nei confronti di una stessa affezione.

Il dolore può essere di diversa entità ed avere un diverso andamento nel tempo (fig. 2-1). Alcune sindromi dolorose sono caratterizzate da dolore particolarmente intenso (nevralgia trigeminale, infarto miocardico, emicrania, colica renale, ischialgia, herpes zooster, attacco di gotta, ecc.).

La condizione emotiva del paziente può, inoltre, modificare notevolmente la tolleranza al dolore. La percezione del dolore costituisce la funzione di un apparato pluriintegrato: *il sistema nocicettivo.*

Ci limiteremo a ricordare alcune nozioni di anatomia e di fisiopatologia che riteniamo più utili ai fini della trattazione, in quanto di più immediato interesse pratico; premettiamo che trattasi di un argomento assai complesso, in piena evoluzione, che presenta ancora degli aspetti oscuri.

Viene oggi riconosciuta una individualità dei nocicettori (rappresentati da terminazioni libere, specie amieliniche, intraepiteliali e da recettori appositamente differenziati per gli stimoli dolorosi).

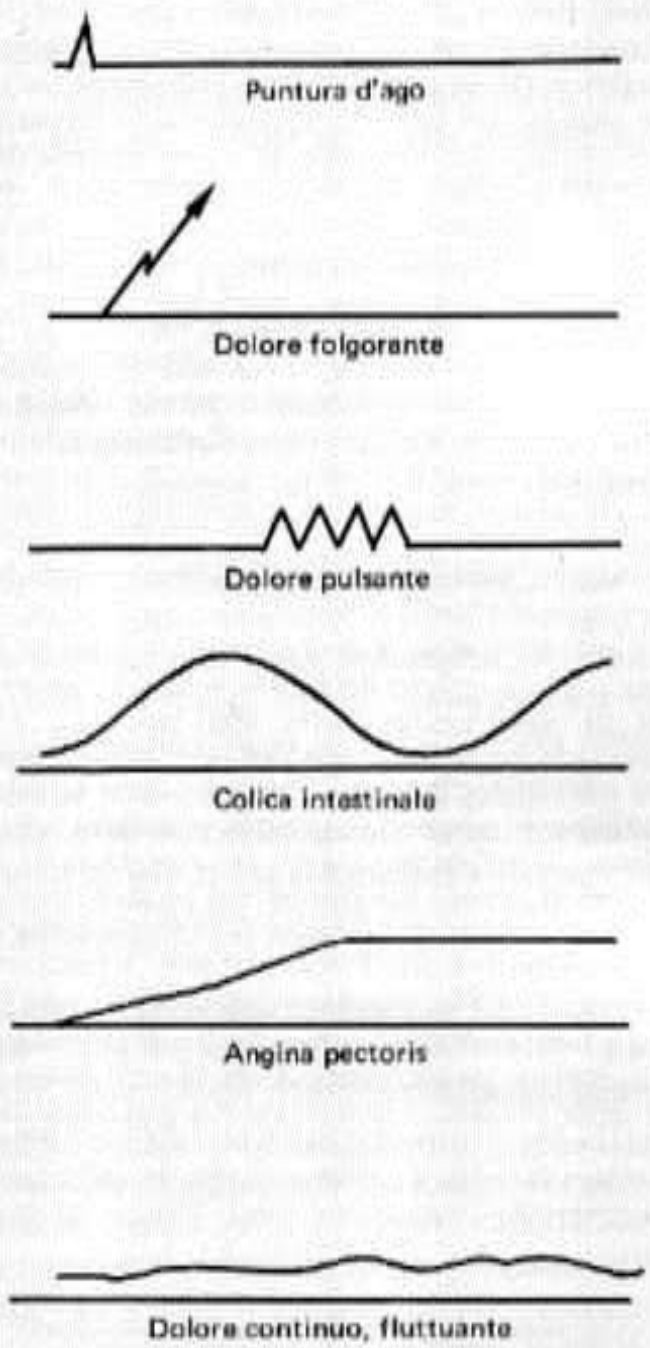

Fig. 2.1. Curve intensità-tempo per alcuni tipi principali di dolore.

Per quanto concerne il meccanismo attraverso il quale insorge nei recettori l'eccitamento doloroso, si è ritenuto che esso fosse legato alla liberazione di un intermediario chimico di origine tissutale (fattore P di Lewis, da alcuni identificato con l'istamina o sostanze istamino-simili). È stato poi accertato che l'acetilcolina, la 5-idrossitriptamina, i potassioioni, l'ATP possono svolgere in tal senso un qualche ruolo, ma oggi si tende ad attribuire un ruolo essenziale a sostanze del tipo delle plasmachinine (bradichinina, callidina, che si producono per attivazione del fattore di Hageman), alla neurochinina, alle prostaglandine, (PGE_1 e PGE_2; significativo che l'acido acetilsalicilico, il più efficace anestetico periferico, inibisce la prostaglandinsintetasi), a sostanze di natura lipidica (fosfolipidi ed altri acidi grassi).

I nocicettori sono assai numerosi nella cute rispetto ai visceri*. Gli impulsi dolorosi sono trasmessi da fibre mieliniche di piccolo calibro (dette A delta), a conduzione più rapida e da fibre amieliniche del gruppo C, a conduzione più lenta e di calibro inferiore; queste ultime sono più numerose nei nervi viscerali di quanto non lo siano nei nervi somatici (le fibre algogene viscerali decorrono nei nervi vegetativi).

Gli stimoli dolorosi vengono trasportati alle corna posteriori del midollo, ove le fibre periferiche (I neurone) si articolano con altre fibre afferenti o con delle fibre discendenti provenienti dai centri superiori; queste articolazioni, come vedremo, vengono a realizzare un vero filtro del dolore.

Nel midollo gli stimoli nocicettivi decorrono nel fascio spinotalamico (II neurone), posto nella parte esterna del cordone laterale del midollo; questo fascio è costituito da due contingenti, che svolgono un ruolo diverso nella trasmissione del dolore:

— il fascio paleo-spino-talamico (PST), che a livello del tronco cerebrale invia numerose fibre ai nuclei delle sostanza reticolare e, più in alto, verso il diencefalo;

— il fascio neo-spino-talamico (NST), che procede accollato al lemnisco mediale, senza dare diramazioni e termina nel nucleo ventro-postero-laterale del talamo.

Quando il fascio PST perviene al sistema talamico mediano con l'intermediario della sostanza reticolare e del talamo, gli influssi nocicettivi si proiettano (tramite il III neurone):

— sul nucleo caudato e l'ipotalamo a livello sottocorticale;

— sul rinencefalo a livello corticale e precisamente a livello della faccia interna dei lobi frontali (che interviene nei processi di integrazione della vita cosciente e neurovegetativa) e a livello della neocorteccia, ove avviene l'integrazione psicologica del dolore. Queste stesse strutture centrali svolgono un controllo sul filtro midollare del dolore.

Esistono, in effetti, dei sistemi che esercitano un controllo sul flusso di impulsi nocicettivi, nel senso di una inibizione o di una facilitazione, a seconda delle necessità del momento.

Più di ogni altra forma di sensibilità, gli impulsi afferenti nocicettivi sono destinati a subire profondi rimaneggiamenti nei centri nervosi, in correlazione con la particolare organizzazione della sensibilità dolorifica. La trasmissione dei segnali dolorosi ai centri superiori del nevrasse è un fenomeno che sarebbe controllato a livello spinale da meccanismi tipo feed-back. Viene accettata la teoria così detta del *controllo dell'entrata o del cancello*, che sarebbe aperto o meno ai segnali dolorosi, per cui questi potrebbero pervenire ai centri in maggiore o minore copia, svolgendosi tale controllo, come si è detto, sia a livello spinale sia a più alti livelli del S.N.C.

Esiste anche la possibilità di un *dolore di origine centrale*.

Il prototipo del dolore centrale è il *dolore talamico* (che fa parte della sindrome talamica di Déjerine e Roussy; la lesione del talamo eliminerebbe la funzione di filtro per gli stimoli che pervengono alla corteccia, alterando anche la funzione reticolare); si ha nelle lesioni vascolari del talamo ed interessa la metà controlaterale del corpo. È un dolore mal localizzato e mal definito, a volte profondo ed a volte superficiale, continuo o subcontinuo, intenso ed intrattabile, spesso a carattere urente, si esacerba per lievi stimoli termici o tattili, diffondendosi a tutto l'emisoma.

Meno frequenti sono i *dolori bulbo-pontini* (per lesioni vascolari o neoplastiche e nella sclerosi multipla).

Esistono anche *dolori midollari* (da tumori midollari, sclerosi multipla, siringomielia, tabe): per lesione delle corna posteriori (che danno dolori omolaterali); per lesioni del cordone antero-laterale con irritazione del fascio spinotalamico (dolore controlaterale); per stimolazione dei cordoni posteriori (dolore omolaterale).

L'emisezione traumatica del midollo spinale, oltre la sottostante anestesia termo-dolorifica crociata, causa dolore omolaterale nel metamero soprastante alla lesione (*sindrome di Brown-Séquard*).

In definitiva, il dolore si può considerare come risultato di due componenti:

— la *componente neurologica*, che trasmette gli impulsi algogeni dalla periferia alle vie spinotalamiche ed alla corteccia;

— la *componente psichica*, che ha come substrato la corteccia cerebrale e la sostanza reticolare; da essa dipende la valutazione critica dell'impulso algogeno (qualità, intensità e sede di provenienza) e la modulazione della risposta recettiva.

Come si è detto, la condizione emotiva del paziente interferisce notevolmente sulla tolleranza del dolore.

IL DOLORE SOMATICO ED IL DOLORE VISCERALE

Una prima suddivisione del dolore porta a distinguere il dolore somatico da quello viscerale.

Il *dolore somatico*, così denominato in quanto parte dalle strutture somatiche del corpo e viene trasmesso tramite i nervi somatici, è un dolore facilmente localizzabile. Esso viene distinto in *superficiale*, che è il tipico dolore cutaneo, e *profondo*, che è meno facile da localizzare e di solito non assume il carattere di dolore urente.

Per quanto riguarda la cute, il *dolore cutaneo immediato* (che viene correlato con l'attività prevalente delle fibre mieliniche) e quello *ritardato* (che viene correlato con l'attività delle fibre amieliniche) deriva-

---

* Nella cute vengono distinte due classi di nocicettori: il primo *meccanonocicettore*, che risponde solo a stimoli algogeni di natura meccanica e il *nocicettore polimodale*, che risponde a stimoli dolorosi meccanici, termici e chimici.

no da una stimolazione diretta dei recettori algogeni da parte di uno stimolo fisico (pressione, trazione, puntura, taglio, ustione).

Il *dolore ricorrente*, che si protrae alquanto dopo la cessazione dello stimolo e si accompagna a spiccate reazioni vegetative, sia locali che generali (pallore, sudorazione, rallentamento della frequenza del respiro e del polso, ipotensione), deriva dall'azione sui recettori di sostanze algogene.

Alcune strutture somatiche profonde, come i muscoli scheletrici, sono più povere della cute in terminazioni algorecettrici e presentano una sensibilità dolorifica che per molti aspetti ricorda quella dei visceri.

Le caratteristiche del *dolore viscerale* sono essenzialmente da attribuire alla diversa ricchezza di terminazioni nervose, mieliniche ed amieliniche, alla loro diversa distribuzione, alla potenzialità flogistica del tessuto, oltre che alla conformazione e funzione del viscere.

I visceri, essendo dotati di scarso numero di fibre algorecettrici, hanno una sensibilità dolorifica di gran lunga più bassa della cute e delle strutture somatiche e necessitano di stimolazioni estese e protratte; la prevalenza nei nervi viscerali delle fibre amieliniche rispetto alle mieliniche fa si che nel dolore viscerale siano più spiccati i riflessi vegetativi (fig. 2-2).

In effetti, esiste tutta una scala di recettività algogena delle varie strutture somatiche e viscerali. In ordine decrescente abbiamo: cute, periostio, legamenti tendinei, sierose parietali, muscolo scheletrico, i mesi, uretra, esofago, retto, stomaco, vescica, ureteri, intestino tenue, colon, sierose viscerali ed infine i parenchimi.

In definitiva, mentre il dolore somatico (cutaneo) è superficiale e ben localizzato, quello viscerale è profondo, diffuso e mal delimitabile e si accompagna a manifestazioni vegetative costituite da nausea, vomito, sudorazione, ipotensione; quello somatico è puntorio, trafittivo, urente o rodente e quello viscerale è sordo, ottuso, compressivo.

Nella corteccia cerebrale l'area di rappresentazione viscerale delle sensazioni dolorose è assai limitata rispetto a quella somatica; ne deriva che uno stimolo doloroso sulla cute è sempre ben localizzato spazialmente, mentre invece quello viscerale viene localizzato in modo vago ed impreciso.

La distinzione tra *dolore somatico* e *dolore viscerale* non và intesa in senso tassativo, in quanto è possibile la loro associazione.

Si possono, infatti, considerare tre forme particolari di dolore:

1) *dolore viscerale puro*: per interessamento viscerale non complicato;

2) *dolore misto viscerale e somatico*: per interessamento viscerale complicato da partecipazione della sierosa parietale peritoneale o pleurica; in questo caso si può assistere ad una variazione della fisionomia del dolore;

3) *dolore somatico puro*: per interessamento somatico.

Come abbiamo visto, quello somatico a sua volta va distinto in superficiale (cutaneo) e profondo, il quale ultimo è piuttosto sordo e ottuso e meno ben delimitabile.

Aspetti generali del dolore viscerale

Le condizioni capaci di determinare dolore viscerale sono:

— processi flogistici;

— formazione ed accumulo di sostanze algogene tessutali; ciò può avvenire anche indipendentemente dalla flogosi: così, a livello del cuore e dell'utero in caso di ischemia. Da ricordare che la capacità di produrre sostanze algogene varia nelle diverse strutture; in ordine decrescente abbiamo: cute, esofago, stomaco, sierose parietali, sierose viscerali, ureteri, vescica, muscolo scheletrico, retto, colon, miocardio, utero, periostio, parenchimi;

— stimoli chimici di varia natura (ad es. HCl in caso di soluzioni di continuo della mucosa gastrica);

— distensione e spasmo delle tuniche muscolari;

— trazione e pinzettamento dei legamenti viscerali, dei peduncoli e dei vasi.

Si tenga presente che si ha spesso il concorso di più fattori algogeni contemporaneamente operanti.

Le affezioni dei visceri, specie di quelli addominali, sono accompagnate da una sintomatologia dolorosa particolare.

Il *dolore viscerale profondo* è una sensazione dolorosa, mal localizzata, approssimativamente avvertita nella sede del viscere da cui origina, si accompagna a fenomeni vegetativi spesso notevoli ed a reazione psichica di allarme; esso provoca per via riflessa una contrazione muscolare di difesa della parete addominale, che cede esercitando con la mano lievi e lenti movimenti di pressione sul muscolo stesso.

Mentre stimolazioni dolorose viscerali lievi provocano soltanto dolore viscerale profondo, se esse aumentano di intensità e durata si ha la comparsa di un dolore superficiale. Più precisamente si può avere un dolore viscerale superficiale riferito od irradiato ed un dolore viscerale superficiale vero.

Il *dolore viscerale superficiale riferito o irradiato* è avvertito a livello delle strutture superficiali (cute, sottocutaneo e muscoli), in corrispondenza del metamero cui appartiene il viscere dolente, può estendersi ai segmenti viciniori ed è scarsamente localizzabile.

Gli impulsi algogeni a partenza viscerale, attraverso i gangli simpatici paravertebrali ed i rami comuni-

canti bianchi, raggiungono le radici posteriori, penetrando nel midollo. L'irradiazione superficiale avviene per via riflessa, tramite la connessione tra le vie del dolore viscerale e quelle del dolore delle strutture somatiche superficiali neurologicamente correlate col viscere interessato (secondo la teoria della convergenza-facilitazione; figura 2-3).

Persistendo intense stimolazioni algogene viscerali (e quindi in rapporto diretto con la reattività algogena del viscere interessato) può aversi anche la comparsa di dolore localizzabile con precisione in superficie, che interessa aree limitate del metamero cui appartiene il viscere dolente e che implica dapprima il muscolo parietale, poi il sottocutaneo e poi la cute, secondo un processo di progressiva superficializzazione del dolore. Le strutture superficiali divengono iperalgesiche e la loro anestesia novocainica induce la scomparsa del dolore (fenomeno di Lemaire); è questo il *dolore viscerale superficiale vero* (così detto in quanto si ha un impegno diretto dei recettori del dolore delle strutture superficiali). In questo caso si può avere una contrazione della muscolatura parietale iperalgesica, che non cede con il massaggio.

Nell'ambito del dolore superficiale vero, a seconda della localizzazione del dolore e delle caratteristiche dell'iperalgesia cutanea, si distingue a sua volta:

— un *dolore con sede di elezione*, cioè in una sede fissa per ciascun organo interno, che si accompagna ad intenso dermografismo e scompare con l'anestesia della sola porzione centrale dell'area iperalgesica;

— un *dolore epicritico*, localizzato in una zona parietale sovrastante il punto da cui partono gli impulsi algogeni del viscere interessato, che è caratteristico della partecipazione al processo delle sierose parietali e per la cui eliminazione occorre l'anestesia di tutta quanta l'area iperalgesica.

Per il dolore in sede di elezione si ammette l'intervento di un meccanismo riflesso, per cui impulsi provenienti dal midollo perverrebbero alle strutture somatiche superficiali, ivi agendo sui recettori del dolore. Per quello epicritico si avrebbe l'attivazione di unità sensitive che con una branca innervano le sierose parietali e con l'altra le strutture superficiali soprastanti (Lunedei, Teodori, Arcangeli).

Da tener presente che il dolore parietale irradiato e quello vero possono coesistere; che allorché compare il dolore parietale, il dolore profondo tende a scomparire; che tanto più intensa è la sofferenza algogena dei visceri tanto più frequente è la scomparsa del dolore per novocainizzazione parietale.

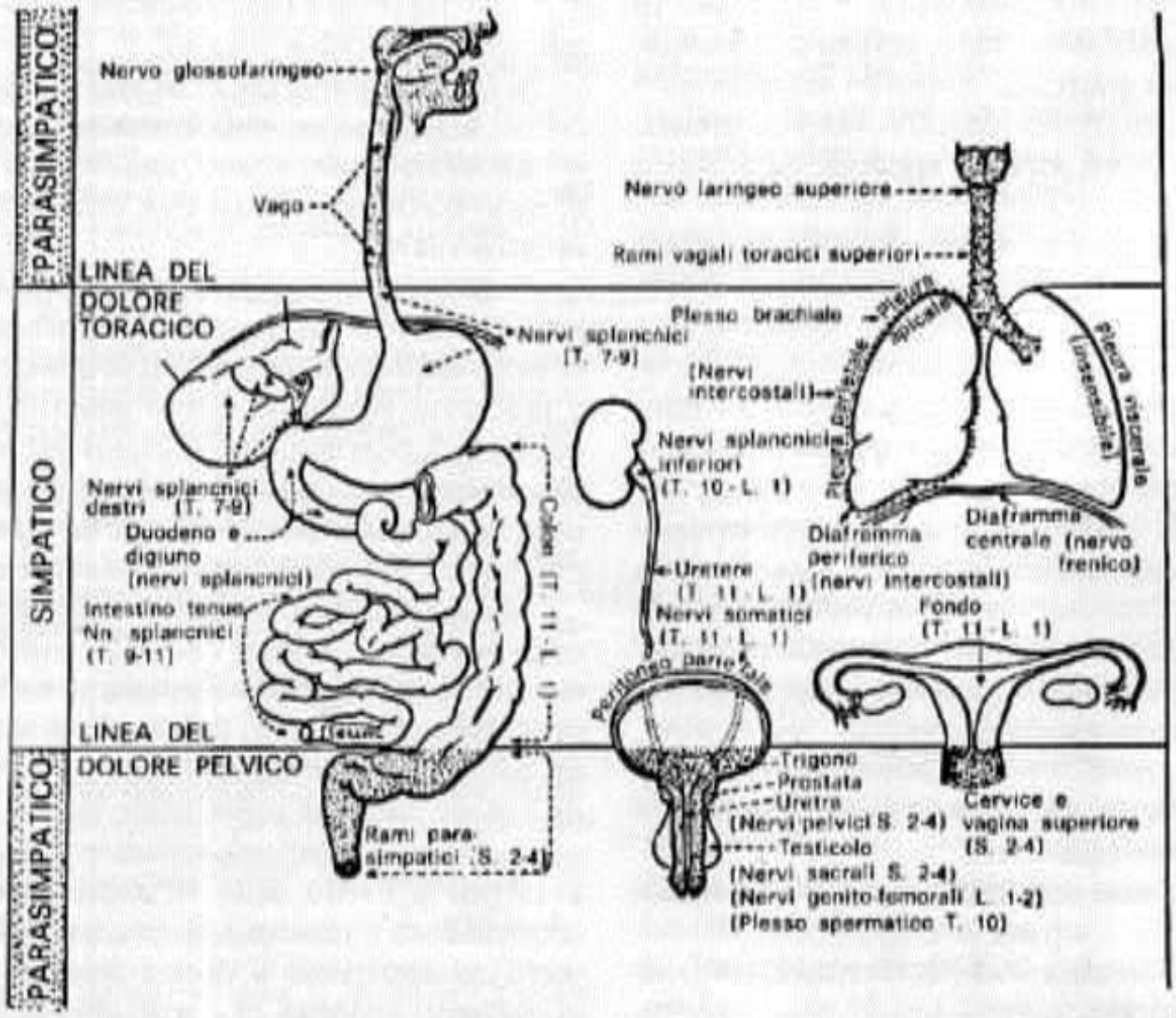

Fig. 2.2. Innervazione dolorifica dei visceri da parte del simpatico e del parasimpatico. (Da Ganong, Fisiologia medica, Ed. Piccin).

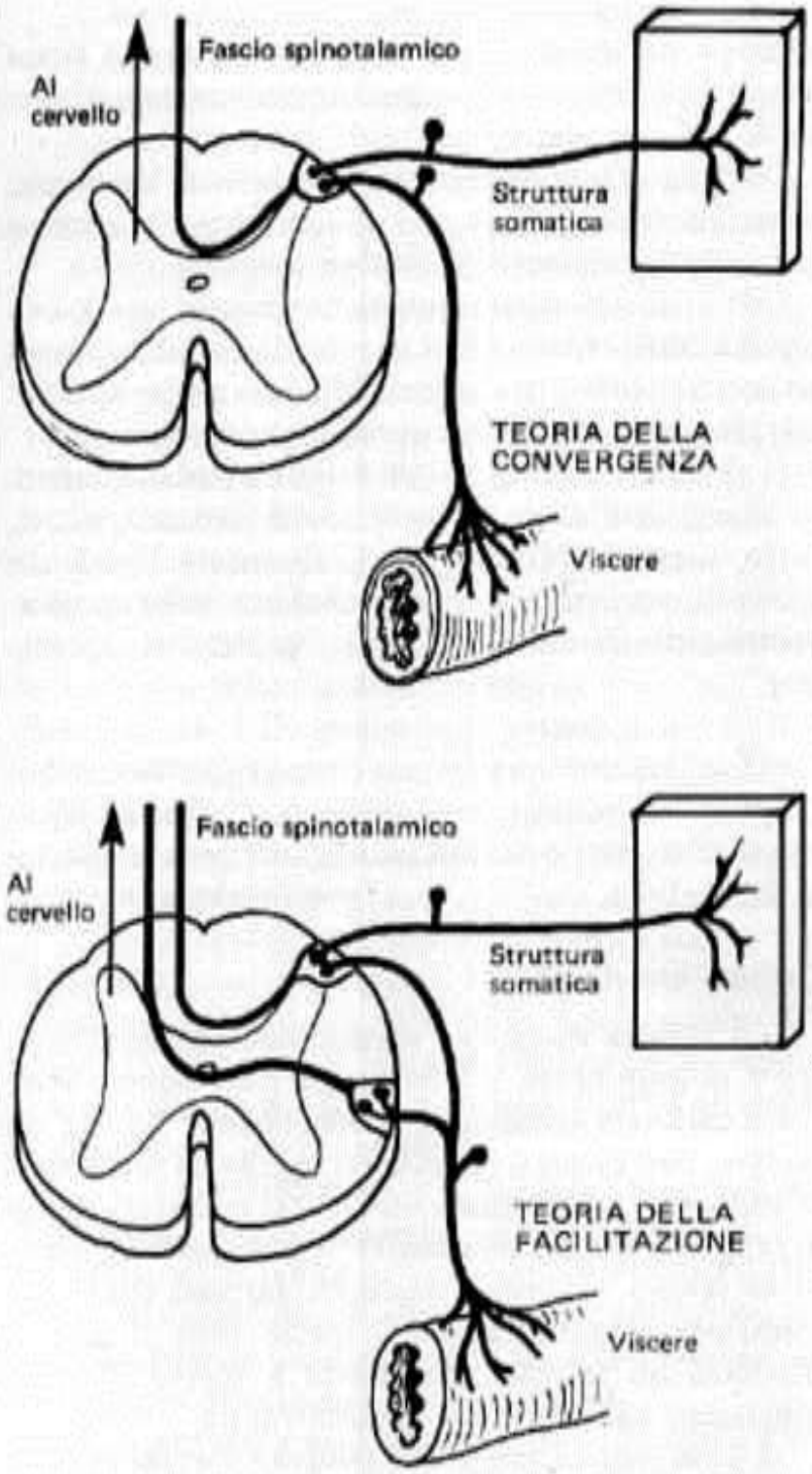

Fig. 2.3. Teoria della convergenza e della facilitazione.

Da tener presente, ancora, che il dolore viscerale, sia di tipo profondo che superficiale, invece di venire avvertito, come di regola, nell'ambito del neuromero di appartenenza e quindi in sedi ben precise e costanti, può venire avvertito in sede diversa e distante da quella abituale, il che può essere causa di errori diagnostici.

Questa *ectopia di localizzazione del dolore viscerale* può avverarsi:

1) *per anomalie di innervazione del viscere* (situs viscerum inversus);

2) a causa d'una *condizione algogena latente* in altro viscere o altra struttura somatica, che non è di per sé sufficiente a dare dolore. Sommandosi tali impulsi con quelli provenienti da un'altra struttura dolente si ha la comparsa del dolore a livello della struttura dotata di maggiore recettività algogena, che appunto può essere diversa da quella sede del processo patologico che ha scatenato la sintomatologia dolorosa. È questo, ad esempio, il caso del dolore dell'angina pectoris localizzato ad un dente cariato o quello dell'infarto miocardico percepito a livello dell'appendice;

3) per la presenza di un *complesso algesiogeno*, cioè di una situazione algogena alla quale partecipano più strutture. Il dolore viene percepito a livello delle strutture maggiormente innervate (e quindi con maggiore recettività algogena), indipendentemente dalla gravità della sua sofferanza (così, in caso di appendicite acuta, se si ha partecipazione del mesentere, il dolore viene avvertito all'epigastrio, che è la sede di elezione del mesentere).

Da ricordare, infine, che utili ragguagli ai fini diagnostici possono ricavarsi dal *tipo del dolore* (il dolore urente è tipico della flogosi, quello tensivo della distensione e quello costrittivo dello spasmo), dall'*andamento delle crisi dolorose* e dalla sua *periodicità*, nonché dalla loro *insorgenza* in rapporto ad alcune condizioni fisiologiche (pasto, minzione, evacuazione, ecc.) e patologiche.

Con riferimento al dolore somatico, si parla di:

— *nevralgia*, per intendere un dolore continuo o parossistico del neurone sensitivo periferico, da flogosi o comunque irritazione tronculare;

— *causalgia*, per intendere un dolore urente in un arto che è stato sede di ferita ed è spesso associato a parestesie ed a disturbi vasomotori e trofici dei tegumenti;

— *crampo*, per intendere le contratture dolorose dei muscoli striati.

Con riferimento al dolore viscerale si parla di:

— *colica*, per intendere un dolore intenso e protratto a carattere spastico, originato da un viscere cavo provvisto di tunica muscolare, cui si associa una sintomatologia vegetativa più o meno intensa (salivazione, sudorazione, nausea, vomito, diarrea, ecc.); il dolore va spontaneamente incontro a periodiche oscillazioni di intensità, potendo anche risultare discontinuo;

— *spasmo*, che sta ad indicare una contrattura dolorosa della muscolatura liscia, di breve durata.

Il termine di *doglia* si applica ai dolori del travaglio di parto.

LA CEFALEA

Il dolore cefalico o cefalea, forma frequente di dolore somatico, rappresenta un sintomo che può avere svariate origini. Spesso il dolore cefalico costituisce una manifestazione di affezioni generali, altre volte è un sintomo isolato e in tal caso pone al medico delicati problemi di ordine etiologico.

Generalità

In sede di anamnesi occorre precisare l'epoca di insorgenza e la frequenza degli accessi, il carattere della cefalea (pulsante, gravativa, trafittiva, urente, terebrante, sorda o acuta), l'intensità, la localizzazione (emilaterale, frontale o nucale), l'irradiazione, la durata, il modo in cui ha inizio (improvviso o lento e graduale), le condizioni che possono provocarla o attenuarla (freddo, caldo, strapazzi, riposo a letto, movimenti del capo, tosse, sensazioni ottiche o acustiche, la lettura o la scrittura), se si associano sensazioni abnormi (olfattive o gustative, scotomi scintillanti, vertigini), fenomeni neurovegetativi (salivazione, sudorazione, nausea, vomito, diarrea), se esistono dolori in territorio extracefalico. È importante anche assumere notizie circa le cure praticate e la loro efficacia e se nell'ambito familiare figurano altri soggetti che vanno incontro a cefalea.

Le vie del dolore cefalico presentano in modo assai spiccato il contrasto tra la ricchezza dell'innervazione sensitiva esocranica e la insensibilità di gran parte delle strutture intracraniche.

Stimoli nocicettivi che originano dai tegumenti del cranio, della faccia, del condotto uditivo esterno e dalle mucose (orecchio medio, globi oculari, bocca, nasofaringe, seni paranasali,) dai denti e dall'articolazione temporo-mascellare provocano, pertanto, facilmente dolore.

Le formazioni endocraniche sensibili al dolore sono le arterie della dura madre, i grossi tronchi arteriosi, i seni venosi, i nervi cranici sensitivi (V, IX e X paio); l'encefalo, i vasi intracerebrali e le meningi molli sono insensibili al dolore.

Gli stimoli algogeni capaci di agire sui recettori dolorifici delle formazioni intra ed extracraniche possono riportarsi ad un fattore meccanico sui vasi (stiramenti o distensione dei vasi) e ad un fattore umorale, rappresentato da sostanze vasoattive (serotonina, chinine, istamina, prostaglandine).

La stimolazione delle strutture sensibili intracraniche situate al di sopra della tenda del cervelletto provoca un dolore che attraverso il trigemino si proietta in superficie nella metà anteriore del cranio. Intanto, in questa stessa area possono proiettarsi i dolori che originano nel territorio esocranico del trigemino (seno frontale, cavità orbitaria, articolazione temporo-mascellare, arteria temporale).

Ugualmente, la stimolazione delle strutture sensibili situate nella fossa cranica posteriore provoca un dolore che si proietta nella metà posteriore del cranio e soprattutto nella regione occipitale; in questo stesso territorio si proietta il dolore originato dalle strutture esocraniche innervate dai nervi IX, X e dalle tre prime radici cervicali (prime articolazioni cervicali, muscoli cervicali, orecchio medio e mastoide). Ne deriva che può riuscire non agevole individuare l'origine topografica del dolore cefalico, in quanto nella stessa area può proiettarsi il dolore esocranico e quello endocranico.

Inquadramento clinico

Appare accettabile il seguente inquadramento clinico delle cefalee:

1) *cefalee essenziali*: a carattere accessionale (*emicrania*) o continuo;
2) *cefalee sintomatiche*:
   a) da affezioni endocraniche:
   — da aumento della pressione endocranica (processi espansivi endocranici: neoplasie, meningiti, encefaliti, ematoma subdurale, emorragia subaracnoidea, edema cerebrale, ecc.);
   — da diminuzione della pressione del liquor (dopo rachicentesi: la cefalea diminuisce comprimendo le vene giugulari);
   b) da affezioni pericraniche: arterite temporale, nevralgia del trigemino, del glossofaringeo; patologia cervicale (cervicoartrosi, mialgie posturali, ecc.);
   — da affezioni rinologiche (sinusiti, ecc.), otologiche (otiti: foruncolosi del condotto uditivo esterno, ecc.), oculari (glaucoma, irite, ma anche difetti di refrazione), da affezioni dentarie dolorose;
   c) da affezioni generali: febbre e malattie infettive soprattutto acute, intossicazioni (tabacco, alcool, caffé, uremia, CO, Pb, ecc.), situazioni discrasiche (anemia, policitemia), dismetaboliche (crisi ipoglicemiche), ipossia, ipercapnia, crisi ipertensive o ipotensive;
   d) psicogene.

Dopo trauma cranico può comparire cefalea (*cefalea post-traumatica*), precocemente (da lesioni craniche o ematoma) o tardivamente (ematoma sottodurale, idrocefalia, sindromi post-commozionali).

Cefalee essenziali

La *cefalea essenziale accessionale od emicrania*, che è di gran lunga più frequente nelle donne, suole avere carattere familiare e spesso insorge fin dall'età scolare; può essere scatenata od aggravata da disordini endocrini (nelle donne sono assai frequenti le crisi in rapporto al ciclo mestruale), traumi psichici, eccesso di lavoro, disordini digestivi, farmaci (istamina, trinitrina). Frequentemente, specie nelle donne, si riscontra un terreno neurolabile e spesso abbiamo constatato una associata fragilità vasale

L'emicrania o emicrania semplice è caratterizzata da crisi dolorose che iniziano insidiosamente, raggiungendo l'acme dopo 15-30 minuti; il dolore persiste invariato per alcune ore, talora per 1-2 giorni per poi gradatamente diminuire. L'accesso spesso è preceduto da prodromi generali: irritabilità, torpore, parestesie, vertigini e da un'aura visiva (scotomi), gustativa od olfattiva.

Il dolore, che ha carattere pulsante dapprima e poi gravativo o terebrante, quasi sempre è localizzato in sede soprorbitaria, per poi diffondersi ad una metà del capo, risparmiando in genere la regione occipitale; può essere bilaterale fin dall'inizio, ma per lo più diviene tale dopo un esordio emilaterale.

Può aversi elevazione febbrile; frequente la pollachiuria e la poliuria. La crisi dolorosa è spesso accompagnata da disturbi vegetativi (arrossamento o pallore del viso, salivazione, sudorazione) e talora da fotofobia, lacrimazione e rinorrea, da vomito e diarrea, che se insistenti possono rendersi responsabili di squilibri idroelettrolitici.

È assai importante che nell'intervallo libero tra le crisi, che può avere varia durata (di giorni o settimane), il paziente si senta perfettamente bene; le sostanze vasoattive (nitriti, istamina) sono però in grado di scatenare la crisi, mentre l'ergotamina e meno efficacemente l'indometacina è in grado di interromperla.

Carattere fondamentale dell'emicrania viene classicamente considerata la patogenesi vasomotoria congestizia; è stato dimostrato che nell'emicrania si verifica una vasocostrizione nella fase prodromica ed una vasodilatazione nella fase cefalalgica. Le arterie maggiormente interessate sono i rami della carotide esterna (arteria temporale, frontale, occipitale).

La cefalea essenziale nelle sue due forme, accessionale e continua (vedi appresso), viene considerata di natura centrale ed attribuita ad una sregolazione nell'ambito della funzione nocicettiva (Sicuteri), da insufficienza della mediazione neuropeptidica (encefaline, endorfine) e monoaminica (5-idrossitriptamina e dopamina).

Si possono considerare come varianti della cefalea emicranica semplice la:

— *emicrania oftalmica*: la cefalea è preceduta da un'aura visiva (scotomi scintillanti, emianopsia, amaurosi, ecc.), il più delle volte monolaterale, della durata di 5-30 minuti, dopo di che compare l'emicrania, con dolore più frequentemente riferito all'occhio o alla regione retroauricolare;

— *emicrania comitata*, in cui la crisi cefalalgica è preceduta o accompagnata da disturbi motori (con interessamento talora dell'oculomotore-varietà oftalmoplegica-disartria, atassia, fino all'emiparesi) e/o sensitivi (parestesie); in questi casi è sospettabile una formazione aneurismatica intracranica;

— *cefalea a grappolo* (cluster headache): è una forma rara, caratterizzata da crisi assai dolorose, sempre unilaterali, a sede per lo più temporale e periorbitale, che si presentano una o due volte l'anno, per periodi di 1-2 mesi. Trattasi di crisi giornaliere ed anche pluriquotidiane, spesso ad ore fisse, di breve durata (da pochi minuti ad 1-2 ore), ad inizio e fine brusca; si associano congestione congiuntivale con lacrimazione e rinorrea dal lato interessato. Non ha carattere familiare; colpisce soprattutto soggetti di sesso maschile e di giovane età. Viene denominata anche *cefalea istaminica di Horton*, in quanto l'attacco può essere scatenato con l'istamina qualche giorno prima e qualche giorno dopo il grappolo.

Nel gruppo delle *cefalee essenziali*, oltre a quelle accessionali di cui abbiamo parlato, rientra quella continua. La *cefalea continua* può assumere due aspetti: quello della *cefalea cronica*, che è una cefalea quotidiana, senza interruzioni e senza notevoli oscillazioni di intensità nel suo decorso, che può essere di mesi e di anni e quello della *cefalea accessionale cronicizzata*, nella quale in un decorso cronico si innestano delle esacerbazioni dolorose, della durata di 2-4 giorni; quest'ultima varietà suole verificarsi dopo anni di cefalea accessionale (Sicuteri).

Va anche tenuta presente la *sindrome di Caroli, Padaf e Alliot*: crisi contemporanea od alterna di ipersecrezione biliare e di turbe della vasomotilità endocranica di tipo emicranico.

Cefalee sintomatiche

Le *cefalee sintomatiche* presentano una sintomatologia che varia da forma a forma, non solo per quanto riguarda sede del dolore, ma anche intensità e durata, associandosi i segni della malattia responsabile della cefalea.

Così, nel caso dell'*ipertensione endocranica* la cefalea è generalizzata, continua, esacerbata dagli sforzi in genere (tosse, defecazione), associata a vomito (soprattutto al mattino e non accompagnato da nausea), bradicardia, ottundimento psichico ed eventualmente segni di focolaio; è presente papilla da stasi.

La cefalea da *emorragia subaracnoidea* ha inizio brusco, è violenta, con localizzazione preminente occipitale ed irradiazione alla colonna cervicale e dorsale; sono presenti i segni di meningismo.

La cefalea che accompagna la *crisi ipertensiva* si associa a nausea, vomito, vertigini, senso di confusione e disorientamento; quella della crisi ipotensiva si associa ad astenia intensa, senso di mancamento, sudorazione.

Nel *glaucoma* la cefalea è accompagnata da spiccata dolorabilità dei bulbi oculari ed è apprezzabile con la palpazione un aumento della tensione endooculare.

Cefalea può aversi nelle sinusiti acute (frontale, mascellare, sfenoidale, etmoidale); per le prime due si ha di solito secrezione nasale muco-purulenta e dolorabilità alla pressione dei seni corrispondenti. Il dolore si accentua con lo sforzo o con il soffiarsi il naso, che provocano un aumento della pressione a livello dei seni paranasali (la rinoscopia, la transilluminazione, l'esame radiografico serviranno a chiarire la diagnosi). Le sinusiti frontali ed etmoidali possono determinare una reazione flogistica di vicinanza del periostio e della dura madre a livello della regione fronto-basilare del cranio, con proliferazione ossea (*iperostosi frontale interna*). Più frequentemente l'iperostosi frontale interna è associata nelle donne ad obesità ed irsutismo (*sindrome di Morgagni*), e viene considerata espressione di disfunzione diencefalo-ipofisaria; essa può accompagnarsi a cefalea parossistica od anche continua.

L'*arterite temporale di Horton* è caratterizzata da dolore lancinante alla tempia, spontaneo, ma soprattutto alla digitopressione e si accompagna spesso con sintomi generali, come febbre e sintomi reumatici (polimialgia reumatica); l'arteria temporale superficiale si presenta rilevata, tortuosa, dura, assai dolente e circondata da tessuti infiammati.

Nella *nevralgia trigeminale* il dolore è particolarmente intenso, fulmineo, nel territorio di distribuzione di una o più branche del nervo, è parossistico, raggiungendo un acme per poi diminuire e ripresentarsi a distanza varia di tempo. La sensibilità alla pressione dei punti di emergenza dei nervi può mancare subito dopo un accesso (periodo refrattario di breve durata); frequenti le manifestazioni neurovegetative (iperemia, iperidrosi, lacrimazione dal lato della nevralgia). Assai più rare di quelle trigeminali sono le nevralgie del *glossofaringeo* (parossismi di dolore alla base della lingua e alle tonsille, con irradiazione al condotto uditivo) e la *nevralgia occipitale* (dolore tipicamente parossistico riferito nella regione occipitale).

Nelle *cefalee di origine cervicale* (da artrosi, tendiniti, miositi e periostiti cervicali) il dolore è avvertito soprattutto alla nuca ed alla regione occipitale, si accentua con i movimenti del capo e talvolta col riposo a letto, per cui è più violento al risveglio; è presente una dolorabilità alla pressione sulle apofisi spinose delle prime cervicali e della muscolatura nucale, che si presenta contratta.

L'*artralgia temporo-mandibolare* (per iperdistensione dei legamenti o sublussazione della mandibola) può provocare dolore continuo, irradiato spesso alla metà corrispondente del capo; in questi casi sono rilevabili scrosci articolari durante la masticazione e dolore alla pressione nella regione interessata.

La *cefalea psicogena* è alquanto frequente (da taluni è definita *cefalea da tensione*, in quanto attribuita a persistente contrazione tonica dei muscoli del collo o del capo). È una cefalea cronica: il dolore è continuo, non è intenso e viene riferito come senso di peso al vertice o di un cerchio alla testa, soprattutto in sede sopraorbitaria o di dolore nucale. Trattasi di soggetti con irritabilità psichica, ansiosi, nei quali la cefalea compare in rapporto ad eccesso di lavoro, a tensione psico-emotiva protratta od a traumi psichici.

La cefalea post-traumatica, di cui si è già detto, è assai spesso riconducibile ad una depressione reattiva.

DOLORE AL COLLO

Il collo è facilmente sede di dolore, soprattutto a partenza dalle strutture osteo-articolari, muscolotendinee e legamentose.

La colonna cervicale, infatti, è frequentemente sede (specie negli ultracinquantenni), di fenomeni artrosici, che spesso suscitano dolori, (sia quelli a carico di corpi vertebrali, ma soprattutto quelli a carico delle articolazioni tra i processi articolari. Il dolore, specie quello della colonna cervicale alta, si irradia spesso alla regione occipitale ed al vertice del capo per fenomeni irritativi sui nervi occipitali di Arnold. Una nevralgia del nervo occipitale può essere talora primitiva.

Dolori a partenza dal rachide cervicale si possono avere anche per frattura, lussazione e distorsione, ernia del disco, osteomielite, tumore, ecc. Il tessuto discale erniato e gli osteofiti (speroni ossei a carico dei corpi vertebrali) possono esercitare fenomeni compressivi sulle radici dei nervi cervicali, provocando dolore radicolare, che per interessamento dal C_7 in giù si irradiano all'arto superiore. L'ernia del disco può anche causare compressione del midollo cervicale e conseguentemente fenomeni paralitici.

I muscoli delle docce paravertebrali, lo sternocleidomastoideo, gli scaleni sono spesso sede di dolore, con contrattura che limita i movimenti; la palpazione dei muscoli interessati ed i movimenti attivi e passivi esacerbano il dolore. Maggiori precisazioni in proposito si trovano al capitolo XVIII, che tratta della patologia osteo-articolare.

Dolore al collo può aversi per tiroidite acuta, che causa anche tumefazione della regione sottoioidea, febbre e spesso segni di ipertiroidismo.

Le linfoadeniti acute e gli ascessi sono causa di dolore; così la laringite acuta (che si accompagna a raucedine e tosse), la tracheite (che si accompagna a tosse), la flogosi della cartilagine tiroidea e cricoidea.

Dolore irradiato al collo può aversi per lesioni viscerali toraciche o addominali (pleurite, aneurisma aortico, angina pectoris, colecistite, ernia diaframmatica, ecc.).

DOLORE TORACICO DI ORIGINE OSTEO-NEUROMUSCOLARE

L'interessamento delle diverse strutture del torace può provocare manifestazioni dolorose di vario tipo ed a varia localizzazione. È, intanto, da premettere che occorre differenziare il dolore parietale primitivo, cioè originato dalle strutture parietali da quello secondario, cioè da un dolore viscerale parietalizzato, il che può non sempre riuscire agevole, in quanto il dolore parietalizzato può essere protratto e prevalere su quello viscerale (ad esempio, nell'infarto del miocardio, nelle neoplasie polmonari) e le manifestazioni dolorose parietali primitive possono simulare sindro-

mi parietali riflesse.

La differenziazione dei due detti tipi di dolore si ricaverà dall'anamnesi, in base ai caratteri ed alla evoluzione del dolore, ai precedenti del paziente, al suo atteggiamento, e dall'esame obiettivo attento, con riferimento anche alla eventuale presenza di manifestazioni neurovegetative. Il dolore riferito di affezioni viscerali presenta, infatti, un carattere segmentale ed una distribuzione a fascia, anche se a prima vista ciò non appare facilmente riconoscibile, in quanto si proietta su aree cutanee e muscolari non sovrapposte fra loro, essendo un viscere neurologicamente connesso con più metameri, sia cutanei che muscolari e questi spesso non essendo anatomicamente sovrapposti.

È da ricordare come una determinata localizzazione del dolore toracico possa essere espressione di una sofferenza che ha origine assai diversa e spesso lontana e che, d'altra parte, la sofferenza di un viscere o di una struttura somatica può dare dolore in sedi diverse, talora tra loro distanti, risultandone un quadro variabile a seconda dei pazienti. Ne deriva che nell'utilizzazione del sintomo dolore nella diagnostica delle affezioni toraciche ovviamente ci si imbatte in non indifferenti difficoltà, per cui si è frequentemente esposti ad errori diagnostici.

Il dolore parietale o muscolare-scheletrico, può venire distinto in:

— dolore da lesione dei muscoli, tendini e fasce (dolore mio-fasciale o miogeno: miositi, fibrositi, tendiniti);

— dolore da lesioni delle articolazioni e dei tessuti periarticolari (*dolore artrogeno*: artriti acute e croniche, periartriti, borsiti);

— dolore da lesioni dell'osso (dolore *osteogeno*: osteiti, neoplasie ossee, ecc.).

Nella fig. 2-4 sono rappresentate le principali sindromi dolorose di origine osteo-neuro-muscolare.

Il dolore muscolare toracico è un dolore profondo, mal localizzato, che si accompagna a senso di tensione o costrizione; alla palpazione si apprezzano nel contesto del muscolo punti dolorosi "*trigger-points*", in rapporto alla presenza di foci dolorosi. Questi, che possono originare da cause varie (traumatismi, miositi, fatica muscolare prolungata, artriti, condizioni algogene viscerali), si esacerbano con gli stimoli termici (più il freddo che il caldo), con i movimenti di stiramento, oltre che con la compressione. Da questi focolai mialgici partono irradiazioni dolorose; il dolore muscolare irradiato è sordo, gravativo, mal localizzato, potendo estendersi fino a zone assai distanti da quelle di partenza (*aree bersaglio*). Il dolore muscolare riflesso si accompagna a contrattura, che cede con l'infiltrazione novocainica delle aree focali del dolore.

Il dolore di tipo muscolare domina nella *fibrosite* (un processo infiammatorio che interessa i muscoli, le fasce ed i legamenti). Focolai algogeni nel contesto dei muscoli e delle fasce della parete anteriore sinistra del torace possono svilupparsi dopo alcuni mesi dall'infarto miocardico; si tratta di una fibrosite distrofica riflessa che causa manifestazioni precordialgiche, non accompagnate da manifestazioni ecografiche (*sindrome dolorosa post-infartuale di Prinzmetal-Massumi*).

Focolai algogeni muscolari nel *grande pettorale* possono dare un dolore profondo in sede sottoclaveare, con diffusione dolorosa alla metà interna del braccio, dell'avambraccio e della mano omolaterale; focolai algogeni del *trapezio* possono provocare dolore alla tempia omolaterale.

Il periostio risulta molto sensibile ai vari tipi di stimolazione, soprattutto alla trazione; il dolore è ben localizzato nel periostio che è in prossimità della cute, mentre è diffuso e mal localizzato se proviene dal periostio che è lontano dalla cute.

Il dolore dei legamenti è tipicamente dovuto a traumatismi; i muscoli appartenenti al metamero corrispondente al legamento interessato diventano iperalgesici e tesi; i tendini possono essere sede di focolai algogeni per cause traumatiche o flogistiche.

Le strutture articolari possono essere sede di focolai algogeni; in campo toracico assumono maggiore rilievo le articolazioni intervertebrali e vertebrocostali. Un processo flogistico a carico di dette strutture, oltre al dolore diretto, provoca un dolore indiretto dei muscoli ad essi neuromericamente collegati (miomeri), che diventano iperalgesici e sede di contratture. Il dolore dell'articolazione scapolomerale è sempre localizzato in corrispondenza dell'area glenoomerale (fig. 2-4).

Un dolore in sede mediana posteriore può venire avvertito e provocato con la pressione sulle apofisi spinose in varie *affezioni del rachide* (lesioni traumatiche, osteoartrosi, affezioni flogistiche dei corpi vertebrali, ernia del disco, neoplasie, osteoporosi, epifisite giovanile, ecc.); la dolorabilità alla pressione sui legamenti interspinosi è in genere da riferire ad un processo fibrositico.

Un dolore paravertebrale (a 2-3 cm. dalla linea delle apofisi spinose), che si esacerba con i movimenti attivi e passivi, depone per una affezione vertebrale articolare o per fenomeni di tenomiosite (in questo ultimo caso non suole mancare la contrattura dei muscoli paravertebrali).

Come vedremo, un dolore mediano o paramediano posteriore può essere irradiato da affezioni toraciche (esofago, ecc.), ma anche affezioni sottodiaframmatiche possono provocarlo in sede bassa; così l'ulcera gastrica (a livello della X dorsale), l'ulcera duodenale (a

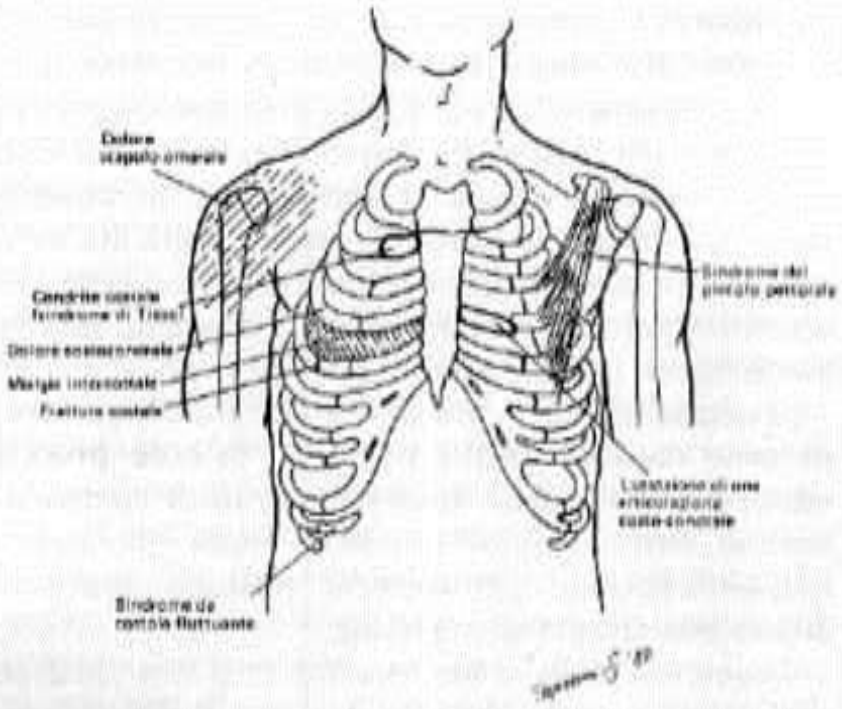

Fig. 2.4. Principali cause di dolore toracico di origine muscolo-scheletrica.

livello della XI) e la pancreatite acuta (dolore a sbarra a livello della VIII-XI dorsale).

Va, inoltre, ricordata la possibilità che si realizzi la cosiddetta *sindrome vertebro-coronarica*, cioè un quadro doloroso a carattere tipicamente anginoso scatenato da movimenti, per lo più bruschi e dolorosi, della colonna cervico-dorsale sede di processi fibrositici, con costrizione coronarica riflessa (di regola su coronarie già organicamente interessate).

Un interessamento dei nervi sensitivi periferici lungo il loro decorso può avvenire per stiramento, compressione, estensione al nervo di processi flogistici dei tessuti vicini o invasione del nervo da parte di una neoplasia. Può esitare in fenomeni irritativi o minoritari, conseguendone affezioni *neuropatiche* (in cui prevalgono cioè i fenomeni degenerativi) o *neuritiche* (in cui, cioè, prevalgono i fenomeni infiammatori).

Un *dolore intercostale* ricorrente può aversi per presenza di foci algogeni nei muscoli intercostali, nel corso di un processo flogistico. Trattasi di un dolore sordo e terebrante o trafittivo, con irradiazione a cintura che interessa uno o più spazi intercostali e che si accentua con i movimenti respiratori; suole riscontrarsi dolorabilità alla pressione locale, specie nei punti di Valleix parasternali, ascellari e paravertebrali.

Dolore della parete toracica può essere causato da fratture costali o sternali (traumatiche o spontanee), da localizzazioni ossee del plasmocitoma, da tumori ossei primitivi o metastatici, da lesioni miofasciali, ecc.

Sindrome di Tietze

È relativamente frequente e causa una sintomatologia dolorosa che talora viene attribuita a sofferenza coronarica.

Trattasi di un dolore di tipo gravativo, continuo e per lo più moderato, localizzato alla parte centrale ed alta della parete toracica anteriore, da cui molto di rado può irradiarsi lateralmente verso le braccia.

Si esacerba con gli atti profondi della respirazione e con i movimenti che comportano una distensione della gabbia toracica, mentre si attenua con il riposo. Obbiettivamente si evidenzia una tumefazione dolorosa a livello dell'articolazione sterno-clavicolare e più frequentemente delle cartilagini costali e delle corrispondenti articolazioni condro-sternali superiori (soprattutto a livello della seconda costola), spesso simmetrica, per un processo di osteocondrite di natura reumatica o traumatica.

Pleurodinia epidemica o sindrome di Bornholm

Trattasi di un dolore intenso e spesso diffuso a livello dei muscoli toracici e talora anche di quelli addominali, che si accompagna a rialzi febbrili; il dolore, che si esacerba con la palpazione, limita notevolmente gli atti del respiro, per cui può far sospettare un dolore pleurico (pleurodinia). Trattasi di una mialgia infettiva, per lo più sostenuta da Coxsackie B.

Sindrome dolorosa da costola fluttuante

Trattasi di un dolore somatico profondo, continuo, a carattere sordo e gravativo, che viene avvertito all'ipocondrio e che si irradia all'epigastrio e posteriormente, a cintura, al dorso. Si accentua con la compressione, in seguito a sforzi ed alla flessione in avanti del tronco, mentre si attenua con il riposo.

Il dolore è causato da una delle costole condrocostali, di solito la X, ma talora anche la IX, che risultando fluttuanti (per lo più a seguito di eventi traumatici), provocano con l'estremità cartilaginea libera fenomeni compressivi sul tronco intercostale corrispondente e sui tessuti circostanti, con formazione di focolai algogeni parietali.

La palpazione lungo l'arcata costale consente di apprezzare l'estremità libera della costola ed imprimendo ad essa dei movimenti in senso anteroposteriore si ha acuta esacerbazione del dolore.

L'infiltrazione analgesica praticata tutto attorno all'estremità libera della cartilagine porta alla scomparsa protratta o definitiva del dolore (Fradà).

DOLORE TORACICO DA AFFEZIONI ADDOMINALI

Nelle sindromi sottodiaframmatiche (ulcera gastro-duodenale, colecistite, pancreatite acuta) raramente il dolore si estende sopra l'area xifoidea ed ancor più raramente ai lati dello sterno; qualora ciò avvenga nasce il sospetto di una crisi coronarica.

Una sovradistensione dello stomaco, per lo più conseguente ad aerofagia, sollevando il diaframma sinistro può causare un dolore che può talora simulare l'angina pectoris: trattasi di un dolore distensivo, alla base dell'emitorace sinistro, esteso anche dorsalmente, che si accompagna a tachicardia e cardiopalmo (*sindrome gastro-cardiaca di Roemheld*).

I disturbi per lo più compaiono nella posizione supina; l'assunzione della posizione eretta e l'emissione dei gas li fanno regredire.

Da questa forma va distinta la *sindrome gastro-coronarica*, in cui la sovradistensione dello stomaco od una affezione organica a carico dello stomaco o anche del duodeno (per lo più un'ulcera in fase attiva) può causare una vera crisi di angor (documentabile ecgraficamente), verificandosi per effetto vagale una costrizione coronarica riflessa, con relativa sintomatologia dolorosa. In tali casi si deve sospettare la coesistenza, accanto all'affezione addominale, di una latente compromissione coronarica organica, con fenomeni di sommazione centrale degli impulsi algogeni provenienti dai due visceri, stomaco e cuore, secondo quanto sarà detto più oltre, a proposito dell'ernia iatale dello stomaco.

Sindromi da compressione del collo, del torace e dell'arto superiore

Le più frequenti sindromi coronariche riflesse a partenza addominale sono quelle *colecisto-coronariche*. Queste varie forme rientrano nella cosidetta *angina intricata*.

Sono anche da ricordare alcune condizioni compressive che possono dare un dolore di tipo profondo che interessa il collo e l'arto superiore; fra esse sono da ricordare:

— la compressione radicolare in sede cervicale per ernia del disco (il dolore è inizialmente localizzato al collo e poi si estende alla spalla, al braccio ed alla mano); una cervico-brachialgia può pure aversi per fenomeni di artrosi deformante cervicale con uncoartrosi;

— la compressione del fascio vascolo-nervoso brachiale a livello del canale cervico-ascellare (vedi cap. XVIII). In quest'ultima forma rientrano la *sindrome dello scaleno anteriore* (per spasmo del muscolo scaleno), *la sindrome da costola cervicale* (per compressione operata dalla costola cervicale), la *sindrome clavicolo-costale* (per riduzione dello spazio tra prima costola e clavicola) e la *sindrome del piccolo pettorale* (per compressione del fascio vascolo-nervoso brachiale tra la gabbia toracica e muscolo piccolo pettorale). In quest'ultima sindrome il movimento di iperabduzione dell'arto superiore porta alla scomparsa del polso radiale ed alla riproduzione del dolore.

Brachialgia può ancora aversi a causa di costrizione delle radici del plesso brachiale per processo fibrotico a carico dei manicotti durali che circondano le radici.

È pure da tenere presente il dolore alla mano da compressione del nervo mediano in corrispondenza del canale del carpo: *sindrome del tunnel carpale*; in questa sindrome canalicolare il dolore si irradia tipicamente verso le dita sul lato volare, ma può talora assumere decorso ascendente lungo il mediano, rendendo in tal caso difficile la diagnosi.

Si possono avere anche delle *brachialgie di tipo causalgico* (dolore intenso a carattere urente e ad andamento critico in un arto che è stato sede di ferita); spesso si associano delle parestesie a tipo di formicolio e di punture multiple. Si ritiene che nelle causalgie il dolore sia causato dal danneggiamento tissutale conseguente alla ferita con secondaria stimolazione degli algocettori ed attivazione delle vie afferenti del simpatico.

CARATTERISTICHE DEL DOLORE DEI PRINCIPALI VISCERI TORACICI

Passiamo ad illustrare brevemente la sintomatologia dolorosa dei singoli organi interni del torace.

Trachea, bronchi e parenchima polmonare

La reattività algogena della trachea e dei bronchi è assai bassa; quella del parenchima polmonare è quasi nulla.

La stimolazione algogena bronchiale è data dalla flogosi e dalla distensione.

Il dolore tracheale viene avvertito in profondità nella regione anteriore del collo e del torace, la sua altezza corrisponde all'incirca alla sede della stimolazione algogena. La stimolazione dei bronchi principali provoca un dolore localizzato in modo impreciso, anteriormente in sede sottoclaveare e posteriormente in sede interscapolo-vertebrale. La stimolazione del bronco lobare inferiore di Sx provoca una risposta anteriormente in sede sottomammaria e quella del bronco lobare inferiore di Dx anteriormente in sede ipocondriaca; in entrambi i casi il dolore si irradia anche

posteriormente in sede interscapolo-vertebrale, all'incirca all'altezza dell'angolare della scapola.

I *tumori bronco-polmonari* possono causare un dolore sordo e gravativo, per lo più localizzato alla spalla, alla scapola ed agli arti superiori; a volte a carattere trafittivo in sede sottomammaria e laterale del torace, allorché vi è interessamento della pleura. Il dolore può precedere anche di un anno la comparsa degli altri sintomi (Teodori e Galletti). La comparsa della tosse suole essere assai più precoce di quella del dolore, mentre meno precoce è l'espettorato ematico.

L'*embolia polmonare* può provocare una sintomatologia dolorosa variabile a seconda che trattasi di piccole embolie o di embolia massiva dei grossi tronchi (emboli ematici, di grasso o emboli gassosi). Nel primo caso, verificandosi infarti polmonari periferici, può aversi un dolore improvviso di tipo profondo, costrittivo, mal localizzato (che non di rado manca) ed un dolore parietale superficiale, meglio localizzato, che è successivo al primo ed è connesso con l'eventuale interessamento pleurico. Allorché si verifica una embolia massiva si ha dolore anginoide (retrosternale intenso, con angoscia) associato a dispnea e shock. Esiste, pertanto, la possibilità che nell'embolia polmonare il dolore non compaia; in questo caso essa suole venire denunziata dalla comparsa di emoftoe e di un'infiltrazione polmonare con reazione pleurica (se la zona infartuale è superficiale e relativamente estesa).

Nell'*ipertensione polmonare* (enfisema, asma bronchiale, stenosi mitralica, ecc.) possono verificarsi crisi dolorose che richiamano quelle dell'angina pectoris (cosiddetto *angor coeruleus*); esse abitualmente sono causate dallo sforzo, che provoca aumento della pressione nel territorio polmonare. A differenza delle algie coronariche sono più protratte, spesso si accentuano nell'inspirazione, si accompagnano ad aumento della cianosi e non si avvantaggiano della nitroglicerina.

Pleura

Il foglietto viscerale, come si è detto, possiede un'assai scarsa recettività algogena, per cui nel caso di flogosi il dolore insorge per stimolazioni estensive; in tale evenienza il paziente avverte un dolore puntorio elettivamente localizzato in sede sottomammaria.

Il foglietto parietale possiede, invece, un'elevata recettività algogena (assai vicina a quella della cute); le condizioni algogene più comunemente riscontrabili in patologia sono rappresentate dalla flogosi, dalle stimolazioni pressorie e dalla distensione.

La stimolazione della pleura parietale provoca la comparsa di una sensazione dolorosa in un'area della parete toracica strettamente corrispondente al punto stimolato.

La pleura diaframmatica possiede una recettività algogena intermedia. Il dolore della porzione centrale, innervata dal frenico, è avvertito nella zona del cucullare, ove può anche aversi iperalgesia vera; il dolore delle porzioni periferiche, che sono innervate dai nervi intercostali, viene localizzato alla base del torace, più anteriormente che posteriormente e talora anche alla metà dell'addome omolaterale (fig. 2-5).

Nella pleurite il dolore di solito insorge in maniera brusca, si accentua con la respirazione, cioè con lo strofinio dei foglietti pleurici, per attenuarsi con il formarsi del versamento, cioè con il distaccarsi di detti foglietti.

Nella pleurite saccata il dolore è localizzato in una zona della parete toracica sovrastante la sacca pleurica; la sede del dolore segue cioè l'ordine metamerico dell'innervazione.

Quando il processo infiammatorio interessa la pleura mediastinica il dolore è avvertito in sede parasternale e si può acuire con la deglutizione e con i movimenti della colonna dorsale.

Il dolore pleurico riveste particolare importanza sul piano semeiologico, in quanto viene utilizzato per giudicare circa la sede ed estensione del processo flogistico della sierosa: si può avere dolore superficiale in sede di elezione (a livello della cute, che scompare con l'anestesia di tale area) o nelle sedi più diverse della parete toracica (probabilmente in seno alle strutture muscolari), in rapporto all'estensione degli stimoli algogeni della sierosa.

Dolore pleurico iperacuto si verifica nelle lacerazioni del polmone con *pneumotorace spontaneo*; in caso di pneumotorace ad alta pressione, con spostamento mediastinico, si ha un dolore oppressivo retrosternale, oltre che a livello dell'emitorace interessato, accompagnato da dispnea intensa ed obbiettivamente da suono timpanico ed abolizione del murmure vescicolare.

L'*enfisema mediastinico* è caratterizzato da dolore retrosternale e/o precordiale, che si irradia al collo ed alle spalle, si esacerba in posizione supina e con i movimenti respiratori, con la deglutizione ed i movi-

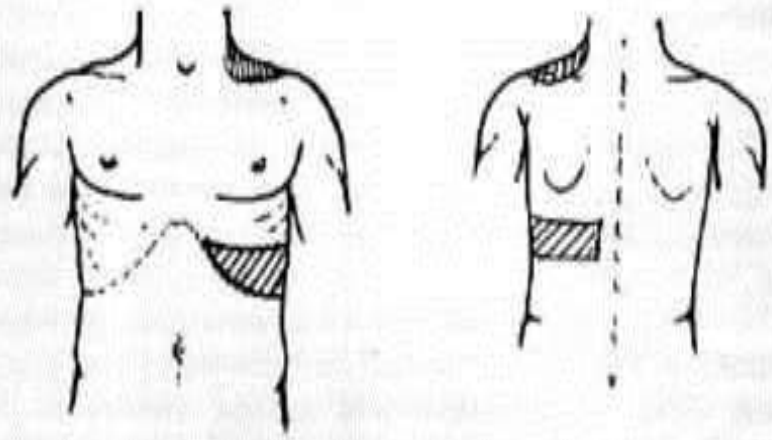

Fig. 2.5. Dolore irradiato della pleura diaframmatica.

menti del collo; si accompagna a dispnea, a turgore delle giugulari, a caratteristico crepitio ascoltatorio sincrono con i battiti cardiaci. La successiva comparsa di enfisema sottocutaneo al collo chiarisce il quadro allorché inizialmente non sia stato giustamente interpretato.

Nelle affezioni mediastiniche a lento sviluppo occupanti spazio (tumori, linfoadenopatie, aneurismi) il dolore suole essere relativamente tardivo, eccetto che non siano interessate le strutture nervose; ciò data la mobilità ed elasticità del mediastino, per cui di solito prima del dolore compaiono manifestazioni compressive a carico delle varie strutture intra-mediastiniche.

Dolore pericardico

Il pericardio possiede scarsa reattività algogena; gli stimoli algogeni sono rappresentati dalla flogosi e dalla distensione.

In un terzo dei casi di pericardite acuta manca il dolore. Quando esso è presente suole aversi un dolore di media entità di tipo profondo, quindi ad imprecisa localizzazione spaziale, a carattere oppressivo, in sede retrosternale alta e che a volte si estende in sede precordiale; spesso risente dei cambiamenti di decubito. Dopo quello profondo può comparire un dolore superficiale a precisa localizzazione spaziale, di tipo puntorio, trafittivo o urente, che si esacerba con la respirazione e i movimenti: alle spalle o al collo, alla regione sopra e sottoclaveare, a volte alla nuca, alla mandibola, alla base dell'emitorace sinistro; esso scompare con l'anestesia cutanea dell'area iperalgesica. Esistono dei casi in cui manca il dolore profondo, figurando soltanto quello superficiale, ad inizio brusco.

Il dolore violento, che talora si ha nelle fasi iniziali delle pericarditi, deriverebbe soprattutto dall'interessamento flogistico della pleura diaframmatica e mediastinica (di cui sarebbe indicativo l'accentuarsi del dolore con gli atti respiratori, la tosse e la deglutizione).

Dolore cardiaco

Le condizioni algogene fondamentali del cuore sono costituite dall'ischemia, dalla produzione di sostanze algogene e dalla distensione.

L'ischemia, può derivare da:

a) insufficienza del flusso coronarico, legata a condizioni organiche o funzionali (spasmo, caduta della pressione arteriosa sistemica);

b) insufficiente capacità di trasportare ossigeno (anemia grave, carbossiemoglobinemia);

c) incremento del consumo di ossigeno da parte del miocardio, tale da superare la capacità del circolo coronarico (lavoro fisico massimale protratto, iperincrezione catecolaminica).

L'ischemia miocardica provocherebbe il dolore con meccanismi analoghi a quelli analizzati per il muscolo scheletrico (produzione di sostanze algogene tissutali, produzione di acido lattico, liberazione di K^+).

Da tener presente che anche quando la massa miocardica primitivamente ischemica è limitata, si verifica, assieme al dolore, una spiccata vasocostrizione riflessa, che può interessare ampie zone del miocardio.

a) Caratteristiche del dolore cardiaco

Come per il dolore degli altri visceri, il dolore cardiaco può distinguersi in: *profondo, superficiale vero* e *superficiale irradiato*.

Il profondo è caratterizzato da una sensazione avvertita in sede mediana, epigastrico-sternale o epigastrica, spazialmente non ben localizzata, di intensità e durata variabile (per lo più non oltre un'ora), che si associa a fenomeni vegetativi.

Il dolore superficiale vero presenta area di elezione in sede parasternale sinistra e paravertebrale sinistra, a livello D2-D4, con iperalgesia muscolare e cutanea; aree mialgiche si trovano particolarmente nel gran pettorale ed alcune di esse possono avere i caratteri del punto "trigger" e pertanto dare dolore nelle rispettive zone bersaglio. Il dolore ha carattere costrittivo o oppressivo, spazialmente non del tutto localizzato e avvertito in aree più o meno estese della parete toracica, arti superiori, collo, faccia, mandibola; ha durata assai variabile ed è probabilmente dovuto a contrazione dei muscoli della gabbia toracica.

Il dolore superficiale irradiato o segmentale suole interessare i segmenti C8-D4 e quindi si estende a sinistra, oltre che al precordio, alla parte mediana del braccio, dell'avambraccio e della mano, ma talora al collo (dermatomeri C3 e C4, per propagazione degli impulsi algogeni ai gangli della catena del simpatico cervicale); per l'esistenza di connessioni tra ganglio-cervicale superiore e ganglio del trigemino, il dolore può irradiarsi anche alla mandibola ed alla regione retroauricolare (Fig. 2-6). Le irradiazioni a destra sono molto più rare, ma tuttavia possibili.

A seconda del tipo e del grado della lesione cardiaca indotta dall'ischemia, il dolore retrosternale assume aspetti e caratteristiche diverse che permettono di differenziare, il più delle volte in modo inequivocabile, l'angor pectoris dall'infarto miocardico.

Nell'*angina* (che è da riportare ad una transitoria insufficienza coronarica), il dolore è improvviso, di breve durata (15-20 minuti primi), costrittivo od oppressivo o urente, avvertito come sensazione di morsa in sede sternale (tra manubrio e corpo) e spesso anche precordiale, di solito di intensità lieve o modica; allor-

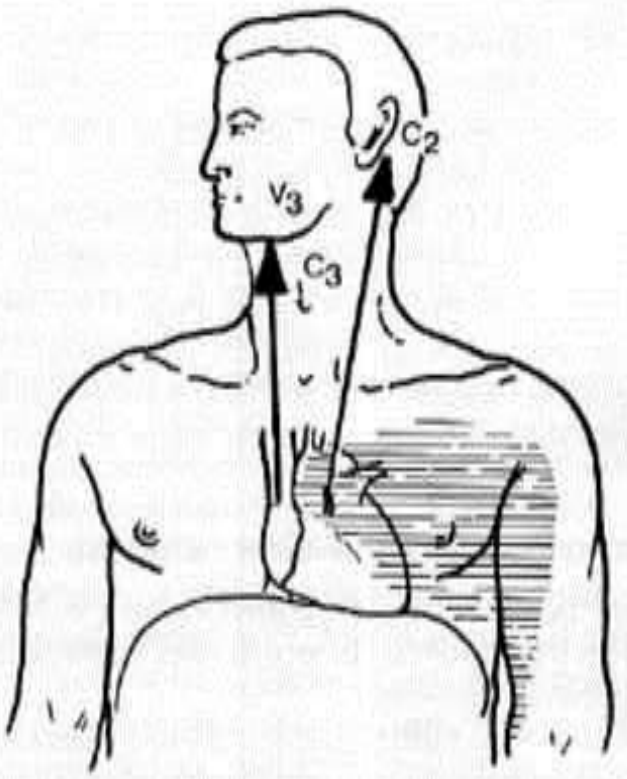

Fig. 2.6. Irradiazione del dolore cardiaco.

ché l'intensità è maggiore suole accompagnarsi a sensazione di angoscia. Il dolore, che è prevalentemente somatico di tipo profondo, suole poi irradiarsi verso la spalla sinistra, il lato ulnare dell'arto superiore sinistro (talora anche posteriormente in sede interscapolare, all'altezza della II dorsale), il lato sinistro del collo, la mandibola e la regione mastoidea; quasi mai compare il dolore mediano profondo, mal localizzato, caratteristico dell'infarto miocardico.

Tipica è la dipendenza del dolore dallo sforzo fisico (che viene senz'altro interrotto senza che obbligatoriamente il dolore poi si ripresenti con la ripresa dell'attività fisica); il pasto e l'inalazione di aria fredda favoriscono l'insorgenza del dolore. Più rara è la insorgenza a riposo o di notte durante il sonno.

Al dolore a volte si accompagnano singhiozzo, sbadiglio insistente, vertigini.

Un importante carattere diagnostico differenziale tra dolore cardiaco da angina e quello da infarto è il criterio terapeutico, in quanto la nitroglicerina interrompe rapidamente il dolore anginoso, mentre non agisce su quello da infarto (anche il massaggio della zona del seno carotideo suole far regredire il dolore dell'angor).

Assai raramente manca il dolore sternale o precordiale e si ha soltanto quello irradiato all'esterno di tale area e così pure assai di rado il dolore compare dapprima nell'area di irradiazione e successivamente interessa la regione sternale o precordiale. Talora il dolore può essere *ectopico*, a distanza dalla sede del cuore (per lo più in rapporto alla preesistenza di una condizione algogena latente) o nell'emilato destro, in segmenti analoghi a quelli correlati neuromericamente a sinistra con il cuore.

I sintomi vegetativi sono meno intensi che nell'infarto e di solito manca la nausea e il vomito; in coincidenza delle crisi dolorose la pressione arteriosa spesso si innalza e talora tale innalzamento precede il dolore.

Nell'*infarto* (che consiste in una necrosi miocardica causata da una insufficienza coronarica acuta protratta e grave) il dolore, spesso improvviso come nell'angina, ma a volte preceduto da un senso di fastidio precordiale o da fugaci dolori anginosi (che hanno il significato di sintomi premonitori), è più violento e persistente, protraendosi per ore e a volte giorni; non risente della nitroglicerina e non appare direttamente correlato con occasioni di maggiore lavoro cardiaco, come nell'angina.

Il paziente avverte inizialmente un dolore profondo, scarsamente localizzato spazialmente, in sede retrosternale e/o epigastrica e talora in sede interscapolare, intensamente costrittivo od oppressivo, spesso intollerabile, che si accompagna a sensazione di morte imminente, ad intensi fenomeni vegetativi (dispnea, tachicardia, sudorazione e spesso anche nausea e vomito), ad ipotensione e talora shock.

Dopo alcuni minuti od alcune ore a questo dolore subentra un dolore superficiale e meglio localizzato in sede sternale, a carattere oppressivo, che poi si estende alla regione precordiale, a tutto l'arto superiore sinistro, al collo, alla mandibola, alla regione interscapolo-vertebrale sinistra; talvolta è avvertito soltanto al gomito e al polso.

Questo dolore di secondo tipo è più duraturo rispetto al primo e talvolta si presenta primariamente, in quanto manca quello profondo; talora si accompagna ad iperalgesia dei muscoli delle aree interessate.

Possono comparire disturbi del ritmo, che rendono la prognosi alquanto severa; dopo le prime ore può insorgere un modesto rialzo termico (37,5-38°). A questa sintomatologia fanno riscontro tipiche alterazioni ecgrafiche ed umorali (leucocitosi, aumento della VES, aumento della CPK-MB, della transaminasi ossalacetica, della latticodeidrogenasi); contemporaneamente compare uno sfregamento pericardico, spesso fugace.

Da tener presente che non eccezionalmente la sintomatologia dolorosa dell'infarto può essere del tutto assente (infarto senza dolore) e ciò per il soverchiare di altri sintomi (quali quelli dello shock, dell'edema polmonare acuto), per scarsa recettività congenita al dolore o per riduzione numerica dei recettori e delle fibre del dolore o della produzione di sostanze algogene (ad esempio, nella neuropatia diabetica o per un processo di sclerosi miocardica secondaria ad ischemia cronica).

b) Dolore della sindrome intermedia

Trattasi di una insufficienza coronarica con produzione di piccoli multipli focolai di necrosi subendo-

cardica, per cui, mentre sono presenti le modificazioni bioumorali, non compaiono i segni ecografici della necrosi (onda Q).

Il dolore è intermedio tra quello dell'angina e quello dell'infarto (superando i 20 minuti) e non risponde alla nitroglicerina. È un dolore di tipo somatico e quindi scarsamente superficializzato.

Spesso costituisce una sindrome premonitrice dell'infarto miocardico.

c) Dolore da distensione del cuore

Un improvviso, durevole e cospicuo aumento della pressione arteriosa a livello del grande o del piccolo circolo può provocare distensione rispettivamente del ventricolo sinistro o destro; ne può derivare profondo dolore di tipo costrittivo od oppressivo in sede retrosternale o precordiale.

Nella stenosi mitralica può comparire un dolore accessionale in sede precordiale, protratto per qualche ora, per lo più associato a dispnea; esso viene attribuito ad ipertensione del piccolo circolo.

La distensione dell'atrio sinistro, quale può verificarsi in corso di stenosi mitralica, può provocare dolore che abitualmente è avvertito posteriormente, in sede interscapolo-vertebrale sinistra.

Il dolore precordiale non cardiaco

In base a quanto già esposto circa le caratteristiche del dolore nell'angina pectoris e nell'infarto miocardico, in sede di diagnosi differenziale vanno prese in considerazione soprattutto alcune affezioni: aneurisma aortico dissecante, embolia polmonare, pericardite, pneumotorace ipertensivo, enfisema mediastinico, ernia dello iato esofageo, discinesia dell'esofago. Del dolore toracico osteo-neuro-muscolare abbiamo già detto.

I rilievi ricavati dall'esame obbiettivo, da un'anamnesi accurata e razionale, sono in genere sufficienti per una discriminazione; talora questa può richiedere l'ausilio di esami strumentali e di essi si tratterà più oltre nei rispettivi capitoli.

È intanto da ricordare come il dolore toracico mediano è sempre espressione di una affezione organica interessante il cuore o altri organi mediastinici (Teodori e Coll.), mentre quello precordiale è per lo più espressione della cosiddetta "*nevrosi cardiaca*".

In effetti, molti individui, spesso neurotici, avvertono un dolore precordiale per lo più localizzato nella sede dell'itto, per cui sopravviene in essi il timore di una malattia di cuore.

Il dolore viene riferito come una fugace trafittura od una sorda e lieve oppressione, talvolta con irradiazione dolorosa o parestesie al braccio sinistro.

Il dolore, che non è in rapporto a sforzi fisici, risente della tensione psico-emotiva del paziente; spesso coesistono turbe neurovegetative, quali cardiopalmo, tachicardia, manifestazioni di nevrosi respiratoria e labilità vasomotoria.

A volte l'area dell'itto risulta assai sensibile alla pressione e talora si rinviene anche una dolorabilità dei muscoli della regione precordiale e soprattutto dei pettorali e degli intercostali al di fuori dell'area precordiale, risultando dolenti i punti di emergenza ascellari.

Spesso la dolorabilità toracica si associa a quella brachiale, coesistendo una toraco-brachialgia, per lo più sulla base di una cervico-dorsoartrosi.

In altri termini, spesso si tratta di processi fibromiositici e di "nevralgie" intercostali (v. a proposito del dolore intercostale intermittente), che in soggetti particolarmente apprensivi provocano una condizione ansiosa e quindi la "nevrosi cardiaca", venendosi in tal modo a realizzare un circolo vizioso. Trattasi di pazienti che per i loro disturbi sono di solito spinti a consultare di frequente il medico.

Questi prima di giudicare il dolore come puramente "funzionale" o concludere per una fibromiosite primitiva, deve procedere ad una attenta analisi dei caratteri del dolore ed eventualmente ricorrere ad accertamenti diagnostici, in particolare ecografici, potendo oltre tutto coesistere una insufficienza coronarica.

Aorta

Una sensazione dolorosa retrosternale alta, a carattere gravativo, si può osservare nell'aortosclerosi e soprattutto nell'aortite luetica e può comparire od accentuarsi in occasione di crisi ipertensive, acquistando in tal caso carattere tensivo; può frequentemente associarsi a crisi di angor, per la partecipazione al processo dell'imbocco delle coronarie, e ad insufficienza aortica.

In caso di *aneurisma dell'aorta toracica*, in rapporto alle sue dimensioni e sede, può comparire un dolore subcontinuo, a varia localizzazione ed a varia intensità.

Il dolore viene riferito alla parte destra del collo se la lesione interessa l'aorta ascendente ed al lato sinistro del collo ed alla spalla omolaterale se la lesione interessa l'arco e la parte iniziale del tratto discendente; quando compare il dolore, spesso già esistono i segni dell'ingombro mediastinico (tosse, dispnea, disfonia, disfagia, reticolo venoso toracico, edema del volto e del collo), divenendo il dolore più intenso, di tipo rodente, in caso di erosione ossea.

Un dolore improvviso di estrema intensità in sede sternale, avvertito come una lacerazione, spesso in rapporto immediato con uno sforzo, con un quadro che richiama lo shock (pallore, agitazione, sudorazio-

ne fredda), ma con pressione arteriosa elevata, scomparsa o ineguaglianza di polsi periferici a seconda della sede della dissezione, è caratteristico dell'*aneurisma dissecante*. Qualora non sopravviene la morte improvvisa, il dolore può gradualmente diffondersi al dorso, all'addome, al sacro, agli inguini ed alle gambe, in rapporto all'estendersi della dissezione dell'aorta.

Esofago

La recettività algogena della mucosa dell'esofago è intermedia tra quella del faringe e quella gastrica, diminuendo via via dall'alto in basso; le condizioni algogene fondamentali sono rappresentate dalla flogosi, dalla distensione e dallo spasmo.

I processi flogistici sono la causa più frequente di dolore. Esso viene avvertito in genere come dolore di tipo urente in sede retrosternale profonda, con maggiore intensità in zona xifo-epigastrica per la metà inferiore dell'esofago, e dietro il manubrio quando è interessata la metà superiore. Il dolore si accentua con l'ingestione di alimenti solidi e di liquidi caldi o freddi, associandosi talora una irradiazione dolorosa dorsale a sede interscapolare.

Una sensazione dolorosa a carico dell'esofago può presentarsi in modo brusco e transitorio, sotto forma di piaga urente retrosternale che si irradia in alto verso il faringe (*pirosi*); essa viene attribuita ad irritazione della mucosa esofagea per rigurgito di succo gastrico.

La *distensione* della porzione superiore dell'esofago provoca dolore a livello del manubrio e quella del tratto inferiore a livello xifoideo (Fig. 2-7).

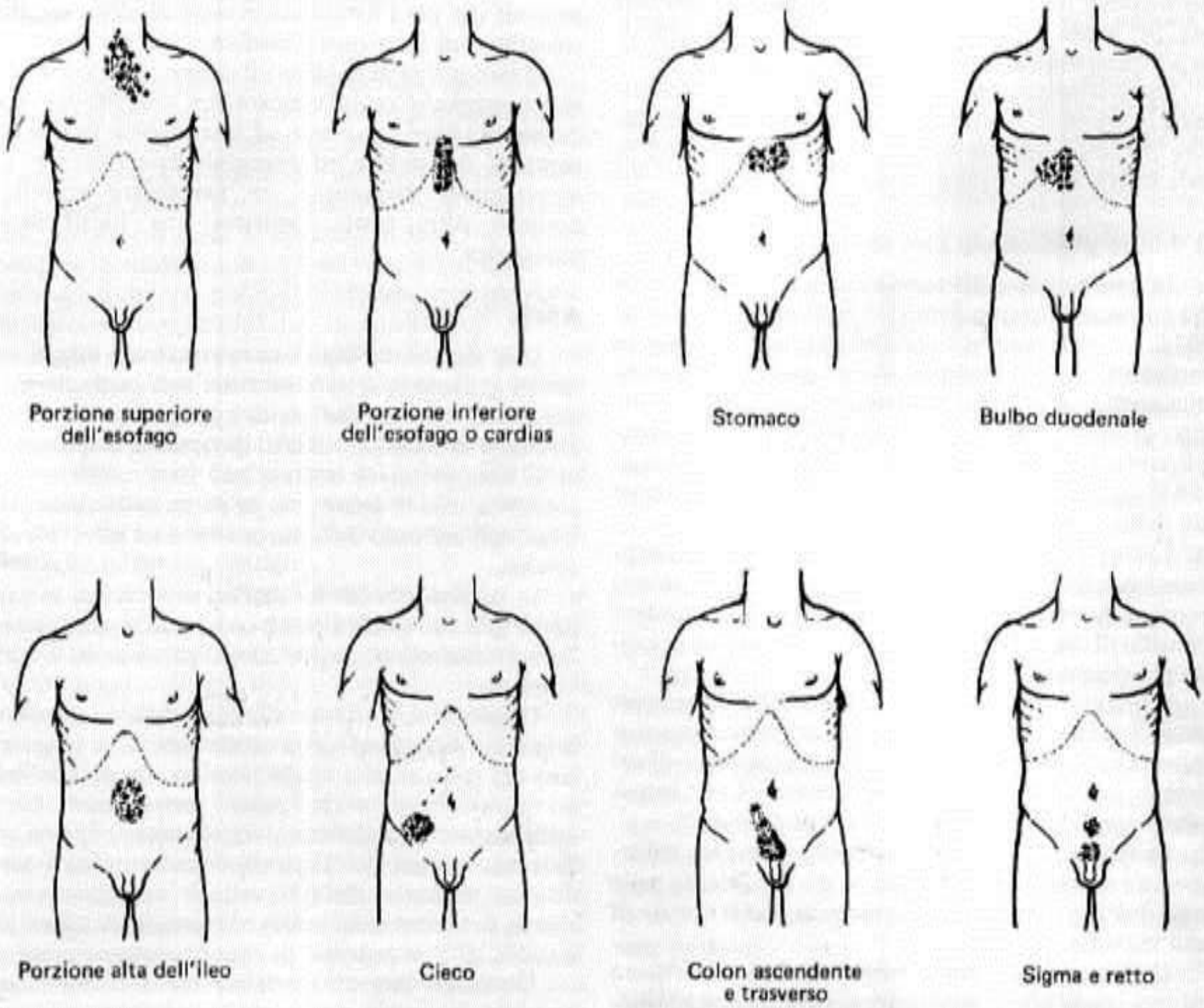

Fig. 2.7. Dolore riferito dei visceri del tubo digerente sulla parete anteriore del torace e dell'addome.

In caso di *spasmi esofagei* il paziente avverte una sensazione di arresto della progressione del bolo alimentare e dolore a livello del manubrio sternale quando il cibo si arresta nella parte alta dell'esofago, all'epigastrio quando l'ostacolo è in posizione più bassa. Talora il dolore è assai intenso, irradiandosi al collo e all'una o all'altra spalla, tanto da simulare un dolore coronarico, errore che può venire facilitato dalla abituale risposta positiva alla nitroglicerina.

L'*ulcera peptica* dell'esofago suole dare una chiara sintomatologia: dolore profondo che insorge con l'assunzione del cibo o poco dopo, in sede retrosternale a livello xifoideo, che a volte si proietta posteriormente, all'altezza della X-XII dorsale.

I *diverticoli esofagei* sogliono dare una sintomatologia dolorosa soltanto quando sono sede di processo flogistico: il dolore viene avvertito in sede retrosternale a livello del manubrio quando si tratta di diverticoli faringo-esofagei o al terzo inferiore dello sterno, all'appendice xifoidea, all'epigastrio e al dorso quando si tratta di diverticoli epifrenici.

L'*ernia iatale dello stomaco* spesso provoca una saltuaria sintomatologia, specie se di piccolo volume; la sintomatologia dolorosa viene riferita in sede epigastrica e retrosternale bassa ed ha carattere crampiforme. Talora la sintomatologia dolorosa può proiettarsi a distanza: in area percordiale, alla spalla ed al braccio sinistro, alla mandibola; in tali casi, la distinzione con un dolore di origine cardiaca può presentarsi assai difficile sul piano clinico. Si tratta di un dolore di intensità in genere non elevata, che si presenta o si accentua soprattutto dopo pasti copiosi, nella flessione in avanti del tronco, in posizione supina o in alcune posizioni laterali, per scomparire in posizione eretta.

Si può avere una crisi stenocardica a partenza iatale, che sarebbe dovuta a riflessi vago-coronarici determinati dalla stimolazione compressiva del vago da parte del viscere erniato (*sindrome iatocoronarica di Von Bergman*). Si ritiene però (Lunedei e Giannone) che in genere in questi casi coesista una condizione algogena latente a carico delle coronarie, sostenuta da una lesione organica, per cui si avrebbe una sommazione centrale degli impulsi a partenza da entrambi i visceri (*angina intricata;* v. appresso).

In caso di *tumori* maligni dell'esofago il dolore per lo più compare tardivamente, in fase di malattia conclamata, in sede retrosternale (alta o bassa, a seconda della sede della neoplasia); è di tipo continuo, urente e può diffondersi all'epigastrio e al dorso. Talora, però, compare in epoca relativamente precoce e comunque in fase predisfagica, ritmato con l'introduzione di alimenti. Particolarmente sospetta per la neoplasia è da considerare la *disfagia dolorosa progressiva*, che talora può essere il primo sintomo della malattia.

DOLORE ADDOMINALE

Si è già detto del dolore viscerale in genere ed in particolare di quello dei visceri toracici; qui ci soffermeremo brevemente sul dolore addominale, che è il sintomo più comune nelle affezioni sia del tubo digerente che delle altre formazioni addominali.

Il peritoneo parietale possiede alta recettività algogena, mentre quello viscerale ha una sensibilità algogena assai bassa; le pieghe sierose, come i meso intestinali, il piccolo omento, il parametrio sono assai sensibili.

Le condizioni algogene per il peritoneo parietale e per le pieghe sierose, sono costituite dalla flogosi, da stimoli meccanici (trazione operata da contrazione, distensione o spostamento dei visceri; taglio, pressione esercitata dall'esterno sulla parete addominale), da stimoli chimici (contenuto gastrico e intestinale, bile, enzimi pancreatici, urine, sangue) ed elettrici (cauterizzazione).

Il dolore che origina dalla sierosa parietale è un dolore superficiale di tipo epicritico e quindi può avere varia localizzazione, a seconda della sede da cui origina.

Il dolore del mesentere, che può raggiungere gradi assai elevati, ha la sua localizzazione di elezione all'epigastrio in sede mediana profondamente, ma ben presto si superficializza (e scompare quindi con la novocainizzazione della parete), accompagnandosi ad iperalgesia vera cutanea e muscolare, a contrazione di difesa prima e poi a contrattura muscolare.

La trazione del mesenteriolo, sede di flogosi, provoca dolore nell'area di elezione del mesentere; così pure la trazione del piccolo epiploon gastro-epatico da parte di contrazioni dello stomaco o della colecisti, in concomitanza di processi flogistici.

I visceri parenchimali, quali il fegato, la milza, il pancreas, il rene sono insensibili.

I visceri cavi del tubo digerente, le vie genito-urinarie e i dotti ghiandolari, sono invece sensibili. Così pure sono sensibili i vasi sanguigni, specie quelli arteriosi, in particolare all'ingresso e uscita dai visceri; gli stimoli più efficienti sarebbero costituiti dallo spasmo vasocostrittore più che dalla vasodilatazione.

Le fibre nervose del dolore viscerale appartengono al sistema simpatico o al parasimpatico sacrococcigeo (vedi Fig. 2-2).

I dolori da contrazioni spastiche della tunica muscolare dei visceri cavi sono caratterizzati dalla comparsa di accessi dolorosi di estrema violenza e di durata più o meno breve, intervallati da periodi di relativa remissione o di scomparsa (*dolori di tipo colico*; Fig. 2-1).

Il dolore viscerale profondo si accompagna a *contrazione di difesa* della muscolatura addominale (*ri-*

BIBLIOTECA CIVICA TARANTO P. ACCLAVIO

flesso viscero-motore). Intanto, il dolore viscerale si superficializza per irradiazione nelle strutture (cute, sottocutaneo, muscolo) metamericamente connesse con il viscere dolente (*dolore irradiato*: per il fenomeno di convergenza-facilitazione o di convergenza-proiezione); persiste la contrazione muscolare di difesa.

Successivamente può sopravvenire per irritazione del peritoneo parietale, un *dolore superficiale vero* in sede epicritica, esattamente sovrastante quella del viscere dolente, con iperalgesia superficiale e *contrattura muscolare*; questa tenderà ad estendersi ed intensificarsi (*addome a tavola*).

Canale digerente

Del dolore dell'esofago, abbiamo già detto.

Per il canale digerente nel suo insieme le condizioni algogene sono costituite da processi flogistici, stimoli meccanici (distensione o spasmo) e stimoli chimici (che agiscono particolarmente a livello dell'esofago e dello stomaco).

Il dolore da distensione deriverebbe dalla stimolazione di meccanocettori a lento adattamento indovati nella tunica muscolare; quello da spasmo, che è più rapido e di minore durata, deriverebbe dalla stimolazione di meccanocettori a rapido adattamento, indovati nella mucosa e nella sottomucosa. L'infiammazione, attraverso la produzione di sostanze algogene, abbassa la soglia dei recettori del dolore per gli stimoli meccanici e chimici.

Dolore dello stomaco, duodeno e intestino

La mucosa gastrica normale è insensibile. Avendo lo stomaco una bassa recettività algogena, le stimolazioni dolorose localizzate non vengono percepite; il dolore insorge per stimolazioni estensive e di regola in condizioni di iperalgesia del viscere conseguente a processi flogistici.

Abitualmente, occorre il concorso di vari fattori algogeni: flogosi, distensione e/o spasmo della tunica muscolare, azione di sostanze chimiche (in particolare di acidi); queste possono stimolare di per sé gli algocettori in stato di ipereccitabilità o provocare la produzione di nuove sostanze algogene (formazione di chinine, attivazione della callicreina). Nell'uomo è stata dimostrata l'esistenza di un dolore da iperacidità gastrica (per pH di 1,5, che cessa quando il pH sale a 2).

Il *dolore dello stomaco* è localizzato all'epigastrio, subito al di sotto dell'apofisi ensiforme e viene avvertito anteriormente in profondità; in caso di dolore intenso e protratto si superficializza in parte, accompagnandosi ad iperalgesia cutanea e muscolare in sede epicritica. Si può anche avere una sede di elezione all'ipocondrio sinistro (Fig. 2-7) e posteriormente sul rachide o in sua prossimità, a livello di D_{10}-D_{11}, ove la pressione profonda può suscitare dolore.

Il *dolore duodenale* è pure localizzato all'epigastrio, un po' più in basso e verso destra di quello gastrico; frequentemente (soprattutto in caso di ulcera della parete posteriore) il dolore viene percepito anche posteriormente a livello di L_1-L_2.

Sono, inoltre, caratteristiche del dolore gastroduodenale le variazioni ritmiche, correlate con l'assunzione di cibi. Nell'*ulcera gastrica*, il dolore è stagionale (più spesso autunno-primavera), insorge subito dopo o entro 1-2 ore dall'assunzione del cibo (essendo tanto più tardivo quanto più l'ulcera si avvicina al piloro) e dura circa 30-60 minuti (alla sua genesi concorrerebbero soprattutto iperperistalsi, spasmo pilorico, distensione, iperacidità, stimolazione vascolare, ecc.). Nell'*ulcera duodenale* il dolore è più tipicamente stagionale, è solitamente notturno, compare a digiuno e scompare con l'ingestione del cibo, di alcalini o di antispastici (dolore da fame).

Nelle *neoplasie gastriche*, il dolore insorge dopo il pasto, ma si protrae più a lungo. Il dolore gastrico da *gastrite erosiva* o da *gastrite cronica* può essere indipendente dall'assunzione di cibi; nella gastrite erosiva e nella gastrite cronica dipende dallo spasmo della muscolatura gastrica.

Il dolore dell'*intestino* è di tipo profondo, localizzato sulla linea mediana, a vario livello a seconda del tratto interessato: quello del tenue in sede periombelicale, più raramente epigastrica; quello del crasso al di sotto dell'ombelico; in sede ipogastrica, in tutta vicinanza del pube quello dell'ultimo tratto del colon e posteriormente, sopra il sacro, quello del retto (v. Fig. 2-7).

Si possono avere crisi parossistiche di tipo colico che si accompagnano ad impellente ed irresistibile bisogno di defecare ed a tenesmo rettale; si attenuano con l'emissione di feci e di gas.

Il dolore dell'*appendice* o meglio cieco-appendicolare è soprattutto un dolore peritoneale. Nella prima fase, quando il dolore è limitato alla sierosa viscerale e al mesenteriolo, il dolore è avvertito nella porzione centrale dell'epigastrio (sede di elezione), tende a superficializzarsi e si accompagna a contrazione muscolare di difesa (non a contrattura); allorché il processo flogistico interessa anche il peritoneo parietale, il dolore acquista le caratteristiche del dolore epicritico, si localizza al di sopra della sede appendicolare e si accompagna a contrattura della muscolatura parietale ed iperalgesia cutanea.

Il dolore della colica appendicolare è accessionale, di tipo pungente o urente, talora trafittivo; insorge in maniera brusca, si esacerba spontaneamente o in seguito a movimenti o particolari posizioni.

Si accompagna a chiusura dell'alvo a feci e gas; qualche volta si può avere all'inizio un episodio diarroico acuto. Di solito coesiste febbre.

Fegato e vie biliari

La maggior parte delle crisi dolorose e delle sensazioni dolorose epatiche originano dalle vie biliari (per flogosi colecistica o extracolecistica, distensione, contrazione dei dotti, trazione dei legamenti). Dal parenchima epatico possono originare manifestazioni dolorose soltanto se si ha interessamento della sierosa parietale, mentre la distensione della capsula glissoniana provoca delle sensazioni dolorose a tipo gravativo o tensivo che si irradiano lungo il frenico (se provengono dalla parte centrale della capsula) o lungo gli intercostali, da T_6 a T_9 (se provengono dalla parte periferica della capsula).

Quando gli stimoli algogeni provengono dalla mucosa, sottomucosa e muscolare, il dolore delle vie biliari viene percepito in sede mediana superiore (epigastrio). Trattasi di un dolore profondo di tipo colico, che quando si protrae a lungo tende a superficializzarsi.

Il protrarsi del dolore, infatti, porta alla irradiazione del dolore all'ipocondrio destro, a cintura, verso la regione laterale e posteriore, dal torace al collo (soprattutto spalla destra e regione scapolare destra; Fig. 2-8 A).

Meno frequente è un dolore continuo all'epigastrio ed all'ipocondrio destro, subito al di sotto dell'arcata costale lungo la parasternale prolungata, di tipo superficiale, con iperalgesia cutanea; esso insorge allorché gli stimoli algogeni a partenza dalla colecisti interessano il peritoneo e cessa con l'anestesia superficiale.

La colica biliare suole accompagnarsi a vomito biliare, subittero o ittero, urine ipercromiche, feci ipocoliche; di solito non vi è febbre.

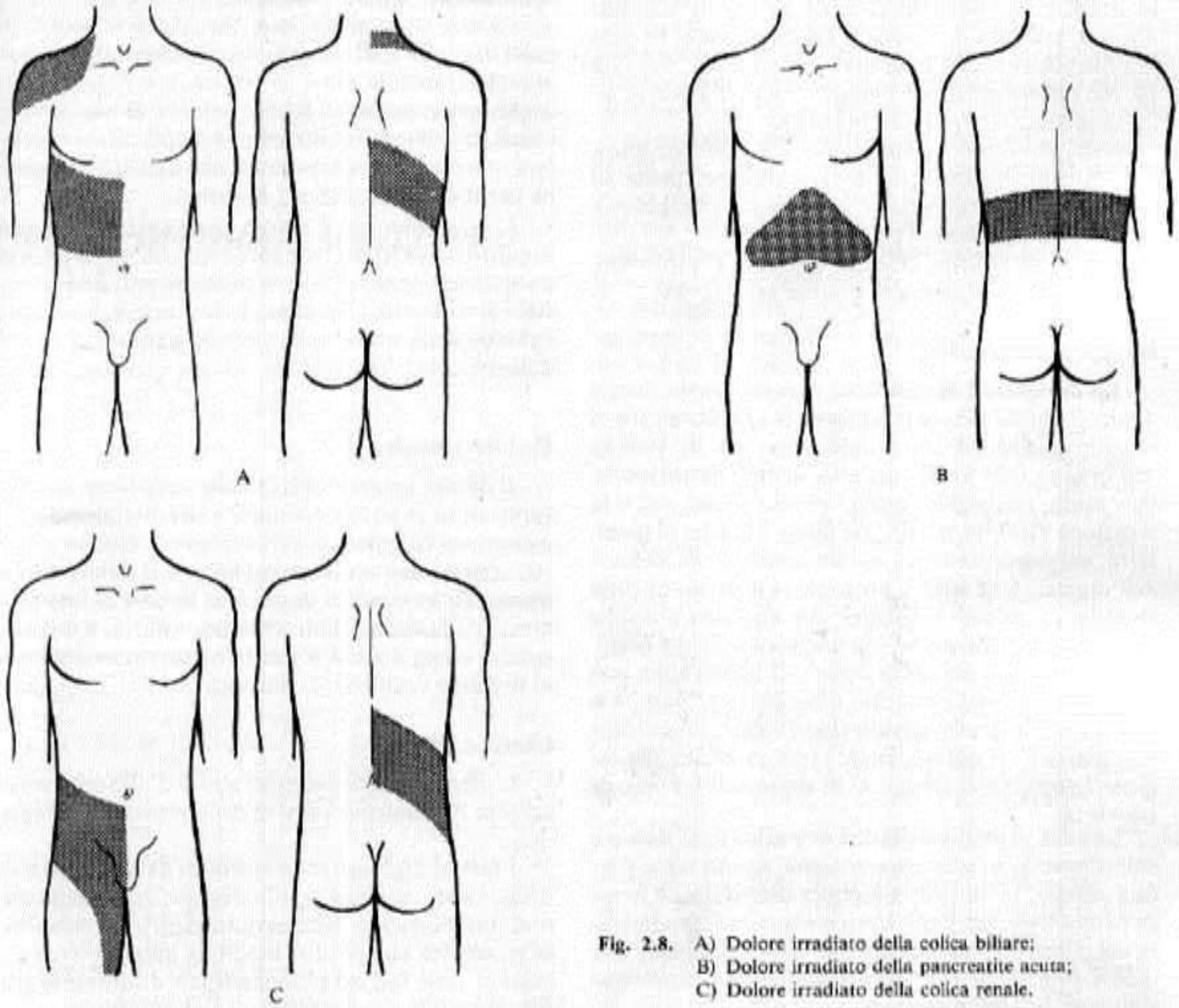

Fig. 2.8. A) Dolore irradiato della colica biliare;
B) Dolore irradiato della pancreatite acuta;
C) Dolore irradiato della colica renale.

Le condizioni morbose algogene sono costituite da spasmo o distensione delle vie biliari extraepatiche, colecistite acuta o cronica, calcolosi ostruente i dotti, polipo colecistico o coledocico, coledociti e papilliti.

Pancreas

È dotato di alta recettività algogena (la testa è innervata dai nervi splancnici di destra; il corpo e la coda prevalentemente da quelli di sinistra); gli stimoli algogeni sono costituiti dalla flogosi (l'attivazione degli enzimi proteolitici del pancreas porta alla formazione di polipeptidi di tipo chininico), dalla distensione della capsula ghiandolare per edema, dalla distensione o spasmo del dotto pancreatico.

Il dolore è localizzato in sede epigastrica e periombelicale e si irradia a cintura verso il lato destro (soprattutto se è interessata la testa del pancreas), e più raramente sinistro (per interessamento del corpo e della coda); è profondo e continuo. È frequente anche la irradiazione posteriore, a sinistra della colonna dorsale, a livello di D_8-D_{11} o bilateralmente, in sede interscapolare o alla base degli emitoraci (v. Fig. 2-8 B); più raramente si ha irradiazione anteriormente, alla fossa iliaca destra o all'ipogastrio.

Nella *pancreatite acuta* il dolore è violento, continuo, a carattere trafittivo o crampiforme, tende ad approfondirsi (terebrante) e si suole accompagnare a contrattura muscolare epigastrica.

Nella *pancreatite cronica* è sordo e profondo, compare dopo il pasto e si protrae per 1-2 ore.

Rene e vie urinarie

La distensione brusca della capsula renale suscita dolore e quindi riescono algogene le condizioni che si accompagnano ad un rapido aumento di volume dell'organo (per lo più malattie acute: glomerulonefrite acuta, pielonefrite acuta, ascesso renale, ecc.); fa eccezione l'infarto renale, nel quale il dolore si manifesta indipendentemente da un aumento di volume dell'organo. Una lenta e progressiva distensione della capsula, quale può verificarsi per affezioni croniche che si accompagnano ad ingrandimento anche cospicuo del viscere, non causa dolore. Il parenchima non possiede recettività algogena; il bacinetto e l'uretere la possiedono in grado elevato (per flogosi, distensione e/o spasmo). Il dolore renale viene avvertito alla regione lombare e al fianco, al di sopra dell'ombelicale trasversa.

La zona di elezione del dolore pielico è sul fianco e anteriormente in sede paramediana, subito sotto l'arcata costale; per il terzo superiore dell'uretere è in sede paraombelicale, per il terzo medio in corrispondenza del punto ureterale medio, per il terzo inferiore è in sede soprapubica e si irradia all'inguine, accompagnandosi a sintomatologia vescicale (pollachiuria, stranguria). L'irradiazione del dolore pieloureterale interessa i metameri corrispondenti all'ingresso delle fibre algoafferenti nel S.N.C. (da T_{10} a L_1). Il dolore può pure irradiarsi al testicolo, che ha la stessa irradiazione metamerica.

Nella *colica renale* (abitualmente provocata dalla migrazione di un calcolo nell'uretere, spesso in seguito a strapazzi fisici, viaggi in treno o in auto) il dolore di solito insorge gradualmente, come sensazione sorda e diviene ben presto intollerabile. All'inizio viene avvertito alla loggia renale e poi si estende all'addome, specialmente all'inguine ed alla faccia interna della coscia, interessando nell'uomo il testicolo e nella donna le grandi labbra; è un dolore continuo con esacerbazioni parossistiche (v. Fig. 2-8 C).

Il paziente, che è agitato, preferisce piegarsi su se stesso e giacere sul fianco opposto a quello del dolore, comprimendosi con la mano la loggia renale. Qualche volta vi è vomito; manca la febbre; le urine di solito sono scarse e spesso ematiche.

La crisi dura alcune ore, succedendosi periodi di esacerbazione e di remissione; termina bruscamente allorché il calcolo passa in vescica.

La comparsa della febbre è indice di una complicanza, di solito infettiva; vi può essere difesa muscolare, ma non contrattura (mancano i segni di irritazione peritoneale: Blumberg, Rosving).

Eccezionalmente il dolore viene avvertito dal lato opposto a quello del rene sofferente (di solito per una condizione algogena latente preesistente). È caratteristico il *segno di Giordano*: battendo con il margine cubitale della mano nella regione lombare si suscita dolore.

Dolore splenico

Il dolore splenico deriva dalla irritazione del peritoneo della parete addominale e del diaframma o del peduncolo vascolare (infarto splenico, ascesso splenico, congestione acuta, perisplenite). Il dolore è localizzato all'ipocondrio di sinistra; in caso di interessamento della cupola diaframmatica sinistra, il dolore si irradia lungo il frenico alla fossa sopraclavicolare ed al muscolo cucullare di sinistra.

Utero e annessi

L'utero possiede recettori sensibili allo stiramento causato da aumento passivo della pressione endouterina.

I fattori algogeni sono costituiti dalla flogosi e da stimolazioni meccaniche (distensione della cavità uterina, raschiamento della cavità), elettriche, chimiche; la recettività algogena si modifica notevolmente durante le varie fasi del ciclo mestruale e durante la gravidanza tende progressivamente ad aumentare.

Il *dolore del corpo dell'utero* durante il travaglio del parto si localizza anteriormente sulla linea mediana, sopra il pube e posteriormente in sede lombosacrale, secondo una distribuzione a triangolo, con base alla regione lombare e apice al coccige. È un dolore che si parietalizza ben presto, accompagnandosi a spiccata iperalgesia cutanea; la novocainizzazione superficiale fa scomparire il dolore.

I *dolori del collo uterino* sono profondi e vengono avvertiti localmente (dilatazione, pinzettatura, raschiamento).

Il *dolore di origine annessiale* (soprattutto causato da processi flogistici e riportabile alla partecipazione peritoneale) viene percepito nella fossa iliaca, a metà della linea spino-pubica, si irradia verso l'inguine e si accompagna ad iperalgesia (scompare con la novocainizzazione); è accentuato dall'esplorazione vaginale.

Ne deriva che il dolore annessiale è difficilmente differenziabile da altri di origine peritoneale, in particolare da quello appendicolare: rispetto a questo è più in basso, si irradia all'inguine, non si ha irradiazione epigastrica, sono assenti i segni di Rovsing e di Bastedo (v. appresso).

In caso di torsione sul peduncolo di *cisti o neoplasmi ovarici*, si ha dolore improvviso lancinante in sede soprapubica-laterale.

DOLORE MUSCOLARE SCHELETRICO

Il muscolo scheletrico è relativamente povero di terminazioni nervose algocettrici; stimolazioni circoscritte, quali la puntura e la sezione del muscolo riescono indolori, mentre stimolazioni chimiche sufficientemente estese provocano dolore crampiforme o urente, male localizzato (con le caratteristiche quindi del dolore profondo dei visceri), cui si accompagna ipertono muscolare.

Le sostanze algogene endogene provocano iperalgesia e rendono il muscolo sensibile agli stimoli circoscritti, attraverso un abbassamento della soglia di eccitabilità degli algocettori.

Come abbiamo visto a proposito della muscolatura toracica, esistono nel muscolo delle aree limitate *(area trigger)*, sede di foci dolorosi dotate di ricca innervazione, la cui stimolazione da parte di sostanze algogene endogene provoca l'insorgenza di un dolore a distanza (*area target o bersaglio*), che scompare per novocainizzazione dell'area trigger; la stimolazione dell'area trigger provoca intensi fenomeni riflessi di tipo neurovegetativo. L'ischemia è in grado di stimolare l'area mialgica trigger; così, ne deriva che la muscolatura di un arto patologicamente in ischemia cronica (ad esempio, per arteriosclerosi obliterante), è iperalgesica e che la marcia prolungata, così come l'applicazione di un bracciale pneumatico a pressione ischemizzante, abbassa ulteriormente la soglia algogena muscolare, facendo comparire dolore nelle relative zone bersaglio (ad esempio, all'alluce od al calcagno, le cui aree trigger si trovano rispettivamente sul muscolo tibiale anteriore e sul muscolo soleo), al posto del più frequente dolore crampiforme al polpaccio. Ciò avviene attraverso la produzione di sostanze algogene del gruppo delle chinine (bradichinina) e di alcuni principi lipidici; l'acido lattico ed i potassioioni agirebbero soprattutto potenziando l'azione delle altre sostanze algogene.

CAPITOLO TERZO

RILIEVI ANAMNESTICI PARTICOLARI

In questo capitolo vengono trattati alcuni rilievi anamnestici particolari che occorrono frequentemente nell'esame dell'ammalato.

Altre voci vengono trattate a proposito dei vari apparati: così, della tosse e dell'espettorato si parlerà nel cap. VII, che tratta dell'apparato respiratorio; dell'acidità, dell'eruttazione, della flatulenza, anche essi sintomi frequenti, si parlerà nel cap. XII, a proposito della semeiotica dell'addome, dove verranno esaminati più dettagliatamente anche la stipsi e la diarrea, alle quali in questo capitolo viene fatto un fugace cenno.

Astenia

Per astenia si intende un senso di debolezza, di fatica, già presente anche a riposo e che ovviamente viene aggravata dal lavoro fisico; spesso coesiste un forte desiderio di riposare o dormire.

Costituisce uno dei sintomi più frequenti accusati dal paziente. L'astenia è normale allorché compare transitoriamente a seguito di una attività fisica protratta o di un intenso lavoro fisico (od anche di eccessivo lavoro mentale o di prolungate sollecitazioni emotive o sensoriali).

L'astenia patologica, invece, è continuamente presente già a riposo e provoca nel paziente una profonda sfiducia nelle proprie forze.

Nella gran parte dei casi (circa l'80%) è di origine *psichica* per stati di ansia o di depressione.

A differenza dell'*astenia fisica*, che aumenta nel corso della giornata, l'astenia psichica suole essere più pronunciata al risveglio per attenuarsi nel corso della giornata; quest'ultima, inoltre, può variare notevolmente da un momento all'altro, in rapporto a variazioni dell'umore ed a fattori motivazionali.

Il pallore, la denutrizione, l'aspetto stanco e la tendenza del paziente a sminuire o nascondere la stanchezza depongono per l'astenia fisica e dovranno fare sospettare una condizione organica.

L'astenia fisica può sopravvenire all'inizio o nel corso di svariate malattie:

— malattie infettive;

— denutrizione cronica;

— discrasie ematiche: anemia, leucemia, linfomi;

— condizioni disendocrino-dismetaboliche: diabete mellito scompensato, iperinsulinemia, morbo di Addison (iposurrenalismo cronico), iperaldosteronismo primitivo o morbo di Conn (caratterizzato da ipokaliemia con ipernatriemia ed ipertensione arteriosa), ipotiroidismo, ipopituitarismo (morbo di Simmonds), iperparatiroidismo;

— insufficienza renale acuta o cronica;

— epatopatie: epatite acuta e cronica, cirrosi;

— insufficienza cardio-circolatoria (per riduzione della portata circolatoria e quindi dell'afflusso di O_2 ai muscoli);

— insufficienza respiratoria acuta e cronica;

— malattie neoplastiche;

— miastenia pseudoparalitica: progressivo indebolimento di alcuni gruppi muscolari nel corso della giornata; regredisce con la somministrazione di prostigmina;

— paralisi periodica familiare: si verifica ad accessi di breve durata per abbassamento del K sierico; regredisce rapidamente dopo somministrazione di KCl.

Vertigine

È un disturbo dell'orientamento spaziale, che causa l'errata sensazione che il proprio corpo ruoti (*vertigine subiettiva*) o che ruoti l'ambiente circostante (*vertigine obbiettiva*).

La vertigine, che è quindi caratterizzata da un disturbo dell'orientamento spaziale con perdita dell'equilibrio e della coordinazione motoria, va distinta dalla sensazione di confusione o di semplice insicurezza, che può essere presente in qualsiasi condizione morbosa, ma spesso è appannaggio della nevrosi d'ansia e della depressione mascherata.

La coscienza continua della nostra posizione nello spazio deriva dalla integrazione funzionale di afferenze di varia origine (labirinto, nervo vestibolare, apparato propriocettore dei muscoli, degli occhi, degli arti e del tronco), che pervergono al midollo spinale, al bulbo, al cervelletto ed alla corteccia cerebrale e ci informano sulla forza di gravità e sull'accelerazione di alcuni movimenti.

Una lesione a livello di un punto qualsiasi di questo complesso sistema porta alla vertigine.

Nella *vertigine oggettiva* il paziente è portato automaticamente a correggere la propria posizione in rapporto al tipo di movimento (orario, antiorario, verticale, orizzontale) secondo cui erroneamente l'ambiente si sposterebbe; ne deriva la perdita dell'equilibrio con caduta dal lato opposto alla direzione del movimento.

Si accompagnano intense turbe neurovegetative, quali pallore, sudorazione, nausea, vomito, bradicardia, ipotensione; il paziente avverte malessere generale. Si possono associare nistagmo e segni cocleari, quali ronzii, acufeni e sordità.

Nella *vertigine subiettiva* il paziente, sia egli a riposo o in movimento, avverte una sensazione di instabilità del proprio corpo e non di rotazione dell'ambiente, mancano acufeni, sordità e soprattutto nistagmo; sono assenti o assai modesti sia i fenomeni neurovegetativi che il malessere generale.

Sul piano anatomoclinico va fatta la distinzione in vertigini periferiche e vertigini centrali.

La *vertigine periferica*, che costituisce la forma più frequente di vertigine (circa il 90%), può derivare da *lesione del labirinto*, del nervo vestibolare o dei nuclei vestibolari primari, che danno una tipica vertigine obbiettiva. Insorge bruscamente in pieno benessere e si aggrava con i movimenti della testa e con l'apertura degli occhi, per cui il paziente è obbligato all'immobilità e preferisce il buio. La durata va da qualche minuto a qualche ora. Nella lesione del labirinto e del nervo vestibolare sono di solito presenti i segni cocleari, i quali mancano allorché la vertigine è causata da lesione dei nuclei vestibolari; la sintomatologia neurovegetativa è tanto più intensa quanto più periferica è la lesione.

Le *vertigini centrali* o da lesioni sopravestibolari hanno caratteristiche variabili, in quanto si passa dalla vertigine obbiettiva a quella subiettiva man mano che la lesione si allontana dai nuclei vestibolari primari. Sono vertigini che insorgono di solito in modo subdolo, di intensità variabile, di durata che varia da giorni a mesi od anni e con decorso continuo o subcontinuo. Per la localizzazione della sede della lesione responsabile (vasculopatia, infezione, neoplasia, ecc.) ci si avvale dei concomitanti sintomi neurologici di livello.

Le cause delle vertigini, possono essere svariate.

Le *vertigini periferiche* possono derivare da lesioni labirintiche o tossiche del nervo vestibolare (streptomicina, kanamicina, neomicina, salicilati, chinino, ecc.) e delle strutture nervose sottotentoriali, da crisi ipotensive, ipertensive, da interessamento dei vasi arteriosi dell'orecchio interno o stenosi dell'arteria vertebro-basilare. Da segnalare appunto come con relativa frequenza possano sopravvenire vertigini, specialmente negli aterosclerotici, a causa di insufficiente vascolarizzazione delle strutture vestibolari da parte delle arterie vertebrali.

L'insufficiente vascolarizzazione di tali strutture può venire favorita e financo determinata da una cervicoartrosi con discopatia (*sindrome di Neri-Barré-Lieou*, di cui possono far parte anche la cefalea nucale e le crisi sincopali); la vertigine e così pure la sincope, compaiono soprattutto nei movimenti di rotazione e di iperestensione del capo.

Va ricordato che vertigini periferiche possono essere anche provocate da tappo di cerume nel condotto uditivo esterno.

Malattia di Ménière

Una particolare fisionomia clinica assume la sindrome di Ménière, che è caratterizzata da episodici attacchi di vertigine, accompagnati da ronzio, tintinnio e da ipoacusia. Questa, che è lentamente progressiva, può precedere la crisi vertiginosa. Le vertigini sono per lo più obbiettive, sono accompagnate di solito da nausea, vomito, nistagmo ed hanno una durata da pochi minuti ad alcune ore; nei periodi intervallari tra le crisi di solito persistono ipoacusia e ronzii, che si accentuano poi in occasione delle crisi successive. Le vertigini tendono via via a divenire più intense, per scomparire allorché sopravviene la sordità.

I disturbi sono causati da un'idrope (che può insorgere bilateralmente), per alterazione dei microvasi delle strutture deputate alla formazione ed al riassorbimento dei liquidi labirintici (*malattia di Ménière*). L'idrope labirintica può anche derivare da fattori di varia natura: intossicazioni endogene ed esogene (alcoolismo, tabagismo), reazioni allergiche e cause locali di natura circolatoria, traumatica, infiammatoria (*sindrome di Ménière*).

Le *sindromi ménièriformi* sono caratterizzate da crisi vertiginose meno intense e di minore durata, e sono quasi sempre seguite da guarigione spontanea. La curva audiometrica è in grado di differenziare la malattia dalla sindrome di Ménière.

La sindrome di Neri-Barré-Lieou si distingue da quella di Ménière per la mancanza della ipoacusia.

La triade sintomatologica che caratterizza la sindrome di Ménière (vertigine, ipoacusia, tintinnii) è pure presente nei *tumori dell'angolo ponto-cerebellare* (per lo più da neurinoma dell'acustico); però in questi casi la sintomatologia ha evoluzione graduale e progressiva, non presentandosi a crisi.

La *chinetosi*, che è una sindrome acuta determina-

ta dal movimento passivo non uniforme (*chinetosi*: mal di mare, mal d'auto, ecc.), specie in soggetti con ipersensibilità labirintica, è caratterizzata oltre che da una lieve vertigine da spiccate turbe neuro-vegetative (scialorrea, nausea, vomito, pallore, sudore freddo); tutti i disturbi cessano repentinamente con l'interruzione del movimento.

I soggetti che sporgendosi da una sommità hanno paura di cadere nel vuoto, talora avvertono anche una lieve sensazione vertiginosa (cosidetta *vertigine da altezza*); il tutto scompare non appena il soggetto (in genere ansioso) si ritrae.

Sincope

È una improvvisa e fugace perdita della coscienza, per cui il paziente cade a terra privo di sensi; essa può sopravvenire per molteplici cause.

Queste si possono ricondurre a:

a) *insufficienza del circolo periferico:*

— *sindrome vaso-vagale*: lo stress emotivo, il dolore, l'esercizio fisico strenuo possono causare dilatazione del letto vascolare periferico con caduta della pressione arteriosa e quindi riduzione della pressione di perfusione cerebrale;

— *ipotensione ortostatica*: allorché nel passaggio dalla posizione supina alla posizione eretta fanno difetto i normali meccanismi di compenso che cercano di contrastare l'effetto gravitazionale sul circolo, attraverso la costrizione arteriolare, la costrizione venosa riflessa e la tachicardia (tabe dorsale, neuropatia diabetica, simpaticectomia, farmaci ganglioplegici e vasodilatatori);

— *sindrome del seno carotideo:* la stimolazione del seno carotideo spontanea o a mezzo del massaggio può provocare in caso di ipersensibilità:

— effetto vasodepressivo (con caduta della pressione e bradicardia);
— effetto cardio-inibitorio (con bradicardia per azione sul ritmo sinusale e sulla conduzione A-V);
— effetto cerebrale: sincope non associata a caduta della pressione od a bradicardia (probabilmente per inibizione riflessa dei centri che regolano lo stato di coscienza);

— *vasculopatia occlusiva cerebrale:* interessamento occlusivo del sistema carotido-vertebro-basilare;

— *cause cardiache:* blocchi A-V con sindrome di Morgagni-Adams-Stokes; bradicardia marcata, tachicardia e tachiaritmia ad assai elevata frequenza, infartó miocardico, tamponamento cardiaco;

— *riflessi a partenza da altri visceri:* sincope da tosse, da riso, da minzione;

b) *cause intrinseche al S.N.C.:* ischemia cerebrale transitoria, emicrania, ipertensione endocranica;

c) *cause metaboliche:* ipossia, ipercapnia, ipoglicemia.

La sincope, specie nella sindrome vaso-vagale, è assai spesso preceduta dalla *lipotimia*, che è caratterizzata da una sensazione di intenso malessere associata a pallore, sudorazione, polipnea, bradicardia, nausea, annebbiamento della vista, indebolimento dell'udito. Il paziente, che in questa fase percepisce ancora l'ambiente che lo circonda, avverte senso di mancamento, per cui cerca un appoggio e per lo più subito dopo cade a terra privo di sensi. La lipotimia può anche risolversi senza che sopravvenga la sincope.

La diagnosi differenziale della sincope va fatta anzitutto con l'*epilessia*. Si tenga presente che non sempre l'epilessia si accompagna a convulsioni tonico-cloniche e che, d'altra parte, la sincope può invece accompagnarsi a convulsioni:

— nella sincope di regola il paziente si sente subito meglio nella posizione supina; nell'epilessia no;

— la perdita di urine e di feci e la morsicatura della lingua depongono più per l'epilessia;

— la compromissione della coscienza di breve durata senza caduta è di solito epilettica;

— nella sincope il paziente è pallido, il sudore è freddo; nell'epilessia è cianotico, con sudore caldo;

— l'epilettico si riprende lentamente, accusa di solito cefalea e stordimento ed ha amnesia per l'evento occorsogli; dopo la sincope il paziente si riprende rapidamente, è orientato e ha il ricordo del malessere avvertito.

I "drop attacks" da insufficienza dell'arteria basilare sono preceduti da vertigini e da nausea, il paziente cade prima di perdere la coscienza e spesso non la perde.

Gli *attacchi isterici* si differenziano in quanto non c'è sudorazione, né pallore; gli attacchi si verificano in presenza di altre persone e durano abbastanza a lungo.

Convulsioni

Si tratta di movimenti involontari bruschi, che di solito si presentano a crisi parossistiche, con o senza perdita di coscienza.

Le convulsioni possono essere *toniche* (contrazioni muscolari prolungate: tetania) o *cloniche* (contrazioni brusche, alternate a brevissimi periodi di rilasciamento); più spesso sono *tonico-cloniche* (epilessia).

La causa più frequente è l'*epilessia idiopatica*, cioè non direttamente riferibile ad una malattia cerebrale organica dimostrabile.

Segue l'*epilessia sintomatica*, attribuibile cioè ad una lesione focale del cervello da malattie del S.N.C.

(encefaliti, meningiti, tumori cerebrali, traumi cerebrali, ipertensione endocranica, arteriosclerosi cerebrale), intossicazioni esogene (stricnina, alcoolismo, saturnismo) o endogene (eclampsia, uremia), alcune malattie infettive (rabbia, tetano).

In base alla localizzazione della lesione cerebrale, alle manifestazioni convulsive possono associarsi disturbi sensoriali (allucinazioni uditive, visive, olfattive o gustative). Convulsioni tonico-cloniche possono verificarsi anche nelle crisi ipoglicemiche e nella sindrome di Morgagni-Adams-Stokes (sincope da ridotta portata cerebrale, conseguente per lo più a blocco cardiaco).

Nei bambini (fino a tre anni di età) le convulsioni sono assai più frequenti dell'adulto (essendo facilmente provocate dall'iperpiressia, dall'acetonemia e dalla spasmofilia).

Nella *tetania* si hanno contrazioni toniche di alcuni gruppi muscolari; più di rado si verificano convulsioni generalizzate con perdita di coscienza.

Prurito

È un sintomo assai frequente, consistente in una sensazione molesta della cute che provoca un desiderio irresistibile a grattarsi.

Può essere di varia intensità (lieve, forte, intollerabile, al punto da non consentire il riposo notturno) e può accompagnarsi a manifestazioni cutanee evidenti o meno (*prurito sine materia*). In questi casi, però, il prurito persistente può causare delle lesioni da grattamento (escoriazioni ricoperte da croste sieroematiche o piodermite, per impianto di infezione da piogeni sulle escoriazioni); il grattamento cronico può causare lichenificazione, eczema, pigmentazione della cute.

Il prurito può essere provocato da svariati stimoli esterni o interni; di natura chimica o fisica. Mentre sono noti alcuni dei mediatori chimici (istamina, kallicreina ed alcune endopeptidasi), non è ancora accertato se la sensazione del prurito viene trasmessa attraverso le vie del dolore o meno.

Purito può verificarsi per:

— *eruzione cutanea visibile* (dermatosi pruriginosa, in genere di agevole diagnosi). Praticamente, tutte le lesioni cutanee possono dare prurito, soprattutto gli eczemi, l'orticaria, le dermatiti da contatto, il lichen ruber planus, la dermatite erpetiforme, la scabbia, la pediculosi ed altri agenti parassitari, le ustioni;

— *senza eruzione cutanea visibile* (da cause interne). La mancanza di manifestazioni cutanee primitive che possano giustificare il prurito rende più difficile la diagnosi:

— secchezza e atrofia della pelle sono le cause principali del prurito senile;

— epatopatie con ittero o colestasi intraepatica, per aumento degli acidi biliari in circolo e quindi nella cute (acido colico, desossicolico, chenodesossicolico);

— morbo di Hodgkin (rappresenta talora un segno precoce della malattia);

— uremia;

— diabete mellito;

— gotta;

— micosi fungoide;

— policitemia vera;

— leucemia cronica, specie la linfatica e neoplasie maligne (in particolare, mammella e stomaco);

— tossicosi gravidica (scompare immediatamente dopo il parto);

— parassitosi intestinale (anchilostoma duodenale, ossiuri);

— intossicazioni medicamentose (in particolare, cocaina e oppiacei in genere);

— intossicazioni alimentari.

Anche gli stati psico-nevrotici possono accompagnarsi a prurito.

Il prurito, anziché essere generalizzato, talora è localizzato: scroto, perineo, ano, genitali e in questi casi in genere intervengono cause locali.

Frequente il prurito vulvare secondario alla menopausa, che causa atrofia vulvare (*craurosi vulvare*), a tricomoniasi o candidosi vulvare, leucorrea, diabete mellito. Frequente anche il prurito al terzo inferiore delle gambe per fenomeni di stasi da varici.

La reattività individuale al prurito è molto variabile da individuo ad individuo. Il prurito tende ad aumentare di notte (nella scabbia compare di notte) e dopo bagno caldo.

Sonno

Il sonno costituisce una delle esigenze fondamentali dell'organismo, che ne trae vantaggio in quanto riesce ristoratore soprattutto per il cervello.

Esistono nel tronco dell'encefalo e nell'ipotalamo delle strutture tra loro antagoniste che si inibiscono a vicenda, rispettivamente deputate a provocare l'addormentamento ed il risveglio, che quindi entrambi sono espressione di uno stato attivo di tali strutture. Il ritmo nictemerale sonno-veglia deriva dall'alternanza di attività delle due strutture. L'individuo normale dorme circa 7-8 ore nelle 24, variando alquanto con l'età il bisogno di sonno (essendo maggiore nei primi anni di vita e diminuendo negli anziani).

Il sonno non è uniforme, essendo costituito da una periodica successione di cicli risultanti di quattro fasi, ognuna caratterizzata da particolari aspetti elettroencefalografici:

I stadio o dell'addormentamento (con tracciato in cui le onda alfa sono di poco rallentate e di basso voltaggio), riscontrabile appena sopravviene la sonnolenza;

II stadio (tracciato di fondo di basso voltaggio, con onde di 3-6 c/s, in cui sono presenti dei fusi — con onde di 14-16 c/s — della durata di pochi secondi): il soggetto può venire facilmente svegliato;

III stadio (ritmo di fondo con attività 1-3 c/s, di voltaggio elevato, frammisto a fusi): il sonno è di profondità intermedia.

IV stadio (attività assai lenta: 0,5-2 c/s, di voltaggio elevato): la soglia del risveglio è molto elevata.

Il sonno più profondo si ha nel IV stadio, che dura brevi periodi e si verifica essenzialmente nel primo terzo della notte. Al III e IV stadio del ciclo del sonno, fa seguito una *fase detta REM o fase del sonno paradosso o desincronizzato*, che ha una durata di circa 30' e in cui il tracciato elettroencefalografico è simile a quello che l'individuo normale ha da sveglio (con movimenti oculari e delle estremità degli arti e modificazioni della frequenza cardiaca e respiratoria); esso corrisponde alla fase della attività onirica.

Lo stadio IV e lo stadio REM sono quelli che meglio assolvono alla funzione ristoratrice del sonno.

Una inversione del ritmo del sonno e della veglia, per cui il paziente dorme di giorno e veglia di notte, si verifica frequentemente in caso di malattie debilitanti con prolungato riposo a letto e di malattie del sistema nervoso centrale (è frequente nella vasculopatia cerebrale).

Ipersonnia

L'ipersonnia consiste nell'esaltazione della funzione ipnica. Si verifica una estrema facilità all'addormentamento, per cui il paziente avverte il desiderio di dormire e si assopisce anche in ambiente rumoroso.

La *narcolessia* (o *sindrome di Gelinau*) rappresenta una varietà di ipersonnia, caratterizzata dalla necessità incoercibile per il paziente di addormentarsi, che interviene bruscamente con accessi frequenti e di breve durata, anche durante la piena attività (mentre lavora o mangia). Al risveglio, spontaneo o provocato, il soggetto riprende subito l'aspetto ed il comportamento normale.

La narcolessia può accompagnarsi ad atonia muscolare generalizzata (*catalessia*), per cui il soggetto cade a terra. Durante uno stato narcolettico l'EEG dà il quadro del sonno fisiologico; nell'accesso catalessico esso rimane invariato.

L'ipersonnia può essere *essenziale* e sopravvenire senza cause apparenti, ma più spesso è *sintomatica*: può costituire un equivalente epilettico o verificarsi in malattie debilitanti e negli stati cachettici. Le forme più spiccate di ipersonnia si verificano nelle malattie che compromettono le strutture mesencefalo-diencefaliche, di natura infettiva (encefalite epidemica, meningite), nell'arteriosclerosi cerebrale e nei tumori cerebrali. Ipersonnia si ha nella *sindrome di Pickwick* (assieme ad obesità e cianosi), nella *sindrome di Kleine-Levin* (assieme ad aumento patologico, della fame, dell'appetito sessuale e dell'aggressività).

Insonnia

Trattasi di una evenienza alquanto frequente. La mancanza di sonno si può verificare senza causa apparente (*insonnia primitiva*) o in occasione di svariate circostanze (*insonnia secondaria*).

Caratteristica dell'anziano è l'*insonnia di risveglio* o terminale (risveglio precoce); altre volte si tratta di difficoltà all'addormentamento: per fatica fisica e mentale, abuso di sostanze eccitanti (caffè, thé, tabacco, amine simpaticomimetiche, ecc.).

La maggior parte dei casi di insonnia è di origine emotiva; tumori cerebrali, encefalite, arteriosclerosi cerebrale possono pure causare insonnia.

L'insonnia persistente e completa è assai rara; il paziente che ritiene di non avere dormito in verità ha avuto dei periodi, pur se brevi, di sonno, anche se non profondo, per cui non riesce ristoratore. Dopo 100 ore di mancanza assoluta di sonno, si instaura una grave sindrome psicotica acuta, con deliri, allucinazioni, confusione mentale.

Sospiro

È una profonda, lenta e prolungata inspirazione rumorosa, a causa di un avvicinamento delle corde vocali.

Si può avere in condizioni del tutto normali, ma anche negli stati di tristezza, nella melanconia, nella nevrosi depressiva (per interferenza di stimoli psicogeni sull'automatismo del respiro).

Una respirazione sospirosa si osserva nell'ipossia cerebrale acuta ed è caratteristica della lipotimia e della sincope (a causa della deficiente ossigenazione dei centri respiratori).

Sbadiglio

È una inspirazione lenta e prolungata, eseguita a bocca spalancata, cui segue una espirazione ugualmente prolungata e rumorosa.

Trattasi di un fenomeno automatico che denuncia uno stato di noia o un affaticamento dei centri nervosi. Può essere presente in casi di ipersonnia.

Starnuto

È un atto involontario provocato da una irritazione della mucosa nasale, per stimoli meccanici o chimici.

L'atto riflesso, che è preceduto da una sensazione di vellichio intenso nell'interno del naso, consiste in

una inspirazione profonda seguita da una espirazione brusca e violenta a bocca chiusa, verificandosi una violenta espulsione del materiale contenuto nel rinofaringe e nelle coane nasali; si raggiunge così lo scopo di allontanare la causa che ha scatenato il riflesso. Lo starnuto quindi ha stretta analogia con la tosse.

Lo stato irritativo della mucosa nasale può derivare da inalazione di polveri irritanti (in tal caso si presenta sporadicamente) o da flogosi della mucosa per rinite acuta o cronica, raggiungendo la sua espressione più insistente e addirittura tormentosa (starnuti a salve) nella rinite allergica. Nella forma oculorinitica della pollinosi, che ha un andamento stagionale, in rapporto al periodo della fioritura dei fiori, oltre agli starnuti si ha secrezione nasale abbondante e acquosa e lacrimazione con fotofobia (con reperto di numerosi eosinofili sia nel secreto nasale che congiuntivale). La rinite allergica spesso precede l'asma bronchiale (caratterizzata da dispnea e da bronchiolospasmo; vedi appresso).

Sete

È la sensazione che spinge l'individuo ad introdurre liquidi mediante assunzione di bevande; la sete è un bisogno più improvviso della fame.

Gli stimoli della sete sono normalmente rappresentati dall'aumento dell'osmolarità dei liquidi corporei (da perdita di liquidi o eccessiva introduzione di sale) e dalla riduzione del volume del compartimento extracellulare.

Centri di regolazione della sete esistono a livello ipotalamico; stimoli o lesioni di detti centri possono portare all'assunzione di notevoli quantità di liquidi (*polidipsia*) o viceversa (*ipodipsia*).

Una patologica sensazione di sete può derivare da un interessamento primitivo, organico o funzionale, dei centri diencefalici della sete (*polidipsia primitiva*) o da un deficiente contenuto in acqua delle cellule (*polidipsia secondaria*).

La polidipsia primitiva, che si può avere nei malati di mente e in soggetti neuropatici, consente una eccessiva introduzione di liquidi (*potomania o polidipsia psicogena*), con secondaria poliuria a basso peso specifico.

Il dato anamnestico di intensa sete conseguente a scarso contenuto di acqua delle cellule (*polidipsia secondaria*) può dipendere da: carenza di liquidi, sudorazione profusa, eccessiva perdita idrica per via renale o digestiva. Pertanto, comparirà in caso di:

— diminuita ingestione di liquidi;

— diabete mellito, allorché la glicosuria provoca una eccessiva diuresi osmotica;

— diabete insipido: per poliuria, cioè emissione di una quantità di urina superiore alla media giornaliera (v. appresso), conseguente a ridotta produzione di ADH e quindi a deficiente riassorbimento tubulare; si ha poliuria a basso peso specifico;

— profusa sudorazione per febbre o permanenza e ancor più lavoro in ambienti ipertermici;

— nefrite cronica con poliuria;

— pazienti con emorragia in atto o recente;

— eccessiva perdita di liquidi dallo stomaco (per vomito ripetuto) o dall'intestino (per diarrea);

— stenosi pilorica con gastrectasia (data la scarsa capacità di assorbimento di liquido dello stomaco);

— somministrazione di esagerata quantità di sali, soprattutto di NaCl (in genere con i cibi);

— rapido costituirsi di notevole edema.

Va, inoltre, ricordato che polidipsia può aversi per assunzione di farmaci che riducono le secrezioni della cavità orale (belladonna e derivati) o di astringenti (allume, acido tannico).

Negli stati di disidratazione la sete ha lo scopo di riequilibrare il bilancio idrico; nell'essicosi intensa si ha febbre, che aggrava la disidratazione.

L'assenza di sete nei soggetti disidratati costituisce un segno importante di iponatremia.

Diuresi e minzione

Per *diuresi* si intende la quantità di urina eliminata nelle 24 ore; essa normalmente si aggira sui 1500 cc., risentendo ampiamente della quantità di liquidi ingeriti e delle caratteristiche dei cibi introdotti (contenuto in acqua e sali) e dei liquidi perduti attraverso il tubo digerente, la traspirazione e la sudorazione. Essa quindi risente della temperatura ambientale ed anche delle stagioni (è maggiore in inverno) e dell'attività svolta (è maggiore nel riposo che nell'attività muscolare).

La *minzione* è l'atto che porta alla emissione dell'urina dalla vescica: le minzioni in media sono 3-5 nelle 24 ore (risultano più numerose nei bambini e meno nell'adulto).

Si parla di:

— *pollachiuria*, allorché il numero delle minzioni è aumentato;

— *disuria*, in caso di generica difficoltà alla minzione (ipertrofia prostatica, stenosi uretrale, ecc.);

— *stranguria* in caso di dolore durante o immediatamente dopo la minzione (cistite, uretrite, calcolo uretrale, nella colica renale); spesso è accompagnata da *tenesmo vescicale* (sensazione penosa di urgente bisogno di mingere non appena terminata la minzione);

— *poliuria*, allorché la quantità di urine emesse nelle 24 ore supera i 2.000 cc. (il limite oltre il quale inizia la poliuria appare arbitrario, in base a quanto sopra detto).

La diuresi può presentare un aumento transitorio

in seguito ad ingestione di liquidi contenenti sostanze diuretiche, come alcool (vino, birra, liquori), caffeina (caffé, thé, cacao), citrati o tartrati (limonate artificiali), negli stati di tensione nervosa (si verifica pure pollachiuria), dopo accessi di asma bronchiale, di emicrania, di epilessia, di tachicardia parossistica, a seguito di riassorbimento di edema (cardiopatici scompensati, sindrome nefrosica) o di trattamento con diuretici.

Una *poliuria continua* si ha in caso di diabete mellito, nefropatie croniche (con incapacità di concentrare le urine), diabete insipido, oltre che nella potomania.

Nel campo della poliuria a basso peso specifico, occorre differenziare la polidipsia primaria o potomania dal diabete insipido, esaminando il potere di concentrazione renale, allorché si limita la introduzione dei liquidi: se l'urina si concentra si può concludere per la potomania. Il diabete insipido a sua volta, in base alla risposta all'ADH, va distinto dalla nefropatia con insufficienza glomerulare cronica, dalla nefropatia ipokaliemica, dalla nefropatia ipocalcemica e dalla tubulonefrosi grave.

La poliuria continua comporta la necessità che il liquido ed i soluti perduti vengano rimpiazzati; se il rimpiazzo è inadeguato, possono derivarne effetti sfavorevoli soprattutto sul circolo (ipotensione, collasso cardiocircolatorio).

Si *parla di oliguria*, allorché la diuresi è inferiore ai 400-500 cc. (per cui non può venire eliminato il normale carico di prodotti metabolici di rifiuto) e di *anuria* allorché è inferiore ai 100 cc.

Queste condizioni possono verificarsi per:

— riduzione del flusso ematico renale per: diminuzione assoluta del volume sanguigno da disidratazione per eccessiva perdita di acqua per via extrarenale (sudorazione, vomito e diarrea) o da shock ipovolemico, diminuzione del volume sanguigno circolante "effettivo" (insufficienza cardiaca congestizia, cirrosi epatica e sindrome nefrosica);

— riduzione del filtrato glomerulare (ostruzione arteriosa acuta o venosa, glomerulonefrite diffusa);

— aumento del riassorbimento idrico tubulare (in genere da necrosi tubulare acuta);

— uropatie ostruttive (ostruzione prostatica o uretrale, ostruzione o compressione ureterale bilaterale).

Esiste anche la possibilità di una *anuria riflessa* per un processo di inibizione funzionale del rene (per calcolosi di un uretere, per traumi addominali, ecc.).

Inoltre, mancata o insufficiente eliminazione di urina può aversi per *ritenzione urinaria*, cioè impossibilità alla minzione (per ostacolo vescicale o uretrale o deficiente capacità contrattile del muscolo detrusore); in questo caso, si avrà presenza di un globo vescicale, da distensione acuta o cronica della vescica.

La sovradistensione della vescica può portare all'*iscuria paradossa*, cioè emissione spontanea dell'urina a gocce (restando sempre impossibile la minzione volontaria).

Un'evenienza patologica da considerare ancora in questo campo è l'*incontinenza urinaria*, consistente nell'emissione involontaria di urina (per lesione del midollo spinale o dei centri superiori).

Per maggiori precisazioni circa la patologia dell'apparato urinario v. il Capitolo XIV.

Fame

L'assunzione del cibo viene regolata dalla sensazione di fame e di sazietà. L'appetito può essere aumentato (*bulimia o iperoressia*) e il soddisfacimento di tale desiderio porta alla *polifagia* (eccessiva introduzione di alimento).

Un esaltato senso di fame può aversi per:

— ipoglicemia (da iperinsulinismo: iperplasia o tumore funzionante delle isole di Langherans). L'ipoglicemia è la causa principale di impulsi che a partenza dall'ipotalamo provocano contrazioni gastriche da fame, cui si accompagna ipersecrezione gastrica;

— ipercloridria da gastrite ipersecretiva o ulcera gastroduodenale;

— esaltazione degli stimoli partenti dai centri diencefalici regolatori dell'appetito, su base psichica (starebbe alla base di molte obesità cosidette essenziali; v. appresso);

— diabete mellito, come conseguenza della perdita di materiale energetico con le urine (glicosuria);

— ipertiroidismo, come conseguenza di una esaltazione dei processi ossidativi.

La diminuzione del senso dell'appetito si traduce in *disappetenza* o addirittura in *anoressia* (alla quale si può associare *sitofobia* o avversione profonda per i cibi).

Una diminuzione del senso dell'appetito si può avere in caso di:

— gastrite acuta tossica o tossiinfettiva (anoressia gastrica);

— iposecrezione (ipochilia) o achilia gastrica, con ridotta motilità del viscere;

— colecisto-epatopatie croniche;

— carcinoma gastrico e tumori maligni in genere;

— malattie infettive a decorso protratto ed in particolare la tbc;

— morbo di Simmonds o cachessia ipofisaria;

— inibizione primitiva dei centri regolatori dell'appetito su base psichica (anoressia mentale).

L'*anoressia mentale* può portare a stati cachettici; si riscontra per lo più in giovanette che per scopi estetici si sono sottoposte a diete fortemente ipocaloriche e nelle quali coesistono o si sovrappongono delle turbe psichiche che causano anoressia. Essa va distinta dal morbo di Simmonds, che è pure più frequente nel sesso femminile, specie nelle donne che al parto sono andate incontro ad emorragia - collasso (*sindrome di Sheehan*): nel Simmonds la magrezza precede l'anoressia, mentre nell'anoressia mentale la magrezza segue la perdita dell'appetito. Si tenga pure presente che una dieta monotona, insipida o comunque mal allestita, mal condita o mal digeribile, a lungo andare suole provocare anoressia.

Si può anche verificare una alterazione qualitativa o addirittura una *perversione del senso dell'appetito*. Così, in corso di gravidanza si può avere predilezione per cibi sapidi o acidi o per cibi del tutto inconsueti; disgusto verso certi cibi (per i cibi carnei nel carcinoma gastrico e nell'anemia perniciosa); ingestione di terra (*geofagia*) nei bambini e di feci (*coprofagia*) nei malati mentali.

Alvo

Dalla inchiesta anamnestica possono ancora risultare disturbi della defecazione. Nella gran maggioranza dei soggetti normali la defecazione avviene una volta nelle 24 ore, portando alla emissione di circa 150-200 grammi di feci, di consistenza solida, formate in cilindri, di colore marrone scuro e di odore sui generis.

La funzione dell'alvo suole presentare delle notevoli varietà individuali per quanto riguarda il ritmo e l'epoca (mattino, sera, post-prandiale) della evacuazione, senza che necessariamente assuma un significato patologico.

Si parla di *stipsi* allorché si ha un ritardo di oltre due giorni nella emissione di feci abnormemente disidratate e di *diarrea* allorché si ha evacuazione troppo frequente di feci liquide.

Assai importanti sono alcune precisazioni anamnestiche ai fini della interpretazione dei disturbi dell'alvo (caratteri delle feci, presenza di muco e sangue, di dolori addominali, di tenesmo rettale, di febbre, di dimagramento ecc.).

Sul significato di questi elementi e per altre precisazioni circa i disturbi dell'alvo vedi capitolo XII, ove sono trattati anche i disturbi della digestione (acidità, gonfiore epigastrico, eruttazione, flatulenza ecc.).

Libido ed attività sessuale

L'inchiesta anamnestica va con tatto e discrezione rivolta anche ad esplorare la libido e l'attività sessuale. Talora ciò non riesce attuabile al primo contatto con il paziente e comunque è facile che egli sia reticente o evasivo o fuorviante; del resto, ai fini internistici rivestono importanza soltanto le alterazioni più grossolane della funzione sessuale.

Disturbi dell'attività sessuale possono aversi per:

— *alterazione della libido* (desiderio di compiere l'atto sessuale). Con l'avanzare degli anni la libido si va fisiologicamente deprimendo. Una sua diminuzione (*ipoerotismo* o *frigidità*) può però aversi anche in età giovanile o adulta per fattori organici (ipogonadismo primitivo, insufficienza antero-ipofisaria, morbo di Addison, diabete mellito, morbo di Cushing, iper-ipotiroidismo, malattie croniche debilitanti) o psico-emotivi.

Uno stimolo eccessivo (*ipererotismo*) può comparire fin dall'infanzia (in caso di pubertà precoce testicolare od ovarica o nervosa, da esaltazione dei centri ipotalamici regolatori dell'attività sessuale). Nell'adulto l'ipererotismo è raramente su base endocrina, avendo più spesso una base psicologica o nervosa (affezioni della regione diencefalica, talora su base vasculopatica: ad esempio, ipererotismo dell'arteriosclerosi cerebrale). Si parla di *satiriasi* nell'ipererotismo dell'uomo e di *ninfomania* nel caso della donna.

Si possono avere alterazioni qualitative della libido che si estrinsecano in deviazioni e perversioni varie culminanti nella omosessualità (*uranismo* nell'uomo e *saffismo o lesbismo* nella donna).

— *alterazioni della capacità di compiere il coito (impotenza).*

Questa incapacità può associarsi a mancanza o presenza di stimolo erotico; nel primo caso il paziente non ricorre al medico in quanto il disturbo non ha rilevanza dal punto di vista psicologico, contrariamente a quanto si verifica nel secondo caso.

L'impotenza può derivare da mancata, parziale o fugace erezione; essa spesso è su base psicologica, da inibizione (senso di paura, di colpa, di inferiorità nei confronti della compagna) o difetto di incitazione psico-sensoriale (frequente nelle coppie dopo molti anni di matrimonio) ed allora di solito è transitoria. Invece, una impotenza non transitoria si può avere per lesione del tratto sacrale del midollo spinale, nella polineurite diabetica, dopo interventi chirurgici sul perineo, nell'ipopituitarismo, nell'ipotiroidismo, nelle affezioni croniche delibitanti, intossicazioni croniche, fatica, nell'arteriopatia obliterante dell'arteria iliaca interna, per mancata vascolarizzazione dei corpi cavernosi (*sindrome di Leriche*).

Uno stato di erezione protratta e dolorosa del pene al di fuori dell'eccitazione sessuale (*priapismo*) può aversi nella flogosi dell'uretra, della prostata, della vescica, affezioni del midollo sacrale, infiltrazione leucemica dei corpi cavernosi.

— *alterazioni della eiaculazione*, che può essere: precoce, ritardata o assente. Possono derivare da lesioni del centro spinale della eiaculazione (S_3), ma per lo più sono legate a squilibri neurovegetativi.

Nei soggetti operati di simpaticectomia lombare, derivandone una paralisi del muscolo periuretrale, lo sperma anziché venire proiettato all'esterno risale in vescica.

L'indagine anamnestica dell'atto sessuale nella donna deve tener conto che, essendo questo per lei un atto passivo, essa è quasi sempre atta al coito. Allorché non lo è, si parla di *dispareunia* nel caso di alterazioni congenite o acquisite della vulva e della vagina e di *vaginismo* nel caso di contrazioni patologiche che, a distanza di tempo dalla deflorazione, impediscono l'introduzione del pene e che derivano per lo più da fattori psicoemotivi (timore della gravidanza, conflitti con il coniuge). È abbastanza frequente la mancata partecipazione della donna al coito, che si manifesta con la *mancanza dell'orgasmo*; ciò può derivare da precoce eiaculazione del partner o da interruzione del coito a scopo anticoncezionale. L'interruzione del coito è frequentemente causa di nevrosi anche per l'uomo;

— *infertilità*. Le cause di sterilità nell'uomo possono derivare da alterazioni della spermatogenesi, criptorchidismo, orchiti, epididimiti, esposizione a raggi X o a sostanze tossiche.

Nella donna l'infertilità, che ha un'incidenza all'incirca uguale che per l'uomo, può derivare da ipogonadismo primitivo, ipopituitarismo, alterazioni congenite o acquisite dell'utero o delle salpingi, mancanza di ovulazione o incapacità dell'ovulo fecondato di allogarsi, per insufficiente attività secretoria dell'endometrio. Questo argomento è di interesse ginecologico.

Alterazioni della temperatura corporea

Febbre

I valori fisiologici della temperatura corporea possono variare sensibilmente da soggetto a soggetto, in rapporto anche all'età (più alti nel bambino e più bassi nell'età avanzata) e nello stesso soggetto in relazione a vari fattori: riposo, attività fisica o stress emotivo, periodo del giorno (in rapporto al ritmo del sonno e della veglia ed essenzialmente al riposo ed all'attività muscolare; più bassi dopo la mezzanotte e più elevati nel pomeriggio), fase del ciclo mestruale (aumentando di circa 1 grado nel periodo dell'ovulazione) e secondo la sede di misurazione, risultando più bassa all'ascella ed all'inguine rispetto alla registrazione orale (il bulbo collocato sotto la lingua, o tra guancia e gengiva a labbra chiuse) e rettale.

Anzitutto è importante che la determinazione della temperatura corporea venga effettuata correttamente: il cavo ascellare o l'inguine devono essere asciugati del sudore, il termometro ben posizionato ad arto addotto e lasciato in situ per un periodo minimo di cinque minuti; nei soggetti magri il contatto del bulbo del termometro non sempre si ottiene. La determinazione va effettuata dopo circa mezz'ora di riposo assoluto; nel retto, in vagina o in bocca, il termometro (se ne impiegano di tipi particolari) deve restarci per due minuti.

La temperatura rettale normalmente è di 37°,8, cioè è di 0,3-0,5° C. superiore a quella orale, la quale non supera normalmente i 37,5° C.; mentre quella ascellare ed inguinale oscilla tra i 36° ed i 37°, risultando questa ultima superiore di qualche decimo di grado.

Poiché i valori della registrazione orale o rettale risultano più aderenti alla temperatura interna del corpo e risentono meno delle variazioni in rapporto a fattori esterni, la loro registrazione assume maggiore validità; ma, mentre nei paesi anglosassoni vige l'uso di registrare la temperatura orale, pur esso presentando inconvenienti di ordine igienico, da noi si usa registrarla all'ascella.

L'aumento della temperatura corporea riveste una notevole importanza diagnostica ed anche prognostica, costituendo uno dei più comuni segni di malattia; può presentare un diverso andamento a seconda della causa patologica che la determina, la quale può essere assai varia.

Esistono individui i quali presentano abitualmente una elevazione della temperatura ascellare (in genere di poco superiore ai 37°) al di fuori di ogni condizione patologica; in questi casi si parla di ipertermia abituale o su base neurovegetativa o di *febbre nervosa o diencefalica*.

A detta conclusione, però, bisogna pervenire dopo avere escluso attentamente le altre cause di febbre. Questi soggetti (per lo più giovani donne con note di psiconeurosi), infatti, oltre a non presentare una vera e propria condizione patologica che possa essere ritenuta responsabile della febbre, non avvertono le classiche manifestazioni che accompagnano la febbre (cefalea, astenia, malessere generale, brividi, sudorazione, nè alterazioni bioumorali, fra l'altro con VES normale); l'elevazione termica, inoltre, non suole essere influenzata dagli antipiretici, mentre è influenzata dai sedativi. I soggetti con ipertermia da labilità neurovegetativa presentano, a causa di una intensa irrorazione sanguigna ascellare, una ridotta differenza tra temperatura ascellare e rettale, quest'ultima risultando normale.

Di fronte a febbre protratta, in mancanza di rilievi di malattia organica, va sempre sospettata una *febbre fictitia*, cioè simulata dal paziente (per lo più trattasi di soggetti isterici, con turbe caratteriali) strofinando il bulbo del termometro. L'assenza dalle normali oscillazioni giornaliere della temperatura, la dissociazione fra questa, la frequenza del polso e del respiro, la temperatura eccessivamente elevata e ben tollerata faranno nascere il sospetto della simulazione, che verrà confermato dai controlli termici estemporanei eseguiti dal medico o da persona di sua fiducia subito dopo che sia stata registrata una elevazione febbrile.

Cause della febbre

La febbre può derivare da un abnorme aumento della produzione di calore o dalla riduzione della dispersione del calore, condizione quest'ultima alquanto più rara.

La patogenesi della febbre viene riportata fondamentalmente ad una azione diretta sui centri termoregolatori ipotalamici di sostanze pirogene derivate dai granulociti neutrofili, alle quali nelle infezioni (specie da batteri gram-negativi) si aggiungono dei pirogeni esogeni costituiti dalle tossine batteriche. Si tenga presente che pirogeni esogeni possono essere contenuti in soluzioni per fleboclisi (glucidiche o clorosodiche).

Tra le *più comuni cause* di febbre vanno ricordate:

— infezioni da batteri (di tipo generalizzato o circoscritto), rickettsie e protozoi, virus;

— malattie su base immunologica (collagenopatie diffuse, malattia da siero, reazioni da medicamenti, ecc.);

— lesioni traumatiche dei tessuti e stravasi di sangue;

— necrosi tessutale da ischemia (infarto miocardico, polmonare, cerebrale, gangrena periferica, ecc.);

— neoplasie soprattutto renali, epatiche, polmonari, linfomi o in cui vi sia notevole necrosi tessutale, leucemie;

— emolisi acuta (da trasfusioni di sangue incongruo o da autoanticorpi);

— disordini metabolici acuti (gotta, porfiria acuta, coma diabetico);

— endocrinopatie (ipertiroidismo, di solito franco);

— affezioni cerebrali (traumi, tumori, infezioni, lesioni vascolari) con diretto interessamento dei centri termoregolatori ipotalamici;

— intossicazione da CO;

— colpo di calore (lavoro in ambiente ipertermico e umido, per cui difetta la termodispersione del corpo umano); è caratteristica una elevazione molto intensa con arresto della sudorazione.

Nell'aplasia congenita delle ghiandole sudoripare e nella sclerodermia si ha pure una difficoltà della dispersione calorica, per cui nella stagione calda si verificano abnormi elevazioni termiche.

Tipi di febbre

Come si diceva, l'andamento della febbre assume notevole importanza ai fini di individuarne la causa; pertanto, si deve procedere alla registrazione sistematica della temperatura nel corso delle 24 ore e seguirne l'andamento nel corso dei giorni.

I controlli termometrici vanno eseguiti di solito alle 8, 12, 16, 20, a meno che non interessi effettuarli in altre ore. È bene, anche nella pratica comune, riportare su carta millimetrata l'andamento termico, in modo da disporre di un grafico; nel contempo conviene registrare la frequenza del polso, almeno due volte al giorno, la pressione arteriosa, la diuresi, il peso corporeo, la terapia effettuata e, nelle donne, il ciclo mestruale.

Si parla di febbre allorquando la termometria ascellare registra valori superiori ai 37° C.; se essi non superano i 37,8-38 si parla di *febbricola* (Tabella 3-1) *o di temperatura subfebbrile*; se raggiungono o superano i 38,5 si parla di *febbre moderata*; di *febbre elevata* se raggiungono i 39,5 e di *iperpiressia* per temperature superiori ai 40°.

L'entità della risposta febbrile è variabile in rapporto alla causa che la determina, ma anche da soggetto a soggetto; l'elevazione termica suole essere maggiore nella prima infanzia e ridotta alquanto negli anziani e nei soggetti debilitati. In tali casi può addirittura essere assente e ciò costituisce un segno prognostico sfavorevole (espressione di una mancata reattività).

La febbre può insorgere bruscamente; altre volte, invece, in modo subdolo, per mantenersi tale o gradualmente andarsi elevando. Così pure può variare l'andamento febbrile nella fase di sfebbramento: per *lisi*, abbassandosi gradualmente fino a normalizzarsi nel corso di alcuni giorni (ad esempio, tifo addominale) o per *crisi*, bruscamente nel corso di qualche ora (ad esempio, polmonite da pneumococco, con profusa sudorazione, la quale rappresenta il principale meccanismo di dispersione del calore).

Ugualmente variabile può risultare l'andamento termico nella fase di *stato* della malattia; così, si distinguono quattro tipi principali di febbre: continua, remittente, intermittente, ricorrente:

— *febbre continua:* indipendentemente dai valori raggiunti, le oscillazioni nelle 24 ore non superano il grado (Tabella 3-2);

— *febbre remittente:* le oscillazioni nelle 24 ore superano il grado, senza però raggiungere lo sfebbramento (Tabella 3-3);

— *febbre intermittente:* le oscillazioni nelle 24

TABELLA 3.1. Febbricola

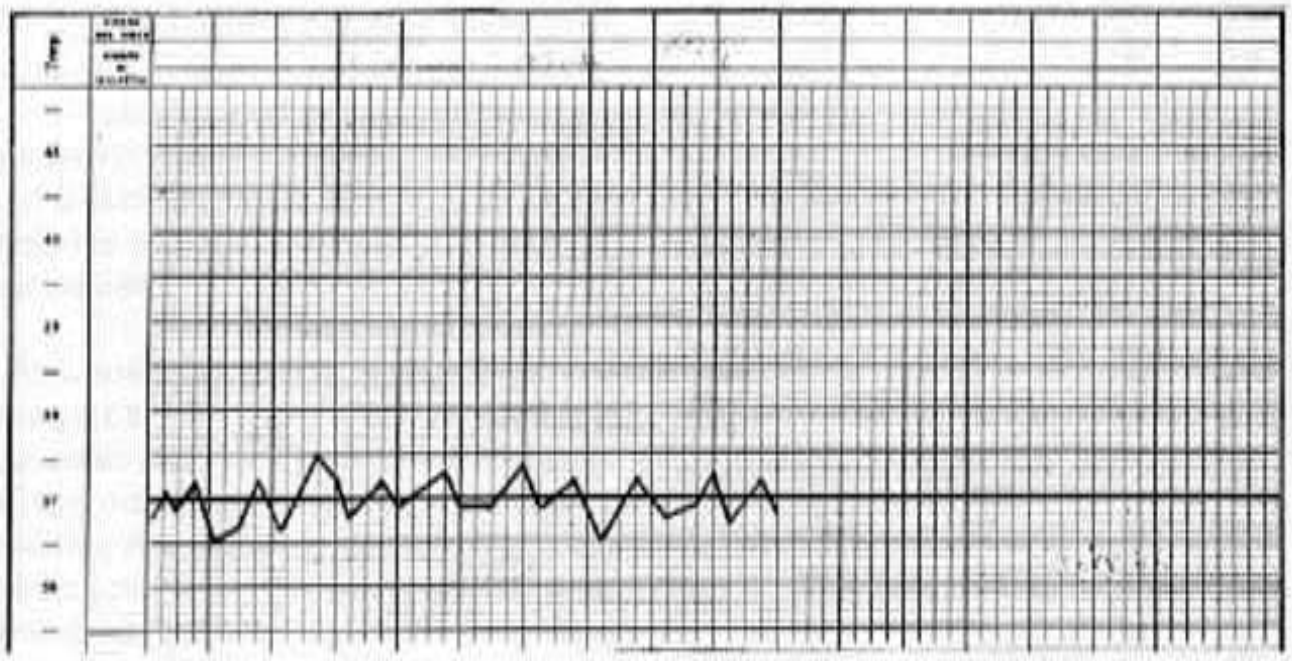

TABELLA 3.2. Febbre continua

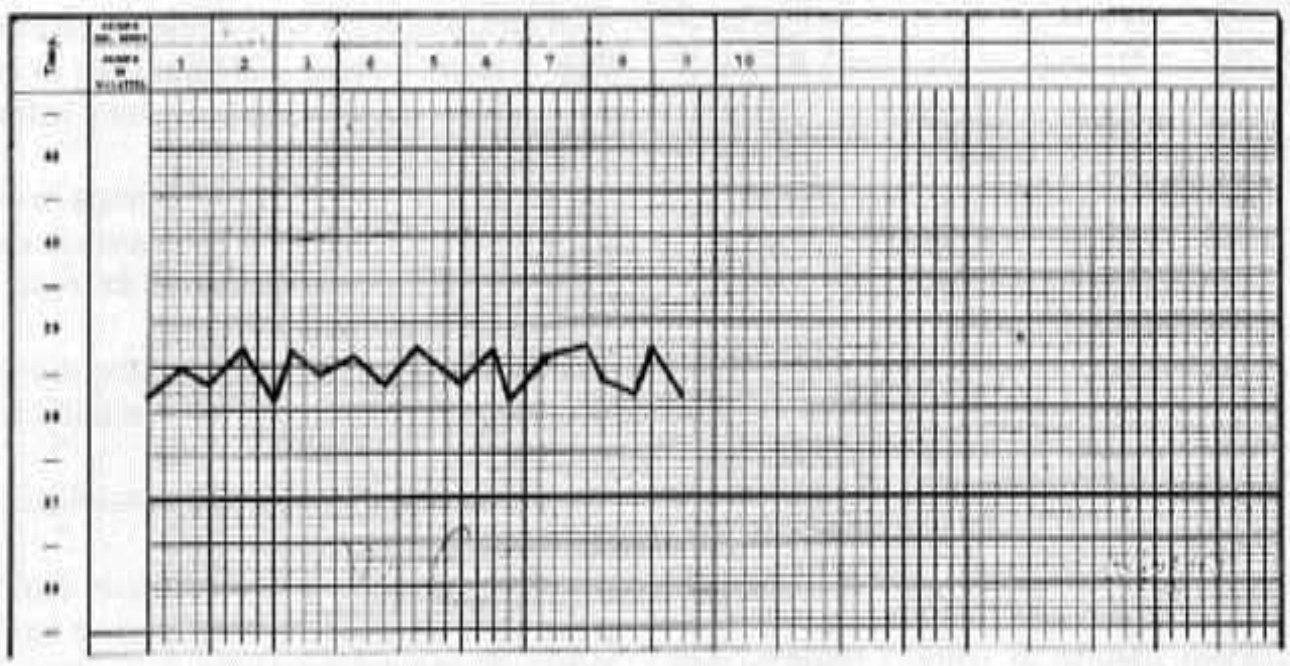

TABELLA 3.3. Febbre remittente

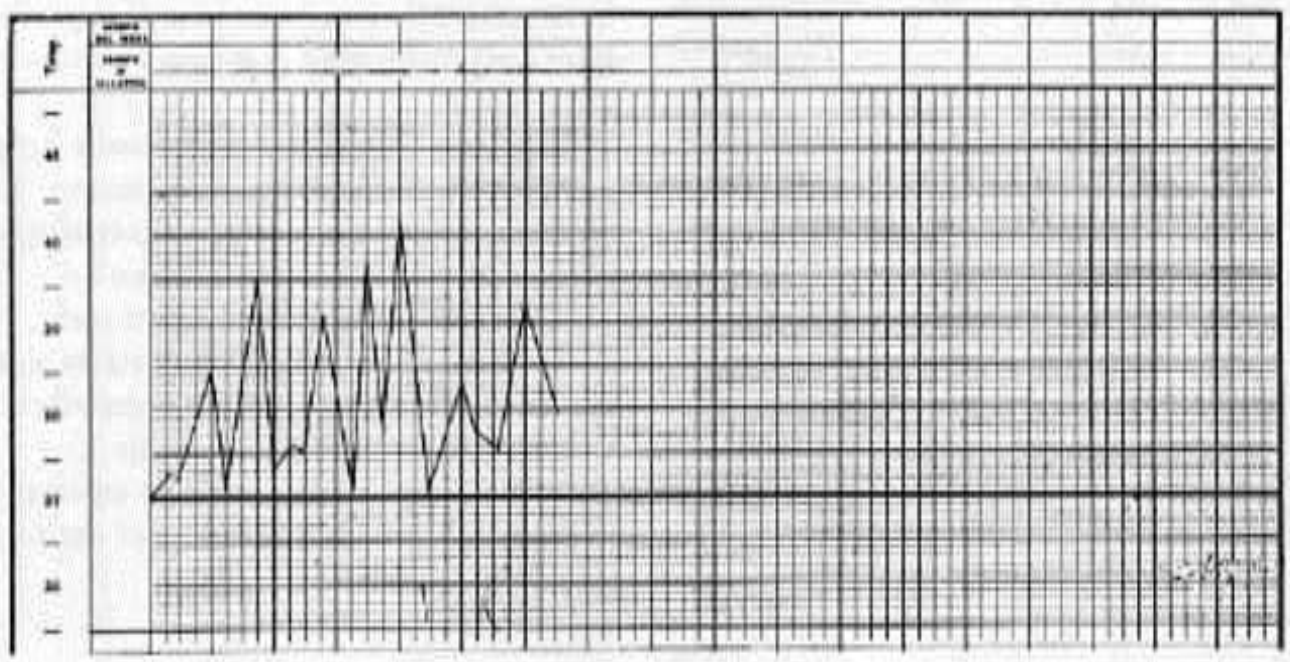

ore scendono al di sotto di 37 gradi (Tabella 3-4);

— *febbre ricorrente:* si alternano periodi di febbre elevata, della durata di alcuni giorni, con periodi di apiressia (Tabella 3-5);

— *febbre quotidiana:* una febbre che si presenta giornalmente;

— *febbre a carattere terzanario:* una febbre che si presenta a giorni alterni (è tipica della malaria terzana);

— *febbre a carattere quaternario:* una febbre che si presenta dopo due giorni di apiressia (è tipica della quartana).

A questi tipi principali di febbre ne vanno aggiunti altri.

Così, la *febbre settica* è una febbre a carattere intermittente, che si ripresenta quotidianamente e talora ripetutamente nel corso delle 24 ore. Essa sale repentinamente e dura poche ore, preceduta da brivido scuotente (proporzionale alla rapidità di insorgenza della febbre), che ha lo scopo di aumentare la produzione di calore e ridurne la dispersione e seguita da rapido sfebbramento, con profusa sudorazione.

Si parla di *febbre ondulante* allorché nell'arco di settimane sono intercalati periodi di 10-15 giorni di febbre con graduali ascese e discese (a campata), spesso di tipo continuo-remittente, seguiti da uguali periodi di apiressia (Tabella 3-6).

Questo tipo di febbre è caratteristico della brucellosi, ma può aversi anche nei linfomi tipo Hodgkin (febbre tipo Ebstein-Cardarelli); nella brucellosi tra una campata febbrile e l'altra si suole riscontrare saltuariamente qualche modesta elevazione febbrile, che manca nell'Hodgkin.

La *febbre difasica* è caratterizzata da un primo periodo febbrile della durata di qualche giorno, cui, dopo uno sfebbramento di pochi giorni, segue una ripresa febbrile. È questo l'andamento termico caratteristico del morbillo (coincidendo la ripresa febbrile con l'esantema) e della leptospirosi (cadendo la febbre con la comparsa dell'ittero). La si può riscontrare pure nell'epatite virale e in altre malattie virali (in rapporto ai cicli di sviluppo intracellulare del virus e alle fasi viremiche), ma anche in infezioni batteriche, potendo fra l'altro coincidere la ripresa febbrile con una complicanza o con una recidiva della malattia, provocata, ad esempio dalla precoce sospensione del trattamento antibiotico.

— *Febbre effimera*: è una febbre di breve durata (1 giorno).

— *Febbre irregolare:* è una febbre che non rientra nei tipi suddescritti, giacché i suoi caratteri, per quanto riguarda durata, altezza, modalità di insorgenza e periodicità variano di continuo.

Manifestazioni connesse con la febbre

L'ipertermia è soltanto uno dei sintomi della febbre, anche se il più appariscente.

La capacità individuale di percezione e di tolleranza della febbre è assai variabile.

In rapporto anche all'entità dell'elevazione febbrile, all'etiologia ed ai fattori individuali ora ricordati, le manifestazioni cliniche che accompagnano la febbre possono diversificare alquando, sia in senso quantitativo che qualitativo.

Si verifica di solito aumento della frequenza cardiaca (8-10 battiti per 1° C.) e respiratoria (2 cicli respiratori per 1° C.). La cute è calda e arrossata, e può aversi sudorazione più o meno profusa. Si verifica, quindi, un aumento del lavoro cardiaco per esaltazione dei processi metabolici e con possibilità di squilibri idro-elettrolitici in caso di situazioni febbrili protratte.

La febbre, inoltre, qualunque ne sia l'origine, suole incidere sulla cenestesi provocando: cefalea, astenia, dolori osteo-muscolari, sonnolenza o agitazione, malessere generale, anoressia, disturbi digestivi.

I sintomi di accompagnamento possono talora essere assenti o quasi, in rapporto al tipo di malattia (ciò, ad esempio, accade spesso nella brucellosi) od alla tolleranza individuale.

In alcuni individui può comparire delirio, stupore o coma e nei bambini è frequente la comparsa di convulsioni, indipendentemente da ogni interessamento cerebrale.

Spesso si verifica attivazione del virus dell'herpes simplex, con comparsa di vescicole erpetiche, per lo più alle labbra.

Va, infine, ricordata la possibilità di variazioni distrettuali della temperatura:

— *ipertermia distrettuale cutanea* si verifica nella sede di processi flogistici in rapporto all'iperaflusso di sangue arterioso.

La temperatura distrettuale va registrata con termometri a bulbo piatto o termoelettrici o meglio con la termografia (registrazione fotografica a mezzo rivelatori all'infrarosso o a mezzo di rivelatori all'indio-antimonio).

La febbre costituisce soltanto un sintomo di una condizione patologica, di natura infettivo-infiammatoria o meno, e non di rado costituisce l'unico dato clinico di cui dispone il medico.

Gli stati febbrili di lunga durata, specie se di modesta entità e non accompagnati da significative manifestazioni pongono frequentemente dei quesiti diagnostici di non facile soluzione.

Accenniamo soltanto alle notevoli difficoltà che non di rado si incontrano nel riconoscimento della

TABELLA 3-4. Febbre intermittente

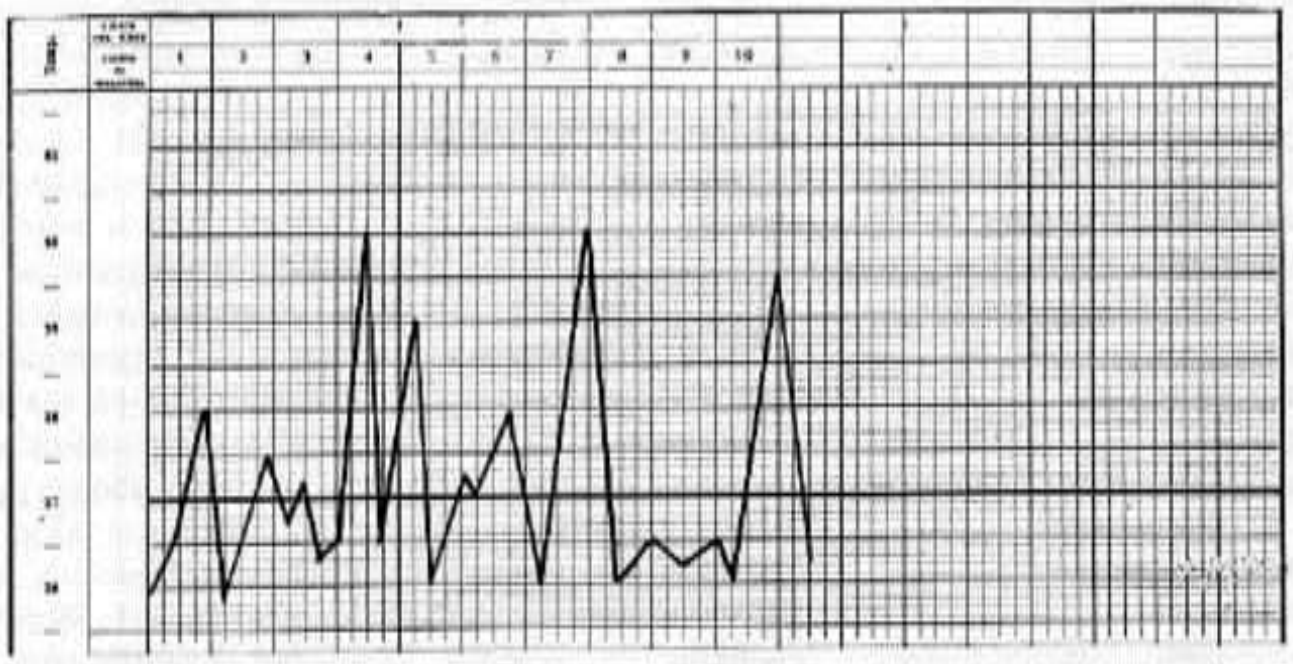

TABELLA 3-5. Febbre ricorrente

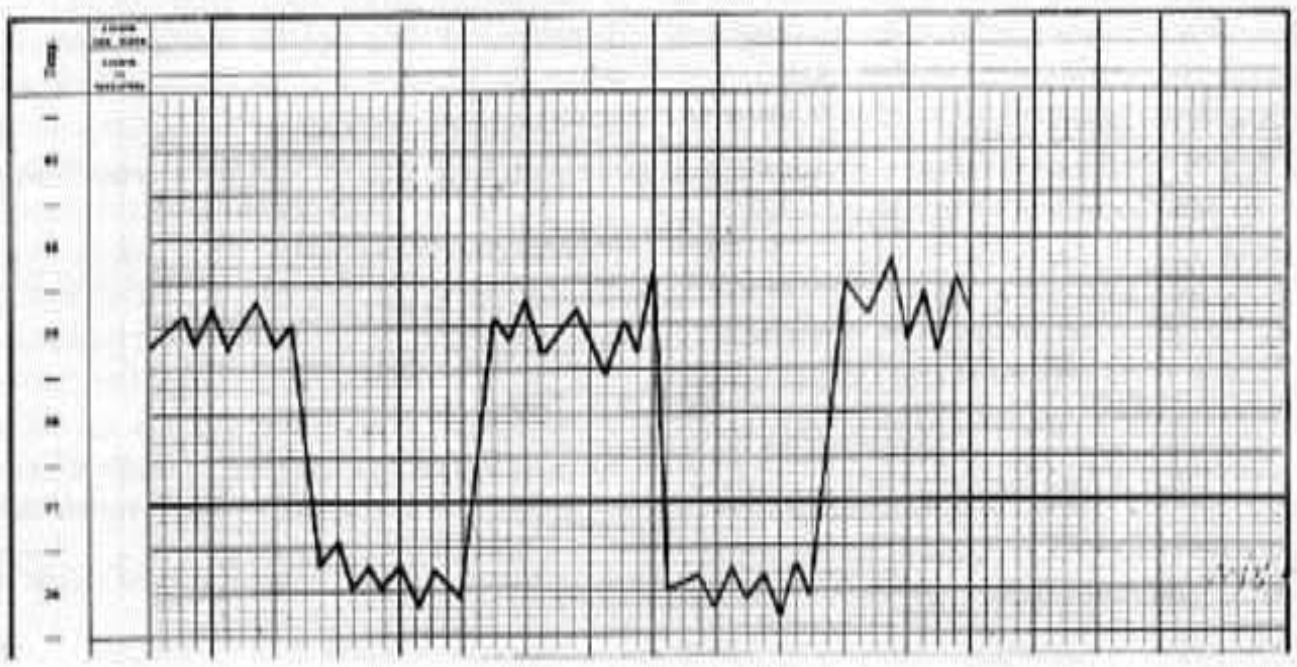

TABELLA 3-6. Febbre ondulante

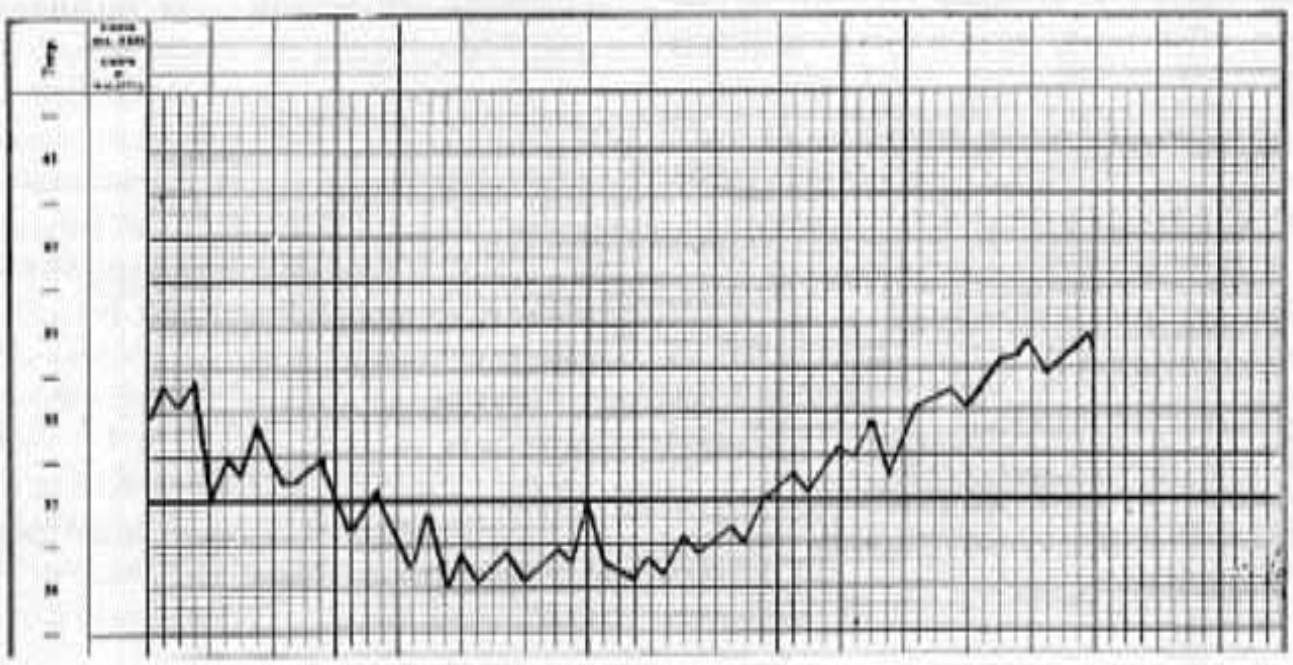

causa della febbre, specie allorché il paziente non presenta rilievi obbiettivi o presenta qualche rilievo obbiettivo a carattere non infettivo o comunque di per sé non indicativo.

Nei casi in cui non risulti agevolmente evidente la causa, occorre prospettarsi le varie evenienze possibili. La ricerca deve fondarsi anzitutto sull'anamnesi, esaminando in dettaglio pure i caratteri della febbre e su un accurato e completo esame obbiettivo; se si sospetta una malattia infettiva, è importante anche conoscere la situazione epidemiologica dell'area in cui il paziente ha soggiornato.

Si suole parlare di *febbre di origine sconosciuta* o *criptogenetica* quando una febbre dura da almeno tre settimane, senza che l'anamnesi, l'esame obiettivo e le indagini laboratoristiche siano riusciti ad accertare la diagnosi (il limite temporale che viene comunemente accettato porta ad escludere la maggior parte delle infezioni virali e batteriche ed altre malattie febbrili che si esauriscono da sè).

Viene calcolato che circa il 40% delle febbri di natura criptogenetica sono sostenute da malattie di natura infettiva, il 20% da malattie del collageno, il 20% da tumori (i tumori che più spesso si accompagnano a febbre sono gli ipernefromi, i tumori del fegato, i linfomi, il carcinoma dello stomaco, del colon e della tiroide) ed il 10% da affezioni diverse di altra natura. Anche i farmaci possono essere causa di febbre.

L'iter diagnostico da seguire di fronte ad una febbre criptogenetica non può venire standardizzato, dovendo essere adattato al singolo individuo, in quanto ogni malato costituisce un problema diagnostico a sè. Si tenga conto che le difficoltà diagnostiche spesso derivano dal fatto che l'affezione si presenta in modo atipico e che per le infezioni ciò talora è in rapporto a stati di depressione immunologica, primitiva o secondaria o ad intempestivo intervento antibiotico.

Comunque, tenendo ben presente ciò, può riuscire di qualche utilità a titolo indicativo fare riferimento a taluni parametri clinici e di laboratorio (Tab. 3-7).

Nei capitoli successivi si avrà modo di considerare i vari parametri e di discutere della loro significatività; intanto, ai fini del riconoscimento della causa della

TABELLA 3-7. Parametri clinici e di laboratorio utilizzabili nella diagnostica delle febbri criptogenetiche

Parametri clinici	Parametri di laboratorio (di cui alcuni indicativi, altri non indicativi per la diagnosi)
— Modalità d'esordio (graduale o brusca, con brividi)	— Conteggio leucociti e formula
— Decorso della febbre	— VES
— Modalità di defervescenza	— Esame urine
— Sudorazione	— Sieroagglutinazione (Widal, Wright, Weil - Felix)
— Compromissione della cenestesi e dello stato di nutrizione	— Intradermoreazioni (tubercolina, istoplasmina, ecc.)
— Poliartromialgia	— Elettroforesi delle proteine sieriche e delle immunoglobuline
— Cefalea	— TAS
— Localizzazione di organo o apparato (a carattere infiammatorio - infettivo o meno)	— Proteina C reattiva
— Endocardite	— Esame striscio sangue periferico per la ricerca di protozoi
— Bronchiettasie, pleurite	— Colture: sangue, midollo osseo, urine, escreato, bile, versamenti cavitari
— Pollachiuria, disuria, segno di Giordano: infezioni urinarie, prostatite; affezioni dell'apparato genitale interno (nella donna: esame ginecologico)	— Citologia del midollo, dei versamenti cavitari, dello escreato
— Colica epatica, subittero, tosse secca, singhiozzo, epatomegalia (colangite, ascesso epatico, ascesso subfrenico)	— Reuma-test e Waaler-Rose
— Tenesmo rettale o presenza di sangue o pus nelle feci (esplorazione rettale, ecc.)	— Cellule LE, anticorpi antinucleo, anticorpi anticonnettivo
— Foci infettivi (denti, seni paranasali, ecc.)	— Rx torace
— Struma iperfunzionante della tiroide	— Biopsia midollo osseo, linfoghiandole, fegato, milza
— Splenomegalia	— Antigene carcinoembrionale
— Linfodenomegalia (in particolare ricerca dei linfonodi pre-scalenici)	— Esame urografico
— Manifestazioni cutanee di vario tipo (esantematico, iperergico, emorragico, sistemico, metastatico; ricerca di metastasi ombelicali di tumori endoaddominali)	— Clisma opaco
— Dolorabilità ossea (malattie mieloproliferative o metastasi ossee)	— Scintigrafia isotopica fegato, ossa, polmoni (per ricerca di emboli polmonari multipli)
	— Laparoscopia

febbre va premesso che la significatività di gran parte dei parametri clinici e soprattutto laboratoristici sopra riportati è ben diversa, non essendo, ad esempio, raffrontabile ai fini diagnostici la positività di un esame colturale o di una biopsia con una elevazione della VES o di una positività della proteina C-reattiva o del reuma-test. Comunque, va tenuto presente, che la diagnostica della febbre rappresenta uno dei problemi più impegnativi della clinica. Su questo argomento avremo modo di ritornare espressamente nel Capitolo XXIII, a proposito della diagnostica delle malattie infettive e parassitarie.

Ipotermia

Consiste in una temperatura corporea abnormemente abbassata (inferiore a 36,1°); essa si accompagna a rallentamento dei processi metabolici e di varie attività fisiologiche.

Si suole verificare nella convalescenza di malattie infettive.

Si può rinvenire in condizioni ipossiemiche, sia di origine cardiaca o polmonare, nel mixedema, nell'iposurrenalismo acuto, nel coma ipoglicemico, negli stati cachettici, oltre che per esposizione a basse temperature ambientali (assideramento).

Invece, *ipotermia distrettuale* si può verificare per occlusione arteriosa (arteriopatia obliterante) e conseguente ipoafflusso arterioso o per ostacolato deflusso venoso (flebotrombosi) e maggiore dispersione di calore; ipotermia si ha ancora nelle crisi sincopali e asfittiche del *morbo di Raynaud* (per spasmo arteriolare) e nell'*acrocianosi* (per spasmo arteriolare con ipotonia venulare).

Dimagrimento

Il dimagrimento è spesso una manifestazione precoce di svariate malattie acute o croniche.

Anzitutto occorre accertare se l'appetito è aumentato o diminuito, quali sono le abitudini alimentari del paziente e se queste sono state modificate, quale è la composizione della dieta, se è stata aumentata l'attività fisica abituale (sia lavorativa che extralavorativa), se si associano disturbi gastrointestinali (vomito, diarrea), se il paziente ha iniziato a fumare da poco od ha aumentato il consumo delle sigarette (che esaltano il consumo energetico) e così anche di sostanze voluttuarie (caffè, thè, alcoolici), se egli perde sonno o soffre d'insonnia, se coesiste febbre, se è in stato di ansia o di depressione.

La perdita di peso, pur in presenza di un aumentato appetito, è assai sospetta per il diabete mellito o per l'ipertiroidismo; in quest'ultimo caso si associano i tipici segni dell'ipertiroidismo (tremori, tachicardia, sudori, ecc.). L'insufficienza cardiaca e l'insufficienza respiratoria si accompagnano ad anoressia e dimagrimento.

L'anoressia può essere di origine psichica (*anoressia psichica*) specie nelle giovani donne e frequentemente si accompagna a vomito spontaneo o provocato. Nei periodi di rapida crescita somatica si ha accelerazione del metabolismo. Le malattie infettive, specie se febbrili ed i tumori provocano dimagrimento, in parte attraverso l'aumento del metabolismo, in parte attraverso l'anoressia. Una diminuzione del peso corporeo accompagnata da anoressia, specie se in persona anziana, deve far sospettare l'esistenza di un tumore maligno occulto.

Anche l'assunzione di farmaci può provocare dimagrimento: le amfetamine, oltre ad esaltare il metabolismo, causano anoressia; la digitale causa nausea e così altri farmaci che provocano fenomeni irritativi della mucosa gastrica o ne rallentano il tono e la peristalsi. Alcune malattie endocrine, quali il morbo di Addison, l'ipopituitarismo, le emopatie, le epatopatie causano anoressia. Spesso non si riesce a trovare la giustificazione del dimagrimento; in questi casi occorre approfondire l'esame, ricorrendo anche ad indagini collaterali.

In linea di massima, i pazienti con perdita di peso inspiegata vanno tenuti in osservazione finché non sia possibile escludere una malattia generale; in questa evenienza dopo qualche tempo sogliono comparire altri sintomi e segni indicativi. Comunque, in linea di massima, una diminuzione di peso inspiegata in persone di mezza età o anziana, deve far sospettare un tumore maligno occulto.

Alterazioni della sudorazione

Le ghiandole sudoripare, favorendo la dispersione del calore, esplicano un ruolo notevole nella termoregolazione.

La secrezione sudorale aumenta (*iperidrosi*), oltre che in dipendenza della ipertermia corporea ed ambientale, in rapporto a fattori emozionali (paura, emozioni) o vegetativi (nausea, vomito, dolori intensi), endocrini (ipertiroidismo, ipoglicemia) o circolatori (collasso circolatorio o scompenso cardiaco).

I farmaci ad effetto antipiretico (aspirina) o colinergico (pilocarpina, fisostigmina) causano profusa sudorazione. In caso di profusa e protratta sudorazione (ad esempio, nella permanenza in ambienti ipertermici) si possono perdere notevoli quantità di liquidi (fino a 8-10 litri nelle 24 ore) e di elettroliti.

L'iperidrosi, oltre che *generalizzata*, può essere *localizzata*, specie alle mani, ai piedi e alle ascelle; talvolta è circoscritta alle sedi di processi infiammatori. Iperidrosi palmare è frequente nei giovani emotivi,

ansiosi; a volte la sudorazione può essere maleodorante (*bromidrosi*; v. capitolo IV).

Anidrosi, cioè incapacità a produrre sudore, si può avere per assenza congenita delle ghiandole sudoripare o per una loro compromissione anatomica o funzionale: sclerodermia, psoriasi, lichen planus, mixedema.

Instabilità emotiva, ansia e depressione

Le emozioni sono reazioni affettive intense, ad insorgenza acuta, di breve durata e per lo più indotte da uno stimolo ambientale; si verificano nel corso di esperienze che sono accompagnate da forti sensazioni di piacere o di dispiacere.

Esse modificano l'equilibrio psichico, così come quello somatico e vegetativo; infatti, comprendono sentimenti soggettivi, descritti dall'individuo come "rabbia", "angoscia", "paura", "esultanza", "collera", ecc. ed alterazioni somatiche diffuse regolate dal S.N.C., dal sistema vegetativo e dalle ghiandole endocrine.

Le alterazioni somatiche si traducono essenzialmente in disturbi vasomotori, del ritmo cardiaco, respiratorio e della pressione arteriosa, della secrezione salivare, della secrezione e della motilità gastrointestinale.

Alcuni soggetti più facilmente di altri vanno incontro a situazioni emozionali intense. Nei soggetti con turbe dell'affettività, i meccanismi fisiologici sono infatti attivati da stimoli anche modesti, da pensieri, ricordi e fantasie individuali, a causa di una più labile organizzazione delle dinamiche intrapsichiche.

La disposizione a vivere stati emotivi particolarmente intensi è sovente collegata al timore inconscio di perdere la propria integrità psicofisica; essa appare sproporzionata allo stimolo che sembra averla determinata ed è quindi non dissimile per i suoi riflessi sulla patologia umana dalle nevrosi d'ansia e dagli stati depressivi, di cui si parlerà nel capitolo XVI.

CAPITOLO QUARTO

ESAME OBBIETTIVO GENERALE

Introduzione

L'esame obbiettivo costituisce la seconda parte dell'indagine semeiologica e va eseguito dopo la raccolta anamnestica; ha lo scopo di ricercare direttamentre i segni fisici di malattia, quali si possono ricavare attraverso l'ispezione, la palpazione, la percussione e l'ascoltazione.

Già nel corso della raccolta anamnestica, l'ispezione consente immediatamente di apprezzare alcuni dati relativi all'abito costituzionale, al colorito della cute scoperta, alla postura, all'andatura, alla favella.

L'esame obbiettivo generale precede quello speciale, cioè quello concernente i vari segmenti e apparati organici. Esso è rivolto a raccogliere gli elementi obbiettivi relativi alla facies, alla costituzione e statura del soggetto, allo stato di nutrizione, all'atteggiamento e decubito, all'andatura, all'aspetto della cute, degli annessi cutanei e delle mucose visibili, all'apparato linfoghiandolare, all'apparato muscolare, a quello scheletrico ed articolare, all'eventuale presenza di edemi, alla temperatura corporea ed infine allo stato del sensorio e della psiche.

L'esame obbiettivo dei vari segmenti e apparati studia in successione le formazioni del capo, del collo, del torace, dell'addome, degli arti ed infine l'esame obbiettivo neurologico.

Per valutare se i reperti raccolti con l'esame obbiettivo sono espressione di una condizione patologica e di quale malattia in particolare, necessita anzitutto conoscere i reperti normali (con i relativi limiti di oscillazione) e le manifestazioni cliniche abituali o tipiche delle varie malattie ed il loro significato fisiopatologico. Tutto ciò richiede un lungo e continuo tirocinio nelle corsie di degenza, svolto con metodo ed acume, nonché un parallelo studio della patologia medica.

FACIES

Fa parte, anzitutto, dell'esame obbiettivo generale lo studio della facies, cioè dell'aspetto del volto nel suo insieme. Le alterazioni espressive possono derivare da modificazioni delle varie componenti anatomiche che compongono la faccia, ma anche da fattori di ordine psichico.

Le caratteristiche della facies risultano largamente influenzate dalla razza e costituzione individuale, dal sesso ed età, dal grado di coscienza, dallo stato della cenestesi (benessere, sofferenza, dolore), dal carattere e dallo stato d'animo ed entro certi limiti anche dall'intelligenza (le severe deficienze mentali si accompagnano ad aspetti caratteristici della facies). Al-

A

B

Fig. 4.1. Facies mongoloide: A) nell'infanzia; B) nell'adulto.

lorché il volto non svela alterazioni dell'equilibrio fisico e psichico si parla di *facies "composita"*.

Alterazioni della struttura ossea del capo danno luogo a tipi particolari di facies. Così, la *facies mongoloide* o dell'idiozia mongoloide: occhi piccoli a mandorla con rime palpebrali ristrette, orientate dall'alto in basso e dall'esterno all'interno, presenza di epicanto, radice nasale piatta, testa piccola con occipite piatto, bocca beante, lingua scrotale è tipica della sindrome di Down o trisomia 21 (Fig. 4-1). La *facies orientaloide* è tipica di alcune emopatie costituzionali (talassemie) con occhi a mandorla, tra loro distanziati (ipertelorismo), zigomi sporgenti, infossamento della radice del naso, cranio tendenzialmente turricefalico (Fig. 4-2).

La *facies adenoidea* è caratterizzata da naso e coane nasali ristretti, zigomi sporgenti, sporgenza del labbro superiore e degli incisivi superiori, bocca socchiusa, sguardo spento; l'aspetto tra il sorpreso e l'ebete che ne risulta è causato dall'ipertrofia delle adenoidi, che ostruendo le cavità nasali obbligano a respirare attraverso la bocca (Fig. 4-3).

Così, la *facies acromegalica* o *di Pulcinella*: il volto è allungato per abnorme sviluppo dei mascellari, soprattutto dell'inferiore (con prognatismo e diastasi dei denti), con bozze frontali, zigomi ed arcate sopraorbitali e mastoidi sporgenti; i lineamenti sono

Fig. 4.3. Facies adenoidea.

Fig. 4.2. Facies orientaloide: Morbo di Cooley o Talassemia major.

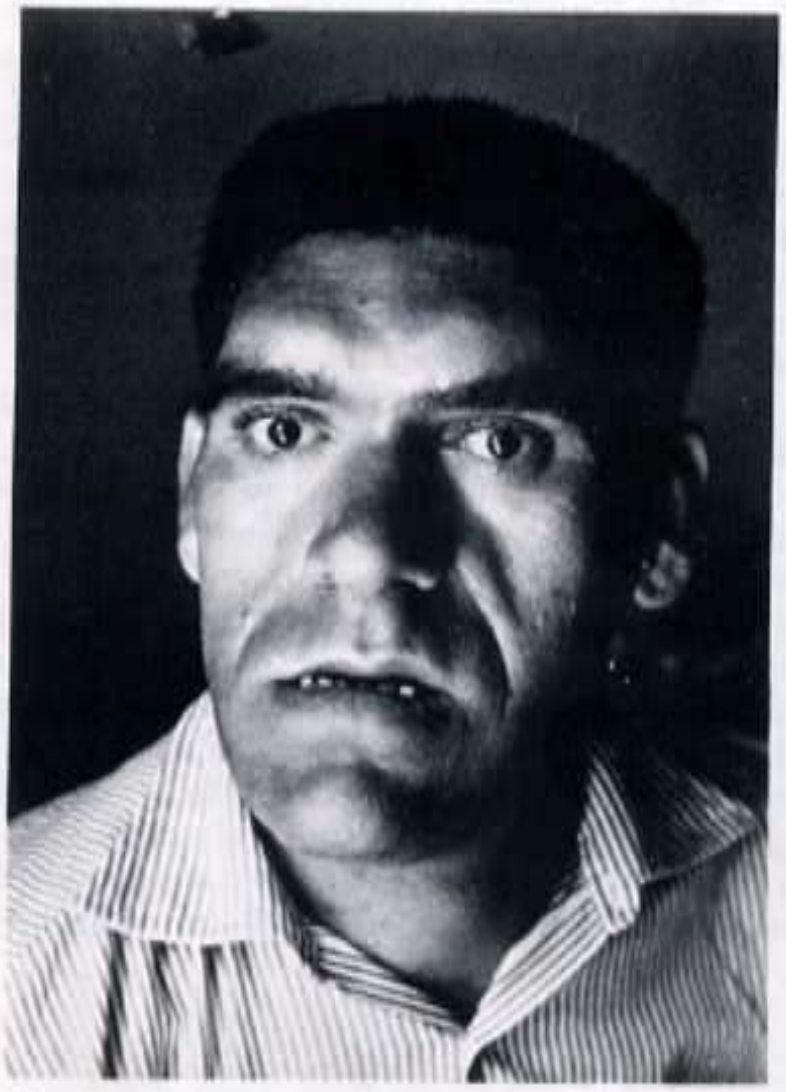

Fig. 4.4. Facies acromegalica.

marcati, la cute è spessa, con naso ingrossato e slargato, labbra carnose e sporgenti (Fig. 4-4).

La *facies leonina* o *pagetiana* (da localizzazione al cranio del morbo di Paget od osteite deformante ipertrofica) è caratterizzata da ipertrofia delle ossa facciali e soprattutto dei mascellari superiori con aumento della circonferenza cranica (per cui il cappello diviene stretto) ed appiattimento della volta cranica, risultandone un aspetto leonino.

Altre modificazioni della facies possono, invece, derivare da alterazioni della cute e dei tessuti sottocutanei.

Così, la *facies lunare* del morbo di Cushing (o dei soggetti a lungo trattati con corticosteroidi) è caratterizzata da accumulo di grasso alle guance e da imbibizione dei tegumenti del viso, per cui il volto assume la forma rotonda con cute tesa e lucente ed anche accesa, a causa della sua sottigliezza, che fa meglio trasparire la sottostante vascolarizzazione e della poliglobulia (Fig. 4-5).

La *facies emaciata*: volto assottigliato, allungato e pallido, guance e occhi infossati, zigomi sporgenti. È caratteristica degli stati di denutrizione (Fig. 4-6).

Una varietà di facies emaciata si può considerare la facies dell'ulceroso peptico, che è contraddistinta da una profonda plica che viene a suddividere verticalmente le guance (*segno di Campanacci*; Fig. 4-7).

Fig. 4.6. Facies emaciata.



Fig. 4.7. Facies dell'ulceroso peptico (segno di Campanacci).

Fig. 4.5. Facies lunare.

Nei gradi estremi di denutrizione si può arrivare alla *facies cachettica*, nella quale l'alterazione dell'espressione del viso è spinta al massimo, così da rendere il paziente irriconoscibile: il sottocutaneo è quasi del tutto scomparso e le parti ossee appaiono rilevate, la cute è secca e rugosa, l'occhio spento e profondamente incavato, le labbra aride e avvizzite (Fig. 4-8).

Nella cirrosi epatica in fase avanzata, all'aspetto emaciato o addirittura cachettico si suole aggiungere una tinta giallognola della cute, con presenza di angiomi stellari (spider nevi) specie sugli zigomi e la fronte.

Fig. 4.8. Facies cachettica.

Fig. 4.9. Facies ipotiroidea.

La *facies ippocratica* o *addominale* (in caso di peritonite acuta, enterorragia): con lineamenti del volto affilati, fronte corrugata, naso sottile, narici alitanti, occhi fissi, labbra socchiuse e secche, la cute è assai pallida, cosparsa di sudore e fredda.

In presenza di edema (da nefropatie, da ostruzione della cava superiore) la facies assume un aspetto particolare, con un gonfiore diffuso, che è particolarmente evidente alle palpebre, per la lassità del tessuto sottocutaneo in tale sede; nel caso di discrasia proteica di origine renale, la cute è pallida, mentre nel caso di rallentamento del circolo, assume una tinta cianotica (v. Fig. 6-5).

Negli *ipotiroidei* con infiltrazione mixedematosa del sottocutaneo la cute è ispessita, secca, ruvida, di colore giallastro, gli occhi sono piccoli, le labbra e la lingua ingrossate, le ciglia e le sopracciglia rade o assenti; l'espressione è apatica (Fig. 4-9).

Nella *facies sclerodermica* la cute è assottigliata, specie a livello delle labbra e del naso, liscia, lucente, pergamenacea; anche per la scomparsa delle pliche, il volto diviene inespressivo (Fig. 4-9).

Una *facies virile* (donna barbuta) si riscontra in donne con iperproduzione di androgeni o trattate con testosterone: espressione volitiva, con tratti somatici ben delineati a tipo maschile, presenza di barba e stempiatura dei capelli (Fig. 4-11).

Talora la facies può risultare caratterizzata da un colorito rosso acceso (*facies poliglobulica*; Fig. 4-12): nella poliglobulia primaria (morbo di Vaquez) o se-

Fig. 4.10. Facies sclerodermica.

Fig. 4.11. Facies virile (con spiccato irsutismo).

condaria. Un colorito rosso-cianotico dei pomelli, del naso e delle labbra su uno sfondo pallido è caratteristico dei soggetti con stenosi mitralica (*facies mitralica*).

Aspetti particolari della facies possono derivare da alterazioni della muscolatura mimica facciale.

È questo il caso della *facies parkinsoniana*: immobilità dei tratti, per cui la faccia è rigida e inespressiva, con cute lucente a causa della seborrea secondaria e con saliva che scola dalla bocca. Alla tipica espressione della faccia si associa un atteggiamento posturale altrettanto caratteristico (Fig. 4-13).

Un volto immobile senza espressione si ha pure nella sindrome pseudobulbare con paralisi labio-glosso-faringea (per paralisi ed atrofia dei muscoli delle labbra e dei muscoli mimici facciali).

Facies basedowiana: sporgenza dei globi oculari (esoftalmo) con retrazione delle palpebre superiori (occhi sbarrati), mimica facciale vivace, che contrasta con la fissità dello sguardo dovuto alla rarità dell'ammiccamento, risultandone un'espressione mista di ansia e di terrore (Fig. 4-14).

Facies addisoniana: è tipica del morbo di Addison. È una facies emaciata, con espressione astenica e con cute di colore bronzino (di solito sono anche presenti chiazze ardesiache sui prolabi; Fig. 4-15).

A

B

Fig. 4.12/A, B. A) Facies poliglobulica; B) Particolare che evidenzia meglio le teleangectasie venulari.

Fig. 4.13. Facies ed atteggiamento parkinsoniani.

Fig. 4.14. Facies basedowiana.

La *facias tetanica* è contrassegnata da contrattura dei muscoli mimici facciali con rime labiali e palpebrali socchiuse e stirate (riso sardonico).

Facies miastenica: ptosi palpebrale e aspetto sonnolento.

Facies oftalmoplegica o *di Hutchinson*: la ptosi palpebrale bilaterale conferisce un aspetto sonnolento ed il paziente corruga la fronte per ovviare alle conseguenze della ptosi.

COSTITUZIONE E STATURA

a) Costituzione corporea o abito morfologico.

L'abito morfologico risulta dall'insieme dei caratteri costituzionali che sono essenzialmente rappresen-

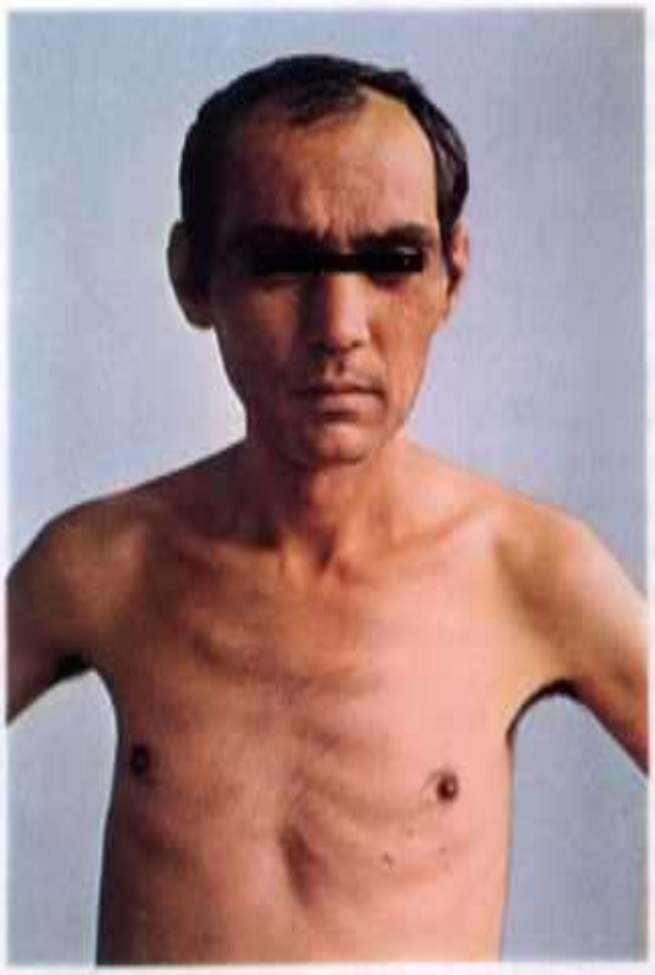

Fig. 4.15. Facies addisoniana.

tati dalla morfologia corporea, con precipuo riferimento allo sviluppo dello scheletro (misurazione del corpo e rapporti tra i vari segmenti scheletrici) e delle masse muscolari ed alla distribuzione del grasso sottocutaneo.

Vengono in particolare utilizzati alcuni indici: in condizioni normali dopo la pubertà il rapporto tra il segmento superiore (pube-vertice) e quello inferiore (pube-pianta dei piedi) è di circa 0,92; l'altezza del soggetto è pari all'apertura delle braccia ed inoltre la circonferenza toracica è uguale alla metà della statura.

Comunque, da uno sguardo generale al corpo del soggetto (preferibilmente quasi nudo ed all'impiedi), si possono ricavare delle grossolane informazioni circa la sua costituzione ed essa si può riportare ad una delle tre grandi combinazioni morfologiche individuate da De Giovanni (tipo ipostenico, stenico ed iperstenico) e poi meglio definite da Viola con il metodo antropometrico, utilizzando alcuni parametri fondamentali.

Sulla base di rapporti intravisti tra abito morfologico costituzionale, orientamento endocrino-vegetativo, temperamento psichico, squilibri funzionali, predisposizioni, atteggiamenti di difesa e di reazione, abitudini di vita sono state gettate le basi della medicina costituzionalistica (in Italia è stata intesa prevalentemente in senso morfologico, come risultante dal duplice concorso dell'eredità e dell'ambiente esterno), che tanto favore ha incontrato in un passato non recente e di cui alcuni concetti essenziali sono tuttora da ritenere accettabili sul piano clinico.

Nella determinazione della costituzione individuale giocano notevole importanza fattori genotipici, familiari e razziali, attraverso soprattutto le ghiandole endocrine (in particolare preipofisi, tiroide, gonadi, corteccia surrenalica e pancreas insulare) e fattori fenotipici, attraverso l'alimentazione, lo stato di nutrizione, il clima e malattie organiche debilitanti.

Nella prima combinazione o tipo astenico o *longitipo microsplancnico* di Viola o *longilineo*, prevalgono i diametri longitudinali su quelli trasversali: si tratta di soggetti magri, con statura superiore all'apertura delle braccia, arti inferiori prevalenti, collo lungo e sottile, torace lungo e stretto con ridotto diametro antero-posteriore, con costole oblique in avanti e con angolo subcostale acuto, circonferenza toracica minore della metà della statura, muscoli esili, cuore piccolo, addome e bacino poco sviluppati, frequente enteroptosi. Sono individui tendenti alla simpaticotonia, predisposti alle sindromi dispeptiche ed alla patologia cronica respiratoria (Fig. 4-16 A-B-C).

Nella seconda combinazione o *normotipo normosplancnico* di Viola, le varie sezioni del corpo sono armonicamente sviluppate, la muscolatura è buona, l'angolo subcostale è retto.

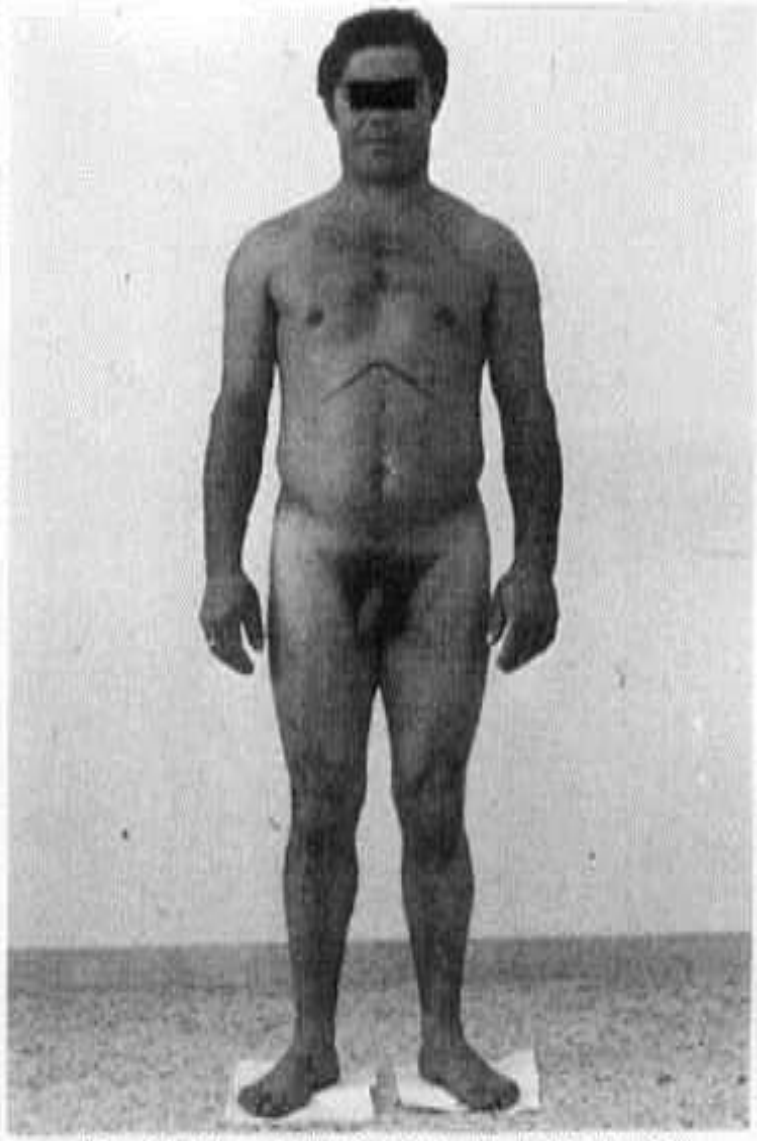

Fig. 4-16/A. Normotipo: h. m. 1,67; kg. 69.

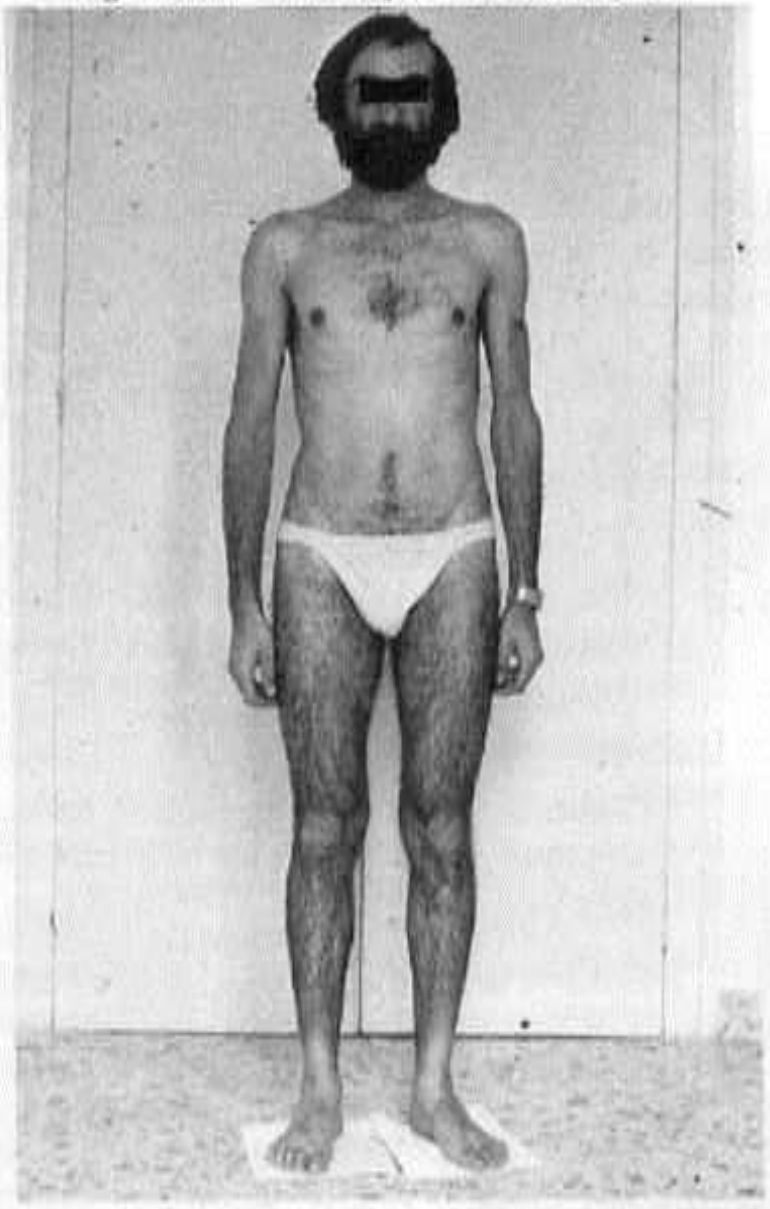

Fig. 4-16/B. Longitipo: h. m. 1,85; kg. 74.

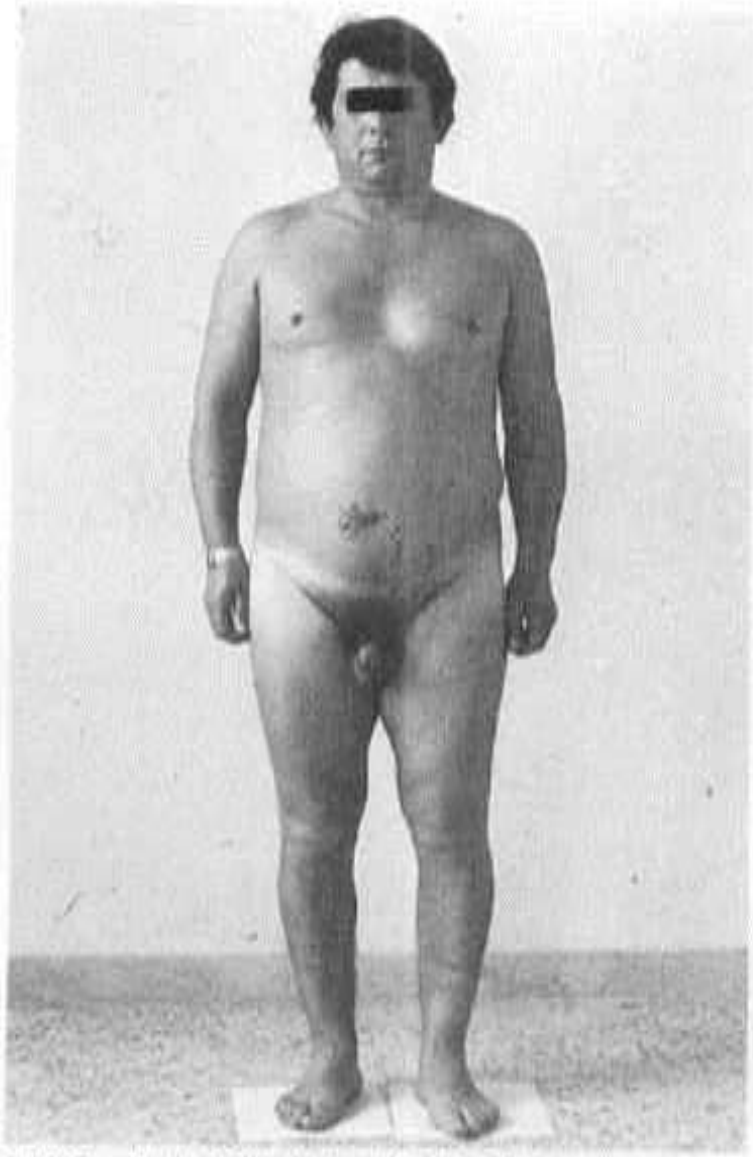

Fig. 4.16/C. Brachitipo; h: m. 1,65; kg. 73.

Nella terza combinazione o *brachitipo megalosplancnico* di Viola o *tipo picnico*, i diametri trasversali predominano su quelli longitudinali; si tratta di individui di corporatura bassa, tarchiata, di aspetto florido, di colore acceso, tendenti all'obesità, con collo corto e tozzo, arti meno sviluppati del tronco, muscolatura abbastanza sviluppata, circonferenza toracica superiore alla metà della statura, angolo subcostale ottuso ed addome voluminoso, specie nel tratto sopraombelicale. Sono soggetti tendenti alla vagotonia e predisposti alle malattie metaboliche, all'artritismo, all'ipertensione arteriosa ed all'aterosclerosi.

b) Statura

A parte l'abito costituzionale, desunto in base ai parametri sopra riportati, va tenuta anche presente la statura dell'individuo.

Questi, pur appartenendo ad uno dei tre tipi costituzionali, può essere di statura normale, alta o bassa.

Non è facile definire la normalità della statura: essa viene desunta dai rilievi statistici, potendo variare nei vari paesi, in rapporto oltre che a fattori genetici, al sesso ed a fattori ambientali, climatici e soprattutto alimentari.

Pertanto, alla definizione dell'abito costituzionale va aggiunta quella relativa alla statura e si parlerà di soggetto *normosomico, iposomico o ipersomico*, a seconda che la statura sia normale o ridotta o in eccesso rispetto a quella media dello stesso gruppo etnico.

È documentabile nell'ultimo secolo una accelerazione dell'accrescimento staturale nei paesi anglosassoni e nell'America del Nord, con incremento globale di 10-15 cm. di altezza nell'età scolare e di 10 cm. nell'adolescenza e con anticipazione di oltre un biennio del menarca.

Nella popolazione italiana, che è tanto eterogenea, la statura media nazionale dei coscritti alle più recenti rilevazioni risulta di m. 1,70; pur essendosi andato riducendo nel corso degli anni il distacco tra Nord e Sud, si nota ancora nei coscritti una sensibile differenza della statura media a seconda della loro provenienza, con un vantaggio di circa 5 cm. per i gruppi etnici del Nord.

Esiste una differenza nello sviluppo anche in rapporto al sesso (Tabella 4.1); alcune tabelle tengono conto anche del peso corporeo in rapporto all'età ed al sesso (Tabella 4.2).

In rapporto alla sviluppo staturale, indipendentemente dai parametri che tengono conto delle proporzioni tra sviluppo del torace e degli arti, di cui si è appena parlato, i soggetti si possono distinguere in *normosomici* se rientrano nei limiti staturali della norma, *microsomici* se sono al di sotto della norma e *macrosomici* se sono al di sopra (Fig. 4.17 A-B-C).

Alla definizione del soggetto in base alle varie combinazioni di Viola può venire così aggiunta quella relativa allo sviluppo staturale. Pertanto, un normotipo, un brachitipo o un longitipo potranno essere normosomici, microsomici o macrosomici. La definizione del soggetto in base ai parametri finora considerati è bene che venga a sua volta completata dai dati ricavati dal rapporto tra peso e statura (vedi appresso), venendosi così agevolmente a stabilire se egli è in *normopeso*, in *sovrappesoo* in *sottopeso*.

Viene in tal modo a risultare una definizione del soggetto in esame che tiene conto sia del tipo costituzionale che della statura e del suo stato di nutrizione.

Difetti staturali

Si parlerà genericamente di *ipoevolutismo somatico*, allorché non si raggiunge il quadro limite del normale. Si distingue un *ipoevolutismo staturale moderato* se dopo la pubertà (cioè dopo la fase di transizione dall'infanzia alla maturità, caratterizzata da un intenso processo di accrescimento e di maturazione della componente fisica e psichica) la statura è compresa entro i 150 cm. ed un *ipoevolutismo statu-*

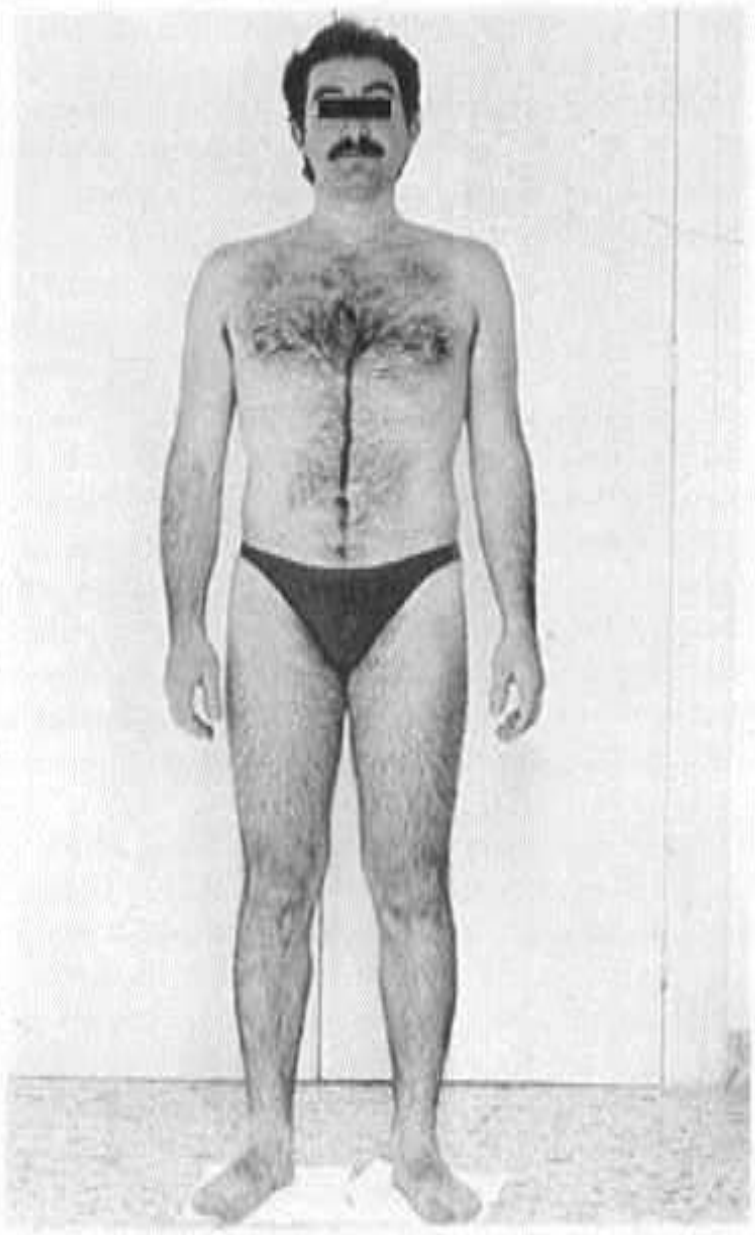

A

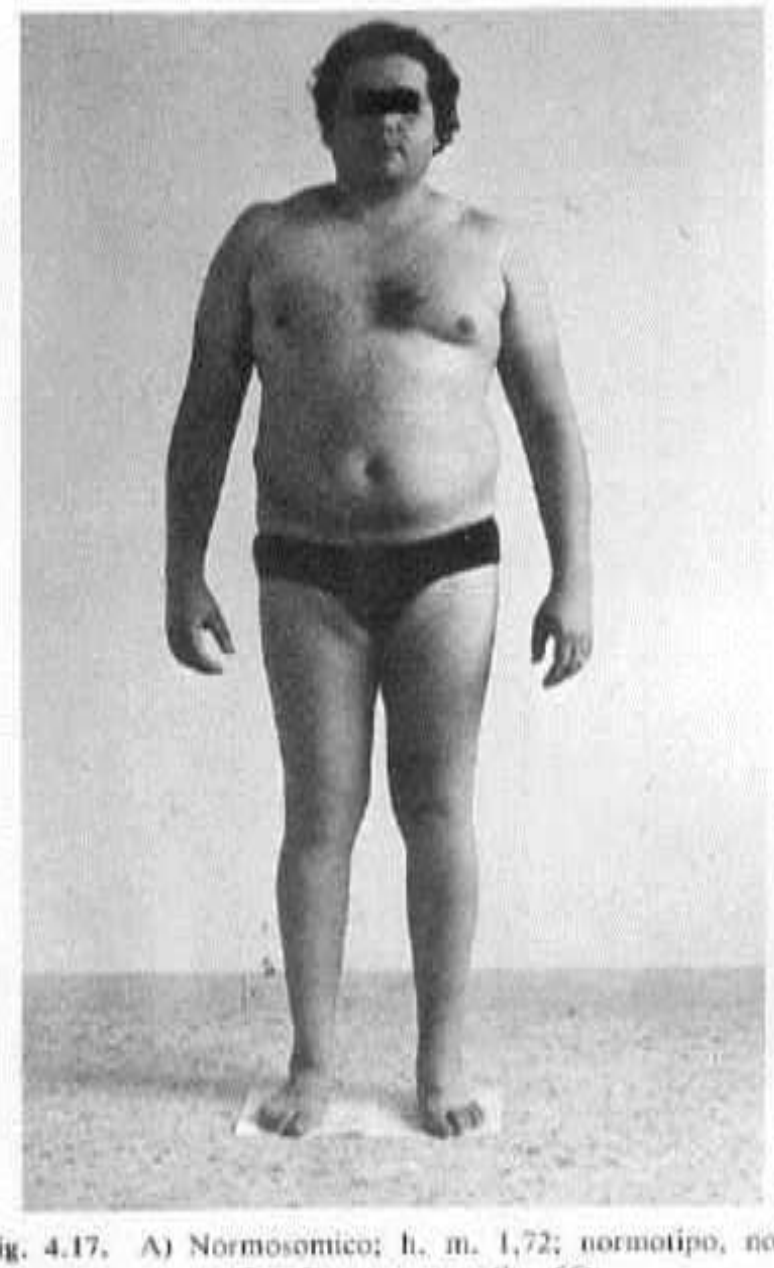

C

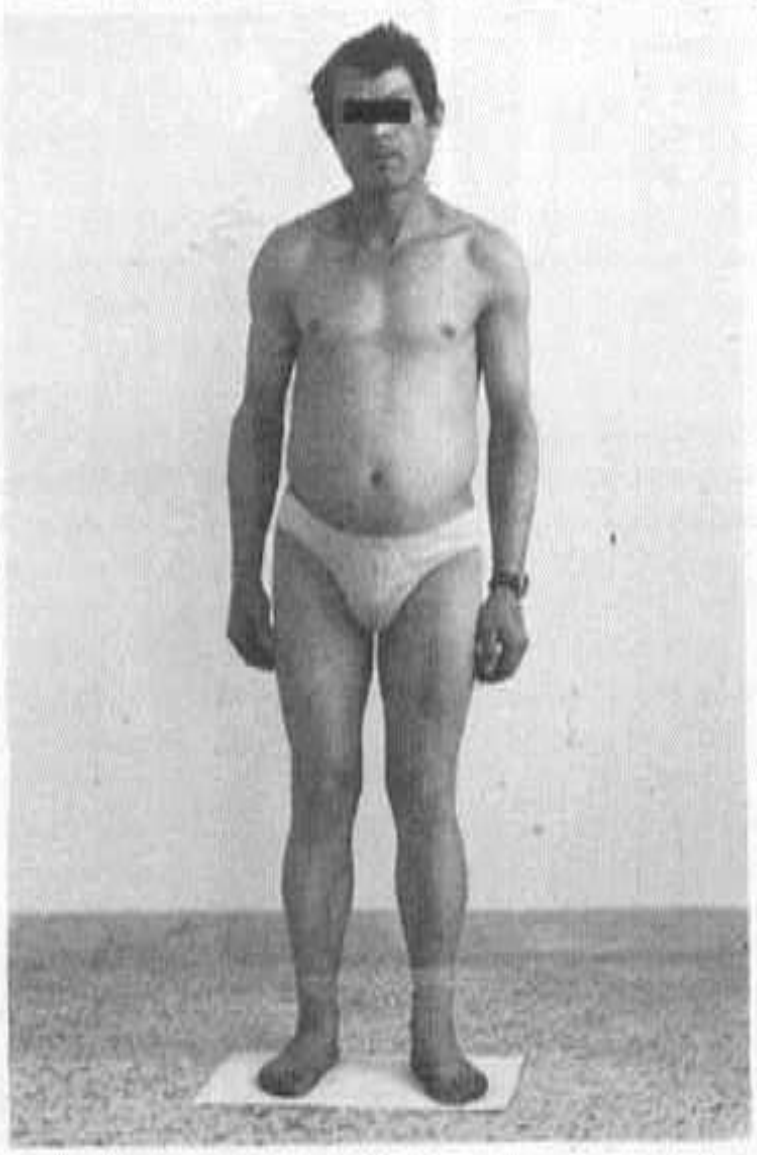

B

Fig. 4.17. A) Normosomico; h. m. 1,72; normotipo, normosomico, in normopeso (kg. 66);
B) Microsomico; h: m. 1,55; normotipo, microsomico in normopeso (kg. 50);
C) Macrosomico; h: m. 1,85; normotipo, macrosomico in sovrappeso (kg. 107).

rale grave o ***nanismo***, se la statura è al di sotto dei 130 cm. per l'uomo e dei 125 cm. per la donna.

Si parlerà di ***infantilismo*** allorché superata l'epoca della pubertà permangono i caratteri somatici di tipo infantile, con deficienza sia dei caratteri somatici, che di quelli sessuali e spesso anche psichici.

Si parla di ***infantilo-nanismo*** quando, in età pubere ed oltre, al notevole ritardo della maturazione sessuale si associa un notevole ritardo della crescita corporea.

Gli ipoevolutismi staturali si possono dividere (Bonati) in:

— *disordini con anormale potenziale accrescitivo* (difetto accrescitivo intrauterino; bassa statura genetica; grave ritardo adolescenziale costituzionale, alterata morfogenesi, difetti cromosomici, displasie scheletriche);

— *disordini con normale potenziale accrescitivo e secondari a malattie croniche sistemiche o no*: neurologiche (da grave patologia encefalica con ritar-

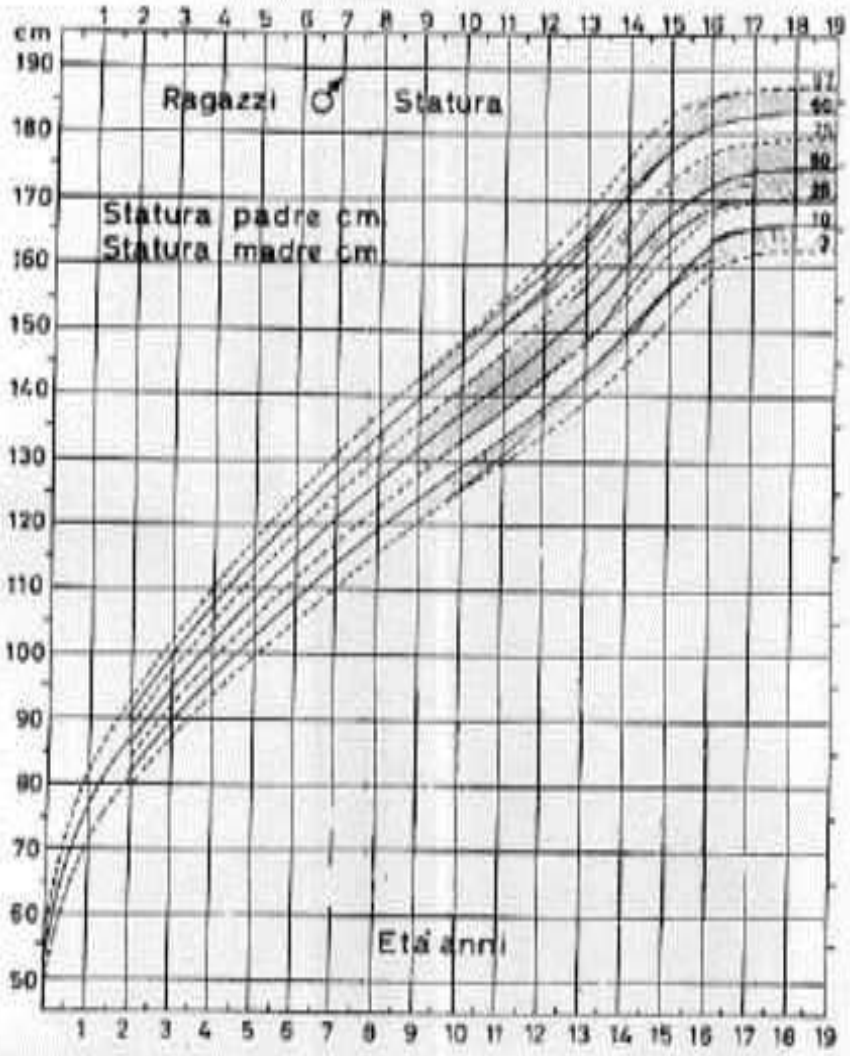

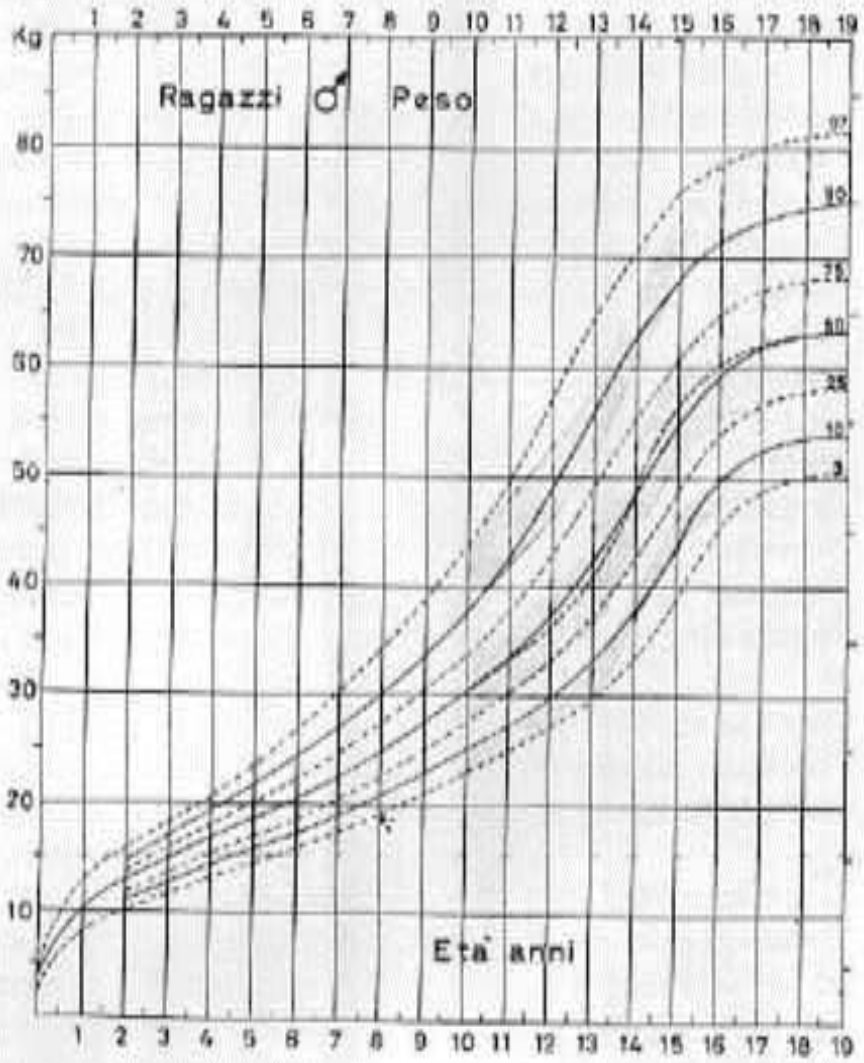

A

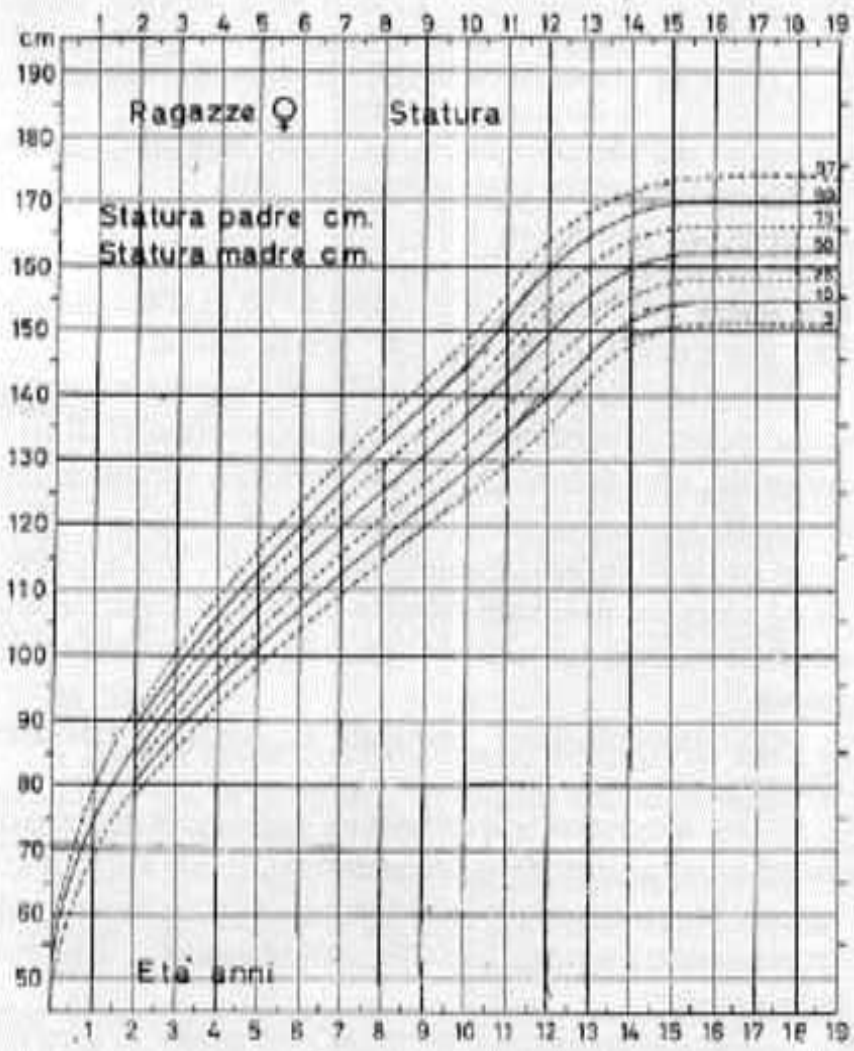

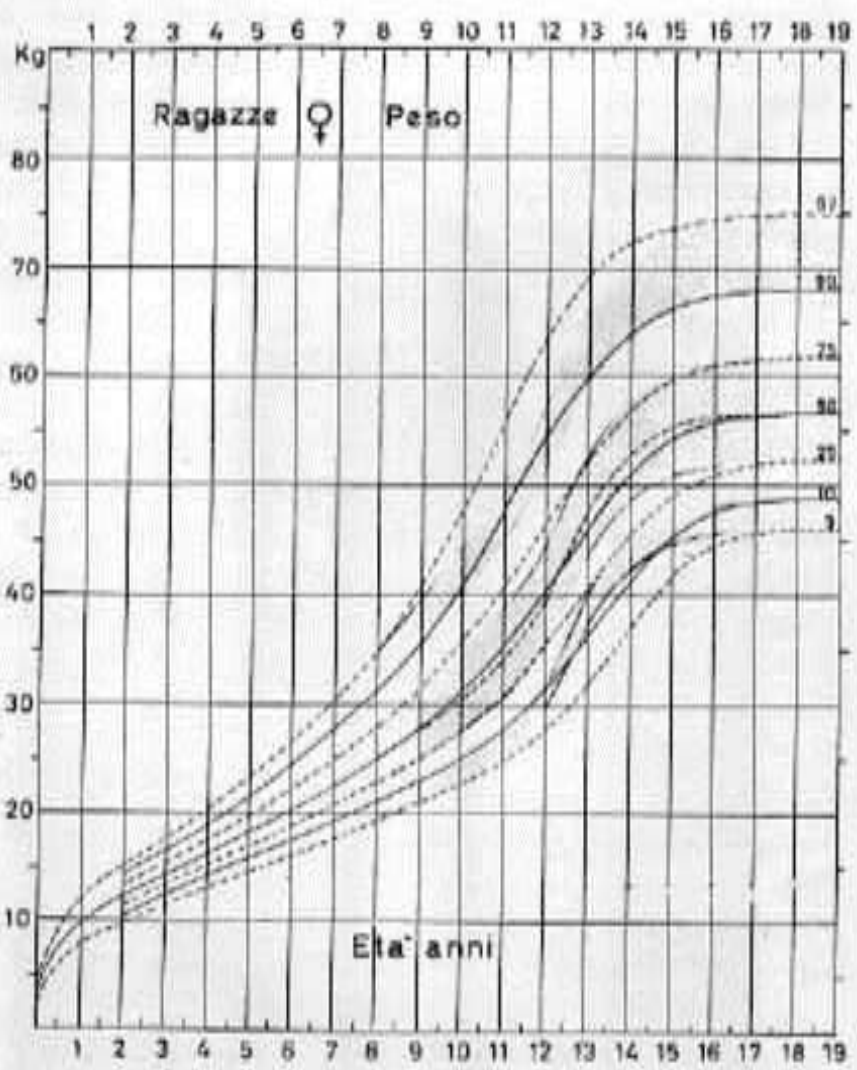

B

TABELLA 4.1. A) e B) - Tavole standard per la crescita staturale dei ragazzi e delle ragazze italiane.

TABELLA 4.2. A) e B) - Tavole standard per la crescita ponderale dei ragazzi e delle ragazze italiane.

do mentale), polmonari, cardiovascolari, emosplenopatiche croniche, gastrointestinali (intestinali, epatici e pancreatici), renali (sia glomerulari che tubulari, interstiziali o displastiche), da deficit endocrino (ipofisario, tiroideo), eccesso endocrino (surrenalico o steroideo-sessuale), disnutrizione, dismetabolismi congeniti.

In questo secondo gruppo rientrano, pertanto, gli ipoevolutismi viscerali, disendocrini e dismetabolici.

Qualsiasi patologia cronica di organo che sopravvenga in età evolutiva può determinare rallentamento od arresto dell'accrescimento fino al nanismo. Spesso all'ipostaturalità si associa ritardata e mancata pubertà e talora ipoevolutismo psichico, configurandosi in tal modo il quadro dell'infantilismo. Fra le cause più comuni di *ipostaturalità viscerale* vanno ricordate la patologia cronica cardiaca, polmonare, renale, cerebrale, dell'apparato digerente, della milza e del sangue.

Si tratta quindi di condizioni patologiche svariate, che per lo più agiscono con meccanismi molteplici, turbando la normale funzionalità della cartilagine di accrescimento dell'osso.

Si distingue, inoltre, un *nanismo armonico* (con accrescimento proporzionato del corpo e con normale sviluppo intellettuale e sessuale), in cui l'individuo si presenta come un uomo rimpicciolito in tutte le sue parti e un *nanismo disarmonico*, in cui le proporzioni tra i vari segmenti corporei non sono mantenute.

Tipico del nanismo armonico è quello *ipofisario* (o di Lorain-Levi), dipendente da difetto dell'attività somatotropa (può essere causato da condizioni patologiche ipofisarie varie: forme genetiche, traumi, tumori, anomalie metaboliche o strutturali del GH). Il deficit dell'accrescimento inizia nel secondo anno di vita. Non si notano difetti dell'intelligenza, la pubertà è ritardata. L'età ossea è inferiore a quella cronologica.

Caratteristico dei nanismi disarmonici è quello ***tiroideo*** (o di Debré). È contraddistinto da grossezza del capo e dallo scarso sviluppo degli arti rispetto al tronco: la facies è mixedematosa, con palpebre e labbra tumefatte, lingua grossa sporgente dalla bocca, risultandone un'espressione da ebete e del resto coesiste una severa deficienza mentale (*cretinismo;* Fig. 4-18); lo sviluppo sessuale suol essere scarso ed è frequente la sordità congenita. Caratteristico il ritardo dell'età ossea.

Un cenno a parte meritano alcune forme di ***nanismo osseo:***

— *Osteogenesi imperfetta* (*sindrome di Lobstein*): statura inferiore alla norma, alterazioni morfologiche del capo (con evidenti protuberanze frontali e occipitali), sclere colorate in azzurro o in bleu ardesia, spiccata tendenza alle fratture patologiche, iperlassità legamentosa e in età più avanzata otosclerosi.

Fig. 4.18. Nanismo ipotiroideo.

Le *mucopolisaccaridosi* (malattie metaboliche ereditarie caratterizzate da deposizione di mucopolisaccaridi acidi nei tessuti) si accompagnano spesso a difetto di sviluppo staturale.

Così, la *sindrome di Hurler o gargoilismo*: nanismo con cranio voluminoso e allungato, naso tozzo e appiattito, esoftalmo, cute delle guance abbondante e lardacea, risultandone un viso grottesco che ricorda le maschere delle cattedrali gotiche (gargoille, donde gargoilismo); gibbo dorso-lombare, epatosplenomegalia. Si associa grave deficienza mentale. Caratteristiche le granulazioni basofile dei leucociti circolanti e i vacuoli citoplasmatici degli elementi linfomonocitari e delle cellule midollari (da tesaurismosi mucopolisaccaridica).

Così ancora, la *sindrome di Morquio*, che rientra pure nella mucopolisaccaridosi, è caratterizzata da nanismo con accorciamento del rachide, specie del tratto cervicale, cifosi dorso-lombare e sterno carenato, deformazioni degli arti, iperlassità legamentosa, opacità corneali, alterazioni psichiche; si ha presenza di mucopolisaccaridi nelle urine.

La *sindrome di Wirchow-Seckel* è caratterizzata da nanismo, ritardo mentale e microcefalia, con facies da uccello (Fig. 4-19).

La *sindrome di Turner* (45,XO) è caratterizzata da bassa statura, mancato sviluppo del seno, pterigio del collo, padiglioni auricolari a bassa sede di impianto,

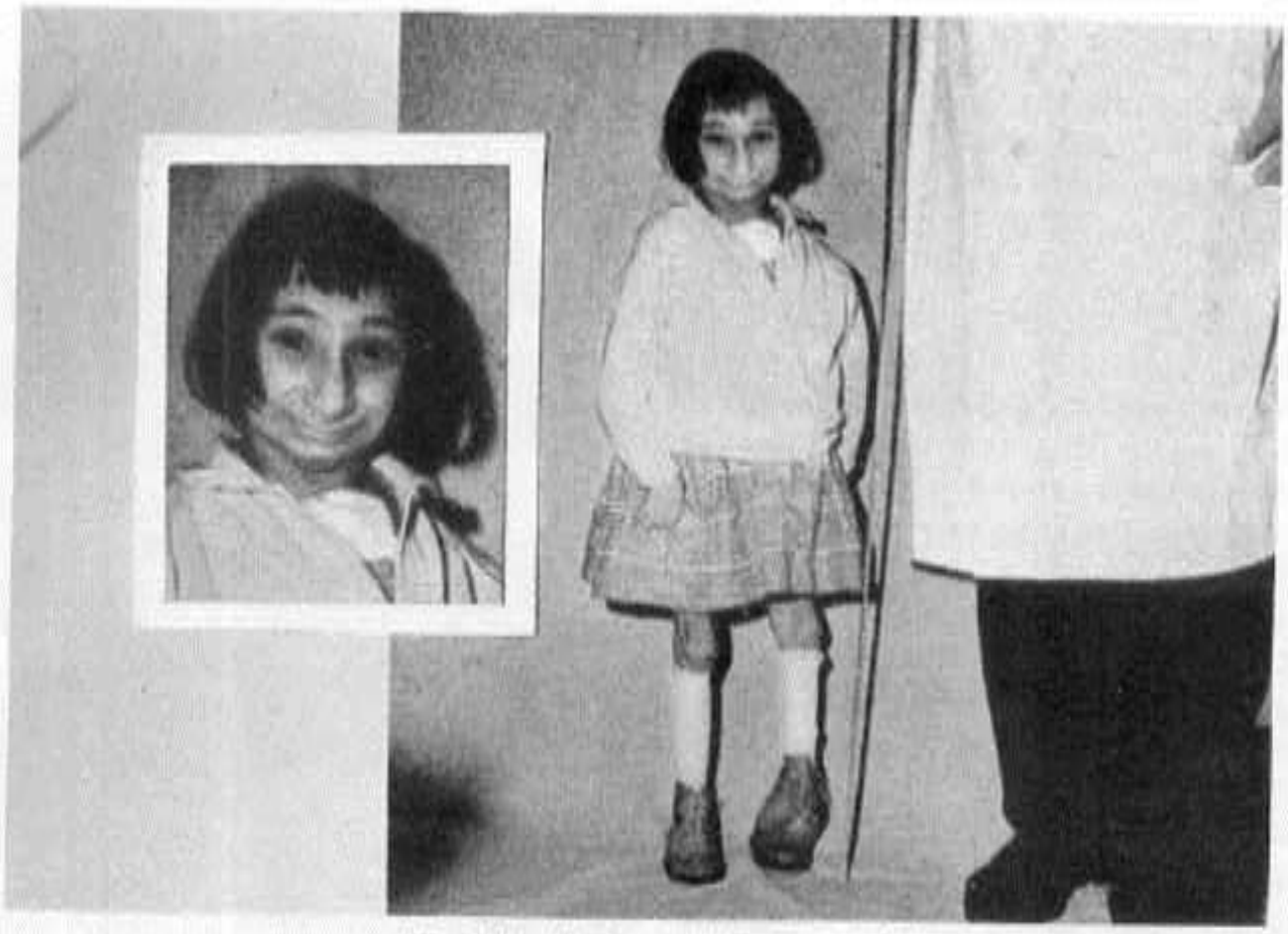

Fig. 4.19. Sindrome di Virchow-Seckel.

Fig. 4.20. Sindrome di Turner.

rima orale a concavità inferiore (bocca di pesce), rima palpebrale antimongoloide (l'epicanto mediale costituisce la parte più alta della rima; Fig. 4-20).

Una condizione che suole accompagnarsi a deficienza staturale è la *ipofosfatasia*, che può manifestarsi più o meno precocemente; nelle forme precoci (prima dei 6 mesi di vita) si ha severa compromissione dello stato generale, nefrocalcinosi con insufficienza renale, fratture ossee. Caratteristica è la riduzione della fosfatasi alcalina del siero; frequente l'ipercalcemia nelle forme precoci.

L'*acondroplasia* o condrodistrofia è una forma di nanismo disarmonico derivante da precoce saldatura delle cartilagini di coniugazione; è caratterizzata dalla brevità degli arti rispetto al tronco, specie dei segmenti prossimali, per cui il braccio e ancor più le cosce sono estremamente brevi. L'acondroplasico seduto appare di statura quasi normale, il capo è voluminoso, arrotondato (brachicefalia), con bozze parietali e soprattutto frontali assai sviluppate (fronte olimpica), mani corte e quadrate con uguale lunghezza delle ultime 4 dita; sviluppo intellettuale e sessuale sono normali (Fig. 4-21).

Una forma di ipoevolutismo disarmonico è data dal *rachitismo*: lo caratterizzano uno sviluppo eccessivo del capo, con bozze frontali (fronte olimpica) o parietali (cranio natiforme), palato ogivale, deformità dello scheletro toracico (cifoscoliosi, sterno carenato, ingrossamento delle cartilagini condrocostali: rosario rachitico) e degli arti inferiori (ginocchio varo o valgo

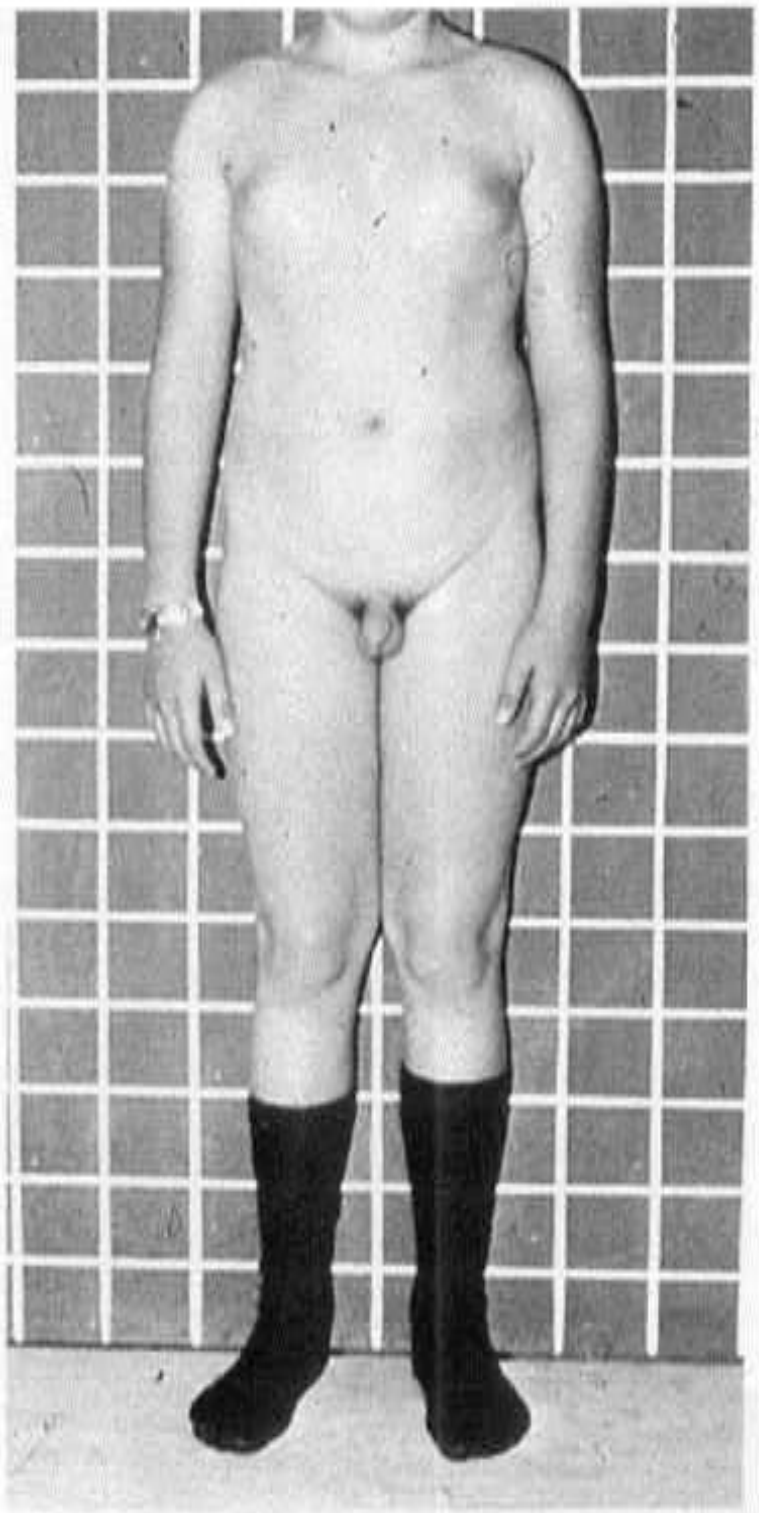

Fig. 4.21. Sindrome di Klinefelter.

e talora coxa vara). Si associa ipotonia muscolare. Da tenere presente che il *nanismo renale* si associa a deformità scheletriche di tipo rachitico a causa dell'alterato metabolismo fosfocalcico e della eventuale ipertrofia secondaria delle paratiroidi.

Meno frequenti sono gli ipoevolutismi e i nanismi da *pubertà precoce*:

— ipotalamica;

— da tumori gonadotropino-secernenti (corion-epitelioma, teratoma, epatoma);

— da ipersecrezione di steroidi sessuali (per tumori steroido-secernenti dell'ovaio, del testicolo, del corticosurrene o per iperplasia bilaterale congenita del corticosurrene).

In questi casi è caratteristica la precocità sessuale; questa, indipendentemente dalla sua genesi, determina inizialmente un accelerato sviluppo staturale che però subisce ben presto un rallentamento, a causa di una prematura saldatura epifisaria e quindi precoce arresto della crescita staturale (per le donne la statura definitiva è di circa m. 1,45 e per i maschi di circa m. 1,55).

Eccessi Staturali

Eccessi staturali transitori si possono avere nel corso delle pubertà precoci, di cui si è ora parlato, nella fase dell'accelerata crescita staturale che precede l'arresto dello sviluppo somatico.

Gli *eccessi staturali progressivi* iniziano intorno alla pubertà e l'accrescimento continua fino ai 20 anni, raggiungendo valori staturali superiori alla norma.

Un eccesso di sviluppo staturale è presente nella *sindrome di Marfan* (distrofia congenita che colpisce le fibre elastiche del connettivo). È caratterizzata da distrofia scheletrica con eccessiva lunghezza degli arti, soprattutto degli inferiori, delle mani e dei piedi con dita allungate a ragno (aracnodattilia), con cranio allungato (dolicocefalia), sterno carenato o imbutifor-

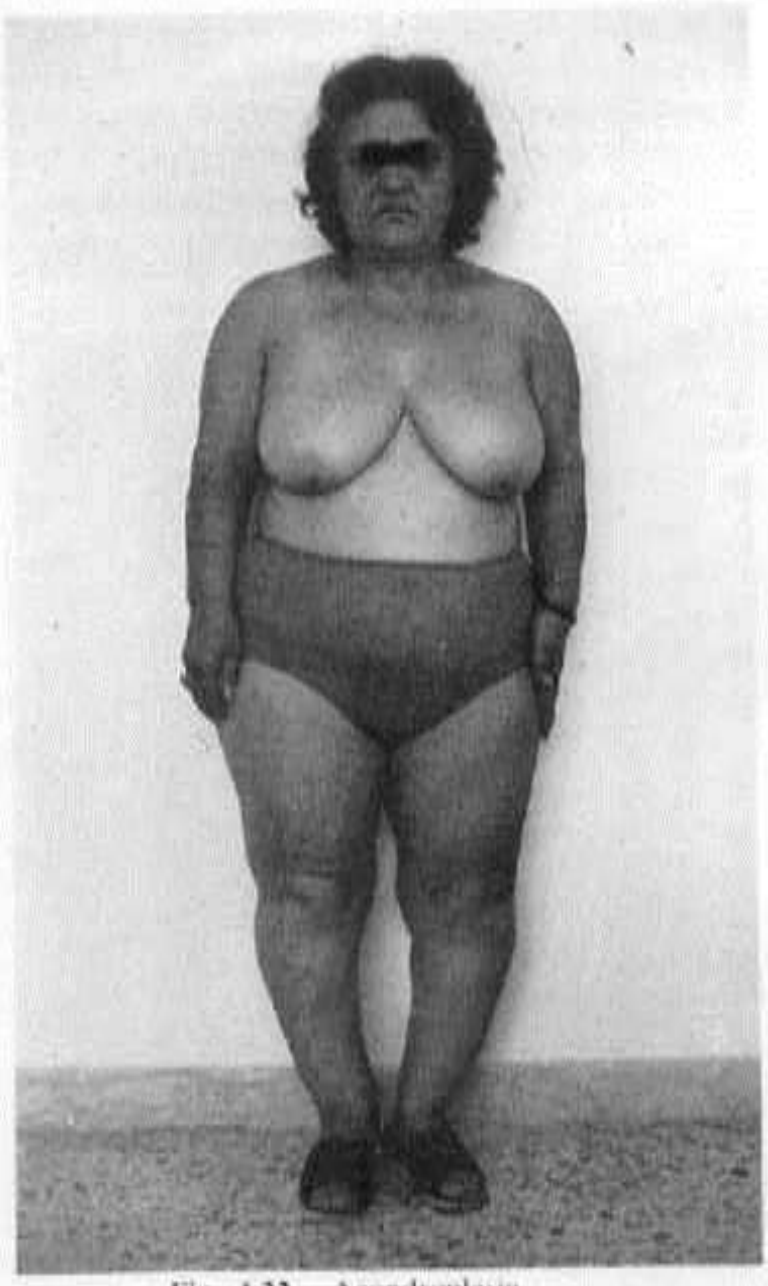

Fig. 4.22. Acondroplasia.

me, lussazione del cristallino, gravi alterazioni cardiovascolari (aneurisma dell'aorta ascendente o discendente, da necrosi cistica della media aortica, spesso associato ad insufficienza aortica), iperlassità legamentosa.

Un eccesso di sviluppo staturale con sproporzione tra tronco ed arti e netta prevalenza di questi ultimi, si ha nella *sindrome di Klinefelter* (47,XXY); accanto alla alterazione dello sviluppo dello scheletro di tipo eunucoide, con ipogonadismo e scarso sviluppo pilifero, coesiste ginecomastia (Fig. 4-22).

Una patologica iperincrezione di GH, a seconda dell'epoca della vita in cui si manifesta, può determinare quadri clinici diversi: quello dell'acromegalia in età adulta e quello del gigantismo in età prepubere.

Acromegalia e gigantismo

L'*acromegalia* è una sindrome caratterizzata da abnorme accrescimento dello scheletro e delle parti molli dei segmenti terminali degli arti e della faccia, causata da eccessiva stimolazione in epoca postpuberale di GH, che si esplica sull'osteogenesi periostea, per iperplasia eosinofila, più frequentemente per adenoma ipofisario eosinofilo (con iperincrezione di GH e con valori da 40 a oltre 150 ng/ml.) e talora per ipersensibilità tissutale al GH increto in quantità normali.

Si accompagna a macroglossia, macrocheilia, ispessimento delle corde vocali con voce profonda, cupa, mani e piedi più grandi, ma non allungati, dita tozze, naso grosso e tozzo (v. facies acromegalica),

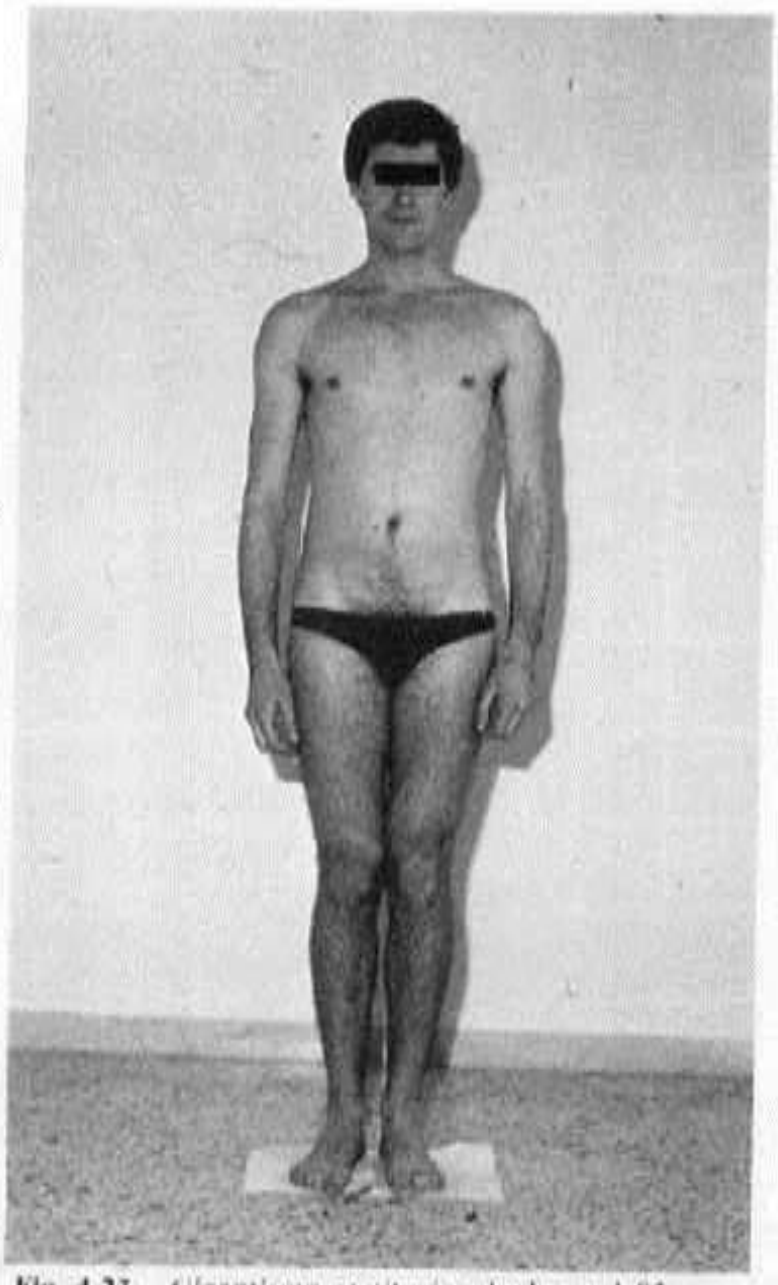

Fig. 4.23. Gigantismo costituzionale; h: m. 1,95.

Fig. 4.24/A, B. A) Sindrome di Troell-Junet (è ben evidente il contrasto con la situazione antecedente la malattia: B).

ampia cifosi dorsale; spesso si associa una ipertrofia viscerale (splancnomegalia: oltre alla lingua, cute, fegato, reni, colon, ecc.) per azione sulla componente parenchimale e stromale. Lo psichismo è caratterizzato da apatia ed abulia; sono abituali astenia ed adinamia.

In fase avanzata suole verificarsi atrofia utero-ovarica o testicolare, con amenorrea e impotenza. Il diabete mellito è abituale. Può aversi sindrome chiasmatica, con emianopsia bilaterale eteronima.

Accanto a forme con ipersomatropismo isolato si hanno delle altre accompagnate da diabete insipido, ipo-ipersurrenalismo, irsutismo, galattorrea, ipertiroidismo (*sindrome di Troell-Junet*: acromegalia, gozzo iperfunzionante, iperostosi frontale interna; Fig. 4-24).

Gigantismo ipofisario: allorché l'iperincrezione di GH avviene in periodo prepuberale o comunque prima della saldatura della cartilagine di accrescimento, si ha un'eccessiva crescita in lunghezza dello scheletro oltre che in larghezza; la statura è di solito superiore ai cm. 198 nel maschio e 188 nella donna; non di rado ha carattere familiare. Spesso si accompagnano note acromegaloidi, cioè con crescita sproporzionata della parte acrolocata (mento, mani, piedi).

Da esso va distinto il *gigantismo acromegalico*, raro, in cui il gigantismo si associa a palese acromegalia, in quanto l'iperincrezione di GH è continuata anche dopo il normale periodo di crescita ed il cosidetto *gigantismo sproporzionato o sindrome di Klippel-Trénauney*, in cui si suole osservare uno sviluppo non simmetrico delle due metà del corpo, associato ad angiomi cutanei piani e varici.

Esiste, inoltre, una forma particolare di *gigantismo*: *gigantismo costituzionale* in cui le proporzioni tra le varie parti del corpo non sono rispettate per prevalenza dello sviluppo degli arti sul tronco (macroschelia; Fig. 4-23). Frequenti le note di infantilismo psichico e di ipoevolutismo sessuale.

Il gigantismo va differenziato agevolmente: dall'*eunucoidismo*, in cui l'età ossea è inferiore alla cronologica; dal *gigantismo costituzionale* (per lo più ereditario), in cui mancano le lesioni ipofisarie, le note acromegaloidi ed altri disordini endocrino-metabolici; dalla *sindrome adrenogenitale* e *dalla pubertà precoce vera*, nelle quali l'accrescimento si arresta poi precocemente. L'argomento inerente alla patologia dello sviluppo corporeo verrà ripreso nel cap. XXI, a proposito delle disendocrinie.

STATO DI NUTRIZIONE

La valutazione dello stato di nutrizione va fatta rapportando il peso (allorché non esistono edemi cospicui o versamenti nelle cavità sierose) alla statura e tenendo conto dello sviluppo del sottocutaneo e delle masse muscolari.

Il peso di un individuo adulto, infatti, non va correlato soltanto alla statura e al sesso, ma anche alla costituzione individuale ed abbiamo visto come il brachitipo macrosplancnico abbia un apparato muscolare alquanto sviluppato, mentre questo è scarsamente sviluppato nel longilineo microsplancnico; nelle donne poi lo è sensibilmente meno che nell'uomo.

Nel soggetto normale adulto, la quota che spetta al tessuto sottocutaneo nel determinismo del peso corporeo è di gran lunga inferiore a quella del sistema muscolare (10-15% rispetto al 40-50% circa).

Se si passa, però, dal soggetto in normopeso al soggetto in sovrappeso si nota come anche nel macrosplancnico la quota spettante al tessuto muscolare in genere (eccetto che negli atleti) si modifichi poco rispetto a quella spettante all'adipe; in altri termini, il sovrappeso è dato quasi esclusivamente dall'aumento dell'adipe.

Nei soggetti in sottopeso, invece, questa condizione può trarre origine non soltanto dalla riduzione del tessuto adiposo, ma anche delle masse muscolari.

In pratica, pertanto, un aumento di peso può derivare da tre condizioni: abnorme accumulo di grasso (adiposità), abnorme accumulo di liquidi (edema), aumento delle masse muscolari (atleti), condizioni che di solito sono tra loro agevolmente differenziabili.

Tessuto sottocutaneo

Il sottocutaneo è la più ricca sede di tessuto adiposo. Occorre tener presente che: l'adipocita è una cellula perenne ed in sostituzione di quelle perdute non possono differenziarsi altri adipociti. La funzione fondamentale del tessuto adiposo è quella di liberare in circolo acidi grassi non esterificati (NEFA) attraverso la idrolisi del deposito di trigliceridi. I NEFA sono rapidamente consumati in periferia dai vari tessuti (esclusi gli eritrociti ed i neurociti), offrendo loro il rifornimento energetico principale; il livello ematico dei NEFA è influenzato da stimolazioni ormonali e nervose.

Nell'esame del tessuto sottocutaneo viene preso in considerazione il suo sviluppo, la sua distribuzione, la presenza di edema o di altre alterazioni.

Il suo sviluppo e la sua distribuzione, sono influenzati sia dallo stato di nutrizione del soggetto (in eccesso: ingrassamento; in difetto: dimagrimento), che da influenze endocrine; su queste opposte condizioni avremo modo di tornare più oltre.

Ragguagli circa lo sviluppo del sottocutaneo si possono ricavare, oltre che dall'ispezione, soprattutto dalla palpazione, sollevando la cute: pinzettando con due dita la cute ed il sottocutaneo a livello dei vari distretti, sia del tronco che degli arti.

La plica sarà più o meno spessa in rapporto allo sviluppo del sottocutaneo: lasciando la presa la cute torna immediatamente a distendersi.

In caso di diminuzione dello spessore del sottocutaneo la pelle si presenta assottigliata, cascante, si solleva in pliche più alte e più sottili e, una volta lasciata la presa, si torna a spiegare con lentezza. Ciò, oltre che da riduzione del deposito adiposo, può derivare da ridotta imbibizione idrica conseguente a spiccata disidratazione. In effetti, un aumento dello spessore può derivare da un aumento del deposito adiposo e da imbibizione edematosa; in quest'ultima condizione la pressione digitale, specie se esercitata in corrispondenza di un piano osseo (regione tibiale, malleolare, sacrale) lascerà una impronta sotto forma di fovea, che potrà essere appena apprezzabile (subdema) o ben manifesta (edema dichiarato).

Il tessuto sottocutaneo partecipa a molti processi patologici che interessano la cute, così come questa talora può partecipare o risentire di processi patologici sottostanti ad essa.

Tra le alterazioni circoscritte a carico del sottocutaneo vanno ricordati:

— *la lipodistrofia da insulina*: trattasi di atrofia del tessuto adiposo limitata all'area di iniezione dell'insulina, ripetuta per anni nello stesso luogo; l'adiposità viene dapprima stimolata dall'insulina e poi scompare;

— *la necrobiosi lipoidea diabetica*: lesioni nodulari bilaterali tendenti alla confluenza, per lo più in sede pretibiale, di tipo sclero-atrofico, sopraelevato, di colore rosso-bruno, a contorni irregolari più o meno netti (v. appresso Fig. 4-80);

— *il lipoedema doloroso*: ammassi di grasso agli arti inferiori, simmetrici, che risparmiano il dorso del piede, estremamente dolorosi alla palpazione e non deprimibili alla pressione digitale. La cute si presenta spessa e imbibita, con tipico aspetto a buccia d'arancia. Si può arrivare all'infiammazione sierosa (cellulite vera).

Obesità

Per obesità si intende un abnorme aumento del contenuto di adipe dell'organismo, che quasi sempre si traduce in un aumento del peso corporeo. Il limite oltre il quale l'adiposità assume significato patologico (obesità malattia) viene in genere fissato intorno al 20% del peso ideale, cioè del peso medio di soggetti assimilabili, per età, sesso, costituzione (normale, esile, robusta), gruppo etnico, a quello preso in esame.

L'obesità come malattia comporta un aumento di morbilità e di mortalità, in quanto predispone ad altre affezioni (ipertensione arteriosa, aterosclerosi e in particolare coronarosclerosi, diabete mellito, iperuricemia, calcolosi bilare, osteoartrosi) e ne aggrava il decorso.

In pratica, per valutare il grado di obesità si ricorre all'ausilio di formule, che tengono conto di parametri semplici; le più usate sono quella di Broca:

peso ideale = altezza in cm. — 100 nel maschio (104 nelle femmine)

e quella di Lorenz:

$$\text{peso ideale} = \text{altezza in cm.} - 100 - \frac{\text{altezza in cm.} - 150}{4}$$

Per calcolare il peso ideale è meglio rispondente la formula seguente:

$$\text{peso ideale delle donne: } 50 + \frac{(A - 150 \times 3)}{4} + \frac{(E - 20)}{6}$$

in cui A = altezza ed E = età

Se l'età è superiore a 60-65 anni non bisogna considerare: $\frac{(E-20)}{6}$

Se l'ossatura è robusta aggiungere Kg. 2,5; se è sottile togliere Kg. 2,5.

Per calcolare il peso ideale degli uomini: aggiungere Kg. 3,5.

Nell'obesità, la cui patogenesi è da considerare multifattoriale, una introduzione calorica eccessiva rispetto al consumo di calorie costituisce un momento indispensabile; poiché una ipernutrizione relativa (tenuto conto anche della sedentarietà che caratterizza l'epoca attuale) è da considerare più diffusa dell'obesità, si ritiene che mentre il soggetto normale è in grado di disperdere sotto forma di calore l'eccesso di calorie ridotte, all'obeso mancherebbe la possibilità di adattarsi ad un consumo di lusso (v. oltre a proposito della magrezza costituzionale).

Anche nel caso di obesità così detta disendocrina c'è sempre una introduzione di calorie relativamente in eccesso al fabbisogno e spesso anche una erronea scelta degli alimenti; ne deriva che l'obesità anche in questi casi, se pur con maggiore difficoltà, può venire corretta dalla riduzione dell'apporto alimentare.

Si parla di *obesità lieve* allorché il sovrappeso non supera del 50% il peso ideale, di *obesità di medio grado* se è tra il 50% e il 100% e di *grande obesità* se supera il 100% rispetto al peso ideale.

La valutazione dello spessore della cute e del sottocutaneo misurato in diversi distretti corporei (plicometria degli arti a livello ulnare, tricipitale, quadricipitale e del tronco a livello sottoscapolare, sottoascellare, periombelicale ed a livello dell'ala iliaca) e il suo confronto con valori normali di riferimento, può for-

nire informazioni sul grado di obesità e sul tipo di obesità. Nel soggetto normale lo spessore oscilla mediamente tra 15 e 25 mm.

Un confronto può venire anche effettuato prendendo in esame la circonferenza di vari distretti corporei (torace, addome, radice degli arti, cingolo pelvico e scapolare, ecc.).

Su base morfologica si suole distinguere:

— ***obesità di tipo androide*** (così detta perché ricalca, sebbene in eccesso, quella che è la normale distribuzione dell'adipe nell'uomo) *o iperstenica*, più tipica dell'uomo, con prevalente adiposità alla metà superiore del corpo, a livello del viso, nuca, tronco, spalle, addome superiore, risultando il diametro biomerale superiore a quello bitrocanterico. Questa obesità è anche detta a "mazzo di fiori" ed è caratteristica di soggetti costituzionalmente brachitipi, con frequente presenza di strie rubrae, marcato sviluppo muscolare, iperattività fisica, aspetto pletorico (Fig. 4-25). Si tratta in genere di forti mangiatori e bevitori, con frequente ipertensione arteriosa e ridotta tolleranza glucidica (con valori insulinemici elevati). Nelle donne questo tipo di obesità si associa frequentemen-

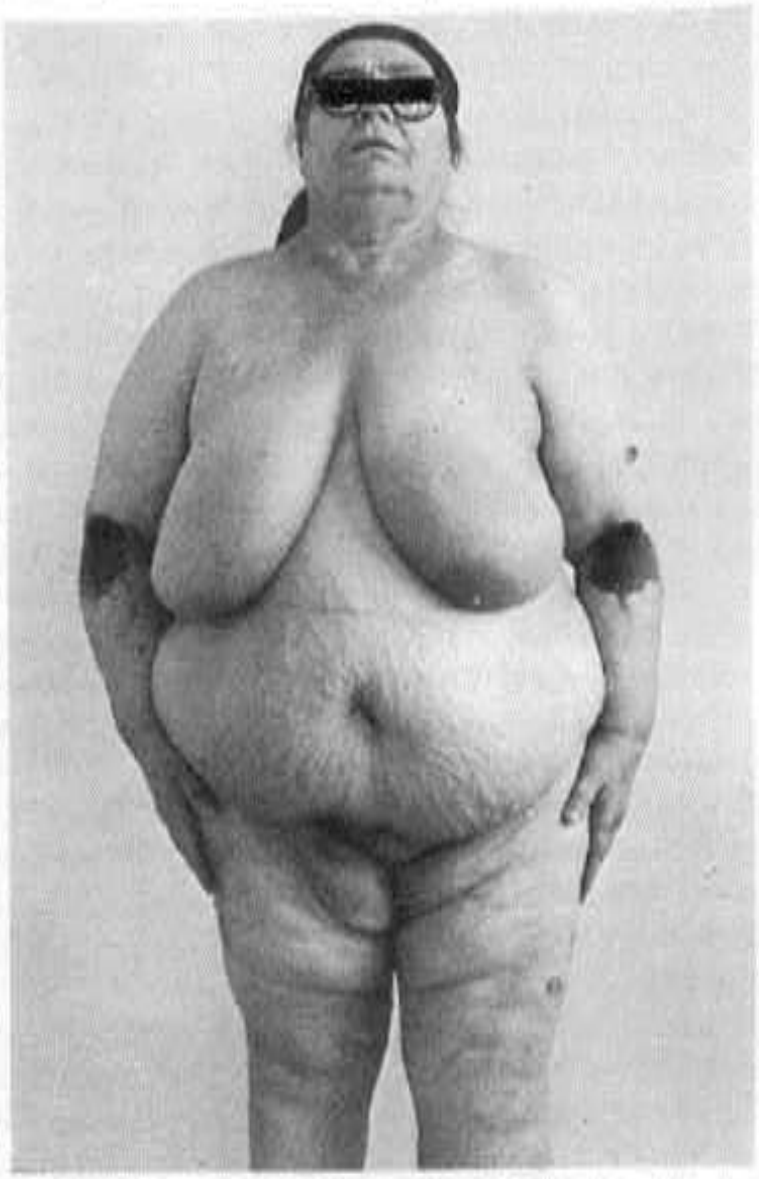

A

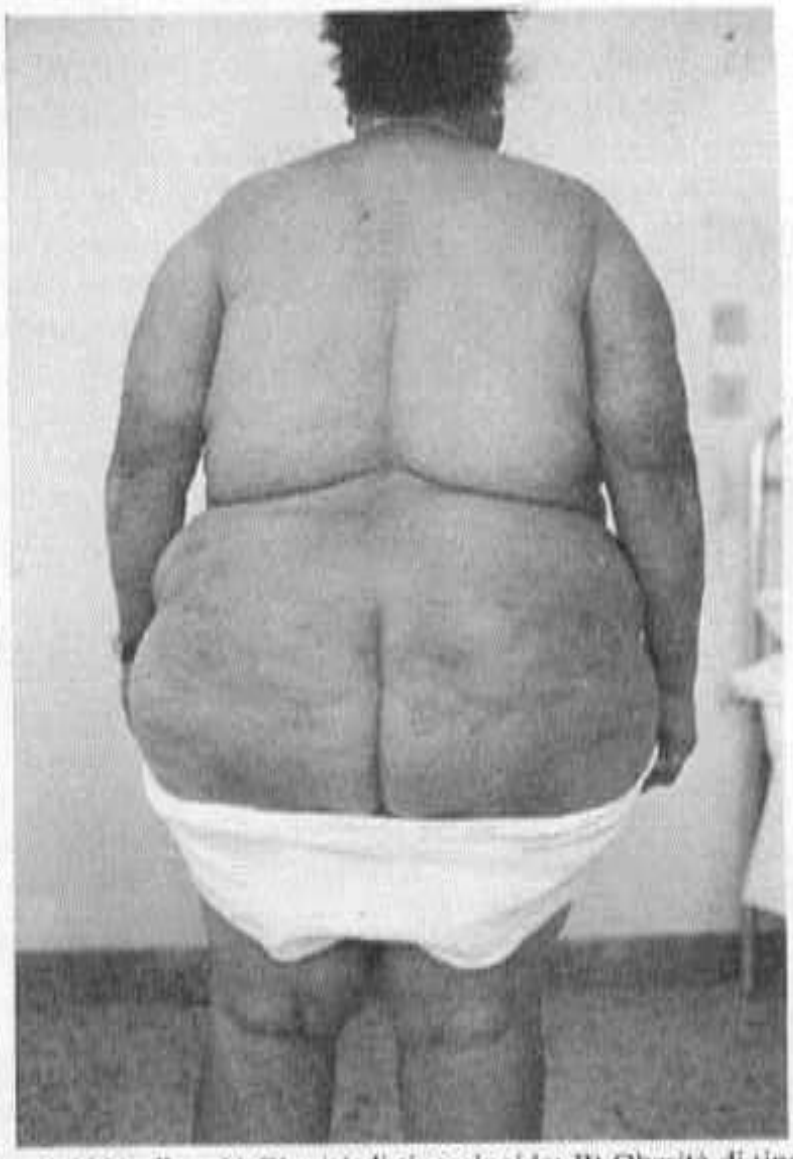

B

Fig. 4.26/A, B. A) Obesità di tipo ginoide; B) Obesità di tipo ginoide in visione posteriore.

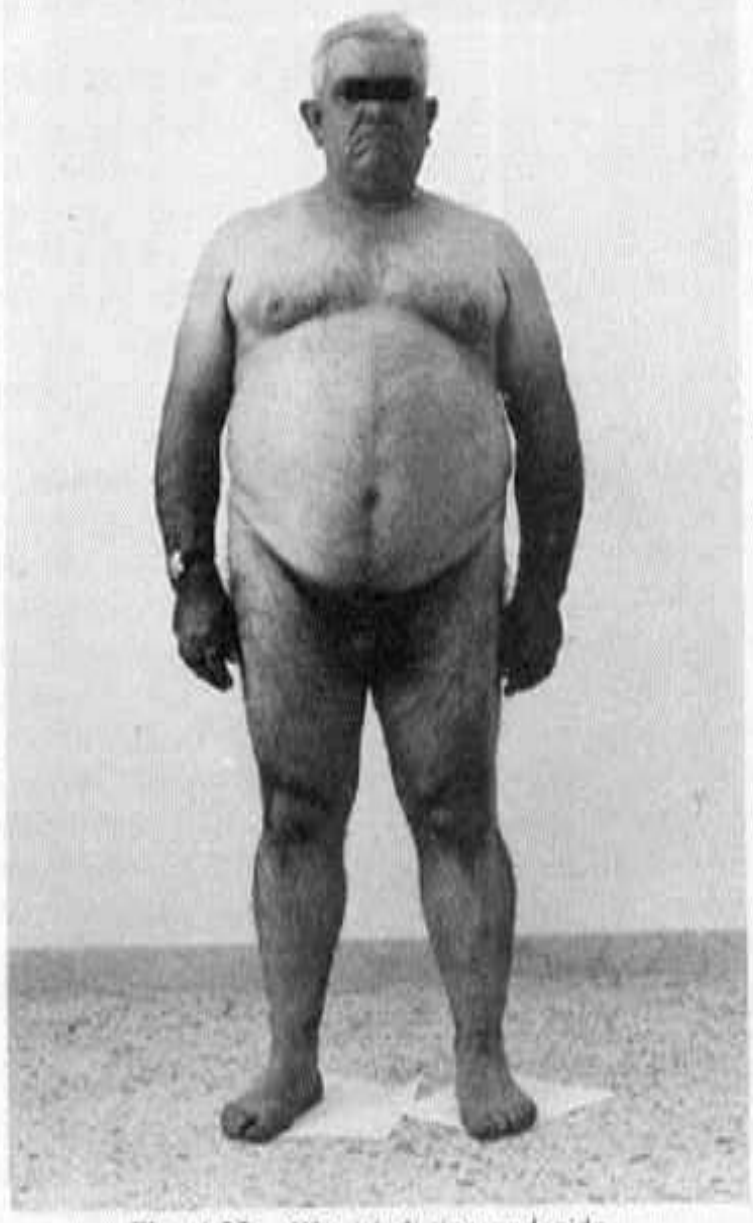

Fig. 4.25. Obesità di tipo androide.

te ad ipertricosi (che accentua l'aspetto viriloide) ed acne;

— ***obesità di tipo ginoide*** (così detta perché ricalca, sempre in eccesso, quella che è la normale distribuzione dell'adipe nella donna) o *astenica*, più tipica delle donne, con adiposità flaccida distribuita prevalentemente nella metà inferiore del corpo (fianchi e soprattutto cingolo pelvico e cosce, oltre alle regioni mammarie), risultando il diametro biomerale inferiore a quello bitrocanterico; cute pallida, scarso lo sviluppo muscolare, con facile esauribilità muscolare, tendenza al torpore psichico e all'apatia, frequenti le varici agli arti inferiori. L'appetito è generalmente moderato (Fig. 4-26).

Spesso l'obesità può presentare delle *caratteristiche intermedie* tra il tipo androide e quello ginoide, essendo la distribuzione dell'adipe quasi uniforme e risultando grosso modo sovrapponibili i diametri biomerale e bitrocanterico.

Esiste poi una *obesità mostruosa*, più frequente nel sesso femminile e spesso di origine ipotalamica, in cui la massa adiposa raggiunge gradi estremamente cospicui (Fig. 4-27).

Si è detto che l'obesità in genere riduce la tolleranza glucidica e nei soggetti geneticamente predisposti favorisce la comparsa del diabete; trattasi di un diabete associato ad iperinsulinismo e quindi insulinoresistente.

Talune forme di obesità realizzano *la sindrome di Pickwich* (dal nome del personaggio del romanzo di Dickens), caratterizzata oltre che da obesità, da ipersonnia ed insufficienza respiratoria; (Fig. 4-28).

Acquista notevole significato e non soltanto dal lato semeiologico, la distinzione dell'obesità in:

— *ipertrofica*, che in prelievi bioptici multipli è caratterizzata sul piano istomorfologico principalmente da un aumento del volume dell'adipocita: è in genere di grado lieve o medio, con distribuzione centrale dell'adipe, insorge nell'età adulta ed è decisamente influenzata da fattori ambientali; risponde bene e stabilmente al trattamento;

— *iperplastica*, caratterizzata prevalentemente da un aumento del numero delle cellule adipose: è spesso di grado cospicuo, con distribuzione dell'adipe sia centrale che periferica, insorge in età infantile o puberale, con chiara influenza di fattori genetici; risente meno del trattamento e recidiva con notevole facilità;

— *ipertrofico-iperplastica*, allorché siano ugualmente presenti entrambe le modificazioni.

Sul piano etiopatogenetico si distingue:

— ***obesità semplice***: è la forma di gran lunga più frequente (99,5% dei casi) da iperalimentazione assoluta o relativa rispetto al dispendio energetico.

A

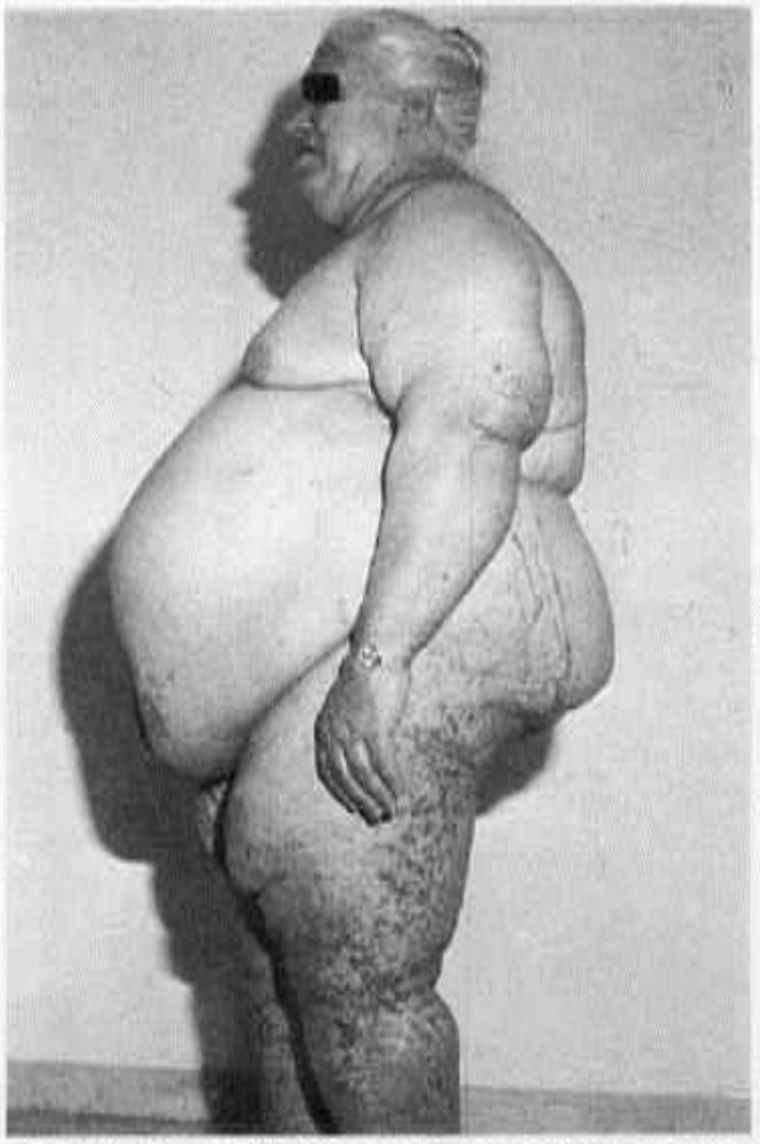

B

Fig. 4.27/A, B. A) Obesità mostruosa; B) Obesità mostruosa in proiezione laterale (coesistono manifestazioni petecchiali agli arti inferiori e all'addome da peliosi reumatica).

Fig. 4.28. Sindrome di Pickwick.

Non si possono evidenziare particolari alterazioni del sistema neuro-endocrino. Le abitudini alimentari familiari giocano un ruolo assai significativo, ma non di rado si evidenziano fattori di ordine psico-emotivo (stress psichico, stato di ansia, frustrazione ecc.), che stanno alla base dell'abituale eccedenza calorica.

— ***obesità secondaria:***

Assai rara, comprende le forme nelle quali si evidenziano disordini neuro-endocrini, quali:

— *obesità diencefalica:* obesità di solito assai marcata, localizzata in prevalenza all'addome, ai fianchi, alle cosce e con turbe psichiche, in cui viene chiamata in causa una esaltata funzione dei centri ipotalamici della fame e scarsa funzione di quelli della sazietà;

— *sindrome di Cushing* (da adenoma o carcinoma della corteccia surrenale o da iperplasia per iperincrezione ipofisaria di ACTH secondaria ad iperincrezione da CR);

— *ipotiroidismo*;

— *ipogonadismo* (soprattutto femminile, più frequente in climaterio o dopo ovariectomia);

— *ipopituitarismo*;

— *iperinsulinismo organico* (l'insulina, oltre a favorire la deposizione di grasso, provoca iperalimentazione attraverso l'ipoglicemia).

Obesità si ha, inoltre, nella sindrome di:

— *Babinski-Frölich* o distrofia adiposo-genitale: alterata funzione di strutture ipotalamiche, tra cui quelle della fame e della sazietà e della secrezione di GNRH (peptide che stimola la increzione ipofisaria di gonadotropina), con obesità di tipo ginoide, bassa statura, infantilismo sessuale nel bambino ed ipogonadismo ipogonadotropo nel soggetto post-pubere (con ipoplasia gonadica, deficienza dei caratteri sessuali secondari e terziari e frequente criptorchidismo), ipoevolutismo psichico;

— *Laurence-Moon-Biedl*: affezione ereditaria caratterizzata da obesità con ipogonadismo ipogonadotropo, oligofrenia, bassa statura, retinite pigmentosa, polidattilia, brachidattilia e sindattilia;

— *Prader - Labhart - Willi*: obesità iperfagica "a sacco", ipoevolutismo staturale e psichico, ipogonadismo, diabete mellito.

Come *sindrome di Morgagni* viene indicata l'associazione di obesità, iperostosi frontale interna, ipertricosi; spesso si associano disturbi psichici.

Oltre all'obesità diffusa, di cui abbiamo finora trattato, esistono delle *obesità distrettuali o lipodistrofie ipertrofiche* e *delle adiposità circoscritte*.

Fanno parte della obesità distrettuale la:

— obesità rizomelica (adiposità della radice degli arti);

— *lipomatosi dolorosa o malattia di Dercum* formazioni lipomatose nodulari multiple, dolenti, spesso simmetriche, soprattutto localizzate all'addome, al bacino e agli arti inferiori; più frequente nelle donne dopo la menopausa;

— *lipomatosi nodulare multipla* o m. di Lannois e Bansaude: formazioni lipomatose simmetriche, licalizzate al tronco e alla nuca; più frequente nel sesso maschile;

— collo grosso di Madelung: deformità caratterizzata da accumulo di grasso sul collo, distribuito non uniformemente; colpisce quasi sempre uomini di età media ed è di solito associata ad endocrinopatie varie (ipotiroidismo, diabete insipido, ecc.).

Esistono, infine, delle *lipodistrofie di tipo misto*, in cui si associano fenomeni di ipertrofia e di atrofia del tessuto adiposo. È questo il caso della *lipodistrofia progressiva o malattia di Barraquer-Simons*, in cui si verifica riduzione del tessuto adiposo nella metà superiore del corpo ed accumulo al bacino ed alle cosce, con aspetto a "calzoni di cavallerizzo".

Magrezza

Per magrezza si intende una abnorme riduzione, generalizzata o distrettuale, della massa adiposa che si traduce in una riduzione sensibile del peso ideale (Fig. 4-29).

Non appare lecito fissare un limite minimo del de-

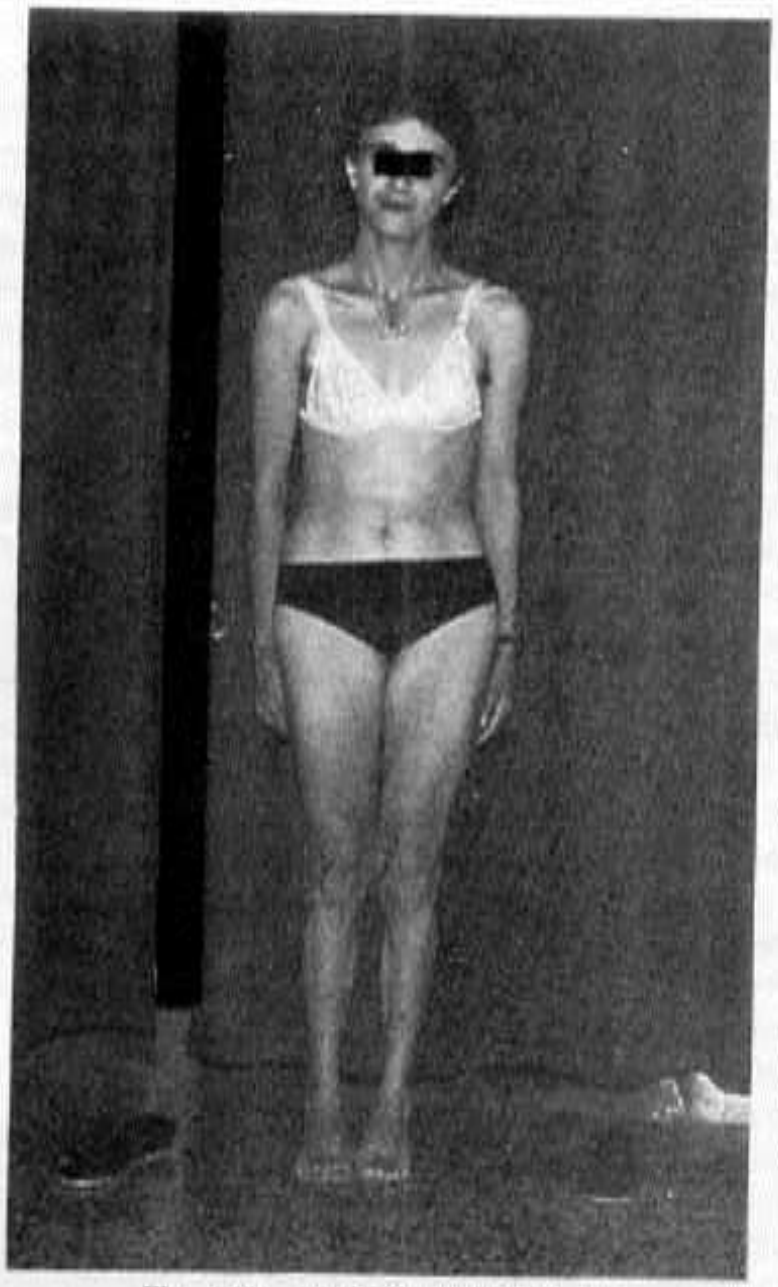

Fig. 4.29. Magrezza costituzionale.

ficit ponderale rispetto a quello ideale, in quanto devesi tenere presente quanto si è già detto, che essendo la massa muscolare proporzionalmente assai preponderante rispetto alla massa adiposa una riduzione anche marcata del peso corporeo può derivare soltanto da ipotrofia muscolare (come, ad esempio, si avvera nella sedentarietà), mentre a proposito degli aumenti ponderali le masse muscolari incidono, invece, assai limitatamente.

In pratica, quindi, gli indici ponderali vanno integrati dallo spessore delle pliche cutanee e sottocutanee.

I rilievi vanno eseguiti in più distretti corporei e nelle sedi già indicate a proposito dell'obesità. Il rilievo di pliche inferiori a 10 mm. in una o più sedi, nell'uomo o nella donna, viene considerato espressione di uno stato di magrezza (Adezati), che sarà generalizzata o distrettuale.

Nella magrezze patologiche, oltre alla riduzione quantitativa del tessuto adiposo, si verifica anche una riduzione di altri tessuti, in particolare della masse muscolari ed anche dei connettivi e dei visceri.

Quando lo stato di dimagrimento raggiunge gradi cospicui si parla di *emaciazione* e se è addirittura di grado estremo, si parla di *cachessia o marasma*.

Il passaggio dalle forme estreme di magrezza allo *stato cachettico*, che è caratterizzato dalla quasi totale scomparsa del tessuto adiposo e la estrema riduzione delle masse muscolari, è quasi insensibile.

Nella fase dinamica del dimagrimento il bilancio tra entrata e uscita suole essere sempre negativo e il peso corporeo continua a ridursi. Nella fase stabilizzata del dimagrimento, il bilancio può anche essere in pareggio, il calo ponderale si arresta, ma non avendosi un bilancio positivo non si può realizzare un aumento ponderale.

Magrezza primaria

Esiste una forma di *magrezza costituzionale stabilizzata o primaria*: si tratta di soggetti che restano magri per tutta la vita, mantengono un peso corporeo all'incirca invariato, pur se, restando invariato il dispendio calorico, aumentano l'introito calorico; essi non accusano disturbi significativi e sono in grado di espletare regolarmente la loro attività.

Normalmente nell'uomo esiste un sistema di modulazione del bilancio calorico, basato essenzialmente sulle variazioni dell'efficienza termodinamica, per cui in presenza di un dispendio calorico costante, il peso corporeo tende a rimanere costante pur se gli introiti calorici risultano alquanto variabili.

Orbene, per i soggetti con magrezza costituzionale primaria si ammette l'esistenza di una alterazione della omeostasi termodinamica, per cui la regolazione automatica del peso corporeo avviene su livelli di scarsissimo deposito adiposo (Adezati).

Magrezza secondaria

La magrezza secondaria può derivare da:

— ridotto apporto calorico, globale o parziale, assoluto o relativo, per condizioni ambientali (carestie, restrizione della libertà) o economiche (pauperismo);

— per condizioni organiche (stenosi alta del tubo digerente);

— da anoressia psichica (da stati psiconevrotici o da depressione psichica) o nervosa (per lesioni infiammatorie o neoplastiche a carico dei centri diencefalici responsabili della fame o della sazietà).

— malassorbimento intestinale (insufficienza pancreatica, sprue, malattie del tubo digerente, fistole duodeno-coliche, ecc.);

— aumento delle perdite per cause metaboliche (diabete pancreatico). In questo gruppo potrebbe rientrare pure la magrezza costituzionale, di cui si è parlato;

— aumento delle perdite per cause tossiche o infettive:

a) ipertiroidismo; impiego di farmaci che accrescono il dispendio energetico (composti iodati, dinitrofenolo);

b) uremia, insufficienza epatica avanzata;

c) malattie infettive, specie febbrili, fistole (possono intervenire anche l'anoressia e le turbe dell'assorbimento).

— affezioni neoplastiche e malattie cachettizzanti in genere. In questi casi interviene, oltre all'insufficiente introduzione calorica per riduzione dell'appetito, un'esaltazione del catabolismo.

— endocrinopatie: morbo di Addison; ipopituitarismo: cachessia ipofisaria (morbo di Simmonds) o necrosi ipofisaria da emorragia post-partum (sindrome di Sheehan);

— insufficiente apporto tissutale di ossigeno: da insufficienza respiratoria cronica (broncopneumopatia ostruttiva cronica) o da cardiopatia scompensata;

— da anomalie dell'adipocita.

Quest'ultima condizione porta a considerare varie evenienze:

a) atrofia primitiva del tessuto adiposo: può essere generalizzata o distrettuale. *Nella forma generalizzata* l'atrofia può interessare ugualmente gli adipociti del sottocutaneo e quelli di altri tessuti adiposi (a sede omentale, perivasale ecc.); data la mancanza di tessuto specificamente destinato a ricevere i trigliceridi si ha lentezza della depurazione periferica dei chilomicroni e delle VLDL e quindi si associa una iperlipoproteinemia mista, con aumento delle LDL, delle VLDL e dei chilomicroni (con conseguente, spiccata tendenza aterogena);

b) può anche realizzarsi un quadro di *lipodistrofia*, allorché alla magrezza del torace si associa una obesità dalla cintola in giù (v. sindrome di Barraquer-Simons a proposito della obesità distrettuale);

c) un'altra forma di atrofia generalizzata è quella che si realizza nel *diabete lipoatrofico di Lawrence*: atrofia generalizzata del tessuto adiposo, con epatosplenomegalia, associata a diabete mellito infantile insulinodipendente con insulinoresistenza a causa della iperlipidemia;

d) l'*atrofia distrettuale del tessuto adiposo* può anche essere limitata ad un'area assai circoscritta. Si può avere scomparsa della bolla adiposa di Bichat, senza scomparsa dell'adipe in altre sedi (come, invece, avviene negli stati cachettici). Così, nei diabetici che per diversi anni nella stessa sede hanno praticato iniezioni sottocutanee di insulina, può aversi una atrofia localizzata del tessuto adiposo (gli adipociti vengono inizialmente stimolati dall'insulina iniettata, che poi porta ad un esaurimento dell'equilibrio del sistema: lipodistrofia da insulina; v. pag. 62).

A differenziare la cachessia ipofisaria dall'anoressia psichica (che colpisce per lo più giovani donne con terreno psiconevrotico) e da quella diencefalica, è di notevole importanza precisare anamnesticamente se l'anoressia ha preceduto il dimagrimento, il che è tipico delle ultime due forme. Del resto, nella cachessia ipofisaria si associano torpore psichico e manifestazioni tipiche della carenza di alcune attività tropiniche, quali involuzione dell'apparato genitale (da carenza gonadotropinica), alterazioni della cute e caduta dei peli al pube ed alle ascelle, distrofie ungueali e dentarie (tipiche del deficit tiroideo), depigmentazione (da deficit di ormone melanocitostimolante).

Ovviamente, talora nella genesi di alcune forme di magrezza possono concorrere più fattori, anche se è prevalente uno di essi; d'altra parte, per alcune forme, quali quelle da neoplasie, da malattie infettive, da cardiopatie, la genesi della magrezza non sembra riportabile semplicemente ad una diminuita introduzione calorica per riduzione dell'appetito.

ATTEGGIAMENTO, DECUBITO ED ANDATURA

L'atteggiamento assunto dal paziente, trovandosi egli in posizione eretta (postura) o a letto (decubito) può costituire indizio di condizioni patologiche.

Il mantenimento della stazione eretta e dell'andatura dipendono da fattori neurologici (sia a livello motorio che sensoriale) e da fattori extraneurologici. Il normale espletarsi della postura e dell'andatura richiede movimenti coordinati (che nell'adulto sono automatici) della maggior parte dei muscoli scheletrici, per cui è indispensabile una integrità dei centri corticali e cerebellari, dei gangli della base, delle vie spinali, dei nervi periferici, del sistema muscolare e osteoarticolare, dei recettori visivi e labirintici e dei recettori propriocettivi del collo.

Pertanto, l'esame del paziente mentre mantiene la posizione eretta e mentre cammina è in grado di fornire eventualmente utili elementi ai fini dell'orientamento diagnostico. Ove possibile, occorre invitare il paziente ad alzarsi ed a deambulare ed eventualmente a scendere e salire le scale.

Devesi tener conto dell'atteggiamento, dell'equilibrio, del pendolamento delle braccia e dei movimenti degli arti inferiori. Il soggetto normale, dopo aver dato una rapida occhiata all'ambiente in cui deve muoversi, procede in modo spedito e sciolto, osservando solo di tanto in tanto il pavimento.

Dei difetti di postura parleremo nella parte speciale dedicata al sistema nervoso e in tale capitolo tratteremo anche dei disturbi dell'equilibrio e dell'andatura.

Intanto, l'energia, la rapidità e l'agilità con le quali il paziente si alza e cammina possono fornire elementi assai importanti per giudicare del suo stato di salute e del suo tono affettivo, oltre che delle condizioni del sistema muscolo-scheletrico e di quello nervoso. Ne deriva che l'andatura è variabile nello stesso individuo in rapporto ad influenze psichiche (così come la parola e la scrittura), nel mentre avrà delle caratteristiche individuali che rendono riconoscibile il soggetto.

A letto, l'individuo in condizioni fisiologiche può assumere qualsiasi posizione senza trarne molestia; si parlerà in tal caso di *decubito indifferente*. Altre volte egli preferirà assumere una determinata posizione, in quanto ne trae sollievo (*decubito preferito*). Altre volte ancora è obbligato a tenere una particolare posizione, in quanto le altre posizioni gli causano uno stato di sofferenza (*decubito obbligato*).

Così, in caso di frattura costale e nella pleurite secca o scarsamente essudativa il paziente preferisce in genere il decubito laterale sul lato sano, in quanto la pressione sull'emitorace colpito, facendo avvicinare tra loro i foglietti pleurici, acuisce il dolore nei movimenti respiratori; in caso di versamento pleurico abbondante il paziente invece preferisce decombere sul lato del versamento, per ridurre la compressione del versamento stesso sul polmone controlaterale e così attenuare la dispnea.

Il decubito laterale sul lato affetto viene preferito nel caso di esistenza di caverne o di ascesso polmonare comunicanti con l'albero bronchiale, in quanto quello sul lato sano, favorendo il drenaggio del materiale essudativo contenuto in dette cavità, stimola gli accessi di tosse molesta.

Un decubito supino obbligato si avrà in caso di dolore al rachide per frattura vertebrale, spondilite, ernia discale.

Un decubito laterale obbligato con il capo iperesteso e con le cosce flesse sull'addome e le gambe sulle cosce (*posizione a cane di fucile*, Fig. 4-30), viene assunto in caso di meningite, nell'intento di evitare il dolore da stiramento delle radici spinali lombosacrali.

Un decubito supino obbligato con gli arti inferiori semiflessi viene assunto in caso di processi infiammatori addominali con acuta reazione peritoneale, per ridurre la tensione addominale.

Altre volte una data posizione obbligata non viene assunta per attenuare o sopprimere il dolore, ma in rapporto a difficoltà del respiro od a disturbi circolatori. Così, in caso di cospicuo versamento addominale (cirrosi o peritonite cronica essudativa) gli arti inferiori sono semiflessi e slargati ("posizione a rana") ed il dorso alquanto sollevato, allo scopo di diminuire la compressione sul diaframma e favorire in tal modo la respirazione.

Così, la posizione supina obbligata viene assunta in caso di severa anemia per favorire la sanguificazione cerebrale e per lo stesso scopo in caso di blocco atrio-ventricolare totale con sindrome di Morgagni-Adams-Stokes, da riduzione della portata circolatoria cerebrale.

In caso di abbondante versamento pericardico, a causa della riduzione della portata circolatoria cere-

Fig. 4.30. Posizione a cane di fucile.

Fig. 4.31. Posizione da preghiera maomettana.

brale, il paziente sta seduto sul letto con le ginocchia flesse e il tronco piegato in avanti oppure assume la posizione genupettorale (*posizione da preghiera maomettana*; Fig. 4-31); entrambe hanno lo scopo di far raccogliere in avanti il liquido contenuto nel sacco pericardico e così di ridurre l'ostacolo allo scarico delle vene cave nell'atrio destro.

Nei broncopneumopatici cronici con insufficienza respiratoria e nei cardiopatici in fase di scompenso e che quindi avvertono "fame d'aria", man mano che la respirazione è più difficoltata il decubito supino si va via via avvicinando a quello seduto (*posizione ortopnoica*) per il progressivo sollevamento del tronco sul letto, mediante l'aggiunta di successivi guanciali, allo scopo di aumentare la capacità respiratoria toracica; a tal fine il paziente si aggrappa anche ai bordi del letto, onde trovare un solido appoggio e così favorisce l'impegno dei muscoli ausiliari della respirazione. Aggravandosi ulteriormente la difficoltà respiratoria, il paziente assume la posizione seduta con gambe ciondoloni dal letto.

Va anche ricordata la cosidetta "*sindrome delle gambe senza riposo*", caratterizzata da comparsa di formicolio e prurito alle gambe allorquando il paziente è a letto; la causa è sconosciuta.

Una posizione prona viene preferita nelle coliche gastriche e intestinali, per mitigare il dolore con la pressione (a differenza delle forme infiammatorie addominali, per le quali anche una lieve pressione sulla parete addominale esacerba il dolore).

Nella colica renale e biliare il decubito sul lato sofferente spesso riesce ad attenuare il dolore, per via di una moderata compressione.

Nelle crisi pancreatiche, che sono oltremodo dolorose, il paziente è portato talora ad assumere una posizione flessa in avanti, stringendo con le braccia gli arti inferiori ripiegati sull'addome.

Si possono verificare svariate alterazioni della deambulazione o della stazione eretta del paziente. L'*andatura* può assumere caratteristiche particolari in alcune condizioni patologiche. Così, nell'emiplegia diviene *falciante* (arto inferiore esteso e rigido, che fa perno sulla anca, con la gamba che traccia un semicerchio; v. fig. 16-5); nel morbo di Parkinson si ha andatura strisciante a piccoli passi, con le ginocchia flesse, senza il normale dondolio degli arti superiori, con il tronco proiettato in avanti e con acceleramenti (*andatura propulsiva*; v. fig. 16-16).

Nella distrofia muscolare, a causa della debolezza della muscolatura del tronco e del cingolo pelvico, il paziente ha una andatura ondeggiante che ricorda quella delle anitre (*andatura anserina*) con il tronco inclinato all'indietro e l'addome proiettato in avanti.

L'*andatura da ubriaco* è caratteristica del cerebellare; si può avere andatura *zoppicante* per affezioni dolorose, accorciamento o deformità a carico di un arto.

CUTE

L'esame della cute è fondamentale, in quanto frequentemente costituisce una fonte di preziose informazioni relative allo stato attuale ed anche ai trascorsi del paziente.

La cute, come barriera tra il corpo e l'ambiente esterno, spesso costituisce una spia delle condizioni di sofferenza dell'organismo e risente delle sollecitazioni ed aggressioni ambientali.

L'esame della cute evidenzia frequentemente espressioni di anormalità che non interessano soltanto il dermatologo, in quanto costituiscono spesso la chiave diagnostica di un processo patologico generalizzato o di singoli organi. È indispensabile, quindi, per il medico riconoscere le lesioni cutanee ed orientarsi circa il loro significato.

Già le *manifestazioni cutanee soggettive* possono assumere importanza diagnostica. Il prurito, spesso svelato dalle lesioni di grattamento, oltre che caratteristico di alcune dermatosi, si osserva, come abbiamo visto, in concomitanza di diverse malattie internistiche: ittero, diabete, uremia, linfogranuloma, leucemie, parassitosi intestinale, ecc...

Il dolore riferito dai pazienti al mantello cutaneo, compare a carattere settoriale e può essere presente in numerose affezioni neurologiche; è tipico dell'herpes zoster il dolore a distribuzione tronculare (che può quindi far sospettare questa affezione ancor prima della comparsa delle manifestazioni cutanee).

L'esame della cute richiede, anzitutto, una ordinata osservazione dei suoi caratteri fisici; questi comprendono: colorito, integrità, umidità, temperatura, spessore, ed elasticità.

Lo *spessore* varia secondo il sesso e l'età e secondo i vari distretti cutanei. In genere, è più sottile nelle donne, nel bambino e nel vecchio.

Lo spessore è maggiore nelle sedi salienti, nelle regioni estensorie degli arti e del tronco; è massimo al palmo delle mani e alla pianta dei piedi.

Il *colore* varia da soggetto a soggetto, in rapporto alla razza, all'età, al sesso, alle regioni corporee e alle condizioni ambientali; le differenze regionali di colorito sono anche in rapporto allo spessore dell'epidermide (ad esempio, colorito giallastro delle regioni palmari e plantari).

Nella razza bianca il colorito è più roseo nelle parti scoperte e nel maschio adulto.

Il colorito risulta dalla presenza nella cute di cinque pigmenti (melanina, ossiemoglobina, emoglobina ridotta, melanoide e carotene) e risente del tono dei vasi sanguigni superficiali, che è in rapporto alla tem-

peratura ambientale, all'attività fisica ed a fattori emotivi.

La melanina è il pigmento più importante; è prodotta dai melanociti e dà tonalità bruna, mentre l'ossiemoglobina fornisce al colorito della pelle la componente rossa, modificabile dal relativo aumento dell'emoglobina ridotta, che dà una tonalità rosso-bluastra.

Un colorito pallido della cute può essere indizio di stato anemico, ma in tal senso assai più indicativo può riuscire l'esame delle mucose visibili (congiuntivale e orale), in quanto il loro tono vasale risente meno dell'edema e dei fattori esterni e il colorito non è influenzato dalla pigmentazione e dal variabile spessore dell'epitelio. Comunque, restando alla cute, il letto ungueale e il palmo delle mani sono le sedi più idonee per individuare uno stato anemico, ma occorre in genere una riduzione piuttosto sensibile del tasso emoglobinico; il pallore anemico infatti suole appalesarsi per valori di emoglobina inferiori a 9 g%.

Le zone abitualmente esposte alla luce solare (volto, collo, dorso delle mani) sono più brune, in rapporto all'aumento della melanina, ma anche tra le parti coperte ci sono zone ove la pigmentazione è maggiormente evidente (areole mammarie, capezzoli, genitali esterni, cute perineale). L'esposizione ai raggi solari può modificare il colore della cute, ma ciò si avvera più facilmente nei soggetti che hanno cute più scura.

La pigmentazione melanica è sotto il controllo endocrino: l'ormone ipofisario melanocitastimolante — MSH — determina iperpigmentazione, mentre il cortisolo sembra inibire detta attività ipofisaria e la adrenalina e la noradrenalina riducono la risposta dei melanociti all'MSH.

Esiste la possibilità di una mancata pigmentazione cutanea congenita (*albinismo*: generalizzata depigmentazione della cute e dei peli o in chiazze più o meno estese) o acquisita (*vitiligine*: depigmentazione a chiazze; Fig. 4-32); una ipopigmentazione diffusa si può riscontrare nel morbo di Simmonds e nell'ipertiroidismo.

Può, invece, verificarsi una *ipermelanosi* nelle seguenti condizioni:

— esposizione a raggi solari ed a raggi roentgen (impiegati a scopo terapeutico);

— irritazione meccanica protratta; irritazione chimica;

— esposizione prolungata al calore: si riscontra in soggetti esposti a sorgenti caloriche, come fuochisti, fonditori, macchinisti. Si può avere una pigmentazione reticolare da calore, ad esempio, da applicazione abituale di borsa calda in una data regione della cute: si ha dapprima un eritema reticolato che poi va incontro a persistente pigmentazione (*dermatite reticolata pigmentaria*; Fig. 4-33);

— gravidanza: iperpigmentazione al volto e al collo, areole mammarie, capezzoli, linea alba e genitali esterni (*cloasma gravidico*), che tende a ridursi lentamente dopo il parto; il cloasma tuttavia può instaurarsi al di fuori della gravidanza;

— *morbo bronzino* (morbo di Addison o insufficienza corticosurrenalica cronica). Si ha una caratteristica tonalità bronzina (Fig. 4-15) diffusa a tutta la

Fig. 4-32. Vitiligine.

Fig. 4-33. Dermatite reticolata pigmentaria.

Fig. 4-34. M. di Addison: chiazze ardesiache sul prolabio e sulla mucosa gengivale.

superficie cutanea, pur essendo più intensa nelle parti scoperte, alle areole mammarie, ai capezzoli, ai genitali esterni, a livello della cute perineale e così pure su eventuali cicatrici e nelle zone di maggiore confricazione cutanea.

È caratteristica dell'Addison:

— la presenza di pigmentazione delle mucose (gengive e faccia interna delle guance, più raramente palato, lingua, congiuntivite, mucose genitali) sotto forma di chiazze ardesiache (Fig. 4-34) di varia dimensione e forma, tendenti alla confluenza.

— il colore quasi normale della faccia volare delle mani, ad eccezione dei solchi;

— l'intensa pigmentazione dei capelli.

La melanodermia dell'Addison viene attribuita alla deficienza del cortisolo, che porterebbe ad una eccessiva increzione di MSH ed ACTH; concorrerebbe anche la deficiente inibizione della melanogenesi da parte dell'adrenalina e della noradrenalina.

— *melanodermie da cause internistiche varie.*

Si possono avere *melanodermie da disendocrinie di natura non surrenalica*, da tumori ipofisari ed altri tumori secernenti ACTH ed MSH, melanodermie da terapia con ACTH. La *melanodermia dei vagabondi* è a patogenesi non ancora ben chiarita.

Una iperpigmentazione melaninica può aversi in alcune affezioni croniche capaci di determinare iposurrenalismo, in un consistente gruppo di affezioni caratterizzate da insufficienza epatica (prurigo melanotica, porfiria cutanea tarda, cirrosi, lipoidosi primaria epato-splenomegalica, epatite cronica attiva, pellagra e stati pellagroidi), nel morbo di Hodgkin; alcuni medicamenti come arsenico, oro, bismuto, clorambucil, possono provocare una ipermelanosi diffusa.

La *sindrome di Peutz-Jeghers* è caratterizzata da poliposi dell'intestino e da lentigginosi periorifiziale, costituita da manifestazioni puntiformi ipercromiche, localizzate anche alla mucosa orale.

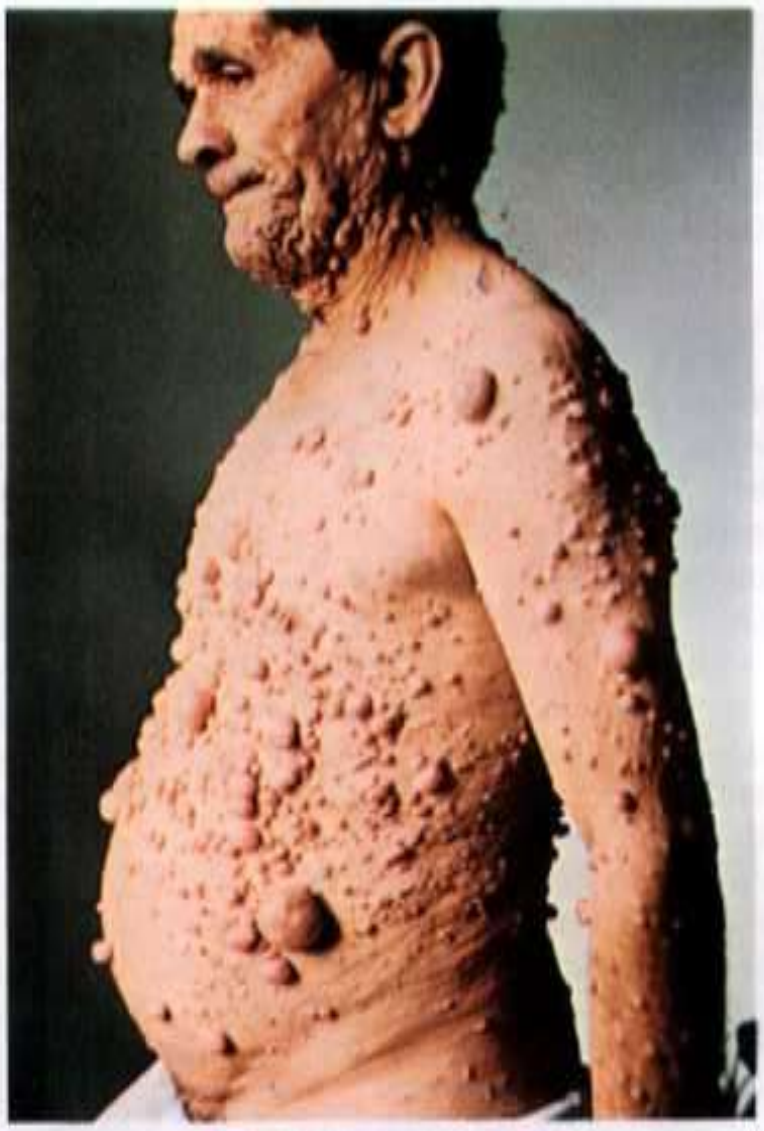

A

B

Fig. 4-35/A, B. M. di Recklinghausen; A) la neurofibromatosi; B) le macchine caffè e latte e i neurofibromi.

Nella *neurofibromatosi di Recklinghausen* (Fig. 4-35 A) si hanno chiazze pigmentarie, dette anche macchie epatiche o caffè-latte (Fig. 4-35 B); esse possono precedere di parecchi anni la comparsa dei caratteristici tumori molluscoidi cutanei.

Esistono, inoltre, delle iperpigmentazioni cutanee non melaniniche o non esclusivamente melaniniche. Così:

— l'*emocromatosi* (cirrosi pigmentaria o diabete bronzino), caratterizzata da una iperpigmentazione color bruno-bronzeo quasi nera della cute, specie delle parti scoperte. Risulta dovuta soprattutto a deposizione nello strato basale dell'epidermide di pigmenti melanici (per insufficienza surrenalica) ed in parte di emosiderina (pigmento ferruginoso) ed emofucsina (sostanza lipoidea) nel derma; è la ferritina ed in prevalenza l'emosiderina che infiltrano anche i visceri (fegato, pancreas, surreni, ecc.). La causa dell'emocromatosi risiede in una alterazione congenita del metabolismo del ferro, con aumentato assorbimento del metallo; alla pigmentazione cutanea, come si è detto, suole associarsi diabete mellito e cirrosi epatica.

Una pigmentazione cutanea uguale a quella dell'emocromatosi si può avere nell'*emosiderosi*, in cui l'eccesso di ferro presente nell'organismo può derivare da iperemolisi o da eccessiva cronica somministrazione di ferro (specie per via parenterale) o da eccessive emotrasfusioni.

Una varietà di emosiderosi è quella che si verifica agli arti inferiori; queste *emosiderosi cutanee regionali* sono caratterizzate da porpore pigmentarie ad evoluzione cronica spesso associate a teleangectasie. Sul piano istopatogenetico si tratta di capillariti purpuriche e pigmentarie ad etiologia oscura, che costituiscono un gruppo di affezioni non ben differenziabili fra loro: *dermatite ocra* (Fig. 4-36), porpora anulare teleangectasica, porpora pigmentaria progressiva, dermatite lichenoide purpurica e pigmentaria;

— l'*alcaptonuria*: pigmentazione nerastra ai padiglioni auricolari ed alle pinne nasali (ocronosi) per deposizione di acido omogentisinico (prodotto intermedio del metabolismo della tirosina); è caratteristico il rapido annerimento delle urine dopo emesse, specie se alcalinizzate;

— la *porfiria*. Un colorito bruno-scuro della cute, con segni evidenti, nelle regioni fotoesposte, di dermatosi cronica attinica, si ha nella *porfiria* per azione fotodinamica delle porfirine (v. pag.). Dal punto di vista dermatologico, la manifestazione più precoce è un certo grado di fragilità cutanea per cui la pelle anche per traumi modesti va incontro a scollamenti od escoriazioni, gementi e talora sanguinanti; a questa condizione segue, dopo qualche tempo, la comparsa di bolle che, come tali o nei loro esiti evolutivi, rappresentano la lesione più caratteristica (sedi preferenziali: dorso delle mani e delle dita, meno spesso fronte, tempie e padiglioni auricolari, nuca). Le bolle, poco fragili, possono rompersi residuandone abrasioni successivamente ricoperte da croste bruniccie o francamente nerastre (Fig. 4-37 A,B);

— la *maschera pigmentaria*: caratterizzata da iperpigmentazione perioculare con disposizione ad occhiali, più frequente nel sesso femminile, senza un sicuro significato patologico (Fig. 4-38);

— le *ecchimosi*: pigmentazioni inizialmente violacee, che poi virano al rosso-violaceo, al verde, al giallo scuro, in rapporto a stravasi di sangue a livello del derma o del sottocutaneo (Fig. 4-39);

— l'*ittero*: accumulo di pigmenti biliari nel sangue e nei tessuti, per cui la pelle, a seconda della quan-

Fig. 4-36. Dermatite ocra.

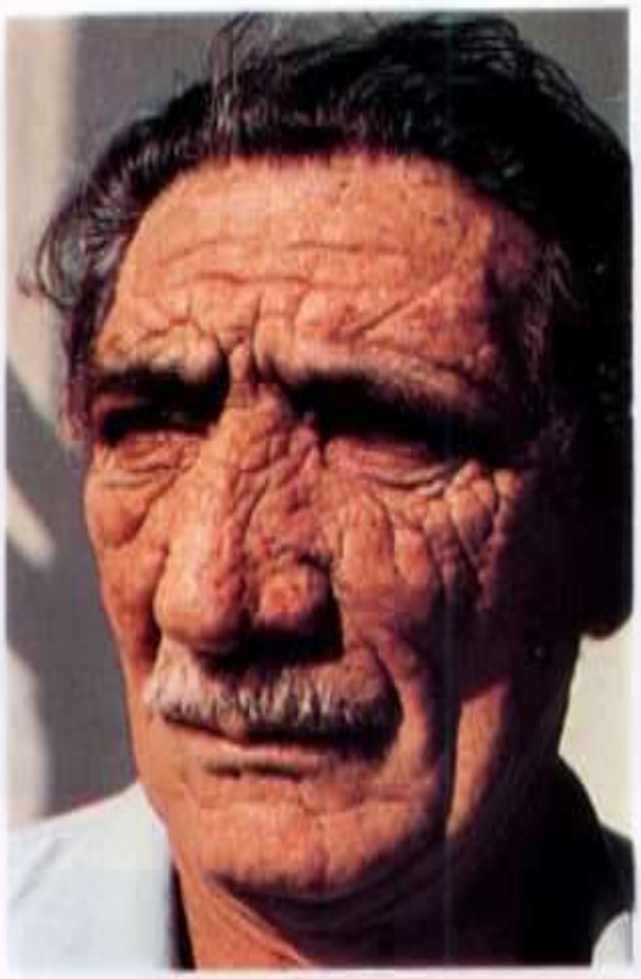

A

B

Fig. 4-37/A, B. Porfiria cutanea tarda; A) volto; B) dettagli all'avambraccio.

Fig. 4-38. Maschera pigmentaria

Fig. 4-39. Ecchimosi.

tità di pigmento accumulato, assume un colore che va dal giallo pallido al giallo intenso, al verdastro; è caratteristica dell'ittero (che può derivare da iperemolisi, da malattie epatocellulari o da fenomeni ostruttivi a livello intra ed extraepatico; v. appresso) la colorazione gialla delle sclere.

Un colorito giallo limone della cute (che assume tonalità più intensa al palmo delle mani ed alla pianta dei piedi) può verificarsi per deposizione di caroteni (*xantocromia carotenica*; Fig. 4-40); può derivare da eccessiva introduzione di vitamina A con gli alimenti (carote, arance) o da alterato metabolismo di questa vitamina (diabete, mixedema).

Esistono, inoltre, delle pigmentazioni circoscritte, durevoli, di origine esterna, per introduzione nel derma di sostanze estranee (*tatuaggio*). Può essere volontaria (con inchiostro di china) o accidentale: penetrazione accidentale di particelle metalliche (Fig. 4-41 A) e nei minatori di polvere di carbone (Fig. 4-41 B) attraverso piccole soluzioni di continuo.

La cute si presenta pallida, come abbiamo visto, negli stati anemici.

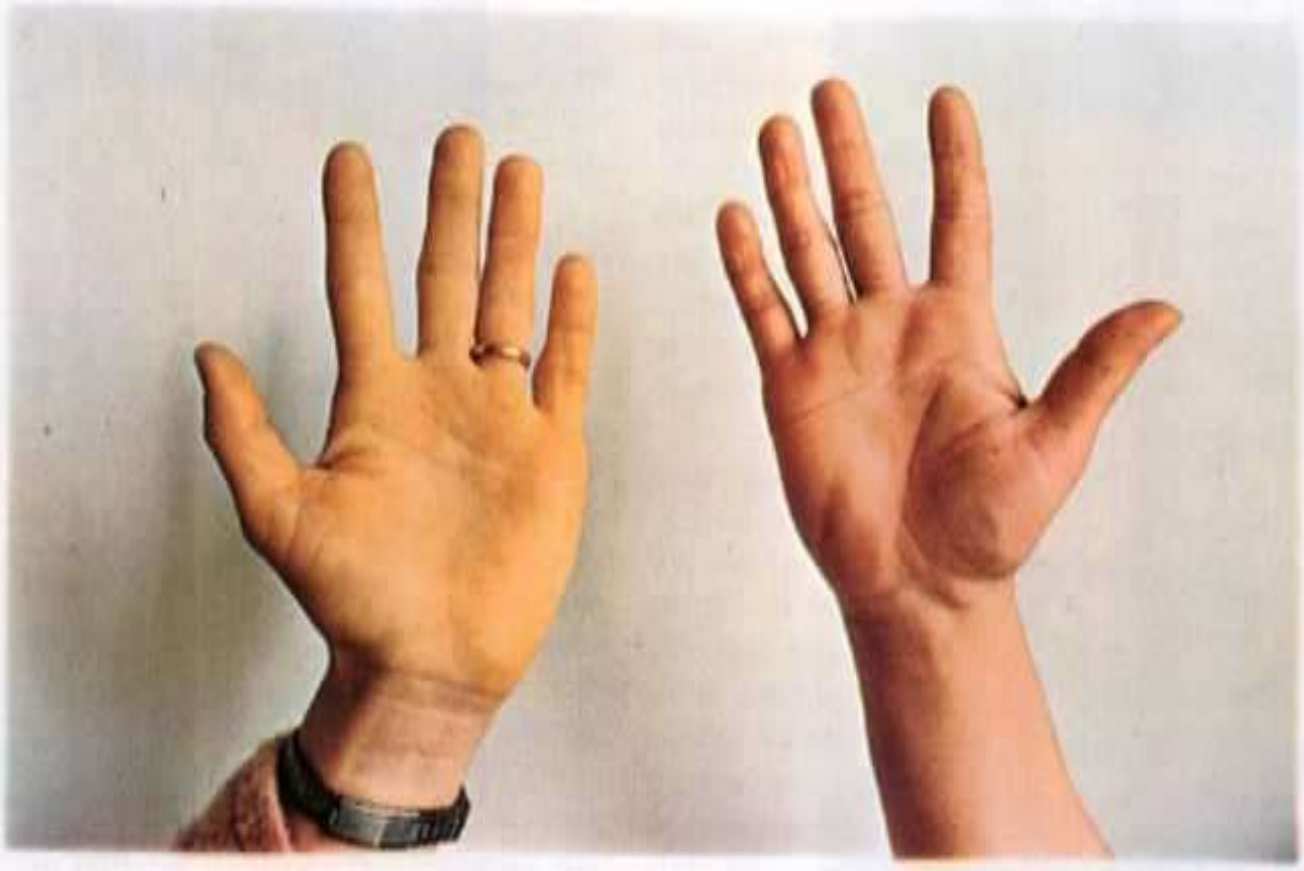

Fig. 4-40. Xantocromia carotenica (confronto con cute di colorito normale).

A

B

Fig. 4-41/A, B. Sostanze estranee nel derma; A) particelle metalliche (mugnaio); B) tatuaggio da carbone (minatore).

Un permanente colorito rosso della cute, soprattutto al viso è abituale nelle *policitemie* (Figg. 4-42, 4-43 e v. Fig. 4-12) siano esse primitive (morbo di Vaquez) o secondarie (ad ipossia per insufficienza ventilatoria cronica, alterata diffusione alveolo-capillare, cardiopatie congenite cianogene; per ipossia da alte quote; neoplasie renali, epatiche, ecc.).

Una colorazione violacea o bluastra della cute e delle mucose visibili costituisce la *cianosi*; a livello cutaneo è più evidente ove la pelle è più sottile e ricca di vasi o il circolo rallentato: labbra, zigomi, padiglioni auricolari, punta del naso, letto ungueale, piedi, ginocchia.



Fig. 4-42. Policitemia.

A

B

Fig. 4-43/A, B. Policitemia associata a m. di Rendu-Osler; A) aspetto del volto; B) dettaglio.

Può essere più o meno intensa (subcianosi, cianosi intensa, cianosi nera) ed a varia sfumatura, in rapporto al grado di ipossia, allo spessore della cute, alla sua colorazione di fondo. È dovuta alla presenza nel sangue circolante di emoglobina ridotta in quantità superiore ai 5 gr. ogni 100 ml. (v. appresso). Cianosi può anche avverarsi nel caso della policitemia, assumendo la cute un colorito rosso scuro, anche in assenza di condizioni patologiche cardiorespiratorie; ciò per incapacità polmonare ad assicurarne la normale saturazione, dato l'aumento dell'Hb totale del sangue e il rallentamento del circolo periferico (a causa dell'aumentata viscosità del sangue e della più completa apertura dei capillari).

La cianosi può mancare, invece, in casi di grave anemia, pur se sussiste una intensa ipossiemia, ove nel sangue capillare non si raggiungano i 5 gr% di Hb ridotta. Oltre alla *cianosi generalizzata* esiste la possibilità di una cianosi distrettuale o circoscritta, conseguente ad alterazioni circolatorie in un settore limitato del circolo periferico.

Una *cianosi localizzata* può derivare da fenomeni spastici a livello arteriolare. Così:

— il *fenomeno di Raynaud*: crisi di cianosi (fase asfittica) che fanno seguito a crisi, in genere di più breve durata, di pallore (fase sincopale) localizzate alle estremità (specie alle mani), che sopravvengono spontaneamente (Fig. 4-48), spesso in seguito ad emozioni e più spesso in seguito all'esposizione al freddo; si accompagnano a dolore.

La fase sincopale è dovuta ad arteriolospasmo e quella asfittica a conseguente paralisi arteriolare e venulare; si parla di *malattia di Raynaud* (forma idiopatica) allorché il fenomeno è bilaterale e presente da almeno 2 anni senza che si appalesi alcuna causa responsabile e di *sindrome* allorché, invece, questa sussiste assieme con collagenopatie, sindrome dello scaleno, costa cervicale, intossicazione da ergotamina, presenza nel siero di crioglobuline o di agglutinine da freddo o compare in soggetti che lavorano con stru-

Fig. 4-44. Fenomeno di Raynaud: fase sincopale.

menti vibranti. Col passare del tempo possono comparire disturbi trofici a carico della cute, specie dei polpastrelli (che si assottiglia, diviene anelastica e talora si ulcera) e delle unghie;

— l'*acrocianosi*: le estremità superiori e più spesso quelle inferiori sono permanentemente cianotiche e fredde, specie nelle giovani donne, per spasmo arteriolare con ipotono venulare; può coesistere iperidrosi. Non si accompagna a dolore, né a disturbi trofici;

— la *livedo reticulare*, la cutis marmorata e la livedo racemosa sono espressione di gradi progressivamente più intensi di un sottile reticolo cianotico con sede elettiva agli arti inferiori. Quando hanno carattere di fissità con eventuale infiltrazione, possono significare la spia di processi sistemici, come l'eritematoide sistemico e la periarterite nodosa.

Agli arti inferiori, e soprattutto alle cosce e più frequentemente nelle donne dopo la menopausa, possono comparire delle *formazioni teleangectasiche venulari*, spesso disposte a forma di "zampa d'oca" (Fig. 4-45).

La *ghirlanda vascolare* di Sahli, denominata anche *corona di Schweniger* (Fig. 4-46 e v. Fig. 7-19), disposta sulla parete toracica anteriore o laterale (non posteriormente) all'incirca a livello della sesta costa, è

Fig. 4-46. Ghirlanda vascolare di Sahli.

Fig. 4-47. Teleangectasie ai pomelli "a carta moneta" e nevo angiomatoso in cirrotico.

Fig. 4-45. Teleancectasie venulari; evidente anche la presenza di gavoccioli varicosi e di dermatite ocra distalmente.

Fig. 4-48. Nevo angiomatoso (spider nevi).

formata da piccoli vasi venosi che tendono a dividersi cranialmente in 3-4 rami; il significato clinico non è ancora ben chiarito. Può osservarsi nei tumori mediastinici con fenomeni di stasi vascolare, nell'enfisema polmonare, ma talora non si accompagna a reperti patologici toracici. Espressioni vascolari cutanee, più tipicamente presenti negli epatopazienti (specie nei cirrotici) sono le teleangectasie ai pomelli "a carta moneta" (Fig. 4-47) ed i nevi angiomatosi o a stella, detti *spider nevi* (Fig. 4-48).

La cute normalmente, specie nelle regioni coperte, si presenta lievemente umida; è di solito asciutta quella del soggetto magro; umida e lucida quella del grasso.

L'umidità della cute, che è dovuta all'attività delle ghiandole sudoripare e sebacee, risente della temperatura ed umidità dell'ambiente esterno, aumentando con l'aumentare della temperatura e della umidità ambientale e viceversa; aumenta anche con l'attività fisica e negli stati emotivi, negli stati febbrili, nella ipoglicemia, nell'insufficienza cardiaca e nell'insufficienza respiratoria.

Nell'ipertiroidismo la cute si presenta umida, calda, liscia ed elastica, mentre nell'ipotiroidismo si presenta secca oltre che spessa, anelastica e fredda (Fig. 4-49).

Nell'uremia la cute è secca, di un pallore giallognolo e ricoperta di manifestazioni micronodulari e micropapulose (*uremidi*).

Dello spessore, turgore ed elasticità della cute si giudica essenzialmente con la palpazione, cercando di sollevarla in pliche.

Nei giovani la cute è più spessa e turgida, mentre negli anziani si assottiglia e diviene secca e grinzosa (Fig. 4-50). Nelle parti scoperte e sottoposte a conti-

Fig. 4-49/A, B. Cute spessa ed anelastica nell'ipotiroidismo; A) mano; B) fronte (si noti il diradamento del terzo esterno delle sopracciglia).

Fig. 4-50. Cute secca e anelastica nell'anziano.

nui traumi può presentarsi più spessa, per maggiore sviluppo dello strato corneo, e meno elastica. Nei giovani la cute sollevata in pliche una volta rilasciata si ridistende subito, mentre negli anziani ciò ritarda ad avverarsi, a causa della diminuzione di elasticità. Lo stato di grave denutrizione riduce pure l'elasticità della cute.

Caratteristiche sono le alterazioni della *sclerodermia* divenendo la cute sottile, anelastica, pergamenacea, talché il suo sollevamento può riuscire impossibile (Fig. 4-51 A); essa può presentarsi a placche (Fig. 4-51 B).

Come si è visto, la sclerodermia conferisce un particolare aspetto alla facies. Abbiamo pure visto che una atrofia cutanea con perdita della elasticità si avvera nella sindrome di Raynaud.

Della temperatura della superficie cutanea si è già detto a proposito della febbre e dell'ipotermia corporea. Comunque, si ricorda qui che la temperatura della mano fornisce indicazioni sullo stato locale della circolazione: è calda nell'ipertiroidismo, fredda nel mixedema e nella insufficienza cardiaca.

A

B

Fig. 4-51/A, B. Sclerosi sistemica progressiva: aspetto della cute del tronco e delle mani; B) Sclerodermia a placche.

Lesioni elementari della cute

La cute può essere sede di lesioni varie che ne compromettono l'integrità; esse possono essere provocate da fattori traumatici, infiammatori, metabolici o neoplastici.

Il riconoscimento delle *lesioni elementari cutanee* e la loro distribuzione sono necessari per l'identificazione delle varie dermatosi.

Si suole fare una distinzione tra *lesioni elementari primitive* che costituiscono la manifestazione iniziale della dermatosi (eritema, pomfo, papula, bolla, nodulo, nodosità, gomma) e *lesioni secondarie*, che costituiscono l'evoluzione di lesioni elementari primitive (ragade, ulcerazione, crosta, erosione, cicatrice). Sono da ricordare anche le *lesioni primitivo-secondarie* che insorgono o come lesioni primitive o come lesioni secondarie ad altri elementi: esse sono la pustola, la squama, la macchia, l'atrofia, la necrosi, la lichenificazione, la vegetazione, la sclerosi, la cheratosi.

L'*ischemia* è un fenomeno di imbiancamento cutaneo (che per lo più si presenta in crisi di breve durata), dovuta ad arteriolospasmo e in genere a notevole riduzione della circolazione sanguigna dei piccoli vasi.

L'*eritema* è un arrossamento congestizio della cute, che può essere circoscritto o poco diffuso e a margini più o meno irregolari, temporaneo; scompare alla diascopia. L'*eritema attivo*, roseo o rosso-vivo, è dato dalla vasodilatazione della arteriole e dei capillari arteriosi, mentre quello *passivo*, rosso-vinoso, cianotico, livido, è determinato da vasodilatazione del ramo venoso dei capillari e delle venule, con rallentamento del circolo. L'eritema, tuttavia, è permanente in alcune condizioni morbose. Così, l'*eritema palmare*, che compare nella cirrosi epatica (Fig. 4-56); chiazzette rosse a capocchia di spillo con componente teleangectasica sono dimostrabili al volto, sul palmo delle mani, ai polpastrelli ed ai contorni ungueali nell'*eritematodes sistemico* (Fig. 4-57, A, B, C) sulla punta delle dita e sulla guance nel *morbo di Rendù-Osler* (Fig. 4-58; per displasia di mesenchima di sostegno; anche Fig. 4-43/A).

Un'altra forma di eritema circoscritto e permanente è quello della *rosacea* (Fig. 4-59) localizzato al naso, alle guance e poi eventualmente alla fronte ed al mento; l'insorgenza in dette sedi di manifestazioni pustolose recidivanti dà luogo al quadro noto come *acne rosacea*. Sul naso può venire a costituirsi uno stato ipertrofico cutaneo la cui espressione massima è il *rinofima*: il naso si presenta aumentato di volume, deforme, a superficie bernoccoluta, con teleangectasie e pori ripieni di sebo (Fig. 4-60).

Sono noti gli *esantemi infettivi acuti* delle malattie eruttive tipiche dell'infanzia (scarlattina, morbillo, rosolia, varicella); ma possono osservarsi esantemi anche in corso di altri eventi infettivi. Così, in concomitanza con la mononucleosi infettiva, con la parotite epidemica e con la toxoplasmosi può manifestarsi un esantema maculo-papuloso od eritemato-papuloso,

Fig. 4-52. Eritema fisso da medicamento.

Fig. 4-54. Scabbia (cunicoli; v. testo a pag. 92).

Fig. 4-53. Manifestazioni eritemato-papulose da farmaci.

difficilmente distinguibile rispettivamente da quello del morbillo e della scarlattina.

Pur considerando che molti esantemi maculo-papulosi si sottraggono a qualsiasi interpretazione eziologica, va tenuto presente che spesso sono espressione di una *tossidermia da farmaci*. I farmaci possono provocare *eruzioni specifiche* (epidermolisi bollosa tossica o sindrome di Lyell e l'eritema fisso da medicamenti; Fig. 4-52) ed *eruzioni aspecifiche*. Queste ultime sono in grado di simulare un enorme numero di affezioni cutanee: esantema rubeoliforme (chinino, chinidina, borato di fenilmercurio); esantema scarlattiniforme (d-penicillamina); esantema morbilliforme o maculopapuloso (ampicillina; Fig. 4-53); eruzione orticaroide (penicillina, malattia da siero); esantema emorragico (da farmaci che provocano trombopenia o danno vascolare); eritema nodoso (sulfamidici); eruzioni acneiformi (corticosteroidi, vitamina B_{12}, ipnotici, composti contenenti bromo); dermatosi simil-lupus-eritematoso (idralazina); fotosensibilizzazione (dimetilclortetraciclina, clorpromazina).

È tipica, ai fini diagnostici, per la *febbre bottonosa* la caratteristica escara (*tâche noire*) e determinata dalla zecca nella sede di inoculazione della Rickettsia conori. L'escara ha margini arrossati, è leggermente pruriginosa, cade dopo circa dieci giorni lasciando un'ulcerazione che guarisce in una settimana; come è noto, la malattia si caratterizza anche per la comparsa di un esantema rosso-vinoso, di tipo maculo-papuloso esteso a tutto il corpo (Fig. 4-55 A, B, C).

Un'altra rickettiosi nostrana è quella che dà il *tifo murino* (da rickettsia mooseri, che parassita il ratto ed è trasmessa dalla puntura della pulce): l'esantema

Fig. 4-55/A, B, C. Rickttsiosi. A) tâche noire (dorso del piede); B) tâche noire (cavo popliteo) ed esantema; C) esantema.

Fig. 4-56. Eritema palmare fisso (cirrosi epatica).

(che di solito risparmia il volto, il palmo delle mani e la pianta dei piedi) è di tipo maculo-papuloso e può subire una trasformazione petecchiale.

Il *pomfo*, lesione caratteristica dell'orticaria (Fig. 4-61), è una rilevatezza cutanea circoscritta e fugace, dovuta ad accumulo di liquido per *exoserosi* nel derma superficiale con possibilità di estensione fino all'ipoderma e, più di rado, all'epidermide (orticaria bollosa per comparsa di bolle sulle manifestazioni urticariose).

La *vescicola* è una piccola raccolta intraepidermica di siero, rilevata sulla superficie cutanea, contenente liquido chiaro; può essere di forma emisferica o ombelicata. Si distinguono vescicole eczematose (Fig. 4-62 A, B, C, D) e vescicole erpetiche con tipica disposizione a grappolo (herpes simplex, più spesso al volto [Fig. 4-63 A, B] ed herpes zoster, che si localizza lungo un tragitto nervoso; Fig. 4-64 A, B).

Fig. 4-57/A, B, C. Eritematodes sistemico (A, B, C).

Fig. 4-58. Morbo di Rendu-Osler.

Fig. 4-59. Rosacea.

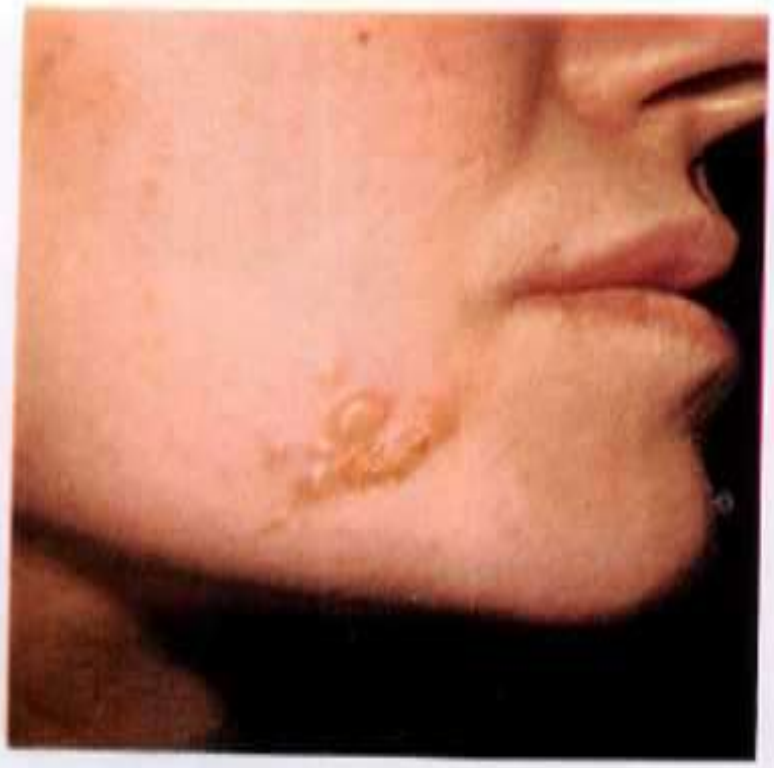

Fig. 4-63 A, B. Herpes simplex.

Fig. 4-64A, B. Herpes zoster.

Da ricordare le macrovescicole dell'*eritema essudativo multiforme* a sede dermoepidermica (Fig. 4-65).

La *bolla* è un rilievo circoscritto, di dimensioni maggiori rispetto alla vescicola. Si forma per distacco o slittamento fra due strati epidermici o fra epidermide e derma (Fig. 4-66 A, B). Le bolle, se sono estese in superficie, in occasione di scottature vengono dette *flittene*.

La *papula* è una piccola area rilevata e dura, non evanescente, solitamente della grandezza di qualche millimetro di diametro, con o senza alterazione del colore, in rapporto a infiltrazione dermica (Fig. 4-67) o ad iperplasia e neoformazione epidermica o ad entrambi i processi. Le papule non persistono indefinitivamente, nè lasciano cicatrici.

Le papule possono farsi molto procidenti sul piano cutaneo; è questo il caso del *condiloma piano* (di natura luetica), che ha superficie lievemente papillomatosa (Fig. 4-68).

Una varietà di papula è costituita dagli *xantomi*, accumuli di lipidi sotto forma anche di placche, che compaiono

Fig. 4-60. Rinofima.

Fig. 4-61. Pomfo.

B

C

A

D

Fig. 4-62/A, B, C, D. A) Eczema atopico; B) eczema da contatto (da cemento): forma vescicolo-squamosa; C) eczema da contatto con ispessimento cutaneo (lichenificazione); D) eczema seborroico.

Fig. 4-65. Eritema essudativo multiforme.

Fig. 4-67. Sifilioderma papuloso (lue secondaria).

A

B

Fig. 4-46/A, B. Bolle; A) eruzione bollosa da medicamenti; B) epidermiolisi bollosa.

Fig. 4-68. Condilomi piani.

Fig. 4-69. Xantelasmi.

A

B

C

Fig. 4-70/A, B, C. Noduli: A) sarcoidosico; B) leishmaniosico; C) cheratoacatoma (tumore autorisolutivo).

in alcuni disturbi del metabolismo lipidico: si distinguono forme primitive e forme secondarie (diabete mellito, malattia di Hand-Schüller-Christian, ecc.). Le espressioni dermatologiche possono essere varie: xantomi nodosi, eruttivi, tuberosi. A livello palpebrale si possono riscontrare gli *xantelasmi* (Fig. 4-69); se spesso sono espressione di alterazioni del ricambio lipidico, possono osservarsi anche in assenza di qualsiasi disturbo metabolico od organico dimostrabile.

Una manifestazione cutanea propria del diabete mellito è la *necrobiosis lipoidica diabeticorum* (Fig. 4-80 A, B): è un quadro che predilige le gambe e che si manifesta con chiazze lievemente rilevate, rosso-brune, talvolta con sfumatura giallognola, irregolarmente rotondeggianti od ovalari, a contorni più o meno netti; la cute si presenta atrofica, costellata da teleangectasie, desquamante a zone, talora erosa ed ulcerata (v. pag. 62). Nella patogenesi di tali lesioni viene valorizzato il ruolo della microangiopatia cutanea.

Il *nodulo* è un processo indurativo circoscritto come una grande papula, ma a localizzazione dermica, di diametro superiore a cm. 0,5, non riducibile, interessante anche l'ipoderma (Fig. 4-70, A, B, C). Differisce dalla papula soprattutto per la evoluzione più lenta, la profondità dell'infiltrato e la tendenza alla necrosi.

I noduli profondi costituiscono le *nodosità*, caratteristiche delle dermoipodermiti e dell'eritema nodoso; nella sifilide terziaria gommosa, nello scrofuloderma, nella lepra nodulo-gommosa, nelle micosi profonde, nelle gomme piogeniche, le nodosità a sede ipodermica, che evolvono di solito verso il rammolimento e l'ulcerazione, sono dette *gomme*.

L'*eritema nodoso* (Fig. 4-71), che è espressione di una risposta cutanea di ipersensibilità a stimoli di natura diversa, è una lesione nodosa rotondeggiante a sede dermo-ipodermica, di volume oscillante da un pisello ad una noce, lievemente rilevata, dolente spontaneamente, di colore rosso-vivo; suole presentarsi a gittate, guarendo ogni singolo elemento dopo 2-3 settimane. La Fig. 4-72 mostra le sedi elettive dell'eritema nodoso.

A proposito di eritema nodoso è da ricordare la non rara forma mista polimorfo-nodosa e le nodosità luetiche, tubercolari, leprose ed ematodermiche.

La leucemia mieloide cronica può, infatti, determinare manifestazioni dermatologiche a carattere nodoso o nodulare, più o meno sopraelevate sul piano cutaneo; anche la leucemia linfatica cronica può provocare infiltrati a livello cutaneo di tipo papulo-nodoso (Fig. 4-73).

La *pustola* è una raccolta circoscritta di pus nel contesto dell'epidermide (Fig. 4-74). Distinguiamo:

1) la pustola epidermica o superficiale (pustola impetiginoide);
2) la pustola profonda (vaiolo, ectima);
3) la pustola follicolare (ostiofollicolite);
4) la pustola dermica, assai rara.

La pustola può rappresentare l'evoluzione secondaria di altro elemento primitivo.

L'*escoriazione* è una soluzione di continuo superficiale interessante l'epidermide e il derma papillare su base traumatica.

Fig. 4-71. Eritema nodoso.

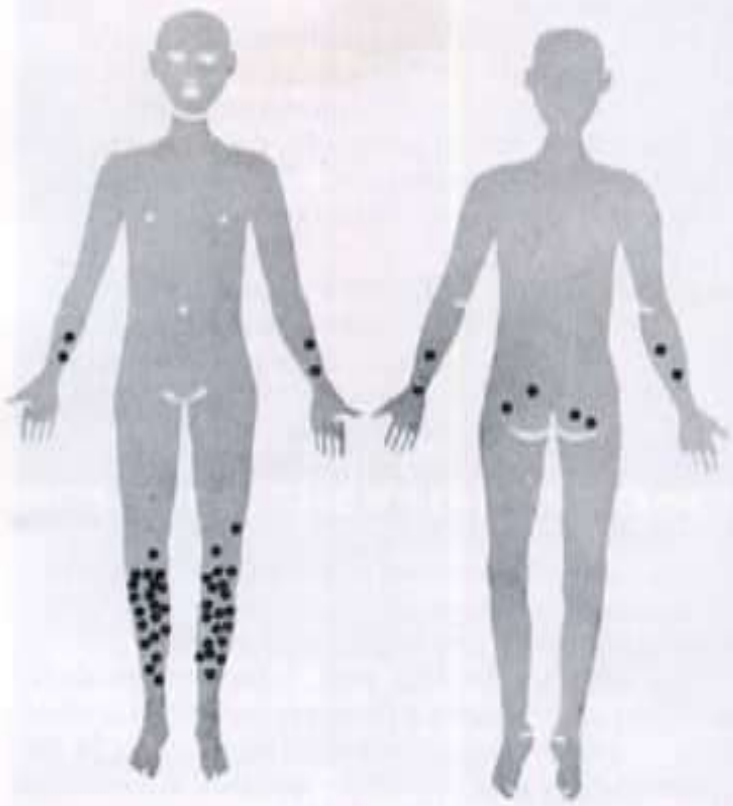

Fig. 4-72. Eritema nodoso. Sedi elettive di localizzazione.

Le *squame* sono lamelle cornee di grandezza variabile, facilmente staccabili dalla superficie cutanea, che derivano da un processo di ipercheratosi o paracheratosi (squame a tipo pitiriasico, Fig. 4-75 A), a tipo psoriasico (Fig. 4-75 B); a tipo foliaceo; a tipo ittiosico (Fig. 4-75 C). Anche esse possono rappresentare la trasformazione secondaria di altri elementi primitivi.

Una persistente colorazione abnorme, che non scompare

Fig. 4-73. Noduli ematodermici (leucosi linfatica).

Fig. 4-74. Piodermite bollosa.

alla diascopia, costituisce la *macchia*. Distinguiamo macchie artefatte, macchie discromiche, macchie cerulee, macchie ematiche o emorragiche, macchie colesteriniche. Può rientrare, comunque, fra le macchie anche l'angioma piano, in cui non si evidenzia il carattere transitorio dell'eritema.

Per *pseudomacchia* si suole intendere l'alterazione del normale colorito in rapporto a sostanze coloranti estranee penetrate in via diretta nella cute o attraverso il circolo periferico. Vi rientrano, quindi, le macchie artefatte, cerulee, ematiche e colesteriniche, mentre le macchie vere sono quelle in rapporto ad un alterata distribuzione del pigmento melanico, per fatti di ipercromia (es.: iperpigmentazione o melanodermie, come nei nevi pigmentari, nel cloasma), di acromia (es.: sifiloderma vitiligoideo, lepra) o di acromia-ipercromia (es.: vitiligine). Le pigmentazioni diffuse costituiscono le melanodermie generalizzate (di cui si è parlato pure nella parte iniziale).

A

A

B

B

Fig. 4-76/A, B. A) Petecchie; B) chiazze ecchimotiche.

C

Fig. 4-75/A, B, C. Squame; A) pitiriasi versicolor; B) psoriasi; C) ittiosi.

A proposito di macchie ematiche le principali manifestazioni emorragiche cutanee sono rappresentate dalle petecchie e dalle ecchimosi. Le *petecchie* sono aree rotondeggianti della grandezza di circa 1 mm. di diametro, dovute a piccole emorragie capillari (Fig. 4-76 A). Le *ecchimosi* sono aree emorragiche di grandezza variabile, maggiore rispetto alle petecchie (Fig. 4-76 B; v. anche Fig. 4-39). Gli *ematomi* sono raccolte emorragiche circoscritte.

La *porpora senile di Bateman* (Fig. 4-77), con sede elettiva al dorso delle mani ed alla faccia estensoria degli avambracci, si presenta come manifestazioni ecchimotiche di varia grandezza, talora confluenti, insorgenti su cute atrofica. Il colore della cute in corrispondenza dell'emorragia varia in rapporto alle modificazioni cui va incontro il pigmento emoglobinico: dapprima rosso-vivo, diviene bluastro ed infine si attenua di intensità virando dal verde al giallo.

Fig. 4-77. Porpora senile di Bateman.

A

B

Fig. 4-78. Eritematode discoide.

C

D

Fig. 4-79/A, B, C, D. Strie atrofiche. A) strie atrofiche da distensione gravidiche; B) strie da ascite; C) strie da disprotidemia in sindrome nefrosica dopo regressione degli edemi; D) nel m. di Cushing.

L'*atrofia cutanea* consiste in una diminuzione di spessore e consistenza della cute a causa della riduzione di numero, peso e volume dei suoi elementi costitutivi. È primitiva come nella atrofia senile, nella gerodermia, nei nevi atrofici, nella poichilodermia, nella craurosi, nelle anetodermie. È secondaria per epifenomeno di dermatosi diffuse (eritrodermie croniche, pemfigo foliaceo) e circoscritte (eritematode cronico o fisso). Nell'*eritematode fisso o discoide* (Fig. 4-78) dopo un processo ipercheratosico la cute diviene atrofica, sottile, diminuisce di elasticità e di consistenza ed è facilmente pieghettabile; il colorito è di solito bianco-madreperlaceo e gli sbocchi ghiandolari e follicolari possono rimanere evidenti.

Dall'atrofia cutanea vanno distinte le *strie atrofiche* o *striae cutis distensae*, ora primitive, ma per lo più secondarie (gravidanza, ascite, neoplasie addominali, ingrassamenti o dimagrimenti, disprotidemie, uso generale o locale di medicamenti (Fig. 4-79 A, B, C, D). Presenti soprattutto sulle pareti laterali dell'addome, sulle cosce e sulle spalle; rimangono di colore rosa per 6-8 mesi, quindi divengono biancastre. Nel morbo di Cushing, a causa della ricca vascolarizzazione del tessuto connettivo, le strie conservano colore rosso-bluastro (*strie rubrae*).

La *necrosi* costituisce l'espressione macroscopica delle modificazioni strutturali che fanno seguito alla morte cellulare (Fig. 4-81 A, B, C).

Focolai di necrosi da insufficienza di circolo o per altre cause possono determinarsi su cute normale (*gangrena*) o insorgere su preesistenti lesioni cutanee (traumi meccanici, elettrotraumi, infezioni ecc.).

L'area di necrosi può divenire più consistente dei tessuti circostanti assumendo colorito nerastro, aspetto duro e asciutto (*gangrena secca*), o i tessuti in preda a necrosi possono presentarsi mollici, umidi e maleodoranti (*gangrena umida*). La placca di tessuto gangrenoso si definisce *escara*.

La *lichenificazione* è data da un ispessimento della cute con accentuazione della normale quadrellatura, per formazione di elementi papulosi a superficie piana, potendo presentare a volte aspetti vegetanti. È in rapporto ad una neurodermite o secondaria a dermatosi pruriginose.

A

B

Fig. 4-80/A, B. A) Necrobiosis lipoidica diabeticorum; B) in fase avanzata.

Si intende per stato papillomatoso o *papillomatosi* l'ipertrofia delle papille dermiche sotto forma di escrescenze; se si associa l'iperplasia dello strato corneo si determina uno *stato verrucoso*. Ne sono causa svariati processi di natura infettiva, neoplastica, medicamentosa o sconosciuta (come il pemfigo vegetante e l'acanthosis nigricans).

Lo stato *sclerodermico* è costituito dall'indurimento sclerotico della cute, che appare di consistenza aumentata e poco depressibile, non si solleva in pieghe e spesso fa corpo con i tessuti sottostanti. Lo spessore è aumentato, normale o anche diminuito per evidente tendenza all'atrofia. Nelle forme circoscritte può essere contornato da un caratteristico anello violaceo lilla (lilac ring). La cute a volte è teleangectasica, depigmentata o ipercromica. Lo stato sclerodermico si osserva classicamente nella sclerodermia (di cui abbiamo già parlato: v. Fig. 4-51).

A

B

C

Fig. 4-81/A, B, C. Necrosi: A) da elettrocuzione all'indice (con bolla all'eminenza tenare); B) batterica; C) da vasculopatia periferica (gangrena secca).

La *cheratosi* è data da un ispessimento dello strato corneo, che, se notevole, viene detto *ipercheratosi*. Esempio di cheratosi congenite a carattere genetico sono l'ittiosi e la cheratodermia ittiosiforme. Esempio di cheratosi acquisite secondarie sono le cheratodermie micotiche, eczematose, psoriasiche delle regioni palmari e plantari. Da tenere presenti le cheratosi follicolari (Fig. 4-82), le leucocheratosi a livello di mucosa, e l'ipercheratosi palmare nell'avvelenamento cronico da arsenico. Stati di ittiosi acquisita dell'adulto possono avere significato paraneoplastico.

Fig. 4-82. Cheratosi follicolare.

La *crosta* è costituita dall'essiccamento di siero, pus o sangue; si parlerà di crosta sierosa, purulenta o ematica. Per la partecipazione di numerose cellule cornee si ha la *squamo-crosta*. La crosta può essere secondaria a numerose lesioni primitive, come le vescicole, le bolle, le erosioni, le ulcerazioni, le pustole. La rimozione delle croste è utile nella pratica semeiologica al fine di osservare la natura delle lesioni sottostanti.

La *ragade* è costituita da una fenditura lineare che non deriva da perdita di sostanza, ma da divaricamento degli elementi istologici della cute. Le commissure labiali, il capezzolo, le regioni palmari e plantari, l'orificio anale e il bordo del prepuzio sono le zone più compromesse dalle ragadi (per eczema, cheratodermie, epidermodermiti piogeniche, moniliasi, lue).

Le *erosioni* nei vari tipi di abrasioni, erosioni propriamente dette ed esulcerazioni, sono costituite da perdite superficiali di sostanza per interessamento dell'epidermide o al più della sommità delle papille dermiche. Compaiono secondariamente a rottura di elementi primitivi umidi, come vescicole, bolle, pustole o a decapitazione di elementi solidi primitivi, come pomfi, papule, noduli.

L'esito più frequente è la riparazione con restitutio ad integrum.

Per *ulcerazione* si intende un fenomeno regressivo di distruzione cellulare da processi flogistici, neoplastici e da turbe circolatorie periferiche, che porta alla formazione dell'ulcera (perdita di sostanza interessante almeno il derma). L'ulcerazione non evolve verso la riparazione spontanea e trasformata in *piaga*, anche con la terapia, risolve in cicatrice, con aspetti che possono orientare su determinati agenti etiopatogenetici. Va detta appunto *piaga* un processo ulcerativo che evolve in processo riparativo cicatriziale. Si distinguono: ulcerazioni acute, subacute, fagedeniche, croniche. L'etiopatogenesi fa distinguere: ulcere da fattori estrinseci (ulcere traumatiche, ulcere da cause fisiche e chimiche, ulcere da cause settiche), ulcere da fattori intrinseci (ulcere da cause endotossiche, ulcere da cause trofiche).

La *cicatrice* (Fig. 4-83) è un accumulo di tessuto fibroso che sostituisce una perdita di tessuto dovuta a infiammazione, traumi, ulcere o ustioni. Le cicatrici possono essere atrofiche o retratte, e possono diventare esuberanti (cicatrici cheloidee). Piccole cicatrici puntiformi in corrispondenza delle vene del braccio o su altre sedi possono indicare l'uso di iniezioni endovenose o sottocutanee (frequenti queste ultime nei diabetici trattati con insulina). Le cicatrici dovute ad intervento chirurgico, in base alla loro sede, possono indicare il tipo di intervento. Un particolare aspetto cicatriziale, con bordi irregolari, a livello dell'ipocondrio destro, suggerisce un prolungato drenaggio delle vie biliari. Si ricordi che l'arrossamento di cicatrici può far pensare erroneamente ad una sarcoidosi.

A distanza anche di anni dall'iniezione sottocutanea di sostanze oleose, per formazione di *granulomi* (oleomi, vasellinomi, v. Fig. 4-84) possono comparire nodosità e placche sottocutanee che tendono a superficializzarsi; sulla cute si hanno aree di rammollimento, fistole e cicatrici.

La cute, specialmente delle parti scoperte, è frequentemente sede di *lesioni precancerose*: xeroderma pigmentoso

Fig. 4-85. Xeroderma pigmentoso.

Fig. 4-83. Cicatrice (conseguente ad elettrotrauma).

Fig. 4-86. Cheratosi senile.

Fig. 4-84. Oleomi.

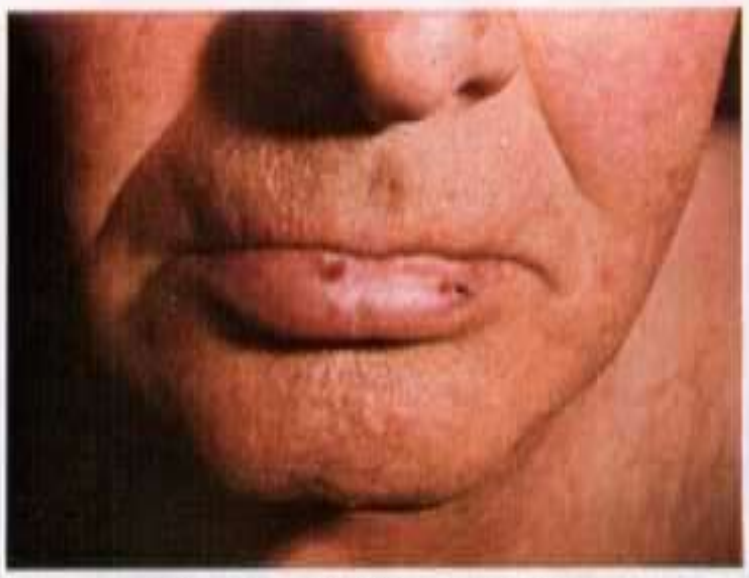

Fig. 4-87. Cheilite precancerosa.

(Fig. 4-85); cheratosi senile (Fig. 4-86); cheilite precancerosa (Fig. 4-87); cicatrici, radiodermiti, leucoplasia.

Non è infrequente l'infestazione dell'epidermide da parte di un acaro, l'Acarus scabiei, che si trasmette per stretto contatto interpersonale e vive dentro l'epidermide. La forma morbosa che ne deriva, la *scabbia*, si caratterizza per il prurito notturno senza alterazioni visibili della cute nella fase iniziale, cui seguono, nelle successive settimane, delle manifestazioni pruriginose generalizzate che tormentano il paziente anche di giorno e non guarisce senza trattamento. L'eruzione cutanea (Fig. 4-54), variabile per intensità, è rappresentata da lesioni elementari di tipo diverso: papule e vescicole rotonde, tese, e papule lineari a volte leggermente trasparenti (cunicoli) alle mani, ai genitali, alle regioni ascellari, al capezzolo, al tronco; il grattamento può causare piodermiti.

Altre dermatosi da parassiti animali sono quelle costituite da pomfi orticaroidi, cioè dalle tipiche *reazioni* alla *puntura o al morso di un parassita*. Le dimensioni del pomfo variano notevolmente: sono piccoli e fortemente pruriginosi quelli da punture di formica o della larva di trombidio (Trombicula autumnalis); più grandi quelli provocati da zanzare e tafani. Le lesioni orticaroidi causate da punture di pulci e cimici hanno impronta emorragica.

I carcinomi primitivi della pelle si possono dividere in *carcinomi invasivi* e *carcinomi in situ*. I carcinomi invasivi a loro volta si suddividono in *basocellulari* (in cui l'elemento costituente la neoplasia ricorda le cellule dello strato basale dell'epidermide), e *spinocellulari* (in cui l'elemento costituente la neoplasia ricorda le cellule dello strato epidermico spinoso). Essi si localizzano di preferenza al viso e al prolabio inferiore (Fig. 4-88).

I *carcinomi in situ* hanno la caratteristica di presentare elementi cellulari neoplastici che per un periodo alquanto lungo permangono in detta sede, rivelandosi sotto forma di chiazze eritematosquamose, papillomatose, verrucose (malattia di Bowen, malattia di Paget mammaria ed extramammaria).

Le metastati cutanee possono essere la prima espressione di una lesione neoplastica viscerale. Vanno ricordate anche le *dermatosi paraneoplastiche*: dermopatie definibili come manifestazioni organiche non metastatiche, che compaiono prima che una forma maligna viscerale si esprima in qualche modo sul piano clinico: dermatite erpetiforme, verruche seborroiche multiple, acanthosis nigrigans, tromboflebite recidivante e migrante, dermatomiosite, ittiosi acquisita, eruzione a tipo eritrema polimorfo e a tipo eritematode, zooster varicelloso, ecc.

Fig. 4-88. Grosso epitelioma spinocellulare della guancia.

ANNESSI CUTANEI

Gli annessi cutanei sono costituiti da peli, capelli, unghie, ghiandole sudoripare e sebacee.

Capelli e peli

I soggetti bruni presentano in genere un maggiore sviluppo pilifero rispetto ai soggetti biondi. Lo sviluppo pilifero è influenzato dagli ormoni sessuali e dalla sensibilità dell'apparato pilifero alla stimolazione ormonale.

Non è da sottovalutare, comunque, il ruolo di fattori familiari e di fattori ambientali, quale ad esempio la luce solare.

Il trofismo dell'apparato pilifero viene anche favorito dall'SH e dalla tiroxina, mentre il cortisolo e le catecolamine sembrano renderlo più sensibile all'influenza degli androgeni.

La crescita del pelo passa attraverso tre stadi: *a)* anagene (o fase di proliferazione cellulare), *b)* catagene (o formazione del follicolo), *c)* telogene (o fase di quiescenza).

Questi tre stadi costituiscono un ciclo e nell'uomo la frequenza di questi cicli è di due all'anno; per i capelli però si hanno solo 3 o 4 cicli in tutta la vita.

Il *ciclo del pelo* è regolato da altri fattori: fattori meccanici, nervosi o psichici e soprattutto ormonali. Tra essi un ruolo fondamentale viene svolto dagli androgeni (soprattutto testosterone e diidrotestosterone); il testosterone possiede un'azione stimolante diretta sulla crescita dell'epitelio germinativo del follicolo pilifero.

La diversità nella quantità e nella distribuzione pilifera tra i due sessi è in rapporto alla diversa entità della stimolazione androgenica, che è maggiore nell'uomo rispetto alla donna ed alla diversa soglia di sensibilità dei follicoli piliferi delle varie regioni corporee alla suddetta stimolazione androgenica.

Dall'epoca puberale in poi si possono distinguere tre gruppi di pilosità di tipo terminale (cioè peli grossi, in genere midollati), in rapporto alla diversa risposta alle fisiologiche stimolazioni ormonali:

1) peli non sessuali, cioè non strettamente dipendenti per il loro sviluppo dagli ormoni gonadici, ma forse dall'ormone della crescita. Sono quelli delle ciglia, delle sopracciglia, degli avambracci e della parte distale delle gambe;

2) peli ambosessuali, presenti cioè in entrambi i sessi, derivanti, all'epoca puberale, dalla trasformazione del vello (cioè peli sottili, morbidi, soffici, corti, senza canale midollare): sono quelli dell'ascella e del triangolo pubico inferiore, per il cui sviluppo sono sufficienti quei bassi livelli di androgeni (soprattutto testosterone), che derivano dalla secrezione corticosurrenalica e dal testicolo in via di maturazione nei maschi e dal corticosurrene e dall'ovaio nelle femmine;

3) peli sessuali maschili: dotati di una soglia di sensibilità molto più elevata dei precedenti, per cui necessitano, per la loro stimolazione, alti livelli di testosterone, come fisiologicamente solo il testicolo maturo può fornire: sono essi i peli tipicamente maschili, cioè quelli della barba, delle orecchie, del naso, della regione presternale, del dorso, del triangolo pubico superiore e del resto dell'addome, della regione gluteo-sacrale, delle cosce, delle braccia, del dorso, delle mani e delle dita.

Appare, quindi, chiaro che il follicolo pilo-sebaceo è un tipico effettore o recettore androgenico, sia nel sesso maschile che in quello femminile.

Ipertricosi e irsutismo

Si parla di *ipertricosi* allorché si ha uno sviluppo esagerato di peli in sede normale.

Esiste una *ipertricosi semplice* o *idiopatica* o *essenziale*, in quanto l'etiopatogenesi è sconosciuta. Si pensa trattarsi di ipersensibilità costituzionale dei follicoli piliferi all'azione degli androgeni; in questo senso esiste sicuramente una trasmissione ereditaria con carattere autosomico dominante. È caratterizzata clinicamente da un eccesso di peli in regioni cutanee tipiche della donna (ciglia, sopracciglia, ascelle, pube, avrambraccia e gambe), senza anormali caratteristiche del pelo stesso.

Da ricordare ancora una *ipertricosi puberale transitoria*, che compare all'epoca della pubertà per poi scomparire spontaneamente dopo alcuni mesi; a questa è assimilabile l'*ipertricosi da stress* (per lo più dopo traumi psichici, malattie infettive, interventi chirurgici, ecc.), che pure scompare con il venir meno della condizione scatenante.

Esiste, infine, una *ipertricosi iatrogena* da terapia non ormonale di lunga durata (streptomicina, isoniazide, difenilidantoina).

L'*irsutismo* è caratterizzato da eccessivo sviluppo, diffuso o distrettuale, di peli sul corpo di una donna (peli duri, spessi, dall'aspetto "maschile"), con distribuzione di tipo maschile, in soggetti che non presentano altri evidenti segni di virilizzazione.

Tra le cause principali vanno ricordate la:

— iperplasia bilaterale congenita enzimopenica del corticosurrene a fenogenesi tardiva;

— sindrome dell'ovaio policistico o *sindrome di Stein-Leventhal* (irsutismo con amenorrea, sterilità);

— iatrogena: da terapia ormonale (androgeni, steroidi anabolizzanti, progestinici di sintesi, cortisone e cortisonici, ACTH).

Ipertricosi ed irsutismo possono verificarsi nel Cushing, nei tumori surrenalici o nell'iperplasia surrenalica; irsutismo può comparire nelle donne in menopausa. Irsutismo si può avere nella iperostosi frontale interna (*sindrome di Morgagni*) associata ad obesità e cefalea e nella *sindrome di Achard-Thiers* (diabete delle donne barbute o sindrome adreno-genitale

Fig. 4-89. Sindrome di Achard-Thiers.

Fig. 4-90. Ipertricosi localizzata alla regione lombo-sanale.

dell'adulto con alterato metabolismo glucidico; Fig. 4-89).

Ipertricosi localizzata può aversi in sede sacrale in caso di spina bifida e nella sede di nevi pigmentari (Fig. 4-90).

Virilismo

Quadro clinico caratterizzato da sviluppo eccessivo di peli sul corpo di una donna, associato ad altri segni di mascolinizzazione: ipertrofia del clitoride, ingrossamento delle grandi labbra, voce di timbro maschile, caduta dei capelli, mancato sviluppo del seno, acne, ecc.

È causato da una cospicua produzione di androgeni, dovuta a:

— neoplasie virilizzanti del corticosurrene (sindrome adrenogenitale acquisita);

— iperplasia bilaterale congenita enzimopenica del corticosurrene (sindrome adrenogenitale congenita);

— ipercorticosurrenalismi metabolici (morbo e sindrome di Cushing);

— neoplasie virilizzanti dell'ovaio;

— neoplasie virilizzanti dell'epifisi.

Un deficiente sviluppo dell'apparato pilifero (*ipotricosi*) può aversi nell'ipogonadismo primitivo e secondario; nel mixedema: mancano i peli ascellari e pubici e nell'uomo manca la barba, si diradano i peli del terzo esterno delle sopracciglia ed i peli sono secchi, grossolani e fragili; nell'ipertiroidismo e negli stati cachettici.

La perdita dei capelli o dei peli (*alopecia*) è raramente generalizzata e congenita (agenesia pilare pura od associata ad altre malformazioni).

Tra le alopecie acquisite (del capillizio e/o della barba) distinguiamo le regionali o diffuse e le circoscritte.

Le prime comprendono la alopecia traumatica (da accidenti traumatici, mania di strapparsi i peli o *tricotillomania*, caduta dei peli da compressione o sfregamento durevoli, strofinio, grattamento), la alopecia da stati anormali (alopecia e calvizie seborroica, senile, pitiriasica, precoce, familiare, la forma peroniera degli iperuricemici) e la alopecia da malattie generali infettive o no, come nel LES, nella sifilide, nel tifo, polmonite, influenza, setticemia, dopo roentgenterapia e dopo trattamento antiblastico.

Assai frequente è la *calvizie seborroica*, che compare nell'uomo adulto, iniziando dal vertice per poi allargarsi, risparmiando soltanto le zone temporo-occipitali; si presenta spesso a carattere familiare, non ha di solito significato patologico e sembra attribuibile a fattori ormonali.

Le alopecie circoscritte si differenziano in cicatriziali e non cicatriziali.

Le forme cicatriziali sono secondarie a ferite, causticazioni, ustioni, tigna (Fig. 4-91), eritematode cronico, sclerodermia, sifilodermi ulcerosi, acne decalvante, e di norma alle follicoliti profonde suppurative o *sicosi*.

Le alopecie non cicatriziali sono: traumatiche, depilatorie, da agenti fisici e chimici, da dermatosi in atto, da area Celsi (o *alopecia areata* sotto forma di chiazze al capillizio Fig 4-92, o alla barba) o *pseudoarea*, allorché piccole chiazze alopeciche tendono a confluire (Fig. 4-93).

La depigmentazione precoce dei capelli (*canizie prematura*), generalizzata o circoscritta, suole avere un carattere familiare e non ha di solito significato patologico.

Fig. 4-91. Tigna microsporica.

Fig. 4-92. Alopecia areata.

Fig. 4-93. Pseudoarea.

Una depigmentazione dei capelli, che diventano anche secchi e fragili, può aversi negli stati di grave malnutrizione e di carenza marziale.

Una iperpigmentazione dei capelli e dei peli, non correlata con l'età del paziente, si suole avere nell'Addison ed anche nella cirrosi epatica.

Unghie

L'aspetto delle unghie può variare sia per quanto riguarda conformazione che consistenza.

Nell'età avanzata spesso le unghie (*onicopatia*) perdono di lucentezza e assumono una tinta giallastra.

La patologia delle unghie risulta complessa, anche perché le varie alterazioni possono essere in rapporto a più cause e si possono trovare associate più alterazioni in rapporto a particolari momenti evolutivi dell'onicopatia. Le principali alterazioni riguardano il colore, la consistenza, la forma e lo spessore.

Sia assottigliamento che fragilità delle unghie possono dipendere da turbe dello sviluppo, stati anemici, insufficienza circolatoria periferica; fragilità può anche rinvenirsi nelle anemie da carenza di ferro e nei soggetti costretti ad immergere frequentemente le mani in acqua. Quando appaiono concave e assottigliate (*koilonichia*) possono essere espressione di fatti distrofici legati a malattie generali croniche e infettive, pur potendo ciò costituire un carattere malformativo congenito.

Unghie a piatto o addirittura concave possono riscontrarsi anche nell'anemia ipocromica. L'*unghia a vetrino d'orologio* (Fig. 4-94) può aversi fin dalla nascita non accompagnata a condizioni patologiche, ma per lo più trattasi



Fig. 4-94. Unghia a vetrino d'orologio.

Fig. 4-95. Dita a bacchetta di tamburo.

di una condizione acquisita, che spesso si associa a dita a bacchetta di tamburo (*dita ippocratiche* o osteoartropatia ipertrofizzante pneumica): dapprima viene a scomparire la normale angolatura (di 160°) tra estremità prossimale dell'unghia e parti molli ad essa soprastanti, che vengono a collocarsi sullo stesso piano (180°), poi la falange ungueale si ispessisce e l'unghia si incurva in senso longitudinale. Le *dita a bacchetta di tamburo* (Fig. 4-95) si osservano per lo più nelle malattie polmonari croniche infiammatorie (bronchiectasie, ascesso), nelle cardiopatie cianogene (congenite e nel cuore polmonare cronico), nelle sindromi da malassorbimento, nella cirrosi epatica.

La presenza di strie o punteggiature bianche (*leuconichia*) può essere derivata da minimi traumatismi della matrice ungueale (Fig. 4-96). Quando la leuconichia è totale può essere congenita, ma anche acquisita a seguito di alcune malattie, quali nefriti, nevriti, ecc.

Vogliamo ricordare ancora:

— le strie trasversali ipocolorate che possono aversi nelle micosi, nell'avvelenamento da arsenico e nell'ipoalbuminemia cronica (cirrosi epatica, sindrome nefrosica);

Fig. 4-96. Leuconichia con onicolisi distale.

Fig. 4-97. Colorazione ungueale da sostanze chimiche (parrucchiere).

— il pallore nell'anemia e il colorito biuastro nella cianosi;

— il colore ardesiaco nell'argiria e quello giallastro da tetracicline.

Nel linfedema le unghie si ispessiscono, si incurvano lungo l'asse longitudinale e si colorano in giallo. Le unghie inoltre possono assumere un colore giallo per azione diretta della nicotina e di sostanze varie (Fig. 4-97). Nel LES può aversi scomparsa delle lunule.

Emorragie subungueali, oltre che per traumi, possono comparire in varie condizioni che si accompagnano a fragilità vasale. Scollamento e sfaldabilità si possono verificare nell'insufficienza circolatoria periferica, nelle disfunzioni tiroidee a carattere ipo o iperfunzionante, a seguito di traumi.

A prescindere da tutte le suddette condizioni, di particolare interesse in medicina generale, si possono riscontrare alterazioni ungueali, che si raggruppano con il termine di *onicosi*; si parla di *onixi*, quando si associa una flogosi dell'unghia stessa e di *perionissi* o *paronichia* quando si associa un processo flogistico infettivo delle pliche sopraungueali e laterali, (che si accompagna quasi sempre a suppurazione e ad onixi), sostenuto per lo più dallo stafilococco aureo e dalla candida albicans.

Distinguiamo più gruppi di onicosi:

— onicosi congenite: anonichia (assenza completa di una o più unghie), unghia epidermica, data da una massa cornea poco consistente, koilonichia (unghie sottili, concave verso l'esterno), scleronichia o unghia ipertrofica ad artiglio (*onicogrifosi*);

— onicosi traumatiche, tra le quali si ricordano la *onicofagia* (abitudine di rosicchiarsi le unghie) e l'usura del bordo libero ungueale con superficie ungueale liscia e lucida, espressione di malattie pruriginose che comportano grattamento prolungato;

— onicosi parassitarie o *onicomicosi*, per cui le unghie, iniziando dal bordo libero e dagli orli laterali si sfaldano, si fanno opache e a volte si colorano in nero o in bluastro;

— onicosi da affezioni cutanee (eczema, psoriasi, lichen ruber planus, pitiriasi rubra pilaris, eritrodermia, pemfigo ecc.);

— onicosi da malattie generali, di cui la più frequente espressione è un solco trasversale (solco ungueale di Beau) in rapporto a un transitorio arresto o ad una turba dell'accrescimento dell'unghia, causato da malattie infettive, traumatismi accidentali e operatori, traumi psichici, parto, sifilide acquisita e congenita.

Parecchie malattie generali croniche (infettive, nervose, discrasiche) possono causare alterazioni ungueali, già in gran parte sopra riferite, di tipo distrofico.

Ghiandole sebacee

L'alterazione più frequente delle ghiandole sebacee è lo stato di *seborrea* (la cute si presenta lucente, untuosa, ispessita) da riportare ad ipersecrezione delle stesse nelle cosiddette regioni seborroiche (cuoio capelluto, volto, regione sternale, retroauricolare). Sono da considerare la seborrea oleosa e la seborrea secca.

È da segnalare che lo stato seborroico costituisce il terreno predisponente per la dermatite seborroica, l'acne giovanile e la alopecia seborroica e che fattori nervosi e diete ricche di grassi animali possono esacerbare questa condizione morbosa. Compromissione delle ghiandole sebacee si verifica negli stati di rosacea e di rinofima.

Nelle regioni seborroiche si possono formare delle *cisti*

sebacee: noduli di varia grandezza, di consistenza molle, che si sviluppano da una ghiandola sebacea (ripiene di cellule epidermiche e materiale grasso) e presentano alla sommità un comedone.

Ghiandole sudoripare

Sudorazione in eccesso (*iperidrosi*), in difetto (*ipo o anidrosi*), *cromidrosi* (o sudorazione colorata per presenza di lipofucsine o più spesso per azione di batteri cromogeni) ed *idrosadenite* (infiammazione delle ghiandole sudoripare causata dallo stafilococco aureo), rappresentano le principali alterazioni delle ghiandole sudoripare.

L'iperidrosi si distingue in generalizzata e circoscritta; quest'ultima si può accompagnare ad acrocianosi e ad ipercheratosi ed associare a *bromidrosi*, che è caratterizzata da sudorazione fetida. Nella forma di iperidrosi circoscritta, specie dei piedi, l'associazione con la epidermofizia è frequente; in quella delle mani può essere impedita ogni attività manuale. È caratteristico della brucellosi l'odore di paglia fradicia del sudore.

Le *miliarie* (sindromi da ritenzione sudorale), si distinguono in cristallina, rubra, pustolosa e profonda.

La miliaria cristallina o *sudamina* è caratterizzata da eruzioni vescicolose, a contenuto limpido, grandi quanto un capo di spillo, pruriginose.

A conclusione dell'esame della cute e annessi, vorremmo ricordare come lo studio dei *dermatoglifi*, cioè delle figure che le creste cutanee formano sui polpastrelli, sul palmo della mano e sulla pianta dei piedi, rivesta notevole interesse nella patologia dei gonosomi e nei quadri morbosi di aberrazione degli autosomi (Fig. 4-98).

EDEMA

L'edema consiste in un abnorme aumento di liquidi nei tessuti interstiziali.

Gli scambi liquidi tra sangue e interstizi si avverano a livello dei capillari: nel settore arterioso del capillare, ove la pressione idrostatica (= 42 cm di H_2O)

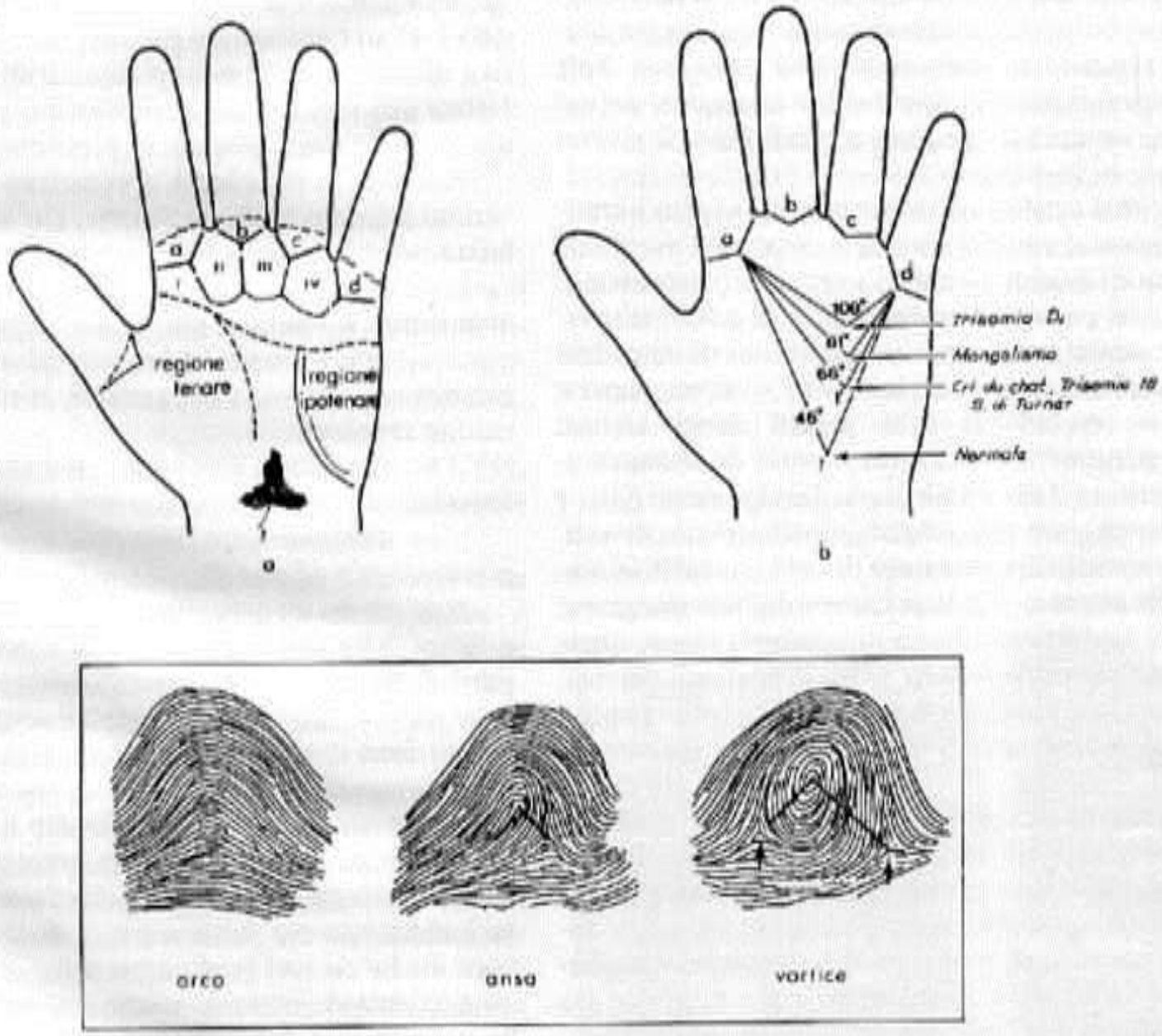

Fig. 4-98. *Dermatoglifi della mano.* In "a" posizione del triradio assiale (t), nel normale di solito situato tra l'eminenza tenare ed ipotenare, lungo l'asse del IV metacarpo.
In "b" è anche determinata la misura dell'angolo ottenuto unendo il triradio assiale (t) con il triradio digitale, sito alla base del secondo dito (a) e con quello della base del V dito (d). L'angolo *atd* che ne risulta sarà tanto più ottuso quanto più il triradio assiale è dislocato distalmente rispetto alla normale posizione, che è vicina alla piega del polso. Sono riportate alcune condizioni di patologia cromosomica che comportano variazioni dell'angolo atd.
In basso sono raffigurati i disegni che si ritrovano sui polpastrelli e che vengono classificati, secondo lo schema di Galton, in archi, anse e vortici (da L. Giuffrè).

è superiore a quella colloido-osmotica delle proteine (pressione oncotica = 36 cm di H_2O) si realizza il passaggio di acqua e di soluti dal sangue all'interstizio, mentre nel settore venoso, vigendo una condizione pressoria opposta (pressione idrostatica = 17 cm H_2O, mentre resta invariata la pressione oncotica) si avvera il passaggio in senso inverso.

Ne deriva che un edema potrà realizzarsi:

— se vi è un aumento della pressione venosa, per cui viene a risultare favorita la fuoriuscita e ostacolato il riassorbimento di acqua e soluti a livello capillare;

— se vi è una diminuzione della pressione oncotica del sangue, in quanto si modifica il giuoco delle forze in competizione a livello del capillare: per diminuzione in senso assoluto delle proteine plasmatiche o per diminuzione in senso relativo, a causa di aumentata introduzione di liquidi e ridotta eliminazione idrica attraverso gli emuntori;

— se si verifica una alterazione della parete capillare, per cui può risultare favorito il passaggio di liquidi e possono passare anche nell'interstizio delle proteine normalmente impermeabili alla parete del capillare e che quindi vengono a modificare il giuoco delle forze in contrasto;

— se si verifica un ostacolo al drenaggio linfatico, che normalmente provvede a smaltire l'eventuale eccedenza di liquidi raccoltisi negli spazi interstiziali.

Esiste in patologia la possibilità di *edemi distrettuali* e di *edemi generalizzati*. In presenza di un edema generalizzato di grado cospicuo, che si accompagna a versamenti trasudatizi nelle grandi cavità sierose (pleure, peritoneo, pericardio) si parla di *anasarca*.

L'aumento della imbibizione dei tegumenti (cute e sottocutaneo) può raggiungere gradi alquanto diversi.

Si può verificare uno stato di lieve succulenza, apprezzabile soltanto con la pressione digitale (meglio se esercitata in corrispondenza di un piano osseo, quale faccia antero-mediale della gamba, malleoli, sacro), che lascerà una impronta sotto forma di fovea appena apprezzabile (*subedema*) o ben profonda (*edema dichiarato*).

Allorché questa imbibizione raggiunge gradi discretamente elevati l'edema si appaleserà già all'ispezione, presentandosi la cute soprastante tesa e lucente, con scomparsa delle pieghe naturali; per gradi ancora più cospicui di imbibizione compaiono smagliature della cute, sotto forma di strie più lucenti e più chiare e infine vescicole, da cui trasuda sierosità.

La consistenza degli edemi recenti è molle, mentre negli edemi cronici essa diventa dura e quindi maggiore sarà la pressione da esercitare e meno profonda ne risulterà la *fovea* (Fig. 4-99), cioè l'infossamento che si ottiene con la compressione digitale e che persiste dopo sospesa la pressione stessa.

Fig. 4.99. Fovea: infossamento protratto dei tegumenti che si ottiene con la pressione digitale nella zona di edema.

La ricerca della fovea serve a distinguere l'edema dal mixedema, che è una manifestazione di ipotiroidismo e in cui l'aumentato spessore del sottocutaneo deriva da infiltrazione mucopolisaccaridica, che gli conferisce una consistenza duro-elastica, per cui la fovea non persiste dopo sospesa la pressione digitale.

Nel caso di mixedema si associano le tipiche alterazioni a livello anche della cute, che si presenta giallastra, secca e squamosa.

L'***edema generalizzato*** (*con stato anasarcatico o meno*) può instaurarsi per:

— grave ostacolo centrale al ritorno venoso (scompenso cardiaco congestizio, mediastino - pericardite cronica);

— ritenzione idrosalina (nefropatie, eccessiva introduzione di sale, medicamenti);

— abbassamento della pressione oncotica (ipoproteinemia): edema discrasico.

Nell'edema da ostacolo centrale al ritorno venoso, a causa della gravità, esso tende a raccogliersi nelle parti declivi: tenderà quindi a disporsi preferibilmente nelle regioni malleolari e pretibiali se il paziente tiene la posizione eretta e nella regione sacrale ed allo scroto, se invece tiene la posizione supina. L'edema, inoltre, si presenta più spiccato a livello dei tessuti maggiormente distensibili (palpebre, scroto, malleoli). La temperatura cutanea nel caso di edema generalizzato sarà abbassata per rallentamento di circolo, che provoca anche cianosi (vedi appresso).

L'edema da ostacolo centrale al ritorno venoso si ha per aumento della pressione venosa sistemica e capillare, ma deriva anche dalla ritenzione idrosalina che consegue alla contemporanea scarsa eliminazione urinaria di acqua e di sale.

Ciò è dovuto allo scompenso cardiaco, che riduce il flusso arterioso renale, causando sia oliguria, sia ritenzione di NaCl, tramite una maggiore increzione di

aldosterone e poi di adiuretina; questo stesso meccanismo entra in azione nel caso di una ritenzione idrosalina dipendente da nefropatia diffusa o da abnorme introduzione di sale o di farmaci sodioritentivi.

Schematicamente si avverano le seguenti tappe:

riduzione del flusso arterioso renale
↓
aumentata produzione di renina
↓
iperaldosteronemia
↓
aumento della ritenzione sodica a livello del tubulo distale
↓
aumento della pressione osmotica del sangue → aumentata increzione di ADH
↓
aumento del riassorbimento di H_2O nel tubulo distale
↓
aumento del liquido interstiziale
↓
edema

L'***edema da ritenzione idrosalina*** può avverarsi in caso di nefropatie con oliguria ed allora si instaura il meccanismo sopra riportato; nel caso di eccessiva introduzione di sodio è questo elettrolita che trattenendo acqua provoca l'edema attraverso l'aumentata increzione di ADH.

Per interventi iatrogeni (corticosteroidi, ACTH, estrogeni, testosterone ecc.), si può avere ritenzione idrica per esaltato riassorbimento di sodio.

L'***edema discrasico*** è legato ad una riduzione delle proteine del sangue e in particolare delle albumine; è caratterizzato da limitata dipendenza dalla posizione corporea ed interessa soprattutto il volto (particolarmente le palpebre); è un edema molle, pallido.

Esso può dipendere da:

— abnorme perdita delle proteine, e soprattutto di albumina, per via renale (glomerulonefrosi);

— abnorme perdita di proteine e soprattutto di albumina per via digestiva (gastroresezione, gastro ed enteropatie proteino-disperdenti, sprue, enterite regionale, diarrea protratta, ecc.);

— abnorme perdita di proteine per via cutanea (ustioni assai estese, pemfigo);

— alterata sintesi di proteine plasmatiche per deficiente apporto alimentare di proteine (*edemi da fame*);

— insufficiente produzione di albumina (epatopatie);

— insufficiente apporto nutritivo (deficit proteico: Kwashiorkor; deficit tiaminico: beri-beri, edemi da fame).

Nell'edema discrasico si possono schematicamente considerare le seguenti tappe:

ipoalbuminemia
↓
ipoonchia
↓ volume plasmatico "efficace"
↓
↑ renina-aldosterone
↑ ADH
alterazioni emodinamiche intrarenali
→ EDEMA
↓
riassorbimento tubulare di Na e H_2O

Gli ***edemi distrettuali*** (così denominati in quanto interessano un distretto o soltanto una parte del corpo) possono essere provocati da:

— *processi infiammatori*: la cute si presenta anche arrossata, calda e dolente alla palpazione (per erisipela, foruncoli, ascessi, ecc.); l'edema infiammatorio (soprattutto da erisipela) può facilmente impiantarsi sull'edema di altra natura (Fig. 4-100);

— *stasi venosa* per occlusione trombotica (flebotrombosi) o compressione estrinseca di un tronco venoso: la cute si presenta fredda e cianotica (per rallentamento del flusso venoso e quindi maggiore estrazione di O_2 del sangue) e si avrà la comparsa di reticoli venosi superficiali per sviluppo del circolo collaterale.

Questa evenienza è più frequente a verificarsi a carico degli arti, specie gli inferiori, ma può interessare anche le vene cave; di questa condizione si parlerà a proposito dell'esame del torace e dell'addome.

Fig. 4-100. Edema da scompenso congestizio con sovrapposto eritema infiammatorio (erisipela della mammella).

Talora si può avere la coesistenza dei segni della flogosi e della stasi venosa: questo è il caso della *tromboflebite*: la parte si presenta edematosa, con cute calda ed arrossata, si intravede un cordone venoso, dilatato, rilevato, dolente, sede del processo tromboflebitico e si assiste allo sviluppo di reticoli venosi collaterali;

— *stasi linfatica* (*linfoedema*): interessa per lo più gli arti.

Linfoedema si ha in caso di metastasi linfoghiandolari con ostacolato drenaggio linfatico; in caso di asportazione dei linfonodi ascellari (ad esempio, per carcinoma mammario) o dei linfonodi inguinali. L'arto si presenta edematoso, pallido, indolente e nelle forme di vecchia data non si riesce a provocare la fovea.

Un linfoedema può anche verificarsi a seguito di processi erisipelatosi recidivanti per ostruzione delle vie linfatiche di drenaggio e assume spesso proporzioni vistose (*elefantiasi*); per lo più è localizzato agli arti inferiori ed è bilaterale. Una forma particolare di elefantiasi è quella conseguente a filariosi.

Esiste una forma di linfoedema primitivo familiare: *linfoedema di Meige*. Può aversi un edema anafilattico, che è rappresentato tipicamente dall'*edema di Quincke*. Si tratta di un edema di estensione limitata, dall'inizio improvviso, fugace (della durata da qualche ora a qualche giorno), legato ad una abnorme permeabilità capillare per liberazione di sostanze istaminosimili, in rapporto a *fenomeni allergici*.

È localizzato per lo più al viso (labbro superiore o inferiore, palpebre, guance), allo scroto ed alle regioni periarticolari (Fig. 4-101). La cute si presenta normale o più spesso pallida, la consistenza è duro-elastica; in genere il paziente avverte localmente senso di tensione, formicolio, talora prurito, che possono precedere la comparsa della manifestazione. Coesiste eosinofilia.

L'edema di Quincke può pure interessare le mucose ed allorché è colpita la glottide può provocare crisi asfittiche.

Assai vicino all'edema anafilattico è *l'edema da puntura di insetti* e morsicatura di scorpioni: l'abnorme permealizzazione capillare è provocata da sostanze tossiche, verso le quali del resto può stabilirsi una sensibilizzazione allergica a causa di precedenti punture causate da animali della stessa specie. A parte il segno della puntura, si caratterizza per maggiore iperemia e dolore.

Edema di tipo allergico è pure quello che compare nella *malattia da siero* e nelle *reazioni a medicamenti* (di solito accompagnate da manifestazioni orticaroidi: pomfi).

— *fattori traumatici* (contusioni, fratture, distorsioni).



Fig. 4-101. Edema di Quincke.

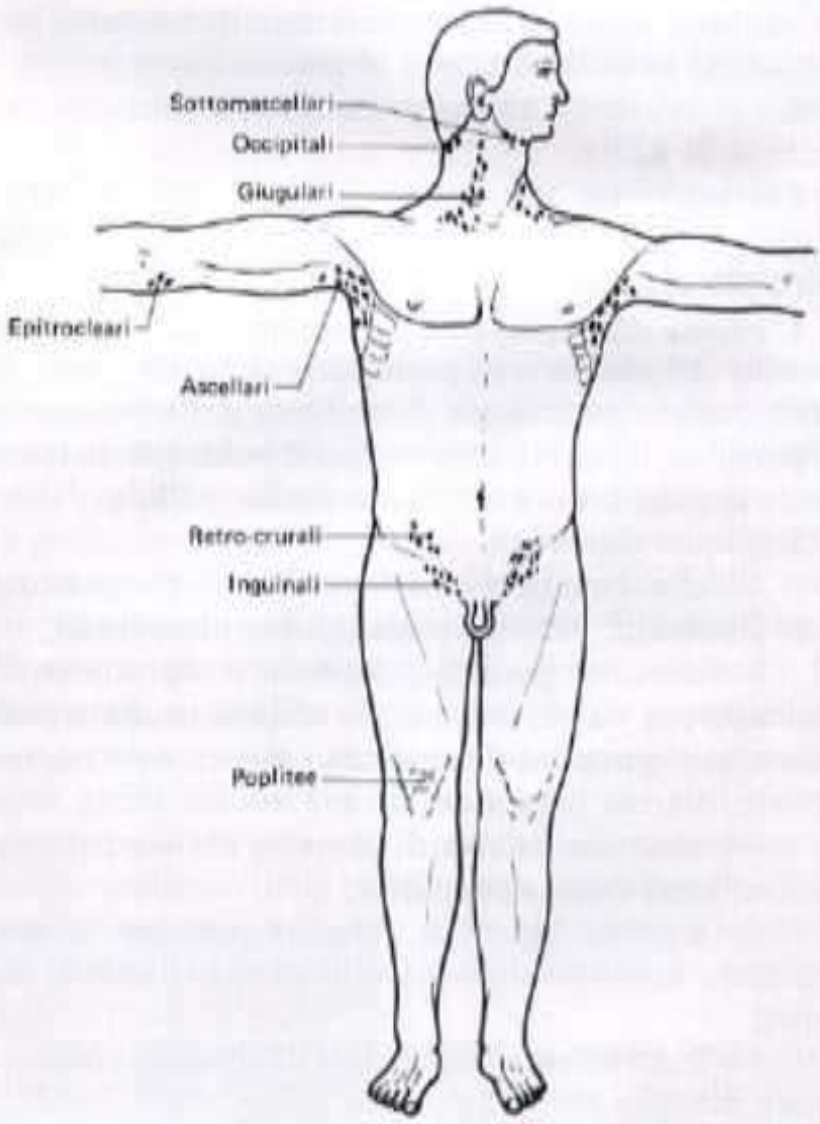

Fig. 4-102. Stazioni linfatiche superficiali.

STATO DELLE LINFOGHIANDOLE SUPERFICIALI

Le principali stazioni linfoghiandolari superficiali sono le sottomandibolari, le occipitali, le laterocervicali, le sopraclavicolari, le ascellari, le epitrocleari e le inguinali; esse sono facilmente esplorabili con l'ispezione e soprattutto con la palpazione (Fig. 4-102).

Delle stazioni profonde (toraciche, addominali e pelviche) si parlerà a proposito dei relativi capitoli.

In condizioni normali le linfoghiandole superficiali (le quali, come quelle profonde, partecipano alla difesa dell'organismo, depurando la linfa dagli agenti patogeni, infettivi o meno, e producendo linfociti e anticorpi) non sono palpabili; lo diventano allorché raggiungono un discreto volume. Nei soggetti molto magri si possono rendere apprezzabili anche dei linfonodi appena ingrossati, sotto forma di pallini da caccia: *micropoliadenia*.

In condizioni patologiche ci si propone di esaminare grandezza, forma, consistenza, dolorabilità, numero dei linfonodi interessati, rapporti tra di loro e con i piani sopra e sottostanti.

È di fondamentale importanza la distinzione tra *adenopatie generalizzate* e *adenopatie circoscritte*; nel primo caso per lo più si tratta di affezioni sistemiche (mononucleosi infettiva, leucemia, linfomi tipo Hodgkin o non Hodgkin, sarcoidosi, ecc.), le quali sogliono provocare un ingrossamento più o meno marcato dei linfonodi e che tuttavia all'inizio può presentarsi sotto forma circoscritta.

Per la forma circoscritta ha importanza la sede dell'adenopatia, in quanto di solito costituisce la spia della localizzazione del processo primitivo. Così, depone per affezione degli organi toracici la presenza di un linfonodo prescalenico. I caratteri intrinseci dell'adenopatia (dolenzia o meno, consistenza, mobilità) variano a seconda che trattasi di flogosi acuta (per lo più da piogeni) o cronica (tbc, lues, infezione aspecifica, ecc.).

Un carattere distintivo assai importante in tal senso deriva dalla consistenza. Nell'adenite acuta e nella tbc la consistenza è parenchimatosa; se si avvia alla suppurazione essa però diviene molle e se questa è già in atto si apprezzerà la fluttuazione.

Nell'adenite acuta, inoltre, i linfonodi sono dolenti e sono sede di processi di perilinfoadenite. Questa è pure spiccata nella tbc (tipicamente cronica) sì da portare alla costituzione di pacchetti linfoghiandolari; i linfonodi tendono ad assumere aderenze con la cute che si fa arrossata ed edematosa e possono fistolizzarsi, dando dei tragitti fistolosi cronici.

Nella linfoadenosi la consistenza è parenchimatosa, gli elementi sono indolenti, isolati e generalizzati.

Nella lues la consistenza è duro-elastica, senza perilinfadenite, non dolenti.

Nelle metastasi carcinomatose i linfonodi perdono precocemente la forma ovoidale, assumono consistenza duro-lignea, sono indolenti e per lungo tempo isolati (fino a quando il processo non ha superato la capsula).

Il linfoma di Hodgkin, che è la linfopatia maligna più frequente, ha spiccata tendenza a formare pacchetti linfoghiandolari che aderiscono ai piani sottostanti, ma non alla cute; la consistenza, che dapprima è parenchimatosa, tende a farsi duro-elastica e poi duro-fibrosa allorché si passa dallo stadio di iperplasia linfatica a quello della sclerosi.

APPARATO MUSCOLARE

In sede di esame obbiettivo generale, per quanto riguarda l'apparato muscolare viene preso in considerazione lo sviluppo e il tono delle masse muscolari, il rilievo di eventuali contrazioni patologiche, la dolorabilità.

Trofismo

Si puo avere:

— ipertrofia muscolare generalizzata in soggetti che svolgono intensa attività fisica (atleti, lavoratori che eseguono lavori pesanti);

— ipertrofia muscolare localizzata se alcuni gruppi muscolari sono sottoposti ad un eccessivo impegno per motivi professionali o per talune condizioni patologiche;

— ipotrofia muscolare generalizzata: nell'inanizione, nell'ipoalimentazione cronica, nelle malattie debilitanti (diabete, tbc, neoplasie, ecc.); in questi casi si verifica un aumento della creatininemia;

— ipotrofie muscolari localizzate: in malattie del sistema nervoso (in quanto il sistema nervoso e in particolare le corna anteriori del midollo, esplicano un controllo importante sul trofismo muscolare); miopatie primitive, immobilizzazione protratta (specie per apparecchi gessati), artriti (per partecipazione dei muscoli facenti capo all'articolazione interessata).

Tono

Il tono si esplora con la palpazione (in caso di ipertonia i muscoli sono duri e in caso di ipotonia sono flaccidi) e con l'esecuzione di movimenti passivi (si saggia la resistenza opposta al movimento). Il tono risulta da un lieve grado di contrazione involontaria mantenuta da impulsi originati dalle cellule motorie midollari (riflessi propriocettivi), le quali risentono di impulsi provenienti dalle vie sensitive periferiche e dai centri nervosi superiori (in senso tonigeno intervengono il sistema extrapiramidale, che agisce essenzial-

mente sul tono posturale, il sistema cerebellare e il sistema vestibolare; il sistema piramidale invece agisce in senso inibitorio).

Ipertonie generalizzate si hanno nel Parkinson, nel tetano, nelle tetanie, nell'avvelenamento da stricnina. Ipertonie localizzate: nelle paralisi spastiche da lesioni delle vie piramidali; rientrano in questo gruppo i crampi (ad esempio, crampo degli scrivani).

Ipotonie muscolari generalizzate si hanno nelle lipotimie, nel collasso cardiocircolatorio, nel coma. Ipotonie muscolari localizzate: nelle paralisi flaccide da lesione del II neurone.

Contrazioni patologiche si possono avere per improvvise contrazioni di singoli muscoli o di gruppi muscolari (*mioclonie*): in caso di epilessia, di stati postencefalitici o per irregolari contrazioni di gruppi di fibre muscolari (*fibrillazione* o *fascicolazione*) a causa di lesioni delle cellule delle corna anteriori del midollo o di lesioni dei tronchi nervosi.

Una contrattura all'inizio della contrazione muscolare caratterizza la *miotonia congenita* (o malattia di Thomsen). Delle varie condizioni patologiche riguardanti il tono muscolare si parlerà nel capitolo XVI.

Dolorabilità

Dolorabilità provocata con la palpazione si può avere nella miosite acuta, nella infiammazione perivascolare (polimiosite), nella trichinosi (invasione parassitaria), emorragia, strappi muscolari.

A proposito dell'esame obbiettivo neurologico si tratterà delle atrofie muscolari secondarie all'interessamento del sistema nervoso e delle *miopatie* o *distrofie muscolari primitive*, dovute ad una primitiva malattia muscolare, che colpisce in genere i muscoli prossimali degli arti.

Una forma particolare di deficit motorio è rappresentata dalla *miastenia grave*: i muscoli colpiti (oculari, degli arti, del tronco), dopo i primi movimenti volontari, vanno incontro ad un progressivo affaticamento fino alla totale paralisi motoria. Trattasi di un difetto a livello delle sinapsi neuromuscolari, che può venire rimosso dalle sostanze anticolinesterasiche (prostigmina).

Va ancora ricordata la *paralisi familiare periodica*: trattasi di un blocco funzionale episodico dei muscoli da ipokaliemia

APPARATO OSTEO-ARTICOLARE

L'esame obiettivo dell'apparato osteo-articolare si esegue con l'ispezione, la palpazione e la ricerca della mobilità attiva e passiva.

Dello scheletro si è detto in parte a proposito della statura. Un esame più dettagliato e approfondito delle condizioni patologiche di interesse internistico dell'apparato osteo-articolare sarà fatto nel capitolo XVIII; qui tratteremo l'argomento soltanto nelle grandi linee.

L'attenzione sull'apparato osteo-articolare può venire di già richiamata in sede di raccolta anamnestica, nel caso il paziente riferisca di dolori ossei od articolari, di limitazioni funzionali, di grossolane deformità articolari.

Con l'ispezione si possono rilevare eventuali modificazioni della forma e lunghezza degli arti, della forma delle articolazioni, se il normale profilo è conservato o alterato (per tumefazioni, deformità), rilevare alterazioni della cute che ricopre le articolazioni (arrossamento, eruzioni, noduli), ricercare la partecipazione degli altri tessuti periarticolari: muscoli adiacenti (ipotrofia, spasmi, fascicolazioni) e guaine tendinee (tenosinovite), e valutare la mobilità articolare attiva.

La palpazione consente di precisare i rilievi ispettivi (così, ad esempio, se una modificazione della forma è di origine sinoviale, ossea o tendinea) e di raccoglierne di altri: temperatura cutanea, dolorabilità alla palpazione, presenza di edemi (ricerca della fovea), presenza di versamento articolare (per il ginocchio si ricorre alla manovra del ballottamento della rotula; v. cap.XVIII). Si saggerà la forza dei movimenti attivi e la mobilità articolare passiva (ampiezza, dolorabilità, resistenza, crepitazione fine o grossolana, mobilità abnorme).

Si ricercherà l'esistenza di *lussazione o sublussazione* (dislocazione completa od incompleta di uno dei capi articolari, con perdita dei normali rapporti topografici) o *anchilosi*, cioè blocco totale di una articolazione con conseguente perdita di ogni movimento (che per lo più consegue a trauma articolare, periartro, emartro, tbc o intervento intrarticolare).

L'esplorazione riesce più agevole a carico degli arti, ma particolare attenzione va ugualmente rivolta alla colonna vertebrale.

Riguarderà anzitutto la valutazione della sua mobilità, che si esplora facendo eseguire movimenti attivi del collo e del tratto dorso-lombare, ricercando se sussiste limitazione o se i movimenti suscitano dolore. A paziente eretto lo si invita a flettersi in avanti fino a toccarsi la punta dei piedi con le dita delle mani estese. Si faranno, quindi, eseguire movimenti di lateralità del tronco e di rotazione del tronco sulla pelvi, facendo tenere i piedi uniti e fissi.

Una diminuzione di mobilità per lo più è dovuta a spondiloartrosi o a spondilite infettiva (tubercolare o da piogeni, da brucelle, ecc.).

Va ricercata la dolorabilità alla pressione sulle apofisi spinose e la contrattura dei muscoli paravertebrali.

Un punto importante ai fini diagnostici è quello di stabilire se è interessata una sola o pochissime giunture o se si tratta invece di un processo che interessa la gran parte o tutte le giunture; se l'interessamento è di natura flogistica (arrossamento della cute sovrastante, aumento della temperatura cutanea, dolorabilità, presenza di versamento articolare, partecipazione dei tessuti periarticolari) o degenerativa (artrosi).

La presenza di *crepitazioni* nei movimenti (che va ricercata con la mano poggiata a piatto sull'articolazione), può fornire utili indizi in tal senso. Le crepitazioni grossolane o scrosci sono dovute ad irregolarità delle superfici cartilaginee e sono caratteristiche della artrosi; invece, le crepitazioni fini originano da tessuto di granulazione che ricopre le superfici articolari (panno) e sono caratteristiche dell'artrite reumatoide.

Le manifestazioni monoarticolari a carattere infiammatorio acuto sono caratteristiche della *gotta*: per lo più alluce (podagra) o il primo dito della mano (chiragra); dell'artrite settica e di quella tubercolare. Nella *sindrome di Reiter* (in cui si associa uretrite e congiuntivite), l'interessamento è pluriarticolare.

Nella *malattia reumatica* sono interessate le grandi articolazioni a carattere flussionario, risolvendosi l'interessamento articolare entro pochi giorni senza reliquati ed è caratteristica la compromissione del cuore, che suole invece lasciare reliquati.

L'*artrite reumatoide* predilige le piccole articolazioni, soprattutto metacarpo-falangee, simmetricamente e nell'articolazione interessata non si verifica ritorno alla norma.

Presenza di noduli in prossimità delle articolazioni si possono riscontrare in varie affezioni: nell'artrosi, sulla superficie estensoria delle dita a livello dei margini dell'articolazione distale (*Heberden*) o della II articolazione (*Bouchard*); noduli di consistenza dapprima cistica e poi cartilaginea od ossea, che derivano dalle capsule e dai tessuti periarticolari (vedi Fig. 18-14).

La gotta può dare delle nodosità (di colore giallastro) a livello del sottocutaneo, delle cartilagini e dell'osso, dolorabili (*tofi*), che possono ulcerarsi, dando luogo alla fuoruscita di materiale pastoso, costituito da cristalli aghiformi di urato di sodio.

Noduli sottocutanei quanto un pisello possono comparire nella malattia reumatica, per lo più indolenti, aderenti ai tessuti sottostanti; essi sono evanescenti.

Noduli sottocutanei possono ancora comparire nell'artrite reumatoide (*noduli di Meynet*), per lo più sulla faccia estensoria dell'avambraccio in vicinanza del gomito; sono indolenti, rotondeggianti, vanno dalle dimensioni di un pisello ad una ciliegia e sono abitualmente aderenti al piano sottostante; sono persistenti.

Maggiori precisazioni circa le condizioni dell'apparato osteo-articolare, come si è detto, si rinverranno nel capitolo XVIII, che è ad esso dedicato.

GENITALI ESTERNI ED ATTRIBUZIONE DEL SESSO

L'indagine semeiologica circa la differenziazione sessuale comporta anzitutto di riconoscere se i genitali esterni sono ben sviluppati ed orientati in senso maschile (pene, testicolo, scroto) o femminile (grandi e piccole labbra, clitoride e vagina). Senza voler scendere in particolari, essendo l'argomento di preminente interesse pediatrico, ricorderemo che lo studio deve comprendere i caratteri sessuali secondari:

— nel maschio prevalenza del diametro bisacromiale sul bisiliaco e viceversa nella donna;

— i capelli più sottili e più folti nella donna;

— lo sviluppo pilifero di gran lunga maggiore nell'uomo (barba, baffi, peli agli arti, al tronco; quelli del pube a disposizione romboidale);

— voce più acuta nella donna;

— sviluppo del seno preminente nella donna.

Lo studio può essere spinto ai caratteri sessuali primari (gonadi ed apparato genitale interno).

In alcuni casi possono sorgere dubbi per una corretta attribuzione del sesso. Un soggetto apparentemente maschio criptorchide, può essere una femmina con sindrome adreno-genitale con massima espressione di mascolinizzazione dei genitali esterni. Di contro nella femminilizzazione testicolare il fenotipo può non lasciare dubbi circa il sesso femminile, a parte l'eventuale assenza di peli alle ascelle, anche se il suo sesso genetico sarà di tipo maschile.

Esistono poi diverse condizioni di intersessualità essenzialmente caratterizzate da ambiguità dei genitali esterni. In alcuni casi, come nella disgenesia gonadica mista, può riscontrarsi la coesistenza di un organo erettile peniforme e di una fessura perineale vulviforme, cui fanno capo uretra e vagina.

In tutti questi casi, oltre allo studio delle gonadi, dovrà ricercarsi la cromatina sessuale (o corpo di Barr) evidenziabile, nei soggetti geneticamente di sesso femminile, sia nelle cellule della mucosa buccale che all'esame cellulare del bulbo pilifero.

Lo studio del cariotipo permetterà di rilevare una situazione 46,XY nei maschi, 46,XX nelle femmine, eventuali aberrazioni numeriche o strutturali dei gonosomi ed anche possibili situazioni di mosaicismo.

PSICHE E SENSORIO

Attraverso la raccolta anamnestica si è in grado di valutare, anche se non compiutamente, le condizioni psichiche del paziente. Un primo giudizio da esprime-

re è quello relativo allo stato di coscienza. Si parlerà di *coscienza vigile*, se le funzioni della vita di relazione (che globalmente vengono definite come *sensorio*) sono integre e di *coscienza obnubilata* o stato stuporoso se queste sono invece compromesse, attuandosi i processi mentali in maniera lenta e confusa.

Si parlerà di *sonnolenza* se il soggetto può venire richiamato alla normalità psichica da idonei stimoli fisici e di *sopore* se invece la ripresa della coscienza è solo parziale.

Si avrà *perdita della coscienza* se vi è arresto totale di tutte le funzioni della vita di relazione, restando conservate o meno le funzioni della vita vegetativa.

Ma vi sono altri aspetti della capacità mentale che vanno presi in dettagliata considerazione e sulla gran parte dei quali già l'intervista anamnestica è in grado di fornirci validi elementi di valutazione. Comunque, un esame psichico approfondito presuppone un buon rapporto medico-paziente, per cui a volte è opportuno praticarlo od almeno completarlo dopo l'esame fisico.

L'internista ha interesse a ricercare i più evidenti sintomi, di orientarsi sulla personalità del paziente e sulla sua emotività, nell'intento di pervenire ad un esame globale, che cioè consideri l'individuo nella sua interezza psico-fisica.

Intanto, già l'aspetto, l'abito, il portamento, la capacità di rievocare i fatti e i sintomi, di esporli con un certo ordine, di coordinarli tra loro e valutarli nella loro entità; la capacità di intendere il contenuto e il significato delle domande a lui poste, di formulare risposte pronte, pertinenti ed esaurienti, fornisce in genere una sufficiente informazione circa le facoltà mentali del paziente ed in particolare le sue capacità mnemoniche (per gli eventi remoti e recenti), di orientamento, di ideazione, intelligenza, giudizio e circa la reattività affettiva e il tono dell'umore. A scopo mnemonico può riuscire utile rifarsi alla sigla GOMAC, che corrisponde alle iniziali di: giudizio, orientamento, memoria, affettività e calcolo, capacità tutte che vanno sistematicamente esplorate con apposite domande, nel corso dell'incontro con il paziente.

Ovviamente il giudizio andrà formulato alla luce anche del livello educativo del paziente, delle sue trascorse esperienze patologiche e dello stato attuale di sofferenza. Il medico cercherà anzi di studiare le reazioni del paziente di fronte alla sua malattia organica e i sintomi psichici ad essa rapportabili, nonché le ripercussioni che lo stato psichico esercita sulla sintomatologia somatica.

In presenza di alterazioni delle capacità mentali si potrà ricorrere ad appositi tests diagnostici, alcuni dei quali sono abbastanza semplici e di immediata esecuzione, mentre altri più complessi sono di competenza psichiatrica.

Così, per giudicare dall'orientamento temporo-spaziale, basterà chiedere al paziente in quale anno, mese e giorno ci si trova e in quale luogo.

Per esplorare la memoria sarà sufficiente chiedere la data e il luogo di nascita, notizie circa la carriera scolastica, il servizio militare, l'attività di lavoro e circa gli eventi occorsi negli ultimi giorni.

Per saggiare le capacità di calcolo si può chiedere al paziente di eseguire semplici operazioni di addizione, sottrazione, moltiplicazione; così, per saggiare le capacità di giudizio e di sintesi lo si può invitare a leggere un racconto e ad esporne i concetti.

Dell'esame delle funzioni psico-motorie e psico-sensoriali si parlerà a proposito dell'esame del sistema nervoso.

COMA

Per coma si intende una durevole perdita di coscienza e delle altre funzioni della vita di relazione (motilità, sensibilità), con turbe più o meno profonde delle funzioni della vita vegetativa.

Sono molteplici le malattie nelle quali può sopravvenire il coma; esse essenzialmente si possono ricondurre a malattie di varia natura del sistema nervoso:

— *coma da lesioni intracraniche*: di natura vascolare, infiammatoria, traumatica, neoplastica; costituiscono la causa di gran lunga più frequente di coma;

— *coma da cause extracraniche*: da turbe metaboliche o da intossicazioni esogene.

Il meccanismo con cui queste varie condizioni possono condurre al coma è in ultima analisi riconducibile all'alterato metabolismo riguardante le funzioni encefaliche che mantengono lo stato di coscienza (il quale risulterebbe dalla interazione continua ed efficiente tra corteccia cerebrale, sistema reticolare e sistema talamo-corticale aspecifico).

In presenza di un ammalato in coma, ai fini di stabilirne la diagnosi etiologica, occorre interrogare i familiari o comunque eventuali testimoni circa le condizioni in cui il paziente è stato trovato, le modalità di insorgenza dello stato comatoso, chiedere se vi sono state convulsioni, conoscere i precedenti patologici del paziente (ipertensione arteriosa, diabete, nefropatia, epatopatia, broncopneumopatia, ecc.), l'eventuale assunzione di tossici, che può risultare abituale (tossicomania) o accidentale o a scopo suicida; eventuali pregressi traumi e loro epoca (data la possibilità per il coma traumatico di un periodo intervallare anche relativamente lungo; è questo, ad esempio, il caso dell'ematoma subdurale).

Il coma è una tipica urgenza medica: spesso è necessario effettuare l'esame obbiettivo mentre si va raccogliendo la storia, in quanto i provvedimenti tera-

peutici sintomatici per mantenere la vita hanno precedenza su quelli diagnostico-etiologici.

L'esame obbiettivo, che sarà sempre completo e dettagliato, è soprattutto rivolto a focalizzare alcuni punti: esame del volto (cianosi, congestione, pallore, edema, ittero, ecc.), ricercando una eventuale alterazione dei lineamenti, del tono muscolare, dell'odore dell'alito, della temperatura, l'esistenza di turgore della cute, di ecchimosi, di esantemi; vanno esaminati gli occhi e le pupille, i caratteri del polso, del respiro, la pressione arteriosa e così l'esame neurologico va condotto con molta accuratezza. Le pupille midriatiche rappresentano un sintomo infausto nel paziente in coma.

Da tale esame si potranno ricavare elementi di orientamento e talora di certezza; dall'esame del sangue e delle urine, rivolto alla ricerca di caratteristiche anormalità umorali, potranno spesso ricavarsi elementi di sicurezza ai fini della discriminazione diagnostica.

Il coma può instaurarsi più o meno rapidamente. Così, il coma da causa metabolica è meno repentino e brusco; quello che insorge per un accidente ictale cerebrale e quello conseguente a traumatismi cranioencefalici è più repentino.

Il coma può avere evoluzione acuta (durata che non supera i 10 giorni) o protrarsi per settimane o anche mesi; ciò è possibile mercé le moderne tecniche di rianimazione, di assistenza respiratoria e circolatoria che consentono di prolungare la sopravvivenza. Il coma può evolvere verso la risoluzione completa o verso la sopravvivenza con sequele di vario tipo e gravità o verso l'exitus.

Ad un quadro clinico caratteristico fa riscontro un caratteristico tracciato elettroencefalografico (vedi capitolo XVI).

La diagnosi di coma va completata da quella di grado. Si distinguono i seguenti livelli di gravità tenendo presente che i confini tra un livello e l'altro non sono affatto netti, esistendo assai spesso momenti di passaggio tra diversi livelli di gravità.

COMA I. È il *coma vigile*. Il paziente è in stato stuporoso, cioè avverte stimoli tattili e dolorifici e così pure rumori intensi e forti, stimolazioni luminose e risponde cercando di allontanare l'agente stimolante.

Stimoli protratti e ripetuti possono provocare il risveglio, cosicché il paziente è in grado di rispondere alle domande e di eseguire ordini elementari. Sono presenti movimenti volontari.

L'alimentazione orale, spontanea o assistita, è possibile, mentre il controllo degli sfinteri è di efficacia variabile; i riflessi cefalici sono conservati. Non vi sono turbe del tono muscolare, né turbe neurovegetative gravi.

Dal punto di vista EEG la reattività è conservata e può anche essere esagerata. Il tracciato evidenzia un ritmo alfa rallentato, appiattito, con qualche bouffée di onde lente (teta o delta), che scompaiono con gli stimoli.

COMA II. Corrisponde al *coma medio* o *"coma propriamente detto"*. La reattività clinica è debole. Il contatto con l'ambiente è perduto, il malato non reagisce che grossolanamente agli stimoli nocicettivi, la reazione verbale è limitata a gemiti o borbottii e, appena lo stimolo viene a cessare, il paziente ricade nel suo stato di torpore. L'alimentazione orale è impossibile; il controllo degli sfinteri è perduto. I riflessi cefalici si affievoliscono (così, l'ammiccamento alla minaccia; il riflesso corneale) o si rallentano (deglutizione). Non vi sono movimenti volontari.

Dal punto di vista EEG la reattività si attenua prima di passare al livello ulteriore. Il tracciato mostra ritmi lenti a bouffées periodiche, sempre più frequenti.

COMA III. È il *coma carus* o *coma profondo*. Ogni reattività clinica è scomparsa. I riflessi cefalici sono aboliti; il primo tempo della deglutizione non avviene più e il riflesso della deglutizione può avere luogo soltanto portando il liquido a livello del tratto posteriore della lingua. La muscolatura è flaccida. I disturbi vegetativi sono sempre presenti e possono essere accompagnati da sintomi di decerebrazione.

Il tracciato EEG si caratterizza per la sua monotonia, la sua immutabilità, l'assenza completa di reattività e di periodicità; il tracciato è sia appiattito che delta polimorfo.

COMA IV o coma sorpassato, in quanto si colloca al di là del coma profondo.

È la forma più grave di coma, che è contrassegnata dall'abolizione completa delle funzioni vegetative. I riflessi tendinei sono aboliti e quelli cutanei plantari indifferenti, il riflesso corneale e quello pupillare sono aboliti; le pupille sono midriatiche. L'EEG non mostra alcun segno di attività elettrica cerebrale. Si ha tachicardia, ipotensione; è frequente il respiro periodico. La sopravvivenza dell'ammalato è assicurata soltanto mercé le più moderne tecniche della rianimazione e l'exitus è a breve scadenza (5-10 giorni).

Il *coma acuto*, come già detto, non supera i 10 giorni di durata.

Nello stadio I la guarigione è la regola: è questo il caso della maggior parte degli obnubilamenti di origine traumatica.

Nello stadio II l'evoluzione può avvenire sia verso il I stadio e la guarigione che verso il III stadio; a questo stadio la morte è quasi fatale.

Il coma prolungato è anch'esso una condizione di sopravvivenza artificiale resa possibile dagli attuali metodi di rianimazione. In esso le manifestazioni della vita di relazione sono abolite irreversibilmente e

TABELLA 4-3: Elementi di diagnosi differenziale dei più comuni quadri di coma

	Coma apoplettico	Coma diabetico	Coma ipoglicemico	Coma uremico	Coma epatico
Eziologia:	Emorragia cerebrale o rammollimento occlusivo o emodinamico, emorragia subaracnoidea (ESA)	Incongruo regime dietetico e insufficiente trattamento insulinico; affezioni febbrili; traumi o strapazzi fisici; episodi gastroenteici, ecc.	Eccessivo dosaggio di insulina, insufficiente alimentazione	Glomerulonefrite diffusa cronica, rene grinzo primitivo, rene policistico bilaterale, ecc.	Epatiti acute e croniche diffuse, atrofia giallo-acuta. Cirrosi epatica. Intossicazione da apiolo
Insorgenza:	Orientativamente: — *improvvisa*: emorragia cerebrale; embolia: — *rapida*: trombosi, per lo più preceduta da prodromi, con evoluzione graduale del deficit e minore compromissione dello stato di coscienza	Lenta, almeno 12 ore	Graduale.	Lenta o subdola	Graduale
Temperatura:	Talora febbre	Ipotermia o ipertermia	Normale	Talora ipotermia	Normale o diminuita
Respiro:	Raro e stertoroso	Profondo, frequente, tipo Kussmaul	Normale	Tipo Cheyne-Stokes	Profondo e irregolare
Pressione arteriosa:	Innalzata (inizialmente anche nella trombosi)	Ipotensione	Normotensione	Ipertensione	Ipotensione
Polso:	Raro, pieno, teso	Piccolo, frequente, molle	Normale	Teso, frequente	Piccolo, molle, frequente
Volto:	Asimmetria facciale; deviazione coniugata occhi e capo	Iperemico	Pallido (talora congesto)	Pallido	Itterico, affilato
Lingua:	Talora emiparalisi	Arida, patinosa	Umida	Impaniata o arrossata	Arida, fuligginosa
Alito:	Indifferente	Acetonico	Indifferente	Urinoso	Foetor hepaticus
Cute:	Umida	Secca	Madida di sudore, fredda	Colorito giallo sporco, secca, frequenti uremidi	Itterica, frequenti manifestazioni emorragiche
Vomito:	Frequente	Abituale	Raro	Quasi costante	Presente
Cefalea:	Presente (intensa nell'ESA, con rigidità nucale)	Presente	Abituale	Presente	Presente

Continua a pag. 108

	Coma ipercapnico	Intossicazione alcoolica acuta	Tossicosi barbiturica	Tossicosi acuta da oppiacei	Intossicazione da CO	Colpo di calore
Eziologia:	Cuore polmonare cronico	Ingestione di alcoolici	Assunzione di barbiturici	Assunzione di eroina, morfina, metadone, ecc.	Inalazione di CO	Esposizione al sole o ad ambienti sopraniscaldati e umidi
Insorgenza:	Graduale	Rapida	Graduale	Rapida	Rapida	Rapida
Temperatura:	Normale	Ipotermia	Ipotermia; talora ipertemia	Ipotermia	Ipotermia; a volte ipertermia	Iperpiressia
Respiro:	Profondo	Bradipnea	Raro e superficiale	Rallentato e superficiale; a volte tipo Cheyne-Stokes. Edema polmonare acuto	Tachipnea Poi bradipnea e respiro di Cheyne-Stockes	Polipnea
Pressione arteriosa:	Ipotensione	Ipotensione	Ipotensione	Ipotensione	Ipotensione	Inizialmente elevata, poi abbassata
Polso:	Piccolo, frequente	Bradicardia	Piccolo, frequente	Piccolo e raro, spesso aritmico	Tachicardia Poi bradicardia	Frequente
Volto:	Cianotico	Congesto	Cianotico	Congesto, cianotico	Rosso ciliegia	Congesto o pallido
Lingua:	Umida	Umida	Caduta della lingua	Arida	Umida	Arida
Alito:	Normale	Odore di alcool	Odore sui generis	Normale	Odore di gas (se intossicazione da gas di città)	Normale
Cute:	Calda	Umida	Umida Bolle (nelle parti sottoposte ad attrito)	Sudorazione. Segni di punture da iniezioni alle braccia	Bolle a volte	Secca e calda Petecchie
Vomito:	Assente	Presente	Assente	Assente	Presente	Presente
Cefalea:	Presente	Presente	Assente	Presente	Presente	Presente. Delirio, spesso rigidità nucale

Continua a pag. 109

TABELLA 4-3: Elementi di diagnosi differenziale dei più comuni quadri di coma *Segue*

	Coma apoplettico	Coma diabetico	Coma ipoglicemico	Coma uremico	Coma epatico
Funzione motoria:	Deficit motorio a focolaio	Assenti Ipotonia	Presenti tremori (possibili convulsioni)	Tremori presenti	Tremori (flapping)
Dolori addominali:	Assenti	Abituali; frequente la diarrea	Assenti	Frequente la diarrea	Non costanti
Occhio:	Pupille torpide, miotiche o midriatiche Fondo oculare ipertensivo → emorragia Fondo oculare normale → rammollimento	Pupille midriatiche e torpide; ipotono dei bulbi oculari	Pupille miotiche; normale tono dei bulbi oculari	Miosi pupillare, mosche volanti, amaurosi, edema palpebrale	Ittero delle sclere
Riflessi:	Tendinei: spesso aboliti. Babinski	Tendinei: assenti	Tendinei: presenti; frequente il Babinski	Tendinei: esaltati; in genere molto diminuiti. Babinski	Iporeflessia dopo un periodo di eccitamento psicomotorio
Es. urine:	Abitualmente negativo	Glucosio, acetone, cilindri del coma	Possibilmente glicosuria	Oligoanuria Isostenuria Albuminuria	Densità assai bassa, albuminuria Iperammoniemia Ipoprotombinemia
Es. sangue:		Glicemia ↑ Chetonemia ↑ Riserva alcalina ↓ K ↓ Ematocrito ↑ Azoto ↑	Ipoglicemia	Azotemia ↑ Creatininemia ↑ K ↑ pH ↓ (acidosi metabolica)	

totalmente, mentre le funzioni della vita vegetativa, a differenza del coma dépassé, non sono compromesse in maniera grave. Spesso, dopo un breve periodo iniziale di torpore (*sidération végétative*), la vita vegetativa può riprendere stabilmente e in misura notevole, sì da concedere a questi individui una relativa autonomia nei confronti dei mezzi di assistenza controllata del respiro e del circolo.

Si tratta di stati che hanno una durata minima di 3-4 settimane e possono protrarsi anche vari mesi e perfino anni. Il paziente, sia pure eccezionalmente, può uscirne anche dopo diversi mesi, attraverso un lentissimo recupero della coscienza.

Come abbiamo ricordato, svariate possono essere le condizioni (intra ed extracraniche), capaci di provocare il coma.

Le forme principali di coma sono: coma apoplettico, coma diabetico, coma ipoglicemico, renale, epatico, ipercapnico, meningeo, mixedematoso, iposurrenalico.

E tra i comi da intossicazione esogena: barbiturico, alcoolico, morfinico, da CO.

A significare le difficoltà che si possono incontrare nella diagnostica del coma, è da tenere presente che se i confini clinici dei vari tipi di coma appaiono per lo più ben definiti, per alcuni tipi invece appaiono alquanto incerti, per cui la loro individuazione comporta notevoli difficoltà; talora elementi discriminativi possono affiorare soltanto dall'anamnesi e dai dati di laboratorio. Comunque, anche in presenza di un coma che in base ai precedenti morbosi del paziente (diabete, nefropatia, ipertensione) potrebbe apparire di identificazione relativamente agevole, occorre essere assai prudenti onde evitare gravi errori diagnostici; pur tenendo nel dovuto conto l'anamnesi, occorre, affidarsi soprattutto ai dati clinici obbiettivi ed alla verifica del laboratorio. Così, in presenza di un cranio-

Segue

	Coma ipercapnico	Intossicazione alcoolica acuta	Tossicosi barbiturica	Tossicosi acuta da oppiacei	Intossicazione da CO	Colpo di calore
Funzione motoria:	Tremori Convulsioni	Irrequietezza motoria, tremore fine, frequenti allucinazioni	Inizialmente ipertemia e cloni	Ipotonia	Spesso convulsioni	Spesso convulsioni
Dolori addominali:	Assenti	Presenti	Assenti	Dolori		Frequenti
Occhio:	Miosi; reperto di papilla da stasi	Midriasi	Miosi; nistagmo	Miosi estrema	Midriasi	Midriasi
Riflessi:	Iporeflessia Babinski	Aboliti	Ipo-areflessia Non riflessi patologici	Iporeflessia Frequente Babinski	Babinski	Iperreflessia
Es. urine:	Oliguria	Policuria	Oliguria Presenza di barbiturici	Reperto dei metaboliti dei tossici in questione	Oliguria, albuminuria a volte glicosuria	Oliguria
Es. sangue:	pH ↓ (acidosi respiratoria) PCO_2 ↑ PO_2 ↓ Globuli rossi ↑ Azotemia ↑ Creatininemia ↑	Alcoolemia (3-5%)	pH ↓ PCO_2 ↑ PO_2 ↓ K ↑ Azoto ↑ Creatininemia ↑ Determinazione qualitativa e quantitativa dei barbiturici	pH ↓ CO_2 ↑ PO_2 ↓ K^+ ↑ Reperto dei tossici in questione e loro metaboliti	Carbossi emoglobina ↑ (es. spettrofotometrico o chimico ↑ glicemia spesso	

traumatizzato può accadere che il coma sia stato causato in verità da una crisi ipoglicemica, la quale facendo perdere il controllo al paziente ha consentito il determinarsi del trauma cranico.

Nella tabella 4-3 vengono schematicamente riportati i più importanti elementi distintivi dei principali quadri di coma.

Nella Tabella 4-3 sono schematicamente riportati i dati più significativi ai fini diagnostico-differenziali dei principali tipi di coma; si tenga presente che in essa per quanto riguarda il comportamento del tono muscolare e dei riflessi tendinei si fa riferimento al coma profondo, potendo il loro comportamento essere diverso nel coma vigile.

Per quanto riguarda il *coma diabetico* nella Tabella si è fatto riferimento al coma chetoacidosico, che è quello che più frequentemente occorre nel diabete. Tuttavia, vanno anche tenuti presenti il:

— *coma iperosmolare*, non acidosico: è causato da una rapida perdita intracellulare di acqua, non compensata da un sufficiente apporto di liquidi. Sopravviene in soggetti adulti con diabete mellito di grado piuttosto moderato, a seguito di eccessi alimentari, di vomito, diarrea o di somministrazione di diuretici: non alito acetonemico, non respiro di Kussmaul. Si ha disidratazione massiva (ematocrito > a 70%), iperosmolarità plasmatica (> a 350 mOsm/l) , ipernatriemia, assai spiccata iperglicemia, iperazotemia; il K ematico è normale o aumentato, la riserva alcalina non è ridotta ed il pH del sangue è normale.

— ***coma da acidosi lattica***, è caratterizzato dalla coesistenza di tre elementi: segni chimici di acidosi, con lattatemia aumentata (oltre i 5 mM/l), diminuzione dei bicarbonati (> 10 mEq/l) e abbassamento del pH del sangue arterioso al di sotto di 7,25, correlato con l'aumento del lattato. La chetonuria è assente o modesta; frequente l'ipopotassiemia. Si ha respiro di Kussmaul. Può sopravvenire nel trattamento del dia-

bete con alte dosi di biguanidi (metformina e fenformina, che aumentano il tasso di acido lattico ematico); vi vanno incontro, oltre che i diabetici, soprattutto i soggetti con insufficienza renale, epatica, cardiocircolatoria e respiratoria per il verificarsi di un non adeguato apporto di ossigeno ai tessuti, il che può anche essere provocato dalla somministrazione di farmaci (barbiturici, sulfamidici, salicilici, antistaminici, ecc.) e dall'alcoolismo acuto.

Merita sottolineare come altri possibili tipi di coma si differenzino per particolari caratteristiche. Così il:

— ***coma surrenalico*** (di cui sono caratteristiche la colorazione bruno scura della cute e le chiazze pigmentarie bronzine buccali) può verificarsi nell'insufficienza surrenalica cronica: è spesso scatenato da infezioni, diarrea e vomito, interventi chirurgici. A seguito di una crisi addisoniana si ha spiccata disidratazione con collasso circolatorio, ipovolemia, spesso dolori dell'addome superiore, oliguria, iperazotemia, ipoglicemia, febbre o ipotermia, deliri ed infine coma;

— ***coma basedowiano***, evenienza rara: è preceduto dalla crisi tireotossica (struma, esoftalmo, tremori, ipertermia, tachicardia o tachiaritmia) e poi sopravviene grave astenia, adinamia, con stato stuporoso;

— ***coma mixedematoso***: accanto all'aspetto caratteristico della cute (cute ispessita, anelastica, secca e squamosa) e della lingua, si rinviene ipotermia, bradicardia, bradipnea, ipotensione e ariflessia rotulea; spesso è preceduto da crisi convulsive;

— ***coma iperparatiroideo***: un quadro di "iperparatiroidismo acuto" può verificarsi nel corso dell'iperparatiroidismo cronico o negli stati ipercalcemici (da plasmocitoma, diffuse metastasi ossee, ecc., con calcemia superiore a 16-17 mg%); è caratterizzato da astenia, confusione mentale, cefalea, vomito, diarrea, stato di essiccosi, iperpiressia e coma;

— ***coma meningeo***: il paziente si presenta con atteggiamento a cane di fucile, con rigidità nucale, segno di Kernig e di Brudzinski; può essere presente Babinski e si può avere respiro di Biot (respiro normale alternato con periodi di apnea).

SEMEIOTICA SPECIALE

CAPITOLO QUINTO

ESAME OBBIETTIVO DEL CAPO

L'esame di questo segmento del corpo si avvale essenzialmente dell'ispezione e della palpazione.

Seguendo uno schema standardizzato, verranno presi in successiva considerazione il cranio, il cuoio capelluto e i capelli, le orecchie, gli occhi, il naso e il cavo orale.

Cranio

È la morfologia del cranio che imprime le principali caratteristiche al capo.

La forma e grandezza del cranio possono variare di molto, in rapporto a fattori razziali e familiari; della facies si è già parlato nella semeiotica generale.

Per la nostra razza, nell'adulto si parla di *microcefalia* (che suole accompagnarsi ad idiozia) se la circonferenza, misurata all'altezza della glabella (tra le due arcate sopraciliari) e dell'inion (protuberanza occipitale esterna), non supera i 40 cm. e di *macrocefalia* se supera i 60 cm.

Una delle cause più frequenti di macrocefalia è l'*idrocefalia* (cioè l'aumento del liquor nei ventricoli cerebrali o negli spazi meningei), stabilitasi prima della chiusura delle suture craniali (che normalmente avviene tra i 6 e i 18 mesi dalla nascita; Fig. 5-1); un ritardo della chiusura può aversi per rachitismo, ipotiroidismo, sifilide congenita.

Un aumento di volume dopo completato lo sviluppo, può avverarsi, per maggiore spessore delle ossa della volta, nel morbo di Paget e nell'acromegalia.

In riferimento alla forma, che di norma è ovalare, si parla di *dolicocefalia* se la forma si presenta allungata e di *brachicefalia* se è rotondeggiante; di *turricefalia* se lo sviluppo è prevalente in altezza (si suole osservare nei soggetti con ittero emolitico costituzionale e nell'anemia drepanocitica; Fig. 5-2); di *oxicefalia* o cranio a cono, di *platicefalia* se il vertice è appiattito, di *scafocefalia* se ha la forma di carena di nave. Se le bozze frontali sono sporgenti si parla di *fronte olimpica* e di *cranio natiforme* se le bozze parietali sono as-

Fig. 5.1. Idrocefalia.

Fig. 5.2. Turricefalia.

sai sviluppate e separate tra loro da un avvallamento; entrambe queste anomalie sono espressione di rachitismo.

Nella *malattia di Crouzon* (disostosi craniofrontale) si trovano spiccate bozze frontali, naso a becco di pappagallo, aplasia del mascellare superiore, esoftalmo e ipertelorismo (aumento della distanza tra le due orbite).

Asimmetrie del cranio possono derivare da anomalie di sviluppo e da processi patologici di varia natura (traumi, processi osteomielitici o periostitici, neoplasie ossee, ecc.).

Cuoio capelluto e capelli

Della semeiotica dei capelli e del cuoio capelluto ci siamo già occupati nel paragrafo dedicato alla cute ed all'apparato pilifero.

Il cuoio capelluto, più che altre aree cutanee, può essere sede di cisti sebacee.

I capelli possono essere infestati da pidocchi o da tigna.

Ricordiamo che i capelli, i quali sono normalmente sottili ed untuosi, possono assumere particolari caratteri in talune condizioni; così, sono setolosi e secchi nel mixedema.

Perdita dei capelli si suole verificare a seguito di chemioterapia antiblastica (Fig. 5-3).

Fig. 5.3. Notevole sfoltimento dei capelli in soggetto di recente sottoposto a chemioterapia antiblastica.

Orecchie

La grandezza e la sporgenza dei padiglioni auricolari in condizioni normali possono variare notevolmente.

Una maggiore prominenza può verificarsi in caso di tumefazione della ghiandola parotide (per processi flogistici o neoplastici) o per ostruzione del dotto escretore e nella mastoidite.

A livello dei lobi auricolari (come pure nelle regioni zigomatiche), la cianosi si evidenzia in modo particolare in rapporto alla sottigliezza dell'epidermide ed al rallentamento del circolo (Fig. 5-4).

A

B

Fig. 5.4/A, B. A) Cianosi del padiglione auricolare; B) Cianosi delle labbra.

Depositi sottocutanei di urato sodico sotto forma di noduli (*tofi*) si rinvengono spesso nella gotta a livello dell'elice e dell'antelice; un colorito grigio-azzurro del padiglione auricolare si ha nella *ocronosi* (malattia dismetabolica per cui le urine diventano nere appena emesse).

Può verificarsi fuoruscita dal meato acustico esterno di materiale purulento per foruncoli del condotto acustico esterno (che sono particolarmente dolorosi data la scarsezza di tessuto connettivo lasso), per otite esterna o media; di sangue e liquor nel caso di fratture della base cranica. Viene da taluni attribuita importanza alla presenza di un solco diagonale del lobulo dell'orecchio nei soggetti precocemente predisposti alla coronarosclerosi (*segno di Frank*; Fig. 5-5).

Fig. 5.5. Segno di Frank: solco diagonale del lobulo dell'orecchio (v. testo e v. Fig. 5.4-A).

Faccia

Si può spesso rinvenire una lieve asimmetria del volto, senza significato patologico.

Si è già parlato della facies e delle alterazioni della cute; vorremmo ora ricordare come nel LES sia facile riscontrare un eritema che interessa gli zigomi e talora anche il naso (*eritema a farfalla*; vedi Fig. 4-41). Manifestazioni cistiche al viso si hanno nella seborrea tuberosa.

Una marcata asimmetria facciale si può rinvenire per paralisi del facciale; allorché questa è di tipo periferico, per l'interessamento del ramo superiore si associa alla deviazione della rima labiale verso il lato opposto l'impossibilità a corrugare la fronte (*segno di Bell*) ed a chiudere l'occhio (Fig. 16-34). Al volto si possono rilevare movimenti involontari abnormi, come i tics, rappresentati da contrazioni spasmodiche periodiche ed involontarie delle labbra, delle palpebre, del naso.

Le sopracciglia sono diradate, specie nel terzo esterno, in caso di mixedema e di ipopituitarismo, mentre ipertricosi sopraccigliare si ha nell'ipertiroidismo. Nelle donne ipertricosi, soprattutto del labbro superiore e del mento, è facile rinvenire nell'ipercorticismo spontaneo o iatrogeno (Fig. 5-6) e nelle sindromi adrenogenitali.

Fig. 5.6. Ipertricosi da ipercortisolismo.

Occhi

Un edema palpebrale persistente (un edema fugace potendosi verificare dopo sonno alquanto prolungato) si può avere in numerose condizioni morbose e soprattutto nelle nefropatie che si associano a ritenzione idrica (glomerulonefrite acuta, sindrome nefrosica) e nell'erisipela recidivante (Fig. 5-7).

Nella trombosi del seno cavernoso si instaura rapidamente un edema intenso delle palpebre.

Edema palpebrale monolaterale può anche comparire in caso di sinusite frontale acuta, nell'ascesso dentario (Fig. 5-8), nell'edema angioneurotico, per puntura di insetti.

Un edema bilaterale suole associarsi a processi flogistici o infiltrazioni a carattere neoplastico delle ghiandole lacrimali (*sindrome di Mikulicz*, risultante da ingrossamento bilaterale delle ghiandole lacrimali

A

B

Fig. 5.7/A, B. A) Edema palpebrale in nefropatica (sono anche evidenziabili xantelasmi); B) Edema palpebrale bilaterale da erisipela recidivante.

e salivari), nella tbc, nel LES, nella leucemia, nell'Hodgkin e nella sarcoidosi.

Un edema infiammatorio palpebrale si ha per erisipela acuta, *orzaiuolo* (piccolo ascesso a carico di un follicolo pilifero delle ciglia), *calazio* (ostruzione del dotto di una ghiandola sebacea tarsale).

Fig. 5.8. Edema monolaterale del viso per ascesso dentario.

A livello delle palpebre è frequente la presenza, in genere simmetrica di placche papulose rotondeggianti od allungate, di colore giallo camoscio, costituite da deposizione di lipidi che spesso si accompagnano ad iperlipidemia (*xantelasma*; vedi Fig. 4-5).

L'abbassamento della palpebra superiore (ptosi palpebrale) deriva da paresi o paralisi dell'oculomotore comune, con interessamento del muscolo elevatore della palpebra; ptosi palpebrale associata ad enoftalmo, riduzione della rima palpebrale, miosi costituiscono la *sindrome di Bernard-Horner* (Fig. 16-51), per paralisi del simpatico cervicale (da tumore dell'apice polmonare, processi mediastinici, linfoadenopatie del collo, ecc.); più di rado queste stesse condizioni provocano un allargamento della rima palpebrale ed esoftalmo monolaterale, per eccitazione del simpatico.

Restringimento della rima per ptosi palpebrale si ha nella miastenia grave.

Globi oculari

Una abnorme protrusione dei globi oculari (*esoftalmo*) può essere unilaterale o bilaterale (Fig. 5-9) ed in quest'ultimo caso, allorché è assai pronunciata conferisce alla facies una espressione di terrore (vedi Fig. 4-14).

Un esoftalmo bilaterale, abitualmente lieve, può

Fig. 5.9. Esoftalmo visto lateralmente.

Fig. 5.10. Esoftalmo unilaterale.

aversi per anomalia costituzionale o per miopia, ma per lo più è legato all'ipertiroidismo. In questi casi può andare da forme assai modeste, talora più apparenti che reali (per retrazione della palpebra superiore)* a gradi estremi, fino all'impossibilità di chiudere le palpebre.

L'esoftalmo può essere sostenuto da edema e congestione dei tessuti molli orbitari, da aumento del connettivo retrobulbare, dallo spasmo della muscolatura liscia palpebrale e dalla ipotonia dei muscoli oculari estrinseci.

Un esoftalmo, per lo più unilaterale, può aversi anche nella leucemia, nella sarcoidosi, in caso di tumori endooculari, di metastasi nelle ossa craniche, di emorragie retroorbitarie, di aneurismi dei vasi intracerebrali, di trombosi del seno cavernoso, di processi infiammatori dei tessuti orbitari e dell'osso, empiema dei seni frontali, parassitosi (echinococcosi, cisticercosi); esoftalmo unilaterale può raramente aversi anche nel gozzo basedowiano (Fig. 5-10).

Esoftalmo, inoltre, può verificarsi per condizioni varie che provocano una eccitazione del simpatico cervicale, con associato allargamento della rima; è l'opposto cioè della sindrome di Bernard-Horner (v. sopra).

Nel morbo di Basedow all'esoftalmo, di solito bilaterale, si associano altri segni oculari:

— allargamento della rima palpebrale (*segno di Delrymple*);

— rarità dell'ammiccamento (*segno di Stelwag*);

— tremori palpebrali ad occhi chiusi (*segno di Rosenbach*);

— mancata sinergia dei movimenti palpebrali e oculari, per cui resta libera una parte delle sclere allorché si fa rivolgere lentamente lo sguardo in basso (*segno di Graefe*);

— scosse di nistagmo laterale (in verità pseudonistagmo) nel movimento di lateralità dello sguardo (*segno di Sainton*);

— iperpigmentazione palpebrale (soprattutto di quella superiore);

— facile esauribilità nei movimenti di convergenza (*segno di Moebius*);

— la fronte non si corruga nello sguardo in alto (*segno di Jeffroy*).

All'esoftalmo può essere associato il mixedema pretibiale localizzato (sotto forma di ispessimento cutaneo, simmetrico, per accumulo di mucopolisaccaridi, con ipercheratosi).

Nell'*esoftalmo maligno*, che è caratterizzato da gradi estremi di esoftalmo, accompagnato da iniezione vascolare della congiuntiva bulbare, da edema palpebrale e pericorneale o chemosi, compaiono facil-

---

* Una valutazione grossolana del grado di esoftalmo si può ottenere calcolando, a paziente con la testa flessa all'indietro, quanto i globi oculari protrudono da un piano che partendo dall'arcata sopraorbitaria tocchi lo zigomo; una misurazione accurata si ha con l'esoftalmometro.

mente ulcerazioni settiche della cornea, per l'impossibilità parziale o totale di chiudere le palpebre. L'esoftalmo maligno, che per lo più si instaura nel Basedow, può talora aversi anche in soggetti senza manifestazioni attuali o pregresse di tireotossicosi.

Un infossamento dei globi oculari nel cavo orbitario (*enoftalmo*) si ha nel caso di severa denutrizione o disidratazione. Abbiamo già ricordato come l'enoftalmo faccia parte della sindrome di Bernard-Hörner, accanto alla ptosi palpebrale e la miosi.

In caso di disidratazione si ha una diminuzione della tensione del globo oculare (saggiata esercitando una pressione alterna con i polpastrelli dell'indice e del medio); un aumento della tensione, invece, si verifica nel *glaucoma* (che nella fase acuta si accompagna a dolore orbitario). Con un apposito strumento (tonometro) si possono avere precise indicazioni circa la pressione endoculare. Diverse malformazioni congenite possono accompagnarsi ad iposviluppo oculare (*microftalmo*) unilaterale o bilaterale.

La motilità dei globi oculari si ricerca invitando il paziente a seguire con lo sguardo il dito dell'esaminatore, che si sposta nelle varie direzioni.

Lesioni dei nervi cranici III, IV e VI o della muscolatura extraoculare possono provocare alterazioni della motilità dei globi oculari e comparsa di *strabismo*, cioè di deviazione dell'asse visivo di un occhio, per cui l'asse dei due occhi non è parallelo come di norma. Nella paralisi del III nervo si ha strabismo divergente e in quello del VI convergente; nella paralisi del IV l'occhio è ruotato in basso e all'esterno. Esiste anche *strabismo non paralitico* (ad esempio, per errori di refrazione).

Possono comparire movimenti oscillatori ritmici, involontari, dei globi oculari (*nistagmo*) su un piano orizzontale, verticale o più raramente in senso rotatorio.

Nistagmo può comparire spontaneamente nelle posizioni laterali dello sguardo o provocato da determinate manovre (stimolazione del condotto uditivo esterno o con sedia rotante), atte a saggiare la funzionalità labirintica.

Il nistagmo può essere dovuto a lesioni oculari, vestibolari (è sempre accompagnato da vertigini) o centrali: a sede cerebellare, protuberenziale (nistagmo orizzontale), peduncolare (nistagmo verticale), bulbare (nistagmo rotatorio); è quasi costante nella sclerosi a placche. Movimenti di rotazione verso l'alto possono comparire nel parkinsonismo postencefalitico. Il *nistagmo dissociato*, cioè di ampiezza differente in entrambi gli occhi è sempre centrale.

Sclere

Le sclere sono normalmente di colore bianco; abbiamo già visto come precocemente diventino gialle nell'ittero.

Fig. 5.11. Sclere bleu.

Le sclere assumono colore bleu nella *osteogenesi imperfetta* od *osteopsatirosi*, che è una rara malattia congenita ereditaria del mesenchima, caratterizzata, oltre che dalle *sclere bleu*, da abnorme fragilità delle ossa lunghe a causa della sottigliezza della corticale e lassità legamentosa (*sindrome di Lobstein*; Fig. 5-11); in età più avanzata, sopravviene ipoacusia da otosclerosi (*sindrome di Van der Hoeve*). Le sclere sono bleu per la loro sottigliezza che lascia trasparire il colore della sottostante coroide.

Noduli di *episclerite* possono comparire nella malattia reumatica, nella sarcoidosi, nell'arterite nodosa, nelle infezioni focali, nella gotta.

Al limite della cornea può rinvenirsi un sottile anello (*arco senile o gerontoxon*) di maggiore densità, di colore bianco grigiastro, dovuto a deposizione di colesterolo (Fig. 5-12); esso viene considerato caratteristico della ipercolesterolemia se ad insorgenza precoce, cioè nell'adolescenza o nell'età adulta giovanile.

Fig. 5.12. Gerontoxon.

Attorno alla cornea può pure rinvenirsi un anello verdastro (*anello pericorneale di Kayser-Fleischer*), patognomonico della cirrosi epato-lenticolare.

La cornea nell'avitaminosi A diviene secca (*xeroftalmia*) opaca e di aspetto sabbioso per la successiva cheratinizzazione, e poi molliccia (*cheratomalacia*); su tale condizione facilmente si impiantano ulcerazioni e fenomeni necrotici.

Nella sindrome di Sjögren, accanto alla secchezza della bocca (xerostomia, per diminuzione della secrezione salivare) si ha xeroftalmia ed artrite reumatoide.

Un opacamento corneale (*panno corneale*; Fig. 5-13) può conseguire alle condizioni sopraddette, ma anche a lesioni da traumi o da caustici.

Infiltrati sotto forma di cheratiti possono comparire nella leucemia e nell'Hodgkin.

Opacamenti permanenti della cornea possono conseguire ad ulcerazioni ed a processi infiammatori protratti; opacità corneali si possono avere nella *sindrome di Van der Hoeve* e anche in quella di *Hurler* (gargoilismo) e di *Morquio* (entrambe caratterizzate da alterazioni dello sviluppo scheletrico e da alterazioni del metabolismo dei mucopolisaccaridi).

Congiuntivite

L'esame della congiuntiva palpebrale inferiore e del relativo fornice si esegue abbassando con un dito la palpebra inferiore; per quella superiore occorre rivoltarla verso l'alto, afferrando le corrispondenti ciglia tra pollice ed indice, nel mentre il paziente volge lo sguardo in basso.

Le congiuntive presentano un colorito pallido nell'anemia, mentre diventano di colorito rosso cupo nella poliglobulia. Arrossamento, tumefazione con iniezione dei vasi sanguigni, si ha nella congiuntivite, eventualmente con iperplasia dei follicoli linfoidi e presenza di essudato purulento.

Noduli congiuntivali (oltre che palpebrali) compaiono facilmente nel LES, nella periarterite nodosa.

Iride

Processi infiammatori dell'iride (*irite*) possono insorgere per tubercolosi, lues, malattia reumatica, infezioni focali; essi determinano una pigmentazione a chiazze o diffusa dell'iride, con fotofobia.

Pupille

Normalmente le pupille sono rotonde e di uguale diametro (3-4 mm.); si parla allora di *isocoria*.

Quando sono di differente ampiezza si parla di *anisocoria*; ciò è causato di solito da condizioni patologiche locali (per irite od esiti di irite) o per patologia di indole nervosa (tabe dorsale, paralisi progressiva, siringomielia). Nella irite, nella tabe e nella paralisi progressiva si suole associare deformazione ed irregolarità delle pupille.

Per *miosi* si intende un abnorme restringimento e per *midriasi* una abnorme dilatazione delle pupille. La prima condizione può aversi nella già ricordata *sindrome di Bernard-Horner* (assieme a ptosi palpebrale ed enoftalmo, per paralisi del simpatico cervicale), nella tabe dorsale, nella sclerosi multipla, nella meningite, nell'emorragia pontina, nell'avvelenamento da oppiacei, nell'uremia.

Midriasi può aversi nella miopia, nelle gravi riduzioni del visus, per effetto di farmaci (atropina, anestetici), per effetto del dolore, per irritazione del simpatico cervicale (assieme ad esoftalmo e allargamento della rima palpebrale).

Un aspetto importante è quello dei riflessi pupillari. Normalmente la pupilla per effetto dello stimolo luminoso si restringe, verificandosi pure una miosi consensuale dell'altro lato (*riflesso alla luce o fotomotore*).

Fissando un oggetto lontano la pupilla si dilata e si restringe se si fa bruscamente fissare un oggetto vicino (posto a 20-30 cm.); questo è il *riflesso dell'accomodazione*. La dilatazione è mediata dal simpatico e la costrizione del parasimpatico.

Le vie del riflesso alla luce sono diverse da quelle della accomodazione; così si spiega la possibilità che venga a mancare il primo, mentre persiste il secondo. Questo fenomeno rappresenta il segno di *Argyll-Robertson*, che si riscontra nella neurolue (tabe dorsale e paralisi progressiva; v. capitolo XVI).

Raramente si può verificare il fenomeno inverso: persistenza del riflesso fotomotore ed abolizione di quello dell'accomodazione (ad esempio, nella encefalite epidemica). Nella tabe si può talora verificare il fenomeno paradosso: dilatazione pupillare alla luce e restringimento in ambiente poco illuminato.

La *sindrome di Adie* configura il caso in cui le reazioni di costrizione e dilatazione pupillare avvengono con estrema lentezza; spesso mancano i riflessi tendinei. Il fenomeno, che abitualmente è unilaterale, sembra riportabile a disordine del tono neurovegetativo.

Cristallino

Una alterazione del cristallino rilevabile all'esame diretto è la *cataratta*: la pupilla appare di colorito grigio-biancastro (Fig. 5-14).

La cataratta può essere congenita o acquisita (senilità, traumi, diabete mellito, ipoparatiroidismo, sclerodermia).

Una sublussazione o lussazione bilaterale del cristallino figura nella *sindrome di Marfan*, caratterizza-

Fig. 5.13. Panno corneale.

ta, inoltre, da aracnodattilia (abnorme allungamento degli arti, con dita affusolate), dolicocefalia, palato ogivale e nella *sindrome di Marchesani*, che ha caratteristiche opposte a quelle di Marfan: arti corti, mani e piedi tozzi.

Fundus

Per *discromatopsia* si intende una anomalia del senso cromatico, sia essa congenita (comunemente denominata *daltonismo*, la turba della visione può interessare uno o più colori, più frequentemente il rosso) o acquisita, per numerose malattie dell'apparato visivo.

È abbastanza semplice esplorare il senso cromatico chiedendo al paziente di riconoscere oggetti di vario colore; pertanto, un'esplorazione grossolana dell'acutezza visiva può venire agevolmente effettuata anche dal medico non specialista. Ovviamente, l'esame specialistico è richiesto per un esame più approfondito e per l'esame del campo visivo e del fondo oculare.

L'esame del fundus può fornire preziose indicazioni in campo internistico, oltre che oculistico e neurologico.

Rimandando alla trattatistica specialistica per ciò che riguarda la metodologia dell'indagine e per più approfondite conoscenze di patologia del fundus, vorremmo brevemente ricordare ciò che il medico può proporsi di conoscere attraverso l'esame del fundus e quindi in quali condizioni morbose è opportuno o necessario richiedere la collaborazione dell'oculista.

Emorragie retiniche possono comparire nell'ipertensione arteriosa, nella glomerulonefrite, nella leucemia, specie acuta, nelle piastrinopenie, nella sepsi e nell'Hodgkin in fase avanzata.

Nella leucemia possono anche rinvenirsi infiltrati leucemici, sotto forma di noduli (*retinosi leucemica*).

La presenza di *essudati* biancastri è frequente a rinvenire nel diabete mellito, nell'ipertensione arteriosa, nella glomerulonefrite.

Un *edema della papilla* del nervo ottico compare allorché si verifica un ostacolo al ritorno venoso o linfatico, per condizioni che intervengono a livello dell'orbita o intracranico (aumento della pressione intracranica).

Emorragie retiniche ed edema della papilla ottica, assieme a focolai coroidali, compaiono frequentemente nel LES; nella periarterite nodosa possono rinvenirsi emorragie ed essudati, che talvolta evolvono in distacco di retina.

Nell'arterite temporale si può avere occlusione dell'arteria centrale della retina o dei suoi rami e neurite retrobulbare.

Caratteristica, ma non patognomonica del diabete mellito è la comparsa di *microaneurismi*, che si presentano come formazioni puntiformi di colore rosso-vivo.

Fig. 5.14. Cataratta senile cortico-nucleare.

Nel diabete mellito, oltre alle formazioni microaneurismatiche, espressione della microangiopatia diabetica, si possono avere le già ricordate emorragie e la comparsa di essudato, cui spesso segue una proliferazione vasale e connettivale (*retinite proliferante*), che, accompagnata o no da distacco di retina, è frequentemente causa di cecità (Fig. 5-15).

Elementi di notevole importanza dal punto di vista prognostico può fornire l'esame del fundus nell'*ipertensione arteriosa*. Possono rinvenirsi una serie di alterazioni costituite da restringimento delle arterie con dilatazione delle vene, comparsa di strozzature a livello delle arteriole (con aspetto a cavaturacciolo), schiacciamento di una vena da parte dell'arteria sovrastante (incroci artero-venosi), accentuazione della sclerosi arteriolare sotto forma di cordoni biancastri (arterie a filo d'argento), comparsa di emorragie, di essudati biancastri e infine di edema della papilla ottica (v. Fig. 9-48 e 9-49).

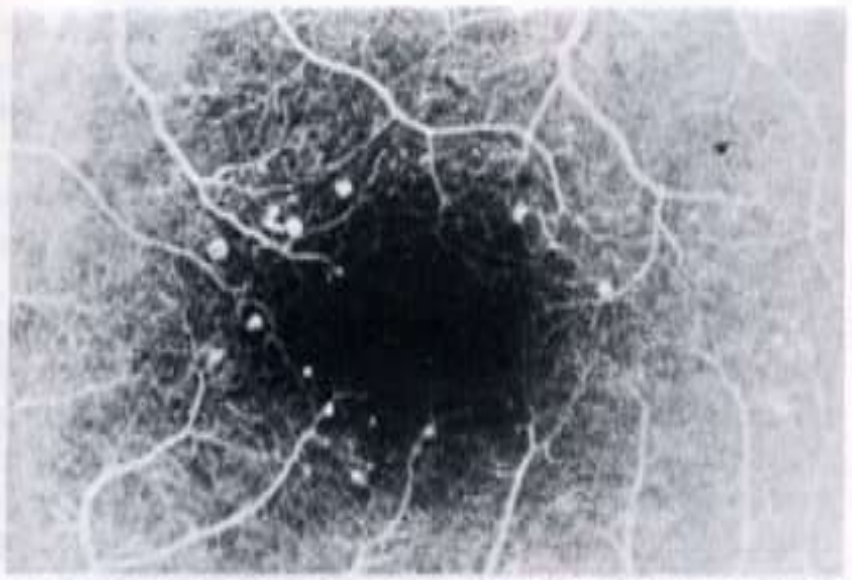

A

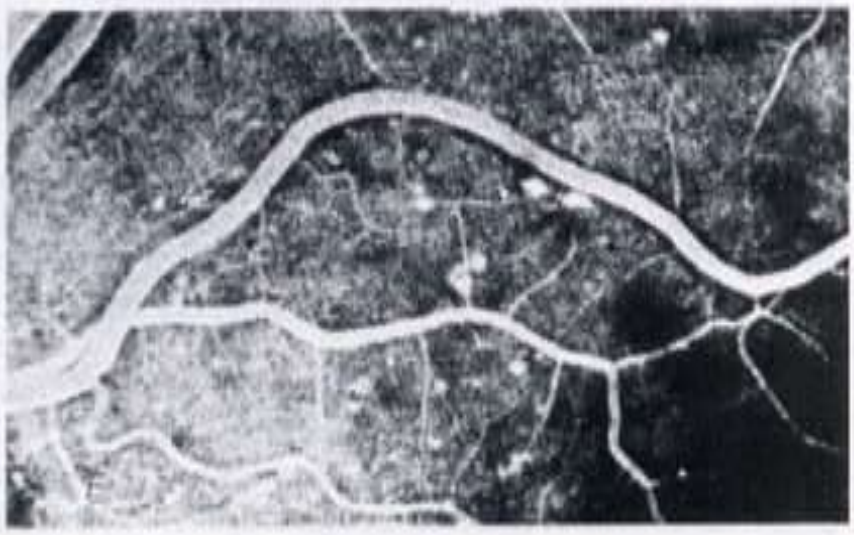

B

C

D

Fig. 5.15/A, B, C, D.

A) Retinopatia diabetica. Angiografia retinica a fluorescenza: particolare della regione maculare, in cui sono visibili formazioni microaneurismatiche dei capillari perimaculari.

B) Retinopatia diabetica. Angiografia retinica a fluorescenza: sono visibili numerosi microaneurismi perivasali, nonché una iniziale sofferenza del territorio retinico.

C) Retinopatia diabetica proliferante: la papilla appare in parte nascosta da un grosso tralcio fibrovascolare vitreo-retinico. Si osservano emorragie retiniche a fiamma ed essudati duri, nonché una grossa emorragia vitreo-retinica (in basso a destra).

D) Occlusione della vena centrale della retina: la papilla ottica appare iperemica ed edematosa; i vasi appaiono tortuosi e dilatati, osservandosi anche degli incroci artero-venosi. Presenza di numerose emorragie a fiamma e nummulari.

Spasmi dell'arteria centrale della retina con brusco e transitorio abbassamento dell'acuità visiva possono comparire in caso di ipertensione arteriosa, di intossicazione endogena (uremia) o esogena (Pb) e nell'emicrania oftalmica; in quest'ultima evenienza inizialmente si suole avere scotoma scintillante e la cefalea insorge con il risolversi dello spasmo arterioso retinico.

L'occlusione dell'arteria centrale della retina può avverarsi per embolia da microemboli e per trombosi nell'aterosclerosi. L'occlusione della vena centrale della retina si verifica facilmente negli stati trombofilici.

Atrofia del nervo ottico può comparire, oltre che nell'ipertensione endocranica, nell'anemia perniciosa, nella policitemia, nel morbo di Behçet, nell'avvelenamento da alcool metilico.

Naso

Il naso può presentare notevole variabilità di forma e grandezza, in rapporto a fattori individuali e razziali.

Nel capitolo che tratta della facies sono state ricordate alcune alterazioni morfologiche del naso: assottigliato e con coane nasali ristrette nella facies adenoidea; allargamento della radice del naso nell'ipotiroidismo e nell'acromegalia; naso a sella: nell'acondroplasia per precoce sinostosi dell'osso tribasilare, per distruzione della porzione superiore del setto ad opera di una gomma nella eredolue o per necrosi da insufficiente irrorazione del setto nelle malattie vascolari, come la sindrome di Takayasu.

Nella cirrosi epatica si sogliono riscontrare teleangectasie «a carta moneta» e nevi stellati o spider naevi:

Fig. 5-16. Labbra fuligginose (v. testo).

entrambi sono più facilmente rinvenibili nella regione zigomatica (Fig. 4-47). Gli spider naevi presentano una parte centrale rilevata (quanto una capoccia di spillo), corrispondente all'arteriola da cui si dipartono a raggiera dei sottili vasi sinuosi. Negli alcoolisti cronici si riscontra spesso il *rinofima*, caratterizzato da naso grosso e deformato per voluminose tuberosità, date da cute ispessita, di color rosso-violaceo, con ipertrofia delle ghiandole sebacee (vedi Fig. 4-44).

L'*adenoma sebaceo* fa parte della sindrome di Bourneville, nella quale si associano sclerosi cerebrale tuberosa, rabdomioma del cuore, fibroadenoma del rene e fibromi subungueali.

La mucosa del naso è frequentemente sede di foruncoli, di flogosi acuta (*rinite*) ad opera di virus e batteri; frequente è anche la flogosi allergica (*rinite vasomotoria*) con abbondante secrezione acquosa.

Si può avere una rinite atrofica su cui può impiantarsi l'*ozena* (secrezione crostacea giallo verdastra, di odore fetido).

Vasi dilatati e formazioni angiomatose della mucosa nasale (per lo più della porzione vestibolare) possono provocare episodi di *epistassi*, specie in occasione di brusche elevazioni della pressione arteriosa.

Una perdita dell'odorato o *anosmia* (che va saggiata chiedendo al paziente se avverte l'odore del caffé o del tabacco, che danno una sensazione olfattiva pura), suole aversi in occasione di rinite acuta specie virale (talora l'anosmia può persistere a lungo) o di diffusa poliposi. Più rara è la perdita di odorato per lesioni centrali (tumori o lesioni traumatiche dei lobi frontali: v. capitolo XVI, anche per le alterazioni dell'olfatto).

Labbra

Normalmente le labbra si presentano di colorito roseo, leggermente umide. Circa le variazioni del colorito (pallido nell'anemia, rosso vivo nella policitemia e rosso vinoso o violaceo nella cianosi; Fig. 5-4) si è parlato a proposito del paragrafo dedicato al colorito della cute e delle mucose.

I processi infiammatori delle labbra (*cheiliti*) sono di facile riscontro: si possono avere forme eritematose, ulcerose, erpetiche.

Asciutte ed aride si presentano le labbra negli stati febbrili e in quelli di disidratazione in genere; arrossate, secche e screpolate nella esposizione al vento e al freddo; tumefatte, screpolate, fuligginose (ricoperte cioè da induito brunastro negli stati infettivi gravi (Fig. 5-16). Fissurazioni ragadiformi agli angoli della bocca (*cheilosi angolare*) si possono avere negli stati di ipovitaminosi (B_2, PP e nella carenza di ferro); allorché le fissurazioni tendono a cronicizzare si associa una iperdischeratosi (Fig. 5-25).

Dalla cheilosi va distinta la *cheilite angolare* o *boccarola* o *perlèche*: lesione erosiva degli angoli della bocca su base infettiva, con tendenza alla cronicizzazione, per lo più negli adentuli o nei portatori di protesi difettose.

Caratteristica dell'*herpes simplex* (dovuta al DNA virus dell'herpes simplex hominis tipo I e tipo II, che vive allo stato latente e non conferisce immunità) è la presenza di vescicole tra loro raggruppate, che poi esitano in croste; è facile la recidiva nella stessa sede in occasione di febbre elevata e talora di strapazzi, emozioni e nella donna in occasione delle ricorrenze mestruali (*cheilite erpetica*).

Un edema labiale, a volte imponente, può insorgere improvvisamente, accompagnato da senso di tensione nell'*edema angioneurotico di Quincke*.

Può aversi comparsa di placche bianco-grigiastre, a margini irregolari (*leucoplasia*) sulle labbra e spesso sulla mucosa delle guance, dovute a cheratizzazione dell'epitelio; è favorita dal tabacco e dall'irritazione meccanica cronica.

Ispessimento delle labbra (*macrocheilia*; Fig. 5-17) si ha nell'acromegalia e nell'ipotiroidismo; labbra sottili (*microcheilia*) ed anelastiche si hanno nella sclerodermia (v. Fig. 4-10).

Per mancata sutura del bottone frontale con quello mascellare del labbro superiore si ha il *labbro leporino* o *cheiloschisi semplice*, che può essere unilaterale o bilaterale; può associarsi una schisi del mascellare (*cheiloschisi completa*), sempre unilaterale o bilaterale.

La presenza di chiazze pigmentate di colore bronzino o ardesiaco sulle labbra, come sulle gengive e sulla faccia interna delle guance è caratteristica dell'Addison; esse sogliono associarsi alla melanodermia, di cui si è già parlato a proposito della cute.

Le labbra possono essere sede del *sifiloma* (ulcera indolente a bordi duri di natura luetica).

Fig. 5.17. Macrochelia e macroglossia in soggetto acromegalico; da segnalare anche l'impaniamento della lingua.

La presenza di una ulcerazione cronica a margini induriti che tende ad estendersi ed è facilmente sanguinante deve far sospettare l'*epitelioma*.

Una pigmentazione melaninica a carattere eredofamiliare del labbro inferiore, della bocca, della cute della faccia deve fare sospettare una poliposi multipla del tenue e talora di altri tratti del tubo digerente (*sindrome di Peutz-Jeghers*).

La motilità delle labbra, che dipende dal nervo facciale, si saggia invitando il paziente a mostrare i denti, a gonfiare le guance, a fischiare e torcere la bocca.

Tremore delle labbra può aversi nel Parkinson, nella sclerosi a placche, nell'alcoolismo cronico, nell'ipertiroidismo.

Cavità orale

Gengive

Lo stato della bocca e in particolare delle gengive e dei denti è spesso assai indicativo delle condizioni di salute del paziente.

Sotto questa voce piglieremo in considerazione soltanto le sofferenze gengivali che non facciano parte di una sofferenza diffusa della bocca (vedi appresso).

Fra queste condizioni le più frequenti sono le *gengiviti*:

— gengivite marginale, cioè in prossimità del dente (causata da depositi di tartaro dentario, costituito da sali di calcio);

— gengiviti dismetaboliche: nel diabete, nelle epatopatie croniche, ecc. (Fig. 5-18);

— gengivite da scorbuto; gengive tumefatte di colore rosso-cianotico, facilmente sanguinanti, per carenza di vitamina C, con vacillamento dei denti;

— gengiviti tossiche. Caratteristico è l'orletto di Burton: nel saturnismo si presenta come una linea grigio-bluastra a livello del colletto dentario, dovuta a deposizione di solfuro di Pb (si decolora con acqua ossigenata, per tornare a colorarsi con solfito di Na).

Un reperto analogo, con tonalità più scura di quello da Pb, può aversi nell'intossicazione cronica da Hg.

La *piorrea alveolare* si manifesta con scollamento delle gengive, formazione di sacche purulente, vacillamento e caduta del dente (diabete, iperuricemia).

Ipertrofia gengivale con bordo gengivale mammellonato può verificarsi nei soggetti epilettici trattati a lungo con difenilidantoina.

Una ipertrofia delle gengive, spesso associata a macroglossia, si può verificare nella amiloidosi.

In sede gengivale frequentemente si può sviluppare un tumore connettivale benigno (*epulide fibromatosa o angiomatosa*), sessile o peduncolato, a partenza dal periostio alveolare, di consistenza molle, facilmente sanguinante (Fig. 5-19).

Denti

Variabile è in condizioni normali la grandezza dei denti; si possono avere anomalie di numero, di sviluppo, di impianto e di forma dei denti.

Nei forti fumatori i denti assumono un colore gial-

Fig. 5.18. Gengivite.

A

B

Fig. 5.19/A, B. A) Epulide fibromatosa; B) Epulide angiomatosa.

A

B

Fig. 5.20/A, B. Fluorosi dentaria di origine idrica: A) Macchie di colore giallo-rugginoso; B) Macchie più estese ed intense.

lastro. Un colore giallo-rugginoso compare nei denti permanenti per assunzione di acqua ricca di fluoro fin dalla nascita (*fluorosi idrica*; all'alterazione dentaria si associa spesso un addensamento delle ossa); è evidente soprattutto a livello degli incisivi (Fig.5-20). Nella porfiria eritropoietica i denti assumono un colore rosso-brunastro.

Assai frequente è la *carie* con formazione di cavità nella dentina, che può complicarsi con un ascesso dentario.

Un aspetto a semiluna del bordo libero dei denti incisivi, soprattutto i superiori, si ha nella eredolue.

Tutt'attorno agli apici delle radici si può avere una rarefazione ossea (*periodontite*), che si accompagna a vacillamento ed allungamento del dente (Fig. 5-21).

Un'area rotondeggiante di ben manifesta rarefa-

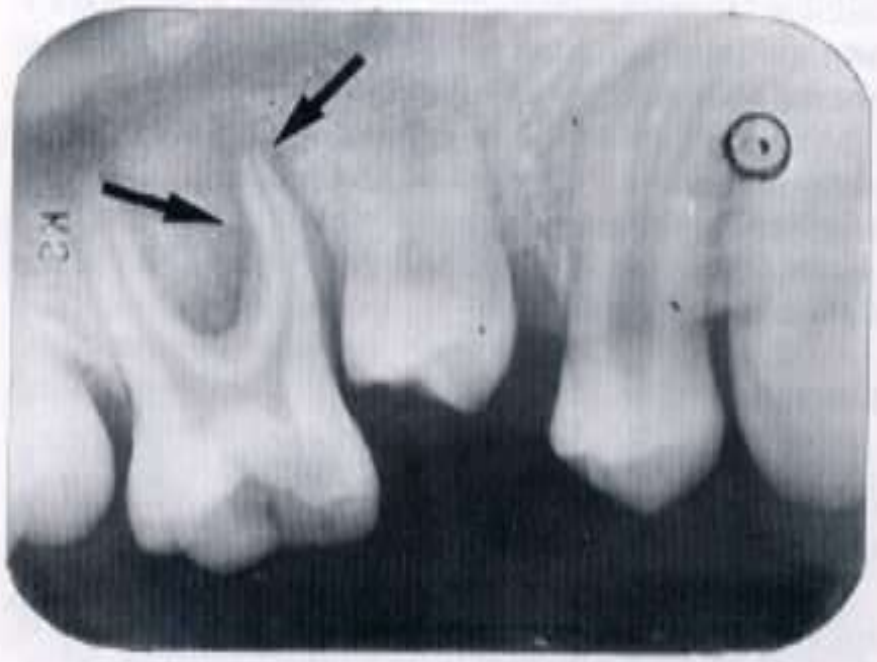

Fig. 5.21. Periodontite (v. testo).

zione ossea in vicinanza dell'apice caratterizza il *granuloma apicale* (Fig. 5-22), che assai spesso costituisce un focolaio infettivo (infezione focale dentaria) responsabile di movimento febbrile ed eventualmente di localizzazione infettiva a distanza (endocardio, miocardio, rene, ecc.).

Lingua

La grandezza della lingua e la prominenza delle papille linguali possono variare alquanto da individuo ad individuo. *Macroglossia* può aversi nell'acromegalia, nell'ipotiroidismo e nell'amiloidosi, oltre che in caso di neoplasia. Una *microglossia* in genere consegue a lesioni nervose (ad esempio, paralisi dell'ipoglosso) e suole essere emilaterale.

Nell'età senile la lingua si fa liscia per atrofia delle papille; ne può derivare una alterazione della sensibilità gustativa (*ipogeusia o parageusia*).

Alcuni individui presentano sulla superficie della lingua numerosi solchi, più o meno profondi, disposti in modo vario, che le conferiscono un aspetto carnoso e rugoso (*lingua scrotale*; Fig. 5-23); non ha significato patologico.

Altra anomalia, anche essa priva di significato patologico, è la lingua a *carta geografia*, data da figurazioni rotondeggianti circondate da un alone grigiastro, per aree di atrofia alternate ad altre ben epitelizzate.

La lingua normalmene si presenta di colorito roseo, umida, con piccole rilevatezze dovute alle papille; spesso è coperta da una patina biancastra sottile, costituita da cellule epiteliali desquamate, leucociti e da residui di cibo tra le papille; la patina diviene giallognola allorché gli elementi cellulari vanno incontro a degenerazione grassa (Fig. 5-17 e 5-24).

Una patina biancastra o bianco-grigiastra assai spessa ed uniforme (la cosidetta *lingua suburrale* degli antichi autori) può rinvenirsi in soggetti con dispepsia ipostenica e con stipsi cronica.

La lingua si presenta arida negli stati di disidratazione in genere, negli stati febbrili e nell'uremia. Nelle malattie infettive gravi può presentarsi anche screpolata e ricoperta da spessa patina bianco-grigiastra o fuligginosa. Negli stadi iniziali dell'ileotifo si presenta patinosa, ma detersa e arrossata ai bordi ed alla punta, cosicché si configura un aspetto a dardo (*lingua a dardo*); progredendo la malattia la lingua si fa tutta patinosa, arida e fuligginosa cioè bruno-nerastra, per la presenza di eritrociti e consecutiva alterazione del pigmento ematico. Anche nella scarlattina la lingua inizialmente assume un aspetto a dardo, per poi aversi la completa disepitelizzazione, con messa a nudo delle papille prominenti ed aspetto denominato *lingua a lampone*.

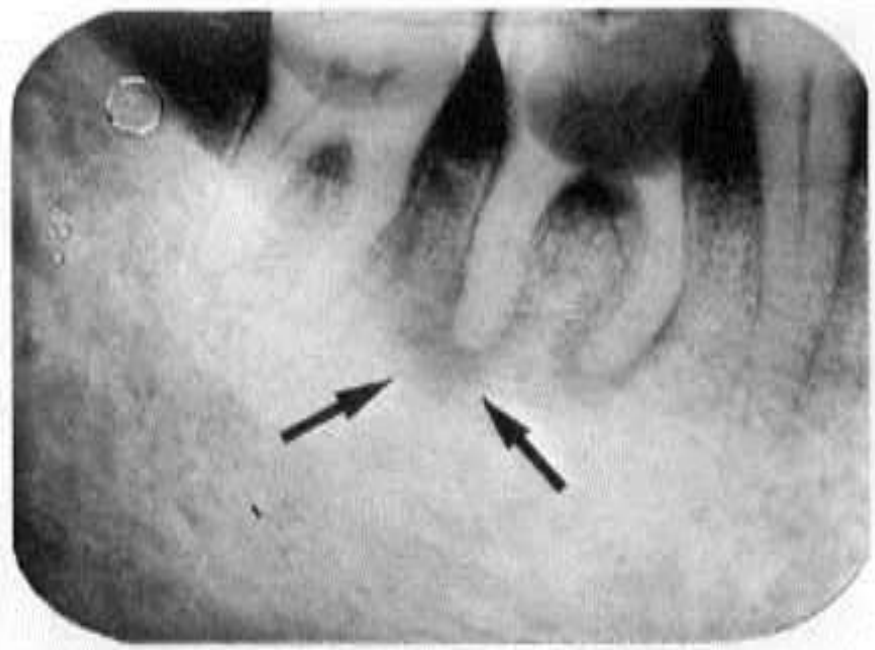

A

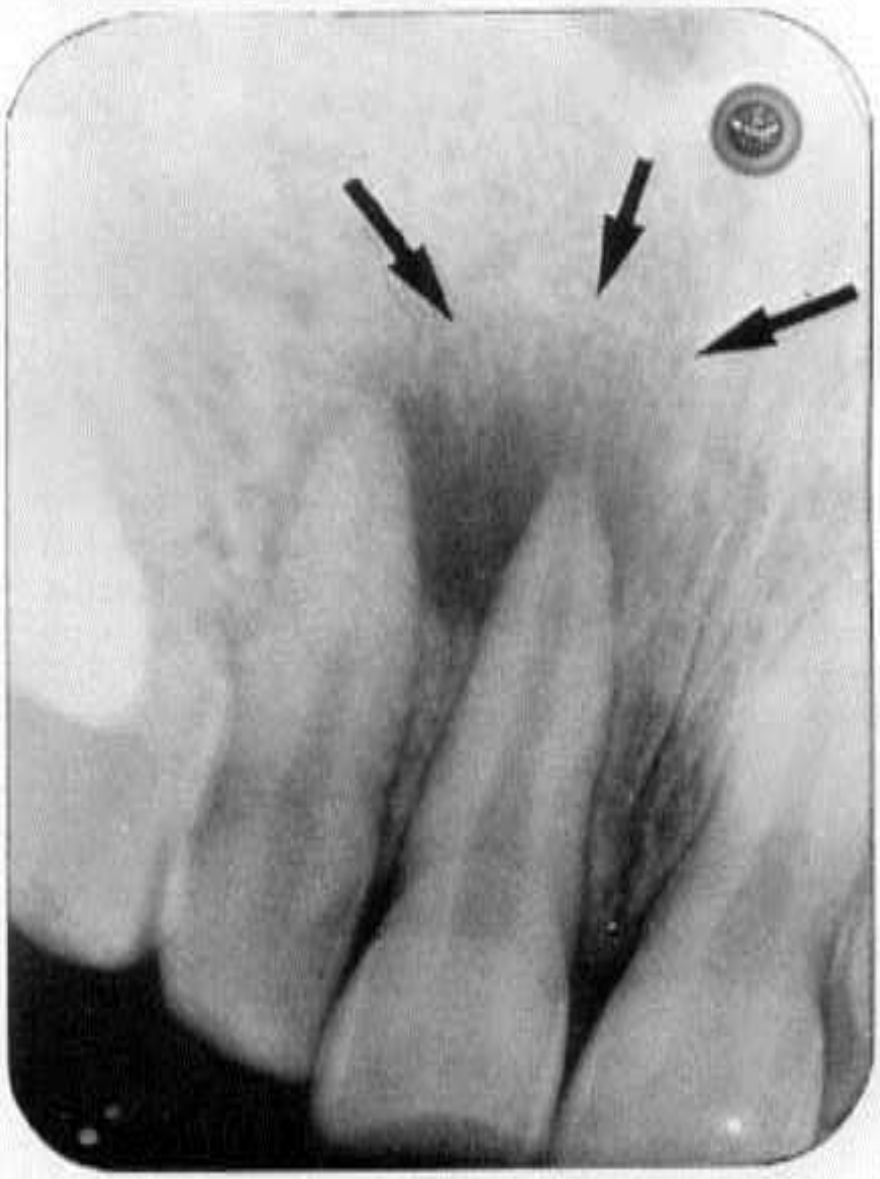

B

Fig. 5.22/A, B. A) Granuloma apicale; B) Granuloma apicale in trasformazione cistica.

Lingua rossa, con papille conservate si può riscontrare in diverse malattie (epatopatie croniche, enterocoliti, carenza di riboflavina, pellagra; Fig. 5-25)

Negli stati anemici in genere la lingua si presenta pallida. Un particolare significato assume per la sua tipicità la *glossopatia di Hunter*, che suole riscontrarsi nell'anemia perniciosa, ma può aversi anche nelle anemie sideropeniche; ad una prima fase, in cui si pre-

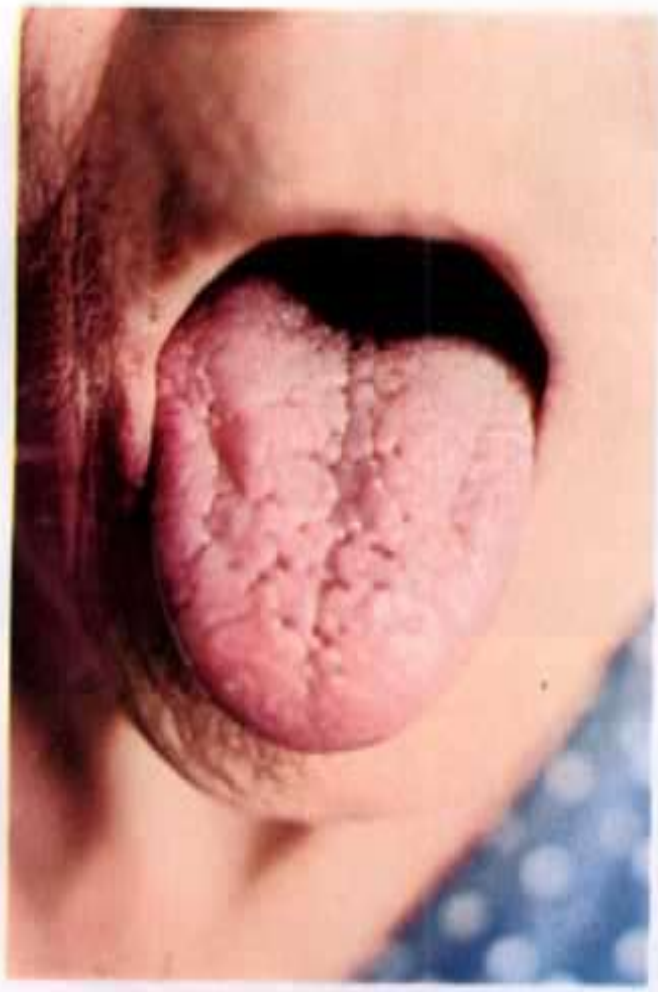

Fig. 5.23. Lingua scrotale.

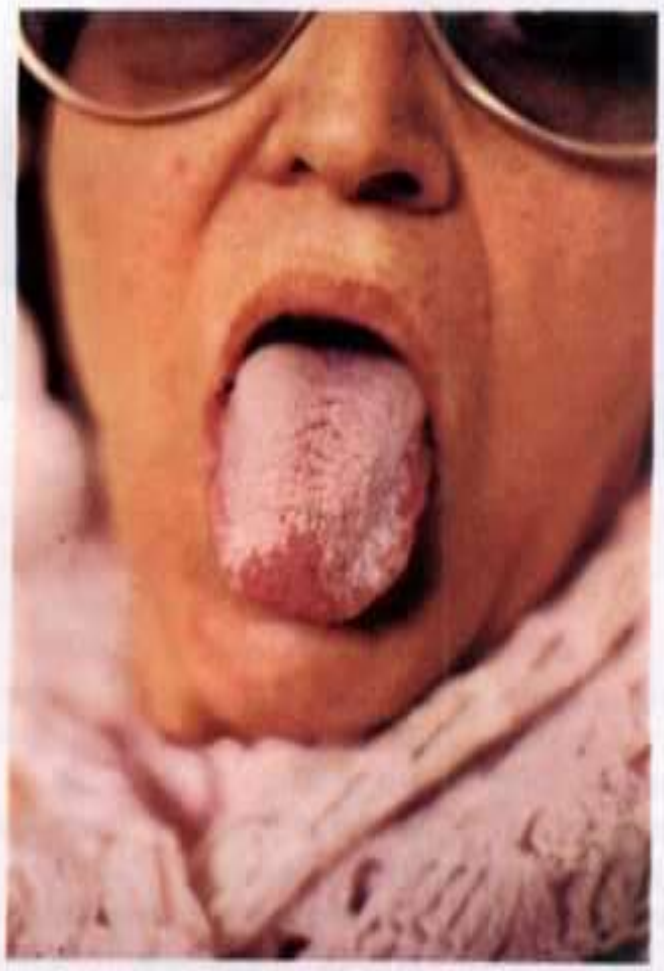

Fig. 5.24. Lingua impaniata e detersa alla punta.

A

B

Fig. 5.25/A, B. A) Lingua "rossa" in soggetto con epatopatia cronica; coestiste cheilosi angolare; B) glossopatia di Hunter.

senza tumefatta, arrossata, disepitelizzata e talora fissurata (il che provoca senso di secchezza e di bruciore), segue una fase in cui diviene pallida, madreperlacea e liscia per atrofia delle papille.

Nella carenza di ferro può aversi disfagia per atrofia della mucosa esofagea e cheilosi labiale (*sindrome di Plummer-Winson*).

Una abnorme secchezza della lingua può essere indizio di malattia delle ghiandole salivari; in particolare può aversi nella *sindrome di Sjögren* (caratterizzata anche da deficiente secrezione congiuntivale e nasale e da poliartrite cronica) e nella sarcoidosi.

Le già ricordate *chiazze leucoplasiche* possono rinvenirsi anche sulla lingua.

Fig. 5.26. Aspergillosi.

Fig. 5.27. Candidosi.

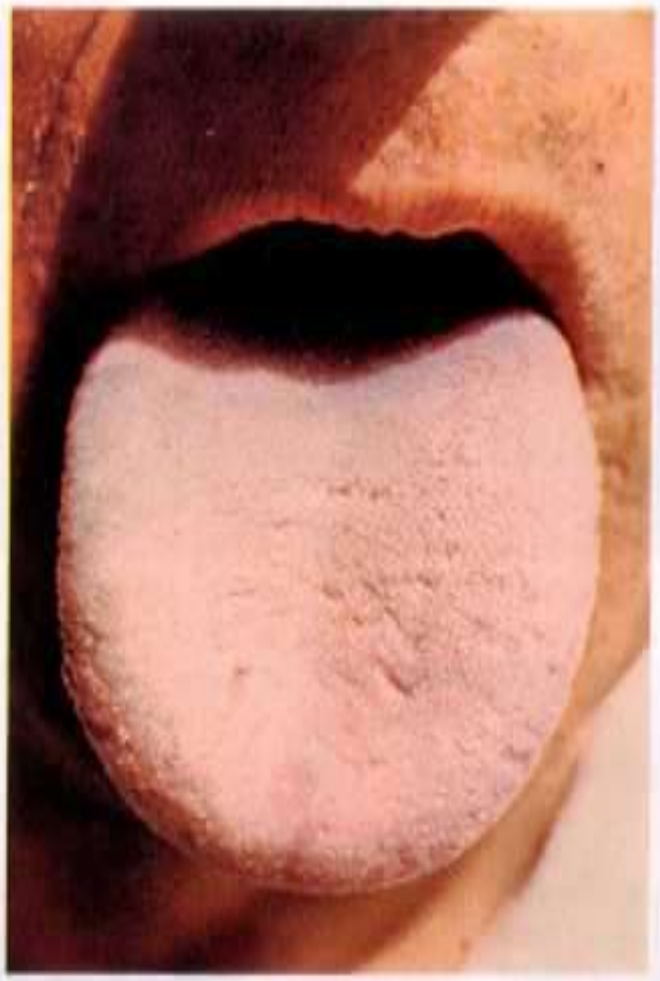

Fig. 5.28. Macroglossia in soggetto ipotiroideo.

La lingua può apparire più o meno diffusamente ricoperta da una patina aderente di colorito nero e di aspetto peloso (*"black tongue"*; Fig. 5-26), per lo sviluppo di funghi del genere aspergillus niger. A volte invece, specie nei bambini e nei soggetti adulti defedati o a lungo sottoposti ad antibioticoterapia (dismicrobismo da antibiotici) è ricoperta da una patina bianca di aspetto granuloso facilmente asportabile (*mughetto*), che in genere interessa più estesamente il cavo orale; è causata dallo sviluppo di un micete, l'oidium albicans (Fig. 5-27) e rappresenta una delle più frequenti complicazioni della terapia antibiotica (specie con tetracicline).

Membrane bianco-grigiastre sulla lingua si formano nella stomatite di Plaut-Vincent e nella difterite.

La lingua, al pari delle altre parti della bocca ,può essere sede di *afte* (v. stomatomucosite aftosa): ulcerazioni rotondeggianti lenticolari, superficiali, a fondo bianco-giallastro e alone eritematoso, molto dolenti (vedi appresso).

La lingua può presentarsi ingrossata (macroglossia), come già abbiamo visto, nell'ipotiroidismo (Fig. 5-28), nell'acromegalia, ed anche nell'amiloidosi.

Pareti del cavo orale

Esse sono costituite dalla mucosa delle guance, del pavimento della bocca, del palato duro e molle e delle tonsille.

A

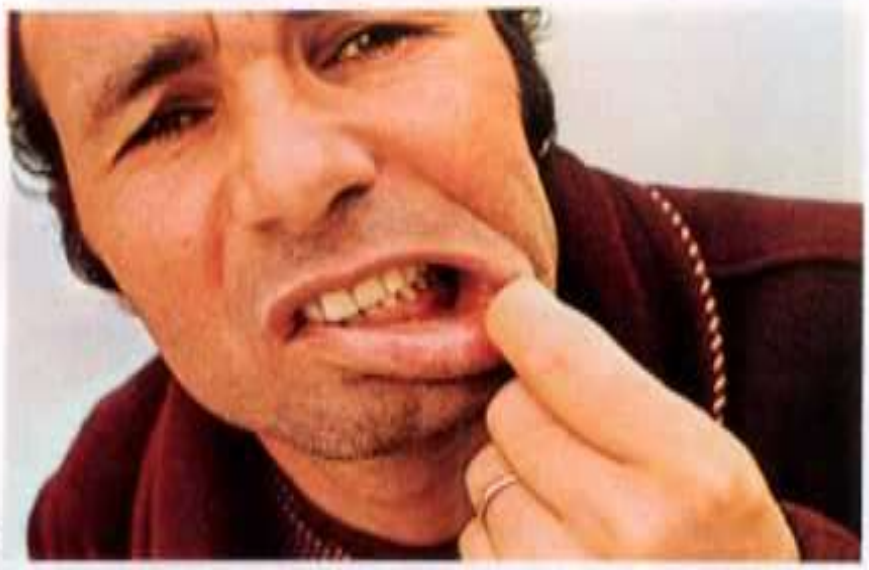

B

C

Fig. 5.29/A, B, C. A) B), C) Stomatite aftosa.

La mucosa del cavo orale partecipa assai spesso ai processi patologici che interessano primariamente le gengive e la lingua e come queste può essere sede di alterazioni, in rapporto a condizioni generali.

Sono ben visibili sulla mucosa del cavo orale le modificazioni di colore dovute ad anemia, poliglobulia, morbo di Addison, ittero; così pure le manifestazioni emorragiche legate a situazioni piastrinopeniche o meno, gli infiltrati della leucemia, la leucoplasia, il mughetto, ecc.

Nelle malattie esantematiche, la mucosa orale può essere sede di eruzioni (*enantema*), che sono di tipo maculoso nella scarlattina e nel morbillo e di tipo vescicolo-pustoloso nella varicella e nel vaiuolo.

Nel morbillo in fase preesantematica può comparire il caratteristico *segno di Köplik*, consistente in piccole macchie, della grandezza di una capocchia di spillo, di colore biancastro, a spruzzatura di calce, con alone eritematoso, sulla mucosa delle guance, in corrispondenza dei molari; esse scompaiono con la comparsa dell'esantema.

Il cavo orale è anche facilmente sede di alcuni processi infiammatori:

— stomatite catarrale: mucosa arrossata, edematosa, lucente, con essudato bianco-giallastro (da cattiva igiene orale, tartaro dentario, malattie infettive, malattie esantematiche, turbe gastrointestinali, terapia antibiotica e avitaminosi);

— stomatite vescicolosa: gruppi di vescicole ovalari o rotondeggianti, contenenti liquido chiaro poi torbido, che vanno incontro a rottura con formazioni di ulcerazioni, spesso recidivanti;

— stomatite aftosa: ulcerazioni rotondeggianti, lenticolari, superficiali, a forma di scodella, con fondo bianco-giallastro e poi grigiastro e margini eritematosi, appianati; fanno seguito a formazioni inizialmente papulo-vescicolose, sono molto dolenti e si risolvono spontaneamente in 5-10 giorni senza esiti, ma recidivano frequentemente (*afte ricorrenti del cavo orale*; Fig. 5-29, A, B, C). L'etiologia è sconosciuta (forse virale); fattori scatenanti sono costituiti da traumi locali, stress psichici, turbe gastrointestinali.

Talora le lesioni possono essere estese fino a raggiungere un diametro di circa 2 cm., con margini rilevati ed interessare gli strati profondi della sottomucosa: è la *forma periadenitica*, che guarisce con evidente cicatrice.

Manifestazioni aftose fanno parte della *sindrome di Stevens-Johnson* (v. appresso) e della *sindrome di Reiter* (caratterizzata fondamentalmente da uretrite, congiuntivite ed artrite).

Lesioni aftose orali e genitali (specie scrotali) possono fare parte della *sindrome di Behçet*, che in sede extraorale è caratterizzata da gravi manifestazioni

oculari (uveite, corioretinite, neurite ottica), cutanee (lesioni papulo-pustolose o papulo-nodulari, nodulari a tipo eritema-nodoso), vasali (flebiti, tromboflebiti, arteriti), nervose (meningo-encefalo-mielite), articolari, gastroenteriche, polmonari, a decorso cronico-recidivante, con rialzi febbrili. Ne viene sostenuta l'etiologia virale; durante lo stato di attività le condizioni generali sono alquanto compromesse.

— *stomatite ulcerosa*: ulcerazioni irregolari a margini frastagliati, ricoperte da pseudomembrane bianco-grigiastre, asportabili facilmente, con ingorgo ghiandolare consensuale, febbre, scialorrea ed alito fetido dovuto alla simbiosi fusospirillare (stomatite di Plaut-Vincent).

— *stomatite fibrinosa pseudomembranosa*: essudato biancastro a chiazze, che si trasforma in false membrane bianco-grigiastre (per lo più in sede tonsillare), aderenti, necrotiche, che asportate lasciano scoperta una superficie facilmente sanguinante (compare nella difterite o in sede di ferite).

È da ricordare anche la *sindrome di Stevens-Johnson*: ulcerazioni superficiali della mucosa orale, spesso confluenti, con associate manifestazioni mucositiche (congiuntivali, uretrali) e cutanee del tipo eritemato-papuloso dell'eritema polimorfo essudativo (vedi Fig. 4-49) e febbre (anche elevata), con severa compromissione dello stato generale.

— *stomatite gangrenosa*: lesione necrotica della mucosa che può diventare perforante, di colorito grigio-nerastro a bordi scollati, edematosi; l'alito è fetido e compare febbre elevata. Può verificarsi in soggetti defedati, in seguito a prolungate tossiinfezioni, nel diabete grave, nella agranulocitosi, nelle leucemie acute, nelle agammaglobulinemie congenite. Una rara varietà di stomatite gangrenosa è il *noma* o *cancro acquatico*, che interessa soprattutto la prima infanzia, in seguito a gravi malattie infettive: si ha comparsa di flittene e poi di necrosi perforante, circondata da intenso edema, che si avvia rapidamente alla perforazione della guancia, con grave compromissione dello stato generale.

A carico del cavo orale si possono anche riscontrare ulcerazioni tubercolare, luetiche (per localizzazione del sifiloma o di gomme). La actinomicosi porta ad infiltrazione dura, indolente dei tessuti, a carattere cronico-diffusivo e poi a formazione di piccole raccolte purulente, le quali danno luogo a tragitti fistolosi che si aprono sulla cute, con fuoruscita di pus contenente i caratteristici granuli giallo-zolfo, somiglianti al miglio; non si ha febbre, né adenopatia regionale.

Per esaminare il retrobocca spesso occorre ricorrere ad un abbassalingua o al manico di un cucchiaio; facendo pronunciare la vocale "a" si ottiene una elevazione del palato molle (innervato del IX e X nervo), che rende più agevole l'esplorazione. L'ugola può presentarsi ingrossata, edematosa in corso di stato anasarcatico, di edema di Quincke e di flogosi locale.

Frequenti le tonsilliti acute (*angina*) specie nell'infanzia e nell'adolescenza (nell'età adulta, dopo i 30-40 anni, le tonsille, perdono la funzione immunopoietica propria del tessuto linfatico, vanno incontro ad una progressiva atrofia e diventano sempre meno sede di processi infiammatori acuti).

Si distinguono:

— *tonsillite acuta catarrale* (con arrossamento ed edema diffuso);

— *tonsillite follicolare* (essudato raccolto in forma di punti bianco-giallastri rilevati);

— *tonsillite lacunare* (con zaffi di essudato biancastro sulle lacune tonsillari);

— *tonsillite poltacea* (essudato raccolto a forma di placche a costituire delle pseudomembrane facilmente asportabili);

— *tonsillite difterica* con essudato biancastro che forma delle membrane bianco-grigiastre, spesse, che si asportano con difficoltà, lasciando delle superfici sanguinanti (v. sopra stomatite fibrinosa);

— *tonsillite o meglio faringo-tonsillite erpetica* (da virus): comparsa di vescicole di color chiaro con alone rosso, sul pilastro anteriore, sul palato molle sulle tonsille ed anche sulla parete posteriore, del faringe; si ha febbre di vario grado e modesta adenopatia satellite, dolente;

— *tonsillite ulcero-membranosa* o angina di Plaut-Vincent;

— *tonsilliti a tipo ulcero-necrotico*, con essudato grigio scuro si riscontrano nell'agranulocitosi e nelle leucemie acute, di cui rappresentano un indizio prezioso.

Frequenti gli ascessi tonsillari e peritonsillari.

A parte va considerata l'*angina di Ludwig*: processo flemmonoso del pavimento orale che interessa le logge sottolinguali e sottomascellari, con tumefazione dura, ipertermia; comporta il rischio di soffocamento.

Una *flogosi tonsillare cronica* è per lo più secondaria a condizioni locali che favoriscono il perpetuarsi dell'infezione; talora è facilitata anche da un trattamento antibiotico a dosi e durata insufficienti, ma spesso coesiste un deficit generale o locale delle difese immunitarie.

Nell'adulto, anche tonsille intraveliche possono essere sede di focolai infettivi cronici e giustificare un movimento febbricolare (*foci infettivi*): in questi casi suole essere presente una congestione delle tonsille (spesso anche del pilastro anteriore) e una reazione linfoghiandolare satellite, dolente.

La mucosa dell'orofaringe partecipa di frequente alle affezioni delle tonsille.

Nel corso di infezioni acute delle vie respiratorie alte spesso si osserva una ipertrofia dei follicoli linfatici del faringe.

Una *faringite atrofica* si suole riscontrare nella sindrome di Plummer-Vinson.

Sul faringe, oltre che sul velo pendulo e sui pilastri tonsillari, è facile rinvenire delle dilatazioni venulari, che possono rendersi responsabili di episodi emorragici (spesso erroneamente attribuiti ad altre cause). Si ricordi anche che talvolta il cavo orale è sede di piccoli emangiomi riferibili alla teleangectasia emorragica ereditaria (*morbo di Rendu-Osler*).

Le ghiandole salivari (parotidi, sottomascellari, sottolinguali), possono essere sede di processi infiammatori acuti (*scialoadenite*), che ne aumentano il volume e le rendono dolenti; un aumento doloroso di volume specie durante la masticazione può verificarsi in caso di occlusione del dotto escretore per calcolosi occludente. Ingrossamento delle parotidi, così come delle altre ghiandole salivari, si ha nella sindrome di Mickulicz.

Aumento della secrezione salivare o *scialorrea* (si parla di *ptialismo* quando la saliva viene emessa all'esterno) compare nelle forme flogistiche del cavo orale (tra cui va anche ricordata la *stomatite dei fumatori*), nei primi mesi di gravidanza (fenomeni simpatici), in condizioni patologiche interessanti il S.N.C. (in particolare il centro salivatorio, che ha sede bulbare: encefalite epidemica, Parkinson), affezioni dell'esofago (carcinoma) e dello stomaco (dipsepsie ipocloridriche, carcinoma).

Diminuzione della secrezione salivare (*xerostomia*) si ha nelle affezioni che si accompagnano a disidratazione, nelle affezioni delle ghiandole salivari, nei soggetti trattati con atropina e nella sindrome di Sjögren.

Nel cavo orale possono svilupparsi *neoplasie* benigne (fibromi, neurofibromi, lipomi) e maligne (carcionoma, sarcoma); tumori possono svilupparsi a carico delle ghiandole salivari, in particolare delle parotidi.

La paralisi del IX e X nervo cranico compromette, come si è detto, la motilità del palato molle: il lato interessato non si innalza, l'ugola è stirata verso il lato sano e durante la deglutazione gli alimenti possono penetrare nel naso. Una stimolazione del palato molle ne provoca una elevazione simmetrica (*riflesso palatino*), che può mancare per paralisi del V nervo, per paralisi dei nervi del palato ed anche negli isterici.

Stimolando con l'abbassalingua la parte posteriore del faringe normalmente si ha una costrizione del faringe e si suscita il vomito per intervento del IX e X nervo cranico (*riflesso faringeo*); può mancare anche esso nei soggetti isterici.

Alito

Normalmente l'alito non presenta un odore particolare.

Cattivo odore (*alitosi*) può aversi per cause varie:

— cattiva igiene boccale (putrefazione di residui alimentari tra gli interstizi o nella cavità di denti cariati);

— nella piorrea alveolare e nelle stomatiti in genere (specie nelle forme ulcero-necrotiche e in quelle fuso-spirillari);

— sinusiti, rinite atrofica (ozena), infezione del naso e orofaringe;

— affezioni dell'esofago e dello stomaco (carcinoma, stenosi pilorica, dispepsie ipostenichе, ecc.);

— gangrena, ascesso polmonare, bronchiettasie suppurate, tumori ulcerati delle vie aeree (caratteristico odore di carogna).

Un odore caratteristico l'alito assume:

— nell'iperammoniemia: odore ammoniacale (alito uremico);

— nella grave insufficienza epatica: odore aromatico (fetore epatico), che viene paragonato a quello delle muffe o dei ravanelli;

— nel diabete chetoacidosico: odore acetonico, che ricorda le mele marce; può aversi anche nel digiuno protratto (alito acetonemico).

CAPITOLO SESTO

COLLO

Esame obbiettivo del collo

Il limite superiore del collo è costituito da una linea che segna il bordo della mandibola, il contorno posteriore delle sue branche montanti, il contorno della mastoide e la linea nucale superiore fino alla protuberanza occipitale esterna; il limite inferiore è segnato da una linea che segue il bordo superiore del manubrio sternale e della clavicola e, passando per l'acromion, raggiunge l'apofisi spinosa di C7.

Per ciascun lato del collo si distinguono 6 regioni: sottomentoniera o sopraioidea, regione sottoioidea, regione sottomascellare, regione sternocleidomastoidea o carotidea, regione sopraclavicolare, regione nucale.

L'esame obbiettivo del collo si propone di esplorare le varie strutture che lo compongono, avvalendosi dell'ispezione, della palpazione e della ascoltazione.

Possibilmente tale esame va condotto stando il paziente in posizione seduta e comunque in condizioni di rilassamento muscolare.

Nell'ordine, vengono esplorate le regioni sottomandibolari, le aree pre e retrosternocleidomastoidee, la fossetta del giugulo, le regioni sopraclavicolari, la superficie posteriore del collo.

L'esame del collo va condotto in relazione alla sua conformazione, ad alterazioni delle sue strutture ed alla motilità.

La forma del collo va vista in rapporto:

— all'abito costituzionale: corto e tozzo nel brachilineo; lungo e sottile nel longilineo;

— all'esplorazione del sistema vascolare;

— alla presenza di tumefazioni linfoghiandolari in una o più stazioni;

— all'ingrossamento della tiroide;

— alla protuberanza laringea: morfologia, movimenti con la deglutizione, eventualmente con gli atti respiratori e con l'attività cardiaca;

— alla presenza di fistole laterali o mediane.

Il collo può essere sede di anomalie congenite; una tra le più comuni è costituita da una *plica cutanea simmetrica* che si estende dalla regione mastoidea fino alla regione sopraclavicolare (pterigium colli; è caratteristica della sindrome di Turner; Fig. 6-1).

Fig. 6.1. Sindrome di Turner: particolare dello pterigio del collo (v. Fig. 4.20).

Un collo corto può aversi per mancato sviluppo delle vertebre cervicali (*sindrome di Klippel-Feil*; Fig. 6-2) o per fusione di alcuni segmenti dello stesso tratto della colonna e lussazione dell'articolazione atlanto-odontoidea (*pseudosindrome di Klippel-Feil*). Collo corto può anche verificarsi per traslocazione spontanea o traumatica dell'atlante (malattia di Friessel).

Nel collo vanno ricercati eventuali rilievi abnormi del sistema vascolare.

Pulsazioni arteriose ben visibili si hanno nel Basedow e negli stati febbrili; la danza delle carotidi (cosidetta per l'ampiezza e la rapidità con cui avviene

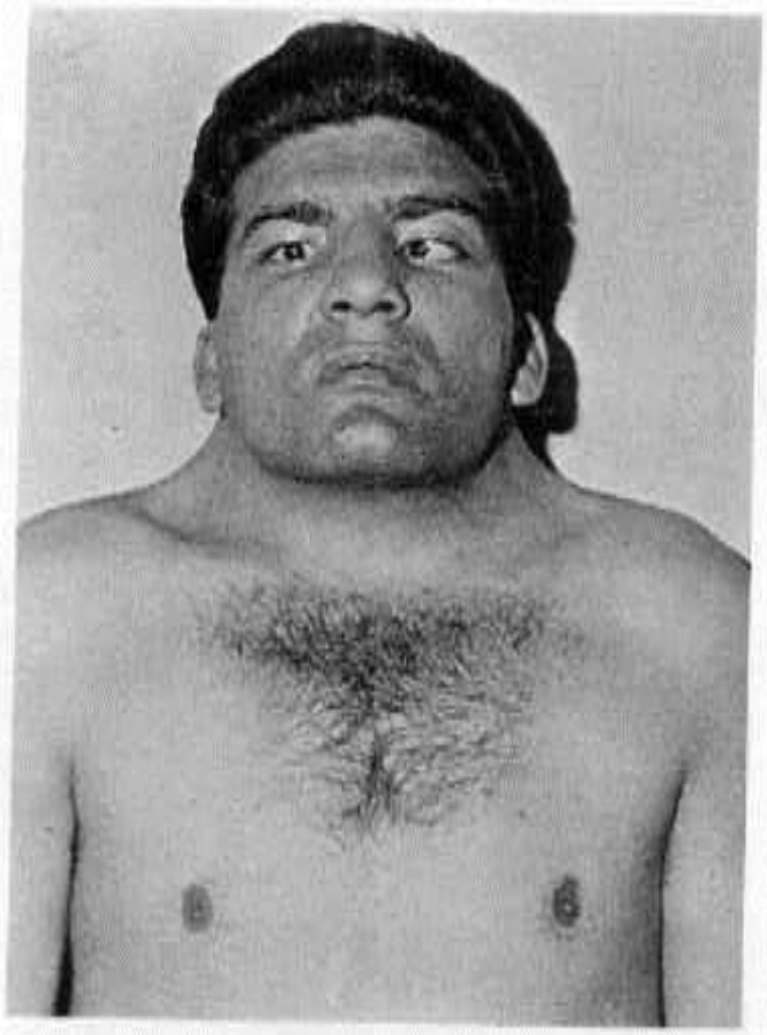

Fig. 6.2. Klippel-Feil (da Smorto e Sciaffa).

Fig. 6.4. Gonfiore del collo e della regione sopraclavicolare nel mixedema.

la distensione e la retrazione della parete vasale) è presente nell'insufficienza aortica; una pulsazione al giugulo si può apprezzare nella ectasia e allungamento dell'arco aortico.

Un accumulo notevole di grasso al collo, specie posteriormente a livello delle vertebre cervicali inferiori (gobba di bufalo) si ha nel morbo di Cushing (Fig. 6-3); un gonfiore del collo e della regione sopraclavicolare (a forma di cuscinetto) si può verificare nel mixedema per accumulo di mucopolisaccaridi (Fig. 6-4).

Nell'insufficienza aortica alla danza delle carotidi si può accompagnare un movimento oscillatorio ritmico del capo, sincrono con il movimento cardiaco (*segno di De Musset*).

Una pulsazione a livello della sopraclavicolare dx

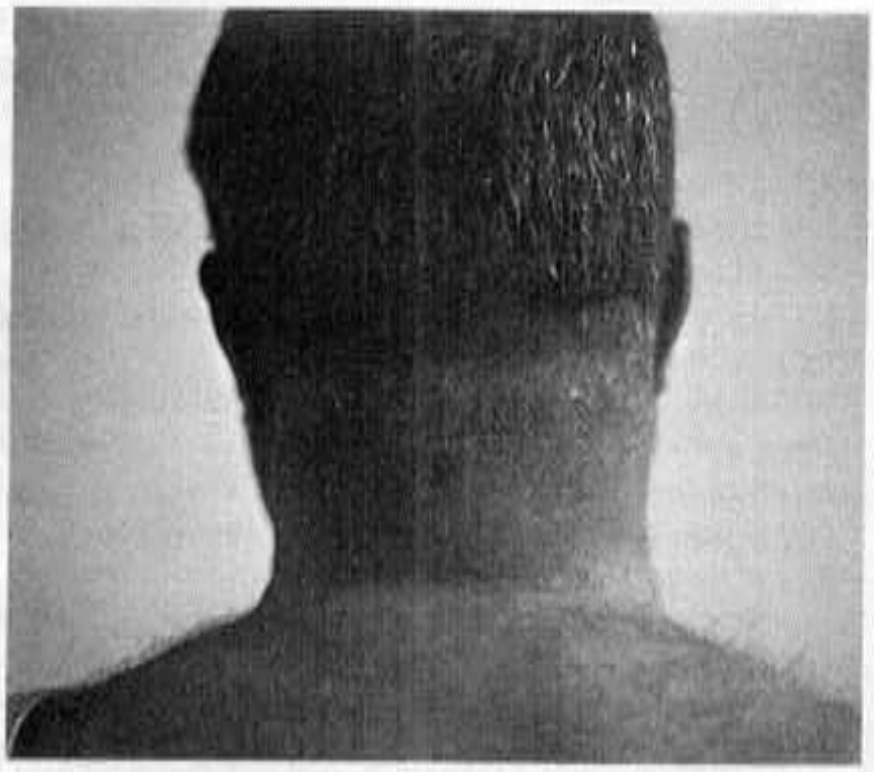

A

B

Fig. 6.3/A, B. Collo e gobba di bufalo nel morbo di Cushing.

depone per un aneurisma dell'arteria anonima. Alla base del collo si possono apprezzare dei fremiti sistolici sulla carotide (stenosi aortica, stenosi istmica dell'aorta, aneurisma dell'aorta ascendente).

Non va mai tralasciata l'esplorazione palpatoria delle carotidi comuni; a carico di questi vasi si possono fare dei rilievi di notevole significato. Le pareti delle carotidi possono presentarsi indurite e talora tortuose, con riduzione dell'ampiezza del polso (la palpazione va eseguita con cautela e non contemporaneamente da entrambi i lati, onde non ostruire il flusso ematico cerebrale) e lungo il decorso della carotide comune si può apprezzare (poggiando il fonendoscopio leggermente, onde non creare artificialmente una stenosi), presenza di soffi che depongono per l'esistenza di fenomeni stenotici del lume vasale (in genere, da processo aterosclerotico).

Si può anche avere la scomparsa dei polsi carotidei, allorché il vaso è sede di un processo trombotico occludente.

Per quanto riguarda le *pulsazioni venose*: normalmente si può apprezzare in paziente in decubito supino una lieve pulsazione del bulbo della giugulare, specie a destra, in rapporto all'urto sanguigno della sistole dell'atrio destro.

Un *polso venoso falso* è dato dalle oscillazioni trasmesse alla giugulare dalla carotide sottostante: comprimendo leggermente la giugulare in un punto qualsiasi, il tratto superiore alla compressione si inturgidisce e appare maggiormente pulsante, mentre quello inferiore si svuota e resta immobile (contrariamente a quanto si verifica nel polso venoso vero).

Polso venoso vero (positivo o centrifugo) è più marcato nella giugulare destra, in quanto risente maggiormente dell'onda sfigmica reflua: rigurgito in fase sistolica si avvera nell'insufficienza tricuspidale. Un polso venoso si può pure verificare in fase presistolica nel caso in cui le giugulari dilatate trasmettono l'urto dell'onda reflua della contrazione dell'atrio destro (v. tracciato flebografico, al capitolo XI).

Le giugulari si presenteranno turgide allorché esiste un ostacolo al loro scarico; si può anche verificare cianosi ed edema del collo, del viso e della parte superiore del torace per compressione della cava ascendente (Fig. 6-5).

La persistenza del turgore delle giugulari nel passaggio dalla posizione clinostatica alla ortostatica ed ancor più durante le profonde inspirazioni, denota una ipertensione nel territorio della cava superiore. Un aumento del turgore delle giugulari durante le profonde inspirazioni è indizio di fenomeni aderenziali mediastinici.

In verità, una distensione dei vasi venosi del collo suole comparire nello scompenso cardiaco congestizio, nell'enfisema polmonare e nelle sindromi mediastiniche.

Fig. 6.5. Turgore delle giugulari con cianosi ed edema del viso, del collo e della parte alta del torace (per gozzo mediastinico).

Mentre nello scompenso cardiaco, detti vasi nell'inspirazione tendono ad afflosciarsi essendo favorito in questa fase del respiro lo scarico dei vasi venosi, invece ciò può non verificarsi nelle due altre condizioni; può anzi aversi un aumento del turgore (*polso venoso paradosso*) se esiste una sindrome aderenziale a carico del mediastino anteriore.

In caso di occupazione mediastinica, sia essa determinata da un gozzo retrosternale o da altre condizioni, facendo innalzare entrambi gli arti superiori in estensione, in modo che essi arrivino a toccarsi tra di loro ai lati della testa, si può avere la comparsa o l'accentuazione del turgore giugulare (*segno di Pemberton*).

Il turgore delle giugulari può subire un aumento in posizione clinostatica allorché si esercita una compressione sul fegato, sede di congestione passiva (*reflusso epato-giugulare*; v. appresso).

L'ispezione delle giugulari può fare riconoscere l'esistenza di una dissociazione atrio-ventricolare, allorché i battiti atriali trasmessi per via retrograda alle giugulari appaiono più numerosi delle pulsazioni arteriose.

Si può apprezzare nella regione laterocervicale, subito al di sotto della mastoide, un soffio in rapporto a fenomeni stenotici a carico dell'*arteria vertebrale*; talora il soffio compare o si rende meglio apprezzabile

facendo ruotare il capo verso lo stesso lato o verso il lato opposto.

Un rumore continuo di bassa tonalità "*hum venoso*" o *rumore di trottola*, si può apprezzare nelle fosse sopraclavicolari a livello del bulbo inferiore della giugulare; esso si intensifica nella posizione eretta. È dovuto alla turbolenza del sangue nelle vene giugulari interne, prodotta da una elevata velocità del flusso ematico e/o da diminuita viscosità (anemia). Il rumore di trottola oltre che nell'anemia può quindi comparire, negli altri stati ipercinetici, fra cui figura anche l'ipertiroidismo; si differenzia dagli altri rumori sopra ricordati perché è bilaterale, continuo e scompare con la compressione della vena giugulare.

L'esame obbiettivo si propone, inoltre, di esplorare le altre strutture che compongono il collo. A proposito della *cute* è da ricordare che un dermografismo rosso può riscontrarsi nella regione sottoioidea nel caso di ipertiroidismo (*segno di Marañon*; Fig. 6-6). Si possono apprezzare delle *fistole* congenite laterali (da difetti evolutivi dell'apparato branchiale) o acquisite (linfoadenite tubercolare caseosa).

Una pulsazione laringo-tracheale visibile, sincrona con la sistole cardiaca, in senso laterale, per lo più da sinistra a destra si può apprezzare nell'aneurisma dell'arco aortico e nei tumori mediastinici (*segno di Cardarelli*).

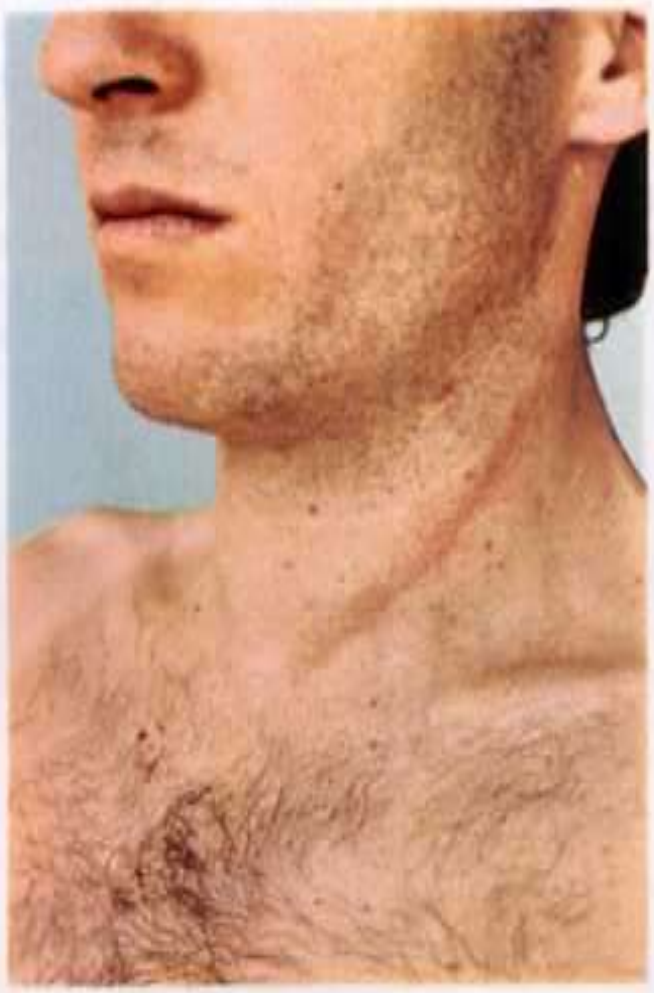

Fig. 6.6. Segno di Marañon (v. testo).

Una pulsazione in senso verticale della cartilagine cricoide si può avere pure nell'aneurisma dell'arco e nei tumori mediastinici (*segno di Oliver*).

In caso di estesi processi aderenziali mediastinici, per il costituirsi di coacervi inglobanti la biforcazione della trachea con il sacco pericardico, si può verificare durante l'ispirazione un abbassamento della cartilagine cricoidea (*segno di Villa*).

Con la palpazione profonda del collo all'altezza della 2ª-5ª vertebra cervicale si può suscitare dolore per compressione del frenico (*punto frenico superiore*).

L'esame obbiettivo si propone di esplorare poi le varie linfoghiandole sottomandibolari, laterocervicali superficiali e profonde, cervicali posteriori (nel triangolo occipitale), sopraclavicolari.

Dei vari elementi ghiandolari apprezzabili verranno precisati sede, numero, dimensioni, forma, consistenza, dolorabilità, nonché i rapporti tra di loro e con i piani sopra e sottostanti.

In base a questi caratteri, alla presenza di linfonodi (con gli stessi caratteri od eventualmente con altri) in altre stazioni, alla partecipazione o meno della milza e del fegato, alla presenza di febbre, all'interessamento dello stato generale ci si potrà orientare verso la loro natura; eventualmente alcuni esami di laboratorio, la ricerca della reattività cutanea nei confronti di antigeni specifici ed aspecifici e l'esame bioptico potranno delucidare il quadro.

Le linfoghiandole di grosse o medie dimensioni possono venire rilevate alla semplice ispezione; talora la cute che ricopre i linfonodi si presenta arrossata e può divenire sede di fistole (come nel caso delle tubercolosi caseosa), che esitano in cicatrici deturpanti.

La palpazione a piatto consente di meglio apprezzare i linfonodi visibili e di apprezzare altri non notati all'ispezione: essa va eseguita con particolare accuratezza, specie per ricercare i linfonodi profondi, avendo cura di fare rilassare i muscoli del collo.

La palpazione consente di apprezzare: volume, forma (il linfonodo perde la caratteristica forma ovoidale in caso di processi periadenitici o di processi neoplastici), dolorabilità (che è presente nelle linfoadeniti acute), consistenza e mobilità.

Il volume può variare alquanto, potendo anche raggiungere dimensioni cospicue nel caso che si verifichi la fusione di più linfonodi in pacchetti.

La consistenza risulterà molle fluttuante quando il linfonodo è in preda a processi di fluidificazione; molle-elastica nella adenopatia di natura flogistica; duro-elastica nel linfogranuloma, linfosarcoma, adenopatie luetiche; duro-lignea ed a contorni irregolari nelle metastasi carcinomatose e nei linfonodi calcifici tubercolari.

La mobilità, rispetto ai piani sopra e sottostanti,

può risultare indenne (ad es. nelle leucemie, nell'Hodgkin, nella mononucleosi, nella sarcoidosi, ecc.); la mobilità è ridotta o persa quando esistono processi perilinfoadenitici (per processi infiammatori acuti o anche cronici, allorché tendono a rammollirsi) o aderenze con i tessuti circostanti (per processi tumorali che hanno superato la capsula linfoghiandolare).

Per quanto riguarda i linfonodi sopraclavicolari: uno o più linfonodi, di consistenza dura, fra loro isolati, ma spesso aderenti ai piani sottostanti si possono riscontrare, specie a sinistra in caso di carcinoma dello stomaco (*segno di Troisier*), ma anche della colecisti, del rene, delle ovaie, dei testicoli, della prostata; un interessamento a carattere flogistico può talvolta aversi in caso di processi infiammatori cronici endoaddominali.

Un linfonodo al davanti dello scaleno anteriore (*linfonodo prescalenico*) si può apprezzare in caso di metastasi di neoplasia broncopolmonare, nella sarcoidosi, nella tubercolosi polmonare: la consistenza può consentire di diversificarne la natura, ma è l'esame bioptico che fornisce dati decisivi ai fini diagnostico-differenziali.

L'esplorazione dei linfonodi sopraclavicolari si attua con i polpastrelli del II, III e IV dito ripiegati ad angolo. Per esplorare i linfonodi dello scaleno anteriore (posti tra l'inserzione dello sternocleidomastoideo e l'inserzione sulla prima costa dello scaleno anteriore) occorre affondare il polpastrello dell'indice o del medio a dito flesso nella regione sopraclavicolare, andando al di dietro dello sternocleidomastoideo e facendolo scorrere sulla superficie della prima costola, fino ad incontrare lo scaleno anteriore.

Si tenga presente anche la possibile presenza nel collo di *cisti* mediane sopraioidee (in genere cisti dermoidi) e sottoioidee (abitualmente derivate dal dotto tireoglosso).

La *motilità del collo* va esplorata facendo compiere movimenti di flessione, estensione e rotazione.

Detti movimenti possono riuscire limitati o dolorosi in caso di fenomeni artrosici della colonna cervicale; in questo caso si possono apprezzare degli scrosci. Delle principali cause di dolore del collo si è già detto nel capitolo sul dolore (Cap. II); delle affezioni delle strutture ossee del collo si parlerà nel Capitolo XVIII. Ricordiamo che una limitazione dolorosa o addirittura una rigidità del collo può anche aversi per contrattura muscolare.

Tiroide

Particolare attenzione va posta nell'esplorazione della *tiroide*. L'indagine della regione sottoioidea, eseguita mentre il paziente compie un atto di deglutizione, consente di stabilire se un'eventuale tumefazione di tale regione segue i movimenti del tubo laringo-tracheale; in tal caso essa appartiene alla laringe, alla trachea cervicale o ad organi quali la tiroide e linfonodi annessi al tubo laringo-tracheale o che con essi hanno contratto legami.

Altra caratteristica delle masse tiroidee è di trovarsi al disotto dei muscoli nastriformi, per cui la contrazione forzata di questi muscoli (invitando il paziente a flettere il capo e opponendosi a detto movimento con una mano sotto il suo mento o sulla sua fronte) rende la tumefazione meno evidente.

La palpazione della tiroide va eseguita ponendosi davanti al paziente ed esplorando con le prime 3 dita della mano destra la regione sottoioidea, nel mentre il paziente compie dei movimenti di deglutizione, cercando di apprezzarne il lobo destro e sinistro; per esplorare l'istmo si fa scorrere il pollice e l'indice, a polpastrelli tra loro accostati, in senso verticale lungo la trachea, al di sotto dell'articolazione cricoide fino al giugulo, stando il paziente a collo leggermente esteso (Fig. 6-7).

Fig. 6.8. Palpazione della tiroide (figura schematica).

Si può anche ricorrere alla palpazione bimanuale, collocandosi al di dietro del paziente ed usando come dita esploratrici l'indice e il medio (Fig. 6-8).

Normalmente la tiroide non è apprezzabile.

Per *gozzo o struma tiroideo* si intende un suo aumento di volume (Fig. 6-9 A-B-C-D).

I gozzi possono essere diffusi o parenchimatosi e nodulari (uni o plurinodulari) e possono essere normofunzionanti, ipo o iperfunzionanti. Dell'esplorazione funzionale della tiroide si tratterà nel capitolo dedicato alle endocrinopatie (Cap. XXI).

A

B

C

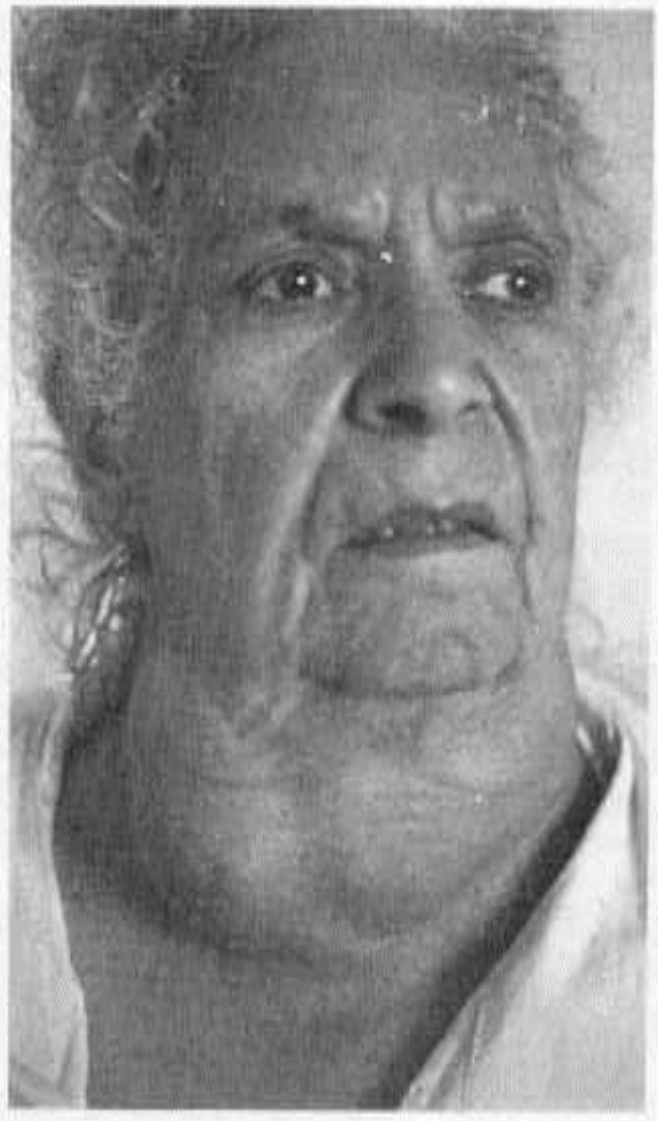

D

Fig. 6.9/A, B, C, D. A) Gozzo parenchimatoso; B) Gozzo nodulare; C) Gozzo cistico; D) Gozzo multicistico.

La consistenza del gozzo può oscillare da parenchimatosa (come nel Basedow) a lignea (carcinoma, *tiroidite lignea di Riedel*). Quest'ultima è una tiroidite cronica aderente ai tessuti circostanti, con abituali fenomeni compressivi su trachea, esofago e nervi laringei ricorrenti. Nella *tiroidite di Hashimoto* si ha un cospicuo gozzo diffuso indolente, la cui consistenza può essere parenchimatosa o dura: trattasi di una tiroidite cronica autoimmune.

Si suole parlare di *tiroidite* se il processo flogistico colpisce una tiroide indenne e di *strumite* se si impianta in un gozzo.

La dolorabilità è caratteristica delle tiroiditi, specie acuta (Fig. 6-10) o subacuta (rara la suppurativa, che è molto dolente).

La tiroidite di Hashimoto può esordire talora con segni di tireotossicosi, ma evolve verso l'ipotiroidismo; nella *tiroidite di Riedel* l'ipotiroidismo si suole avere già inizialmente.

Nella *tiroidite subacuta granulomatosa di De Quervain* (febbre, dolore, leucocitosi neutrofila, aumento della VES) l'aumento di volume è di solito modesto e non si verificano marcate alterazioni della funzione tiroidea.

La normale mobilità della tiroide con il tubo laringo-tracheale può venire a mancare in caso di carcinoma infiltrativo che abbia contratto legami con i tegumenti; anche i gozzi molto sviluppati possono divenire immobili, in quanto capaci di occupare tutto lo spazio disponibile alla base del collo.

Fig. 6.10. Tiroidite acuta.

Allorché il gozzo non si riesce a delimitare inferiormente, è sospettabile che esso si immetta nel torace (gozzo ad estrinsecazione in parte retrosternale); un *gozzo intratoracico* si può avere indipendentemente dall'esistenza di un gozzo sottoioideo.

Talora il gozzo cistico può non essere facilmente riconoscibile in quanto non ha la caratteristica consistenza molle-elastica, presentando invece una consistenza dura, in quanto il liquido è sotto forte tensione; un nodulo cistico può anche assumere consistenza lignea per calcificazione della parete. Alla transilluminazione (osservandole cioè attraverso una piccola fonte luminosa) le masse cistiche sono maggiormente transilluminate delle masse solide. Un notevole e decisivo ausilio per questa differenziazione è fornito dall'ecografia (v. Cap. XXI).

Nel *morbo di Plummer* il gozzo è nodulare (uni o plurinodulare), con noduli di consistenza aumentata, ben delimitati, indolenti, con associati i sintomi dell'ipertiroidismo.

Nel *carcinoma* si suole riscontrare un nodulo tiroideo isolato, di grandezza variabile e di consistenza generalmente aumentata. Vedremo poi come elementi di notevole valore diagnostico fornisca il quadro scintigrafico: *nodulo ipercaptante* o *"caldo"* nel Plummer e non *captante* o *"freddo"* nel carcinoma (un nodulo freddo, come vedremo, non è però sinonimo di carcinoma).

Nel morbo di Flajani-Basedow la tiroide è diffusamente ingrandita, di consistenza parenchimatosa ed è discretamente vascolarizzata, per cui si può apprezzare un fremito sistolico alla palpazione e alla ascoltazione un soffio sistolico, rilievi favoriti dalla condizione ipercinetica del circolo; sono presenti i segni oculari già descritti nel paragrafo dedicato ai globi oculari.

Adenopatie satelliti al collo possono comparire nel carcinoma e più raramente nelle tiroiditi; i caratteri intrinsechi dei rispettivi linfonodi si presentano diversi nelle due condizioni, avendo consistenza dura e contorni irregolari nel carcinoma. Nel caso di carcinoma l'esame istologico rivela la presenza di tessuto tiroideo tumorale.

CAPITOLO SETTIMO

TORACE

SEMEIOTICA FISICA DEL TORACE

Il ruolo che l'esame obbiettivo tradizionalmente riveste nella esplorazione del torace non può dirsi di certo menomato dalla attuale maggiore disponibilità di accertamenti collaterali, quali l'indagine radiologica, sotto le sue varie forme, l'esame spirometrico, la scintigrafia polmonare, la broncografia e la broncoscopia, esami della cui utilità e talora necessità non si può certamente dubitare.

Però, soltanto l'esame obbiettivo è in grado di fornire alcuni rilievi ed indizi preziosi e non altrimenti disponibili e talora è l'esame clinico che consente una corretta interpretazione dei reperti forniti da accertamenti strumentali più o meno sofisticati.

Il torace è quella parte del corpo che trovasi interposta tra il collo e l'addome.

Esso è delimitato (Fig. 7-1):

— in alto dalla *linea cervico-toracica*, che partendo dal giugulo si dirige lateralmente ed all'indietro, sfiorando il bordo superiore della clavicola e raggiungendo l'apofisi spinosa della VII vertebra cervicale (prominente);

— in basso dalla linea *toraco-addominale*: una linea che partendo dall'apofisi ensiforme si dirige lateralmente e all'indietro, seguendo il bordo inferiore costale, fino a raggiungere l'apofisi spinosa della XII vertebra dorsale;

— lateralmente dalla linea *toraco-brachiale* di destra e di sinistra, che circoscrive la radice delle braccia, a livello dell'attacco sull'omero del grande pettorale e del grande dorsale, seguendo il limite tra torace ed arti superiori.

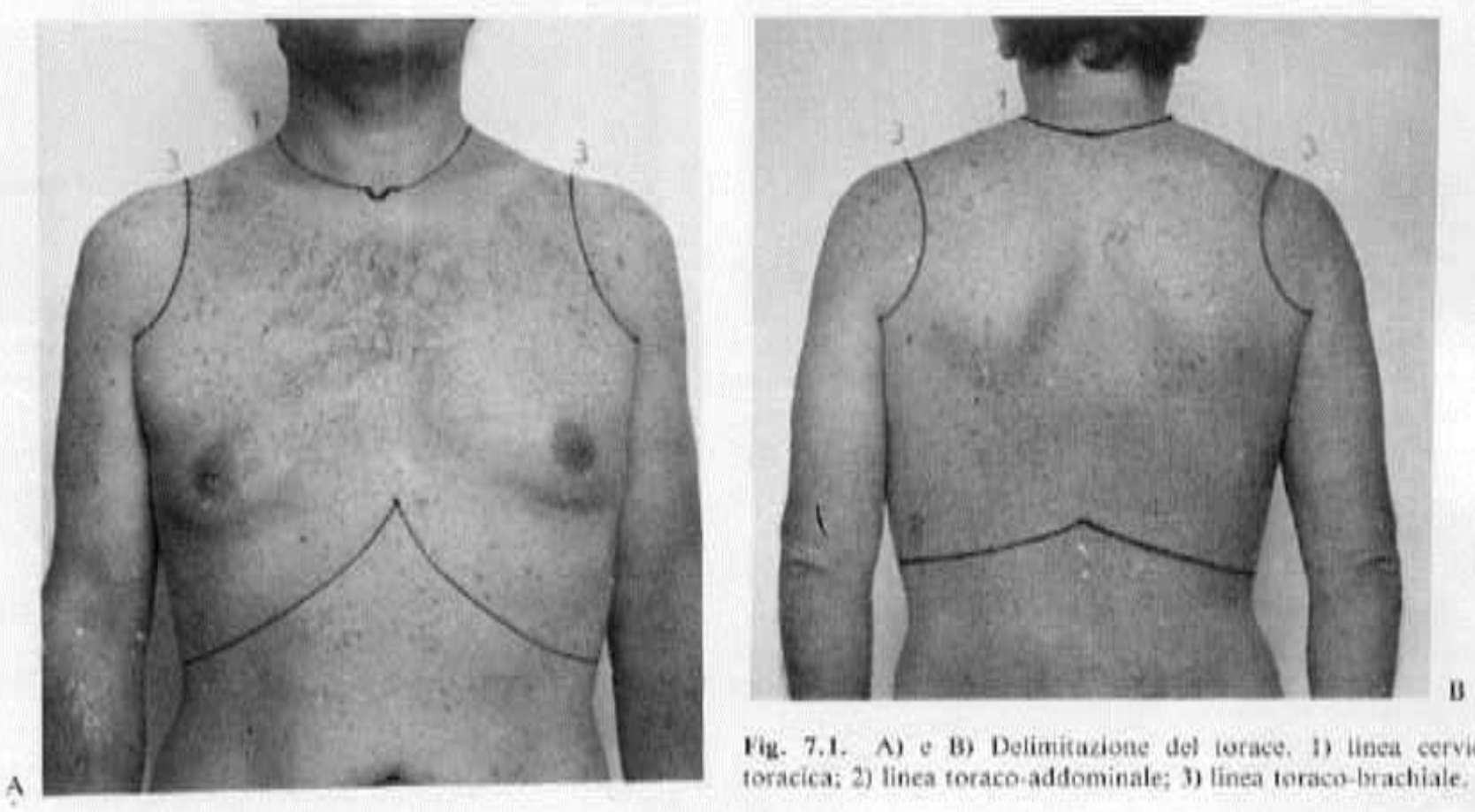

Fig. 7.1. A) e B) Delimitazione del torace. 1) linea cervico-toracica; 2) linea toraco-addominale; 3) linea toraco-brachiale.

Linee di repere

Per una descrizione dei rilievi semeiologici si rende necessario fare riferimento a dei punti di repere, cioè ad alcune strutture anatomiche sulla parete toracica; utilizzando, appunto, alcuni punti di repere si possono tracciare delle linee di repere verticali e orizzontali, dal cui incrocio vengono delimitate delle regioni topografiche.

Le linee di repere anteriori sono (Fig. 7-2):

Linee verticali (tra loro parallele):

— mediosternale: dalla fossetta del giugulo all'apofisi ensiforme;

— marginosternale destra e sinistra: lungo i margini dello sterno;

— parasternale destra e sinistra: scende verticalmente a 2 cm. all'esterno della marginosternale;

— emiclaveare destra e sinistra: scende verticalmente a metà della clavicola.

Linee orizzontali:

— *clavicolare*: sfiora il margine inferiore della clavicola;

— *angolo-sternale*: passa per l'*angolo di Louis* (Fig. 7-2 d), posto tra manubrio e corpo dello sterno; corrisponde all'inserzione della II costola e si continua lateralmente;

— *sottomammaria*: passa per il margine inferiore della VI costa.

Esiste inoltre, una linea obliqua, la *xifo-costale*, che partendo dalla inserzione sternale dell'apofisi xifoide segue l'arcata costale.

Le *linee di repere posteriori* (Fig. 7-2B) sono:

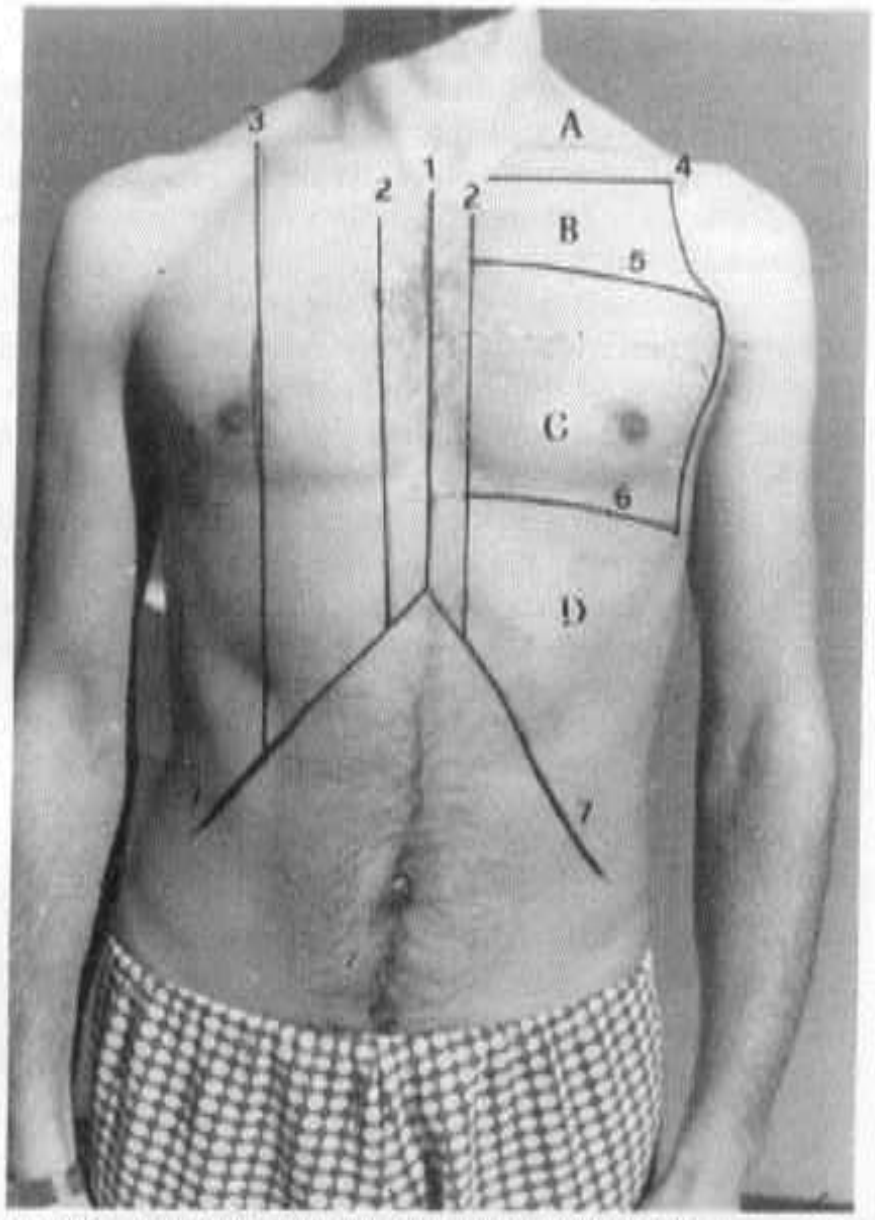

Fig. 7.2. A) Linee di repere del torace e relative aree.

A) Linee di repere anteriori del torace e regioni risultanti dall'incrocio delle linee di repere verticali ed orizzontali.
1) linea medio-sternale;
2) linea margino-sternale;
3) linea emiclaveare;
4) linea clavicolare;
5) linea angolo-sternale;
6) linea sottomammaria;
7) linea xifo-costale;

A) regione sopra-clavicolare;
B) regione sotto-clavicolare;
C) regione mammaria;
D) regione ipocondriaca.

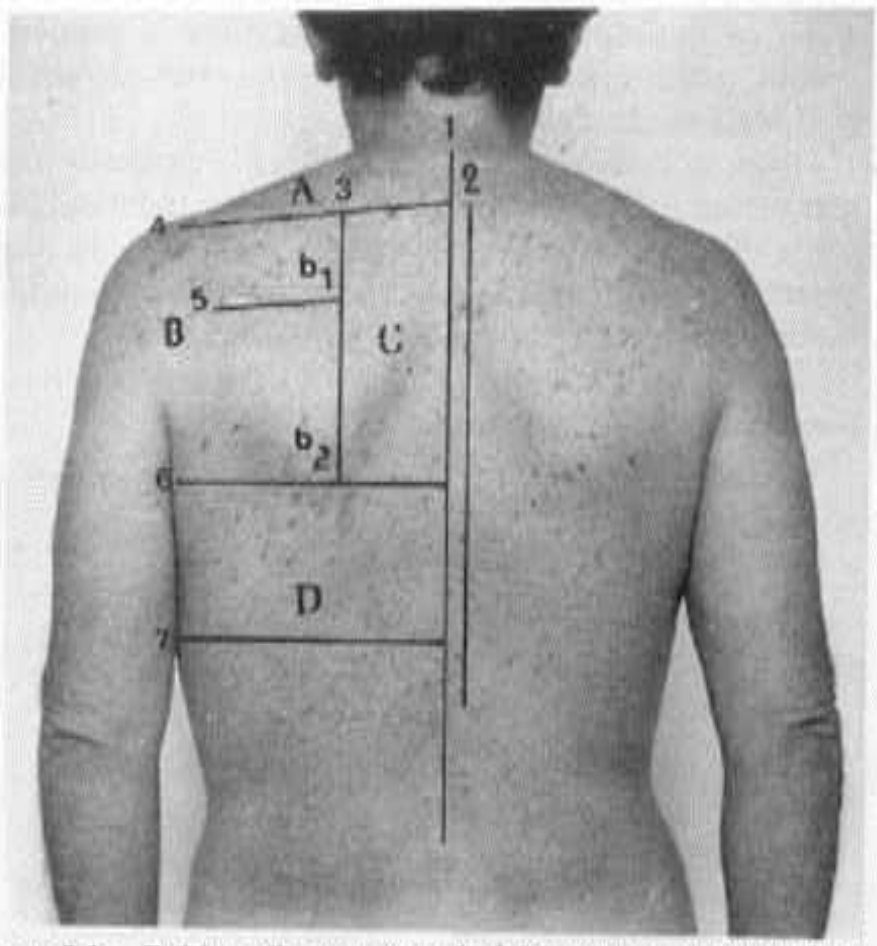

Fig. 7.2. B) Linee di repere posteriori del torace e regioni risultanti dall'incrocio delle linee di repere verticali ed orizzontali.

B) 1) linea spondiloidea;
2) linea paravertebrale;
3) linea scapolare;
4) linea soprascapolare;
5) linea spinosa;
6) linea angolare della scapola;
7) linea basilare del torace;

A) regione soprascapolare;
B) regione scapolare, suddivisa in b1) sopraspinosa e b2) sottospinosa;
C) regione interscapolo-vertebrale;
D) regione sottoscapolare.

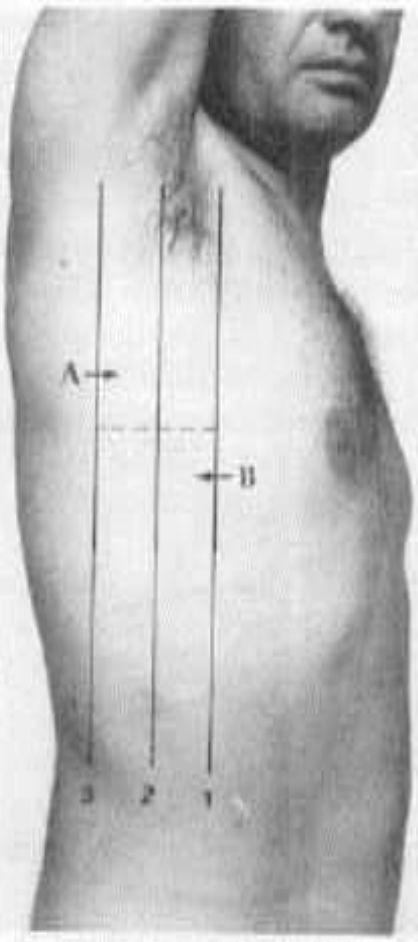

Fig. 7.2. C) Linee di repere laterali del torace.

C) 1) ascellare anteriore;
2) ascellare media;
3) ascellare posteriore;

A) regione ascellare;
B) regione sottoascellare risultante dall'incrocio delle linee di repere verticali e di quella orizzontale.

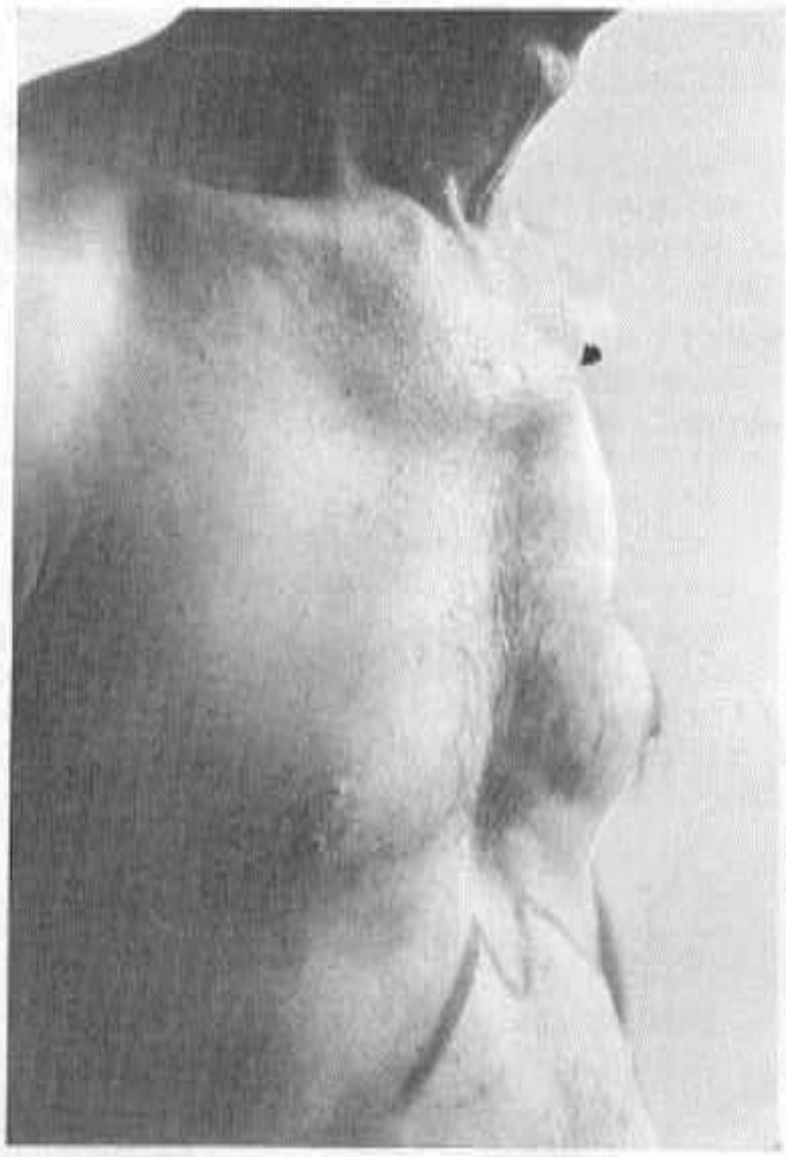

Fig. 7.2. D) Angolo di Louis.

Linee verticali (tra loro parallele):

— *spondiloidea*: scende verticalmente lungo i processi spinosi;

— *paravertebrale*: scende verticalmente a 3 cm. all'esterno della linea spondiloidea;

— *scapolare*: scende verticalmente lungo l'angolo inferiore della scapola.

Linee orizzontali:

— *linea soprascapolare*: passa al limite superiore della scapola;

— *linea spinosa*: passa per l'estremità interna della spina della scapola e si incontra mediamente con il corpo della III vertebra dorsale; essa corrisponde al punto di partenza delle scissure interlobari;

— *linea angolare della scapola*: passa per l'angolo inferiore della scapola; corrisponde sulla spondiloidea al corpo della VII dorsale.

Le *linee di repere laterali* (fig. 7-2 C) sono:

— *ascellare anteriore*: scende verticalmente lungo il margine anteriore della piega ascellare;

— *ascellare posteriore*: scende verticalmente lungo il margine posteriore della piega ascellare;

— *ascellare media*: scende verticalmente dall'apice del cavo ascellare;

— *linea orizzontale*: che delimita verso il basso il cavo ascellare.

Dalle varie linee verticali ed orizzontali risultano delimitate le seguenti aree:

— *regione sopraclavicolare*: tra margine del cucullare e clavicola;

— *regione sottoclavicolare*: delimitata in alto dalla clavicola, in basso dalla linea angolosternale, medialmente dallo sterno e lateralmente dal bordo anteriore del deltoide; nel suo terzo esterno comprende la *fossetta del Morenheim* (tra clavicola, margine anteriore del deltoide e margine superiore del gran pettorale);

— *regione mammaria*: delimitata in alto dal margine inferiore della seconda costola, in basso dal margine inferiore della sesta, medialmente dallo sterno e lateralmente dall'ascellare anteriore; il capezzolo della mammella nell'uomo trovasi di norma all'altezza del IV spazio intercostale;

— *regione ipocondriaca*: delimitata in alto dalla sesta costola, in basso dall'arcata costale.

Posteriormente, come abbiamo visto, la parete è delimitata in alto dalla linea cervico-toracica e in basso dalla linea toraco-addominale.

In tale parete si iscrivono la:

— *regione soprascapolare*: delimitata in alto dalla linea cervico-toracica e in basso dalla linea soprascapolare;

— *regione scapolare*: che ricopre la scapola, a sua volta suddivisa in sopra- e sottospinosa;

— *regione interscapolo-vertebrale*: tra la linea spondiloidea e il margine mediale della scapola;

— *regione sottoscapolare*, che occupa le parti rimanenti della parete posteriore, al di sotto della scapola.

Sulla parete laterale si iscrivono la:

— *regione ascellare*, che è delimitata dal cavo e dai pilastri e in basso dalla VI costola;

— *regione sottoascellare*: tra ascellare anteriore e posteriore, delimitata in alto dalla VI costola e in basso dalla XII costola.

Punti di repere

Alcune formazioni del torace possono venire utilizzate come punti di repere. Si è già detto che l'angolo di Louis, posto tra il manubrio e il corpo sternale, corrisponde all'inserzione della II costola e quindi lo spazio intercostale ad essa sottostante è il II; di là pro-

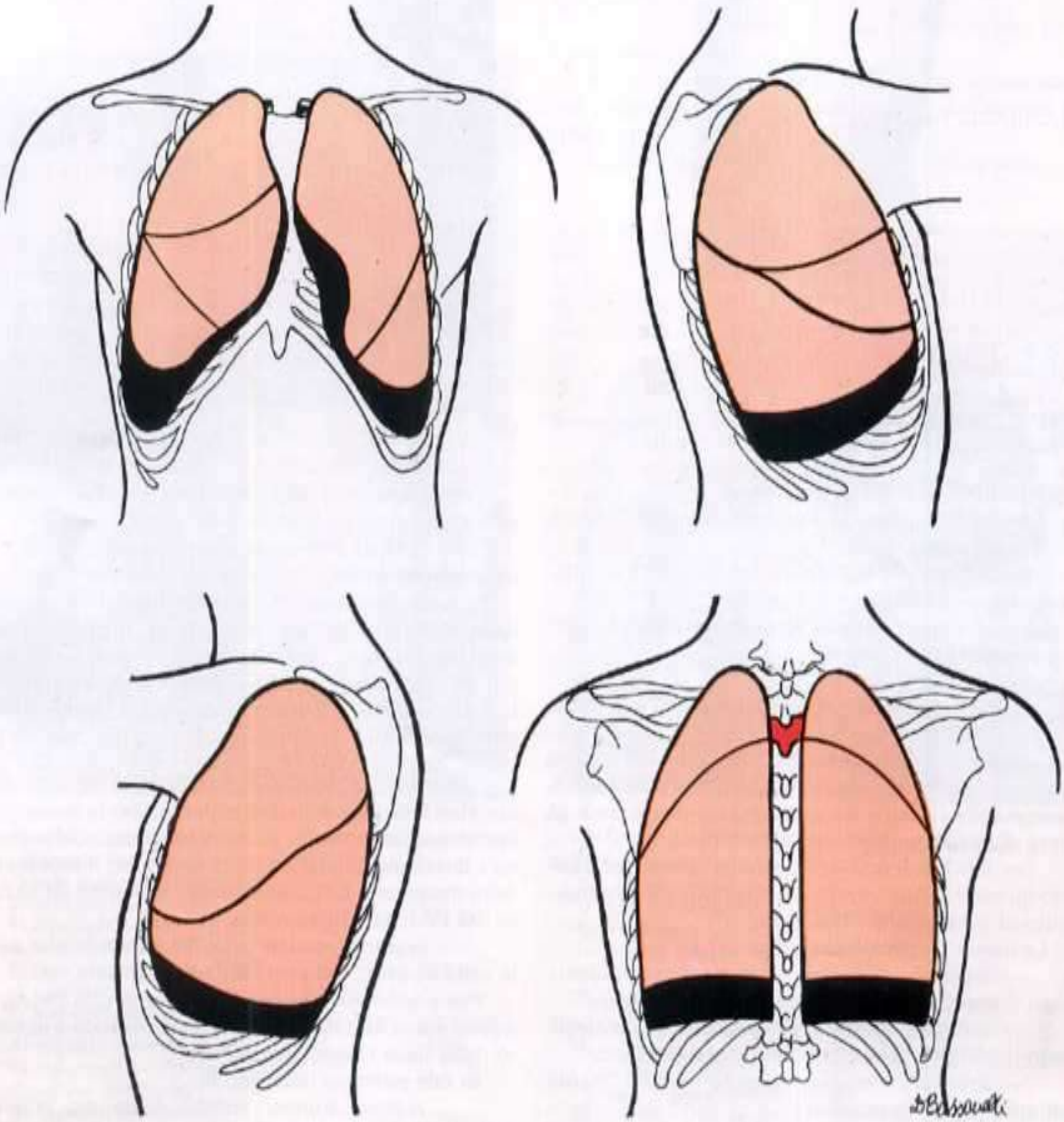

Fig. 7.3. Margini polmonari e scissure interlobari (v. testo).

cedendo verso il basso riesce, in genere, agevole contare le costole e gli spazi successivi.

Posteriormente come punti di repere si possono prendere le apofisi spinose: la VII apofisi spinosa cervicale o prominente è di regola ben visibile; di là si potrà procedere verso il basso, a paziente con il tronco flesso in avanti e individuare le vertebre e le costole sottostanti.

In posizione eretta ed a braccia penzoloni la scapola ha una proiezione rispetto al piano costale che va dal I spazio al VII spazio intercostale; pertanto, partendo dall'angolare della scapola la prima costola sottostante è la VIII.

Topografia toraco-polmonare

In condizioni normali i confini dei polmoni proiettati sulla gabbia toracica sono i seguenti:

Margini polmonari

Margini anteriori: partendo dagli apici si portano in basso e verso l'interno fino all'angolo di Louis, quindi discendono verticalmente fino alla IV articolazione condrosternale. Da questo punto il decorso diversifica tra i due lati: a destra continua a scendere verticalmente fino all'inserzione della VI articolazione condro-sternale, per poi continuarsi con il margine inferiore; a sinistra si porta obliquamente verso l'esterno e poi verso l'interno circoscrivendo l'incisura cardiaca, quindi all'altezza della VI articolazione condrosternale si porta verso l'esterno per continuarsi con il margine inferiore (Fig. 7-3).

I *margini inferiori* sono:

— sulla parasternale: al margine superiore della VI costola;

— sull'emiclaveare: al margine inferiore della VI costola;

— sull'ascellare media: al VII spazio intercostale a dx, all'VIII spazio a sx;

— sull'angolare della scapola: al IX spazio intercostale;

— sulla paravertebrale: al X spazio intercostale.

I *margini posteriori* hanno lo stesso decorso da entrambi i lati: partendo dagli apici si portano in basso e verso l'interno fino alla II vertebra dorsale, da dove discendono verticalmente fino a raggiungere il margine inferiore, decorrendo a circa 1,5-2 cm. dalla linea spondiloidea.

Nella Fig. 7-3 sono anche indicate le scissure che delimitano posteriormente il lobo superiore dall'inferiore; hanno lo stesso decorso da entrambi i lati.

Esse partono dal corpo della vertebra III dorsale (facilmente individuabile se si conta a partire dall'apofisi spinosa della VII cervicale, che è prominente) e si dirigono obliquamente in avanti, in modo da incontrare l'ascellare posteriore all'altezza del margine superiore della V costola.

A questa altezza, a destra la scissura si biforca in due branche: la superiore, che continua a seguire la V costola fino allo sterno (delimitando verso l'alto il lobo medio); la inferiore, che procede in avanti e in basso fino a raggiungere l'estremità anteriore della VII costa sulla emiclaveare.

A sinistra, la scissura decorre come quella inferiore di destra, quindi dalla ascellare posteriore procede in avanti e in basso, fino alla VII costola sulla emiclaveare.

Ne deriva che posteriormente avremo, sia a destra che a sinistra, due lobi (l'inferiore per una superficie alquanto più estesa di quella del superiore), anteriormente avremo a destra tre lobi: superiore, inferiore e medio, quest'ultimo a forma di triangolo, con apice verso l'ascella e base arcuata verso lo sterno e l'epigastrio.

Anteriormente, a sinistra avremo due lobi.

L'importanza pratica della delimitazione delle scissure nasce dal fatto che alcuni processi patologici polmonari possono avere una delimitazione lobare e che nella sede delle scissure possono raccogliersi degli essudati (pleurite interlobare), che vanno differenziati clinicamente e meglio radiologicamente da altre formazioni.

Nell'ambito di ogni lobo poi si distinguono diversi segmenti, che ricevono delle diramazioni dai *bronchi lobari*, denominati *bronchi segmentari* (Fig. 7-4).

Segmenti polmonari

I *segmenti polmonari* sono così suddivisi (Fig. 7-5):

a destra:	*a sinistra:*
— lobo superiore:	— lobo superiore:
apicale	apicale
posteriore	posteriore
anteriore	anteriore
— lobo medio:	— lingula:
laterale	superiore
mediale	inferiore
— lobo inferiore:	— lobo inferiore:
apicale (superiore)	apicale (superiore)
basale mediale	basale mediale
basale anteriore	basale anteriore
basale laterale	basale laterale
basale posteriore	basale posteriore

ESAME FISICO DEL TORACE

L'esame fisico del torace comprende:

— ispezione;
— palpazione;
— percussione;
— ascoltazione.

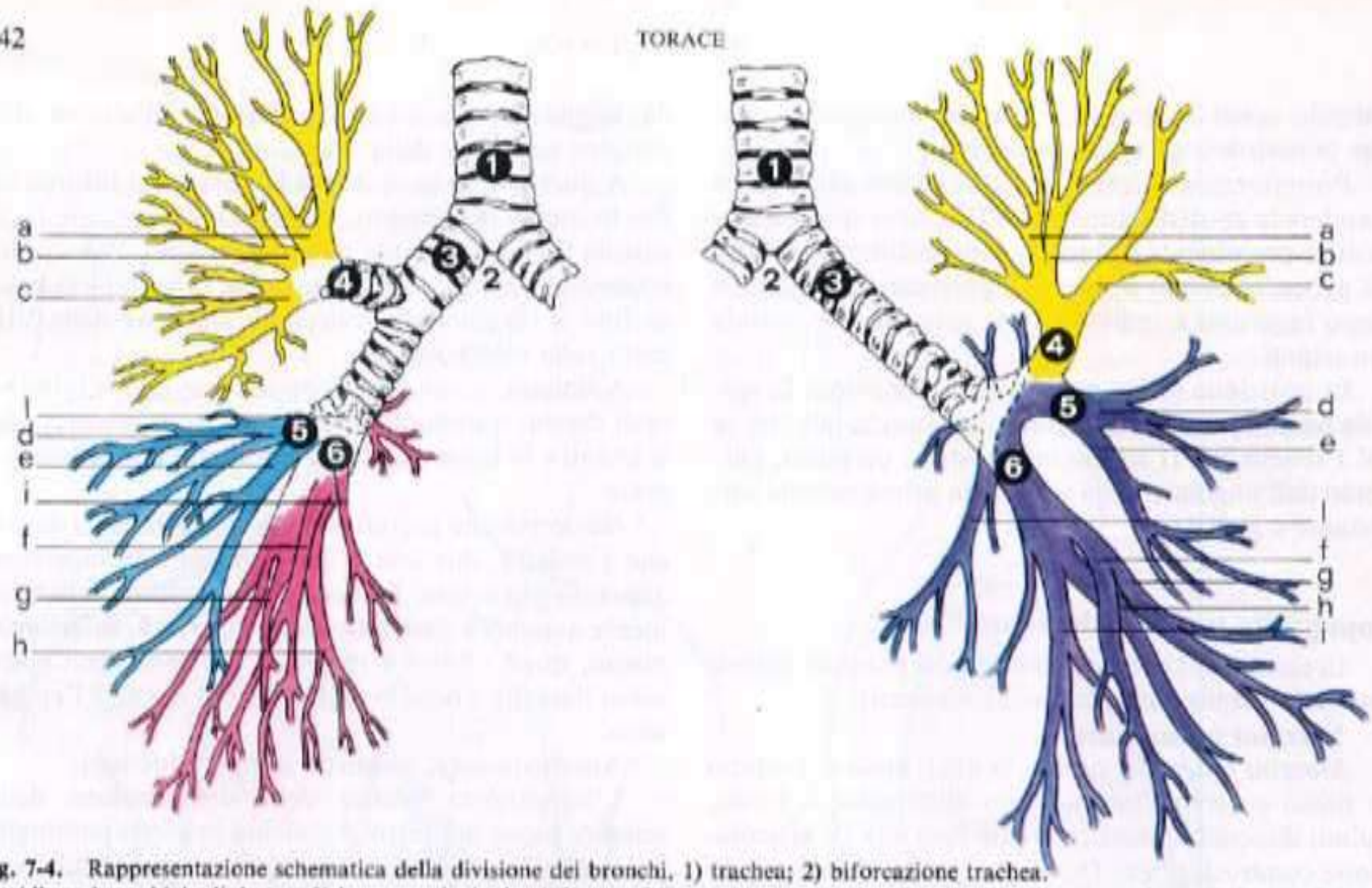

Fig. 7-4. Rappresentazione schematica della divisione dei bronchi. 1) trachea; 2) biforcazione trachea.
A) Albero bronchiale di destra; 3) bronco principale; 4) bronco lobare superiore (a-apicale; b-posteriore; c-anteriore); 5) bronco lobare medio (d-laterale e-mediale); 6) bronco lobare inferiore (f-basale anteriore; g-basale laterale; h-basale posteriore; i-basale mediale; l-apicale superiore).
B) Albero bronchiale di sinistra: 3) bronco principale; 4) bronco lobare superiore (a-apicale; b-posteriore; c-anteriore); 5) lingula (d-superiore; e-inferiore); 6) bronco lobare inferiore (f-basale anteriore; g-basale mediale; h-basale laterale; i-basale posteriore; l-apicale o superiore).

ISPEZIONE

I rilievi che si ricercano con l'ispezione sono:

— forma e dimensione del torace;

— simmetria o meno delle varie parti del torace ed eventuali deformazioni circoscritte;

— stato della cute, presenza di reticolo venoso sottocutaneo;

— sviluppo delle strutture muscolari;

— presenza di pulsazioni visibili;

— movimenti respiratori.

Il paziente deve venire esaminato a dorso nudo e possibilmente in posizione eretta, con le spalle rilassate; le braccia saranno penzoloni se il paziente è in piedi o appoggiate sulle cosce se è seduto.

Le pareti laterali verranno esaminate mentre il paziente tiene il braccio corrispondente sollevato, poggiando la mano sul capo.

Nel soggetto che tiene il letto e non è in condizioni di porsi a sedere nel letto stesso, verrà dapprima esaminata la parete anteriore, tenendo il busto sollevato a mezzo di cuscini in posizione semiseduta e poi la posteriore e le laterali, facendo aiutare il paziente da qualche astante che lo sorregga.

Nei malati assai gravi che tengono un decubito passivo, l'esame verrà condotto in due posizioni: si inizierà con l'esame della parete anteriore e poi, facendo porre il paziente sul fianco, prima da un lato e poi dall'altro, si cercherà di esaminare la parete laterale e posteriore; in tali condizioni ovviamente l'emitorace che poggia sul letto si espande meno di quello libero, potendo pertanto venire modificati i rilievi percussori e ascoltatori.

È fondamentale che in ogni caso il paziente eviti qualsiasi contrazione dei muscoli del torace e delle spalle, in quanto verrebbero modificati i rilievi semeiologici, specie quelli percussori. È necessaria una buona illuminazione dell'ambiente.

L'esaminatore nell'osservazione della parte anteriore si porrà di fronte al paziente ed alla sua destra e poi alle sue spalle ed alla sua sinistra; in tal modo potrà meglio servirsi della mano destra nel procedere alla palpazione ed alla percussione.

Gli elementi che occorrerà considerare sono:

— le *dimensioni*: larghezza o diametro laterale, spessore o diametro antero-posteriore, altezza, circonferenza (sia in ispirazione che espirazione), procedendo anche alla misurazione comparativa delle due semicirconferenze;

— *la forma*: nei soggetti normali, cioè con normalità dello sviluppo scheletrico, muscolare e sottocutaneo e delle condizioni polmonari, il torace ha la forma di un cono rovesciato, simmetrico, con una preva-

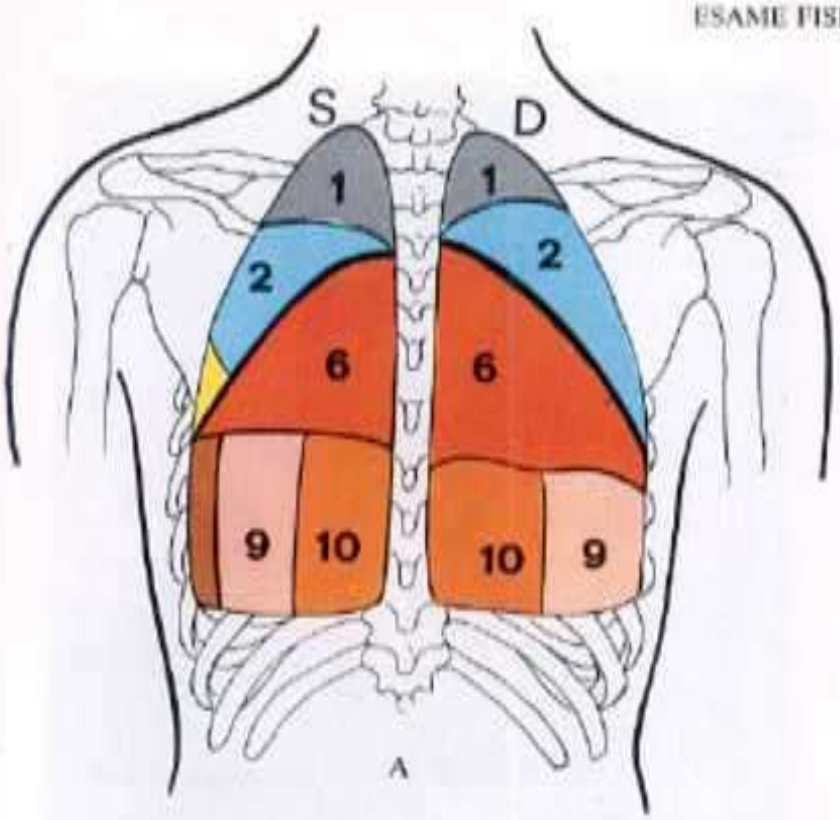

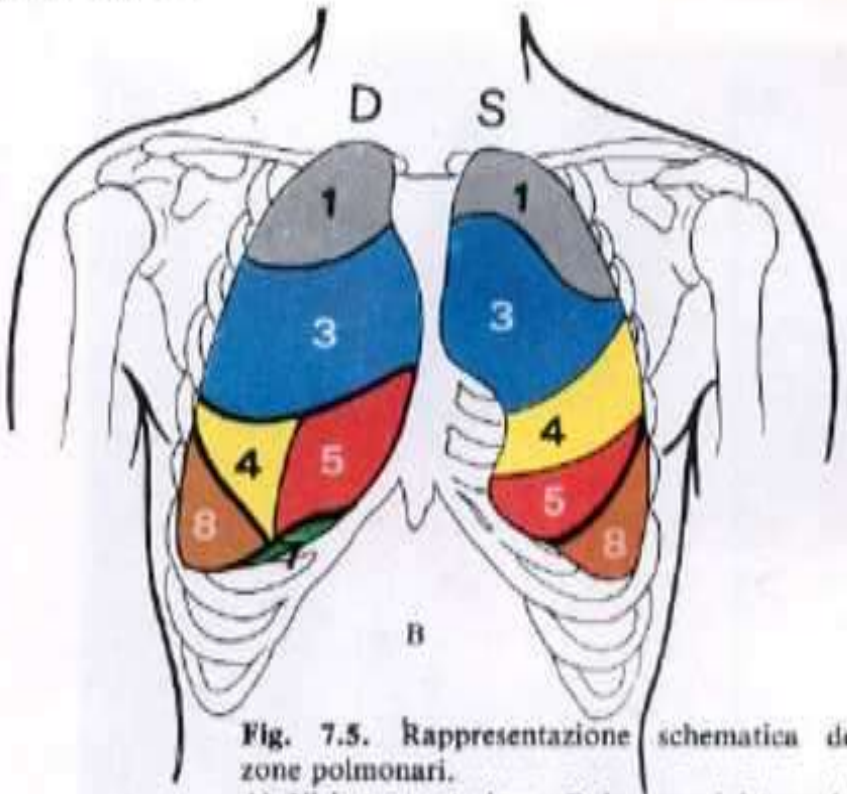

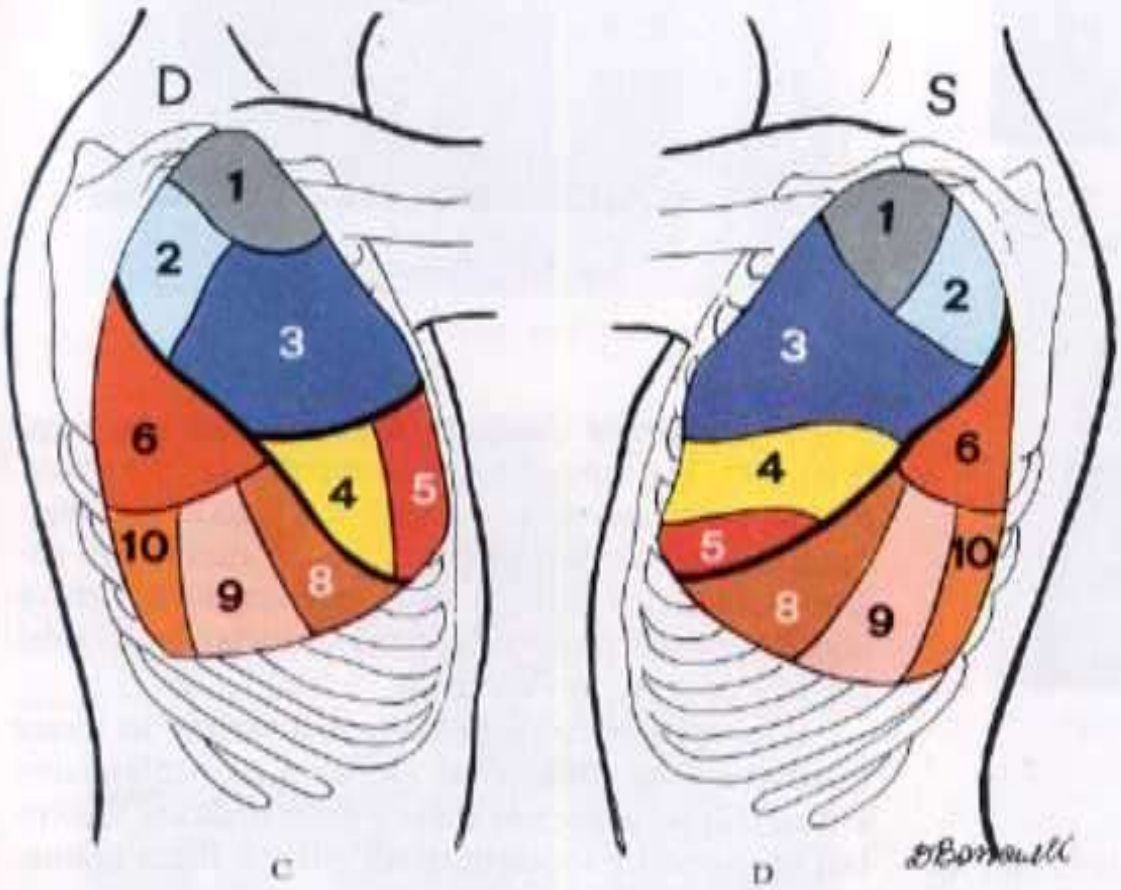

Fig. 7.5. Rappresentazione schematica delle zone polmonari.
A) Visione posteriore. Polmone sinistro: *lobo superiore*: 1) segmento apicale, 2) segmento posteriore, 3) segmento anteriore; *lobo inferiore*: segmento apicale superiore, 9) segmento basale laterale, 10) segmento basale posteriore. Polmone destro: *lobo superiore*: 1) segmento apicale, 2) segmento posteriore; *lobo inferiore*: 6) segmento apicale superiore, 9) segmento basale laterale, 10) segmento basale posteriore;
B) Visione anteriore. Polmone destro: *lobo superiore*: 1) segmento apicale, 3) segmento anteriore; *lobo medio*: 4) segmento laterale, 5) segmento mediale; *lobo inferiore*: 7) segmento basale mediale, 8) segmento basale anteriore, 9) segmento basale laterale, 10) segmento basale posteriore.
C) Visione laterale. Polmone destro: *lobo superiore*: 1) segmento apicale, 2) segmento posteriore, 3) segmento anteriore; *lobo medio*: 4) segmento laterale, 5) segmento mediale; *lobo inferiore*: 6) segmento apicale superiore, 8) segmento basale anteriore, 9) segmento basale laterale, 10) segmento basale posteriore.
D) Visione laterale. Polmone sinistro: *lobo superiore*: 1) segmento apicale, 2) segmento posteriore, 3) segmento anteriore, 4) segmento lingulare superiore, 5) segmento lingulare superiore; *lobo inferiore*: 6) segmento apicale superiore, 8) segmento basale anteriore, 9) segmento basale laterale, 10) segmento basale posteriore.

lenza del diametro longitudinale (che nell'adulto misura cm. 30-33) su quello trasversale (cm. 24-26) e di questo sull'antero-posteriore (cm. 16-19). Le spalle sono leggermente inclinate in basso, lo sterno è piatto, dritto, l'angolo di Louis appena visibile, le regioni sopra e sottoclavicolari e del giugulo leggermente infossate, l'angolo epigastrico è vicino al retto, le coste sono a curvatura uniforme e leggermente obliquate in basso; le scapole sono aderenti alla parete toracica e soltanto l'ultimo degli spazi intercostali si suole rendere apprezzabile all'ispezione.

La forma del torace, pur restando ancora nel normale, può però differenziarsi alquanto da quella tipica in rapporto al tipo costituzionale, secondo quanto si è già detto nell'esame obbiettivo generale.

Così: il ***torace allungato*** dei soggetti longilinei è un torace allungato per prevalenza del diametro longitudinale, ma appiattito, angolo di Louis assai sporgente, regioni sopra e sottoclavicolari e sopragiugulari assai infossate, con costole fortemente obliquate in basso, angolo epigastrico ristretto, X costola fluttuante (segno di Stiller), spazi intercostali inferiori ben visibili.

Varianti del torace allungato, che si avvicinano al torace patologico, sono:

— il ***torace paralitico o astenico*** (Fig. 7-6), che

A

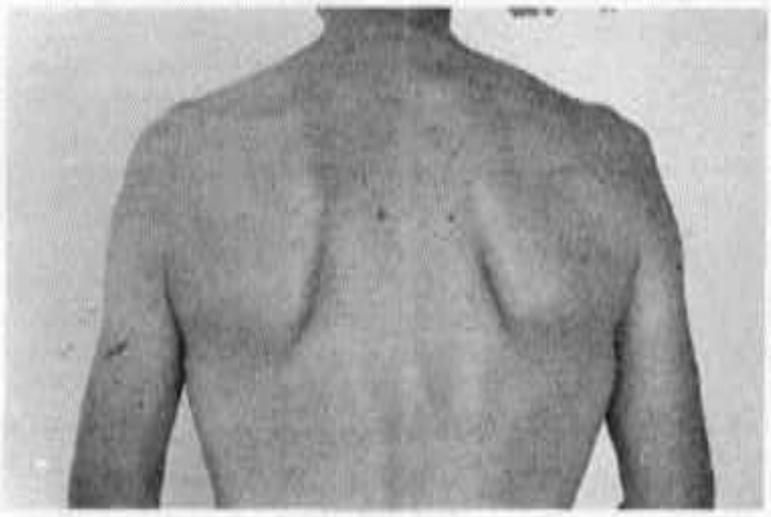

B

Fig. 7.6. A) e B) Torace astenico.

presenta in modo accentuato le caratteristiche del torace allungato, con spiccata ipotonia e ipotrofia dei muscoli toracici e del cingolo scapolare e con scapole sollevate rispetto al piano dorsale (scapole alate)*;

— il ***torace cilindrico***, in cui prevale il diametro longitudinale, ma di dimensioni all'incirca uguali tra di loro sono il trasverso e l'anteroposteriore, risultandone un torace allungato e cilindrico (Fig. 7-7);

Fig. 7.7. Torace cilindrico.

— il ***torace quadrato o picnico*** dei brachitipi (Fig. 7-8). Ha aspetto tozzo e ampio, con prevalenza del diametro anteroposteriore e trasversale sul longitudinale, costole disposte quasi orizzontalmente, angolo epigastrico ottuso, spazi intercostali ristretti e non apprezzabili; regioni sopra e sottoclavicolari e del giugulo appena apprezzabili.

Il ***torace atletico*** rappresenta una varietà del torace quadrato (Fig. 7-9): assai ampio e particolarmente sviluppato nelle sue parti alte e nelle strutture muscolari,in rapporto soprattutto all'attività fisica (ginnasti, nuotatori).

Da queste conformazioni toraciche, che sono al limite del patologico, si passa poi a quelle francamente patologiche, per esiti di pregresse affezioni o per affezioni in atto. Alcune di esse interessano primitivamente le strutture della parete toracica e possono consistere in deformazioni, parziali o no. Così:

— ***torace ad imbuto*** o di calzolaio (Fig. 7-10), con depressione imbutiforme della metà inferiore dello sterno (congenita o da rachitismo o professionale);

— ***torace a barca***, con marcato infossamento della metà superiore della parete toracica anteriore, per atrofia del gran pettorale e di altri muscoli (siringomielia);

— ***torace carenato***, con sterno assai sporgente a

* Scapola alata bilaterale può anche aversi in caso di atrofia muscolare miopatica, che può interessare pure i muscoli del cingolo scapolare (miopatia di Zimmerlin) o anche dell'omero (miopatia di Erb) o della faccia, scapola e omero (miopatia di Landouzi-Déjerine).

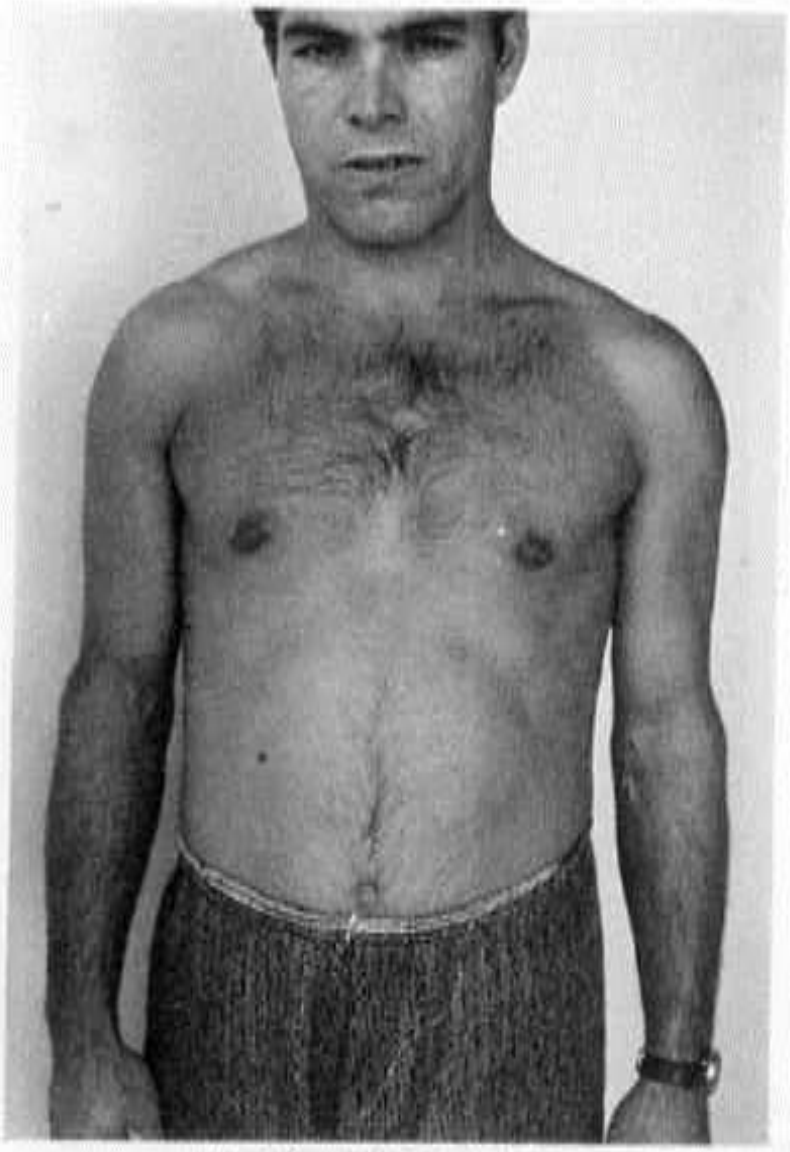

Fig. 7.8. Torace quadrato.

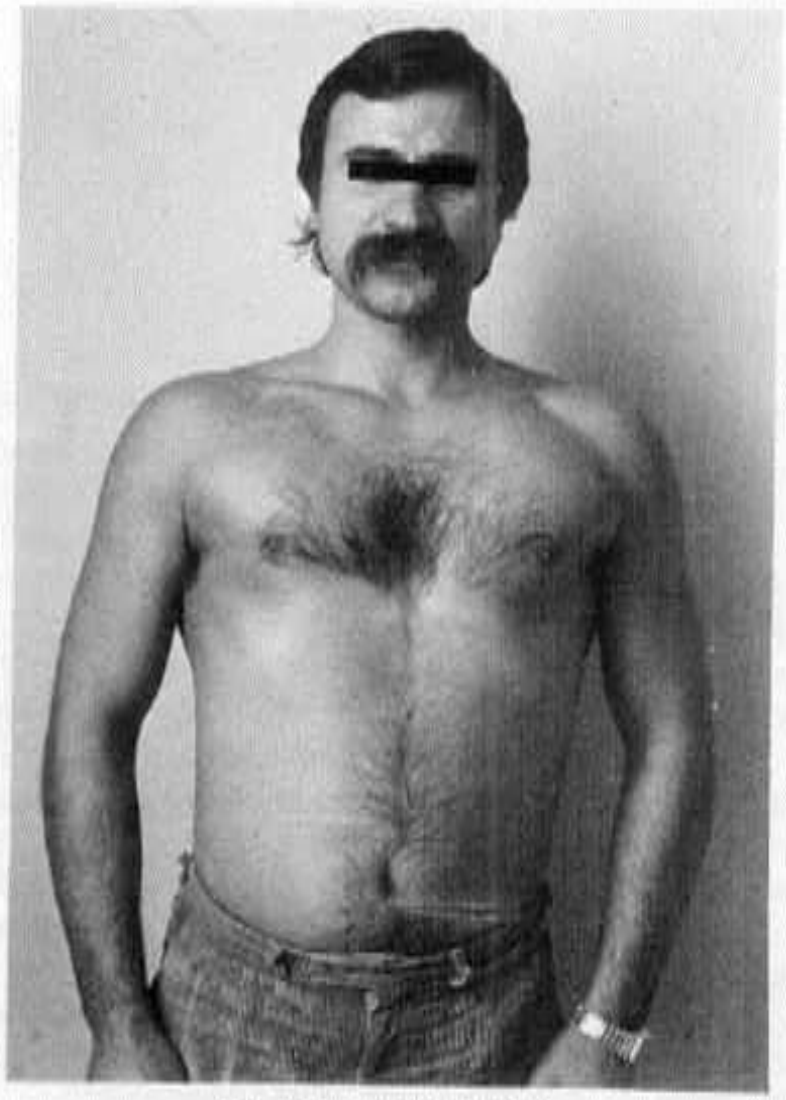

Fig. 7.9. Torace atletico.

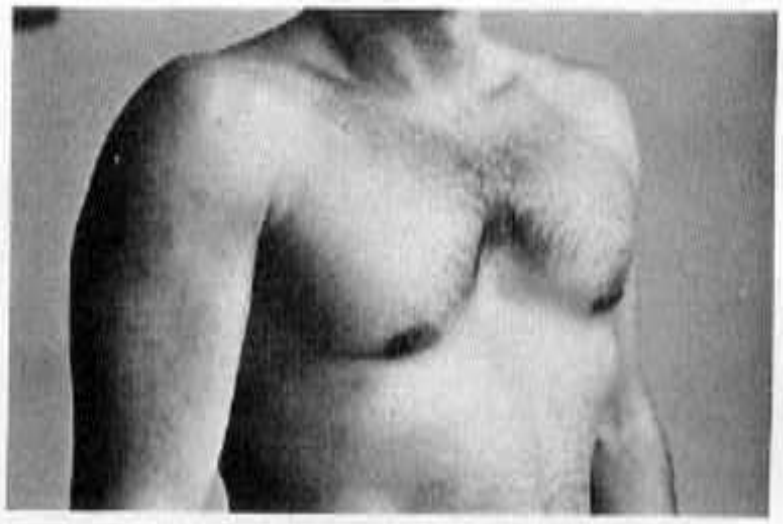

Fig. 7.10. Torace ad imbuto.

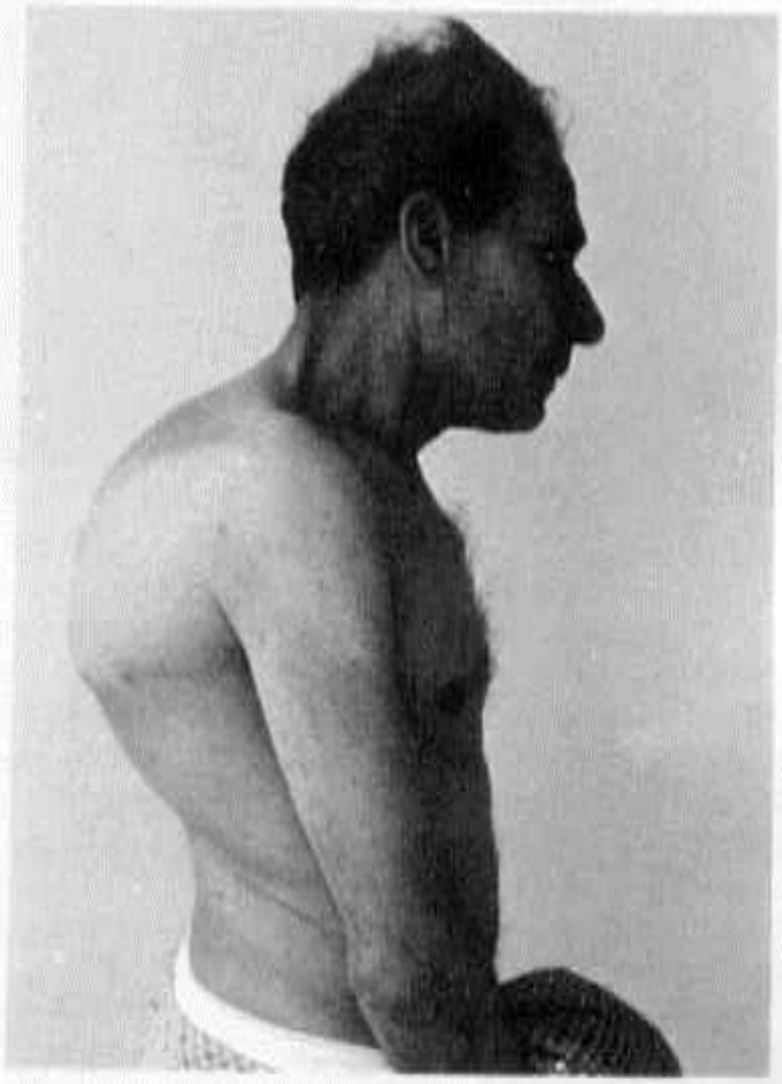

Fig. 7.11. Torace cifotico.

forma di carena (petto gallinaceo) e appiattito in senso trasversale;

— ***torace con rosario rachitico***, con tumefazione a carico delle articolazioni condrocostali, specie delle coste inferiori, come grossi grani di rosario; spesso si associa al torace carenato;

— ***torace a vespa***: con netta prevalenza dell'arcata costale che sporge dai fianchi, i quali sono abnormemente assottigliati (nella distrofia muscolare);

— ***torace piriforme***, per scarso sviluppo della metà inferiore del torace, che assume quindi la forma di una pera capovolta;

— ***torace cifotico*** (Fig. 7-11), con curvatura a

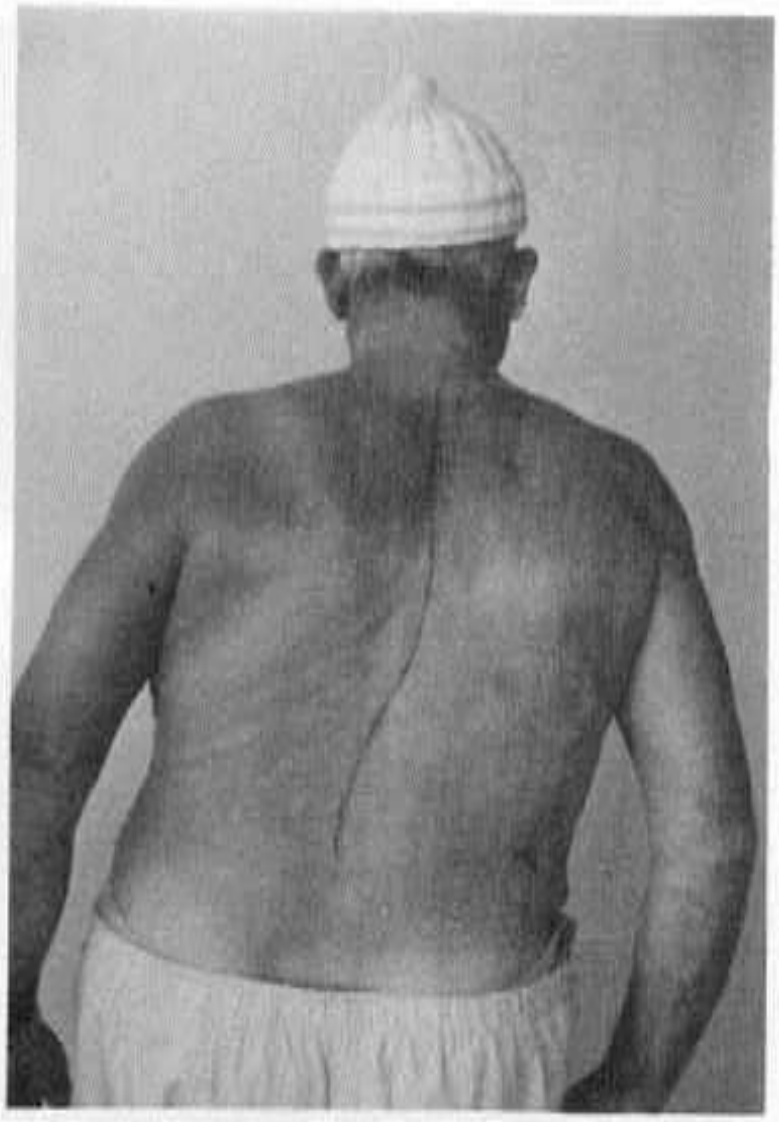

Fig. 7.12. Torace cifoscoliotico.

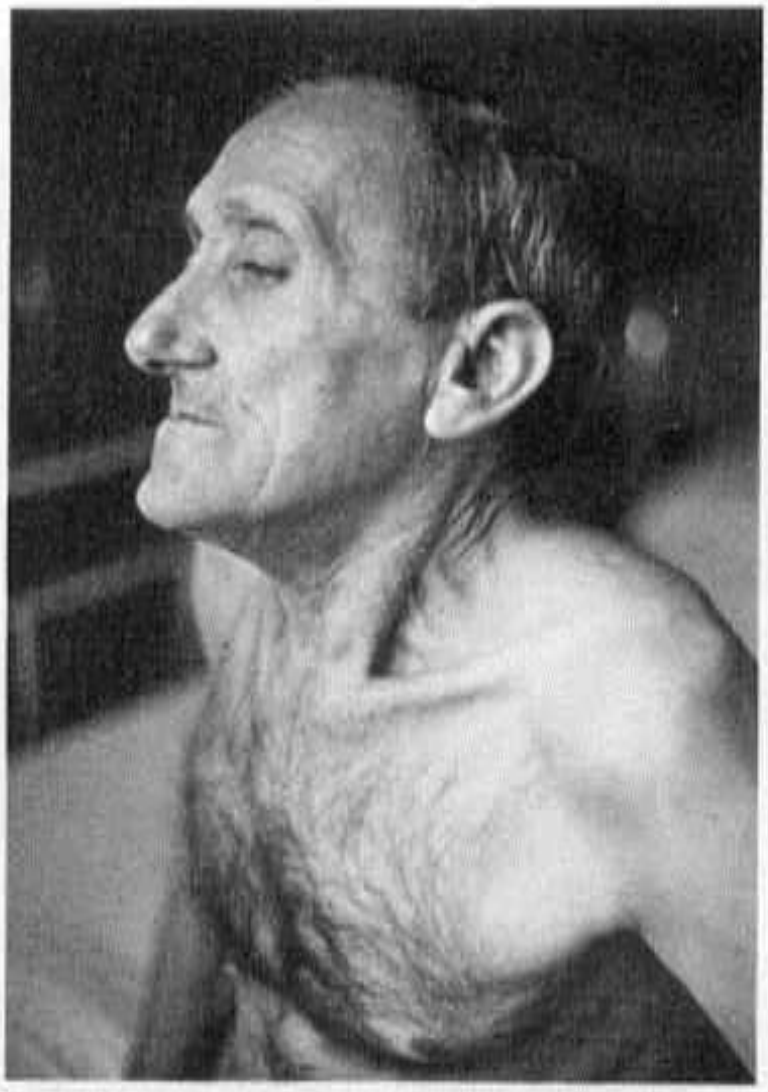

Fig. 7.13. Torace enfisematoso: è ben visibile l'ipertrofia dei muscoli sternocleidomastoidei e degli scaleni.

convessità posteriore, che può essere a largo raggio, come nella cifosi senile, o angolare, allorché deriva dalla distruzione di un corpo vertebrale, come nel morbo di Pott; ***scoliotico*** (con curvatura a convessità laterale) e ***cifoscoliotico*** (Fig. 7-12) secondario a lesioni ossee vertebrali (rachitismo, Pott, cifosi dorsale giovanile, ecc.).

Altre alterazioni patologiche della conformazione toracica sono secondarie a lesioni viscerali.

Così, si potrebbe avere il:

— ***torace enfisematoso o a botte:*** è un torace slargato nel diametro trasverso e soprattutto anteroposteriore, per incurvamento in avanti dello sterno, cifosi dorsale, per cui assume una configurazione a botte. Le costole sono disposte orizzontalmente in posizione inspiratoria permanente e gli spazi intercostali sono slargati; è caratteristico dell'enfisema polmonare (Fig. 7-13). In queste condizioni si suole riscontrare, inoltre, una ipertrofia dei muscoli ausiliari della respirazione (scaleni e sternocleidomastoidei soprattutto);

— ***torace a cono:*** è caratterizzato da uno svasamento delle basi, in rapporto ad epatosplenomegalia cronica o ad ascite (Fig. 7-14).

Il torace può presentare delle *asimmetrie* per condizioni varie.

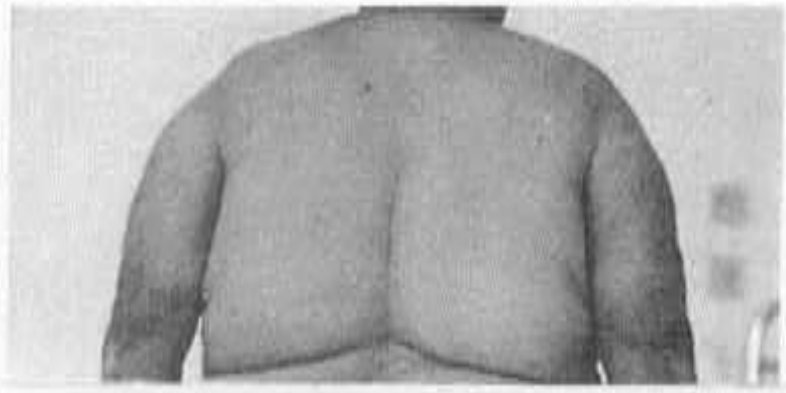

Fig. 7.14. Torace a cono.

Una lieve differenza di ampiezza dei due emitoraci può avverarsi frequentemente per:

— prevalenza nello sviluppo muscolare di un lato, in rapporto a fattori professionali o sportivi;

— scoliosi vertebrale dorsale: l'emitorace dalla parte della convessità della colonna si presenta più ampio, con spazi intercostali allargati e il polmone iperesteso; dal lato concavo l'emitorace si presenta di volume ridotto, con spazi intercostali ravvicinati e polmone ipoespanso.

Asimmetrie e deformazioni toraciche possono verificarsi per fratture costali (traumatiche o spontanee: Fig. 7-15).

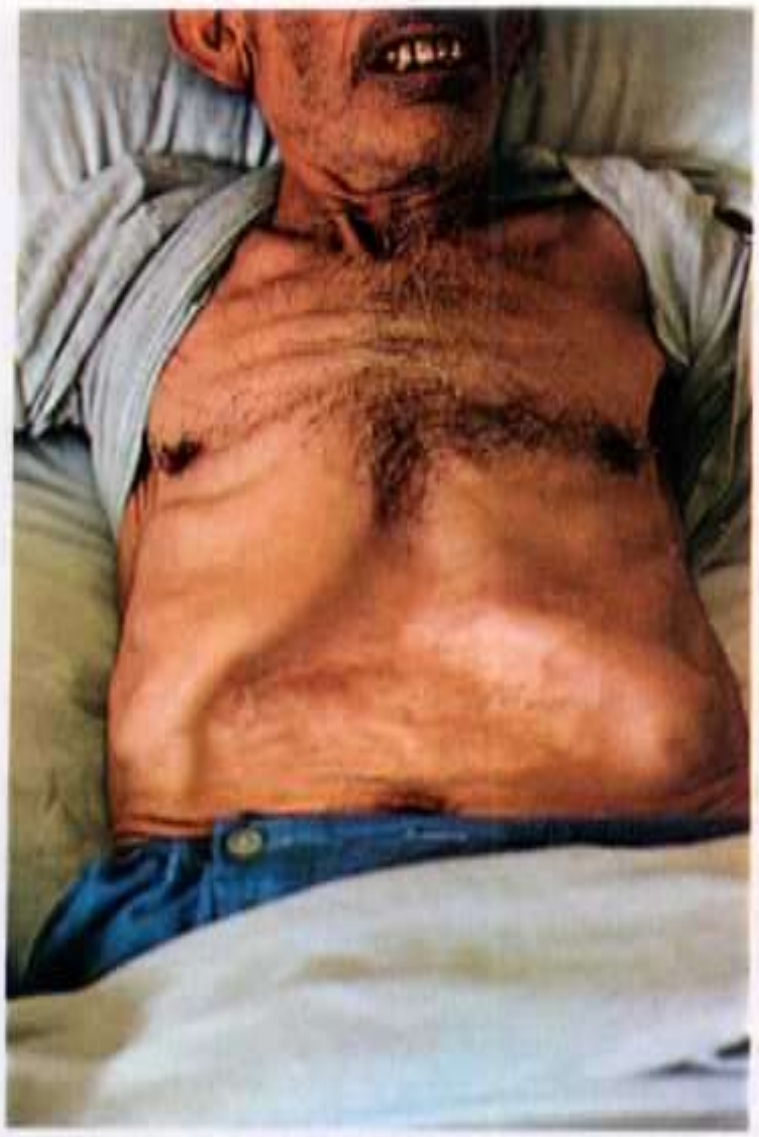

Fig. 7.15. Deformazione toracica da fratture costali spontanee in caso di plasmocitoma.

Fig. 7.16. Retrazione dell'emitorace destro per fibrotorace.

Fig. 7.17. Asimmetria toracica per mesotelioma pleurico diffuso con versamento: l'emitorace destro si presenza retratto.

Asimmetria può avverarsi anche per alterazioni viscerali; si può, così, avere una espansione o una retrazione di un emitorace o di una parte di esso.

Retrazione e dilatazione del torace

Retrazione circoscritta di un emitorace: alla regione apicale (più frequente) o alla regione media (più rara) o basilare, per esiti di pleurite o per fibrosi polmonare.

A parte i casi conseguenti ad intervento chirurgico sul torace o sul polmone e facilmente riconoscibili, una retrazione circoscritta del torace può verificarsi per le stesse cause che provocano una retrazione diffusa, ove queste invece che diffuse siano circoscritte; detto rilievo è più facile a farsi in sede sopraclaveare e sottoclaveare ed alla base.

Una ***retrazione diffusa*** di un emitorace può verificarsi per:

— esiti di pleurite diffusa (fibrotorace; Fig. 7-16);

— neoplasie pleuriche, anche se essudative (Fig. 7-17);

— fibrosi polmonare diffusa unilaterale;

— atelettasia di un polmone o di un lobo, secondaria ad ostruzione di un bronco.

Dilatazione diffusa di un emitorace può avverarsi per:

— versamento pleurico;

— pneumotorace o entrambe le suddette condizioni;

— voluminosa massa intratoracica;

— enfisema polmonare monolaterale vicariante, per diminuita funzionalità dell'altro polmone.

Nelle prime tre condizioni le escursioni respiratorie nell'emitorace espanso sono ridotte, nell'ultima invece le escursioni sono più ampie.

In caso di versamento pleurico notevole, l'emitorace dal lato del versamento oltre che immobile negl atti respiratori può anche presentare appianamente degli spazi intercostali.

Dilatazione parziale di un emitorace: alla base (per aumento di volume del fegato o della milza) o in altra sede (per neoplasie, cisti di echinococco, raccolte saccate, sacche aneurismatiche, ingrandimento cardiaco, ecc.; Fig. 7-18).

Le asimmetrie toraciche parziali per slargamento o per retrazione sono facilmente riconoscibili, perché oltre l'esame comparativo tra i due emitoraci riesce

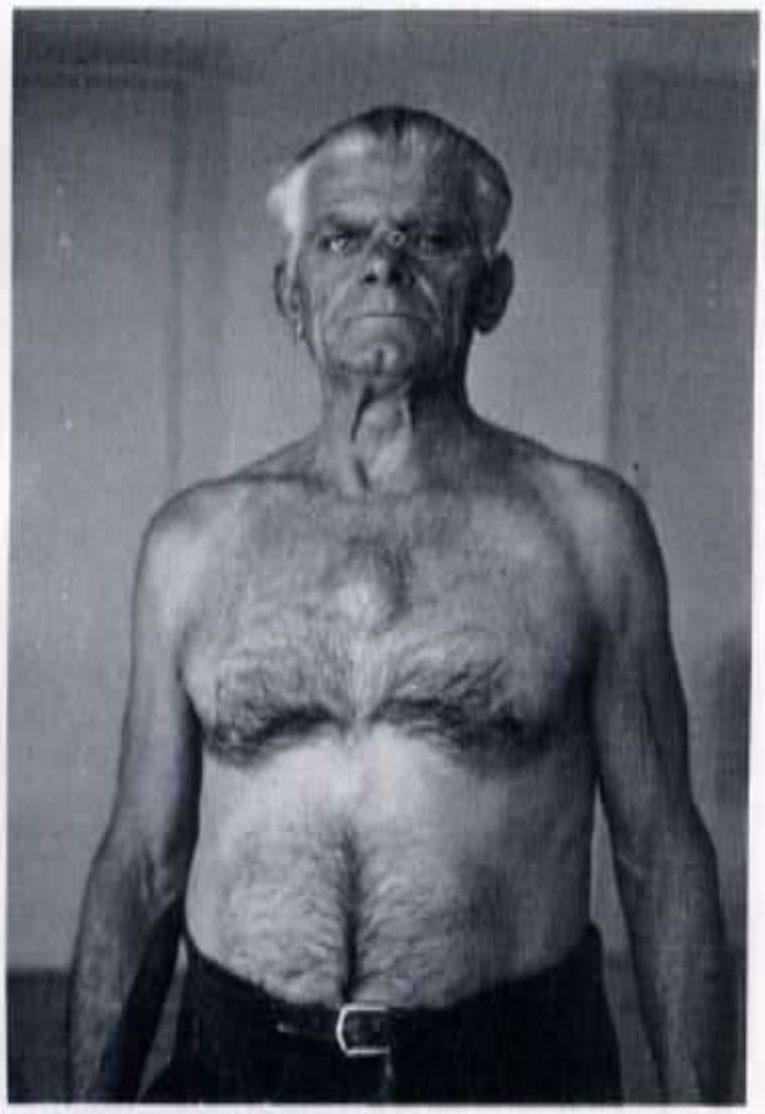

Fig. 7.18. Asimmetria nelle regioni sopraclavicolari: la sinistra si presenta tumefatta per la presenza di linfonodi metastatici di tumore apicale omolaterale. È evidente anche una retrazione del bulbo oculare sinistro con ptosi palpebrale (coesiste pure miosi: sindrome di Bernard-Hörner).

indicativo il riscontro di una ectasia o di una retrazione nel contesto di uno stesso emitorace.

In presenza, invece, di una asimmetria toracica per interessamento di tutto un emitorace, si tratta di stabilire quale è il lato interessato, se cioè si è verificato uno slargamento di un emitorace o una retrazione dell'altro. Orbene, allorché si tratta di una retrazione si riscontra un abbassamento della spalla corrispondente con un infossamento delle regioni sopra e sottoclaveari corrispondenti, oltre ad un restringimento in senso assoluto degli spazi intercostali, con incurvamento della colonna vertebrale verso il lato interessato.

Nel caso, invece, di ectasia di un intero emitorace non suole verificarsi innalzamento della spalla corrispondente, è raro il sollevamento delle regioni sopra e sottoclaveari, nel mentre gli spazi intercostali si presentano dilatati in senso assoluto.

I rilievi ispettivi, comunque, troveranno poi conferma in quelli palpatori, percussori ed ascoltatori.

Nell'emitorace interessato da ectasia o retrazione talora si rinviene un reticolo venoso più pronunciato

Fig. 7.19. Teleangectasie venulari della base del torace in broncopneumopatico (corona di Schweniger).

per fenomeni compressivi sui vasi endotoracici e sviluppo di un circolo collaterale.

Della cute e del sottocutaneo si è già parlato nell'esame obbiettivo generale. Qui vorremmo ricordare che: a livello della cute della regione sternale si possono riscontrare nei soggetti con seborrea delle chiazze di eczema seborroico (v. fig. 4-62, D). Edema circoscritto della cute, spesso accompagnato da arrossamento si può avere in caso di raccolta purulenta della pleura che tende a farsi strada verso l'esterno (*empiema necessitatis*) o di raccolta in sede subfrenica.

È frequente, in sede toracica, l'*herpes zoster* (che nei gangli toracici ha la sua sede elettiva di localizzazione) con caratteristici gruppi di vescicole distribuite lungo il decorso dei nervi intercostali (v. Fig. 4-48). Frequenti le manifestazioni di pitiriasi versicolor (v. Fig. 4.75-A), sotto forma di macchie di colore giallastro.

Enfisema sottocutaneo in sede toracica: rigonfiamento e distensione dei tegumenti, con caratteristico crepitio alla palpazione (che ricorda quello della neve) può aversi per penetrazione di aria nei tessuti molli, in seguito a pneumotorace spontaneo o traumatico.

Talora si possono rinvenire alla base del torace delle teleangectasie venulari, distribuite circolarmente a frangia a livello all'incirca della inserzione del diaframma (*corona di Schweniger* o *ghirlanda vascolare di Sahli*); questo reperto, pur essendo più frequente nei broncopneumopatici, non ha un sicuro significato patologico, in quanto può rinvenirsi anche in soggetti normali (Fig. 7-19). Lo stesso dicasi per un analogo reperto che può rinvenirsi nelle regioni soprascapolari in caso di processi specifici apicali (*strie di Franke*).

Notevole, invece, è il significato del *circolo venoso collaterale* che può comparire sulle pareti toraciche nel caso di affezioni mediastiniche (neoplasie, aneurisma dell'aorta toracica, mediastinite, pericardite costrittiva, tromboflebite della cava discendente, ecc.) o di condizioni che comunque provochino una compressione della cava discendente.

A

B

Fig. 7.20/A, B. A) Collare di Stokes in soggetto con compressione della cava discendente al di sopra dello sbocco della vena azigos; B) stesso paziente: reticolo venoso della parete antero-laterale del torace a decorso ascendente (alla base del torace presenza di corona di Schweniger).

Fig. 7.21. Spiccato reticolo venoso della parete toracica antero-laterale a decorso ascendente, per compressione della cava discendente da gozzo retrosternale.

Al circolo collaterale spesso si accompagna edema a tinta cianotica della faccia, del collo, degli arti e delle parti alte del torace (*edema a mantellina*), che suole evidenziarsi inizialmente al collo (*collare di Stokes*; Fig. 7-20). Di solito è presente turgore della giugulari (Fig. 7-21) e spesso anche protrusione dei globi oculari; i pazienti di frequente si lamentano di cefalea e di epistassi.

Il circolo collaterale superficiale che mette in comunicazione la cava superiore e l'inferiore (v. Fig. 12-14) è diversamente sviluppato ed orientato a seconda della sede dell'occlusione e precisamente, se essa è al di sopra dello sbocco dell'azygos, a livello dello sbocco o al di sotto di esso (Fig. 7-22).

Se l'ostruzione è situata al di sopra dello sbocco dell'azygos, il circolo collaterale superiore non è molto sviluppato, in quanto il sangue refluo dalla testa e dalle braccia può scaricarsi per via profonda nell'azygos e quindi nella cava superiore al di sotto della ostruzione, attraverso le anastomosi tra il plesso vertebrale (tributario delle vene anonime) e le vene intercostali (tributarie a destra dell'azygos e a sinistra dell'emiazygos). Il reticolo venoso che si svilupperà sulla parete anteriore del torace avrà una direzione verso l'alto, come quello che si può rinvenire nel soggetto normale, ma sarà più appariscente che nel normale (Fig. 7-22 B).

Se l'ostruzione ha sede al di sotto dello sbocco dell'azygos, il sangue proveniente dai distretti superiori non potrà più scaricarsi attraverso la cava superiore nell'atrio destro, ma dovrà refluire attraverso l'azygos e invertendo la direzione della corrente river-

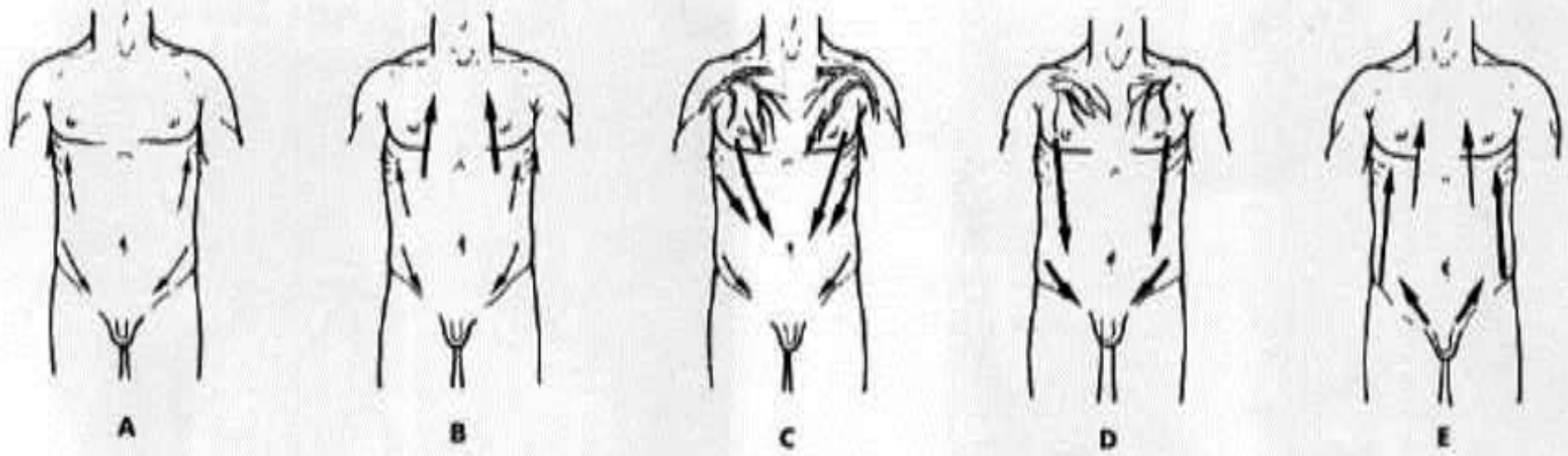

Fig. 7.22. Diversi tipi di reticolo venoso superficiale sulla parete anteriore del tronco (v. testo).

sarsi nella cava inferiore, attraverso le anastomosi tra vene intercostali e vene epigastriche (tributarie delle iliache), tra vene mammarie (tributarie della succlavia) e vene epigastriche, e tra vene lombari (che costituiscono le radici della azygos) e cava inferiore. In queste condizioni si avrà un circolo collaterale superficiale sulle pareti anteriori e laterali del torace abbastanza evidente (ma non assai pronunciato, dato che in gran parte le anastomosi tra le due cave hanno sede profonda, tramite l'azygos): la direzione della corrente sarà dall'alto in basso verso la regione ombelicale (Fig. 7-22 C).

Allorché l'ostruzione della cava superiore ha sede a livello dello sbocco dell'azygos il sangue non può scaricarsi attraverso questo vaso e cercherà di raggiungere la cava inferiore, in parte attraverso il circolo profondo che si stabilisce tra vene intercostali, azygos ed iliache, ma prevalentemente attraverso le anastomosi superficiali che collegano le vene intercostali alle mammarie interne ed alle epigastriche. Si avrà, pertanto, un circolo collaterale superficiale assai spiccato sulle pareti anteriore e laterale del torace e dell'addome, e la corrente avrà una direzione dall'alto in basso (Fig. 7-22 D).

La compressione sull'azygos o comunque l'ipertensione delle vene azygos può provocare un versamento pleurico a carattere trasudatizio, soprattutto a destra.

Un ricco circolo collaterale superficiale si svilupperà anche nel caso di ostruzione a livello della cava inferiore, attraverso le anastomosi tra epigastriche e mammarie interne; il reticolo interesserà, oltre che le pareti anteriori del torace, anche la parete anterolaterale dell'addome e si estenderà al dorso ed alla radice degli arti inferiori; esso avrà una disposizione all'incirca verticale e la direzione della corrente sarà dal basso verso l'alto (v. Fig. 12-17).

Nel caso che l'ostruzione della cava inferiore si effettui al di sopra dello sbocco delle vene renali si avrà stasi renale e comparirà anche albuminuria ed ematuria.

Un ostacolo al deflusso della vena porta suole dare anche un reticolo superficiale toraco-addominale in sede mediana, con caput medusae e con direzione della corrente verso l'alto (Fig. 7-22 E).

Le strutture muscolari del torace possono essere diversamente sviluppate, in rapporto al tipo costituzionale del soggetto ed all'attività fisica svolta (di solito risultano maggiormente sviluppati negli atleti i muscoli della regione mammaria e sopraspinosa); la protratta difficoltà respiratoria (dispnea; vedi appresso) provoca una ipertrofia dei muscoli impegnati nella respirazione (muscoli ausiliari della respirazione).

Per quanto concerne i rilievi ispettivi relativi a pulsazioni patologiche essi verranno trattati nel capitolo dedicato all'esame obbiettivo del cuore e dei grossi vasi.

Movimenti respiratori

In condizioni normali i movimenti respiratori si susseguono in modo ritmico e regolare, con una frequenza che nell'adulto è di 16-22 respiri al minuto e con una espansione simmetrica dei due emitoraci.

Tipo di respiro

In condizioni fisiologiche il tipo di respiro è differente nell'uomo e nella donna. Nell'uomo si ha un respiro prevalentemente diaframmatico, in quanto prevale l'azione del diaframma (che provoca il sollevamento dell'addome), mentre si muove assai poco la parte superiore del torace; nelle donne e nei bambini si ha un respiro prevalentemente costale, in quanto prevalendo l'azione degli intercostali e degli elevatori delle costole si muove soprattutto la parte superiore della gabbia toracica, l'addome restando quasi sempre immobile.

La componente costale diventa prevalente, sia

nell'uomo che nella donna allorché si ha un aumento volontario o no degli atti della respirazione.

In condizioni patologiche può verificarsi una inversione del tipo di respiro fisiologico nei due sessi: così, nell'uomo quando la motilità diaframmatica è ostacolata (pleurite, pericardite, epatosplenomegalia), quando aumenta la pressione endoaddominale (ascite, voluminose neoplasie addominali, peritonite essudativa) o in caso di paralisi del diaframma (lesioni del nervo frenico); nella donna per lesioni polmonari alte, nel torace in atteggiamento inspiratorio (enfisema polmonare), per lesioni dell'innervazione dei muscoli intercostali o anchilosi delle articolazioni delle coste.

Intensità del respiro

Normalmente il respiro è sufficientemente ampio, in rapporto ai bisogni dell'organismo ed alla capacità del polmone di dilatarsi.

Diminuzione della profondità del respiro (*respiro superficiale*), in genere con aumento della frequenza, si ha nelle condizioni toraciche ed addominali che limitano la profondità del respiro e negli stati febbrili.

Un aumento della profondità (*respiro profondo o iperpnea*) si ha negli stati tossici, nelle neuropatie centrali, nel pneumotorace, nella paralisi diaframmatica.

Fisiologicamente durante i normali atti respiratori non si apprezzano rientramenti inspiratori della parete toracica. Negli individui magri, nella inspirazione forzata si può rilevare un rientramento degli ultimi spazi intercostali, limitatamente alla prima fase della inspirazione, in relazione ad un aumento della pressione negativa intratoracica e al non perfetto sincronismo tra espansione della parete ed espansione del polmone.

Nei soggetti magri è da ricercare (ponendosi l'esaminatore di fronte al paziente supino, con sorgente luminosa alle proprie spalle) il *fenomeno diaframmatico di Litten*, consistente in una lieve ondulazione che dal V spazio intercostale si propaga in basso lungo la regione ascellare; è dovuto all'abbassamento inspiratorio del diaframma e suole mancare in corso di versamenti pleurici, di paralisi del diaframma, di obliterazione del seno costo-frenico.

In condizioni patologiche, durante gli atti inspiratori possono verificarsi dei rientramenti: nelle regioni sopra e sottoclavicolari, al giugulo, negli spazi intercostali bassi, all'epigastrio in caso di stenosi laringotracheale o bronchiale, bronchite spastica, enfisema polmonare. Può anche verificarsi un sollevamento respiratorio nelle regioni sopra e sottoclavicolare nell'enfisema polmonare durante un accesso di tosse.

Una riduzione od abolizione del movimento respiratorio in avanti della parte inferiore dello sterno e dell'epigastrio si può avere per aderenza tra parete sternale e pericardio (accretio pericardica): nella inspirazione si proietta in avanti soltanto la parte superiore dello sterno, mentre la parte inferiore e l'epigastrio restano fissi; è il cosidetto *profilo respiratorio di Wenckebach* (Fig. 7-23).

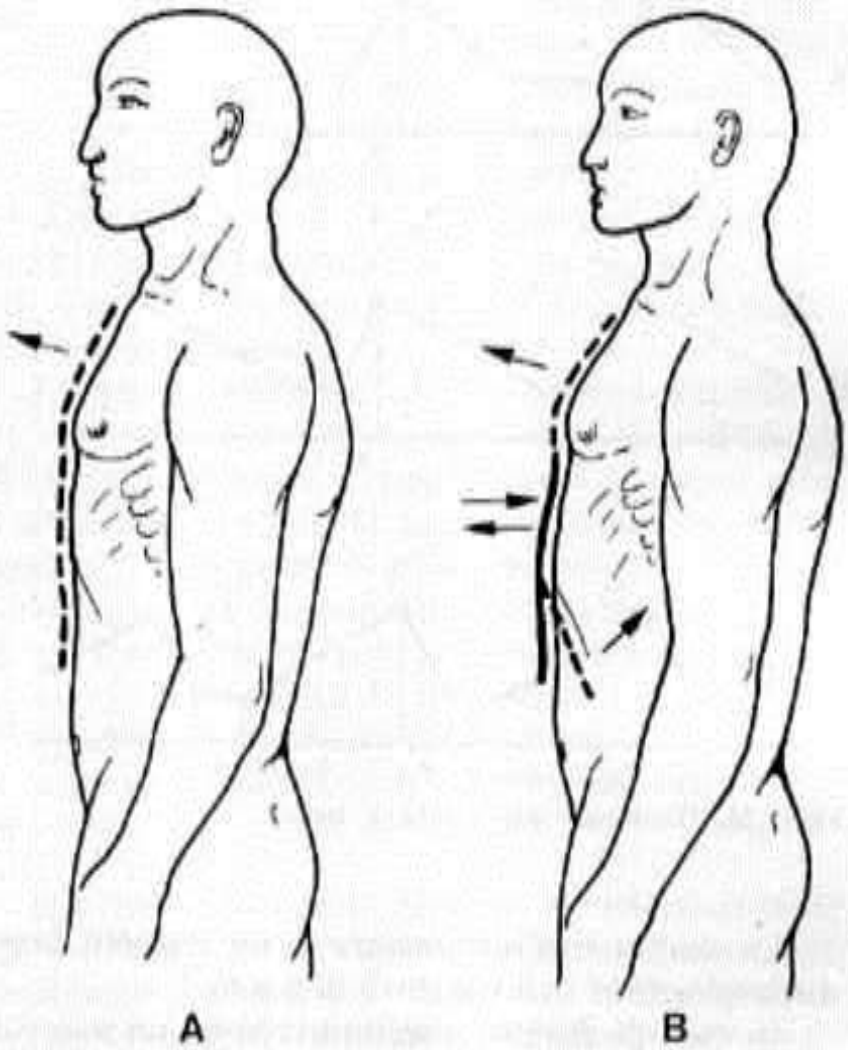

Fig. 7.23. Respiro incrociato di Wenckebach.

Una ineguale espansione dei due emitoraci, cioè un *respiro asimmetrico* (*od obliquo*) può aversi in caso di dolori toracici in genere (mialgie, neurite intercostale, pleurite acuta, frattura costale), di ispessimento pleurico, di pleurite essudativa, di pneumotorace, di estesi infiltrati polmonari o per stenosi di un grosso bronco di un polmone.

Una diminuzione di frequenza degli atti respiratori (*bradipnea od oligopnea*) si suole verificare nel collasso, nel coma, nel mixedema, per depressione del centro del respiro da aumento della pressione endocranica o per azioni farmacologiche.

Si parla di *iperpnea* allorché si ha aumento della profondità del respiro; in genere, l'iperpnea si associa a *polipnea* (aumento della frequenza).

Si possono anche verificare modificazioni della *dinamica respiratoria*.

Normalmente esso consta di 4 tempi (Fig. 7-24):

1) inspirazione;
2) brevissima pausa inspiratoria;
3) espirazione;
4) pausa respiratoria (che dura 1/5 della durata totale dell'atto respiratorio).

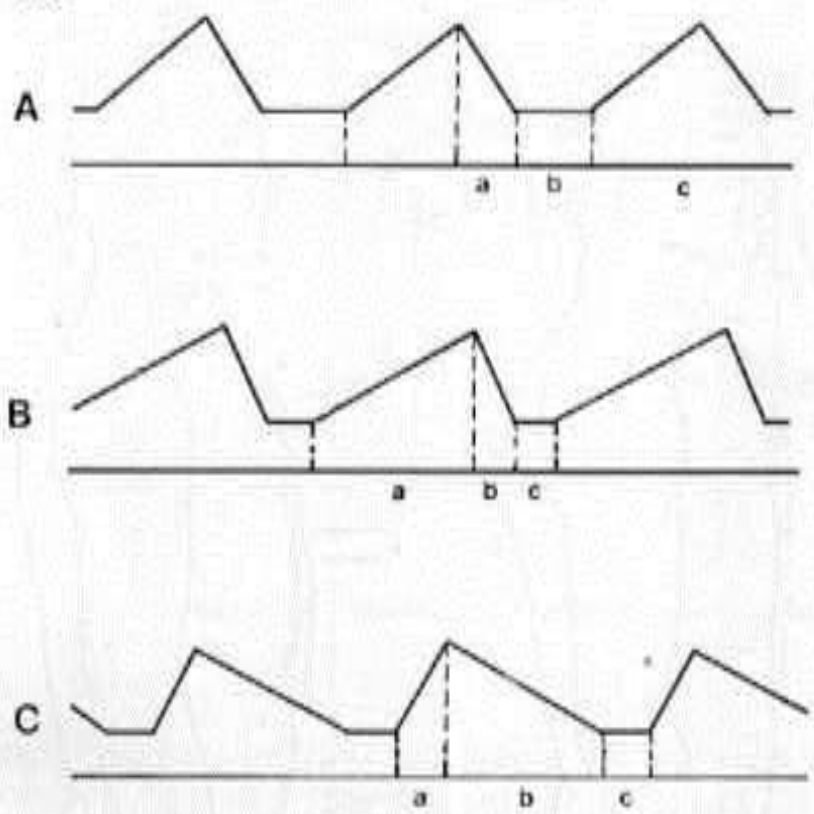

Fig. 7.24. Dinamica respiratoria (v. testo).

La durata dell'inspirazione è un po' più breve dell'espirazione (nel rapporto di 5 a 6).

In caso di dispnea inspiratoria si ha un notevole prolungamento dell'inspirazione rispetto all'espirazione, mentre nel caso di dispnea espiratoria (asma bronchiale) si ha un notevole prolungamento della espirazione rispetto all'inspirazione.

Respiro patologico

In talune condizioni patologiche si può verificare un'alterazione caratteristica del respiro.

Respiro periodico di Cheyne-Stokes. È una turba del ritmo respiratorio in cui il respiro aumenta gradualmente di ampiezza e di frequenza, per poi diminuire gradualmente sino ad un breve periodo di apnea (l'arresto respiratorio è della durata di 10-40''); l'intero ciclo dura dai 30 ai 100 secondi (Fig. 7-25 a). Questo ritmo respiratorio può prolungarsi per parecchi giorni, ma più spesso è un fenomeno transitorio. Benché possa verificarsi anche in soggetti normali anziani durante il sonno, in genere è sintomo di notevole gravità; pare attribuibile ad una alterata sensibilità del centro del respiro ai gas respiratori ed in specie alla CO_2 (la massima pO_2 e la minima pCO_2 si registrano all'inizio della fase di apnea). Si può avere nello scompenso cardiaco, nelle encefalopatie vascolari ed infettive diffuse, nell'insufficienza renale.

Nel ***respiro periodico di Biot*** o respirazione atassica, periodi di apnea respiratoria, ora lunghi ora brevi, si alternano disordinatamente a respiri profondi e superficiali (Fig. 7-25 b). Si verifica nell'agonia, in caso di lesione del bulbo per fenomeni compressivi, emorragici o flogistici; la risposta ventilatoria alla CO_2 è depressa.

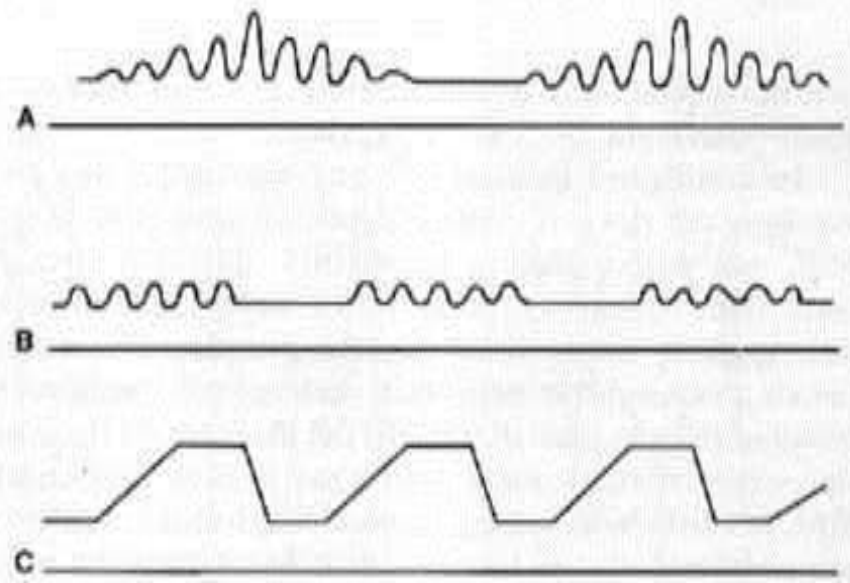

Fig. 7.25. Ritmi respiratori patologici (v. testo).

Il ***respiro di Kussmaul*** o ***respiro boccheggiante*** è costituito da una inspirazione profonda e rumorosa, cui segue una breve pausa e poi un'espirazione gemente, breve, seguita a sua volta da una pausa prolungata (Fig. 7-25 c); rappresenta una iperpnea compensatoria ad alcuni stati di acidosi, soprattutto nel coma diabetico e in quello uremico.

Il ***respiro dissociato*** o ***atasso-cinetico di Grocco***, consiste nella asincronia dei movimenti dei muscoli intercostali e del diaframma, per cui vengono a trovarsi in fase respiratoria opposta. È espressione di estrema gravità e spesso si associa al respiro di Cheyne-Stokes.

In caso di paralisi dei muscoli respiratori la motilità del lato colpito è abolita.

Una ridotta espansione di una parte limitata di un emitorace si può verificare per processi infiltrativi o sclerotici o per atelettasia; il fenomeno, in genere, si rende meglio apprezzabile per i settori alti dell'emitorace.

Una aumentata espansione di un emitorace si può avere per funzione vicariante di un polmone, essendo la funzione dell'altro ostacolata o soppressa per le cause sopra ricordate.

Alterazioni della frequenza degli atti respiratori

La frequenza respiratoria in condizioni normali nell'adulto oscilla, come abbiamo detto, tra 16 e 22 respiri al minuto (normopnea). Le oscillazioni sono in rapporto, oltre che all'età (essendo la frequenza superiore alla nascita rispetto all'infanzia e ancor meno nell'adulto), al sesso (superiore nella donna), alla posizione corporea (diminuisce in posizione orizzontale), al riposo fisico o meno del soggetto, al pasto, a stimoli psichici e sensoriali, al freddo e al caldo.

Un aumento di frequenza, oltre i limiti sopraricordati (tachipnea, polipnea), si può verificare, a seguito

di sforzi fisici, negli stati febbrili o in ambienti rarefatti di O_2, nell'anemia grave, nelle condizioni polmonari che riducono gli scambi gassosi, nello scompenso cardiaco, nell'ipertiroidismo, nelle sindromi dolorose della pleura e del peritoneo o della parete toracica (in questi casi la polipnea costituisce un compenso alla diminuita profondità del respiro). Polipnea si verifica negli ultimi mesi di gravidanza e nelle malattie del S.N.C. con eccitazione del centro del respiro; può verificarsi anche negli anziani e negli isterici.

PALPAZIONE

La palpazione del torace consente di confermare e precisare alcuni rilievi ispettivi e di ricavarne altri, che non sono apprezzabili altrimenti.

In particolare, la palpazione si propone di rilevare:

— la presenza di pulsazioni toraciche abnormi, di crepitii, di fremiti e di fluttuazioni, nonché la direzione di eventuali reticoli venosi;

— la presenza di dolorabilità toracica;

— eventuali modificazioni del fremito vocale tattile.

La palpazione del torace consente di meglio accertare i risultati dell'ispezione per quanto riguarda asimmetrie, deformità, sporgenze, depressioni della parete, formazioni a carico della cute e del sottocutaneo.

La palpazione, come si è detto, dovrà precisare la direzione del reticolo venoso eventualmente presente sulla parete toracica, la presenza di abnormi pulsazioni toraciche in sede extracardiaca per aneurismi o di pulsazioni delle arterie intercostali dilatate e talora sedi di fremiti, a causa di stenosi dell'istmo aortico (meglio apprezzabili al dorso, nel tratto iniziale di dette arterie).

Si potrà apprezzare la presenza di fluttuazione in caso di raccolta suppurativa dei tegumenti o di empiemi pleurici che si fanno strada attraverso gli spazi intercostali (*empiema necessitatis*); in quest'ultimo caso, la compressione con la mano a piatto è in grado di ridurre o far scomparire la raccolta, che viene ricacciata nel cavo pleurico. In entrambi i casi la cute che riveste tali raccolte presenterà i segni della flogosi acuta.

Un caratteristico crepitio sottocutaneo si apprezzerà in caso di enfisema sottocutaneo.

In caso di idropneumotorace, imprimendo delle scosse brusche al torace, si può apprezzare palpatoriamente una sensazione di guazzamento, dovuta alle vibrazioni prodotte con lo scuotimento dalla presenza nel cavo pleurico di liquido e gas; tale fenomeno è meglio rilevabile ascoltatoriamente (v. ascoltazione: *succussione ippocratica*).

L'attenta palpazione del torace durante i profondi atti respiratori può fare apprezzare dei fremiti (simili alla sensazione che si ha poggiando la mano sul collo di un gatto che fa le fusa). Essi possono derivare da irregolarità delle superfici pleuriche (*fremito pleurico*: equivalenti degli sfregamenti pleurici che si apprezzano con l'ascoltazione) o da vibrazioni dell'aria che attraversa punti stenosati dei bronchi: a causa di edema della parete o di essudato ad essa aderente, o che attraversa essudati liquidi (*fremito bronchiale*, equivalente dei ronchi e dei rantoli che si apprezzano all'ascoltazione).

Il fremito pleurico si apprezza abitualmente nelle regioni basilari, ove sono più ampie le escursioni respiratorie dei polmoni e più facili le flogosi della pleura; il fremito bronchiale si apprezza quasi esclusivamente nella regione sottoclaveare e mammaria, ove maggiore è il flusso aereo bronchiale e ove la mano dell'esaminatore è più vicina alla sorgente delle vibrazioni.

I criteri differenziali sono riportati nella tab. 7-1.

L'espansibilità della gabbia toracica va ricercata ponendosi al davanti ed al di dietro del paziente ed applicando le mani a piatto sulle varie regioni, in zone simmetriche dei due emitoraci, a diversa altezza della parete anteriore, posteriore e laterale e procedendo dall'alto in basso (Fig. 7-26). Le mani saranno ben adese alla cute, per modo di esercitare una lieve pressione sulla parete ed i pollici saranno divaricati, per modo che le loro estremità si incontrino anteriormente lungo la mediosternale o posteriormente lungo la spondiloidea. Invitando il paziente a compiere atti profondi del respiro sarà facile confermare i rilievi raccolti con l'ispezione e ricavare elementi più fini circa eventuali *asimmetrie ed asincronie della motilità*

TABELLA 7-1: Caratteri differenziali tra fremito pleurico e fremito bronchiale

Fremito pleurico	*Fremito bronchiale*
— si apprezza o si intensifica alla fine dell'inspirazione;	— si apprezza nelle due fasi respiratorie;
— ha carattere ruvido, come di strofinio;	— ha carattere dolce, di vibrazione;
— non si modifica con la tosse;	— si modifica con la tosse;
— aumenta con la pressione e con la profondità degli atti del respiro.	— non si modifica con la pressione.

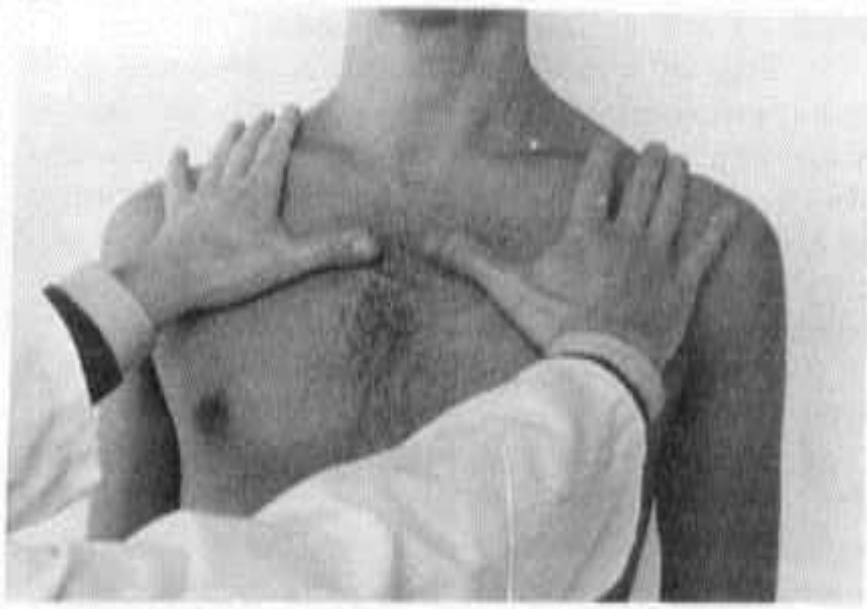

A

B

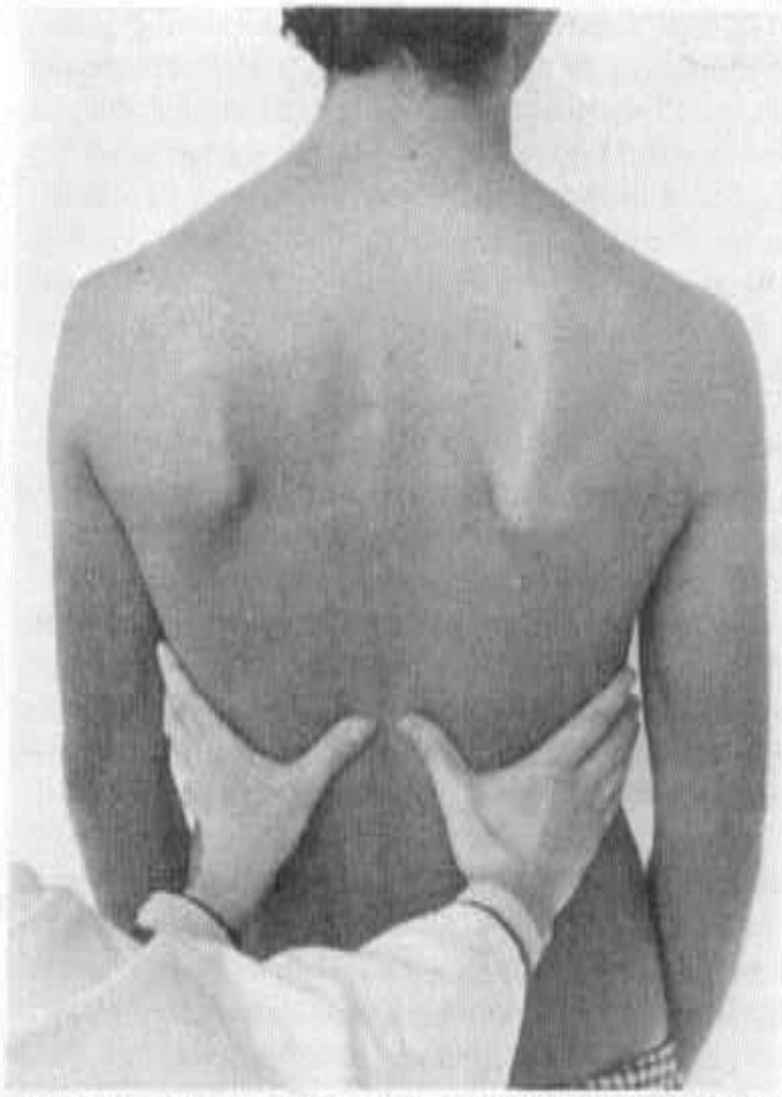

D

Fig. 7.26. Manovre per saggiare l'espansibilità della gabbia toracica: A) e B) anteriormente; C) e D) posteriormente.

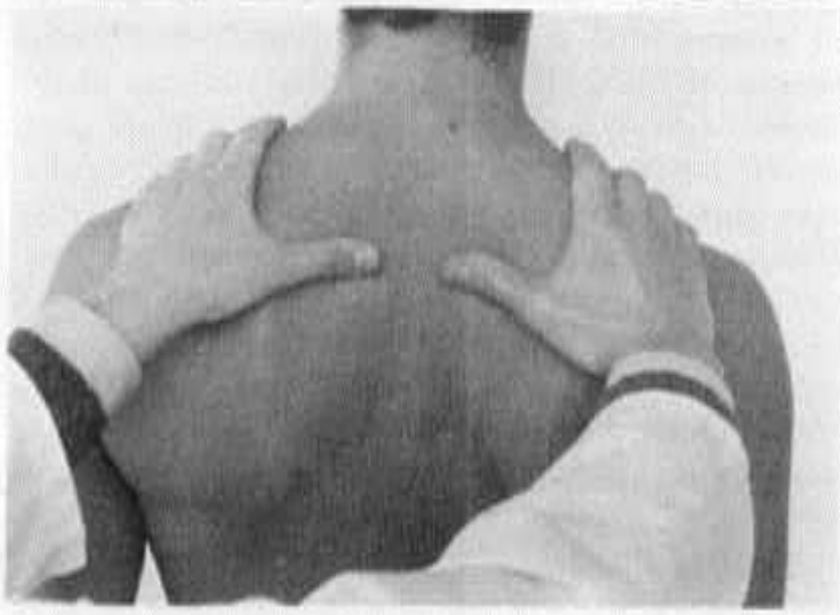

C

della gabbia toracica: le mani, infatti, seguiranno il movimento di espansione dei due emitoraci, mentre i pollici si allontaneranno simmetricamente dalla linea di centro; uno spostamento asimmetrico dei pollici indicherà una asimmetria dell'espansione delle aree esplorate e la sua entità.

La ***resistenza toracica*** si valuta esercitando una moderata e graduale pressione con le mani a piatto alla stessa altezza in zone simmetriche dei due emitoraci, esplorandole via via nelle sue varie pareti, dall'alto in basso.

La compressibilità o cedevolezza toracica varia normalmente in rapporto all'età, al sesso ed alla sede, risultando il torace più cedevole ed elastico nei bambini e nei giovani e assai poco nel vecchio, per l'avvenuta calcificazione delle cartilagini costali. Nelle donne la cedevolezza è più pronunciata che nel maschio; all'ipocondrio destro la resistenza è maggiore per la presenza del fegato.

In condizioni morbose la resistenza del torace aumenta per la maggiore rigidità delle parti scheletriche (osteopetrosi), mentre diminuisce con l'osteomalacia; aumenta per contrattura muscolare, per alterazioni della cavità pleurica (aumenta in caso di versamento o di fibrosi pleurica e diminuisce nel pneumotorace) e per alterazioni a carico del polmone (aumenta in caso di processi infiltrativi o di voluminose masse intrapolmonari, di enfisema o di atelettasia del polmone).

Dolore toracico

Si è già parlato del dolore toracico nel capitolo che tratta del dolore.

Il dolore toracico, oltre che dalle strutture della gabbia, può trarre origine anche da affezioni intratoraciche e precisamente da stati irritativi della pleura ed in particolare di quella parietale.

Il dolore pleurico viscerale, come abbiamo visto, ha una sua sede elettiva irradiata alla regione mammaria o sottomammaria; il dolore della pleura parietale ha i caratteri del dolore epicritico. La pleura diaframmatica ha una recettività algogena intermedia tra la viscerale e la parietale: il dolore della porzione centrale (innervata dal frenico) si irradia alla base del collo e alle spalle, mentre quello della porzione periferica (innervata dai nervi intercostali) viene localizzato alla base del torace.

Le affezioni che possono provocare dolore sono quindi le pleuriti e le affezioni che si accompagnano ad irritazione pleurica; un tumore broncopolmonare può provocare dolore localizzato, sordo e continuo, per diffusione alla pleura o comunque per metastasi che provochino fenomeni irritativi delle strutture nervose.

A proposito del dolore toracico ricorderemo alcune esplorazioni che vanno sistematicamente eseguite sulla gabbia toracica, anche se il paziente al momento dell'esame non accusa dolore in tale sede.

Per la ricerca di punti dolorosi alla pressione vanno anzitutto esplorati i *punti di Valleix toracici*, che corrispondono ai forami di uscita dei rami perforanti dei nervi intercostali: con il polpastrello dell'indice o del medio si esercita una pressione negli spazi intercostali lungo le linee margino-sternale, ascellare media e paravertebrale (la dolorabilità in questi punti sta ad indicare una neurite intercostale).

Per la ricerca dei *punti frenici* di Gueneau De Moussy la pressione va praticata tra i due capi dello sternocleidomastoideo (punto frenico superiore), nel II e III spazio intercostale lungo la marginosternale (punto medio) e lungo la stessa linea a livello dell'arcata costale (punto inferiore o bottone diaframmatico); infine, posteriormente tra XI e XII costola lungo la paravertebrale (punto posteriore). La dolorabilità in questi punti sta ad indicare una sofferenza del frenico omolaterale (per pleurite mediastinica o diaframmatica o per ascesso subfrenico).

Va ricordata ancora la dolorabilità delle coste e delle vertebre; a questo ultimo scopo si esercita una pressione con il polpastrello del pollice sulle apofisi spinose o si percuotono queste con le nocche del medio o meglio con un martelletto. Dolorabilità vertebrale può aversi alla pressione e nei movimenti del rachide in varie evenienze: lesioni traumatiche, neoplasie, processi flogistici (ad esempio, anche in caso di morbo di Pott e di artrosi in fase dolorosa).

Dolorabilità costale può aversi in caso di frattura (si avvertirà un caratteristico crepitio osseo), di periostite, osteomielite, rigonfiamento dell'osso per plasmocitoma o metastasi tumorale e nelle leucemie.

La eventuale dolorabilità muscolare (per miosite, mialgia reumatica o contusione) va ricercata con la pressione e meglio con il pinzettamento; particolare attenzione va rivolta al muscolo trapezio, che verrà pinzettato tra pollice ed indice, in modo di saggiarne anche il tono ed il trofismo. Ipotonia ed ipotrofia (*segno di Boeri*) e dolorabilità al pinzettamento (*segno di Federici*) sogliono rinvenirsi (per fenomeni neurodistrofici riflessi) in caso di processi infiltrativi apicali, specie di natura tubercolare; analogo è il significato di ipotonia, ipotrofia e dolorabilità del muscolo sternocleidomastoideo (*segno di Concato*).

Allorché dolgono i muscoli intercostali, si parla di *pleurodinia*; il dolore, che in genere non è fisso, si esacerba con la respirazione, con gli atti violenti del respiro (tosse, sternuto) e con particolari movimenti.

Nella pleurodinia epidemica o malattia di Bornholm, che è sostenuta da virus Coxsackie di gruppo B, i dolori di regola intensi oltre che al torace, possono essere anche localizzati all'addome, agli arti e alla regione nucale.

Fremito vocale tattile

Il fremito vocale tattile (f.v.t.) è quella sensazione vibratoria di fremito che si percepisce al tatto poggiando la mano sul torace ed esercitando una lievissima pressione, mentre il paziente pronuncia delle parole ricche di componenti dentali (d, t, r) come "trentatré" o "uno-due-tre". Esso si genera dalle vibrazioni della laringe che si trasmettono, lungo la colonna di aria della trachea e dei bronchi, al parenchima polmonare e quindi attraverso le pleure e le strutture somatiche, fino alla mano dell'esaminatore.

Il f.v.t. va esplorato su tutto l'ambito polmonare, comparativamente e simmetricamente, procedendo dall'alto in basso, poggiando sempre il palmo della stessa mano; l'esplorazione di un'area circoscritta si può eseguire poggiando il lato ulnare della mano o la faccia palmare delle dita o tramite lo stetoscopio (poggiando la mano sul padiglione dello strumento). Per poter procedere ad un esame comparativo valido, occorre che il paziente pronunci la parola trentatrè con uguale intensità di voce e con la stessa tonalità; è preferibile che la voce sia sufficientemente forte e con tonalità bassa e gutturale, in quanto in tal modo viene favorita la trasmissione della voce stessa e quindi del fremito (il fremito essendo tanto più intenso quanto più forte è la voce e più basso il numero delle vibrazioni nell'unità di tempo).

Per la produzione del f.v.t. è indispensabile l'integrità delle corde vocali che producono la voce; sulla sua trasmissione intervengono la pervietà delle vie aeree bronchiali, lo stato del parenchima polmonare, del cavo pleurico e delle pleure, lo stato della parete toracica.

L'intensità del fremito è condizionata dallo stato

delle strutture che lo producono (laringe) e di quelle che lo trasmettono; viene trasmesso meglio nei mezzi compatti e poco aereati. Il f.v.t., pertanto, è meglio trasmesso nell'uomo adulto rispetto alle donne ed ai bambini, nei soggetti con poco adipe e non muscolosi; inoltre, a causa dei rapporti anatomici tra bronchi e parenchima polmonare, è meglio trasmesso nella regione apicale destra che sinistra; è meglio trasmesso anteriormente in sede sottoclaveare e posteriormente nella regione interscapolo-vertebrale, mentre è meno distinto nelle regioni basilari, essendo esse più distanti dalla sede di produzione.

Il f.v.t. sarà più intenso allorché si verifica una diminuzione del contenuto aereo alveolare ed un aumento della densità e della consistenza del parenchima polmonare, che così tende a divenire omogeneo o diviene omogeneo. Pertanto, risulterà aumentato in caso di addensamento o fibrosi polmonare ed anche in caso di cavità polmonari che funzionano come cassa di risonanza, purché in libera comunicazione con un bronco superficiale e non contenenti liquido. L'infiltrazione del parenchima circostante la cavità polmonare può a sua volta agevolarne la trasmissione. Altre cause di aumento di f.v.t. sono le broncopolmoniti, l'infarto polmonare e l'atelettasia da compressione.

Diminuzione o assenza del f.v.t. può aversi nelle condizioni del laringe che portano ad afonia o disfonia, nella ostruzione bronchiale e quindi anche nell'atelettasia da ostruzione bronchiale, enfisema polmonare, edema polmonare, versamento pleurico, cotenne pleuriche, aumento dello spessore della parete toracica (per adiposità, edema, notevole sviluppo muscolare). Ne deriva che una diminuzione si può verificare anche nel caso di addensamento polmonare se coesiste una ostruzione del bronco afferente al focolaio o un versamento pleurico.

In presenza di una ottusità percussoria, si potrà attraverso le modificazioni del f.v.t. stabilire se essa è dovuta ad addensamento polmonare od a versamento pleurico: il fremito sarà aumentato nella prima condizione e ridotto, invece, nella seconda.

Per quanto riguarda i versamenti pleurici, merita fare qualche precisazione. Mentre il f.v.t. è abolito là dove lo spessore della raccolta è maggiore, man mano che si sale verso l'alto e lo spessore si va riducendo il f.v.t. può ricomparire per quanto indebolito, per presentarsi rinforzato al limite superiore del versamento, ove il polmone si presenta parzialmente atelettasico per la compressione esercitata dal liquido. Sempre in caso di versamento, se esistono delle aderenze tra i due foglietti pleurici, sommerse dal versamento, specie se estese, possono rilevarsi nel contesto dell'area ove il fremito è abolito delle aree circoscritte in cui esso è presente, in quanto viene trasmesso come attraverso un ponte.

Nel caso di versamento "a camicia", cioè di una falda liquida sottile disposta sulla superficie del polmone, il f.v.t. è di regola uniformemente indebolito su tutta l'estensione della falda stessa.

Le varie condizioni sopra considerate sono schematicamente rappresentate nella Fig. 7-27.

PERCUSSIONE

La percussione del torace, che rimane ancora oggi una delle indagini più preziose, ha lo scopo di delimitare i margini dei polmoni, sfruttando la diversa struttura degli organi adiacenti e di risalire attraverso la qualità del suono allo stato fisico del viscere. Con la percussione si rileva, inoltre, una particolare sensazione di resistenza, la quale è modesta nei tessuti contenenti aria (che danno suono chiaro) e notevole nei tesuti solidi (che danno suono ottuso).

Come abbiamo visto nella parte generale, il suono di percussione varia a seconda della struttura degli organi o tessuti sottostanti all'area su cui si pratica la percussione e nei quali le onde si propagano a raggiera (Fig. 7-28); abbiamo anche visto come in realtà non si tratti di un suono, ma di un rumore, in quanto, provenendo dalla vibrazione di mezzi di natura diversa, le onde sono disuguali ed irregolari.

Per le modalità tecniche della percussione rimandiamo all'apposito paragrafo della parte generale; qui ricorderemo soltanto che per il torace ci si avvale di norma della percussione digito-digitale (Fig. 7-29), mentre una percussione immediata o diretta viene praticata sulle clavicole (Fig. 7-30).

Nella percussione del torace, dati gli scopi che essa si prefigge, si praticherà la *percussione topografica*, rivolta a delimitare i confini degli organi in esso contenuti, e la *percussione comparativa*, rivolta ad evidenziare delle alterazioni strutturali di tali organi, in base a differenze del suono plessico ottenuto su zone simmetriche dei due emitoraci. La percussione delle zone occupate dal polmone dà, in condizioni normali, un suono che viene denominato *suono chiaro polmonare*. In base ai parametri fisici, costituiti da frequenza, ampiezza, durata e qualità (Fig. 7-31), le caratteristiche di tale suono possono venire definite come un suono di:

— *altezza o tonalità* (che è in rapporto diretto al numero delle vibrazioni che lo compongono) discretamente profonda;

— *sonorità o intensità* (che è in rapporto diretto all'ampiezza delle vibrazioni) alquanto elevata;

— *durata* (cioè la durata delle vibrazioni, la quale è direttamente proporzionale all'intensità) alquanto prolungata;

— *qualità* non timpanica (non avendosi onde regolari e periodiche, data la non omogeneità e non uniformità del sistema vibrante).

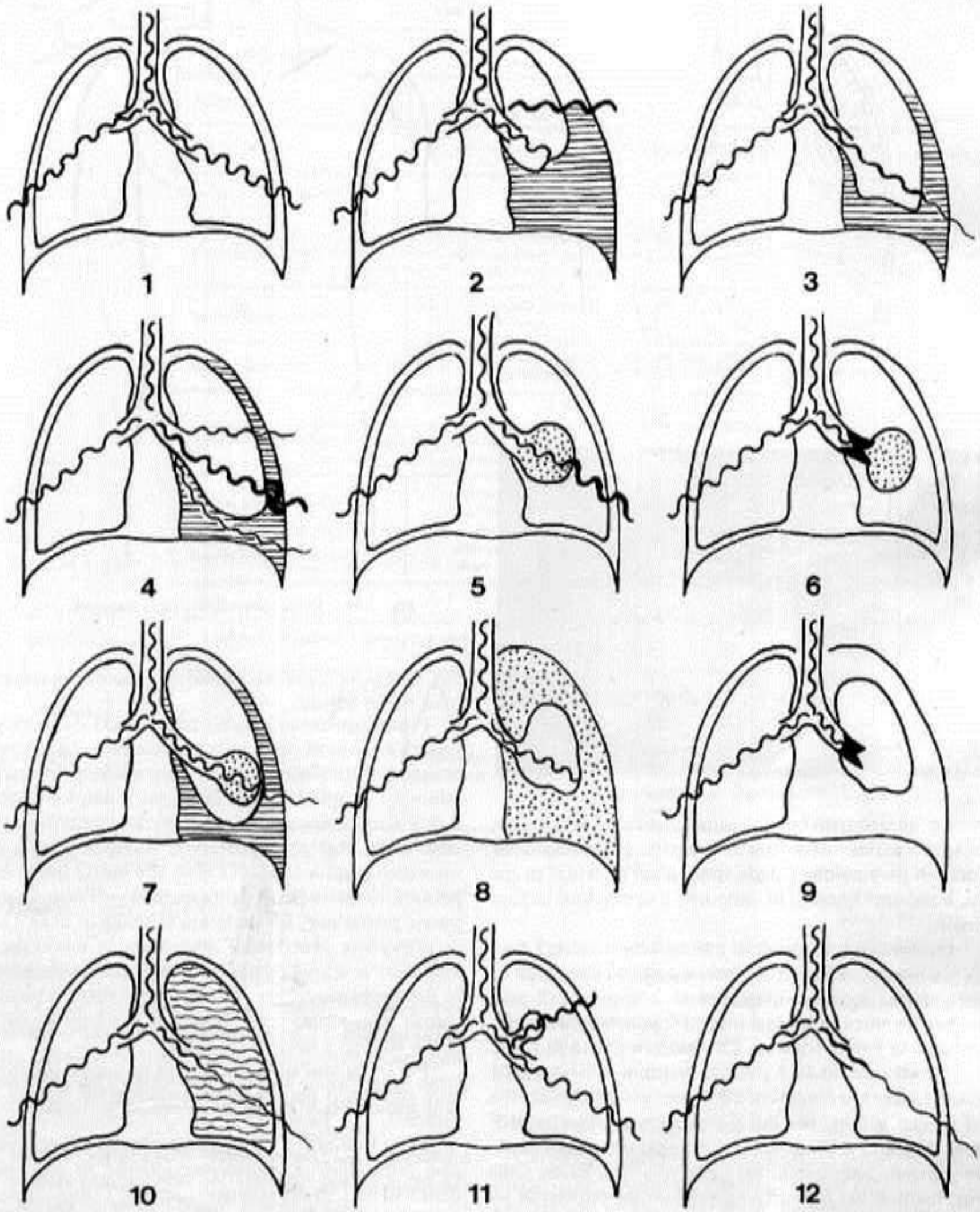

1. Condizioni normali; 2. Versamento pleurico; 3. Versamento a camicia; 4. Versamento pleurico + aderenza pleurica; 5. Addensamento polmonare; 6 Addensamento polmonare con ostruzione del bronco principale; 7. Addensamento polmonare con versamento pleurico; 8. pnx; 9. pnx + ostruzione del bronco principale; 10. Fibrosi polmonare massiva; 11. Formazione cavitaria comunicante con il bronco; 12. Enfisema polmonare.

Fig. 7.27. Modalità di trasmissione del FVT in varie condizioni patologiche.

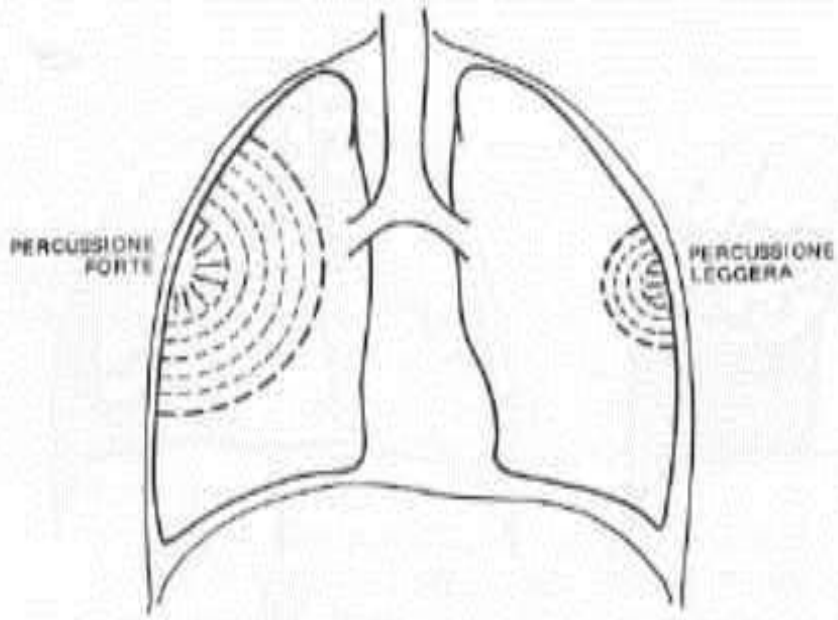

Fig. 7.28. Rappresentazione schematica dell'onda d'urto percussoria.

Fig. 7.29. Percussione digito-digitale.

Le caratteristiche del suono chiaro polmonare possono variare nello stesso soggetto a seconda della forza di percussione e della zona in cui questa si pratica, e nei vari soggetti in rapporto a condizioni individuali.

Ovviamente, il suono di percussione risulterà tanto più intenso o sonoro quanto maggiore è la forza di percussione e quindi maggiore sarà la massa di polmone che entra in vibrazione; così ancora quanto più sottile è la parete toracica (pertanto, a parità di forza di percussione, lo sarà più nei bambini e nei soggetti magri) e quanto maggiore è il contenuto aereo rispetto al mezzo solido, per cui il rapporto tessuto aerato/mezzo solido si modifica a vantaggio del primo fattore pertanto, nei vecchi sarà più sonoro a causa della rarefazione del parenchima polmonare (enfisema senile).

Anteriormente il suono percussorio sarà meno sonoro ed a tonalità più alta nella regione sopraclaveare rispetto alla sottoclaveare, in quanto è minore la massa di polmone sottostante e nella regione mammaria, in quanto per la presenza del muscolo pettorale e di

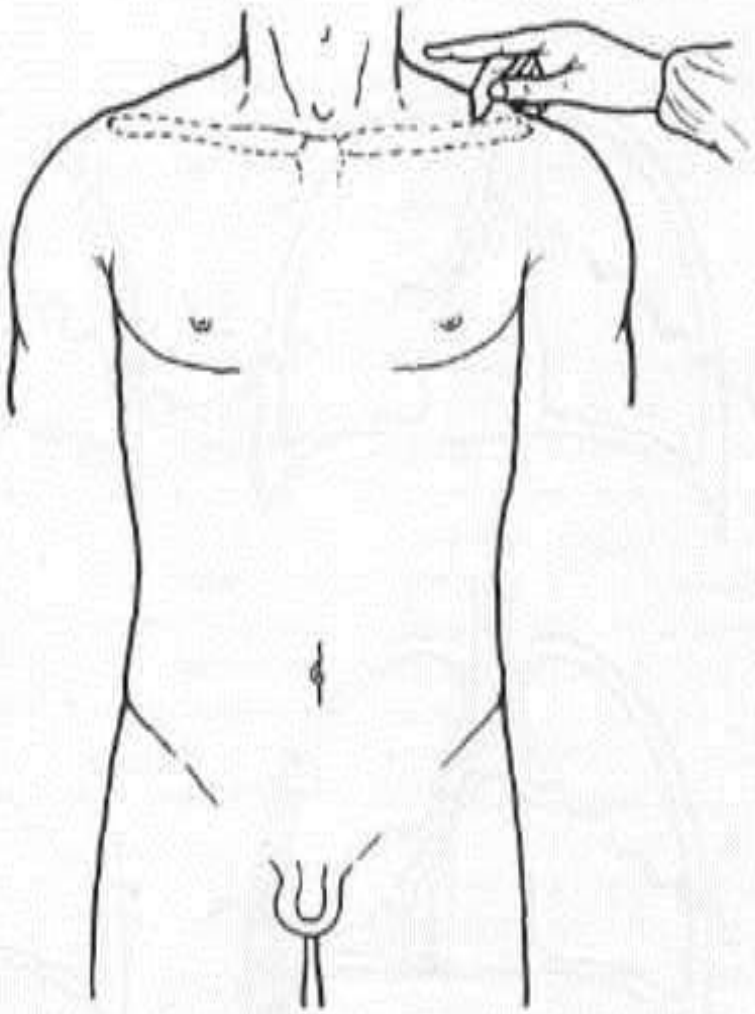

Fig. 7.30. Percussione diretta sulla clavicola.

una maggiore quantità di adipe la parete toracica risulta meno sottile.

Posteriormente il suono percussorio risulterà più sonoro e più profondo nella regione sottoscapolare ed interscapolare rispetto alla soprascapolare, in quanto minore è in quest'ultima la massa polmonare sottostante e più sviluppate sono le masse muscolari; a livello della regione scapolare il suono è ancora più smorzato (aggiungendosi l'osso alle masse muscolari; per tale motivo è bene, praticando la percussione sulla parete posteriore, far inclinare le spalle in avanti senza provocare contrazioni muscolari, in modo da allontanare le scapole dalla colonna vertebrale). A livello dei lembi polmonari inferiori, che verso il basso si vanno man mano assottigliando, il suono diventerà meno sonoro e meno profondo.

Per le ragioni suddette si avrà un suono più intenso e profondo percuotendo nelle regioni laterali del torace.

Suono chiaro a carattere timpanico (v. appresso) può normalmente aversi percuotendo in corrispondenza della regione laringo-tracheale (*suono laringo-tracheale di Williams*); nei soggetti con torace sottile e scarno può aversi suono timpanico nella regione interscapolare, allorché con la percussione si metta in vibrazione l'aria contenuta nei due bronchi principali, che in tale zona sono assai ravvicinati alla parete toracica posteriore.

Le variazioni di *frequenza del tono* (la quale dipende dal numero delle vibrazioni o cicli al secondo) danno luogo a: suono iperchiaro, chiaro od ottuso.

ALTEZZA O TONALITA'

Suono iperchiaro	*più basso o più grave*	
Suono chiaro	*basso o grave*	
Suono ottuso	*acuto o alto*	

Le variazioni di *ampiezza del tono* (la quale dipende dall'ampiezza dell'onda di vibrazione) danno luogo a: suono iperfonetico ed ipofonetico.

INTENSITA', SONORITA' O FORZA

Suono iperfonetico	*più ampio o più intenso o più forte*	
Suono ipofonetico	*meno ampio o meno intenso o meno forte*	

Le variazioni di *durata del tono* (la quale esprime la rapidità con cui il tono decresce) danno luogo a: suono breve o lungo

DURATA

Suono breve o vuoto	*decresce rapidamente*	
Suono lungo o pieno	*decresce lentamente*	

Per quanto riguarda *qualità o timbro*, che dipende dalla forma dell'onda, il suono può essere: timpanico o non timpanico.

TIMBRO

Timpanico o non timpanico	*timpanico: risuona regolarmente (armonico)*	*non timpanico o schietto: risuona irregolarmente (disarmonico)*

Fig. 7.31. Caratteristiche del suono polmonare.

Percussione topografica

L'esame percussorio del torace inizia con la percussione topografica o delimitante; l'esaminatore, infatti, deve anzitutto proporsi di procedere ad una delimitazione dei confini polmonari e quindi degli apici, dei margini anteriori ed inferiori e del cuore (Fig. 7-32).

Rilievi significativi circa eventuali alterazioni strutturali dei polmoni ovviamente possono già affiorare nel corso dell'esame topografico.

Il paziente sarà in posizione eretta con le braccia lungo i fianchi e la muscolatura rilassata o meglio seduto con le braccia appoggiate sulle cosce.

Il dito plessimetro va applicato parallelamente al margine che si cerca di delimitare.

Da quanto sopra detto, nella percussione topografica si farà ricorso, a seconda dei confini che si vogliono delimitare, ad una percussione superficiale o profonda.

Delimitazione degli apici

A paziente seduto e con i muscoli del cingolo scapolare completamente rilassati, il dito plessimetro va appoggiato in senso verticale, perpendicolarmente al bordo del muscolo cucullare e si ricorrerà ad una percussione leggera (data la sottigliezza della massa polmonare sottostante e la vicinanza di organi ad alta risonanza, quale la trachea).

Si inizia dal centro del muscolo cucullare e si pro-

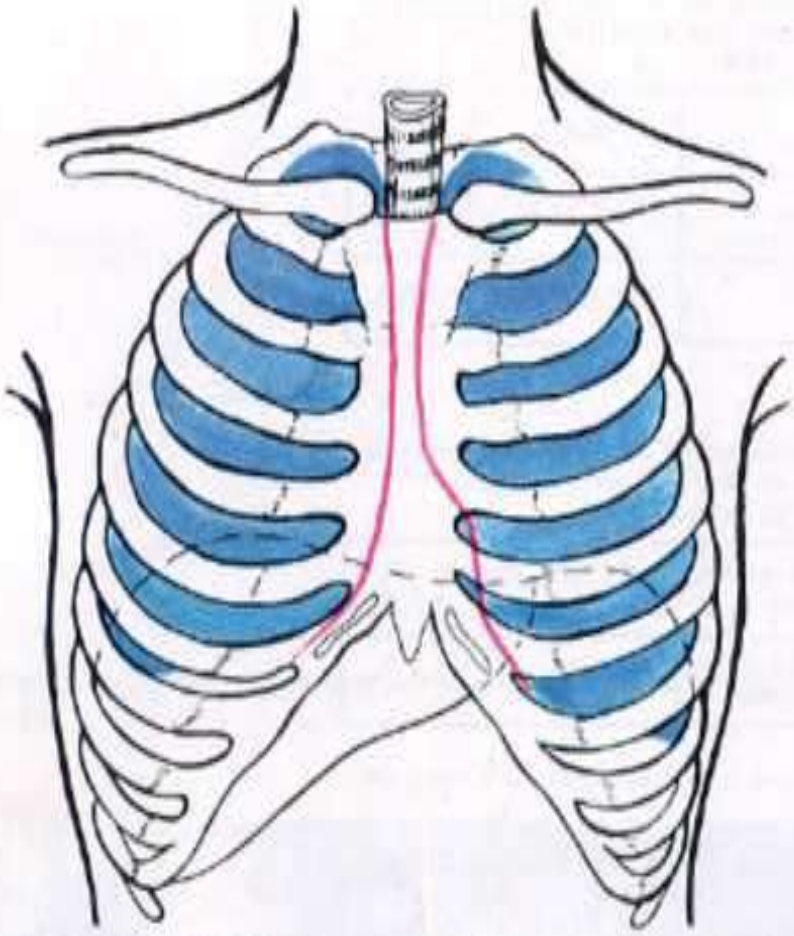

Fig. 7.32. Limiti della risonanza polmonare sulla parete anteriore.

Fig. 7.33. A) e B) Campi di Krönig.

cede sia verso l'esterno che verso l'interno, segnando con una matita dermografica il passaggio dal suono chiaro polmonare a quello ottuso. La percussione va, quindi, estesa posteriormente nella regione sopraspinosa e poi anteriormente nella regione sopraclavicolare; si verranno così a delimitare due strisce a disposizione verticale, che grossolanamente hanno la forma di un nastro da bretella; esse si allargano sia anteriormente che posteriormente, risultando anteriormente delimitate dalla clavicola, indietro dalla linea soprascapolare, ai lati da due linee curve che si guardano con la convessità (Fig. 7-33). Tale area, detta *area di Krönig*, corrisponde all'incirca alla proiezione dell'apice polmonare; il suo punto più alto normalmente è a livello della VII cervicale. L'estensione dei campi di Krönig non corrisponde alla reale superficie degli apici polmonari, data la forma a cupola e lo scarso spessore del parenchima polmonare degli apici e d'altra parte il notevole spessore del cucullare. Pertanto, la proiezione degli apici alla Krönig serve soprattutto dal lato comparativo, nel caso di alterazioni unilaterali.

L'ampiezza di tale area, misurata nella parte più stretta, cioè sul cucullare, è di 4-5 cm., risultando di norma minore quella di destra rispetto alla sinistra di circa 0,5 cm.

L'area di Krönig è rimpicciolita nelle infiltrazioni apicali e/o nella atelettasia; è ampliata nell'infisema polmonare.

In queste stesse condizioni risulta anche rispettivamente ridotta od aumentata l'altezza dell'apice, che si misura innalzando una linea perpendicolare che dal margine superiore della clavicola raggiunge il punto più alto e mediale dell'area di Krönig, determinato a livello del cucullare (normalmente da 2,5 a 4 cm.), risultando di norma meno alto a destra.

Una ipofonesi dell'area apicale, oltre che da processi fibrosclerotici, può essere provocata da ispessimento della pleura apicale (domo pleurico); in quest'ultimo caso, invitando il paziente a compiere

una profonda inspirazione, meglio se con il torace inclinato in avanti, si suole avere un rischiaramento del suono plessico, per aumento del contenuto aereo.

Delimitazione dei margini polmonari anteriori ed inferiori

Si procede alla delimitazione dei margini polmonari anteriori ed inferiori tenendo presente la loro disposizione anatomica ed impiegando una percussione leggera; il dito che funge da plessimetro andrà applicato parallelamente al decorso del margine che ci si propone di delimitare e il suo spostamento avverrà nel senso dell'accostamento ad esso.

In particolare, per delimitare il *margine anteriore* si ricorre ad una percussione leggera, dato che lo spessore dei tegumenti a livello dello sterno è di solito scarso, che il margine polmonare è sottile e che l'osso sternale, essendo sottile e largo, dà un suono molto profondo e sonoro, in quanto le vibrazioni si propagano lateralmente coinvolgendo una estesa massa di parenchima polmonare.

Il dito plessimetro va, quindi, posto verticalmente, iniziando dall'alto; la percussione va esercitata a livello dei vari spazi intercostali a partire dalla linea emiclaveare e procedendo medialmente verso lo sterno, rispettivamente a destra e poi a sinistra di questa formazione. A sinistra il margine polmonare anteriore ricopre in parte il cuore, per cui questo organo, come meglio vedremo appresso, presenterà una ottusità assoluta, che corrisponde alla parte del cuore non coperta dal lembo polmonare o lingula e una ottusità relativa, corrispondente a quella coperta dalla lingula.

Delimitando a sinistra il margine anteriore del polmone, in effetti, si viene a delimitare l'ottusità assoluta del cuore, che è un'ottusità completa.

Per delimitare il *margine inferiore* o *base polmonare* si ricorre ugualmente ad una percussione leggera, che va eseguita lungo le linee classiche (parasternale, emiclaveare, ascellare anteriore, media e posteriore, angolare della scapola e paravertebrale); il dito plessimetro va posto orizzontalmente nei vari spazi intercostali, iniziando a percuotere dall'alto e procedendo verso il basso, di spazio in spazio intercostale, fino ad incontrare l'ottusità degli organi confinanti con il polmone. Essi sono a destra il fegato ed a sinistra, andando dall'avanti in dietro: lo stomaco, la milza, il rene. A destra il limite inferiore è risalito di circa 1 cm. per la presenza del fegato. Il fegato risulta in parte coperto dal polmone e quindi anche per quest'organo si avrà un'ottusità relativa (rilevabile con una percussione forte), che corrisponde all'organo in toto ed un'ottusità assoluta, che corrisponde alla parte dell'organo non rivestita dal polmone.

Delimitando con la percussione leggera il margine inferiore del polmone destro, in effetti, si viene a delimitare l'ottusità assoluta del fegato che normalmente come abbiamo visto, anteriormente lungo l'emiclaveare è all'altezza del VI spazio intercostale e posteriormente è all'altezza della X vertebra dorsale.

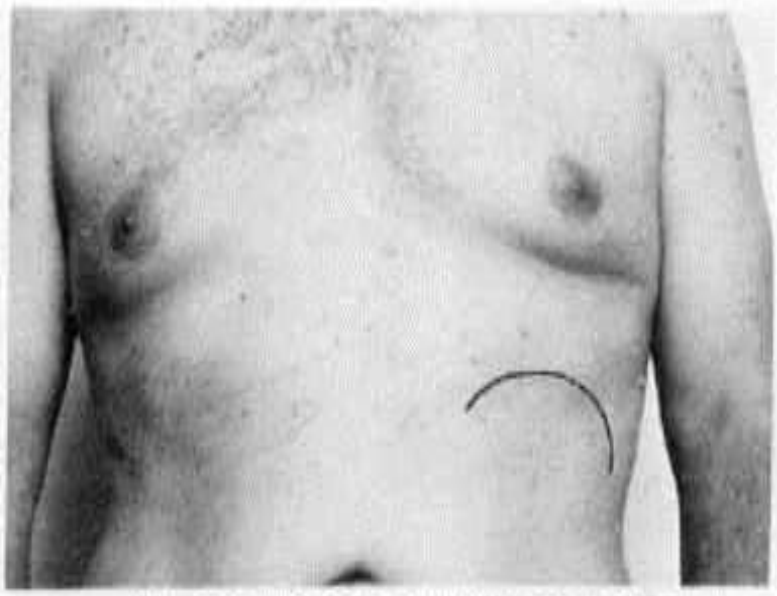

Fig. 7.34. Spazio semilunare di Traube.

A sinistra anteriormente la delimitazione del margine polmonare inferiore incontra un'area di timpanismo di forma semilunare (Fig. 7-34), *spazio semilunare di Traube*, con convessità rivolta in alto ed a sinistra, che corrisponde alla porzione fundica dello stomaco; essa risulta delimitata medialmente dal lobo sinistro del fegato e dal cuore, lateralmente dalla milza, in basso dall'arcata costale ed in alto dal polmone. L'importanza di tale area deriva dal fatto che essa può venire ridotta od abolita per un aumento di volume del lobo sinistro del fegato, per ingrandimento dell'ottusità cardiaca, per splenomegalia e per versamento pleurico.

Il motivo per cui occorre effettuare la percussione sullo spazio intercostale e non sulla costola è che in quest'ultimo caso alcune onde di vibrazione si propagano lateralmente lungo le costole e quindi il cono di *percussione efficace*, che normalmente ha una profondità di 4-5 cm., sarà meno profondo e più largo, il che è a scapito dell'esattezza della delimitazione.

Si tenga presente che nei vecchi i limiti inferiori polmonari sono più bassi di uno spazio intercostale (per enfisema polmonare, per ptosi epatica) e che nelle donne sono più elevati rispetto all'uomo.

Una volta delimitati i margini inferiori del polmone in condizione di respirazione tranquilla, si procede all'esame della loro mobilità attiva. A tal fine si farà trattenere il respiro dopo una inspirazione forzata e si torna a percuotere dall'alto in basso; si determina così il limite polmonare inspiratorio, cioè si esamina la *spostabilità inspiratoria dei margini inferiori*, che è dovuta alla loro penetrazione nei seni complementari. Va, quindi, ricercata la mobilità espiratoria degli stessi margini, delimitandone il limite inferiore ad espirazione forzata (Fig. 7-35). Durante l'inspirazione forzata il suono plessico a livello del margine tende alla

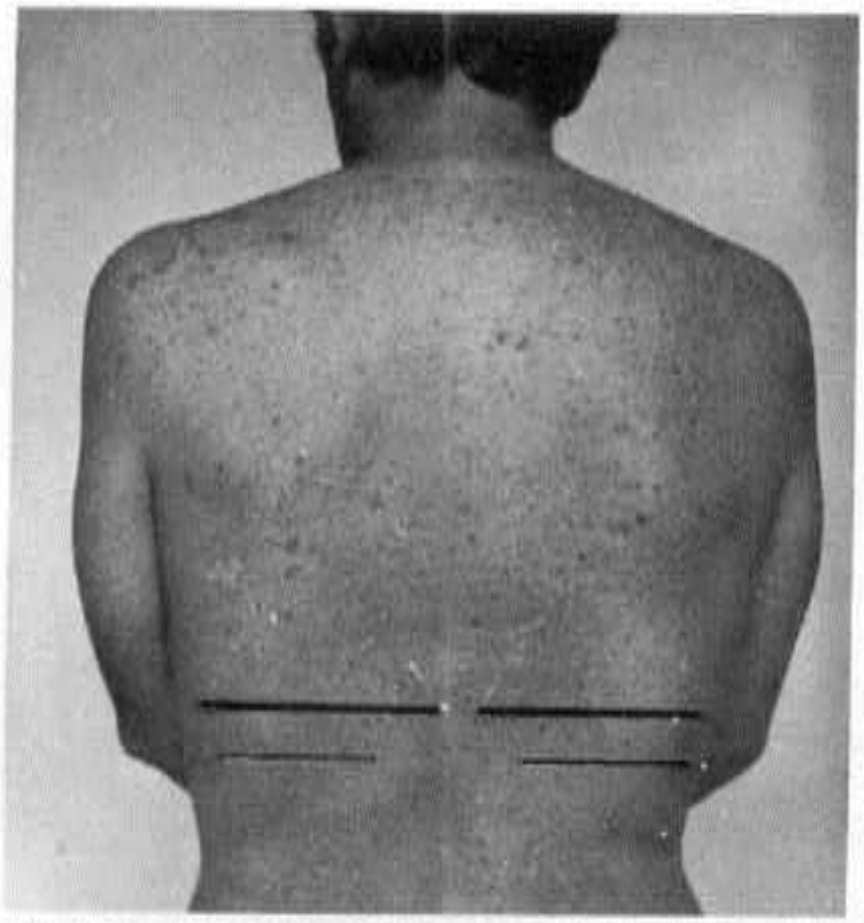

Fig. 7.35. Espansione delle basi polmonari: il segno nero indica le basi polmonari in riposo respiratorio, il segno rosso l'espansione delle basi nella profonda inspirazione (normalmente è di 3-4 cm.).

iperfonesi, per il maggiore contenuto di aria; il fenomeno opposto si ha nella espirazione forzata. Normalmente lo scarto tra limite espiratorio e limite inspiratorio è di 3-5 cm. Esso è diverso lungo le varie linee del torace, in relazione alla differente profondità del seno costofrenico, che risulta maggiore a livello delle regioni ascellari.

Percuotendo sulle regioni ascellari nel mentre il paziente decombe sul fianco opposto, il limite inferiore del polmone segnato durante la respirazione tranquilla in posizione seduta si abbassa di 2-3 cm., per la maggiore apertura del seno costofrenico, dovuta all'iperespansione dell'emitorace ed allo spostamento degli organi ipocondriaci.

Completa la percussione topografica del torace la delimitazione dell'area di ottusità del fegato e del cuore, cioè la determinazione percussoria delle reali dimensioni di questi organi e non soltanto della parte di essi che è scoperta dai lembi polmonari.

Per ottenere ciò si deve procedere ad una percussione più forte, allo scopo cioè di mettere in vibrazione la parte profonda del cuore e del fegato, cioè quella ricoperta dai lembi dei polmoni. Su tali aree non si avrà una ottusità assoluta (quale è quella che risulta dalla percussione di organi solidi), ma un suono ipofonetico, dato che il suono risulterà dalle vibrazioni di un viscere solido ricoperto dal tessuto polmonare; avrà cioè carattere intermedio tra il rumore ottuso e quello chiaro polmonare (ottusità relativa).

La percussione, però, non dovrà essere molto forte, tale cioè da far risuonare zone polmonari assai estese lateralmente, il che ostacolerebbe la esatta delimitazione dei confini che si vogliono ricercare. Delle caratteristiche topografiche dell'ottusità relativa del fegato e del cuore si tratterà nei paragrafi dedicati alla percussione di questi due organi.

In condizioni normali la delimitazione dei *margini posteriori* non riesce agevole: essi, come abbiamo visto, decorrono simmetricamente da entrambi i lati ed a partire dall'apice si dirigono in basso verso l'interno fino alla II vertebra dorsale, da dove discendono verticalmente a circa 1,5-2 cm. dalla linea spondiloidea (Fig. 7-3).

Un loro spostamento verso l'esterno può aversi in caso di masse occupanti il mediastino posteriore (ad esempio, per ascesso ossifluente della colonna vertebrale dorsale; a sinistra in caso di aneurisma dell'aorta toracica).

Anche la topografia degli altri margini polmonari può subire delle modificazioni in condizioni patologiche.

Si è già detto come i confini superiori o apicali possano essere abbassati nei processi fibrosclerotici dell'apice e sollevati in caso di enfisema polmonare.

I *margini anteriori* possono risultare spostati verso l'esterno in caso di affezioni del mediastino anteriore (ipertrofia cardiaca, pericardite essudativa, aneurisma, tumori mediastinici, raccolte essudative mediastiniche o processi sclerotici polmonari) e verso l'interno nell'enfisema polmonare; nei gradi estremi di enfisema polmonare si può avere scomparsa dell'aia di ottusità assoluta del cuore.

Così, i margini inferiori o basi polmonari possono trovarsi sollevati o abbassati, in rapporto a condizioni patologiche del torace o dell'addome.

Uno spostamento verso l'alto può verificarsi per retrazione a causa di fibrosi del parenchima polmonare, per versamento pleurico o per sollevamento del diaframma (unilateralmente: per epatomegalia o splenomegalia, paresi o paralisi diaframmatica; bilateralmente: per obesità, ascite, meteorismo, epatosplenomegalia, tumori addominali, ecc.). Uno spostamento in basso si ha nell'enfisema polmonare.

Le stesse condizioni patologiche possono anche modificare la spostabilità respiratoria delle basi; essa risulterà ridotta nelle condizioni che provocano il sollevamento del diaframma e a causa di enfisema (in quest'ultimo caso, già in condizioni di riposo respiratorio le basi saranno abbassate ed iperfonetiche).

Tale spostabilità respiratoria verrà a mancare in caso di versamento pleurico di una certa entità (in caso, invece, di versamento pleurico assai modesto, la motilità diaframmatica può essere conservata, sebbene ridotta) ed in caso di obliterazione del seno costofrenico, per pregressa pleurite, che, impedendone

l'apertura, impedisce al margine polmonare di espandersi e di andarlo ad occupare.

La differenziazione tra immobilità del margine inferiore da versamento pleurico e da obliterazione del seno costofrenico risulterà dai seguenti elementi. Nel primo caso il limite dell'ottusità basilare, come più oltre vedremo, è sollevato, segue una linea parabolica (con il punto più alto tra l'angolare della scapola e l'ascellare posteriore) e si abbassa facendo decombere il paziente di fianco, sul lato opposto a quello interessato; nel caso della obliterazione del seno costofrenico il limite inferiore del polmone suole risultare all'incirca in sede ed a disposizione orizzontale e non si modifica con i cambiamenti di decubito.

Allorché il paziente non è in condizioni di tenere la posizione eretta o seduta, la percussione a livello della parete posteriore e laterale del torace va eseguita, come si è già detto, facendolo decombere alternativamente su un fianco e poi sull'altro. Occorre, però, ricordare che l'emitorace che poggia sul materasso è meno espanso, sia per il peso del corpo che per lo spostamento degli organi mediastinici ed ipocondriaci, nel mentre l'altro emitorace è iperespanso, con conseguenti modificazioni del suono plessico.

Resistenza plessimetrica

È la sensazione tattile che si ricava dalla percussione del torace e che permette di valutare la resistenza dell'area percorsa, indipendentemente dalla sensazione uditiva. È una sensazione assai fine, che si acquisisce con l'esercizio e può venire utilizzata soprattutto per la delimitazione dei margini polmonari, servendosi di una percussione leggera.

La resistenza è bassa a livello dei tessuti contenenti aria e che quindi danno suono chiaro, in quanto risulta maggiore il senso di elasticità che apprezza il dito percussore, mentre è notevole nei tessuti solidi, che danno suono ottuso e sono dotati di minore elasticità.

Percussione comparativa

Si pratica percuotendo su zone simmetriche dei due emitoraci, nell'intento di evidenziare eventuali modificazioni del suono plessico e da queste risalire ad alterazioni strutturali a carico dei polmoni e delle pleure.

Anteriormente la comparazione tra le singole zone corrispondenti dei campi polmonari è forzatamente limitata dalla presenza del cuore, che turba la simmetria toracica.

Occorre tenere presente che una certa differenza del suono plessico nelle due metà del torace può aversi nei soggetti che svolgono un lavoro fisico gravoso, per un maggiore sviluppo muscolare (a destra, se il soggetto è destrimane) nella regione mammaria e sopraspinosa.

La percussione va praticata con intensità diversa, sia leggera che forte, allo scopo di evidenziare delle anormalità profonde, oltre che superficiali.

Le modificazioni patologiche che può subire il suono chiaro polmonare possono riguardare l'intensità (o sonorità), l'altezza, il timbro.

Si può avere, pertanto:

— suono iperfonetico o ipersonoro;

— ipofonetico o smorzato; si parla di suono subottuso quando l'ipofonesi è al limite con l'ottusità;

— ottuso;

— timpanico;

— metallico.

Suono iperfonetico si può avere per:

— aumento del contenuto d'aria negli alveoli (enfisema polmonare);

— presenza di aria nel cavo pleurico (pneumotorace);

— presenza di grandi cavità polmonari superficiali e deterse;

— detensione del parenchima polmonare. Ciò si verifica subito al di sopra del livello di un versamento pleurico, ove il parenchima sottostante è parzialmente compresso dal versamento; spesso l'iperfonesi assume carattere timpanico (*skodismo* o suono di Skoda, dal nome dell'autore che per primo lo descrisse), il che nel caso di versamento cospicuo è meglio apprezzabile anteriormente nella regione sottoclaveare.

L'iperfonesi può essere generalizzata o localizzata.

È generalizzata nel caso di: enfisema diffuso conseguente a bronchite cronica, asma bronchiale.

È localizzata nel caso di pneumotorace, di enfisema compensatorio di un lobo o di un polmone, detensione da versamento pleurico, cavità polmonari.

Nell'enfisema polmonare, a causa della rarefazione delle strutture polmonari e della diminuita tensione elastica del parenchima, si verifica un aumento della vibrazione dell'aria alveolare e una vibrazione delle pareti alveolari, che costituiscono una specie di risuonatore; ne deriva che il suono percussorio è iperfonetico e acquista un timbro timpanico, cosidetto *suono di scatola*, in quanto può venire paragonato al suono che si ottiene percuotendo su una scatola vuota di cartone. Caratterizzano, inoltre, l'enfisema diffuso un abbassamento delle basi polmonari, la loro scarsa mobilità respiratoria, la conseguente riduzione dell'ottusità assoluta del fegato e così anche del cuore.

Un'iperfonesi timpanica si può verificare nel pneumotorace, allorché la pressione nel cavo pleurico è tale da consentire alle pareti toraciche di convibrare con l'aria; lo stesso dicasi per le cavità polmonari, purché siano grandi (con diametro di almeno 6 cm), superficiali, a pareti lisce, tese e deterse.

A proposito del pneumotorace (pnx) è bene fare

alcune precisazioni, poiché il reperto percussorio può variare alquanto a seconda delle dimensioni della cavità pneumotoracica (pnx parziale o totale) e della pressione in esso vigente.

Nel caso di *pnx parziale* con scarse modificazioni della pressione intrapleurica, il suono di percussione può essere normale su gran parte dell'ambito toracico, risultando leggermente iperfonetico soltanto a livello della bolla pneumotoracica; con l'aumentare del contenuto aereo e l'estendersi della bolla l'iperfonesi va aumentando in estensione e grado.

Nel *pnx totale chiuso*, retraendosi il polmone, la breccia si chiude e la pressione endopleurica si mantiene attorno a zero o leggermente negativa (in quanto l'aria penetrata nel cavo pleurico si va lentamente riassorbendo): il suono è iperfonetico, senza nessuna particolare modificazione del timbro.

Nel caso di *pnx totale aperto* la comunicazione tra la strutture polmonari ed il cavo pleurico resta pervia e l'aria continua a penetrare fino a che la pressione endopleurica si equilibra con quella endobronchiale, che è uguale a quella atmosferica: il suono iperfonetico suole assumere un *timbro metallico* o un *suono di pentola fessa* (che è una varietà del suono metallico; vedi oltre). Questo suono si origina in quanto la pressione vigente nel cavo pleurico è tale che le pareti toraciche convibrano con l'aria in esse contenuta o essendo il polmone semicollassato si ha la risonanza anche dei bronchi e della trachea e quindi convibrazione di tali formazioni.

Nel *pnx a valvola* a livello della breccia viene a stabilirsi un meccanismo a valvola (per cui l'aria durante l'inspirazione penetra nel cavo pleurico, ma non può uscire durante l'espirazione); ne consegue che la pressione endopleurica s'innalza e raggiunge valori elevati (*pnx ipertensivo*): si ha di solito un suono metallico. Con l'aumentare della pressione, però, il suono pleurico si fa meno iperfonetico, fino a diventare ipofonetico allorché essa raggiunge valori assai notevoli. In questo caso si verifica uno spostamento controlaterale mediastinico, dispnea intensa e può aversi insufficienza respiratoria e circolatoria.

Suono ipofonetico o subottuso (più alto, più debole, più corto) si può avere per:

— diminuzione di vario grado del contenuto d'aria negli alveoli (processi infiltrativi polmonari, atelettasia, edema polmonare);

— occupazione della cavità pleurica da versamento non cospicuo;

— cavità polmonari ripiene di liquido (caverne, ascessi);

— ispessimento pleurico;

— alterazione della parete toracica (notevole sviluppo delle masse muscolari o loro contrattura, notevole sviluppo del sottocutaneo).

L'*ipofonesi* può essere *diffusa* nel caso di processi infiltrativi infiammatori o neoplastici diffusi, nell'edema polmonare, nella fibrosi polmonare diffusa; *ipofonesi circoscritta* si avrà nel corso di processi infiammatori o neoplastici circoscritti, nell'infarto polmonare. Ipofonesi si può avere alla percussione nella regione interscapolovertebrale della II, III, IV dorsale in caso di adenopatia ilare (*segno di Kramer*).

Si ritiene che un addensamento polmonare isolato per dare modificazioni del suono percussorio debba raggiungere un diametro di circa 4 cm. e debba essere relativamente superficiale (non più profondo di 5 cm. rispetto alla parete esterna del torace).

Invece, focolai multipli, disseminati, anche se di dimensioni assai ridotte, possono dare ipofonesi se sono sufficientemente ravvicinati tra di loro, oltre che superficiali.

Si tenga, inoltre, presente che un addensamento, anche se di diametro sufficiente, può venire evidenziato più difficilmente e talora non può esserlo se trovasi nel contesto di parenchima polmonare iperfonetico.

Un addensamento compatto, quale quello di natura neoplastica, di regola è più facilmente evidenziabile di quello infiammatorio, perché non contiene bronchi areati.

Allorché il versamento pleurico è assai scarso esso si raccoglie alla base, occupando il seno costo-frenico e quindi l'ottusità per lo più non è plessimetricamente accertabile, anche facendo spostare il paziente; tuttavia viene a mancare o è ridotta l'espansione respiratoria della base polmonare. La raccolta essudativa deve raggiungere nell'adulto i 250-300 cc. prima che ne risulti una evidente ottusità nell'ambito polmonare.

Per versamenti di 400-500 cc. si verifica anche una maggiore espansione dell'emitorace colpito, con allargamento degli spazi intercostali, che ovviamente diviene meglio evidente in caso di versamento cospicuo.

Nel caso di ispessimento pleurico secondario a processi infiammatori cronici della sierosa si avrà una ipofonesi-subottusità basilare, con retrazione della parete e riduzione dell'espansione toracica respiratoria. Gli elementi di differenziazione tra subottusità da versamento modesto e quello da ispessimento pleurico sono:

— nel caso di versamento modesto il limite superiore della subottusità tende ad assumere un decorso ascendente a partire dalla paravertebrale con acme sulla linea scapolare e si abbassa facendo decombere il paziente sul fianco sano (v. appresso); detto limite non si modifica con gli atti profondi del respiro;

— nel caso di ispessimento pleurico il limite superiore della subottusità non si sposta con i cambiamenti di posizione, ma il suono percussorio si rischiara con la inspirazione forzata (una ipofonesi da modesta cotenna pleurica può financo scomparire, in quan-

Fig. 7.36. Linea di Damoiseau-Ellis che delimita in alto e medialmente il triangolo di Garland (omolaterale) ed in basso e controlaterale il triangolo di Grocco.

to aumentando il contenuto d'aria nel polmone si modifica il rapporto tessuto aerato/mezzo solido).

Suono ottuso si può avere per:

— scomparsa del contenuto aereo del polmone da: estesi processi infiltrativi o atelettasici (per compressione o per riassorbimento del contenuto gassoso alveolare in seguito ad ostruzione del bronco principale), edema polmonare massivo, infarti polmonari estesi, neoplasie, cisti di echinococco, ecc;

— versamento pleurico cospicuo;

— notevole ispessimento pleurico (pachipleurite, fibrotorace, neoplasie pleuriche).

Nel versamento pleurico cospicuo (da pleurite, neoplasia pleurica o polmonare, scompenso cardiaco, discrasia proteica) il margine superiore dell'ottusità segue una linea curva a convessità superiore, che raggiunge l'acme tra la linea scapolare e l'ascellare posteriore (*linea di Damoiseau-Ellis*), riscendendo poi in avanti verso lo sterno (Fig. 7-36).

Tra la linea di Damoiseau-Ellis e la linea spondiloidea si inserisce un angolo sonoro con apice in basso e base in alto; *è il triangolo di Garland* (v. appresso).

Mentre nel contesto del versamento si ha una ottusità assoluta, tanto con la percussione leggera che con la forte, avvicinandosi al suo confine superiore occorre impiegare una percussione leggera, in quanto verso l'alto lo spessore del versamento si assottiglia ed una percussione forte metterebbe in vibrazione la massa polmonare sottostante aereata, per cui ne risulterebbe un suono ipofonetico e non di ottusità assoluta, cioè di ottusità di coscia.

Ne deriva che per la delimitazione del confine superiore dei versamenti pleurici si deve praticare una percussione leggera.

In verità, nell'esame del torace occorre graduare l'intensità della percussione e si deve fare sempre ricorso alla percussione leggera oltre che a quella profonda. Ad esempio, versamenti uniformemente sottili, cosidetti *versamenti a camicia*, possono essere evidenziati soltanto con la percussione leggera.

La particolare disposizione del versamento secondo la linea di Damoiseau-Ellis deriva dalla concorrenza di più fattori, quali soprattutto la capillarità e l'aspirazione esercitata dalla pressione negativa endotoracica (risultante dalle forze elastiche antagoniste della parete toracica e del polmone), che in base alla dinamica polmonare sono maggiormente operanti a livello dell'ascellare posteriore; esse tendono a contrastare la forza di gravità, che porterebbe il liquido a disporsi orizzontalmente.

Tutto ciò è particolarmente valido per i versamenti di natura infiammatoria, i quali fra l'altro sono dotati di minore mobilità con i cambiamenti di posizione (per i versamenti trasudatizi v. appresso).

Il *triangolo di Garland*, che è caratterizzato da una risonanza iperfonetica a carattere timpanico, trae origine dal ricordato fenomeno dello skodismo, cioè per una diminuita tensione del parenchima polmonare dovuta a fenomeni compressivi esercitati dal versamento sul polmone, (che viene sospinto in alto e verso il mediastino) e che consente una maggiore risonanza dell'aria contenuta negli alveoli soprastanti al versamento. In corrispondenza del triangolo di Garland si ha un aumento del fremito vocale tattile. (v. pag. 156).

Un'area di iperfonesi timpanica con lo stesso meccanismo compare anche in avanti ed in alto, nella regione sottoclaveare (suono di Skoda).

Nei versamenti pleurici cospicui alla percussione si evidenzia ancora un'area di subottusità a forma triangolare, che è collocata dal lato opposto a quello del versamento: *triangolo paravertebrale opposto di Grocco*. Trattasi di un triangolo rettangolo, con la base in basso (di circa 2-5 cm. a seconda dell'entità del versamento), che è a livello del limite inferiore del polmone controlaterale, con un lato costituito dalla linea spondiloidea e l'altro da una linea obliqua che partendo dal limite esterno della base si congiunge in alto alla linea spondiloidea (in un punto che all'incirca corri-

sponde al punto di partenza della linea di Damoiseau-Ellis). Tale zona di subottusità trae origine dallo spostamento del mediastino postero-inferiore operato dal versamento verso il lato opposto, per cui essa viene a mancare in casi di rigidità di tale lamina mediastinica per fenomeni di fibrosi.

Per quanto riguarda il comportamento del versamento, ricordiamo che se questo è abbondante od anche discreto il limite superiore dell'ottusità non si sposta con gli atti respiratori; nel caso, invece, di piccolo versamento libero che occupa lo sfondato costo-frenico si può avere una ridotta mobilità con gli atti respiratori profondi.

Il limite superiore del versamento pleurico libero si sposta con i cambiamenti di posizione.

Nei versamenti pleurici liberi si evidenzia, infatti, il *fenomeno paradosso di D'Amato*. Questo A. ha notato che percuotendo, a paziente seduto, lungo la linea spondiloidea dall'alto in basso, a livello del versamento si passa da un suono chiaro, trasmesso dai lembi polmonari vicini, ad un suono ottuso; se si fa decombere il paziente sul fianco opposto al versamento si constata che il limite superiore dell'ottusità vertebrale si abbassa di parecchi centimetri o scompare, contrariamente a quanto si potrebbe supporre (Fig. 7-37). Ciò in quanto il liquido si viene a raccogliere in gran parte nel seno costo-mediastinico anteriore (con comparsa di ottusità parasternale) e il polmone si viene ad addossare alla colonna vertebrale.

A nostro parere un segno ancora più agevole a ricercare e quindi più dimostrativo della presenza di versamento libero nel cavo pleurico è dato dall'abbassamento marcato del limite superiore dell'ottusità toracica indicata dalla linea di Damoiseau-Ellis allorché il paziente passa dalla posizione seduta al decubito sul fianco opposto al versamento; la percussione va praticata tra la linea scapolare e l'ascellare posteriore (Fig. 7-38). Si tenga conto che un modesto abbassamento dell'ottusità basilare (di 3-4 cm.; v. pag. 162) si può normalmente registrare per maggiore espansione del polmone ed abbassamento degli organi ipocondriaci, specie del fegato, allorché il soggetto assume il decubito sul fianco; ma in assenza di versamento pleurico la base polmonare non è rialzata ed è disposta orizzontalmente, non seguendo l'andamento caratteristico della linea di Damoiseau-Ellis.

Il segno di D'Amato e quello ora descritto servono a differenziare l'ottusità da versamento pleurico libe-

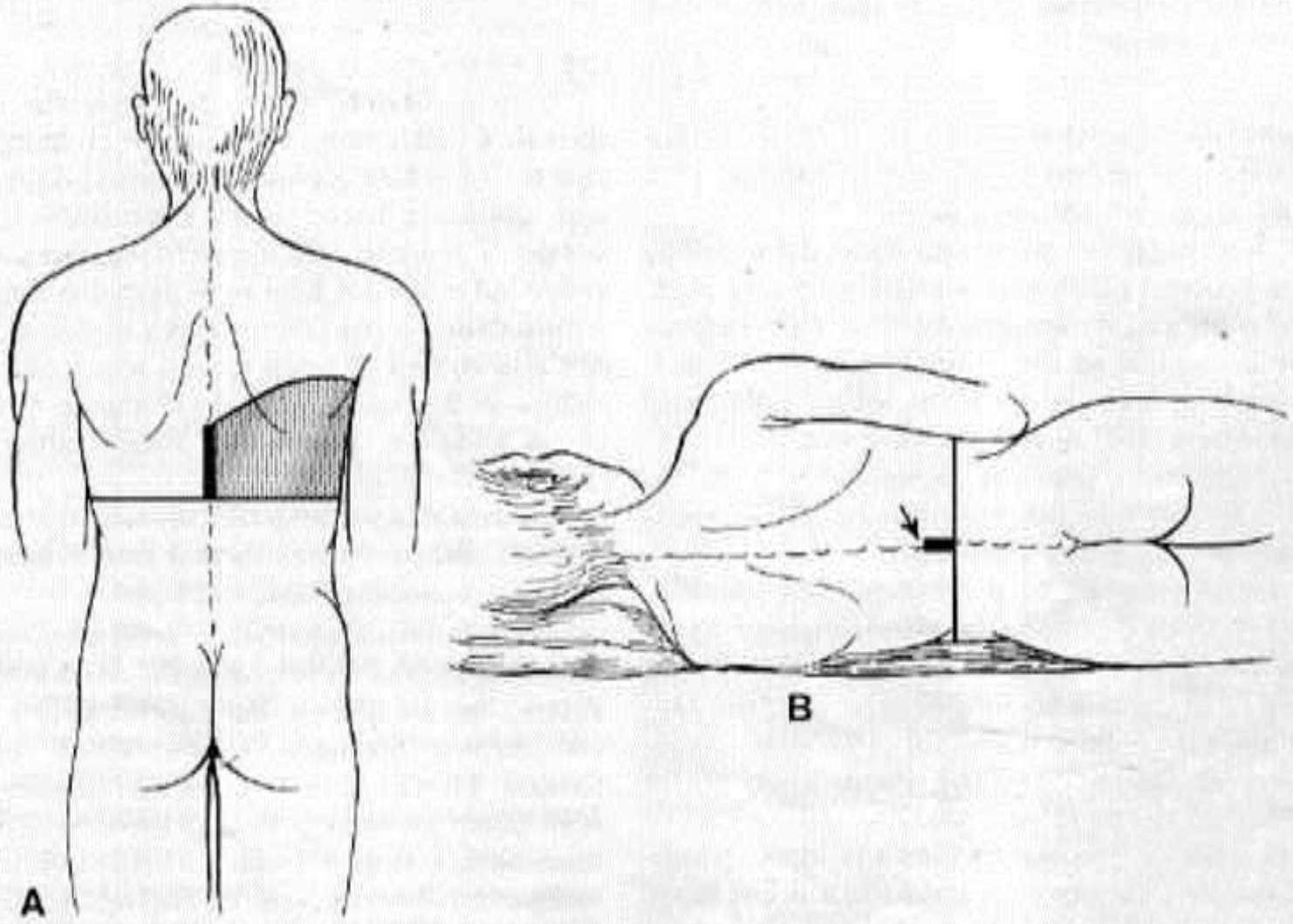

Fig. 7.37. Fenomeno paradosso di D'Amato: l'ottusità vertebrale A) si abbassa allorché il paziente decombe sul fianco opposto B).

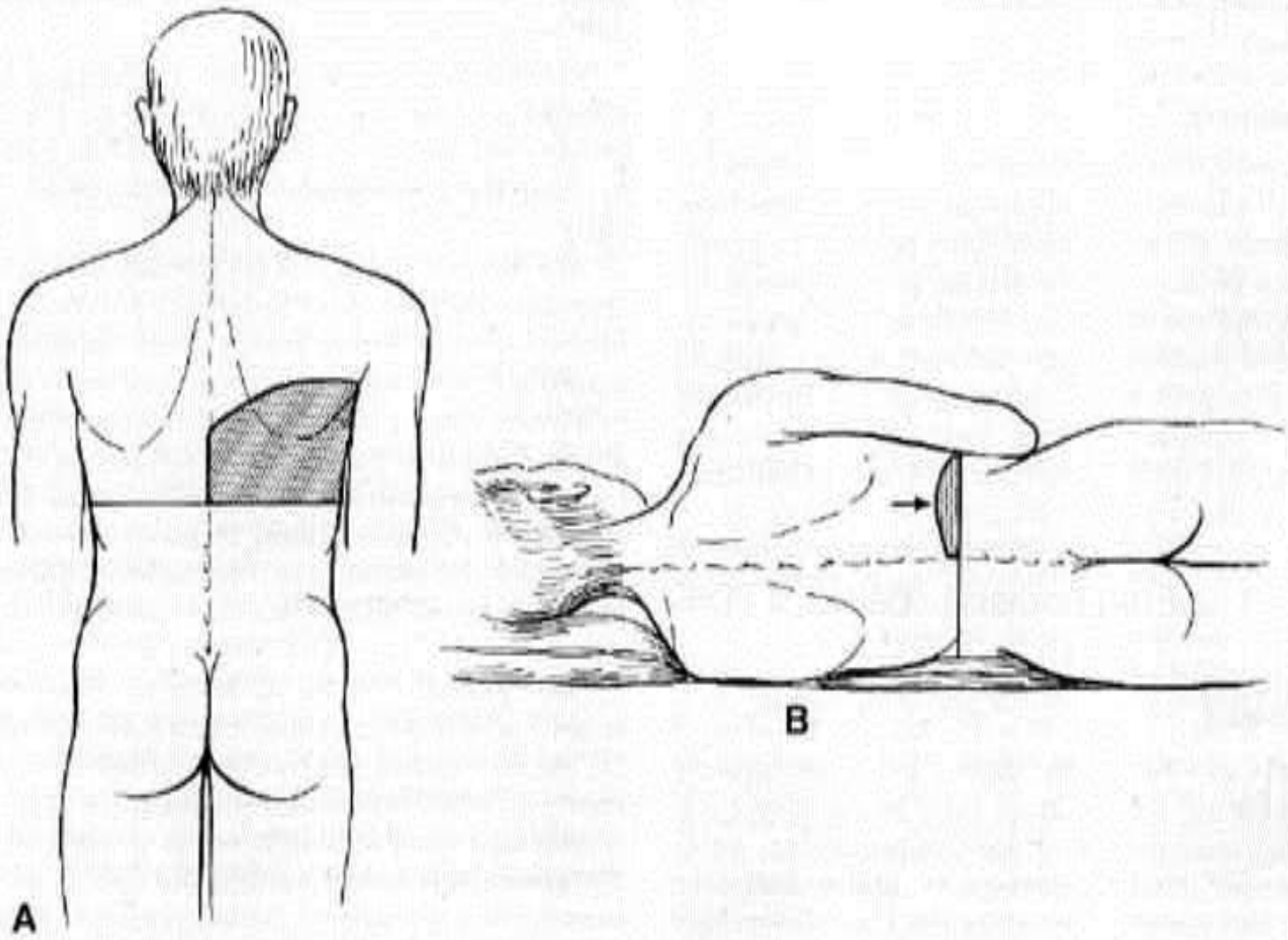

Fig. 7.38. Abbassamento della linea di Damoiseau-Ellis nel versamento pleurico libero allorché il paziente decombe sul lato opposto (v. testo).

ro da quella da versamento saccato, da ispessimento pleurico o dalle ottusità polmonari.

Nei versamenti pleurici di sinistra, si ha riduzione o scomparsa del timpanismo dell'*aia di Traube*.

I versamenti pleurici di tipo essudativo godono di minore mobilità con i cambiamenti di posizione rispetto ai *versamenti a carattere trasudativo* (*idrotorace*: da stasi o di natura discrasica). In questi ultimi il limite superiore dell'ottusità ha un decorso intermedio tra la linea paraboloide tipo Damoiseau-Ellis e la linea orizzontale; cioè partendo dalla linea spondiloidea segue un andamento leggermente obliquo con convessità verso l'alto, ma meno pronunziato. Ciò in quanto nel trasudato è meno operante la capillarità (essendo meno pronunciata l'adesività dei due foglietti pleurici), mentre la pressione negativa endopleurica può venire modificata da variazioni della elasticità polmonare (come ad es. nel polmone da stasi).

Talora nei versamenti pleurici assieme al liquido può aversi del gas nel cavo pleurico. Si parla allora di *idropneumotorace* o di *pio-pneumotorace*, se il liquido ha carattere purulento. In questi casi il liquido si dispone secondo una linea orizzontale, che si sposta con i cambiamenti di posizione (la spostabilità è anzi notevole), mantenendo sempre la disposizione orizzontale.

Quanto finora detto a proposito dei versamenti pleurici è valido se questi sono liberi, mentre se sono saccati (*versamento saccato parietale*) il limite dell'ottusità non si dispone secondo la linea di Damoiseau-Ellis ed i contorni dell'ottusità possono assumere dimensione e forma diverse. Manca inoltre lo spostamento della ottusità con i cambiamenti di posizione e anche con gli atti respiratori (in caso di versamento assai modesto; v. pag. 162) e il versamento può non occupare la base e presentarsi come ottusità sospesa. Nei versamenti liberi man mano che si formano aderenze si assiste ad una riduzione o scomparsa della mobilità del versamento con i cambiamenti di posizione.

La raccolta saccata, oltre che nella grande cavità, può costituirsi nelle scissure interlobari e la raccolta può essere superficiale, ma più spesso sarà profonda e quindi svelabile soltanto con una percussione forte, assumendo l'ottusità una localizzazione ed una configurazione che in genere si presentano clinicamente sospette; l'esame radiologico verrà a confermare il sospetto clinico.

Si tenga presente che le *raccolte saccate interlobari*, ove non si siano stabilite aderenze con la

pleura parietale, sono caratterizzate da motilità respiratoria.

Ottusità sospese

A proposito di *ottusità sospese*, cioè di ottusità o smorzamenti plessici circondati da polmone con normale risonanza, è da ricordare come esse oltre che origine pleurica possono avere origine parenchimale.

Le affezioni parenchimali che danno luogo ad ottusità sospese possono essere infiammatorie, cistiche o tumorali (focolaio broncopneumonico, infiltrato tisiogeno tipicamente in sede sottoclaveare, ascesso polmonare, cisti da echinococco, micosi polmonare, neoplasie, ecc.).

Abbiamo ora visto che ottusità sospesa può derivare da raccolta pleurica saccata parietale o interlobare.

Ottusità lobari

In questi casi l'estensione dell'ottusità corrisponde alla proiezione sul torace di un lobo polmonare (prevalentemente anteriore per il lobo superiore sx, antero-superiore per il lobo superiore dx, antero-inferiore a dx per il lobo medio, posteriore per i lobi inferiori).

Fra le condizioni responsabili di ottusità lobare sono da considerare principalmente la polmonite lobare (con ottusità assoluta nella fase di epatizzazione e ipofonesi o subottusità nella fase dell'edema e del periodo risolutivo), la broncopolmonite acuta pseudolobare, la lobite tbc; anche i tumori dei bronchi principali a sviluppo endoluminale, provocando una atelettasia lobare, possono dare una ottusità di tipo lobare.

Ai fini della differenziazione tra ottusità da processi essudativo-infiltrativi lobari ed atelettasia lobare da ostruzione o compressione del bronco, è discriminante il comportamento del f.v.t. (rinforzato nel primo caso ed abolito o indebolito nel secondo) e del respiro (v. appresso: soffio bronchiale nel primo e silenzio respiratorio nel secondo).

L'ottusità data da focolai limitati di infiltrazione bronco-pneumonica (che per lo più si localizzano posteriormente e in basso) non è assoluta e poiché persiste la pervietà dei bronchi spesso assume un timbro timpanico (per risonanza delle pareti bronchiali e dell'aria in essi contenuta); anche l'ottusità da fibrosi polmonare non è in genere assoluta, data la persistenza di bronchi pervi nel contesto della zona di polmone fibrotico.

Ottusità assoluta sogliono dare le fibrosi pleuriche allorché si ha formazione di spesse cotenne. Altro segno della fibrosi pleurica è costituita dalla retrazione della parete toracica corrispondente, con ridotta motilità respiratoria, cui suole anche accompagnarsi l'attrazione del mediastino (fibrotorace completo); questo reperto si ha anche nella fibrosi polmonare e nell'atelettasia (v. pag. 147).

Va tenuto presente che talora ottusità anche estese sublobari o lobari possono derivare da fenomeni atelettasici per compressione bronchiale da parte di masse occupanti il mediastino (neoplasie, aneurismi, cisti, ecc.).

Una estesa atelettasia polmonare (che può interessare tutto un lobo o un polmone) provocata per compressione di un grosso bronco, può simulare un versamento pleurico, anche perché in entrambe le condizioni il f.v.t. risulta abolito. La differenziazione rispetto al versamento si baserà: sulla retrazione della gabbia toracica corrispondente anziché sulla sua espansione, sul rilievo di rientramenti inspiratori e sul fatto che l'ottusità non presenta la disposizione tipica dei versamenti e non si modifica con i cambiamenti di posizione.

Nei piccoli focolai di addensamento polmonare superficiale la percussione leggera dà una netta ottusità, mentre quella profonda, mettendo in vibrazione anche gli strati polmonari sottostanti e laterali aerati e quindi una zona alquanto estesa in rapporto a quella che provoca le modificazioni del suono plessico, può mascherarle o renderle meno evidenti. I focolai sufficientemente estesi in superficie e in profondità danno evidenti modificazioni plessimetriche sia con la percussione leggera che con la forte.

I focolai di addensamento profondi, invece, sono svelabili soltanto con la percussione forte, se sono compresi nel suo cono d'urto. Si tenga presente che un focolaio di addensamento centrale, anche se relativamente esteso, può non venire evidenziato percussoriamente.

Alle basi polmonari nei soggetti da tempo degenti a letto frequentemente compare una subottusità da atelettasia, che può simulare un versamento pleurico. Essa però scompare facendo assumere al paziente una posizione semisdraiata o seduta e facendo compiere profonde ispirazioni; migliorando cioè la ventilazione si ripristina l'aerazione e quindi la distensione alveolare. È caratteristico di tale condizione anche un reperto rantolare (v. appresso).

La percussione su una zona di addensamento di parenchima polmonare o su formazioni solide mediastiniche può dare suono timpanico se esse prendono intimo contatto attraverso un grosso bronco o direttamente con il tripode tracheo-bronchiale, che funge da risuonatore (v. appresso, suono timpanico).

Le neoplasie mediastiniche (in particolare i linfomi tipo Hodgkin) sono frequentemente in grado di provocare cospicue ottusità, in quanto prendendo appunto origine dal mediastino, vengono ad invadere gli ambiti polmonari, spesso in modo più o meno simmetrico.

Suono timpanico

Allorché l'impulso percussorio provoca una vibrazione delle pareti del parenchima o di una cavità e perciò un tono fondamentale a carattere musicale che diviene prevalente, il suono di percussione assume un determinato timbro, detto "*suono timpanico*" (che ricorda il suono che si produce su di un timpano accordato); ad esso abbiamo già fatto cenno.

Ricordiamo le condizioni che possono determinare alla percussione del torace un suono timpanico:

— cavità ripiene di gas a pareti sotto particolare tensione (pnx, caverne di una certa dimensione, superficiali; a pareti lisce, tese e deterse);

— stato di detensione del tessuto polmonare (enfisema polmonare, edema polmonare e la particolare condizione che si viene a determinare al limite superiore del versamento pleurico).

Abbiamo già visto come un suono timpanico si può anche ricavare alla percussione delle parti alte degli ambiti polmonari se una zona addensata di parenchima polmonare prende intimo contatto attraverso un grosso bronco, con il complesso tracheo-bronchiale, che funge da risuonatore (v. anche appresso: suono tracheale).

Così, la presenza di tumefazioni ghiandolari mediastiniche a sede tracheo-bronchiale può dare un suono timpanico alla percussione sulla IV-V-VI apofisi spinosa dorsale (ove nel normale si ha risonanza chiara) e nello spazio interscapolo-vertebrale (*segno di Korany-De la Camps*); in tali casi si può anche avere un dolore alla percussione delle apofisi spinose II-VII dorsale (*segno di Petruski*). Del suono timpanico torneremo a parlare a proposito della percussione dell'addome.

Suono metallico

È un suono ad elevata tonalità con carattere di musicalità, che richiama quella dei corpi metallici.

È paragonabile al rumore che si produce percuotendo su un vaso di vetro di una certa dimensione e munito di bocca e di collo ristretto; approssimativamente il fenomeno può essere riprodotto percuotendo sulle gote gonfie a labbra chiuse. Può essere considerato come una esagerazione del timbro timpanico.

È *indice di un fenomeno cavitario*. Occorre una cavità di una certa grandezza, chiusa o con apertura assai ristretta, contenente aria sotto una determinata tensione, delimitata da pareti liscie ed elastiche, che venga interessata da impulsi vibratori.

Per le caverne occorre che esse abbiano un maggiore diametro superiore ai 6-8 cm., che siano situate non troppo profondamente e che comunichino con l'esterno attraverso un bronco.

Sono più facili ad avverarsi nel pneumotorace le condizioni richieste perché si verifichi il suono metallico; abbiamo già visto come nel pnx occorra però che l'aria si trovi sotto un certo grado di tensione, al di sotto ed al di sopra del quale il suono metallico scompare (v. pag.167).

Il *suono di pentola fessa* rappresenta una varietà del suono metallico. È paragonabile al rumore che si può provocare percuotendo con le nocche delle dita su un vaso di vetro incrinato. Esso si produce quando si percuote il torace in corrispondenza di una caverna o di un pneumotorace in comunicazione con l'albero bronchiale attraverso una stretta apertura.

Fenomeni di variazione del suono percussorio

Si tratta di modificazioni particolari del suono plessico che si possono verificare in condizioni patologiche, in rapporto a talune manovre od a posizioni assunte dal paziente, capaci di modificare le condizioni di base. Così:

— il *cambiamento di suono di Wintrich*: il suono timpanico o metallico ricavato dalla percussione su una caverna o su un pneumotorace che siano in comunicazione con i bronchi, diviene più alto se il paziente tiene la bocca ampiamene aperta, mentre diviene più profondo a bocca chiusa (ciò in quanto l'altezza del suono di un risuonatore varia facendo variare l'ampiezza di apertura con l'esterno; la manovra va eseguita nella stessa fase respiratoria).

Sperimentalmente si può riprodurre il fenomeno percuotendo sul laringe o sulla trachea, ove normalmente si produce un suono timpanico (*suono tracheale di Williams*), la cui altezza varierà a seconda che si apra o si chiuda la bocca;

— il *cambiamento di suono di Gerhardt*: il suono timpanico o metallico ricavato dalla percussione su una grossa caverna ovoidale, in parte riempita di essudato liquido, può variare di altezza se al paziente si fa cambiare la posizione da verticale ad orizzontale; ciò in quanto lo spostamento del liquido viene a modificare raccorciandolo il maggiore diametro della cavità, per cui il suono timpanico nella nuova posizione diventa più alto;

— il *cambiamento di suono di Biermer* ha uguali ragioni fisiche di quelle ora ricordate per il segno di Gerhardt; esso si applica ai casi di idropneumotorace;

— il *cambiamento respiratorio di suono o segno di Friedreich*. Nelle caverne il suono timpanico o metallico può divenire più alto nelle profonde inspirazioni e più basso nelle profonde espirazioni, per il variare della tensione delle pareti della caverna;

— il *cambiamento di suono di Eickhorst*: in una caverna che contiene una certa quantità di essudato, allorché si fa assumere al paziente una posizione tale per cui questo viene ad occupare la parete della caverna sulla quale si percuote, il suono da timpanico o metallico può divenire ottuso; lo stesso fenomeno ovviamente si verifica allorché la caverna si riempie di essudato.

Percussione ascoltatoria di fenomeni plessici

Percussione ascoltata

Applicando il fonendoscopio in corrispondenza di un organo e percuotendo leggermente tutt'attorno ad esso (percussione digito-digitale) si possono apprezzare delle vibrazioni più o meno alte a seconda che in

questo organo prevalga la componente solida o liquida o gassosa; tali vibrazioni mutano bruscamente di altezza se si sposta il fonendoscopio a livello di un organo vicino a diversa struttura o se in detta zona la conformazione dell'organo subisce una modificazione patologica.

Tale fenomeno semeiologico può utilmente venire applicato all'apparato respiratorio, sia per la delimitazione del polmone, sia per la ricerca di condizioni patologiche parenchimali.

Transonanza plessimetrica

Applicando il fonendoscopio su un'area del torace mentre un collaboratore percuote su un'area diametralmente opposta ad essa, usando come plessimetro una moneta applicata a piatto sulla cute e come martelletto una seconda moneta usata per taglio (cosidetto *segno del soldo*), si possono apprezzare delle variazioni di suono in rapporto a modificazioni delle condizioni toraciche (*transonanza plessimetrica*).

In condizioni normali si ha una risonanza sorda e ottusa; è più sorda se vi è un addensamento polmonare.

In corrispondenza di cavità (caverne, pneumotorace) che si trovino nelle condizioni di dare alla percussione un suono metallico, il suono diviene squillante, argentino (*rumore bronzino di Trousseau*).

Il suono diviene acuto, chiaro, argentino, ma più breve e privo di risonanza, oltre che assai vicino all'orecchio se nel cavo pleurico vi è del liquido (*segno di Pitres*).

La transonanza plessimetrica costituisce una tecnica diagnostica assai semplice, alla quale conviene ricorrere nei casi dubbi.

Il segno di Trousseau e quello di Pitres possono essere presenti anche in casi di bolle pneumotoraciche e pleurite saccata, se il fonendoscopio viene posto in tutta vicinanza della raccolta gassosa o liquida, sempre esercitando la percussione sulla parte opposta del torace. Invertendo, invece, la manovra (cioè ponendo il fonendoscopio dove prima si percuoteva e percuotendo dove si poneva il fonendoscopio) tali segni di regola non sono presenti. In effetti, ricorrendo alla transonanza plessimetrica può risultare relativamente agevole anche la localizzazione di una bolla pneumotoracica o di una sacca pleurica.

ASCOLTAZIONE

L'ascoltazione costituisce una metodica semeiologica essenziale del torace, che va considerata insostituibile; essa va eseguita sistematicamente e comparativamente in zone simmetriche della parete toracica, iniziando dall'alto e facendo compiere al paziente dei respiri sufficientemente profondi, a bocca semichiusa ed invitandolo di frequente a tossire per constatare se un reperto acustico abnorme si modifica con la tosse e se si positivizza in seguito a questa.

Sono da evitare le espirazioni forzate, in quanto possono provocare falsi reperti patologici.

Il paziente deve mantenere la posizione già descritta per la percussione: posizione in piedi o seduta, con muscolatura rilassata, a torace scoperto, in ambiente a temperatura confortevole.

Per l'apprezzamento dei rumori respiratori è preferibile usare il fonendoscopio a tamburo, munito di diaframma, che va applicato sulla parete toracica con una certa pressione.

L'impiego del fonendoscopio è preferibile all'ascoltazione immediata (cioè all'applicazione diretta dell'orecchio) ed a quella, mediata anche essa, con lo stetoscopio, in quanto avendo una base di ascoltazione più ampia, consente un più agevole esame di tutta la superficie toracica; oltre ad amplificare i fenomeni acustici, esso venendo applicato ad entrambe le orecchie riduce l'interferenza della rumorosità esterna.

Nel caso di notevole sviluppo pilifero (lo sfregamento dei peli con il fonendoscopio può produrre dei rumori aggiunti) è bene bagnare la cute prima dell'ascoltazione.

I rumori respiratori si possono distinguere in tre tipi:

— murmure vescicolare;
— respiro broncovescicolare;
— soffio bronchiale.

Normalmente su gran parte della superficie toracica si ascolta *respiro o murmure vescicolare o alveolare*: esso è un rumore dolce, di bassa tonalità, che si apprezza in tutta la fase respiratoria; è più intenso, più lungo ed a carattere aspirativo nell'inspirazione e decresce gradualmente nell'espirazione, acquistando un carattere soffiante. Viene così denominato perché è di origine alveolare, in rapporto all'entrata ed alla fuoriuscita dell'aria dagli alveoli. Si ritiene che in minima parte concorra nella genesi del murmure vescicolare una componente laringo-tracheo-bronchiale, dovendo esso venire attribuito fondamentalmente alla vibrazione delle pareti alveolari prodotta dalla tensione inspiratoria ed all'attrito tra le particelle di aria in movimento (Sahli).

Gli alveoli normalmente smorzerebbero le vibrazioni ad alta frequenza che si producono nella trachea (circa 400 cicli p.s.) e nei bronchi (nelle fini diramazioni bronchiali si originano vibrazioni di circa 1700 cicli p.s.), lasciando passare soltanto quelle a frequenza intorno a 100-150 cicli p.s.; quando gli alveoli sono occupati da trasudato o da essudato o sono collassati verrebbero trasmesse anche le frequenze più alte (v. appresso, soffio bronchiale ed egofonia).

Il respiro vescicolare si può imitare atteggiando la

bocca come per dire "f", aspirando leggermente per la fase inspiratoria e soffiando leggermente per la fase espiratoria.

La lunghezza della fase ascoltatoria inspiratoria è circa tre volte maggiore della fase espiratoria ed è di tono più alto (Fig. 7-40). In realtà, la fase espiratoria è più lunga della inspiratoria (come 6 a 5), ma il murmure viene percepito per tutta la fase inspiratoria e soltanto nel primo tempo della espirazione (Fig. 7-39).

Ciò si verifica perché, mentre la inspirazione avviene per l'intervento attivo dei muscoli inspiratori, che provocano come una corrente veloce che si dirige verso gli alveoli e quindi nella direzione dell'orecchio che ascolta, l'espirazione avviene quasi esclusivamente per un fenomeno passivo di retrazione elastica del tessuto polmonare, per cui la velocità della corrente è di molto inferiore e inoltre essa, essendo in senso centripeto, si allontana dall'orecchio dell'osservatore.

Il *respiro broncovescicolare* è un respiro nel quale, per diminuzione del murmure vescicolare, si nota una componente bronchiale, e cioè il soffio bronchiale non risulta completamente coperto; normalmente si ascolta sul manubrio dello sterno ed all'apice polmonare destro, ove i bronchi sono vicini alla parete toracica e il parenchima polmonare è relativamente scarso.

Normalmente si ascolta *respiro o soffio bronchiale* in corrispondenza del laringe e della trachea, per i fenomeni di turbolenza provocati dal passaggio dell'aria attraverso la rima glottidea. È un rumore aspro a carattere soffiante, che occupa tutta la fase respiratoria ed è più intenso nell'espirazione, in quanto in tale fase del respiro la rima glottidea è più ristretta, dato che le corde vocali sono più ravvicinate; la sua fase espiratoria è più lunga della inspiratoria. Si può imitare atteggiando la bocca come a pronunciare "h" ed espirando a bocca aperta.



Fig. 7.39. Durata delle fasi ascoltatorie della respirazione (v. testo).

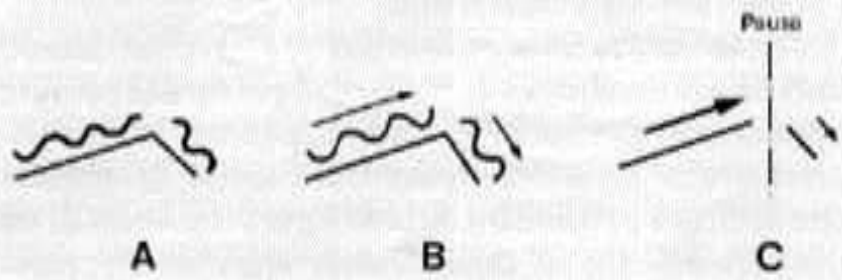

Fig. 7.40. Rappresentazione schematica dei fenomeni respiratori (v. testo).

In condizioni normali il soffio bronchiale si apprezza sulle apofisi spinose della VII cervicale e della I dorsale; nei soggetti a torace sottile e scarno può talora ascoltarsi soffio bronchiale nelle regioni interscapolari, all'altezza della III dorsale, cioè a livello della trachea.

Un *soffio laringeo* (*cornage*) stridulo, prolungato, prevalentemente inspiratorio, udibile anche a distanza, spesso associato a rientramenti inspiratori del giugulo (*tirage*) può essere causato da spasmo o edema della glottide o da corpo estraneo.

Il murmure vescicolare può variare normalmente per quanto riguarda la sua intensità, la sua qualità e la sua continuità.

Così, per quanto riguarda la sua intensità è da dire che esso può variare in rapporto:

— alla profondità del respiro;

— all'ambito toracico su cui si ascolta, in relazione allo spessore dei tessuti della parete e del parenchima funzionante: è più forte nelle regioni sottoclaveari e più debole nelle regioni sopra e sottospinose ed apicali, oltre che sui margini;

— all'età: più forte, acuto, aspro, con una fase espiratoria più prolungata nei soggetti fino a 10-12 anni, per la particolare elasticità del tessuto polmonare (*respiro puerile*); indebolito nel vecchio;

— al sesso: nella donna, prevalendo il tipo costale del respiro, è più intenso nelle porzioni alte del torace.

Variazioni patologiche del respiro possono aversi in rapporto alla intensità, altezza, durata e continuità del murmure.

Un *aumento dell'intensità del m.v.* può aversi in condizioni patologiche allorché aumenta la velocità della corrente aerea (febbre), ma anche in un ambito polmonare sano per compenso funzionale quando nell'ambito controlaterale vi è un versamento, un pnx o un esteso processo infiltrativo.

Una *diminuzione dell'intensità* del m.v. può essere provocata oltre che da un eccessivo spessore della parete toracica, da condizioni intrinseche all'apparato respiratorio per:

— ostacolata penetrazione dell'aria nell'albero bronchiale (stenosi laringotracheale, bronchiale, bronchiolare);

— ostacolata penetrazione dell'aria negli alveoli (processi infiltrativi, trasudativi, sclerotici polmonari o stati atelettasici);

— perdita dell'elasticità polmonare per distru-

zione delle pareti alveolari (enfisema);

— ostacolata trasmissione del murmure (ispessimento o lievi versamenti pleurici, pneumotorace);

— ridotta espansibilità respiratoria toracica: affezioni dolorose della parete toracica, del diaframma, della pleura o rigidità della parete toracica che assume una posizione permanente inspiratoria, come nel torace a botte dell'enfisematoso. Pertanto, nel determinismo della riduzione del m.v. nell'enfisema si ha il concorso di più fattori.

In caso di abolizione totale del murmure si parla di *silenzio respiratorio*: lo possono provocare le stesse cause intrinseche all'apparato respiratorio responsabili della diminuzione del murmure, ove intervengano in modo più drastico.

Modificazioni della qualità del murmure:

— *respiro aspro o rude*. Il murmure vescicolare si rinforza e perde il suo carattere di dolcezza, per acquistare un carattere di asprezza, di durezza, di granulosità; si associa di solito (in caso di stenosi bronchiolare) ad un prolungamento della espirazione.

Si può ascoltare su zone circoscritte, per restringimento del lume bronchiale o bronchiolare (da edema, secreto o spasmo) con asperità della superficie mucosa. È reperto normale, come abbiamo visto, nell'infanzia (per la maggiore tensione elastica dei polmoni), ove però si presenta diffusamente;

— *respiro intermedio o broncovescicolare o bronchiolizzato* o alitante, che come abbiamo visto presenta le caratteristiche acustiche del murmure vescicolare sovrapposte a quelle del respiro bronchiale. Per condizioni patologiche si può riscontrare in casi di addensamento polmonare, di versamenti pleurici e nel pnx, cioè in condizioni di diminuita ventilazione alveolare, che consentono di apprezzare nel rumore respiratorio una componente dovuta al respiro bronchiale.

Una variazione del murmure in rapporto alla sua durata si ha nella *espirazione prolungata*. Si avvera per difficoltata espulsione di aria dagli alveoli. Abbiamo visto che si può associare a respiro aspro. Lo si riscontra: nell'asma bronchiale (stenosi bronchiolare accessionale diffusa, per edema della mucosa, con aumento del secreto e spasmo), nei processi infiltrativi stenosanti dei bronchi e bronchioli e nell'enfisema polmonare, per perdita della elasticità delle pareti alveolari.

Discontinuità del murmure si ha nel *respiro interciso o saccadé* (degli Aa francesi): è un respiro che non avviene in modo continuo, ma a scatti, che cioè presenta delle discontinuità per irregolarità ed interruzione nel passaggio dell'aria (inspiratoria e/o espiratoria); le interruzioni (in numero di 2-3) sono specialmente evidenti nell'inspirazione.

Se il fenomeno è apprezzabile su tutta la superficie toracica può trarre origine da uno stato emotivo del paziente o da condizioni dolorose della pleura o della parete toracica. Allorché è circoscritto è attribuibile a stenosi parziale dei bronchi e bronchioli (per edema, secreto o spasmo).

Respiro o soffio bronchiale

Abbiamo già descritto i caratteri acustici del respiro bronchiale, che si origina per il passaggio dell'aria attraverso la rima glottidea e viene via via modificato nella sua frequenza con il passaggio attraverso le diramazioni bronchiali; esso normalmente non è percepibile nell'ambito polmonare in quanto soverchiato dal murmure vescicolare e quindi il suo apprezzamento acquista significato patologico.

Le condizioni patologiche che possono dare luogo al soffio bronchiale si possono distinguere in:

1) condizioni che favoriscono la trasmissione di tale rumore dai bronchi alla parete toracica;

2) condizioni che ostacolano od impediscono la produzione del murmure vescicolare.

Esse essenzialmente sono costituite da addensamento o compressione polmonare, da escavazioni polmonari, da versamento pleurico e da pneumotorace. Per comodità si può parlare di cause parenchimali (addensamento polmonare, escavazioni polmonari) e pleuriche (versamento pleurico, pnx).

Nel caso di *addensamento polmonare* (nella polmonite acuta, nella polmonite cronica, nella fibrosi polmonare, nelle neoplasie, nell'infarto) si vengono a realizzare entrambe le condizioni sopraddette: obliterazione del lume alveolare (occupato da essudato fibrinoso, da tessuto granulomatoso o fibroso o neoplastico) e facilitata trasmissione del rumore bronchiale a causa della maggiore consistenza acquisita dal polmone addensato. La trasmissione del soffio bronchiale può avverarsi soltanto se i bronchi contenuti nella massa polmonare sono pervi; in caso contrario (come avviene in caso di *atelettasia per occlusione bronchiale*) non potendo il soffio venire trasmesso si avrà silenzio respiratorio (così come non si avrà alla palpazione aumento del f.v.t.).

È un soffio aspro, sonoro, talvolta con risonanza tubarica (dato l'addensamento polmonare che circonda i bronchi), che si ascolta ugualmente bene durante l'inspirazione e l'espirazione.

Nelle *escavazioni polmonari* (da caverne, ascessi, cisti da echinococco svuotate), ove persista la comunicazione con il bronco, venendo a mancare la struttura alveolare si ascolterà ugualmente soffio bronchiale, che acquista particolare intensità per i fenomeni di addensamento che si determinano attorno alle pareti delle escavazione, la quale funziona da cassa di risonanza.

Allorché la cavità è ampia (avendo un diametro di

almeno 6 cm.), superficiale (in modo che non si interponga parenchima polmonare funzionante) ed a pareti lisce e deterse, il soffio a causa della vibrazione delle pareti della cavità, può acquistare timbro metallico divenendo cioè più musicale ed aversi così il *soffio anforico* (simile al rumore che si ottiene soffiando sulla bocca di un'anfora vuota).

Su una cavità in comunicazione con un bronco che ha il lume ostruito da secreto è possibile apprezzare il cosiddetto *respiro metamorfosante o soffio versatile*: all'inizio della inspirazione si ascolta murmure vescicolare (in quanto la comunicazione con la caverna è ostruita), per poi comparire soffio anforico (divenendo la comuncazione pervia per aspirazione del secreto).

Nel caso di *versamento pleurico* che, esercitando una compressione sul polmone, scacci completamente l'aria dagli alveoli (collasso alveolare totale da compressione) senza però comprimere od occludere i bronchi, allorché cioè si ha collasso parenchimale senza collasso bronchiale, il soffio bronchiale di solito si apprezza verso la parte alta del versamento, ove è più facile che si realizzi il collasso alveolare senza aversi quello bronchiale. Il soffio bronchiale andrà diminuendo via via che si va verso il basso dell'ottusità, ove il liquido essendo più abbondante collasserà anche i bronchi. E un soffio *dolce*, che si ascolta meglio durante l'espirazione, differenziandosi pertanto da quello *aspro* che si ascolta nell'addensamento polmonare: attraversando lo strato liquido il soffio si attenua e perde il carattere aspro.

Se il versamento è libero, l'area di apprezzamento del soffio si modificherà con i cambiamenti di posizione (così come abbiamo visto che si modifica la linea che segna il limite superiore del versamento stesso).

In caso di *versamento a camicia*, cioè di un versamento sottile ed uniformemente distribuito lungo tutta la superficie pleurica si ha di solito diminuzione del murmure. Talora si può avere un collasso alveolare totale limitato alla parte più esterna del polmone e in questo caso si ascolterà soffio bronchiale; se, invece, il collasso sarà parziale, la ventilazione alveolare non verrà abolita e il respiro assumerà il carattere indeterminato o broncovescicolare.

Nel *pneumotorace*, se si ha collasso polmonare totale con abolizione della funzione ventilatoria, si avrà silenzio respiratorio; se la ventilazione bronchiale è conservata, restando abolita quella alveolare, si avrà soffio bronchiale, il quale potrà assumere una particolare sonorità ed un timbro metallico, fungendo la cavità pneumotoracica da risuonatore: *soffio anforico*. Sono soprattutto i pneumotoraci tesi a dare il soffio anforico.

Tra le varie condizioni patologiche che favoriscono la trasmissione del soffio bronchiale dai bronchi alla parete toracica va infine ricordata la presenza di adenopatie tracheo-bronchiali o comunque di masse solide del mediastino posteriore; esse possono consentire di apprezzare un soffio bronchiale sulla colonna vertebrale all'altezza della IV, V, VI dorsale (*segno di D'Amato*); questo fenomeno costituisce l'omologo ascoltatorio del segno di Korany-De la Camp, già ricordato (suono timpanico alla percussione sulle apofisi spinose delle stesse vertebre).

Nella figura 7-41 sono rappresentati graficamente i vari reperti ascoltatori in diverse condizioni patologiche.

Rumori respiratori accessori

All'ascoltazione del torace, oltre alle ricordate modificazioni del tipo di respiro, si possono apprezzare dei rumori respiratori aggiunti, che possono mescolarsi o sostituirsi al normale murmure vescicolare.

I rumori respiratori aggiunti, che hanno sempre significato patologico, si possono classificare in:

— rumori bronchiali;
— rumori polmonari;
— rumori pleurici.

Rumori bronchiali

I rumori di origine bronchiale possono essere secchi o *ronchi* ed umidi o *rantoli*.

I ***ronchi*** si generano per il passaggio dell'aria attraverso un lume bronchiale stenosato dalla presenza di secreto denso e vischioso o da turgore della mucosa bronchiale o da spasmo o compressione dall'esterno; la riduzione del calibro può essere localizzata o diffusa.

A seconda del calibro dei bronchi interessati i ronchi, che hanno carattere musicale, assumono altezza diversa, la quale è inversamente proporzionale al lume; andando dai bronchi di maggiore calibro a quelli più piccoli si avranno ronchi *russanti* (così detti in quanto ricordano il rumore respiratorio di un dormiente; essi, piuttosto che dalla stenosi bronchiale traggono origine dalla vibrazione di filamenti di secreto che rivestono le pareti, investiti dalle correnti aeree), *fischianti, gementi e sibilanti*; essi sono continui, ascoltandosi nelle due fasi della respirazione.

I ronchi, pertanto, si riscontrano nelle tracheobronchiti secche, acute e croniche, nella bronchite asmatica e soprattutto nell'asma bronchiale. In quest'ultima condizione l'espirazione diviene particolarmente prolungata per la stenosi bronchiolare diffusa ed i rumori respiratori, assai ricchi, possono essere uditi anche a distanza; tra essi prevalgono i sibili (originati dalla stenosi bronchiolare), che si ascoltano sopratutto in fase espiratoria (respiro sibilante) su tutto l'ambito polmonare.

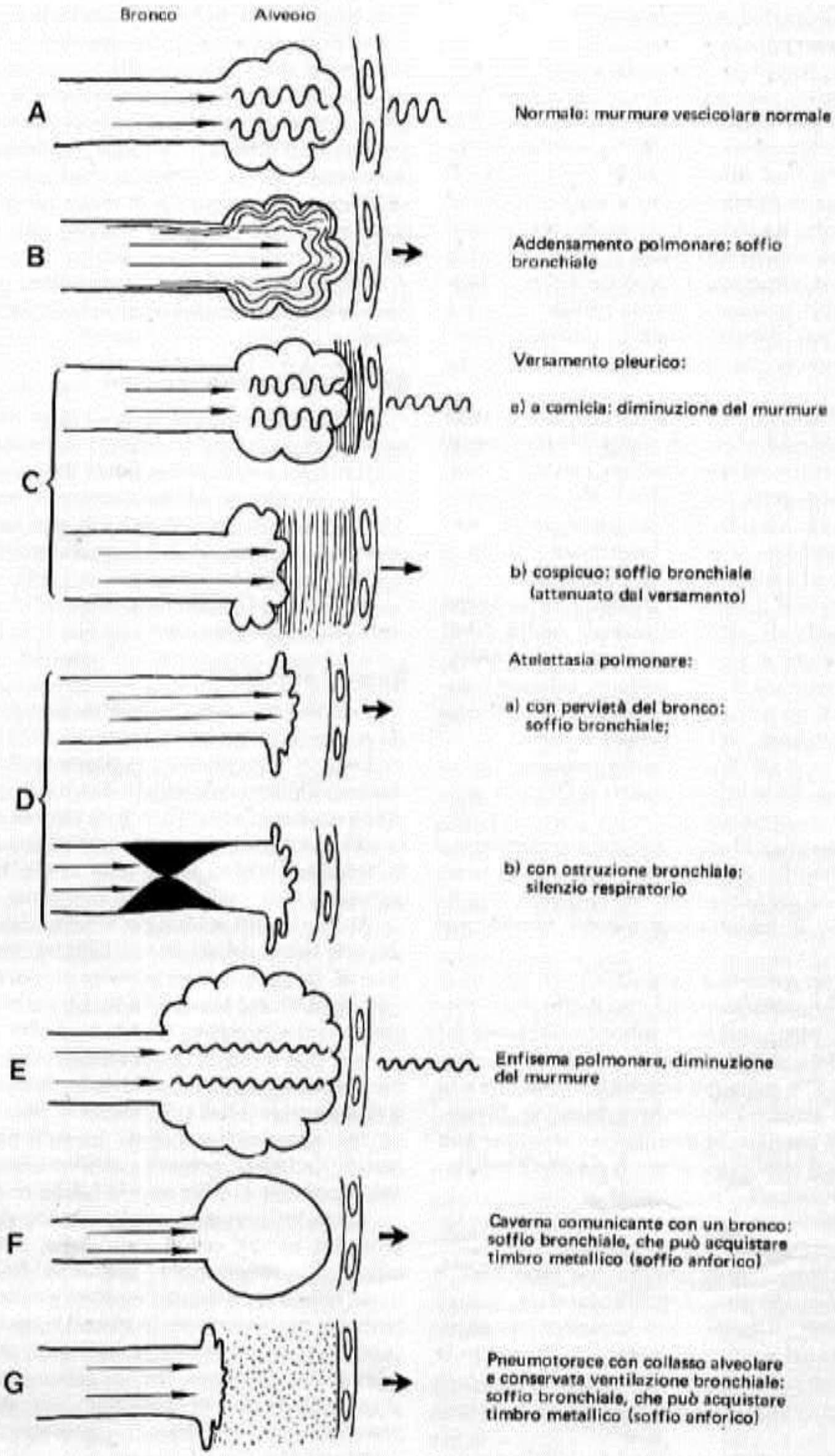

Fig. 7.41. Rappresentazione grafica dei reperti ascoltatori in varie condizioni patologiche respiratorie.

I rumori broncostenosici possono modificarsi dopo i colpi di tosse.

I *rantoli* (*) o rumori umidi si producono quando nell'albero bronchiale o in una cavità polmonare patologica in comunicazione con un bronco sia contenuto del secreto fluido, per cui l'aria che l'attraversa si suddivide in bolle; queste, venute poi alla superficie, scoppiano dando così origine a vibrazioni sonore intermittenti, che si percepiscono sia nell'inspirazione che nell'espirazione (v. appresso).

Le bolle dei rantoli sono tanto più grosse quanto maggiore è il calibro del bronco e quanto più esse sono grosse tanto minore è il loro numero nell'unità di tempo.

Ma altri fattori influenzano la grandezza delle bolle oltre al diametro del bronco: rapidità della corrente d'aria che attraversa il liquido, caratteristiche intrinseche del secreto e sua quantità, stato della mucosa.

A parità di diametro del lume bronchiale, quanto maggiore è la velocità della corrente e la quantità di liquido e minore la sua densità, tanto più piccole e numerose sono le bolle.

I rantoli vengono definiti a *grosse, medie e piccole bolle*, a seconda che provengono da bronchi di diametro grande o da bronchi di diametro progressivamente minore.

I rantoli a grosse e medie bolle solitamente si ascoltano nelle bronchiti umide acute e croniche, nelle bronchiettasie e nelle caverne.

I rantoli che si producono in corrispondenza di cavita (caverne, bronchittasie) possono venire avvertiti sotto forma di un gorgoglio (*rantoli gorgoglianti o cavitari*) se il bronco pesca al di sotto del livello del liquido e quindi l'aria deve attraversare una certa quantità di secreto molto fluido contenuto nella cavità stessa.

I rantoli che si generano nei grossi e medi bronchi possono essere in e/o espiratori, quelli dei *piccoli bronchi sono per lo più inspiratori* e si percepiscono di solito all'acme dell'inspirazione.

I rantoli che si producono nelle grandi caverne possono avvertirsi anche durante le pause respiratorie, dato che le bolle giungono in superficie e si rompono con un certo ritardo (*rantoli postespiratori*).

(*) Rantolo fu definito dagli antichi quel particolare rumore, di assai grave significato prognostico, che si produce per il passaggio dell'aria attraverso la trachea e il laringe occupati da secreti e la cui raccolta in quella sede è consentita dal venir meno della coscienza; è, quindi, un rumore agonico (che oggi si definisce *rantolo tracheale*). Successivamente il termine di rantolo è stato applicato a tutti i rumori che si producono nell'albero bronchiale per il passaggio dell'aria, distinguendo i rantoli in umidi e secchi (i quali ultimi oggi si preferisce denominare ronchi).

Carattere importante dei rantoli è quello di modificarsi con i colpi di tosse, sia nel senso della loro scomparsa che della loro comparsa.

Il reperto di rantoli grossolani persistenti, provocati dall'aumento di secreto fluido nella trachea — *rantolo tracheale* — è, come si è già detto, un segno prognostico assai grave; quando esso è apprezzabile anche a distanza, come se originasse dalla bocca, viene denominato *rantolo orale*.

I *rantoli a bolle molto piccole* acquistano un significato particolare: sono caratteristici delle ultime diramazioni bronchiali; sono detti *rantoli sub-crepitanti*, in quanto si avvicinano ai caratteri dei rantoli crepitanti. Essi sono inspiratori e si modificano con la tosse; compaiono nella broncopolmonite e nell'edema polmonare.

Rumori polmonari

Dai rantoli sub-crepitanti vanno distinti i *rantoli crepitanti*, che si apprezzano come un fine crepitio (il rumore è simile a quello che si produce strofinando un ciuffo di capelli in vicinanza dell'orecchio) e sono causati dalla penetrazione dell'aria durante l'inspirazione in distretti alveolari le cui pareti sono in parte collabite per la presenza di essudato; il rumore di crepitio origina dal brusco distacco delle pareti alveolari collabite. Sono rumori che hanno più alta tonalità e sono più fini dei rantoli sub-crepitanti e sono tutti uguali tra di loro; essi, in effetti, non sono dei veri rantoli, non originando il rumore dallo scoppio di bolle e quindi sono impropriamente chiamati tali.

Essi, pertanto, si ascoltano soltanto nell'inspirazione, al pari dei rantoli sub-crepitanti ed al pari di questi si modificano con i colpi di tosse. Sono presenti nella fase iniziale (*crepitatio indux*) e risolutiva (*crepitatio redux*) della polmonite (mentre scompaiono nella fase di epatizzazione delle polmonite, essendo la cavità alveolare occupata da essudato fibrinoso addensato) e nella fase iniziale dell'edema polmonare (quando il trasudato occupa soltanto il distretto alveolare); compaiono insieme ai rantoli sub-crepitanti nella broncopolmonite e nell'infarto polmonare emorragico, condizioni nelle quali si ha anche un interessamento dei bronchioli, oltre che degli alveoli. Pertanto, mentre i rantoli in ed espiratori si generano nei grossi e medi bronchi, quelli soltanto inspiratori si originano nei piccoli bronchi e negli alveoli. Ne deriva che il reperto di rantoli a grosse bolle in sedi ove non si trovano bronchi di un certo calibro (apici, basi polmonari) sta ad indicare la presenza di cavità patologiche di varia grandezza, a seconda appunto della grandezza delle bolle.

Rantoli crepitanti possono comparire nel collasso parziale del polmone, in prossimità di versamenti pleurici.

Si tenga presente che crepitii polmonari possono comparire in corrispondenza dei lembi polmonari inferiori, specie posteriormente, in soggetti che da tempo tengono il letto e ventilano superficialmente; essi sono dovuti a iniziali fenomeni atelettasici, scompaiono dopo i primi atti ventilatori profondi e non hanno significato patologico (sono detti *crepitii di spiegamento*). Si ricordi, infine, che rumori di crepitio possono essere simulati dallo stropiccio del fonendoscopio, specie di quello a membrana, contro i peli del torace.

Per i rantoli, oltre alla grandezza ed al tempo di formazione, vanno precisati anche il numero, l'intensità e l'eventuale risonanza delle bolle.

Allorché il secreto e scarso ed i rantoli poco numerosi, un rilievo ascoltatorio più ricco si suole ottenere al mattino, al primo risveglio del paziente, prima che egli deterga, con ripetuti colpi di tosse, le proprie vie aeree dal secreto che si è raccolto durante la notte.

La ***sonorità o intensità*** dei rantoli può venire più o meno ben apprezzata in rapporto all'entità del secreto bronchiale, alla forza della corrente respiratoria ed alla loro sede di produzione.

La ***risonanza o consonanza*** dei rantoli è data dalla sonorità e nitidezza che essi acquistano allorché si producono in corrispondenza di una cavità (bronchiettasie, caverne) non profonda o di un bronco circondato da tessuto polmonare addensato. Nelle bronchiettasie o nelle caverne con pareti alquanto addensate, il fenomeno acustico suole farsi particolarmente vistoso.

Caratteristica dei rantoli consonanti è la loro forza e musicalità; essi danno la sensazione che danno di scoppiare in tutta vicinanza dell'orecchio.

Il reperto di rantoli consonanti a grosse o medie bolle alle basi polmonari, in sedi cioè dove non si trovano normalmente bronchi di grosso o medio calibro, depone per l'esistenza di bronchiectasia basilare, condizione alquanto frequente nei broncopatici cronici.

Allorché i rantoli si producono nell'interno di cavità grandi, con diametro massimo non inferiore a 6 cm., superficiali, a pareti deterse e discretamente tese, essi, oltre che un alto grado di sonorità, acquistano un ***timbro metallico***, in quanto si avvera la riflessione delle onde (*rantoli metallici*).

Anche per i rantoli devono cioè sussistere le stesse condizioni che consentono al suono plessico ed al soffio bronchiale di acquistare il timbro metallico.

Quando le bolle sono isolate, il loro suono somiglia ad una goccia che cade in un vaso pieno d'acqua o in un vaso metallico vuoto (*fenomeno della goccia cadente*).

Si tenga presente che timbro metallico possono ugualmente assumere i rantoli che si producono in bronchi posti in tutta vicinanza di grandi caverne o di cavità pneumotoraciche. Talora lo stesso fenomeno può verificarsi per rantoli che si producono alla base dell'ambito polmonare di sinistra, in vicinanza della bolla gassosa dello stomaco, specie se distesa.

Rantoli a carattere metallico possono originarsi in un cavo pleurico sede di idro-pneumotorace, con breccia posta al di sotto del livello liquido; l'aria, penetrando nel cavo pleurico durante l'inspirazione e attraversando lo strato liquido, forma delle bolle, le quali scoppiando poi nella cavità pneumotoracica danno il rumore di gorgoglio (che somiglia al gorgoglio di un liquido in ebollizione) e acquistano il timbro metallico.

Rumori accessori pleurici

I rumori accessori pleurici sono costituiti dagli *sfregamenti pleurici*, i quali si producono allorquando, essendo diventate le lamine pleuriche ruvide, scabre ed irregolari, per deposizione di essudati fibrinosi (pleurite di natura infettiva, traumatica, neoplastica), durante il loro scorrimento respiratorio si vengono a produrre dei rumori apprezzabili all'ascoltazione.

Essi possono assumere carattere acustico alquanto vario, che può andare da un lieve *fruscio o crepitio*, paragonabile ad un fruscio di seta o al rumore che si produce strofinando i capelli tra di loro (e che quindi somiglia al crepitio polmonare), a crepitii grossolani, che ricordano quelli che produce il cuoio nuovo se piegato o a quelli che si provocano stropicciando neve molto asciutta, fino addirittura ad un rumore di raspa (rumori raspanti, cigolanti).

Di solito gli sfregamenti pleurici sono apprezzabili sia in fase inspiratoria (accentuandosi man mano che si avvicina all'acme), sia in fase espiratoria e mai compaiono in questa sola fase; talora, però, sono soltanto inspiratori.

La sede di comparsa e di ascoltazione può essere varia, ma è più facilmente rinvenibile là ove lo scorrimento e quindi l'attrito delle lamine pleuriche è maggiore, cioè nelle parti latero-inferiori del torace, mentre è raro l'apprezzamento di sfregamento in sede apicale, ove lo scorrimento delle lamine pleuriche è minimo. Ugualmente l'estensione degli sfregamenti può essere varia, ma il più delle volte è alquanto limitata.

Quando l'infiammazione della pleura porta ad una essudazione sierofibrinosa più o meno abbondante, gli sfregamenti pleurici, dapprima rilevabili alle basi, man mano che il livello liquido si va innalzando e i foglietti pleurici si vanno distaccando tra loro, possono migrare progressivamente dal basso verso l'alto.

Se il versamento liquido diviene più abbondante,

le lamine pleuriche si discostano totalmente tra loro e gli sfregamenti scompaiono. Essi, tuttavia, ricompaiono in rapporto al processo di organizzazione della fibrina e acquistano un carattere di raspa (cosiddetti *sfregamenti raspanti*).

Se il processo infiammatorio della pleura è localizzato in vicinanza del cuore, un rumore di sfregamento può originare dall'attrito tra pleura e pericardio (*sfregamento pleuro-pericardico*); esso si apprezza anteriormente, in corrispondenza del margine polmonare sinistro ed è in rapporto sia con le contrazioni cardiache che con i movimenti respiratori, per cui può riuscire non agevole la differenziazione dallo sfregamento pericardico.

Elementi discriminanti dello sfregamento pleuro-pericardico sono la limitata e caratteristica sede del rumore e le sue modificazioni con gli atti del respiro: facendo trattenere il respiro dopo una profonda inspirazione il rumore pericardico si accentua, mentre lo sfregamento pleuro-pericardico scompare o si attenua.

Può riuscire non agevole differenziare il crepitio pleurico dai rantoli crepitanti; i caratteri differenziali sono riportati nella Tabella 7-2.

Ascoltazione della parola a voce alta

In condizioni di normalità delle vibrazioni sonore originate dalle corde vocali, l'ascoltazione della voce sul torace puo fornire elementi validi per esplorare la pervietà delle vie bronchiali e le variazioni strutturali del parenchima polmonare.

Infatti, mentre la trachea ed i grossi bronchi trasmettono bene le vibrazioni delle corde vocali, il tessuto polmonare normalmente aerato e quindi finemente suddiviso costituisce, invece, un cattivo conduttore, soprattutto delle vibrazioni ad alta tonalità; ne consegue che normalmente ascoltando sull'ambito polmonare (lontano dal laringe e dalla trachea) mentre si fa pronunciare una parola ricca di consonanti e di vocali alte come trentatrè, si percepisce un mormorio indistinto (è buona regola tenere turato con l'estremità di un dito l'orecchio libero).

Per condizioni morbose l'intensità della voce ascoltata può indebolirsi fino a cessare, può rinforzarsi e può assumere caratteri acustici particolari.

Così, se per condizioni patologiche il parenchima polmonare è privo di aria a causa di infiltrazione polmonare o si è in presenza di una cavità polmonare circondata da pareti inspessite, la parola in quella zona verrà percepita distintamente, come se si ascoltasse davanti la bocca del paziente; tale fenomeno costituisce la *broncofonia*.

L'intensità con cui si apprezza la voce diminuisce, invece, nell'enfisema polmonare, nell'edema e nella congestione polmonare, nell'ostruzione bronchiale, nel versamento pleurico e nel pneumotorace.

In altri termini, rinforzo della voce più o meno in-

TABELLA 7-2: Criteri differenziali tra crepitii pleurici e rantoli crepitanti

Crepitii pleurici	*Rantoli crepitanti*
— sono in genere più circoscritti;	— sono in genere meno circoscritti;
— sono più superficiali;	— sono meno superficiali;
— sono di solito in ed espiratori;	— sono soltanto inspiratori;
— non si modificano con i colpi di tosse;	— mutano o scompaiono sotto i colpi di tosse;
— si accentuano con una modica pressione del fonendoscopio sulla parete toracica e possono scomparire con una pressione più forte;	— non si modificano con la pressione;
— sono più evidenti nelle regioni latero-inferiori del torace;	— sono ugualmente evidenziabili su tutto l'ambito polmonare;
— si apprezzano con la palpazione (*fremito pleurico*).	— non si apprezzano con la palpazione.

tenso si ha in quelle condizioni in cui è aumentato il f.v.t. ed in cui si ascolta il soffio bronchiale, anche per la broncofonia essendo indispensabile la pervietà bronchiale.

L'utilità della ricerca della trasmissione della voce deriva dal fatto che si possono con tale metodica individuare focolai di addensamento anche assai modesti, che sfuggono alla percussione ed all'ascoltazione comune.

Una broncofonia che si apprezzi sulla colonna vertebrale oltre la VII cervicale - la I dorsale e fino alla IV-V dorsale costituisce il *fenomeno di D'Espine* e depone per l'esistenza di una adenopatia tracheobronchiale; trattasi cioè di un fenomeno analogo a quello di D'Amato, che come abbiamo visto è dato dalla percezione nella stessa sede di un soffio bronchiale.

Nel caso di grosse escavazioni polmonari e di pneumotorace, la voce trasmessa può acquistare un timbro metallico.

Allorché la broncofonia è particolarmente spiccata si parla di *pettoriloquia*: si riceve cioè l'impressione che la voce provenga non dal laringe, ma dall'interno del torace; le condizioni che possono dare la pettoriloquia sono quelle stesse della broncofonia e del resto si tratta di gradazioni diverse dello stesso fenomeno. Nelle grandi caverne e nel pneumotorace la pettoriloquia può assumere un timbro metallico (così come il soffio bronchiale diventa anforico); si parla allora di *anforofonia*.

Ascoltando al limite superiore di un abbondante versamento pleurico, là dove cioè il parenchima polmonare e i bronchi sono parzialmente compressi dal liquido, la voce può assumere per la sua ricchezza di toni alti un carattere tremolante ed un timbro nasale, come il belare delle capre (*egofonia*); il fenomeno può anche verificarsi a livello di addensamenti pneumonici e viene attribuito a fatti compressivi sui bronchi, per cui la trasmissione delle vibrazioni risulta discontinua.

Ascoltando al di sotto del limite superiore di versamenti pleurici notevoli, la trasmissione della voce viene ostacolata (così come il fremito vocale tattile) e lo stesso accade nel pneumotorace se c'è collasso totale del polmone; analogo fenomeno si ha a livello di spesse cotenne pleuriche.

Allorché si associano broncofonia ed egofonia, cioè la voce viene trasmessa rinforzata e belante, a timbro nasale, si parla di *egobroncofonia* o *voce di Pulcinella*.

Ascoltazione della parola bisbigliata

Se il paziente pronuncia ripetutamente la parola trentatrè atonicamente sillabata, ascoltando sul torace essa di norma non viene apprezzata.

Nelle varie condizioni nelle quali si ha broncofonia a voce alta si verifica pure una chiara percezione della voce bisbigliata; ciò costituisce la *broncofonia afona*.

Secondo Baccelli, il mezzo che più opportunamente trasmette le vibrazioni, anche debolissime, della parola trentatrè afonicamente sillabata è rappresentato dal liquido tenue ed omogeneo (*pettoriloquia afona*); la buona conducibilità si va invece perdendo con l'aumentare della densità del versamento e soprattutto i versamenti abbondantemente corpuscolati sono i peggiori conduttori delle onde sonore (*fenomeno di Baccelli*).

Questo fenomeno, oltre a non essere di facile rilievo, è incostante.

Ascoltazione del guazzamento pleurico

Se in caso di idro o pio-pneumotorace si invita il paziente a cambiare rapidamente posizione o gli si imprimono delle scosse, è dato apprezzare all'ascoltazione sull'emitorace interessato un rumore di guazzamento, dovuto all'urto del liquido contro la parete toracica; tale fenomeno, che viene favorito dalla presenza del gas, presuppone che il versamento non sia eccessivamente denso.

Il fenomeno, per essere già noto ad Ippocrate, va sotto il nome di *succussione ippocratica*; abbiamo visto come talora esso possa essere percepito anche con la palpazione (pag. 153).

In relazione ai fenomeni rilevati con la palpazione, la percussione e l'ascoltazione del torace si possono verificare varie evenienze, le quali trovano riscontro in alcune condizioni patologiche, che paradigmaticamente sono rappresentate nella Tabella 7-3.

SINTOMI E SINDROMI DI ALCUNE MALATTIE RESPIRATORIE

Dolore toracico

Il dolore toracico (pag. 154) può avere origine dagli organi ed apparati intratoracici, dalle strutture parietali ed anche da visceri extratoracici (stomaco, pancreas, colecisti, milza, fegato) per irradiazione al torace. Rimandiamo all'apposito paragrafo del capitolo II, nel quale sono state già analizzate queste varie evenienze e descritte le rispettive caratteristiche del dolore.

Tosse

La tosse è un atto riflesso, ma controllabile dai centri superiori volontari (si può tossire volontaria-

TABELLA 7-3: Principali sindromi della patologia pleuro-polmonare

	Ispezione	*Palpazione FVT*	*Percussione*	*Ascoltazione*	*Trasmissione della parola*
Addensamento polmonare (polmonite acuta, tbc polmonare, infarto, neoplasie polmonari, ecc.)		↑ FVT	ottusità	rantoli crepitanti o soffio tubarico	↑: broncofonia
Atelettasia – da compressione polmonare	retrazione toracica con restringim. spazi intercostali e rientramenti inspiratori	↑ FVT	– ottusità con spostamento mediastinico verso il lato dell'ottusità	soffio tubarico	↑: broncofonia
Atelettasia – da ostruzione bronchiale		↑ FVT o abolito	– ottusità con spostamento mediastinico verso il lato dell'ottusità	silenzio respiratorio	↓ trasmissione
Versamento pleurico	dilatazione emitorace con slargamento spazi intercostali	abolito	ottusità che segue linea Damoiseau-Ellis, con sovrastante skodismo; triangolo opposto di Grocco	silenzio respiratorio con sovrastante soffio bronchiale	↑: pettoriloquia afona ed egofonia al limite superiore dell'ottusità
Cotenna pleurica	retrazione emitorace con avvicinamento spazi intercostali, senza rientram. inspiratori	↓ FVT	ottusità con la percussione superficiale; ipofonesi con la percussione profonda.	↓ murmure vescicolare	↓ trasmissione
Enfisema polmonare	torace a botte	↓ FVT	suono iperfonetico a risonanza timpanica	↓ m.v. con espirazione prolungata	↓ trasmissione
Caverne polmonari (da tbc, ascesso, cisti echinococco svuotate, ecc.)		↑ FVT	timpanismo (se grande e superficiale) con relativi cambiamenti	soffio anforico; rantoli gorgoglianti	↑: pettoriloquia o anforofonia
Pneumotorace	dilatazione emitorace con slargamento spazi intercostali	abolito	timpanismo	soffio anforico; silenzio in caso di collasso bronchiale	↑: pettoriloquia o anforofonia ↓: trasmissione

mente ed entro certi limiti reprimere il colpo di tosse).

L'area reflessogena della tosse è abbastanza estesa, avendo sede nel cavo dell'orofaringe, laringe, biforcazione tracheale, grossi bronchi, tramite le terminazioni sensitive del vago e del glosso-faringeo. Gli stimoli pervengono al centro della tosse, posto nel bulbo e in correlazione con il centro del respiro: da esso partono degli impulsi che provocano una rapida ed energica contrazione inspiratoria, cui segue una rapida espirazione espulsiva, con chiusura della rima glottidea, seguita da una brusca riapertura della glottide che origina una vibrazione sonora, cui si accompagna innalzamento del palato molle, occludente il naso-faringe.

Lo stimolo assai spesso è provocato dalle sostanze raccolte nelle vie respiratorie (secreto mucocatarrale, pus, ecc.).

Durante il colpo di tosse la pressione endotoracica si innalza notevolmente, raggiungendo valori di 130-160 mmHg, con un volume corrente espiratorio calcolato in 12 litri al secondo; detto notevole aumento pressorio può ostacolare il flusso arterioso endopolmonare, ripercuotendosi sull'efficienza del ventricolo destro.

La tosse può essere *secca*, non accompagnandosi ad espettorazione e derivando pertanto il fenomeno acustico soltanto dalle vibrazioni delle corde vocali e *umida o grassa*, allorché si accompagna a secrezione bronchiale, aggiungendosi alla vibrazione delle corde vocali anche il rumore provocato dal movimento delle secrezioni stesse.

La tosse può manifestarsi sia nelle malattie respiratorie che in quelle cardiache (specialmente nei vizi mitralici e nell'insufficienza ventricolare sinistra). I broncopatici tossiscono soprattutto al mattino quando si svegliano, per eliminare le secrezioni raccolte nelle vie respiratorie, mentre i cardiopatici tossiscono soprattutto di sera, specie allorché andando a letto assumono la posizione orizzontale, e ciò per effetto della congestione polmonare. Nei cardiopatici la tosse è per lo più secca e può accompagnarsi a respiro sibilante (nell'asma cardiaco).

Si parla di *tosse acuta*, per lo più provocata da una bronchite acuta e di *tosse cronica*, che può essere provocata da bronchite cronica, tubercolosi, da un tumore endobronchiale, da bronchiectasie, ascesso polmonare, sarcoidosi, ecc.

La tosse, inoltre, può assumere particolari caratteri:

— *tosse convulsiva*: successione rapida di diversi colpi espiratori ravvicinati, cui segue una brusca e rumorosa inspirazione (caratteristica della pertosse);

— tosse rauca, tipica della laringite;

— tosse abbaiante o tosse laringotracheale;

— tosse bitonale, risultante dalla fusione di due rumori a tonalità diversa, per paralisi di un nervo ricorrente;

— tosse emetizzante, cioè seguita da vomito (per accessi violenti di tosse, che provocano movimenti antiperistaltici dello stomaco);

— tosse fioca, in caso di grave adinamia o di estese lesioni delle corde vocali.

Le disfonie

La voce, dovuta alle vibrazioni che originano dalle corde vocali, può subire modificazioni di intensità, tono e timbro, in rapporto ad affezioni delle prime vie aeree, in massima parte per interessamento delle corde vocali.

L'*afonia* o perdita totale della voce è dovuta per lo più a laringite, ma anche ad isterismo.

La voce è *rauca (disfonia)* in caso di semplice abbassamento del timbro per affezioni laringee acute o croniche, nei processi displastici nelle corde vocali, nell'edema della glottide, nelle neoplasie e nelle infiltrazioni mixedematose delle corde vocali. La voce è fioca nella laringite ma anche nell'astenia.

Si parla di *voce eunucoide* nel caso di persistenza della voce infantile, per mancato sviluppo degli organi vocali.

Voce nasale si ha per paralisi del velo pendulo, palatoschisi, polipi nasali, ecc.

Espettorato

Il secreto prodotto dalle mucose respiratorie (naso, cavo orale, trachea, bronchi) raggiunge circa i 100 ml nelle 24 h e non viene espettorato; la comparsa di espettorato indica un'abnorme produzione di secreto. Il secreto emesso senza tosse proviene di norma dal naso o dal faringe.

Il secreto prodotto dalla mucosa bronchiale viene in genere emesso con la tosse (*espettorato*).

L'espettorato può assumere aspetto diverso:

— ***sieroso***, ad alto contenuto di albumina;

— ***mucoso***: composto di muco, ha colore biancastro, aspetto perlaceo, non va a fondo nell'acqua;

— ***vischioso***: appiccicaticcio;

— ***mucopurulento***: bianco-giallastro, va a fondo nell'acqua (bronchiti, broncopolmoniti, bronchiectasie);

— ***emorragico***: contiene del sangue in quantità variabile (in caso di bronchite, polmonite, ascesso polmonare, infarto polmonare, tubercolosi, neoplasia bronchiale, stenosi mitralica);

— ***ematico gelatinoso*** (gelatina di lampone) si ha nel cancro broncogeno e si può avere anche nella polmonite da Klebsiella pneumoniae;

— ***rugginoso*** (succo di prugna): è un espettorato purulento contenente pigmento ematico modificato; è tipico della polmonite pneumococcica;

— ***schiumoso***: secrezione tenue, sierosa, aereata, spesso di colore roseo per presenza di emoglobina; è tipico dell'edema polmonare acuto;

— ***purulento***: è di colore grigio sporco o giallo verdastro; depositandosi si separa tipicamente in tre strati: mucoso in alto, sieroso intermedio, pus in fondo. In piccole quantità si ha nella risoluzione della bronchite acuta, nella polmonite, nei processi tubercolari aperti; in grande quantità si ha nell'ascesso polmonare e nelle bronchiettasie infette. Per differenziare le due condizioni serve la ricerca nell'espettorato delle fibre elastiche, che sono presenti nell'ascesso e assenti nelle bronchiettasie.

L'essudato purulento non equivale necessariamente ad infezione dell'albero bronchiale.

L'espettorato può essere ***fetido*** nella gangrene polmonari e nelle bronchiectasie infette da germi anaerobi.

Nell'espettorato si possono rinvenire stampi di fibrina.

Vomica

Per vomica si intende una espettorazione improvvisa ed abbondante di pus. Questo termine deriva dal fatto che, data la quantità del materiale espettorato, l'emissione avviene a bocca piena, talché richiama il vomito.

Si ha nell'ascesso o nella gangrena del polmone, nelle bronchiettasie, nelle caverne tubercolari. Alcuni atteggiamenti del corpo, in quanto agevolano il dre-

naggio attraverso l'albero bronchiale, possono favorire la vomica.

L'essudato può essere molto abbondante: si parla di *broncorrea* se fluido ed incolore; e di *broncoblenorrea* se muco-purulento. Il colore azzurro-verdastro nell'espettorato conservato è dato dal piocianeo.

Dispnea

La dispnea è un sintomo essenzialmente soggettivo; è la sensazione di una respirazione difficoltosa e quindi è la coscienza della necessità di un aumentato sforzo respiratorio. Si ritiene, pertanto, che la sensazione della dispnea abbia una origine centrale. Non vi è accordo sugli aspetti neurofisiologici della dispnea; fra l'altro, non si conosce in quali parti del S.N.C. si raccolgano le sensazioni provenienti dall'apparato respiratorio e come esse raggiungano il livello di coscienza; è certo che la soglia di sensibilità della dispnea può variare alquanto nei vari soggetti.

Le sensazioni di malessere che si possono accompagnare alla dispnea sono assai diverse e vanno da un vago senso di costrizione toracica associato ad irritazione delle vie aeree, ad uno sforzo che occorre compiere per vincere una elevata resistenza meccanica, all'ansia di non respirare a sufficienza; esse in effetti si potrebbero compendiare nel *senso fastidioso o addirittura penoso di fame di aria*.

La ventilazione è una funzione tipicamente ritmica, il cui ritmo può, però, essere sempre modificato dal controllo volontario. L'individuo normale, a riposo o durante un moderato esercizio fisico, non ha coscienza degli atti ventilatori che compie ininterrottamente, non avvertendo alcuna sensazione di respirare; egli può aumentare la ventilazione molto oltre il 100% senza avvertire sensazione di sforzo, ma se dai centri respiratori viene richiesto un maggiore aumento di lavoro egli diventerà consapevole dello sforzo respiratorio. La sensazione di dispnea nel normale viene avvertita soltanto allorché la ventilazione aumenta di 4-5 volte rispetto a quella fisiologica.

La dispnea non sempre ha significato patologico, potendo insorgere anche in soggetti normali per sforzi fisici notevoli e comunque di entità variabile in rapporto all'età ed all'allenamento. Dalla dispnea va distinta l'*iperpnea*, cioè l'aumento della ventilazione, che si può compiere involontariamente e che comunque non si accompagna ad alcuna sensazione di difficoltà e di disagio.

La dispnea abitualmente si accompagna ad aumento della frequenza respiratoria; ma a volte il numero degli atti respiratori è normale o diminuito; quest'ultimo comportamento è caratteristico dell'insufficienza ventilatoria ostruttiva, in quanto in questa condizione aumenta la durata del ciclo respiratorio.

Nelle forme più pronunciate il paziente è ansimante, assume il decubito seduto o in piedi (ortopnea), con le braccia puntellate a rialzare le spalle, è cianotico, sudato, con narici dilatate e in preda ad agitazione psico-motoria.

Le cause più frequenti di dispnea sono le affezioni cardiache e polmonari; causa di dispnea possono anche essere uno stato emozionale (specie nei soggetti ansiosi), l'anemia, le alterazioni della parete toracica (sclerodermia, poliomielite, grave cifoscoliosi), una acidosi metabolica (diabete, uremia).

Le affezioni cardiache possono agire con vario meccanismo a seconda delle circostanze (v. appresso). Nel caso dello scompenso interviene un duplice meccanismo: la congestione polmonare, per cui i polmoni diventano edematosi, ipoelastici e irrigiditi e si riduce la capacità vitale; l'ipossia periferica, a causa della diminuita portata circolatoria e la conseguente acidosi tessutale possono stimolare all'iperventilazione i centri bulbari, i quali ricevono pure stimoli riflessi, attraverso il vago, provenienti dai vasi e dalle cavità cardiache sede di stasi.

Dal lato semeiologico si distinguono:

— ***dispnea inspiratoria***: si ha impegno dei muscoli ausiliari della inspirazione e l'inspirazione è assai più prolungata rispetto alla espirazione di quanto non lo sia normalmente (fisiologicamente il rapporto è di 5 a 6), difficile e rumorosa, con rientramenti inspiratori del torace e tirage (rientramento inspiratorio del giugulo e dell'epigastrio) o cornage (stridore laringeo).

Si verifica per ostacolata penetrazione dell'aria: edema della glottide, laringospasmo, paralisi dei muscoli dilatatori della glottide, corpo estraneo mobile nella glottide, compressione estrinseca, paralisi muscoli inspiratori;

— ***dispnea espiratoria***: è caratterizzata da espirazione assai prolungata, difficile e rumorosa (stridore espiratorio) e in quanto l'espirazione non è più prevalentemente passiva, come di norma, si ha impegno dei muscoli ausiliari della espirazione (soprattutto i retti addominali). Si verifica allorché riesce difficoltosa la fuoruscita dell'aria: nell'asma bronchiale e nelle bronchiti ostruttive (per ostruzione dei bronchioli), nell'enfisema polmonare (per diminuita elasticità del parenchima polmonare);

— ***dispnea mista***: allorché entrambe le fasi della respirazione risultano difficoltose, per cui si ha l'intervento dei muscoli ausiliari della inspirazione e della espirazione, risultando rumoroso il respiro in entrambe le fasi. È la forma più comune di dispnea; si verifica nelle cardiopatie scompensate, nelle situazioni stenosanti il tubo laringo-tracheale, nell'uremia.

A seconda delle modalità di insorgenza e di decorso della dispnea, si parla di:

— ***dispnea accessionale***: è quella che si presenta ad accessi, che possono avere varia durata e frequenza. Si riscontra nell'asma bronchiale, nell'asma cardiaco, nell'asma uremico, nel laringospasmo, ecc.;

— ***dispnea da sforzo***: insorge per un impegno muscolare che normalmente non la provoca;

— ***dispnea continua***: che cioè si ha anche a riposo. È in genere preceduta dalla dispnea da sforzo, la quale, per il progressivo deteriorarsi delle condizioni cardio-circolatorie e cardio-respiratorie, compare via via per prestazioni fisiche sempre di minore entità, fino a divenire continua. Può comparire anche negli stati tossici gravi.

Le cause della dispnea possono essere diverse, ma fondamentalmente si possono ricondurre a due meccanismi principali:

— fenomeno di compenso rivolto a superare un ostacolo alla normale ventilazione polmonare;

— fenomeno di compenso ad un accresciuto bisogno di ossigenazione del sangue.

Si possono distinguere varie forme di dispnea in rapporto alle cause che la producono.

Fattori etiopatogenetici della dispnea:

— *dispnea da ostacolo alla penetrazione dell'aria* (turbe ventilatorie di tipo ostruttivo); se l'ostacolo risiede nelle vie aeree superiori (laringe per corpi estranei, spasmo, edema della glottide), si ha uno *stridore laringeo*, che è soprattutto inspiratorio; può aversi *cornage*, che è un rauco urlo inspiratorio.

Nella stenosi generalizzata e di media intensità dei bronchioli (come nell'asma bronchiale) si ha una respirazione profonda e tendenzialmente rallentata; la dispnea è prevalentemente espiratoria e il rumore espiratorio è più marcato, con una espirazione prolungata.

Se la stenosi bronchiolare è completa e non generalizzata (come nella bronchite capillare), si verifica un aumento della frequenza respiratoria (che può raggiungere e superare i 50 atti al minuto), che ha lo scopo di utilizzare al massimo la restante superficie alveolare efficiente;

— *dispnea da riduzione della superficie respiratoria* (alterazioni ventilatorie di tipo restrittivo): per *infiltrazioni* dei polmoni di natura infiammatoria o neoplastica o per presenza di trasudato alveolare o per compressione del polmone da parte di raccolte liquide o gassose o sollevamento del diaframma, per distruzione dei setti alveolari (enfisema polmonare), per alterazioni della parete toracica (cifoscoliosi grave, sclerodermia, poliomielite) o nell'obesità di grado cospicuo;

— *dispnea da cause cardiovascolari:*

= per insufficienza del grande circolo, che attraverso la stasi polmonare compromette gli scambi respiratori;

= per ipertensione polmonare primitiva o secondaria (ad embolia dell'arteria polmonare e cuore polmonare acuto, broncopneumopatia cronica e cuore polmonare cronico), sia attraverso le alterazioni delle pareti arteriolari, sia attraverso le anastomosi artero-venose, per cui parte del sangue sfugge all'ematosi;

= per aumento della velocità di circolo, che porta ad una riduzione della saturazione del sangue alveolare (sindromi ipercinetiche).

Le manifestazioni cliniche sono inizialmente quelle della *dispnea da sforzo* (cioè per un impegno muscolare che nel normale non provoca dispnea), che poi tende a comparire per sforzi sempre meno impegnativi fino a divenire dispnea continua. Ma la dispnea da sforzo, oltre che da condizioni patologiche cardiovascolari, può derivare da condizioni patologiche dell'apparato respiratorio.

Più indicativa per un'origine circolatoria è la *dispnea parossistica notturna*, che è espressione di un'insufficienza ventricolare sinistra con conseguente congestione nel circolo polmonare (il paziente dispnoico, pallido, sudato, trova sollievo nella posizione eretta).

Una forma più severa di dispnea è l'*asma cardiaco*, che per essere espiratoria ed accompagnarsi a sibili può venire confusa con l'asma bronchiale; (vedi appresso.

Un quadro più grave è quello dell'*edema polmonare acuto*, che si caratterizza per la sensazione angosciosa della dispnea, per la tosse e l'espettorato schiumoso ed a volte emoftoico;

— *dispnea da alterazione dei fattori ematici*: stati anemici gravi, alterazioni del pigmento emoglobinico (carbossiemoglobina, cianoemoglobina, metaemoglobina, solfoemoglobina);

— *dispnea da alterazione dei fattori tessutali*: stati di acidosi metabolica (diabete, uremia);

— *dispnea da alterazioni del S.N.C.*: per stimolazione diretta o riflessa dei centri respiratori.

Emottisi

È l'espulsione di sangue proveniente dalle vie aeree, che può essere di varia entità, fino a mettere in pericolo la vita del paziente. Quale che sia la sua quantità, l'emottisi pone il problema, spesso difficile da risolvere, di stabilirne l'origine.

Le cause principali di emottisi sono: tubercolosi polmonare, cancro bronchiale, bronchiettasie, cisti di echinococco, infarto polmonare, stenosi mitralica; fra le altre cause sono da menzionare formazioni varicose della lingua, faringe, trachea o bronchi, tracheobronchiti, ascesso polmonare, adenoma bronchiale, angiomi bronchiali, granulomi bronchiali, micosi

bronchiali (moniliasi, aspergillosi, ecc.), asma bronchiale, morbo di Rendu-Osler, diatesi emorragica, congestione vascolare polmonare da insufficienza del ventricolo sinistro, ecc.

L'emottisi, se di una certa entità, è di solito preceduta da sensazione di calore retrosternale, sapore metallico, bruciore laringeo, difficoltà respiratoria, che precede immediatamente la tosse; con la tosse si ha l'espulsione brusca del sangue, che è rosso vivo, aerato e per lo più non coagula. Può manifestarsi improvvisamente in pieno benessere o costituire la complicanza di un'affezione che ha già dato segni di sé.

Gli accessi di tosse possono essere più o meno numerosi e frequenti, in rapporto all'entità dell'emottisi; si suole accompagnare dispnea e stato ansioso. Poi gli accessi di tosse si vanno distanziando e diminuisce la quantità di sangue emesso di volta in volta. Per 2-3 giorni di solito predominano gli *sputi emoftoci*, cioè espettorato striato di sangue o nerastro.

L'emottisi imponente può condurre all'exitus dell'ammalato con un quadro di asfissia e di grave anemia.

La differenziazione dall'*ematemesi*, cioè dall'espulsione di sangue proveniente dal tubo digerente, si basa su:

— emissione con il vomito e non con la tosse (talora, però, un accesso di tosse può provocare il vomito);

— emissione di sangue scuro e non aerato, parzialmente coagulato.

L'accertamento delle cause di emottisi va condotto con attenzione e si basa:

— sull'anamnesi, che deve essere rivolta ad accertare eventuali precedenti respiratori (tosse, espettorato);

— sull'esame obbiettivo, che deve essere completo ed accurato;

— sugli esami paraclinici: esame radiologico del torace, ricerca del bacillo di Koch, laringobroncoscopia.

Si tenga presente che il sangue proveniente da epistassi, emottisi o da sanguinamento delle gengive può venire deglutito e poi espulso con il vomito e che il sangue emesso dalla bocca può provenire, come si è già detto, da piccole ectasie venose della bocca e del faringe.

Un espettorato striato di sangue di solito può essere causato da flogosi del naso, del rinofaringe, delle gengive e del laringe; può verificarsi anche dopo intensi parossismi di tosse e in questo caso può essere attribuito ad effetto traumatico.

Le emottisi abbondanti possono provocare atelettasia polmonare (per azione ostruente del coagulo e forse anche per disordine neurovegetativo).

Cianosi

Per cianosi si intende un colore bluastro della cute e delle mucose, che di solito è provocato da un aumento dell'emoglobina ridotta del sangue capillare (*cianosi vera*).

Un colorito bluastro dei tegumenti può anche aversi per presenza in circolo di derivati abnormi dell'emoglobina, quali metaemoglobina e solfoemoglobina e più raramente per deposizione nei tegumenti (*pseudocianosi*) di pigmenti endogeni (emosiderina, melanina) o di coloranti esogeni (Au, Ag).

La cianosi si presenza più evidente a livello delle regioni ove la cute è più sottile, scarsamente pigmentata e più ricca di vasi sanguigni, quali labbra, naso, orecchie, guance, letto ungueale e mucose orali; è a livello di questi due ultimi distretti che la cianosi va ricercata nei soggetti iperpigmentati (ittero, morbo di Addison).

La cianosi si manifesta quando nel sangue capillare sono presenti almeno cinque gr.% di emoglobina ridotta (di norma il sangue contiene circa 15 gr.% di Hb ed il sangue arterioso ha un tasso di O_2 di circa 19 vol.%, che corrisponde ad una saturazione di O_2 del 95%), il che equivale ad un deficit di O_2 di 6,7 vol.% (5 gr. di Hb ridotta × 1,34, che è la quantità di ml di O_2 che si lega ad un grammo di Hb = 6,7). Sempre normalmente, il deficit arterioso di O_2 è di 1% (vol. 19%, anziché 20%) e poiché ai tessuti vengono ceduti 5 vol.% di O_2, il deficit di O_2 del sangue venoso raggiunge i 6 vol. % e quello del sangue capillare (media aritmetica) è di 3,5 vol. %; cioè normalmente nel sangue capillare si trovano grammi% 2,6 di emoglobina ridotta.

Si tenga presente che ai fini della comparsa della cianosi, ha importanza soltanto la quantità assoluta di Hb ridotta e non il rapporto tra quest'ultima e l'ossiemoglobina. Così si spiega che i soggetti anemici non sono cianotici anche se hanno una notevole ipossiemia (se il tasso emoglobinico è inferiore a 5 gr.%, la cianosi non comparirà mai), mentre i soggetti policitemici, nei quali il tasso di Hb supera i valori normali, presentano cianosi anche con modesta ipossiemia (ad esempio, per rallentamento del circolo periferico o per aumentato consumo di O_2 in seguito a sforzo).

Nell'avvelenamento da *ossido di carbonio*, gran parte dell'Hb viene bloccata dal CO e l'Hb ridotta è presente soltanto in quantitativi assai piccoli; poiché la carbossiemoglobina ha un colorito rosso ciliegia, i pazienti non sono cianotici malgrado la spiccata carenza di O_2.

Si ricordi che nell'avvelenamento da *acido cianidrico*, si ha un blocco degli enzimi respiratori dei tessuti e non si ha ipossiemia, né cianosi, anche se il paziente muore per anossia, cioè per mancanza di O_2 ai tessuti.

Fig. 7.42. A) e B) Dita a bacchetta di tamburo in soggetti con cianosi di notevole entità da broncopneumopatia cronica.

La cianosi si distingue in centrale e periferica.

La ***cianosi centrale***, nota come cianosi calda (in quanto le estremità del paziente sono calde), deriva da ipossiemia arteriosa (si manifesta quando la saturazione scende al di sotto dell'85%, il che corrisponde ad una PaO_2 di circa 50 mmHg), che può essere causata da:

— cortocircuiti cardiaci sinistrorsi (si apprezzano soffi cardiaci e segni di ingrandimento del cuore destro);

— fistole artero-venose polmonari;

— pneumopatie acute (polmonite, atelettasia, embolia polmonare) o croniche (malattie ostruttive delle vie aeree e restrittive dei polmoni o che alterano la diffusione alveolo-capillare);

— diminuzione della tensione parziale di O_2 nell'aria dell'ambiente (cianosi delle grandi altezze);

— nella policitemia vera per aumento dell'Hb ridotta nel sangue, in assenza di insaturazione arteriosa di O_2.

Allorché la cianosi centrale è intensa, si verificano *poliglobulia* e *dita a bacchetta di tamburo* (fig. 7-42).

La ***cianosi periferica***, nota anche come cianosi fredda (in quanto le estremità del paziente sono abitualmente fredde), è causata per lo più da aumento periferico dell'Hb ridotta, per ridotto apporto e/o per aumentata cessione di O_2 ai tessuti.

Può derivare da:

— riduzione della portata cardiaca (per insufficienza cardiaca, pericardite cronica adesiva, stenosi valvolari, shock);

— ostruzione arteriosa cronica (di solito con una storia di insufficienza cronica) per arteriopatia obliterante, con correlati segni, o acuta per embolia o trombo murale;

— ostruzione venosa su base varicosa, con dolore violento ed improvviso, ipotermia, pallore e ben presto cianosi: insorge una flebotrombosi od una tromboflebite, favorite dall'immobilità o da un trauma.

Il rallentamento del circolo periferico porta ad una maggiore estrazione di O_2 da parte dei tessuti;

— esposizione al freddo (cianosi a frigore: si verifica spasmo arteriolare e dilatazione capillare).

La cianosi periferica è la forma più frequente di cianosi in senso assoluto ed anche la più frequente forma dei cardiopatici.

Si tenga presente che il colore della cute dipende più dal contenuto del sangue presente nei plessi venosi che da quello capillare, per cui un rallentamento della circolazione può facilmente indurre una cianosi locale, anche se la saturazione dell'Hb arteriosa è normale.

Nel *fenomeno di Raynaud* dopo esposizione al freddo si verifica nelle estremità colpite dolore accessionale, pallore e poi cianosi; dopo l'accesso sopravviene una fase iperemica reattiva.

L'*acrocianosi*, che deriva da spasmo arteriolare, dilatazione dei capillari e delle venule, consiste in una cianosi localizzata per lo più in sede sopramalleolare; è più frequente nelle adolescenti.

Spesso nella cianosi contemporaneamente concorrono fattori centrali e periferici; così, ad esempio, nelle broncopneumopatie croniche con cuore polmonare cronico, alla cianosi centrale può associarsi una cianosi periferica per riduzione della portata circolatoria da scompenso circolatorio.

Ai fini di differenziare la cianosi centrale dalla periferica è da ricordare che:

— le dita a bacchetta di tamburo con unghie a vetrino di orologio si hanno nella cianosi centrale, così come la poliglobulia reattiva;

— ischemizzando la cute con una compressione digitale, allorché il sangue riaffluisce la cute diventa rosso-chiara nella cianosi periferica, mentre continua ad essere bluastra nella cianosi centrale;

— il lobulo auricolare cianotico massaggiato fino alla comparsa del polso capillare è di color rosso vivo se si tratta di cianosi periferica, mentre resta blu se si tratta di cianosi centrale (Lewis);

— se si provoca il riscaldamento della mano cianotica in acqua a 35° C e poi l'interruzione della circolazione arteriosa: l'iperemia reattiva conseguente all'ischemia dà un colorito blu se trattasi di cianosi centrale e rosso-vivo se la cianosi è periferica (Lewis).

Una volta accertata la cianosi centrale, occorre precisare se essa è polmonare (da insufficienza respiratoria) o da mescolanza.

L'anamnesi e i segni obbiettivi di bronchite cronica e di enfisema polmonare fanno propendere per una cianosi polmonare; i segni di un vizio cardiaco congenito orienteranno, invece, per la cianosi da mescolanza.

Per accertare uno shunt destro-sinistro, può riuscire utile la *prova dell'ossigeno* (respirazione di O_2 puro per 3') e così pure la determinazione dei *tempi di circolo* (v. cap. XI); il tempo braccio-polmone con etere (tempo del piccolo circolo: normalmente 4-8 sec.) e quello braccio-lingua con Decolin (tempo del grande circolo: normalmente 9-15 sec.) risultano in questa evenienza accorciati.

Per la determinazione di uno shunt si preferisce però ricorrere ai metodi di diluizione di indicatori (v. cap. XI).

La metaemoglobinemia e la sulfoemoglobinemia sono agevolmente diagnosticabili con l'esame spettroscopico.

La cianosi può interessare la metà inferiore del corpo nel caso di coartazione aortica preduttale con pervietà del dotto arterioso di Botallo ed ipertensione polmonare.

Talora la cianosi periferica può accompagnarsi ad edema nello stesso distretto corporeo: ad esempio, il superiore (con edema, così detto a mantellina) nel caso di ostacolo allo scarico della cava superiore (per compressione o trombosi); l'inferiore, nel caso che l'ostacolo interessi la cava inferiore. In questi casi la cianosi origina dall'ostacolato ritorno venoso e quindi dal rallentamento del circolo refluo, con conseguente maggiore estrazione di O_2 e le parti interessate si presentano fredde, oltre che cianotiche ed edematose e si ha sviluppo di reticolo venoso collaterale. Altre volte la cianosi e l'edema interessano soltanto un arto o un suo segmento, a seconda del livello ove viene ad esercitarsi l'ostacolo al circolo di ritorno; anche in questo caso si sviluppa un reticolo venoso collaterale.

Le manifestazioni della bronchite cronica

La bronchite cronica è una affezione flogistica caratterizzata da aumento della secrezione mucosa

bronchiale, presente per almeno 3 mesi consecutivi l'anno e per almeno due anni (escludendo l'ipersecrezione causata da tbc, bronchiettasie o neoplasie).

Sul piano clinico si distinguono tre varietà di bronchite cronica:

— bronchite cronica semplice (con espettorato a carattere mucoso);

— bronchite cronica purulenta (espettorato a periodi muco-purulento);

— bronchite cronica ostruttiva o asmatiforme: all'ipersecrezione si associa una ostruzione bronchiolare, con conseguenti severi disturbi alla ventilazione che conducono all'enfisema centro-lobulare (v. appresso).

Sintomatologia: tosse, espettorato mucoso o mucopurulento, con fasi di riacutizzazione stagionale, spesso febbrili, dispnea (allorché la flogosi raggiunge i bronchioli) e talora cianosi.

Obbiettivamente (in presenza di broncostruzione):

— impegno dei muscoli ausiliari della respirazione;

— diminuzione della espansione toracica, con rientramento inspiratorio degli spazi intercostali e delle regioni sopraclavicolari;

— espirazione prolungata;

— rantoli a medie e piccole bolle e ronchi fischianti e sibilanti.

Se coesiste enfisema polmonare si avrà iperfonesi, con abbassamento ed ipomobilità delle basi polmonari.

L'esame radiologico (v. cap. VIII) evidenzia riduzioni delle escursioni respiratorie della gabbia toracica e del diaframma. La broncoscopia evidenzia una flogosi diffusa dalla mucosa, che si presenta arrossata ed ispessita, per iperplasia delle ghiandole della sottomucosa.

La broncografia evidenzia irregolarità del profilo dei bronchi, con zone stenotiche (arresto del mezzo di contrasto) ed ectasiche.

Sul *piano funzionale* il danno è alquanto variabile, a seconda dello stadio evolutivo della malattia, se cioè questa è già pervenuta alla fase di sindrome ostruttiva polmonare cronica.

Inizialmente l'indagine spirografica standard risulta normale, benché, in rapporto ad una precoce ostruzione delle medie e piccole vie aeree, sia già possibile evidenziare delle alterazioni ricorrendo ad esami più fini (volume di chiusura delle piccole vie aeree; flussi espiratori a bassi volumi polmonari; compliance in funzione della frequenza respiratoria).

Successivamente si ha un aumento della capacità funzionale residua, si abbassa il rapporto VEMS/CV, sopravviene ipossia, dapprima normocapnica e poi ipercapnica; si instaura così su base vasocostrittiva una ipertensione arteriosa polmonare, da cui piglia l'avvio il cuore polmonare cronico.

Broncopneumopatia cronica ostruttiva

La broncopneumopatia cronica ostruttiva (B.P.C.O.) è una sindrome che può derivare da processi morbosi diversi per natura ed etiopatogenesi, essenzialmente riconducibili alla bronchite cronica, all'enfisema polmonare ed all'asma bronchiale cronico.

La sindrome sul piano clinico-funzionale si caratterizza per una ostruzione diffusa e permanente delle piccole vie aeree.

Una disamina delle malattie respiratorie ostruttive (che sono responsabili per l'80% del cuore polmonare cronico) porta a distinguere da un lato la bronchite cronica ostruttiva con *enfisema centrolobulare* ed alterazione del rapporto ventilazione-perfusione, per cui si determina ipossia; dall'altro lato, l'*enfisema panlobulare*, in cui parte dei polmoni sono distrutti e, poiché si realizza una diminuzione proporzionata della ventilazione alveolare e della perfusione, non si ha ipossia.

Nei pazienti broncopatici cronici con netta ipoventilazione alveolare, in quanto sviluppano ipossia (cosiddetti cianotici e gonfi), si mette in moto tutta una serie di modificazioni (tabella 7-4 e 7-5) che portano al *cuore polmonare cronico* (v. cap. IX).

Gli enfisematosi non broncopatici riescono a mantenere la normalità o quasi dei gas del sangue, attraverso l'aumento dell'attività ventilatoria (cosiddetti ansimanti e rosei) ed in genere non vanno incontro al cuore polmonare cronico, eccetto che negli stadi preterminali o in corso di una infezione intercorrente delle vie aeree superiori, che causi ipossia.

Benché la bronchite cronica finisca quasi sempre per complicarsi con l'enfisema polmonare, è possibile spesso differenziare due forme di B.P.C.O.: quella di tipo prevalentemente bronchitico e quella di tipo prevalentemente enfisematoso.

Nella forma di tipo prevalentemente bronchitico si instaura precocemente l'ipertensione polmonare, la quale è invece più tardiva nella forma di tipo prevalentemente enfisematoso; ciò è dovuto fondamentalmente al fatto che nel primo tipo si verifica un'alterazione del rapporto ventilazione/perfusione, che stando alla base delle alterazioni dell'ematosi, mette in moto quella serie di meccanismi che portano al cuore polmonare cronico.

Si tenga conto che nel determinismo dell'ipertensione polmonare risulta molto più efficiente la restrizione funzionale che la restrizione anatomica della rete vascolare lobulare (rapporto di 3 a 1).

Acquista, quindi, importanza fondamentale la differenza tra enfisema centrolobulare ed enfisema panlobulare; ciò risulta ben evidente da quanto verrà esposto nel paragrafo dedicato alla semeiotica dell'enfisema polmonare.

In definitiva, come si diceva, nell'ambito della sindrome ostruttiva polmonare cronica si possono distinguere un tipo prevalentemente bronchitico ed un tipo prevalentemente enfisematoso, che si differenziano tra loro sul piano semeiologico, fisiopatologico e prognostico (Tab. 7-6).

La sindrome bronco-asmatica

È caratterizzata da crisi parossistiche di dispnea, di varia intensità e durata (da bronchiolostenosi diffusa), intervallate da periodi di pieno benessere: *asma parossistico*.

Qualora le crisi siano di modesta entità e con periodi intervallari molto brevi, nei quali, però, i sintomi permangono anche se attenuati, si parla di *asma cronico*; se gli accessi dispnoici sono molto ravvicinati, senza apparente periodo di remissione, si parla di *stato di male asmatico*.

I sintomi possono esordire improvvisamente con un tipico accesso oppure essere preceduti da manifestazioni dispnoiche assai lievi o da rinopatia vasomotoria.

L'accesso asmatico è caratterizzato da:

— dispnea in ed espiratoria, prevalentemente espiratoria;

— tosse secca e stizzosa nella fase iniziale della crisi, umida e meno intensa alla fine della crisi;

— scarso espettorato, biancastro, vischioso.

Obbiettivamente il paziente si presenta pallido, talora cianotico, spesso con sudorazione fredda, con impegno dei muscoli accessori della respirazione.

Il torace è in fase inspiratoria, con spazi intercostali appianati, diaframma ipomobile; si ha respiro frequente e superficiale. Il f.v.t. è diminuito ed alla percussione suono timpanico con basi abbassate ed ipomobili, scomparsa dell'aia di ottusità assoluta del cuore. Ascoltatoriamente si riscontra espirazione prolungata e rumori secchi (fischi e sibili).

Nell'espettorato si evidenziano eosinofili, spirali di Curshmann e cristalli di Charcot-Leyden; nelle forme ad etiologia allergica le IgE sieriche sono aumentate.

TABELLA 7-4. I meccanismi delle alterazioni umorali nei broncopneumopatici cronici

TABELLA 7-5. I meccanismi dell'ipertensione polmonare nei broncopneumopatici cronici

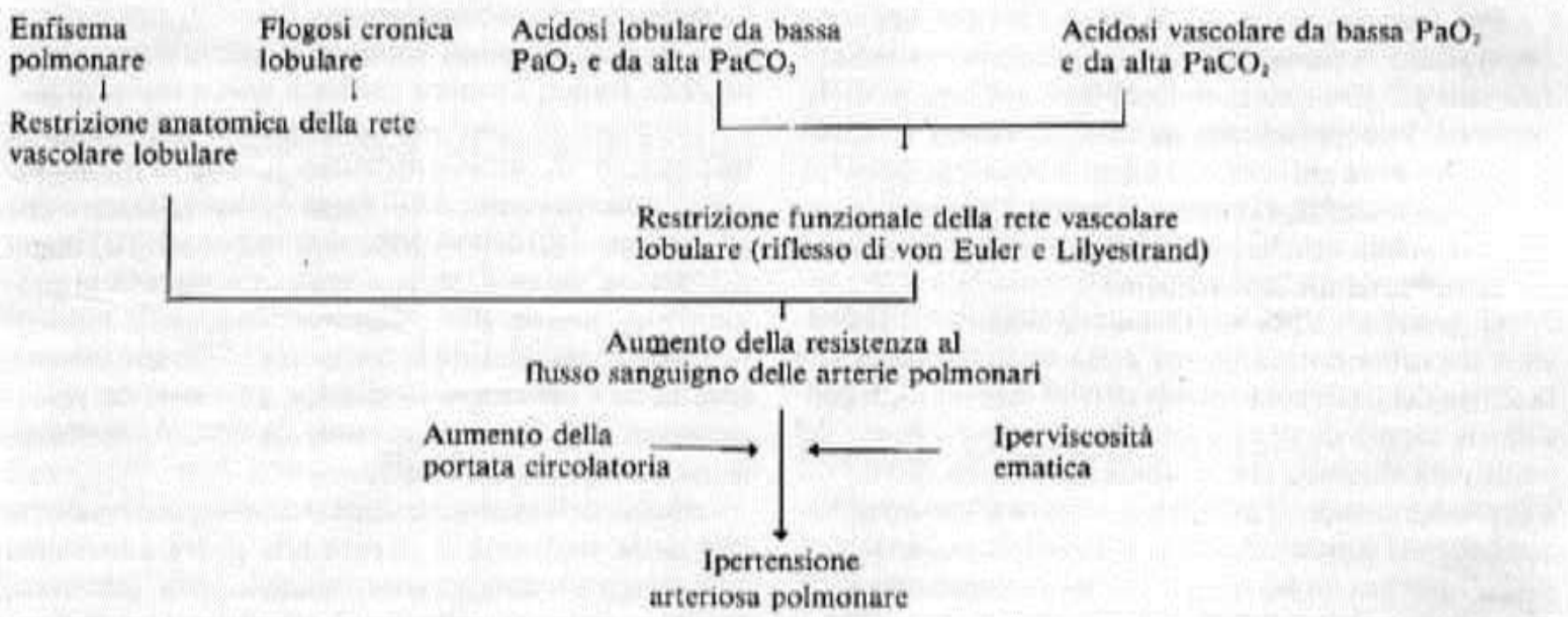

TABELLA 7-6 Sindrome ostruttiva polmonare cronica

	tipo A o P P (pink puffer = ansimante roseo) o *enfisematoso*	*tipo B o B B* (blue bloater = aringa bleu) o *bronchitico*
Aspetto	soggetti magri	soggetti normali
Esordio	dispnea	tosse ed espettorato
Cianosi	rara	frequente
Edemi	rari	frequenti
F.V.T.	diminuito	normale
Suono polm.	iperchiaro	normale
Ascoltazione	ronchi	rantoli e sibili
C.P.C.	raro	frequente
	R.X.	
Polmoni	iperinsufflati e iperdiafani	meno iperinsufflati
Diaframma	appiattito e abbassato	normale
Disegno vascolare polmonare	diminuito	aumentato
Cuore	normale	ingrandito
	Esami funzionali	
CT, VR, VR/CT	aumentati	normali
Compliance statica	aumentata	normale o ridotta
Ipossiemia	rara	presente e spiccata
Ipercapnia	rara	presente e spiccata
V/P	poco alterati	molto alterati
Ht	inferiore al 55%	superiore al 55%
TICO	ridotta	normale

Con il cessare della crisi si assiste alla scomparsa dei vari reperti patologici ed i parametri funzionali, nonché i reperti radiologici, rientrano nella norma.

Diagnosi differenziale

Per quanto riguarda le malattie dell'apparato respiratorio, i caratteri della sindrome bronco-asmatica non pongono eccessivi problemi di diagnosi differenziale. Può presentare qualche difficoltà la differenziazione tra enfisema ed asma cronico; in quest'ultimo figura una storia tipica di asma. Questo elemento serve anche a differenziare l'asma bronchiale cronico dalla bronchite asmatiforme.

Di gran lunga più importante la diagnosi differenziale tra asma bronchiale ed asma cardiaco, anche se la storia del paziente e la obbiettività (esistenza di condizioni capaci di provocare l'insufficienza acuta del ventricolo sinistro, aia cardiaca aumentata di volume e presenza di rantoli basilari da stasi nell'asma cardiaco) sono un valido criterio discriminante. L'asma cardiaco insorge con un quadro di dispnea notturna a carattere parossistico, più frequentemente in soggetti di età avanzata. Indicativi sono l'aumento della pressione arteriosa e venosa ed il reperto elettrocardiografico, mentre la presenza di fenomeni broncocostrittivi diffusi si suole riscontrare anche nell'asma cardiaco.

Radiologicamente nell'asma bronchiale si osservano: ampliamento degli spazi intercostali, sollevamento delle costole, abbassamento del diaframma, ipertrasparenza dei campi polmonari, talora accentuazione della trama; l'ombra cardiaca non è ingrandita.

Le prove di *funzionalità respiratoria* evidenziano un quadro di bronco-ostruzione, con diminuzione della capacità vitale, del volume di riserva inspiratoria ed espiratoria, del VEMS, dell'indice di Tiffeneau, del closing volume, della compliance dinamica; si ha aumento, invece, del volume residuo, della capacità funzionale residua, delle resistenze, delle conduttanze specifiche e del tempo di mixing; il volume corrente è normale. La PaO_2 è ridotta; la $PaCO_2$ è ridotta inizialmente, poi aumenta.

Ai fini dell'individuazione dell'allergene responsabile della sindrome si ricorre alle prove cutireattive con vari tipi di allergene, i quali, con particolari accorgimenti, possono venire utilizzati anche per

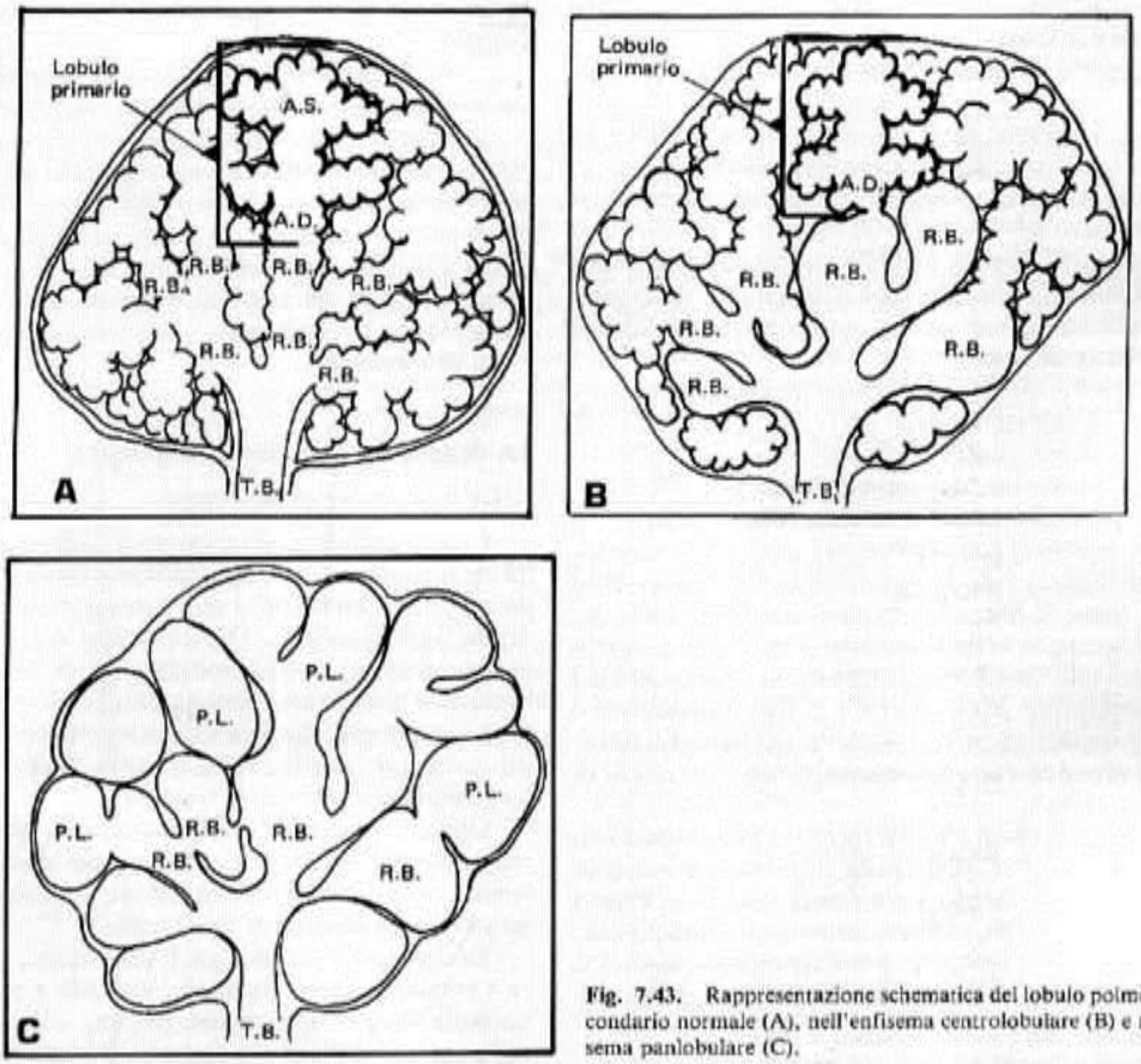

Fig. 7.43. Rappresentazione schematica del lobulo polmonare secondario normale (A), nell'enfisema centrolobulare (B) e nell'enfisema panlobulare (C).

inalazione (*broncoreattività specifica*).

In tema di patologia allergica vanno ricordati anche l'infiltrato polmonare fugace e il polmone del contadino.

Infiltrato polmonare fugace (sindrome di Löffler)

È caratterizzato da infiltrazione transitoria del parenchima polmonare con eosinofilia ematica e dell'espettorato, a genesi allergica ed a decorso benigno; può essere provocato da parassiti intestinali; (ascaridi, anchilostoma, ecc.), pollini, medicamenti.

La sintomatologia è alquanto esigua: scarsa tosse appena produttiva, febbricola, toracoalgie, talora dispnea, per una componente broncospastica; negli asmatici si ha incremento della relativa sintomatologia.

Anche l'esame obbiettivo non presenta particolari dati: talora sono evidenziabili aree di ipofonesi, respiro aspro e fini rantoli; rara la comparsa di versamento pleurico, ricco di eosinofili.

Radiologicamente si evidenziano delle opacità uniche o multiple, rotondeggianti o a margini policiclici, che nelle forme a decorso più prolungato assumono maggiore omogeneità e densità.

Si ha, come già detto, elevata eosinofilia ematica (50-60%) e dell'espettorato; utile può risultare l'esame parassitologico delle feci. Minore importanza rivestono, perché spesso negativi, i tests cutanei e quelli sierologici in vitro.

Polmone del contadino o Farmer's lung

Il quadro clinico, che insorge alcune ore dopo il contatto con fieno ammuffito, è caratterizzato da:

— dispnea intensa;
— tosse;

— febbre preceduta da brividi, con malessere generale e cefalea.

Il reperto acustico è rappresentato da rantoli crepitanti.

Con il ripetersi degli episodi acuti, si perviene ad un quadro di insufficienza respiratoria cronica.

Nella fase di cronicità si riscontra un quadro di tipo ostruttivo.

Radiologicamente, nella fase acuta, si evidenziano noduli miliariformi diffusi ed immagini a "vetro smerigliato"; nella fase cronica si evidenzia una fibrosi interstiziale diffusa.

Gli esami funzionali mettono in evidenza:

— diminuzione della CV;
— alterazioni della TlCO;
— alterazioni della compliance;
— aumento delle resistenze non elastiche.

Importanti ai fini diagnostici i tests di provocazione bronchiale, eseguiti con estratti di fieno ammuffito o con spore di Micropolispora foeni, e lo studio immunologico con le tecniche della doppia diffusione in agar secondo Outcherlony: è possibile evidenziare nel siero precipitine contro estratti di fieno ammuffito o di micropolispora ed altri actinomiceti termofili (positive le prove in cui si ottengono almeno tre cerchi di precipitazione).

A seconda che si tratti di forma in fase acuta o allo stadio di cronicità, la diagnosi differenziale va posta con le seguenti forme: nelle forme acute con l'asma bronchiale e la TBC miliare; nelle forme croniche con la sarcoidosi e la fibrosi interstiziale diffusa, mentre la differenziazione con l'asma bronchiale riesce più difficile.

L'enfisema polmonare

Per enfisema polmonare diffuso si intende una «dilatazione permanente degli spazi aerei distali rispetto ai bronchioli terminali con lesioni distruttrive delle loro pareti» (OMS, 1961).

Nelle *sindromi enfisemasimili*, cioè caratterizzate da iperdistensione alveolare, si possono fare rientrare il polmone senile e le distrofie polmonari progressive (v. schema appresso riportato).

Il polmone senile

Fa parte delle sindromi enfisemasimili diffuse.

Rappresenta un enfisema atrofico, a polmoni piccoli, che interessa soprattutto le regioni sottopleuriche e che viene causato dallo stiramento del viscere, già in preda a processi di distrofia senile, operato dalle modificazioni che il passare degli anni induce sulla gabbia toracica.

Queste consistono in:

— aumento del diametro antero-posteriore per la cifosi dorsale, con conseguente obliquazione delle costole;
— aumento della rigidità, specie nel tratto superiore, per calcificazione delle cartilagini costali.

Il reperto clinico-radiologico è espressione di un relativo aumento della componente aerea polmonare, senza abbassamento delle basi (iperfonesi diffusa, con diminuzione del murmure vescicolare; iperdiafania, senza abbassamento della cupola diaframmatica). Il quadro funzionale pone in evidenza una riduzione della capacità ventilatoria, senza desaturazione arteriosa dell'ossigeno.

La distrofia polmonare progressiva

(DDP o polmone evanescente)

È una sindrome caratterizzata radiologicamente da rarefazione circoscritta o diffusa, uni o bilaterale, del tessuto polmonare; si può fare rientrare nelle sindromi enfisemasimili. Questa forma morbosa, per lungo tempo muta sul piano della fenomenologia subiettiva, a quadro anatomo-patologico evoluto si suole presentare con: dispnea da sforzo progressivamente ingravescente, astenia, tosse stizzosa, toracoalgie, talora emoftoe e febbricola serotina.

Obbiettivamente: f.v.t. ipotrasmesso, iperfonesi e riduzione del murmure vescicolare nei distretti interessati; se subentrano complicanze infiammatorie si può avere un reperto di tipo umido.

La diagnosi è radiologica: il parenchima polmonare è rarefatto, ipertrasparente, venendo a mancare il normale disegno della trama, per una oligoemia conseguente ad ipoplasia od agenesia dell'arteria polmonare (v. fig. 8-8).

Dal punto di vista funzionale: riduzione della CV e del VEMS, con aumento di VR e di CT; tali valori non si modificano dopo broncodilatatori.

Si distingue una distrofia polmonare progressiva primitiva e secondaria; la prima è data da una ipoplasia (*sindrome di McLeod*) o agenesia (*sindrome di Swyer-James*) dell'arteria polmonare. La seconda è data da qualunque causa che determina una compressione dell'arteria polmonare, per es. carcinoma broncogeno, adenopatia ilare.

Secondo alcuni Autori la malattia potrebbe essere conseguente ad una congenita displasia del tessuto polmonare.

La sindrome da addensamento polmonare

Allorché si viene a creare un addensamento polmonare, cioè il parenchima polmonare si trasforma in una massa più omogenea e più compatta, le vibrazioni vengono meglio condotte. Questa condizione si realiz-

ENFISEMA POLMONARE DIFFUSO

- **primitivo**
  - *centrolobulare:* distensione e distruzione delle regioni centrali del lobulo secondario, con stenosi del bronchiolo respiratorio e compromissione della ventilazione degli alveoli, i quali invece restano regolarmente perfusi. Si realizza così un effetto shunt, con ipossia, poliglobulia, ipercapnia, ipertensione arteriosa polmonare (Fig. 7-43, B).

    È il più frequente (costituendo una complicazione quasi costante della bronchite cronica) e il più grave. *Clinicamente* (preceduto da bronchite cronica: tosse, espettorato, dispnea): torace ipomobile ed iperespanso, moderata iperfonesi, coesistenza di rumori umidi e secchi (sibili).
    Radiologicamente: aumento della trama b-v, con aree di iperdiafania rotondeggianti, specie ai lobi superiori, che sono iperdistesi; frequente cardiomegalia, con prominenza delle arterie polmonari. Precoce ipossiemia ed ipercapnia, con spiccato aumento dell'ematocrito; si realizza, cioè, un quadro di *blue bloater* (aringa bleu).
  - *panlobulare:* dilatazione e distruzione di tutte le strutture che costituiscono il lobulo secondario (i bronchioli sono irregolarmente dilatati, ma non stenotici; Fig. 7-43, C).

    Clinicamente: mancano i precedenti di bronchite cronica; possono esserci quelli di asma bronchiale. Nelle fasi iniziali dispnea da sforzo; slargamento ed ipomobilità del torace. Nelle fasi avanzate dispnea anche a riposo, ortopnea, espettorazione, torace globoso, con aumento soprattutto del diametro antero-posteriore, cifosi dorsale, contrattura dei muscoli accessori della ventilazione:
    - FVT diminuito;
    - margini polmonari abbassati ed ipomobili;
    - iperfonesi diffusa con scomparsa dell'aia di ottusità assoluta del cuore;
    - murmure vescicolare ridotto, con inspirazione breve ed espirazione prolungata.

    Radiologicamente: diametri antero-posteriori e trasversali aumentati, costole orizzontalizzate, con slargamento degli spazi intercostali e clavicola innalzata; diaframma appiattito, abbassato, immobile. O.C.V. nei limiti. Spazio retrosternale aumentato. Il disegno vascolare polmonare è scomparso, specie nelle metà esterne dei campi.
    Funzionalmente: aumento del volume polmonare e della compliance statica; riduzione della diffusione alveolo/capillare e modesta alterazione del rapporto ventilazione/perfusione. Soltanto nelle forme avanzate alterazione dell'ematosi. L'ipertensione arteriosa polmonare è alquanto tardiva, per cui raramente si instaura il cuore polmonare cronico; cioè si ha il quadro del *pink puffer* (soffiatore roseo).
- **secondario**
  - paracicatriziale o paralesionale
  - focale o peribronchiolare

    Clinicamente: tosse, espettorato, dispnea e ippocratismo digitale. Coesistendo fenomeni di ostruzione bronchiolare e di retrazione parenchimale ne risulta un quadro di insufficienza ventilatoria di tipo misto (restrittivo ed ostruttivo, variamente associati).
    Evoluzione rapida verso la grave insufficienza respiratoria con C.P.C.

za in caso di infiltrazione di natura infiammatoria, come nella polmonite lobare e nella broncopolmonite, nella polmonite interstiziale e nelle infiltrazioni tubercolari, in quelle neoplastiche, nell'infarto polmonare, nell'atelettasia.

Alcune forme di infiltrazione e di addensamento polmonare, quali la polmonite interstiziale, l'infarto polmonare, la sindrome di Pancoast, la sindrome atelettasica, meritano di venire considerate a parte, in quanto si differenziano dall'addensamento tipico e sono contraddistinte da alcune caratteristiche manifestazioni cliniche.

La fenomenologia connessa con l'addensamento polmonare comprende sul piano sintomatologico:

— tosse;

— febbre elevata, preceduta da brivido (nelle forme sostenute o associate a processi infettivi);

— dolore a carattere puntorio locale, se coesiste flogosi pleurica;

— dispnea, che può associarsi a cianosi, se il processo di addensamento è esteso;

— espettorato con carattere vario (mucoso, purulento, emoftoico, rugginoso, gelatinoso).

Sul piano obbiettivo: a parte la cianosi e in caso di dispnea l'impegno dei muscoli ausiliari della respirazione, si osserva:

— retrazione dell'emitorace con rientramenti inspiratori;

— rinforzo del f.v.t. corrispondente alle zone addensate;

— ottusità corrispondente alla zona interessata, che non si modifica con i cambiamenti di posizione, né con gli atti respiratori;

— scomparsa del murmure vescicolare, sostituito da soffio bronchiale in ed espiratorio se il bronco corrispondente si mantiene pervio; il soffio ha carattere aspro e consonante. Si ha broncofonia, venendo le parole bisbigliate trasmesse distintamente ed anche rinforzate;

— rantoli consonanti a medie e piccole bolle. Nella polmonite lobare, si hanno rantoli crepitanti nello stadio dell'ingorgo e della risoluzione (rispettivamente indux e redux), mentre in quello dell'epatizzazione cioè della solidificazione, si ha soffio bronchiale, oltre a spiccato rinforzo del f.v.t.

La differenziazione va fatta con:

— *ispessimento pleurico*

— il f.v.t. è diminuito;

— si possono ascoltare sfregamenti pleurici;

— il murmure vescicolare è indebolito;

— *versamento pleurico libero:*

— si dispone secondo la linea di Damoiseau-Ellis, la quale si modifica con i cambiamenti di posizione (nel caso della solidificazione polmonare, il limite superiore dell'ottusità, varia con la sede e l'estensione del focolaio);

— il f.v.t.è abolito;

— il murmure vescicolare è indebolito o abolito, con silenzio respiratorio.

Radiologicamente: opacità massiva limitata ad un lobo nel caso di polmonite lobare; opacità distribuite a macchia, specie nelle regioni declivi (basali e posteriori), che possono tendere alla confluenza nel caso della broncopolmonite.

Vengono qui appresso riportare alcune delle più significative condizioni patologiche polmonari capaci di dare fenomeni di addensamento differenziandosi da quelli tipici.

Polmonite interstiziale

È una manifestazione per lo più a carattere acuto, caratterizzata da infiltrato bronchiolare e peribronchiolare, con scarso essudato endoalveolare, sostenuta da diversi agenti patogeni: virus, rickettsie, bedsonie, micoplasmi, bacillo della pertosse, protozoi, miceti.

La sintomatologia, che per lo più insorge dopo 10-15 gg di incubazione, ha inizio graduale ed è rappresentata da cefalea, malessere generale, febbre che sale gradualmente, tosse prima secca poi scarsamente produttiva, dolore retrosternale; a volte cianosi, raramente emottisi.

L'esame obbiettivo a carico del torace suole fornire reperti assai scarsi, data la sede interstiziale degli infiltrati e la scarsa partecipazione alveolare; qualora presenti, i reperti sono costituiti da ipofonesi e rantoli crepitanti.

L'esame radiologico suole evidenziare delle opacità disomogenee e sfumate, che dagli ili si diffondono alla periferia, soprattutto nei campi polmonari medi e basilari, di aspetto tenue (vedi Fig. 8-14); caratteristica è la dissociazione tra reperto obbiettivo assai scarso e quadro radiologico alquanto evidente.

Da segnalare l'alta sedimetria, la leucopenia con linfomonocitosi relativa e la presenza di agglutinine da freddo (anticorpi sierici capaci di agglutinare a 4° C emazie umane di gruppo O), soprattutto nelle forme sostenute da Mycoplasma pneumoniae.

La diagnosi etiologica si basa sulle sieroreazioni per micoplasmi, rickettsie e virus.

Infarto polmonare

L'embolia polmonare costituisce una evenienza relativamente frequente, che aumenta con l'avanzare degli anni; per lo più è causata da un trombo staccatosi dalle vene delle estremità inferiori (per flebotrombosi o tromboflebite in soggetti di recente operati o in cardiopatici da tempo degenti a letto) o della pelvi (in puerpere o a seguito di interventi chirurgici su organi del piccolo bacino); meno frequentemente gli emboli provengono dalle cavità cardiache. Gli emboli possono anche essere costituiti da frammenti di tessuto neoplastico, da grasso o da bolle di gas. Se gli emboli sono numerosi e raggiungono una sufficiente dimen-

sione ne deriverà il *cuore polmonare acuto*, caratterizzato da:

— elevazione della pressione nell'arteria polmonare e nel ventricolo destro e, nel caso di sua insufficienza, della pressione venosa sistemica;

— riduzione della portata cardiaca;

— iperventilazione.

Del cuore polmonare acuto si dirà più dettagliatamente a pag. 319.

L'*infarto polmonare* si verifica soltanto in una modesta percentuale di casi di embolia polmonare (potendosi avere un afflusso di sangue sufficiente attraverso le arterie bronchiali) inoltre l'infarto polmonare clinicamente viene diagnosticato in circa il 10% dei casi di occlusione embolica (Beretta Anguissola). L'insorgenza delle manifestazioni cliniche è per lo più brusca ed improvvisa; esse consistono in:

— tachipnea, tachicardia e febbre, che costituiscono manifestazioni aspecifiche;

— dolore pleurico, puntorio, che si esacerba con gli atti del respiro, per lo più localizzato nelle regioni toraciche basse;

— tosse e non di rado emottisi;

— sfregamento pleurico nella zona sede dell'infarto;

— rantoli crepitanti;

— versamento pleurico, per lo più ematico;

— spesso compare ittero da degradazione dell'emoglobina, che si libera nella zona di infarcimento emorragico.

Il laboratorio rivela l'esistenza di una leucocitosi neutrofila, aumento della latticodeidrogrenasi oltre che della bilirubinemia indiretta (da emolisi del sangue che infarcisce il focolaio infartuale). Radiologicamente si ha la comparsa, dopo 12-24 ore, di una immagine di addensamento parenchimale, per lo più di forma triangolare o tronco conica od ovalare (vedi Fig. 8-11); spesso però l'esame radiologico non evidenzia anormalità.

Sindrome di Goodpasture

È una sindrome caratterizzata dall'associazione di lesioni polmonari emoftoizzanti e di glomerulonefrite, sulla base di una comune patogenesi autoimmune da anticorpi antimembrana basale.

Esordisce con malessere generale, mialgie, tosse, dispnea, cianosi, emoftoe; la sintomatologia respiratoria precede di settimane o mesi quella renale, per lo più caratterizzata da ematuria macroscopica.

L'obbiettività evidenzia un reperto di broncoalveolite (ipofonesi, rantoli crepitanti), con quadro radiologico di infiltrati localizzati in varie zone polmonari. I focolai polmonari possono recidivare a varia distanza di tempo, inducendo fenomeni di fibrosi polmonare.

Le lesioni renali, che hanno le caratteristiche di una glomerulonefrite rapidamente progressiva, possono estrinsecarsi con micro-macroematuria o con sindrome nefrosica, evolvendo verso la nefrosclerosi e l'insufficienza renale.

Caratteristica la presenza di anticorpi antimembrana basale nel sangue circolante ed i reperti di immunofluorescenza con deposizione lineare di IgG e C_3 sulle membrane degli alveoli polmonari e delle anse glomerulari.

La sindrome di Goodpasture va distinta dalla *emosiderosi polmonare idiopatica*, che si estrinseca con analoghi sintomi emorragici polmonari, ma che non si accompagna a nefropatia.

Sindrome di Pancoast (o di Pancoast-Tobias-Ciuffini o apico-costo-vertebrale).

È un tumore dell'apice polmonare che provoca forte dolore alla spalla, parestesie, paresi o debolezza di un arto superiore.

L'obbiettività evidenzia: atrofia muscolare della spalla e di tutto l'arto e i segni di una massa neoplastica apicale; i dolori derivano dalla erosione delle prime costole e talora anche delle vertebre e l'atrofia muscolare dall'interessamento del plesso nervoso.

Spesso coesistono enoftalmo, ptosi, miosi (sindrome di Bernard-Hörner) per interessamento del simpatico cervicale. La diagnosi si avvale dell'esame radiologico del torace (vedi Fig. 8-29), di solito completato dalla stratigrafia, dall'esame broncoscopico e dall'esame citologico dell'espettorato.

La sindrome atelettasica

Conseguente quasi sempre ad ostruzione bronchiale, è caratterizzata da condensazione retrattile di un territorio polmonare; esistono anche casi di atelettasia senza ostruzione bronchiale (compressione del parenchima polmonare, ipoventilazione, spasmo bronchiale, ecc.).

Le manifestazioni, che si sovrappongono a quelle della malattia primitiva, sono in rapporto all'estensione della zona interessata e si evidenziano quando l'atelattasia è massiva. Esse sono rappresentate da:

— dispnea e talora cianosi;

— tosse, di solito non produttiva;

— dolore, se coesiste flogosi pleurica.

Obbiettivamente si riscontra retrazione della zona interessata, con ipomobilità e rientramenti inspiratori, tensione dello sternocleidomastoideo, f.v.t. diminuito (è rinforzato nel caso in cui il bronco permane pervio), ipofonesi, aia di ottusità cardiaca deviata verso la zona atelettasica, murmure ridotto, con rantoli crepitanti inizialmente e poi soffio bronchiale, se il bronco non è completamente ostruito.

Radiologicamente si evidenzia opacità, riduzione di volume e di superficie della zona interessata, che

appare sul radiogramma come un cuneo con l'apice verso l'ilo; retrazione dell'emitorace interessato con spazi intercostali ridotti, attrazione del mediastino verso la zona interessata, ipertrasparenza da iperdistensione enfisematosa nelle zone vicine (vedi Fig. 8-10). Nel caso di estesa atelettasia il diaframma è sollevato, si può avere movimento pendolare del mediastino verso il lato atelettasico durante l'inspirazione ed eventualmente movimento respiratorio paradosso dell'emidiaframma dello stesso lato.

Utile la broncoscopia, mentre la broncografia non è sempre indicata. Le prove di funzionalità respiratoria evidenziano un quadro di restrizione ed alterazioni dell'ematosi, di entità varia in rapporto alle condizioni perfusorie del territorio non ventilato ed alla sua estensione.

La sindrome del lobo medio

In seguito a stenosi bronchiale da secrezione bronchiale, corpi estranei, compressione di linfonodi (nel bambino l'ostruzione viene per lo più esercitata dalla componente ghiandolare del complesso primario e nell'adulto da linfonodi metastatici) può verificarsi un quadro di atelettasia del lobo medio.

I sintomi sono rappresentati da tosse, emoftoe, toracoalgie e frequenti flogosi secondarie con febbre.

Il torace si presenta ipomobile, retratto, con rientramenti inspiratori, ipofonesi; f.v.t. rinforzato o abolito a seconda che sia ancora pervio o meno il bronco corrispondente; rumori a piccole e medie bolle o soffio bronchiale nel primo caso e silenzio respiratorio nel secondo.

L'aspetto radiologico è caratteristico, soprattutto in proiezione laterale. Si evidenzia un'opacità densa, netta, talora di aspetto triangolare con apice all'ilo e base sul diaframma o sulla parete anteriore del torace, talora di aspetto fusato. In proiezione frontale l'opacità può non evidenziarsi o apparire come una modesta opacità sfumata, quasi sospesa al terzo inferiore dell'emitorace destro (vedi Fig. 8-12). La broncografia può riuscire a localizzare l'ostruzione bronchiale; la broncoscopia eventualmente consentirà l'esame bioptico.

La sindrome da versamento pleurico

Le malattie che interessano la pleura causano di solito un aumento più o meno considerevole del liquido, che in assai modesta quantità esiste normalmente nel cavo pleurico e ne distacca i due foglietti.

Allorché per condizioni patologiche si raccoglie versamento liquido nel cavo pleurico, quale che ne sia la natura, si verifica la comparsa di una fenomenologia subiettiva ed obbiettiva più o meno marcata, che di solito ne consente la diagnosi e che è collegata alla entità del versamento ed alla rapidità della sua formaione, nonché alla sua natura. Essa consiste in:

— dolore pleurico: è il sintomo iniziale. È un dolore puntorio, fisso, a carattere epicritico, che viene avvertito nei movimenti respiratori, i quali pertanto si fanno superficiali; può elettivamente irradiarsi alla regione mammaria corrispondente. Il dolore, che si accentua allorché il paziente decombe sul lato interessato, regredisce di solito con il formarsi del versamento, in quanto allontana tra di loro i due foglietti pleurici;

— tosse secca e stizzosa, che può essere accessionale (specie notturna) e risente della posizione corporea (aumenta nel decubito supino) e della evoluzione del versamento;

— dispnea e senso di oppressione retrosternale: compaiono allorché il versamento diviene cospicuo e provoca un notevole spostamento del mediastino (conseguendone riduzione della ventilazione unilaterale o bilaterale);

— febbre suole essere presente, a seconda della natura del versamento e della sua acuzie: nelle forme acute è elevata, mentre di solito è modesta nelle forme croniche ed è di regola assente nei versamenti trasudatizi.

Obbiettivamente è dato rilevare nei casi di versamento di una certa entità (superiore ai 400-500 cc.):

— maggiore espansione dell'emitorace colpito ed allargamento degli spazi intercostali con ipomobilità respiratoria (una retrazione suole verificarsi in caso di versamento da neoplasia pleurica estesa);

— diminuzione o abolizione del f.v.t. Nel caso di versamento "a camicia" il f.v.t. può essere indebolito, così pure nel caso che al versamento si associ un addensamento polmonare (pleurite parapneumonica);

— ottusità, che si dispone secondo la linea di Damoiseau-Ellis, con iperfonesi e risonanza timpanica al di sopra del versamento, nel triangolo compreso tra detta linea e la colonna vertebrale (skodismo del triangolo di Garland) e ottusità paravertebrale opposta (triangolo di Grocco).

Per versamenti a sinistra, lo spazio semilunare di Traube risulterà ridotto o scomparso. Per versamenti liberi si avrà un abbassamento del limite superiore della ottusità tra ascellare posteriore e scapolare e della ottusità mediana (lungo la linea spondiloidea), allorché il paziente decombe sul fianco sano.

Nel caso di versamento assai modesto, si ha uno smorzamento del suono plessico alla base, con ipomobilità o immobilità del limite superiore dello stesso;

— soffio bronchiale, se il versamento provoca

atelettasia polmonare; nel caso di versamento cospicuo alla base si avrà silenzio respiratorio, risultando ostacolata in tale sede la trasmissione del soffio bronchiale, a causa della contemporanea compressione dei bronchi. In caso di versamento "a camicia", si apprezzerà un indebolimento del murmure vescicolare.

I versamenti in via di guarigione tendono ad organizzarsi, risultandone di solito la saldatura dei due foglietti pleurici, con riduzione della espansione toracica e poi fibrotorace.

Radiologicamente (vedi Fig. 8-32; 8-33), si avrà a carico dell'emitorace diminuzione della trasparenza, in genere massiva alla base, che si va attenuando verso l'alto; se il versamento non è cospicuo, il limite superiore risale verso l'ascella.

Nei versamenti "a camicia", così come nelle piccole raccolte che occupano soltanto il seno costofrenico, l'apprezzamento radiologico risulta assai difficile; la ipomobilità o l'immobilità di una base devono essere ritenute sospette per un versamento in formazione.

Toracentesi

La toracentesi viene di solito praticata a livello del VI-VII spazio intercostale, tra la ascellare posteriore e la linea scapolare; eventualmente si può pungere più in basso, se il versamento libero è di modesta entità.

La puntura esplorativa rappresenta il mezzo di accertamento diagnostico fondamentale, in quanto, oltre a confermare o meno la presenza di un sospetto versamento pleurico, consente di esaminare i caratteri fisici, chimici, batteriologici e citologici del liquido prelevato.

L'ago viene introdotto nello spazio intercostale, lungo il margine superiore della costola, dirigendo la estremità dell'ago stesso in avanti (Fig. 7-44).

Nel caso di versamento "a camicia", necessita non penetrare in profondità e procedere alla aspirazione del liquido non appena superata la resistenza della parete toracica e della pleura parietale; quest'ultima è bene apprezzabile se è alquanto ispessita (cotenna pleurica).

Esame del versamento pleurico

Pur rientrando tra gli esami di laboratorio, dei quali non ci occupiamo espressamente in questa trattazione, ci è apparso opportuno fare qualche riferimento all'esame dei liquidi cavitari, in quanto alcuni rilievi sono alla immediata portata del medico che pratica la toracentesi; è necessario comunque che egli sia in condizione di interpretare correttamente i risultati che gli fornisce l'analista. Il discorso non si applica solamente ai versamenti pleurici, ma ai versamenti sierosi in genere.

I ***versamenti sierosi*** sono rappresentati dal liquido che si raccoglie nelle cavità virtuali delle grandi sierose (pleura, pericardio, peritoneo). Vengono donominati *essudati* quando sono espressione di un processo infiammatorio o neoplastico della sierosa, *trasudati* quando si originano per cause meccaniche od osmotiche.

L'esame dei liquidi di versamento, raccolti mediante puntura, consiste fondamentalmente nello stabilire se si tratti di essudato o trasudato. I caratteri macroscopici solo raramente permettono un sicuro orientamento al riguardo: non è del tutto indicativo il carattere emorragico del liquido, mentre un liquido purulento è senz'altro un essudato, così come lo è un liquido che coaguli rapidamente perché ricco di fibrina.

Caratteri fisici

Aspetto. I trasudati e spesso anche gli essudati hanno un aspetto limpido o lievemente opalescente; gli essudati possono assumere un aspetto più o meno intensamente torbido o purisimile (versamenti purulenti, assai ricchi di elementi cellulari) o lattescente. Quest'ultima condizione si verifica principalmente nei versamenti pleurici o peritoneali per commistione con la linfa del dotto toracico (*versamento chiloso*) o per degenerazione grassa degli elementi cellulari, quando il liquido ne sia ricco (*versamento chiliforme*) e talora per alterazione dello stato fisico-chimico di aggregazione dei costituenti proteici (*versamento pseudochiloso*). Nei primi due casi il contenuto in lipidi del liquido di versamento è aumentato (> mg 400%), nel terzo normale (il contenuto in lipidi di un liquido di versamento non lattescente è variabile, ma minore di quello del siero). Nel caso in cui l'aspetto lattescente derivi da abbondante presenza di lipidi, il trattamento con etere solforico rende il liquido limpido (il grasso venendo estratto dall'etere).

Colore. Paglierino nei trasudati, a meno che non assumano un carattere emorragico per la rottura di qualche vaso sanguigno durante la puntura. Negli itterici può aversi un colore giallo-oro o anche verdastro; la tonalità del colorito di un versamento purulento può essere verde-bluastra se è in causa il piocianeo (Pseudomonas aeruginosa). Il colorito roseo o rosso può aversi per presenza di quantità significative di sangue (versamenti emorragici), evenienza relativamente più frequente nei versamenti di natura tbc o neoplastica.

I *versamenti colesterinici* (che hanno etiologia quasi sempre tubercolare) sono di colore gialliccio pallido e, visti per trasparenza, presentano un aspetto setaceo dovuto alle faccette rifrangenti dei cristalli romboidali di colesterina in sospensione.

Peso Specifico

Va premesso che il peso specifico, determinato con un densimetro, va corretto per la temperatura, aggiungendo o togliendo 0,001 per ogni 3° C in più o meno di 15° C. Sono trasudati i liquidi a peso specifico minore di 1015, essudati quelli a peso specifico maggiore di 1018; misti quelli a peso specifico compreso fra 1015 e 1018.

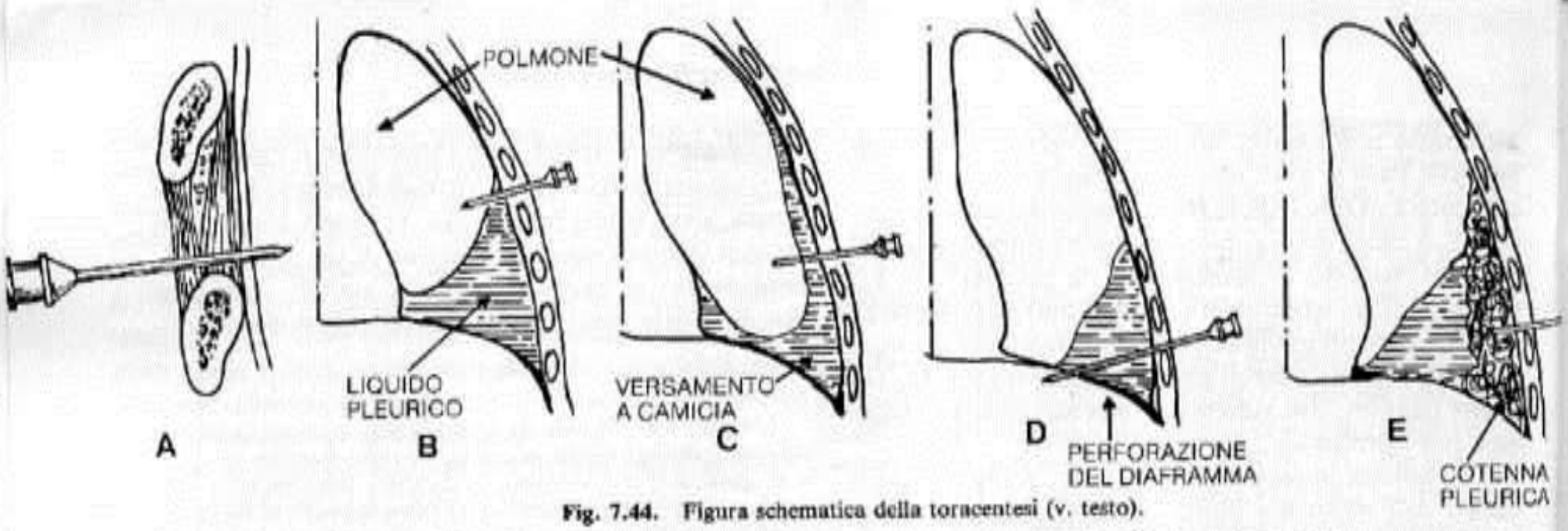

Fig. 7.44. Figura schematica della toracentesi (v. testo).

Nei trasudati di vecchia data il peso specifico può essere superiore al limite citato, in quanto il riassorbimento della parte liquida è più rapido di quello delle proteine, dalla cui concentrazione dipende fondamentalmente il peso specifico.

Caratteri chimici

Contenuto proteico. Può essere valutato con metodi analoghi a quelli con cui si determina la proteinemia totale. Nei trasudati non è mai superiore a g 2,5% e frequentemente inferiore a g 1%; negli essudati è superiore a g 3%. Esistono liquidi con tassi intermedi, cioè fra 2,5 e 3 g%.

Prova di Rivalta. Assai utile per differenziare i trasudati dagli essudati. Si esegue versando 2-3 gocce del liquido in esame in un cilindro contenente almeno 200 cc di acqua acidulata con 2-3 gocce di acido acetico glaciale. La comparsa di una nubecola, come fumo di sigaretta, lungo il tragitto delle gocce di liquido che scendono verso il fondo del cilindro indica che la prova è positiva e che il liquido è di natura essudatizia; la prova è negativa quando la nubecola è scarsa, informe o assente ed in tal caso il liquido è di natura trasudatizia. L'intimo meccanismo della prova non è noto con esattezza; la sua positività si accompagna ad un contenuto proteico elevato, con riduzione del rapporto albumine/globuline; sembrerebbe che più che ad un aumento delle globuline in toto sia condizionata da una globulina particolare, forse una glicoproteina simile ai seromucoidi.

Attività enzimatica. L'attività latticodeidrogenasica sarebbe maggiore rispetto al plasma nei versamenti di natura neoplastica, eguale o minore in quelli di natura infiammatoria.

Esame citologico del sedimento

Dopo centrifugazione del liquido estratto se ne striscia il sedimento su di un vetrino portaoggetti, si esegue la fissazione alla fiamma e la successiva colorazione, abitualmente con la tecnica di May-Grünwald-Giemsa (o con colorazioni elettive, a seconda degli elementi che interessa mettere in evidenza).

Nei *trasudati* il sedimento è molto scarso e risulta rappresentato da pochi globuli bianchi, in prevalenza linfociti, da cellule di desquamazione dell'endotelio pleurico e, talora, da rare emazie provenienti dal trauma vasale legato alla puntura.

Negli *essudati* gli elementi figurati sono molto abbondanti; nei versamenti dovuti a germi piogeni il sedimento è quasi interamente costituito da granulociti neutrofili; questi rappresentano gli elementi costitutivi dell'*empiema* (in questa evenienza i granulociti hanno l'aspetto dei piociti) e nelle forme sostenute da bacterium coli il versamento può avere odore fetido. Nei versamenti essudatizi tubercolari e in tutte le forme ad andamento torpido e cronico prevalgono i *linfociti*. I globuli rossi si riscontrano nelle pleuriti emorragiche carcinomatose: per lo più tbc o traumatiche.

In alcuni casi (*pleuriti eosinofile*) il sedimento è costituito in prevalenza da granulociti eosinofili; tale evenienza si verifica nei versamenti che talora accompagnano il pneumotorace terapeutico, in alcune pleuriti clinicamente primitive, nelle pleuriti associate a localizzazione polmonare di protozoi o elminti; talora ancora nei versamenti pleurici reattivi ad infarto polmonare. Il versamento eosinofilo può accompagnarsi o meno ad eosinofilia ematica.

Nei versamenti di *natura neoplastica*, oltre ad un notevole numero di emazie (spesso il versamento è macroscopicamente emorragico) e di linfociti, il sedimento può contenere cellule neoplastiche. Il riconoscimento delle cellule neoplastiche non è semplice. Infatti, gli elementi mesoteliali di sfaldamento possono andare incontro a fenomeni degenerativi che ne rendono ardua la differenziazione dagli elementi neoplastici; le stesse *cellule a castone*, elementi il cui citoplasma è sostituito da un unico grande vacuolo mentre il nucleo è schiacciato contro la membrana cellulare, non hanno necessariamente carattere neoplastico. Sono, invece, indicativi per la natura neoplastica: la presenza di due o più nuclei, la sproporzione fra un nucleo assai grande ed il citoplasma ridotto ad una camicia perinucleare, la presenza di nucleoli giganti o di più nucleoli; l'irregolarità cromatinica, in particolare la presenza di mitosi atipiche (Fig. 7.45 a, b, c, d). Colorazioni speciali, quali quella di Feulgen e, soprattutto, quella di Papanicolau favoriscono notevolmente l'identificazione di elementi neoplastici; ma in molti casi la diagnosi citologica di versamento neoplastico è una diagnosi di sospetto.

La sindrome cavituria

La presenza di una caverna superficiale, di un certo diametro (superiore a 6 cm.), detersa e comunicante con l'albero bronchiale, consente di apprezzare:

— aumento del f.v.t.;

— suono percussorio iperfonetico timpanico; esso può presentare variazioni di altezza in rapporto all'apertura e chiusura della bocca, all'inspirazione ed espirazione, ai cambiamenti di posizione (oggi divenute di scarsa utilità disponendo dell'esame radiologico);

— soffio bronchiale a timbro metallico (soffio anfórico). L'ascoltazione della voce bisbigliata, sempre nella sede della caverna dà pettiroloquia ed egofonia. Se il bronco di drenaggio viene chiuso da un tappo di muco si può apprezzare il respiro metamorfosante: all'inizio dell'inspirazione si ascolta il murmure trasmesso dal parenchima polmonare circostante la caverna, e poi soffio anforico una volta che il bronco

TABELLA RIASSUNTIVA DEI CARATTERI PER LA DIFFERENZIAZIONE DEI TRASUDATI DAGLI ESSUDATI

	Trasudati	Essudati
Aspetto	Limpido	Più o meno limpido, opalescente, torbido
Colore	Paglierino (raramente verdastro o emorragico)	Paglierino, giallo-ambra, verdastro, arancione, emorragico, lattescente
Peso specifico	< 1015	> 1018
Rivalta	negativa	positiva
Proteine	< 2,5%	> 3%
Sedimento	scarso	abbondante

viene sturato dal muco e torna a comunicare con la caverna. Si possono ascoltare rantoli gorgoglianti se il bronco di drenaggio pesca sotto uno strato di essudato disposto nella parte bassa della caverna (vedi Fig. 8-26).

Un reperto sotto certi aspetti rapportabile a quello cavitario si può apprezzare in caso di pnx, cioè allorché vi è presenza di aria o gas nel cavo pleurico.

Il pneumotorace

Il pneumotorace può essere:

— *artificiale*, se si procede artificialmente alla introduzione di aria nel cavo pleurico, a scopo diagnostico o terapeutico;

— *traumatico*, allorché l'aria penetra in seguito a ferite esterne;

— *spontaneo*, allorché l'aria penetra in modo apparentemente primitivo (pnx spontaneo primitivo) o in seguito a preesistenti condizioni morbose (pnx spontaneo secondario: processi tubercolari, ascesso,

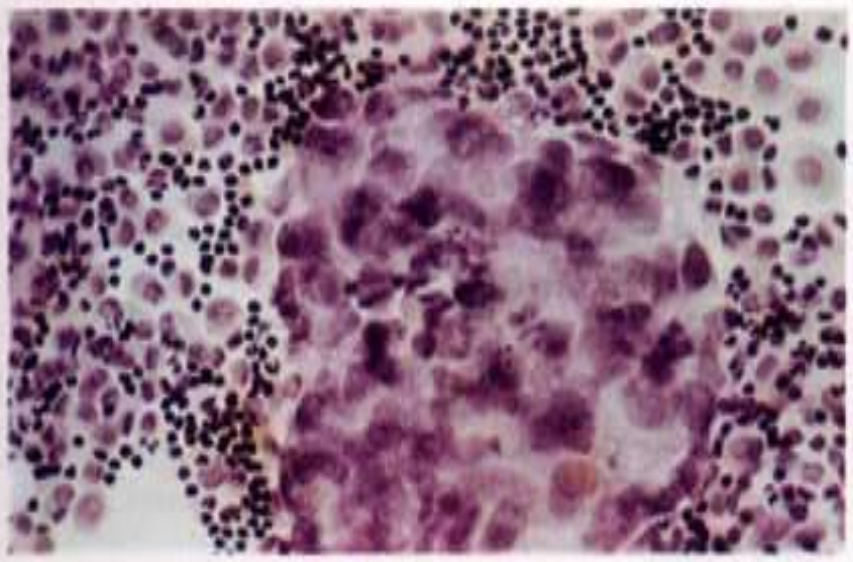

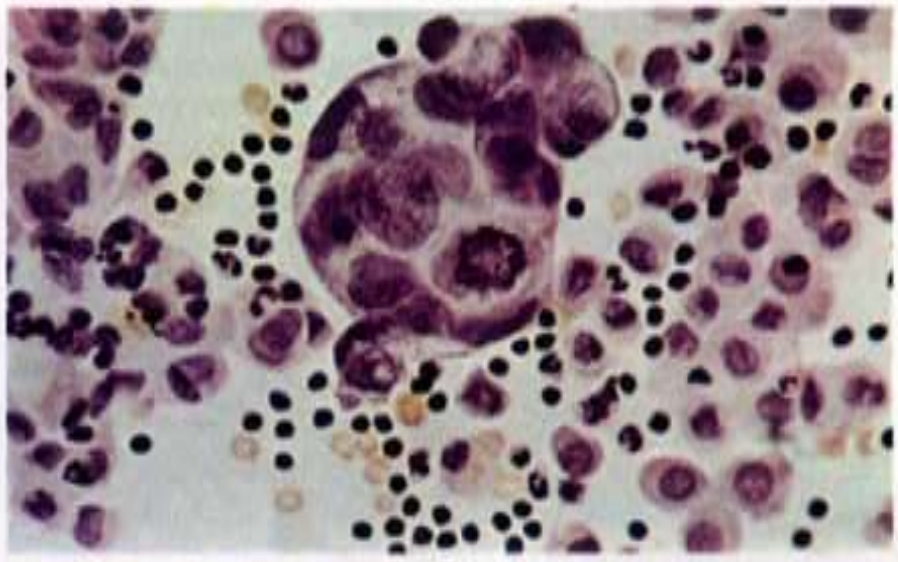

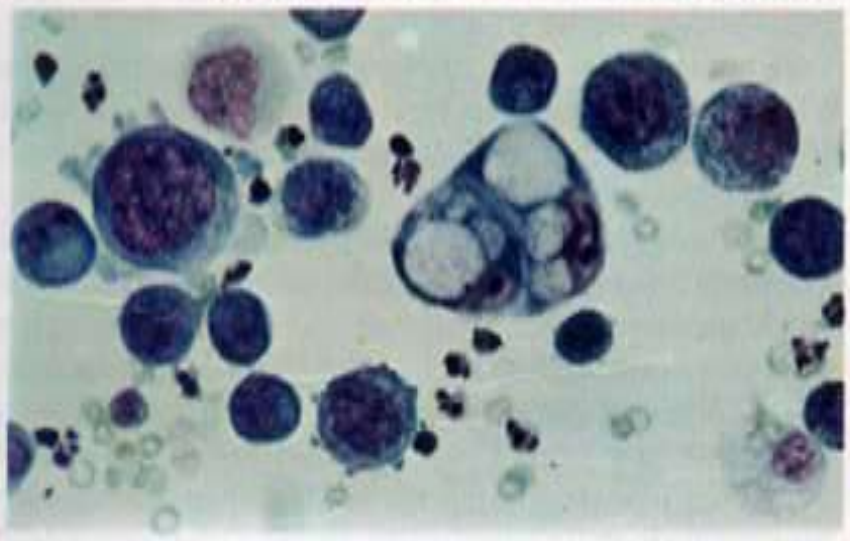

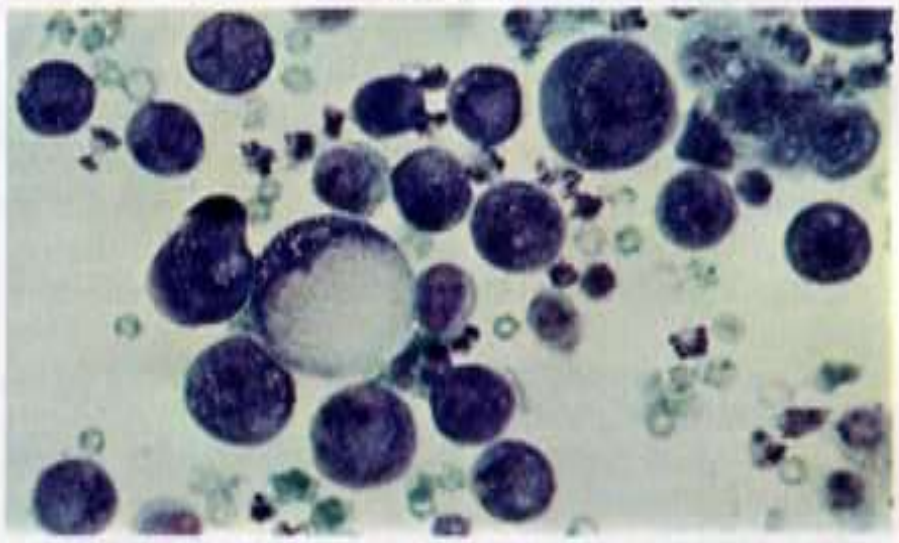

Fig. 7.45/A,B,C,D. Esame microscopico del versamento pleurico. A) un voluminoso cluster di elementi epiteliali neoplastici è osservabile su un fondo costituito da cellule mesoteliali, granulociti, linfociti (Papanicolau, 40 X); B) tra gli elementi neoplastici si nota una cellula in cariocinesi; si osservano sul fondo cellule mesoteliali, granulociti e globuli rossi (Papanicolau, 100 X); C) numerosi elementi vistosamente atipici, ad elevato rapporto N/C, nucleolati; al centro una tipica cellula a castone (Giemsa, 160 X); D) ancora un elemento neoplastico mucosecernente, accostato a cellule elevatamente atipiche ed a granulociti degenerati (Giemsa, 160 X).

bronchiettasie), attraverso soluzioni di continuità delle strutture polmonari.

Il pnx apparentemente primitivo insorge in seguito ad uno sforzo o anche senza una evidente causa scatenante (per lo più attraverso la rottura di bolle aeree superficiali, congenite o acquisite).

Il pnx spontaneo, come abbiamo già visto (pag. 164), si distingue in: chiuso, aperto ed a valvola.

Sintomatologia: per lo più in seguito ad accessi di tosse o a sforzo, si ha improvvisamente dolore toracico acuto, seguito da tosse e dispnea; allorché la pressione endopleurica aumenta progressivamente per aumento della quantità di aria, la dispnea si fa intensa e il paziente può divenire cianotico, tachicardico e stabilirsi uno stato asfittico.

Obbiettivamente a carico del torace:

— diminuzione della mobilità dell'emitorace colpito, che si presenta anche espanso;

— abolizione del f.v.t.;

— suono iperfonetico timpanico su tutto l'emitorace o, se il pnx è parziale, nella regione ove il gas si è raccolto. Il reperto percussorio può variare in rapporto alla tensione vigente nel cavo pleurico, che consente o meno alla parete di convibrare;

— diminuzione del murmure o silenzio respiratorio o soffio anforico.

Nel caso che coesista versamento pleurico (idropneumotorace o piopneumotorace) il versamento si dispone orizzontalmente (vedi Fig. 8-34) e lo scuotimento del torace lascia apprezzare un rumore di guazzamento (*succussione ippocratica*).

La sindrome bronchiettasica

Trattasi di dilatazioni irreversibili dei bronchi, diffuse o circoscritte, di varia forma, congenite od acquisite; queste ultime costituiscono una complicanza della bronchite cronica e sono localizzate più frequentemente a sinistra ed alle basi polmonari. Quelle congenite (*polmone policistico* o disontogenia cistica) spesso hanno sede più alta e possono decorrere in modo asintomatico; la loro presenza può essere sospettata allorché coesistono altre malattie con le quali sono spesso associate. È questo il caso della *sindrome di Kartagener*, nella quale si ha associazione di destrocardia, aplasia dei seni frontali, poliposi nasale e sordità.

La *sintomatologia*, che compare nelle forme diffuse, è caratterizzata da:

— tosse con abbondante espettorato mucopurulento o purulento, che può venire emesso a bocca piena (raccolto in un calice, come abbiamo già visto, si dispone in tre strati: il superiore costituito da muco, l'inferiore da pus e l'intermedio sieroso);

— dispnea;

— cianosi;

— sintomi generali (febbricola, astenia, dimagramento, ecc.);

— spesso emottisi recidivanti.

La broncopolmonite ricorrente a livello delle bronchiettasie è una manifestazione frequente; il recidivare di un processo broncopneumonico nella stessa sede deve fare sospettare la presenza di bronchiettasie.

Obiettivamente si evidenzia: torace ipomobile, f.v.t. aumentato o diminuito in rapporto all'estensione del processo ed al grado di stenosi bronchiale eventualmente coesistente. Alla percussione si ha ipofonesi (nelle bronchiectasie acquisite è per lo più basilare); alla ascoltazione rantoli a grosse e medie bolle (già sospetti per questo tipo di affezione, data la loro abituale sede basilare, in sede cioè ove normalmente non esistono bronchi di calibro adeguato a produrre tale reperto), consonanti (a causa dell'addensamento delle pareti e fungendo la cavità come cassa di risonanza). Se la cavità è superficiale e raggiunge un sufficiente diametro si può ascoltare respiro di tipo anforico.

Radiologicamente si evidenziano zone di iperdiafania a favo (bronchiettasie sacciformi) od opacamenti con immagini "a binario" (bronchiettasie cilindriche; vedi Fig. 8-42).

La broncografia costituisce il metodo migliore di indagine, consentendo la dimostrazione dell'esistenza delle bronchiettasie e dei loro caratteri (vedi Fig. 8-41).

In caso di polmone policistico l'angiopneumografia permette di evidenziare agenesia totale od ipoplasia dell'arteria polmonare dx o sx, rarefazione, tortuosità o dislocazione dei rami più periferici, a seconda dell'entità e della sede della malformazione.

La mucoviscidosi

È una forma ereditaria, trasmessa da un gene recessivo, che consiste in una anomala secrezione di muco, denso e aderente, da parte delle ghiandole esocrine pancreatiche e della mucosa bronchiale, con elevata quantità di sodio nel sudore e nel secreto delle ghiandola lacrimali. In verità, la malattia porta ad un interessamento generalizzato delle ghiandole a secrezione siero mucosa.

Nei soggetti omozigoti si presenta in forma conclamata e completa o completa ed a decorso attenuato; negli eterozigoti come forma frusta incompleta. I portatori sani, invece, non presentano manifestazioni cliniche, ma il *test al sudore* è positivo. L'eziologia è ignota.

A carico del pancreas e dell'apparato gastrointestinale i sintomi sono di modesta entità e legati all'insufficiente produzione di enzimi pancreatici ed al malassorbimento conseguente.

A carico dell'albero bronchiale nella mucoviscidosi si stabilisce uno stato ostruttivo dovuto alla tenacia

del muco, che si complica facilmente con l'infezione, bronchiettasie, a fenomeni di peribronchite o a focotasie.

A carico dell'apparato respiratorio si riscontra: tosse inizialmente saltuaria, poi parossistica e produttiva, con accessi di broncospasmo e talora emottisi; a lungo andare evolve verso l'insufficienza respiratoria cronica e il cuore polmonare cronico.

Radiologicamente si ha: accentuazione della trama, che a ventaglio si dirige dall'ilo verso la periferia; segni di atelettasia, immagini iperchiare riferibili a bronchiectasie, a fenomeni di peribronchite o a focolai broncopneumonici.

Con le prove di funzionalità respiratoria si evidenzia:

— diminuzione di CV, VRE, VEMS e VTM;
— VR e VR/CT aumentati;
— resistenza al flusso aumentata;
— diseguale distribuzione dell'aria inspirata;
— alterazione grave del rapporto ventilazione-perfusione (V/P);
— PaO_2 diminuita;
— $PaCO_2$ aumentata o ridotta, a seconda dello stadio di evoluzione.

Per la diagnosi è necessario eseguire il *test al sudore*, che sarà positivo se le concentrazioni di sodio e cloro nel sudore sono superiori a 70mEq./litro. Tale test può essere praticato con tre metodi: la ionoforesi pilocarpinica, la conducibilità elettrica e la potenziometria cutanea.

A scopo orientativo riesce assai utile *il test dell'impronta*, che consiste nell'eventuale comparsa di un precipitato bianco di cloruro d'argento su un foglio impregnato di cromato d'argento, allorché si appoggia sul foglio la mano del paziente sospetto di mucoviscidosi, bagnata di sudore contenente un'elevata concentrazione di cloruro di sodio.

Manifestazioni della TBC polmonare

La TBC polmonare costituisce la più importante localizzazione di questa malattia e può estrinsecarsi sotto diversi quadri anatomo-clinici, che si possono ricondurre sotto due principali forme: TBC primaria e TBC post-primaria.

Il polimorfismo della malattia tubercolare appare in gran parte legato all'atteggiamento reattivo (recettività o resistenza) del soggetto nei confronti dell'agente infettante.

La prima infezione tubercolare provoca, infatti, la comparsa di una immunità acquisita (essenzialmente di tipo cellulare) verso la TBC che, per lo più, riesce a bloccare e circoscrivere l'infezione. La reazione tubercolinica, che si positivizza alcune settimane dopo l'avvenuta infezione, va considerata anche sotto l'aspetto quantitativo (valutazione della allergometria: intradermoreazione alla Mantoux, reazione per multipuntura o test a punte); essa assume valore prognostico oltre che diagnostico.

L'evoluzione della malattia tubercolare dipende dal rapporto tra la reazione immunitaria dell'organismo e il potere patogeno dei ceppi di micobatteri e la carica bacillare.

La ***TBC primaria*** è rappresentata dal complesso primario (risultante dal focolaio primario parenchimale, dall'adenopatia ilare satellite e dalla linfangite intermedia) e nella maggioranza dei casi decorre in modo del tutto silente; può dare una sintomatologia aspecifica di tipo pseudoinfluenzale.

Radiologicamente il focolaio primario dà un'ombra nodulare isolata, omogenea e a limiti piuttosto netti, che può regredire completamente o andare incontro a calcificazione (v. Fig. 8-21); possono però verificarsi reazioni perifocali (con modesti sintomi generali e modica dispnea). Eccezionalmente poi si puo verificare:

— evoluzione tisiogena (necrosi caseosa, colliquazione e formazione di caverna primaria);
— disseminazione linfoematogena precoce in sede polmonare o extrapolmonare;
— partecipazione della pleura.

L'adenopatia ilare può dare ipofonesi nella regione interscapolovertebrale (*segno di Kramer*) e soffio bronchiale se a contatto con un grosso bronco (*segno di D'Espine*), ottusità alla percussione dalla seconda alla quinta vertebra dorsale (*segno di De La Camp*).

L'adenopatia in genere subisce una evoluzione fibrocalcifica.

La ***TBC polmonare post-primaria***, comprende vari quadri anatomo-clinici (causati da reinfezione endogena o superinfezione esogena); può venire distinta in forme diverse:

1) ***TBC miliare*** (per disseminazione ematogena dalle adenopatie fibrocalcifiche della TBC primaria): è caratterizzata dal tubercolo miliarico, a tendenza produttiva. La miliare può essere diffusa e in tal caso venire distinta in:

— *acuta*: febbre elevata, continua o remittente, dispnea notevole, tosse stizzosa, cianosi e tachicardia, cui possono aggiungersi:

a) obnubilamento del sensorio, splenomegalia e talora roseola: *forma simil-tifoidea* (differisce dalla tifoide per la tachicardia, la dispnea e la cianosi);

b) sintomatologia di tipo meningitico (*forma meningea*);

c) talora la dispnea e la cianosi sono assai gravi (*forma asfittica*).

Il quadro radiologico della miliare acuta è caratterizzato da ombre miliari piccole e assai fitte, a limiti

sfumati e a debole densità, disseminate nei campi polmonari, soprattutto nei superiori (v. Fig. 8-22);

— *sub-acuta*: dispnea, tosse, cianosi, febricola, sudorazione notturna. I tubercoli miliarici sono di maggiore volume e meno disseminati rispetto alla miliare acuta;

— *cronica*: ad andamento torpido, con scarsa sintomatologia, astenia, deperimento, anoressia, ecc.

La miliare può essere anche circoscritta: per lo più a sede apicale, con notevole tendenza all'evoluzione sclerocicatriziale (v. Fig. 8-23);

2) ***TBC polmonare essudativa*** (nodulare, in quanto caratterizzata dal nodulo tubercolare, a tendenza infiltrativa) è espressione di una notevole recettività del paziente verso la malattia. La TBC polmonare essudativa può presentarsi sotto diversi processi anatomo-clinici.

— *infiltrato tisiogeno*: interessa una parte di lobo polmonare, per lo più in sede sottoclaveare (tipo Assmann-Redeker; v. Fig. 8-24); può evolvere dalla completa risoluzione alla cavernizzazione. L'esordio può essere subdolo, a volte con quadro pseudoinfluenzale; talora apre la scena una emottisi d'allarme. La sintomatologia successivamente è caratterizzata da tosse stizzosa, con modico escreato talora emoftoico, febricola e sintomi generali (astenia, anoressia e sudorazione notturna).

Obbiettivamente si ha ipofonesi circoscritta, con reperto di rantoli crepitanti o sub-crepitanti e, nel caso di compartecipazione pleurica, di sfregamenti localizzati.

Radiologicamente si evidenzia un'opacità per lo più rotondeggiante e a limiti sfumati (a volte con aspetto "a nuvola"), nel cui contesto possono comparire piccole aree iperchiare per fenomeni di rammollimento, che tendono a confluire in una grossa immagine cavitaria-centrale (*caverna precoce*);

— *lobite caseosa*: è un focolaio essudativo di maggiore estensione rispetto all'infiltrato tisiogeno, ad estensione lobare (per lo più interessa i lobi superiori). La sintomatologia consiste in febbre elevata, tosse stizzosa, spiccati sintomi generali. L'obbiettività locale consiste in aumento del f.v.t., ipofonesi od ottusità, soffio bronchiale, con rantoli sub-crepitanti e nella fase di escavazione reperti cavitari. Radiologicamente: opacamento che occupa quasi tutto il lobo polmonare, con netta delimitazione scissurale, dapprima omogeneo, nel cui contesto poi compaiono aree iperchiare con aspetto a mollica di pane o a nido d'ape (v. Fig. 8-25).

È rara la regressione completa, mentre più frequentemente si ha la evoluzione tisiogena.

— *polmonite caseosa* (processo infiltrativo caseoso che interessa più lobi o un intero polmone) e *broncopolmonite caseosa a focolai disseminati* in uno o entrambi i polmoni: febbre alta, dispnea intensa a volte con cianosi, tosse intensa con espettorato mucopurulento, talora emoftoico, imponenti sintomi generali.

Obbiettivamente: aree circoscritte di ipofonesi e reperto di rantoli crepitanti e subcrepitanti.

Radiologicamente: disseminazione di opacità irregolarmente rotondeggianti, spesso confluenti tra di loro (v. Fig. 8-26), nel cui contesto compaiono immagini cavitarie (*caverna secondaria*).

3) ***TBC polmonare cavitaria*** (tisi polmonare cronica).

La TBC cavitaria, in rapporto al periodo di insorgenza, si può distinguere in: primaria (che origina dal complesso primario), secondaria (caverne precoci della TBC essudativa post-primaria) e terziaria (caverne tardive, a comparsa tardiva nel corso della TBC post-primaria. Il processo può essere circoscritto o monolaterale e diffuso o bilaterale e può associarsi a fenomeni di caseosi (*TBC ulcero-caseosa*) o di sclerosi interstiziale (*tisi ulcero-fibrosa*; v. Fig. 8-27).

Obbiettivamente: suono timpanico o metallico in caso di caverne di notevole dimensione e relativamente superficiali, con relativo cambiamento di suono in rapporto all'apertura o chiusura della bocca; soffio bronchiale, spesso anforico, rantoli gorgoglianti, broncofonia, pettoriloquia.

Le manifestazioni della TBC cavitaria possono essere assai varie: da quadri muti od oligosintomatici a quadri molto ricchi (talora con emottisi e pneumotorace spontaneo), che possono arrivare, specie le forme ulcero-fibrose, alla insufficienza respiratoria e al cuore polmonare cronico.

L'esame radiologico, che va sempre integrato dall'esame stratigrafico, consente uno studio analitico delle caverne (spessore del cercine opaco, livello idroaereo, bronco di drenaggio, ecc.).

La TBC può anche dare forme cliniche particolari:

— *localizzazioni bronchiali* con tosse intensa ed espettorato notevole, febricola, respiro ansimante (wheezing);

— opacità omogenea rotondeggiante, ben delimitata (tubercoloma, v. Fig. 8-35, E), clinicamente silente o con febricola e toracoalgia;

— forme a tendenza fibrosa (lobiti fibrose retrattili e fibrotorace).

Manifestazioni delle fibrosi polmonari

Sotto la denominazione di *fibrosi polmonare* sono comprese forme morbose a varia etiopatogenesi, che hanno in comune la caratteristica di una neoformazione nel contesto del parenchima polmonare di quote fibro-connettivali.

Dal lato anatomo-clinico si possono distinguere:

— ***forme parziali o localizzate***, che interessano solo una parte dei polmoni; esse rappresentano per lo più l'esito di processi infettivi, più spesso di natura tubercolare (tbc, ascessi, micosi, ecc.);

— ***forme diffuse***, che interessano diffusamente entrambi i polmoni; queste ultime in genere provocano una insufficienza respiratoria.

Le *fibrosi polmonari* possono essere:

— ***primitive:***

— *sindrome di Hamman-Rich*: dispnea, tosse, cianosi, ippocratismo digitale, a decorso rapidamente ingravescente, che porta all'exitus in pochi mesi, con un quadro di insufficienza cardiorespiratoria;

— *morbo di Scadding*: fibrosi nodulare cronica, che evolve in modo lentamente progressivo, nel corso di molti anni;

— *morbo di Waldorf e Kaplan*: sclerosi lenta, con decorso ancora più lungo;

— ***secondarie:***

— per reazione connettivale conseguente a processi di varia natura: agenti infettivi (bacillo di Kock, batteri, parassiti e virus: le pneumovirosi possono con relativa facilità esitare in fibrosi);

— stasi polmonare cronica;

— radiazioni ionizzanti;

— inalazione di sostanze chimiche (erbicidi, quali il paraquat, lacca per capelli, ecc.);

— forme associate a processi morbosi a carattere sistemico (sarcoidosi, sclerodermia, artrite reumatoide, tesaurismosi, emosiderosi);

— reazioni a medicamenti (idralazina, busulfano, ecc.);

— ipersensibilità allergica (polmone dell'agricoltore);

— pneumoconiosi (silicosi, asbetosi, berilliosi).

Sintomatologia

La *sintomatologia* delle F.I.D. (fibrosi interstiziali diffuse), è caratterizzata da: dispnea, cianosi, tosse secca, dimagramento ed ippocratismo digitale.

L'*obiettività toracica* può essere completamente negativa o può evidenziare retrazione della gabbia, diminuzione e talora aumento del f.v.t., ipofonesi, diminuzione del murmure e si possono apprezzare rumori bronchiali secchi e umidi; si possono stabilire zone di atelettasie e bronchiettasie. In un tempo successivo si riscontra ipertrofia del ventricolo destro, con quadro di insufficienza cardio-circolatoria di tipo congestizio.

Il quadro clinico, caratterizzato da una progressiva compromissione della funzione respiratoria, non suole essere indicativo della forma morbosa, di maggiore utilità riuscendo l'esame radiologico.

Radiologicamente si evidenzia una reticolazione o reticolo-nodulazione o la presenza di grosse travate ilifughe, fino al reperto del polmone cosiddetto «ad alveare», per l'intersecarsi delle travate fibrose e la presenza di formazioni bronchiettasiche soprattutto basilari (vedi Fig. 8-18 e 8-19).

Le prove funzionali evidenziano:

— quadro spirometrico di tipo restrittivo;

— $\dot{V}$ di base aumentata;

— Volume corrente (VC) diminuito;

— compliance diminuita;

— TlCO diminuito;

— PO_2 diminuita;

— resistenze arteriolari diminuite.

Insufficienza respiratoria (I.R.)

Per insufficienza respiratoria si intende un decremento dell'efficienza di una o più fasi della funzione respiratoria.

L'I.R. si può distinguere in:

— ***latente*** (compensata) se la deficienza compare soltanto dopo lieve sforzo fisico;

— ***manifesta*** (scompensata) se la sintomatologia clinica compare anche in condizioni di riposo.

Si parla di *insufficienza parziale* in caso di ipossiemia e di *insufficienza globale* se all'ipossiemia si associa l'ipercapnia.

Inoltre, in rapporto alle modalità di insorgenza ed alla durata, l'I.R. si può distinguere in *acuta* e *cronica*.

Insufficienza respiratoria acuta

Insorge rapidamente in soggetti con patologia polmonare recente, in conseguenza di intossicazioni acute, ostruzione acuta delle vie respiratorie da corpo estraneo, trombosi polmonare, pneumotorace ipertensivo, disfunzione dei centri respiratori.

Il sintomo dominante è rappresentato da intensa dispnea a riposo e da cianosi.

Insufficienza respiratoria cronica

Rappresenta essenzialmente lo stadio terminale delle broncopneumopatie croniche ostruttive e delle fibrosi polmonari, anche se molteplici altri fattori ed eventi patologici possono intervenire nella sua genesi.

Sintomatologia

I pazienti si presentano dispnoici, cianotici, irritabili ed agitati, disorientati temporo-spazialmente, torpidi, con difficoltà all'ideazione ed alla loquela; si lagnano di cefalea, disturbi motori (tremori muscolari, scosse tonico-cloniche), insonnia notturna e sonnolenza diurna.

L'*obbiettività* a carico del torace evidenzia di solito ipomobilità della gabbia toracica, con rientramenti inspiratori ed un reperto ascoltatorio di tipo bronco-

spastico, con associati fatti umidi, per aumentata secrezione bronchiale. Il polso è frequente e si ha dilatazione dei capillari periferici (donde il calore delle estremità); possono comparire turbe del ritmo cardiaco. La pressione arteriosa sistemica nelle prime fasi suole innalzarsi, mentre si abbassa nelle fasi terminali; la pressione dell'arteria polmonare si innalza.

È interessato anche il distretto renale, con comparsa di oliguria ed anuria (per riduzione del flusso plasmatico renale e del filtrato glomerulare). In relazione alla ipercapnia si ha ipersecrezione sudorale, salivare, bronchiale e gastrica può insorgere ulcera peptica, facilmente sanguinante a causa di alterazioni dei processi emocoagulativi (conseguenti a coagulazione intravasale disseminata). Possono essere presenti anche alterazioni sensoriali (ad esempio, a carico dell'occhio, con esoftalmo, diminuzione del campo visivo e dell'accomodazione, edema papillare). Il danno metabolico cerebrale conseguente all'ipossia e soprattutto all'ipercapnia ed all'acidosi respiratoria può raggiungere notevole severità, fino al *coma ipercapnico*.

Per ***encefalopatia respiratoria*** si intende il complesso dei sintomi neuropsichici connessi all'acidosi respiratoria; essa viene distinta in quattro stadi:

— I stadio: cefalea, inversione del ritmo sonno-veglia, disturbi caratteriali, miosi;

— II stadio: torpore, disorientamento temporo-spaziale, tremori, disgrafia;

— III stadio: stato confusionale, Babinski;

— IV stadio: coma.

La gravità di uno stato ipercapnico, oltre che dal valore della $PaCO_2$ e dalla sua durata, dipende dalla rapidità con cui l'ipercapnia si stabilisce; è questa in gran parte la causa del brusco aggravamento che sopravviene in pazienti broncopneumopatici cronici in discreto compenso a seguito di una riacutizzazione della flogosi delle vie respiratorie.

La sindrome di Pickwick (sindrome cardiorespiratoria dell'obeso)

La sindrome di Pickwick (che piglia il nome dal personaggio descritto da Dickens nel suo romanzo) è caratterizzata dalla seguente triade fenomenologica: obesità marcata, ipersonnia ed ipoventilazione alveolare.

Colpisce preferibilmente il sesso maschile e può manifestarsi nelle varie epoche della vita.

I pazienti si presentano, oltre che obesi, cianotici, dispnoici, sonnolenti, talora bradicardici e con una "respirazione periodica" (cioè con fasi di apnea e di respirazione in "crescendo" - "decrescendo") piuttosto superficiale (V. Fig. 4.28.)

L'insufficienza respiratoria trae origine dalla insufficienza ventilatoria.

L'eccessivo accumulo di grasso a livello della parete toracica e dell'addome, limitando le escursioni toraco-diaframmatiche, provoca una insufficienza ventilatoria di tipo restrittivo e conseguentemente una ipoventilazione alveolare, che può spingersi fino all'insufficienza respiratoria. L'ipossia è causa di cianosi e l'ipercapnia è responsabile della carbonarcosi, che si appalesa inizialmente con sonnolenza improvvisa e invincibile: il paziente si addormenta mentre lavora, mangia o conversa; la sonnolenza, che dapprima cede facilmente al richiamo, si fa via via più intensa, tanto da poter passare al torpore ed infine al coma (*coma ipercapnico*).

Nella tabella 7-7 sono riportate le manifestazioni prevalenti dell'ipossia e dell'ipercapnia.

Per la patogenesi viene anche prospettata una alterazione anatomo-funzionale del S.N.C., con danno dei centri nervosi della fame, del sonno, della veglia e del ritmo respiratorio.

Poiché l'insufficienza ventilatoria porta ristagno

TABELLA 7-7. Manifestazioni prevalenti dell'ipossia e dell'ipercapnia

Ipossia	*Ipercapnia*
— irrequietezza motoria; menomazione delle funzioni motorie e di giudizio; — cefalea, confusione, delirio; — diminuzione del visus; — ipotensione; — tachicardia; — cianosi centrale; — estremità calde (da vasodilatazione).	— cefalea; — vertigini; — confusione; — perdita di coscienza; — miosi; — congestione delle vene del fondo oculare; papilledema; — ipertensione arteriosa; — tachicardia; — ipersudorazione, scialorrea, ipersecrezione bronchiale, ipersecrezione gastrica; — oliguria.

Nelle tabelle 7-4 e 7-5 sono stati riportati i meccanismi con cui l'ipossia porta al cuore polmonare cronico.

del secreto bronchiale, si instaura facilmente una flogosi bronchiale, che viene ad aggravare l'insufficienza respiratoria, realizzandosi così un circolo vizioso (*sindrome di Pickwick impura*).

Dal punto di vista funzionale si riscontra:

— deficit ventilatorio di tipo restrittivo;

— aumento delle resistenze dinamiche extrapolmonari;

— normali resistenze dinamiche intrapolmonari;

— compliance normale;

— diminuzione del volume corrente;

— respirazione rapida, superficiale e periodica.

Le alterazioni emogassimetriche possono consistere in una diminuzione discreta della PaO_2 o in una diminuzione spiccata, nel qual caso si associa aumento della $PaCO_2$.

Le sindromi paraneoplastiche

Nei tumori broncopolmonari, così come, benché con minore frequenza, in altre neoplasie viscerali, possono insorgere delle manifestazioni cliniche di vario tipo, che vengono inquadrate in alcune *sindromi cosiddette paraneoplastiche*.

Si tratta di manifestazioni a distanza, che appaiono correlabili con la presenza della neoplasia (scompaiono con la rimozione chirurgica o con il trattamento farmacologico o radiologico della neoplasia stessa, per ricomparire in occasione di una eventuale recidiva), senza far parte del suo quadro abituale. Esse possono venire riportate a meccanismi vari: increzione ectopica di ormoni, meccanismi di tipo immunologico (Bonomo L.), alterata responsività tissutale indotta in via riflessa da stimoli a partenza dalla neoplasia, tesaurizzazione o captazione competitiva di ormoni, vitamine e sostanze tessutali attive.

Gli elementi essenziali delle sindromi paraneoplastiche sono:

— si presentano come entità morbosa autonoma, che può talora precedere, anche di molto, la comparsa dei sintomi diretti della neoplasia;

— l'evoluzione è intimamente correlata con l'affezione neoplastica;

— il quadro clinico può essere assai polimorfo.

Il loro riconoscimento appare di notevole importanza, in quanto può riuscire utile per il riconoscimento precoce della neoplasia.

Le sindromi paraneoplastiche si possono differenziare in base a criteri clinici. Ne ricordiamo le principali:

Sindromi endocrine:

— *sindrome di Cushing paraneoplastica*: per iperstimolazione del cortico-surrenale da parte dell'ACTH prodotto da una neoplasia, con conseguenti livelli assai elevati di cortisolemia, ipokaliemia e melanodermia spiccata;

— *sindrome di Schwartz-Bartter*: per inappropriata secrezione di ADH si ha iperidratazione extracellulare con iponatriemia ed iperosmolarità urinaria con ipernatriuria;

— *ipercalcemia* per produzione da parte della neoplasia (carcinoma della prostata, della mammella, dei bronchi) di sostanze che attivano gli osteoclasti (polipeptide simile al paratormone o una prostaglandina PGE_2); allorché la calcemia tocca i 12 mg. % si può instaurare anoressia, nausea, coma;

— *ipoglicemia paraneoplastica*: per produzione ectopica di insulina o di sequenza di aminoacidi simili ad una delle due catene dell'insulina (insulinoide);

— *increzione ectopica di gonadotropina* (per tumori broncogeni, epatomi, ca gastrici): si manifesta con pubertà precoce, ginecomastia ed associata osteoartropatia ipertrofizzante (Morandi);

— *ipertiroidismo* per aumento del TSH: rapida perdita di peso, tachicardia, con assenza dei segni oculari (neoplasie dell'apparato digerente, del polmone o della prostata).

Sindromi neurologiche (sono le più frequenti):

— *polineurite paraneoplastica*: può precedere di diversi mesi la estrinsecazione clinica della neoplasia;

— *leucoencefalopatia progressiva multifocale* a patogenesi immunologica (soprattutto nella leucemia linfatica cronica e nell'Hodgkin);

— *neuropatie sensoriali*: parestesie con dolore intenso, poi incoordinamento motorio di tipo atassico e infine anestesia totale (di solito da carcinoma broncogeno);

— *atrofia diffusa cerebellare*: con dismetria, adiadococinesia, andatura a stella.

Sindromi cardio-vascolari:

— *tromboflebite migrante*: è una delle affezioni paraneoplastiche più note e frequenti (si osserva soprattutto nel carcinoma polmonare, gastrico e pancreatico); è resistente alla terapia anticoagulante;

— *arterite gigante-cellulare di Horton* a sede temporale ed extratemporale, spesso accompagnata da polimialgia rizomelica (nei tumori broncogeni); è resistente al trattamento corticosteroideo;

— *sindrome di Raynaud*: per produzione di crioglobuline; si può arrivare alla gangrena delle estremità distali delle dita;

— *endocardite verrucosa abatterica embolizzante*: per lo più a sede mitralica; spesso è causa di morte improvvisa per embolia cerebrale (carcinomi broncogeni, prostatici, mammari).

Sindromi ematologiche:

— *policitemia paraneoplastica*: per secrezione ectopica di eritropoietina (neoplasie renali, fibromiomi uterini);

— *anemie paraneoplastiche*. Sono abbastanza frequenti, soprattutto nei tumori delle strutture immunocompetenti e nei tumori epiteliali: per meccanismo carenziale (tesaurizzazione di cianocobalamina da parte del tessuto mielomatoso e conseguente anemia megaloblastica) o per emolisi da autoanticorpi caldi;

— *sindromi emorragiche* per massiva fibrinolisi conseguente a liberazione di proteasi tissutali o di Kinasi (carcinomi prostatici, polmonari o gastrici);

— *macroglobulinemie paraneoplastiche*: per attivazione delle strutture linfatiche immunocompetenti regionali nei linfonodi metastatici, con produzione di crioglobuline o di fattore reumatoide (Bonomo e Morandi); talora quadri di leucemia linfatica cronica con contemporanea presenza di carcinomi (neoplasia paraneoplastica).

Sindromi reumatologiche (sono tra le più frequenti, specialmente nel carcinoma polmonare e prostatico):

— *quadri articolari e fibromialgici*: osteoartropatia ipertrofizzante di Pierre-Marie (dita a bacchetta di tamburo, unghie a vetrino di orologio, con caratteristica sintomatologica dolorosa delle parti interessate), poliartrite pseudoreumatoide, polimialgia reumatica, sindrome spalla-mano, periartrite scapolo-omerale, ecc.;

— *connettiviti paraneoplastiche* (più frequente la dermatomiosite, più raro il LES e ancor più la sclerodermia).

Sindromi dermatologiche:

— prurito;

— seborrea;

— acanthosis nigricans: chiazze, spesso simmetriche, di tipo verrucoso, di colore bruno od ocraceo, soprattutto alle ascelle, all'inguine e al cavo popliteo;

— herpes zoster: è frequente in tutti i tipi di neoplasia.

Va inoltre tenuto presente che si può anche verificare comparsa di linfomi maligni in corso di connettiviti (soprattutto LES e sindrome di Sjögren).

CAPITOLO OTTAVO

ESPLORAZIONE STRUMENTALE DELL'APPARATO RESPIRATORIO

L'esame diagnostico dell'apparato respiratorio si avvale di svariate indagini strumentali, alcune rivolte all'accertamento delle condizioni anatomo-funzionali, altre più esclusivamente deputate all'esplorazione funzionale.

Trattasi di un campo di indagine in continua evoluzione: accanto a mezzi di esplorazione che potremmo definire tradizionali, ne compaiono di nuovi, il tutto venendosi ad affiancare all'esame fisico, che anche in questo settore resta sempre, come si è più volte detto, l'esame fondamentale per lo studio del malato.

LE INDAGINI RADIOLOGICHE DEL TORACE

Premesse

L'esplorazione radiologica costituisce il primo e più valido ausilio diagnostico della clinica nello studio delle malattie dell'apparato respiratorio.

Le tecniche che sfruttano la proprietà dei raggi X di attraversare i campi in maniera differenziata a seconda della densità, e di cui oggi ci si avvale, sono numerose, esistendo anche la possibilità di ricorrere a mezzi di contrasto opachi o gassosi.

L'esame radiologico del torace è divenuto una ricerca di routine nella clinica, non costituendo soltanto un mezzo sussidiario all'indagine clinica per confermare e approfondire nei dettagli una affezione polmonare già diagnosticata clinicamente, ma molte volte un mezzo indispensabile per accertare una condizione patologica non rilevabile all'esame fisico.

I rapporti tra esame clinico ed esame radiologico vanno correttamente impostati tenendo presente che:

— l'esame clinico deve sempre precedere quello radiologico, in modo che questo venga eseguito in base a precise indicazioni;

— così come non tutti i rilievi radiologici hanno un corrispettivo clinico, ugualmente non tutti i rilievi obbiettivi clinici hanno riscontro radiologico (reazioni pleuriche non essudative, piccoli focolai congestizi o piccoli versamenti, specie poi se sullo sfondo di una diffusa o circoscritta iperdiafonia o ipodiafonia o addirittura di opacità).

L'esame radiologico del torace risulta assai ricco di contrasto, data la diversità di densità dei tessuti che lo compongono ed in particolare la presenza di aria alveolare.

L'esame radiologico, se pur molte volte fornisce delle immagini caratteristiche di determinati processi patologici pleuro-polmonari, non sempre è in grado di consentire delle deduzioni diagnostiche, potendo tali rilievi acquistare valore decisivo solo se integrati e correlati con la valutazione clinica. Pertanto, indagine clinica ed indagine radiologica non vanno disgiunte l'una dall'altra, costituendo la seconda un complemento utile e talora indispensabile della prima.

L'esplorazione radiologica dell'apparato respiratorio si avvale di varie tecniche e metodi, in rapporto ai problemi connessi con le difficoltà di indagine che si riscontrano in questo studio, soprattutto sotto l'aspetto funzionale.

L'esame radiologico tradizionale del torace costituisce una tecnica di indagine di quotidiano impiego per il medico; esso non si esaurisce in ogni caso nella radioscopia e nell'esame standard in proiezione sagittale, ma talora deve essere approfondito con altre tecniche. La *tomografia* trova nell'apparato respiratorio la sua più frequente applicazione. La *chimografia* ha delle precise indicazioni, che sono soprattutto quelle dello studio dei movimenti del diaframma e del mediastino. La *cinescopia* trova assai utili applicazioni per uno studio funzionale dell'apparato respiratorio anche su collettività.

Ad ampliare le possibilità di indagine radiologica dell'apparato respiratorio sono poi venute le tecniche di esame con radionuclidi.

L'*esame radioscopico del torace* va eseguito con metodo, iniziando con un esame dei campi polmonari nella visione di insieme e passando poi ad una visione analitica, campo per campo, in diverse proiezioni e atteggiamenti del paziente, con particolare riferimento al diaframma ed ai seni costofrenici. Particolare attenzione va dedicata allo studio del mediastino, con riferimento anche alla posizione della trachea e dei grossi bronchi, completato eventualmente dallo studio dell'esofago con bolo opaco.

Dall'esame radioscopico dipende in tanta parte la corretta interpretazione dei rilievi nell'ambito respiratorio. Con l'esame radioscopico è anche facile ispezionare i seni paranasali, essendo utile nella valutazione complessiva funzionale respiratoria l'esplorazione di questo distretto. Assai più ricco di possibilità riesce lo studio se eseguito coll'intensificatore di brillanza, che consente un risparmio della dose di radiazioni.

Il radiogramma del torace

Reperti pleuropolmonari in condizioni normali

Data la presenza di strutture anatomiche diverse, con diversa capacità di trattenere i raggi X che le attraversano, la pellicola radiografica risulterà diversamente impressionata.

L'esame radiografico consiste nel fissare sulla lastra le

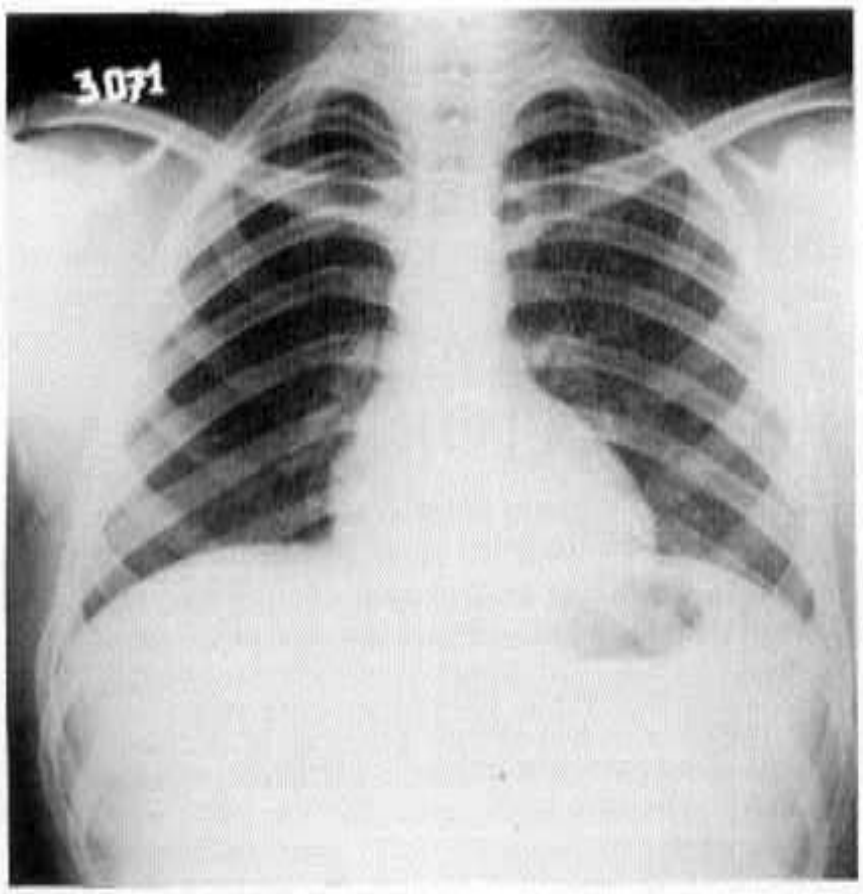

Fig. 8.1. Rx torace in anteroposteriore; reperto normale.

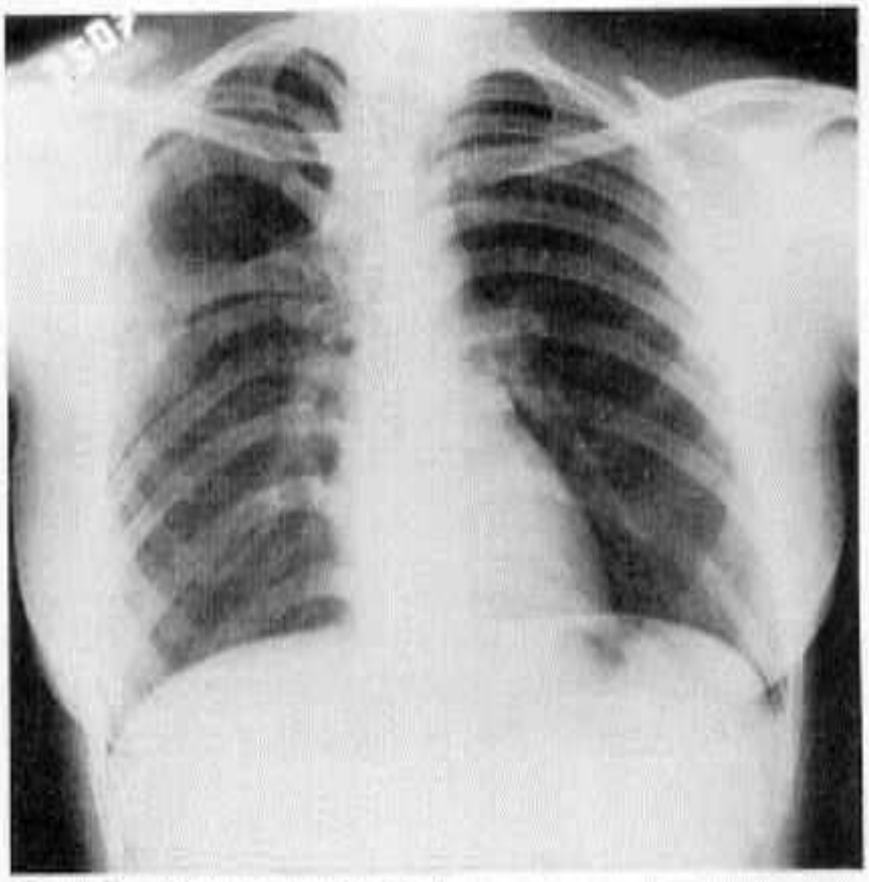

Fig. 8.2. Ponti ossei intercostali.

varie immagini di contrasto ricavate dalla somma di tutte le strutture investite dai raggi X. La proiezione fondamentale è quella sagittale dorso-ventrale, che offre una visione di quasi tutto il parenchima polmonare (Fig. 8-1); sono complementari a questa proiezione le due laterali (destra e sinistra), che evidenziano le aree retrosternali e retrocardiache, le scissure pleuriche interlobari, il profilo diaframmatico e l'ilo polmonare e le due oblique (anteriore destra e anteriore sinistra, rispettivamente con la spalla destra o sinistra appoggiata sulla lastra radiografica). Queste ultime ben si prestano per lo studio del campo polmonare destro o sinistro, della trachea, dell'arteria polmonare.

Si può anche ottenere una visione tridimensionale dell'apparato respiratorio a mezzo della *stereografia*, eseguendo due radiogrammi mentre il paziente tiene una identica posizione, ma con il tubo catodico collocato simmetricamente ai lati della linea mediana (con distanza tra le due proiezioni identica alla distanza interpupillare).

La *stratigrafia* (che scompone in tanti strati le strutture attraversate dai raggi X eliminando le immagini delle strutture che si trovano al di fuori degli strati prescelti per l'esame) riesce di estrema utilità per la ricerca di formazioni cavitarie nel contesto di infiltrati polmonari, per lo studio della pervietà dei grossi bronchi, per la definizione morfologica di masse polmonari o ilari.

La *schermografia*, che consente di riprodurre con metodo fotografico l'immagine radiografica del torace su pellicole di piccole dimensioni, ben si presta come esame di screening nelle collettività.

Tra le strutture che partecipano alla formazione dell'immagine radiologica del torace, oltre all'apparato respiratorio, sono da considerare le parti molli, lo scheletro e gli organi mediastinici. Fra l'altro, i capezzoli (maschili e femminili) possono dare una opacità rotondeggiante, che può essere causa di errori (Fig. 8-16). Altre opacità senza significato patologico possono essere date dalle mammelle, dal muscolo pettorale (v. Fig. 8-14), dal margine interno della scapola, da ponti ossei intercostali (Fig. 8-2) dalle

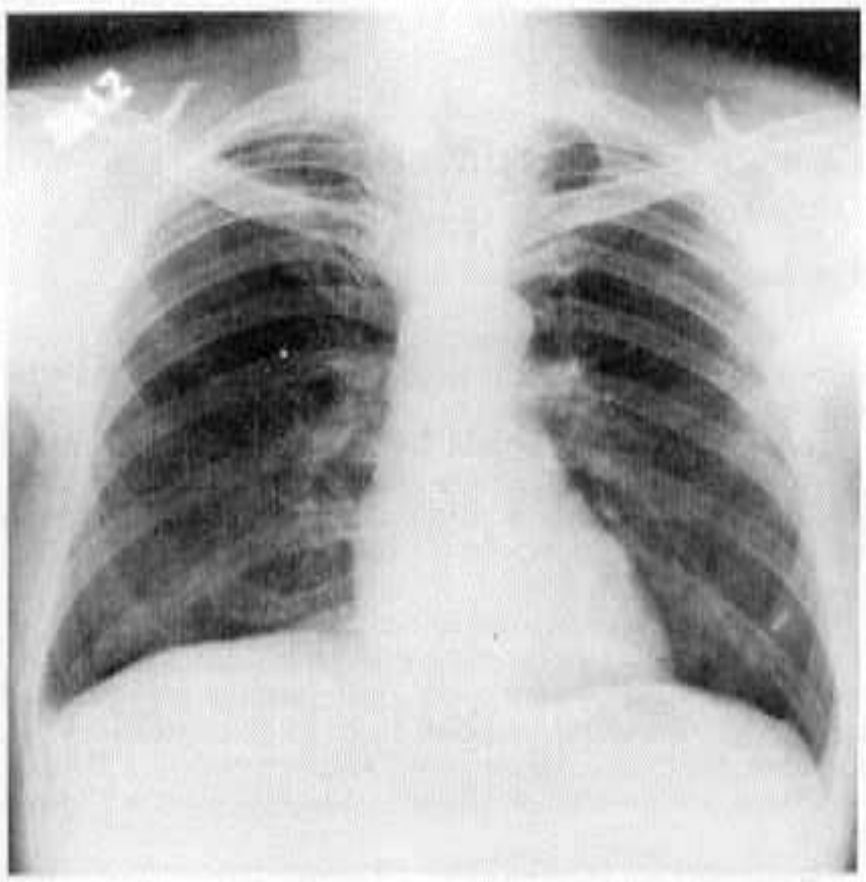

Fig. 8.3. Calcificazioni di cartilagini costali.

cartilagini costali calcificate (Fig. 8-3). L'immagine corrispondente all'ilo polmonare si presenta più densa e strutturata del polmone circostante; essa risulta dall'insieme delle formazioni che costituiscono l'ilo anatomico (arteria e vene polmonari, bronco, vasi e gangli linfatici); sono in particolare le arterie polmonari che conferiscono la maggiore densità all'ilo.

Il normale parenchima aereato si presenta come una fine reticolazione, in cui si innestano delle piccole immagini dense e rotonde, date da vasi presi di infilata e spesso accompagnati da piccoli anelli trasparenti, dati dai bronchi anch'essi presi di infilata. Sono soprattutto le arterie polmonari che

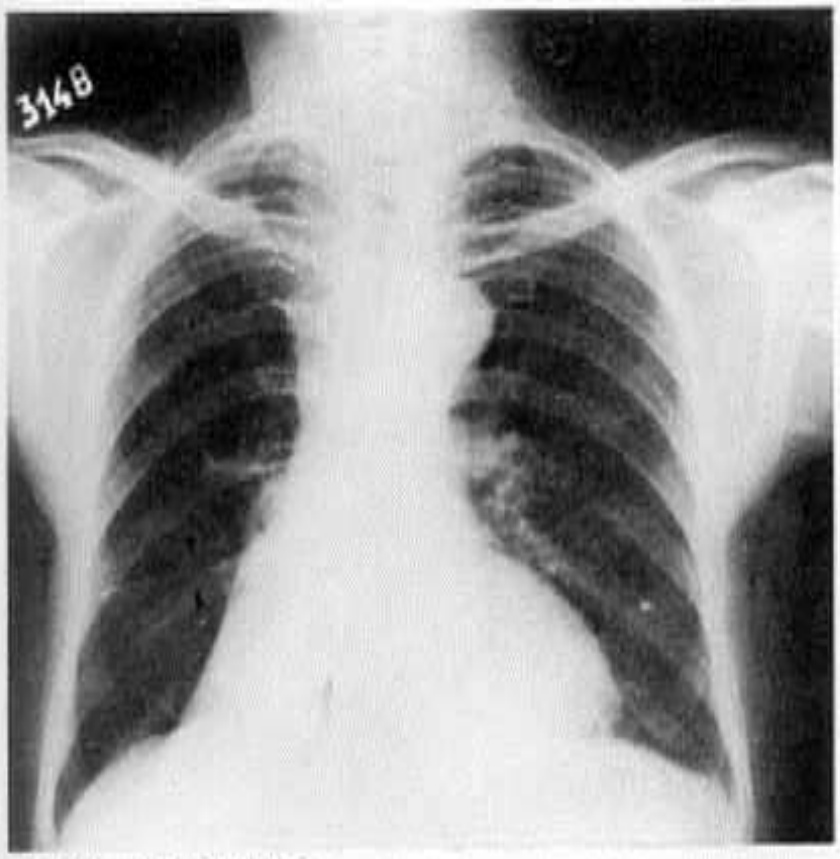

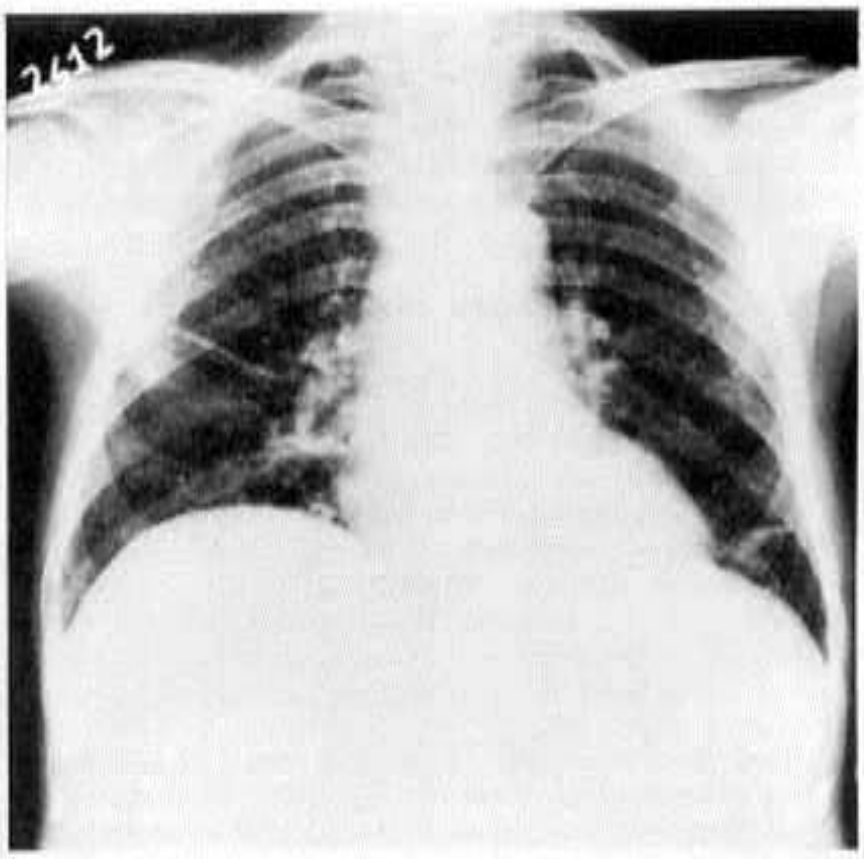

A

Fig. 8.4. Stria capillare.

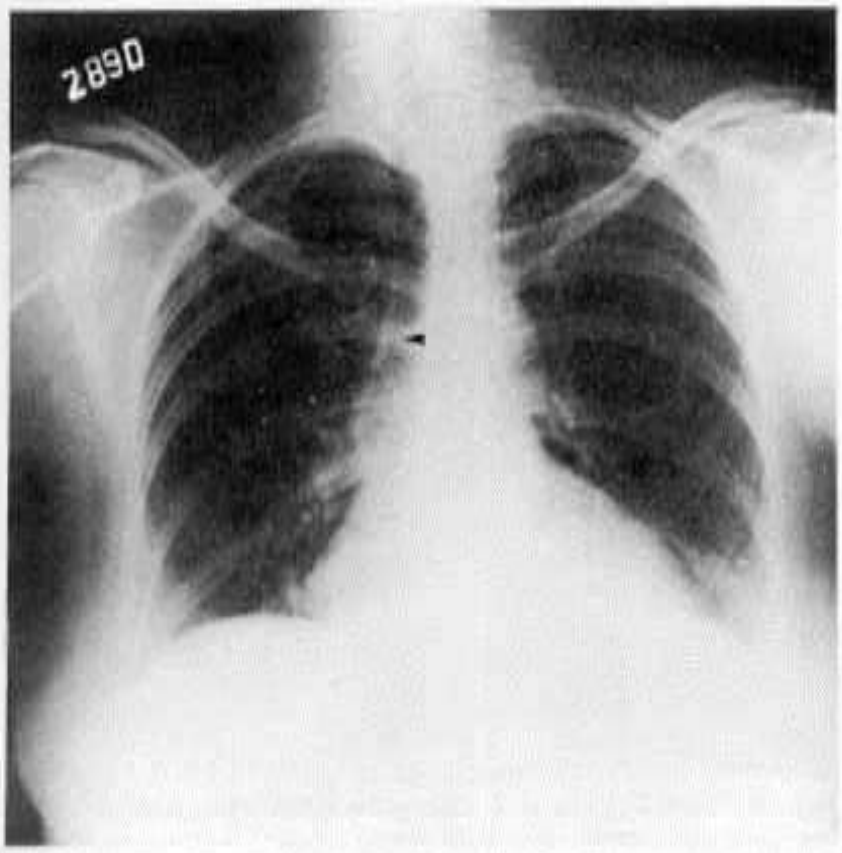

Fig. 8.5. Lobo della vena azigos.

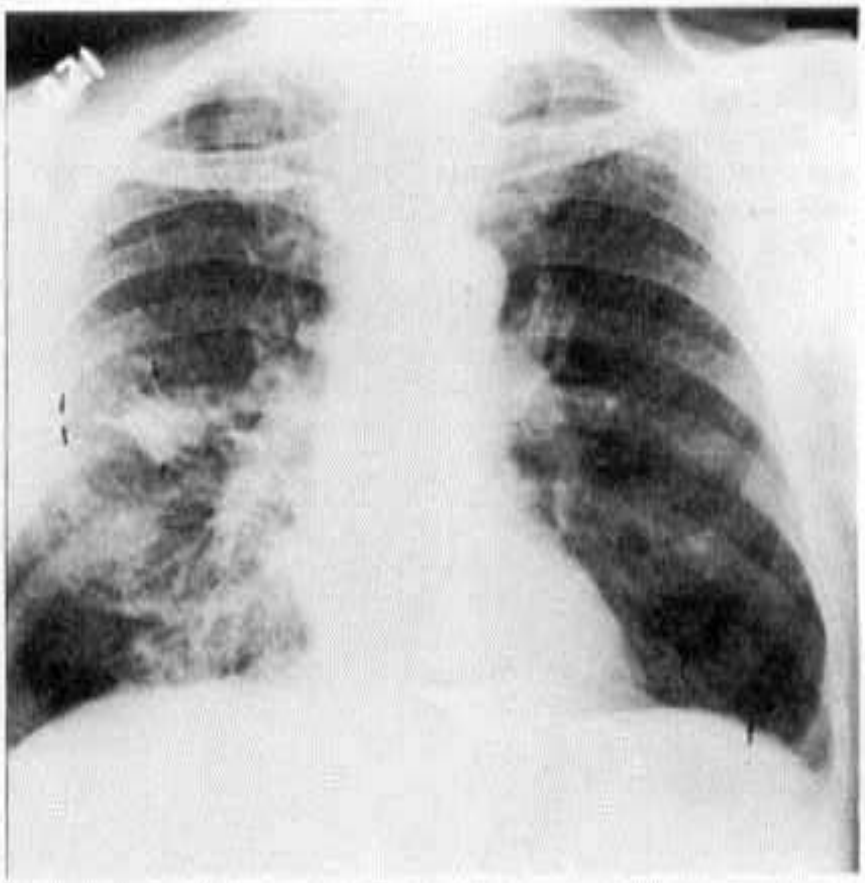

B

Fig. 8.6/A, B. A) Rinforzo diffuso della trama di tipo peribronchitico con aree di iperdiafania e strie di atelettasia lamellare alla base di destra; addensamento fibroso degli ili (broncopatia cronica ostruttiva); B) spiccato e diffuso rinforzo della trama di tipo prevalentemente peribronchitico; a destra esiti di scissurite della piccola scissura e pinzettatura a tenda di campo della cupola diaframmatica; iperdiafania basilare bilateralmente, con immagini riferibili a bronchiettasie alla base di sinistra. Addensamento fibroso degli ili (broncopatia cronica ostruttiva bronchiettasica, con esiti di pleurite interlobare e diaframmatica destra).

concorrono a dare al disegno polmonare normale le immagini di maggiore rilievo.

Le pleure, che normalmente sono trasparenti, possono dare immagini opache a strie assai sottili (strie capillari), se prese di taglio in corrispondenza delle pliche interlobari (Fig. 8-4). Le scissure interlobari frequentemente presentano varianti o anomalie; a destra sulla proiezione sinistro-destra sono disposte come un'elica a tre pale, di cui la superiore e l'inferiore appartengono alla grande scissura e la media alla piccola scissura.

Si può così accertare la presenza di *lobi polmonari accessori*: lobo della vena azigos (Fig. 8-5), lobo infracardiaco, lobo accessorio posteriore, lobo medio accessorio sinistro.

Nel radiogramma in proiezione postero-anteriore i campi polmonari vengono suddivisi in *superiore* (che comprende i due apici), *medio* (che dal piano clavicolare arriva al

margine anteriore della III costola) e *inferiore* (che da quest'ultimo scende fino al diaframma).

Limitandoci alle evenienze patologiche più comuni che hanno un riscontro radiologico, inizieremo da quelle bronchiali per poi passare a quelle polmonari e pleuriche; per un ulteriore approfondimento rimandiamo ai trattati della specialità.

Reperti nelle principali condizioni patologiche polmonari

Dato l'interesse che l'esame radiologico del torace riveste per il medico pratico, riteniamo opportuno corredare l'esposizione con una varia documentazione iconografica.

Bronchite e peribronchite: accentuazione diffusa e spiccata del disegno polmonare, con carattere prevalentemente peribronchiale. Suole essere presente un enfisema diffuso o basilare, sotto forma di ipertrasparenza (Fig. 8-6). Questo quadro va differenziato da: fibrosi interstiziale diffusa, tbc interstiziale diffusa, stasi polmonare, linfangite carcinomatosa, ecc.

Atelettasia lamellare: alla base di uno o di entrambi gli ambiti polmonari si osservano delle strie radiopache orizzontali (larghe alcuni millimetri): sono strie atelettasiche che possono essere causate da disturbi della ventilazione locale per occlusione di piccoli bronchi, da sollevamento del diaframma per condizioni patologiche addominali, da stasi circolatoria (v. Fig. 8-6-A e 11-22). Queste strie vengono anche definite *strie di Kerley* (A se interessano la regione perilare e B se interessano la periferia ed in particolare le basi polmonari).

Enfisema polmonare: gli emitoraci si presentano espansi con emidiaframmi abbassati ed ipomobili e gli spazi intercostali ampliati; iperdiafania diffusa dei campi polmonari (Fig. 8-7 A).

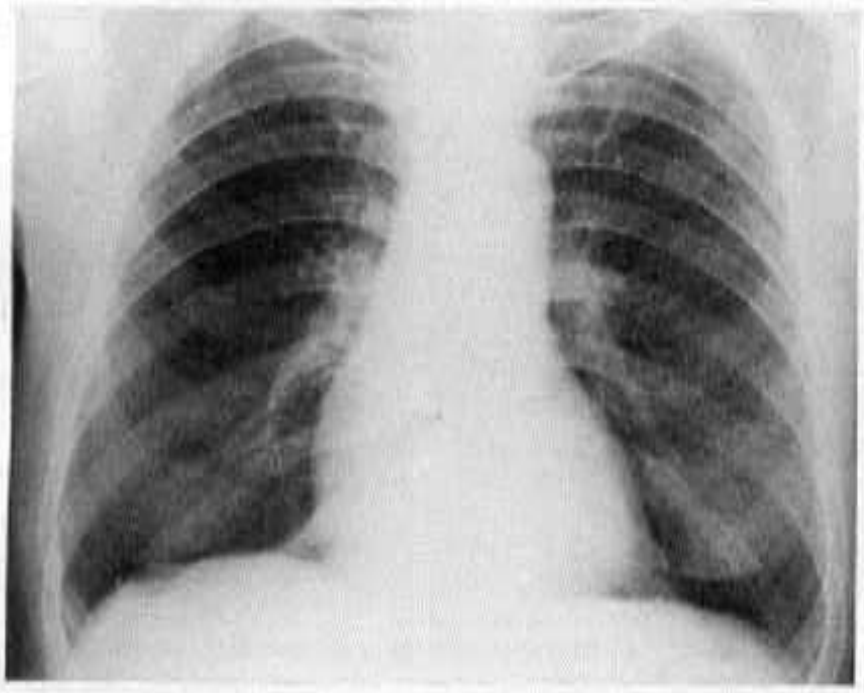

A

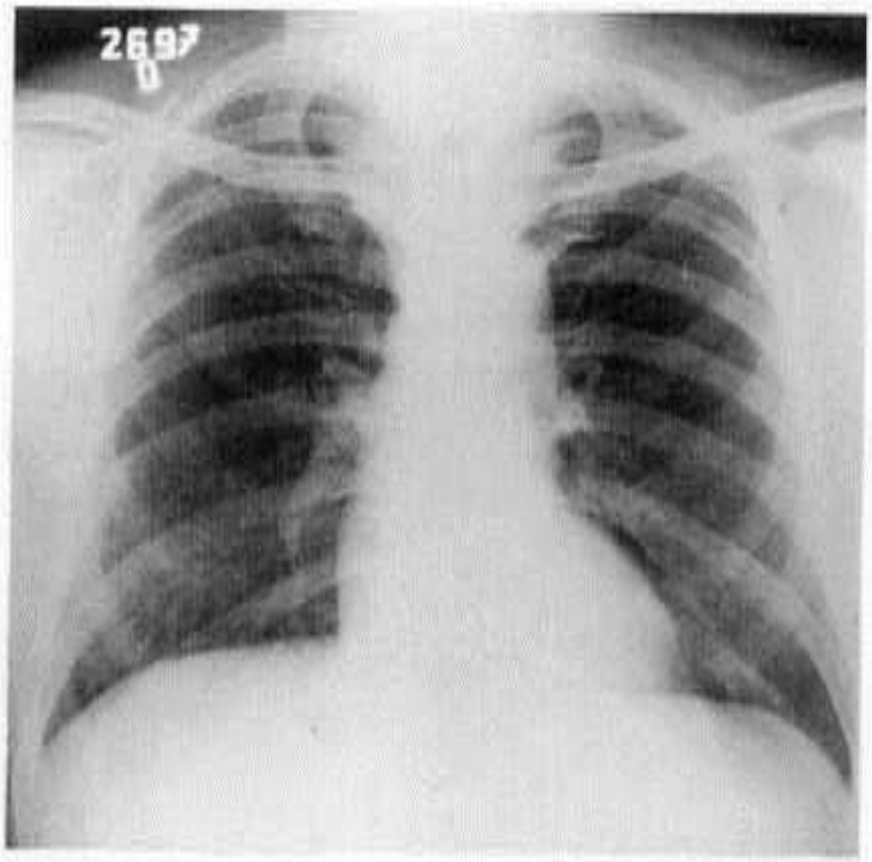

B

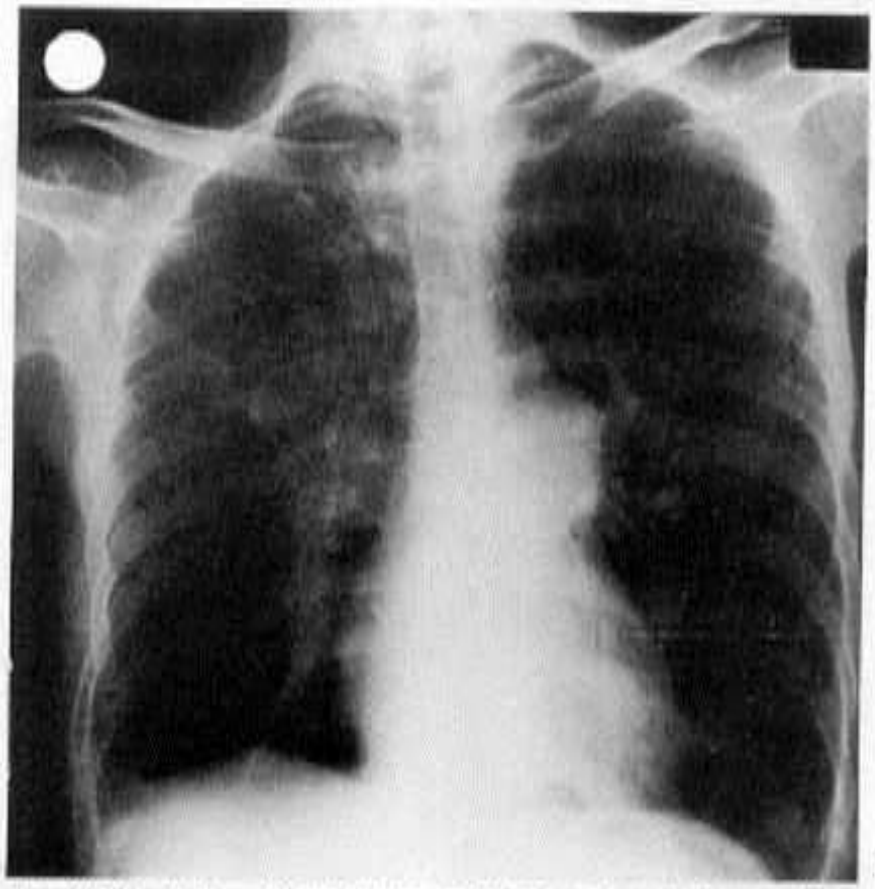

C

Fig. 8.7/A,B,C. A) enfisema polmonare: iperdiafania diffusa con torace alargato e spazi intercostali dilatati, diaframma appianato; B) enfisema polmonare; è visibile in ede parailare destra una bolla di enfisema; C) enfisema bolloso: voluminosa bolla di enfisema nel campo inferiore di destra.

Enfisema bolloso: presenza di bolle a contenuto aereo, di dimensioni e numero vario, a varia sede (Fig. 8-7, B e C).

Polmone evanescente o Vanishing lung: si nota la scomparsa circoscritta o diffusa, uni o bilaterale, delle strutture del polmone, che si presenta quindi iperdiafano (Fig. 8-8 A, B, C e D; v. pag. 189).

Polmone policistico o disontogenia cistica: numerose immagini di ipertrasparenza, con cerchi sottili e tra loro interferenti; a volte contengono livelli idroaerei. Grande aiuto ai fini diagnostici fornisce la tomografia (Fig. 8-9). Presenta identità morfologica con le bronchiettasie cistiche.

Bronchiettasie: le bronchiettasie cistiche danno delle immagini anulari di ipertrasparenza, a volte con livello idroaereo, di solito nei campi polmonari inferiori (v. Fig. 8-6/B); talora la presenza di diverse immagini adiacenti conferisce un aspetto spugnoso (Fig. 8-10); il disegno polmonare circostante risulta accentuato con carattere peribronchitico e possono svilupparsi attorno alle bronchiettasie dei focolai broncopneumonici recidivanti.

Le bronchiettasie cilindriche sono caratterizzate da bande di ipertrasparenza delimitate da strie dense parallele (*immagine a binario*). L'indagine stratigrafica è di notevole au-

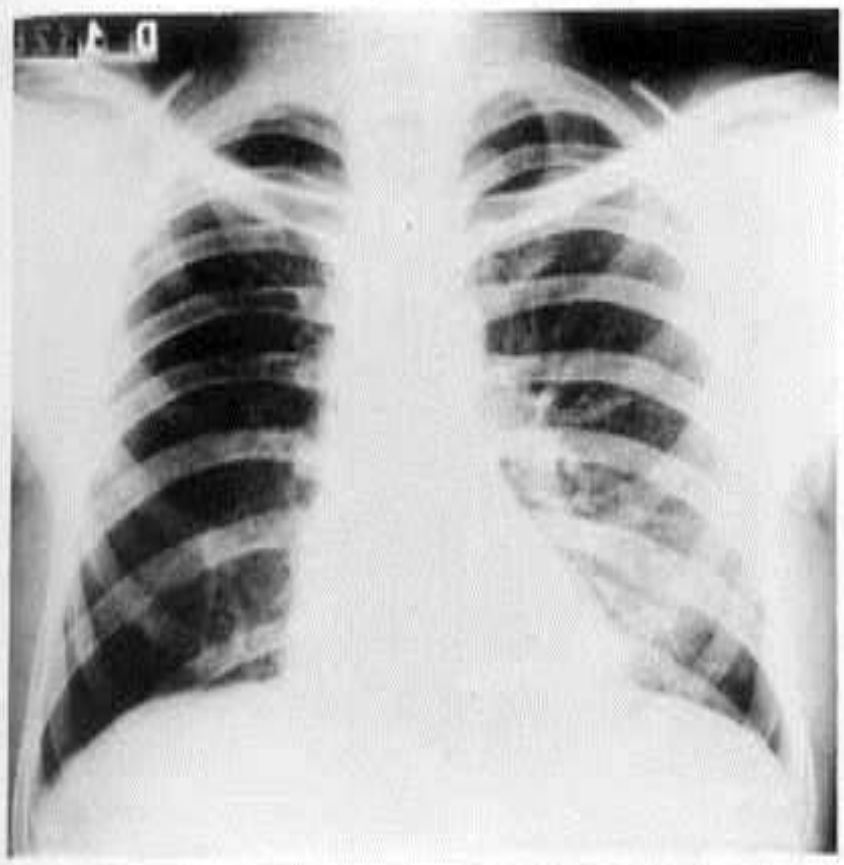

A

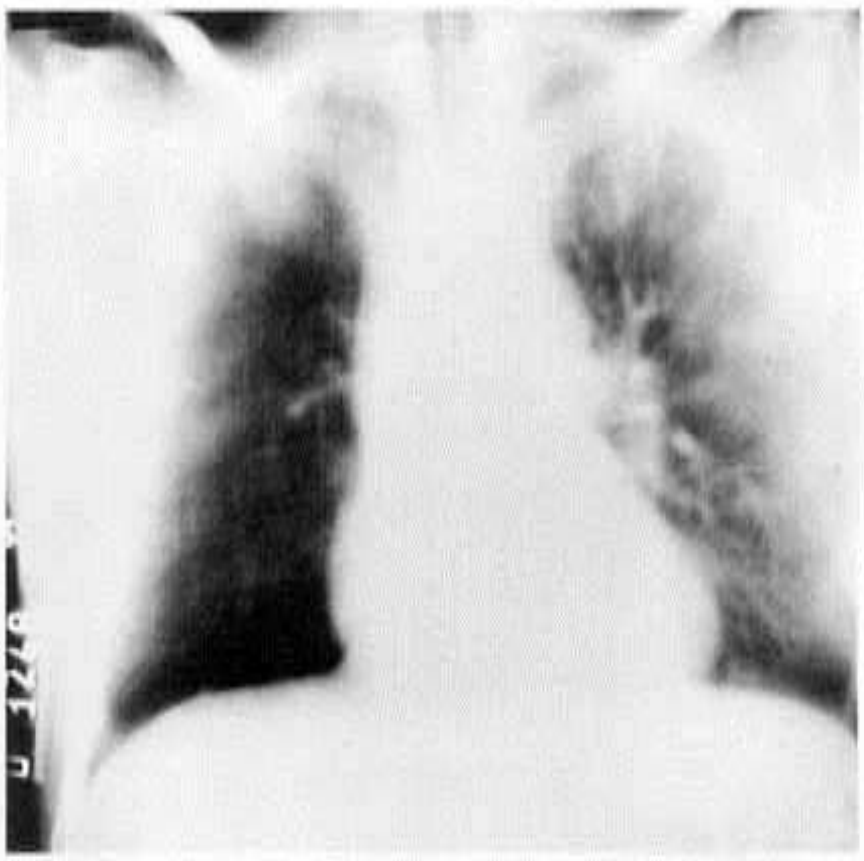

B

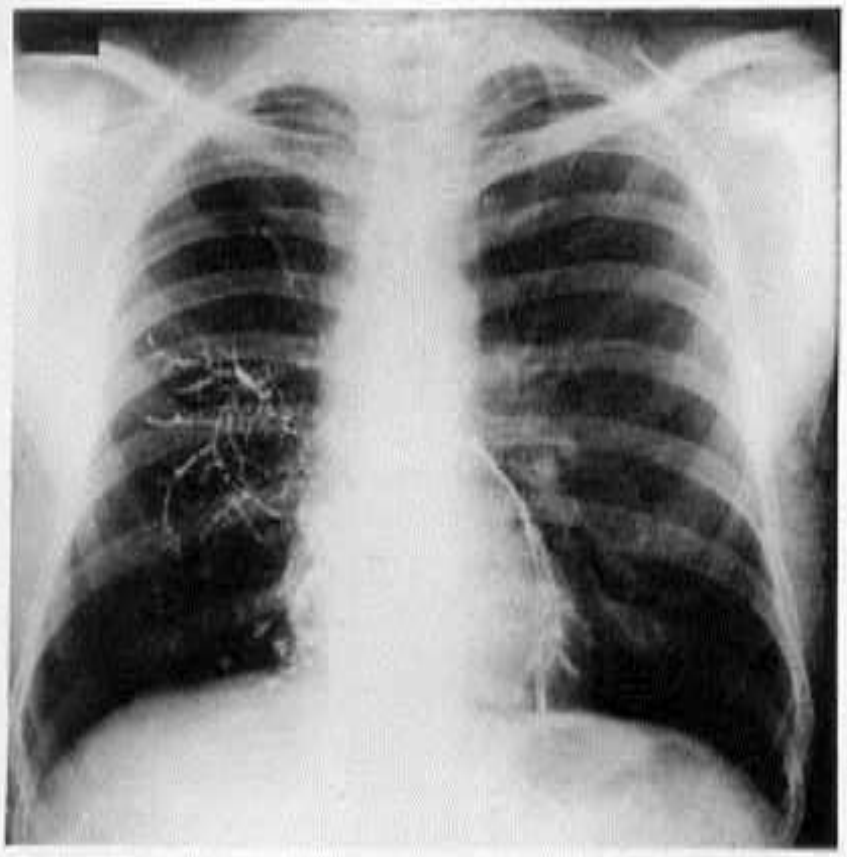

C

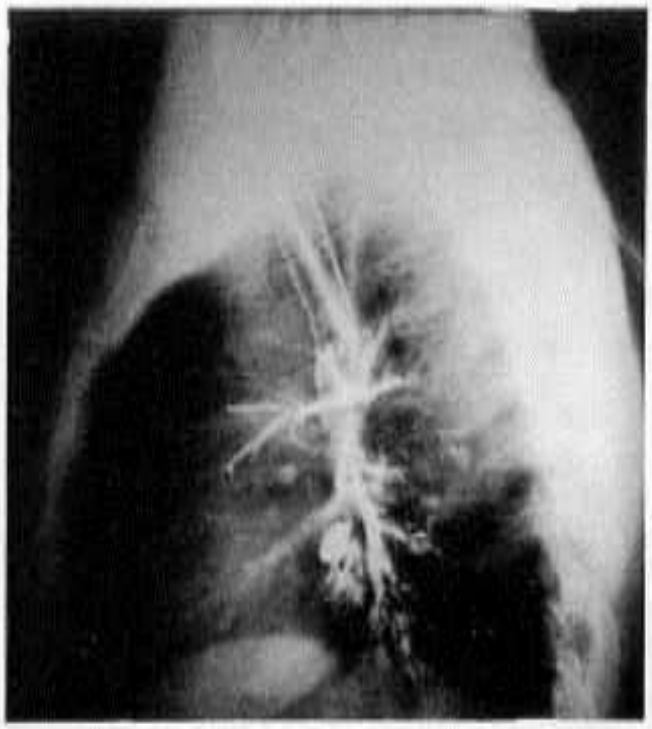

D

Fig. 8.8/A,B,C,D. Polmone evanescente.
A) Nel radiogramma standard si apprezza marcata iperdiafania di tutto l'emitorace dx con disegno vascolare molto esile e scarso; B) l'immagine ilare è notevolmente rimpicciolita; C) e D) l'esame broncografico mette in evidenza un albero bronchiale in miniatura, con terminazioni bronchiolari irregolari e *tozze* e con aspetto ad albero sfrondato. In corrispondenza del segmento infracardiaco si mettono in evidenza numerose bronchiettasie di aspetto microcistico (D).

stio per il riconoscimento di dette formazioni, che talora non sono sospettabili nella radiografia standard, potendo queste dare un quadro di tipo bronchite con peribronchite.

Una giusta diagnosi si può formulare a mezzo della broncografia (vedi appresso).

Cisti bronchiale solitaria: se è chiusa contiene del liquido e si presenta sotto forma di una radiopacità rotonda a margini netti, di variabili dimensioni (che può venire confusa con cisti di echinococco, tubercolomi, cancro a palla, metastasi solitaria, tumore benigno, ecc.) e se è aperta contiene aria e si presenta come una immagine anulare di ipertrasparenza a pareti sottili (ha quindi identità morfologica con bolle di enfisema, caverne bronchiettasiche, caverna tubercolare precoce, ecc.).

Stenosi di un bronco principale con *atelettasia polmonare*: una stenosi intrinseca o estrinseca del bronco principale provoca atelettasia del polmone omolaterale, che si presenta ridotto di volume ed omogeneamente opacato; il mediastino

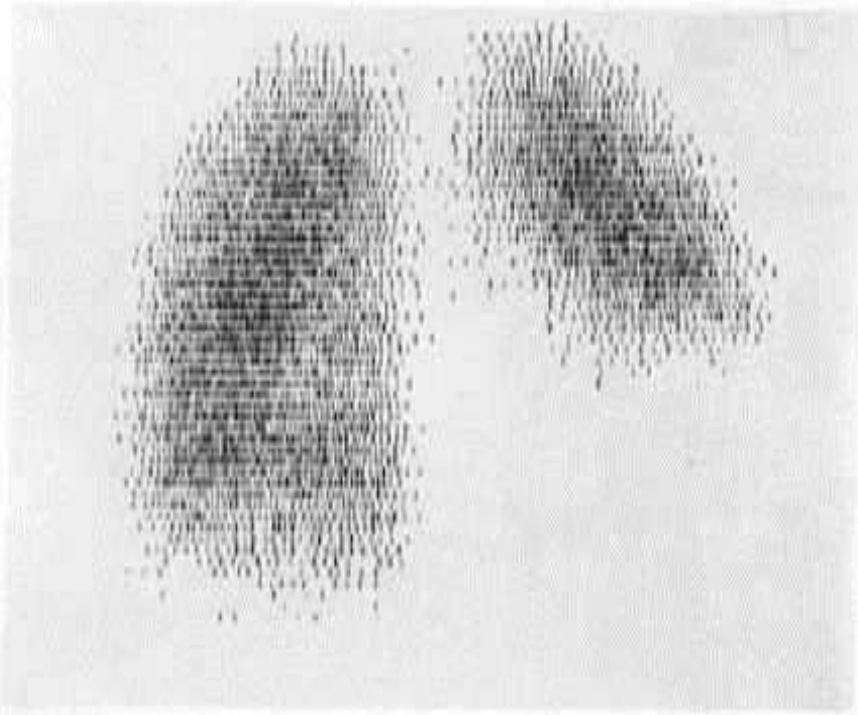

A

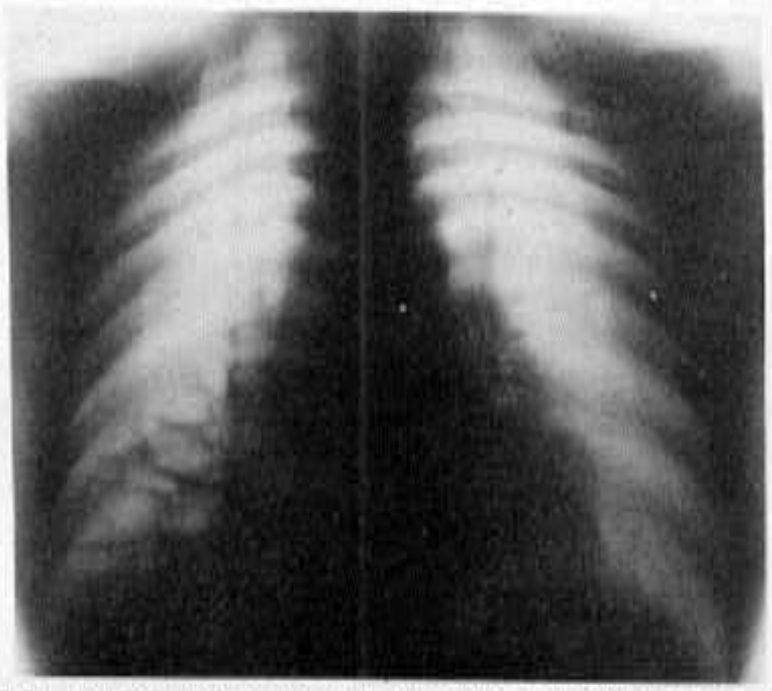

B

Fig. 8.9. A) Polmone policistico congenito dei lobi inferiori. La scintigrafia con macroaggregati (I^{131}) dimostra l'assenza di captazione a livello inferiore sinistro. B) Lo stratigramma dimostra come i campi polmonari inferiori siano quasi totalmente occupati da formazioni cistiche di varia dimensione tra loro giustapposte.

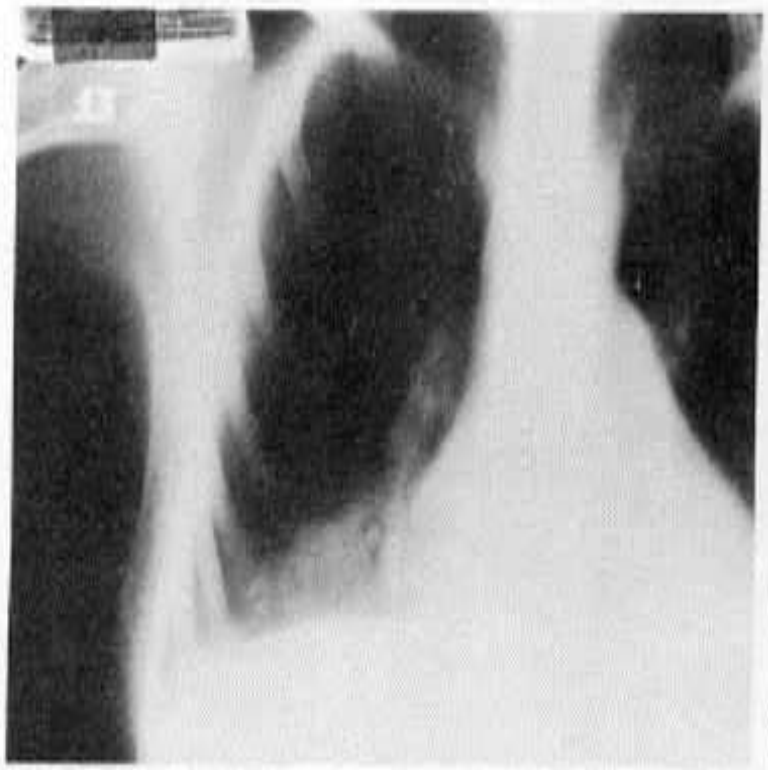

Fig. 8.10. Stratigramma: opacità in sede parailare destra che si spinge fino alla base, a margini sfumati e grossolanamente disomogenea, con presenza di multiple aree di ipertrasparenza, da riferire a formazioni bronchiectasiche con fenomeni di addensamento e di sclerosi circostante.

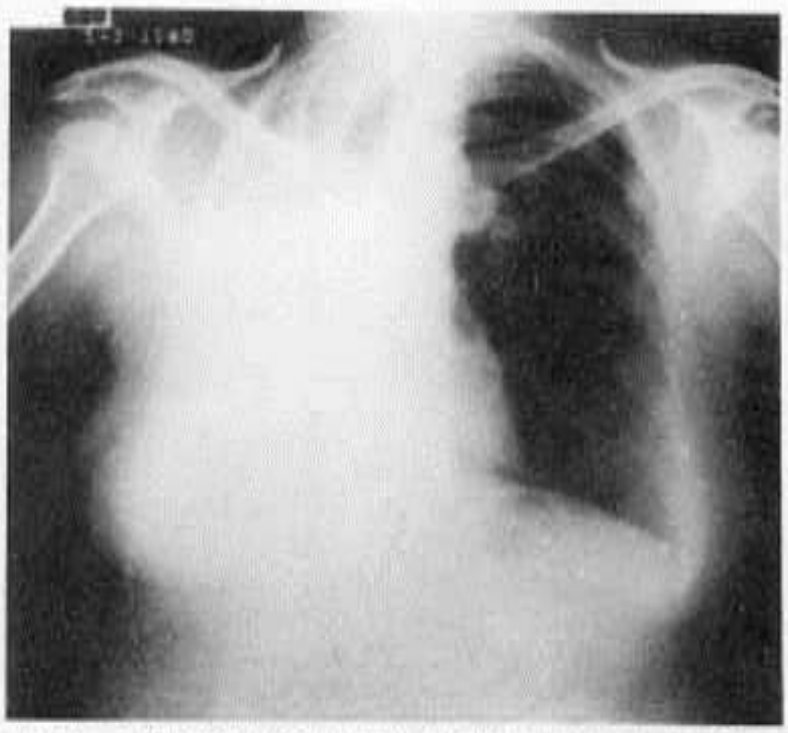

Fig. 8.11. Opacamento omogeneo dell'emitorace destro; gli spazi intercostali alti sono ristretti e la trachea è deviata verso destra (atelettasia del polmone destro da carcinoma ostruente del bronco principale).

è permanentemente attratto verso il polmone atelettasico, mentre l'emitorace controlaterale presenta un enfisema vicariante (Fig. 8-11).

Il diaframma corrispondente al lato interessato presenta un movimento paradosso, con innalzamento inspiratorio (*movimento paradosso a bilancia di Kienböck*). Nel caso che la stenosi interessi un bronco lobare si avrà l'atelettasia della regione polmonare corrispondente, la quale appare omogeneamente opaca e retratta; si avrà una attrazione della scissura lobare ed anche una parziale dislocazione mediastinica omolaterale.

Infarto polmonare: il quadro radiologico più comune dell'infarto polmonare è dato da una opacità cuneiforme di dimensioni ridotte con apice ilare; talora l'aspetto può apparire rotondeggiante. In genere coesiste una lieve velatura di tutto l'ambito polmonare (Fig. 8-12); sono frequenti i versamenti pleurici (siero-emorragici).

Edema polmonare acuto: tenui opacità multiple soprattutto ai campi polmonari medi ed inferiori, con velatura diffusa di entrambi i campi polmonari; l'o.c.v. è ingrandita e gli ili sono ingranditi e addensati, a carattere vascolare (vedi Fig. 11-23).

Polmonite lobare: opacità intensa ed omogenea estesa a tutto un lobo con netta delimitazione scissurale (di solito ben riconoscibile in proiezione laterale); nella fase di risolu-

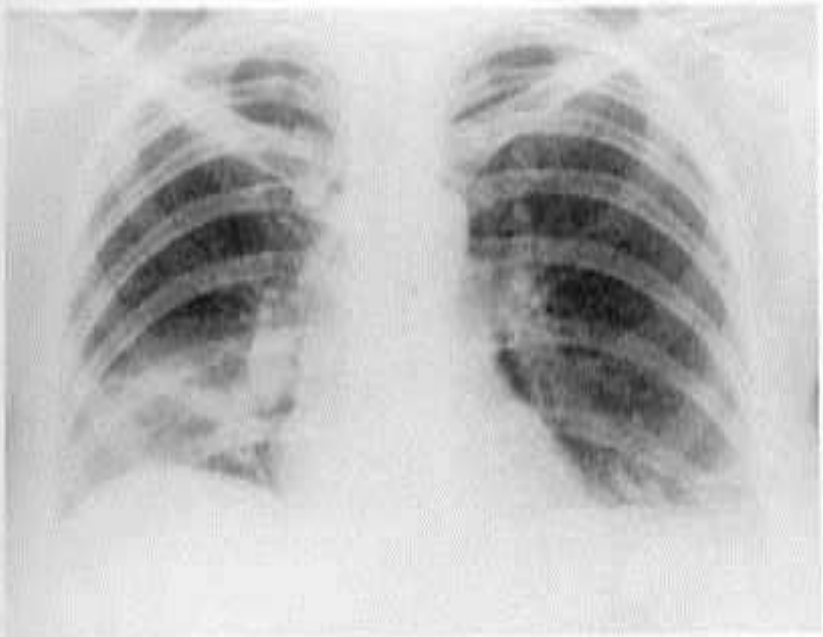

A

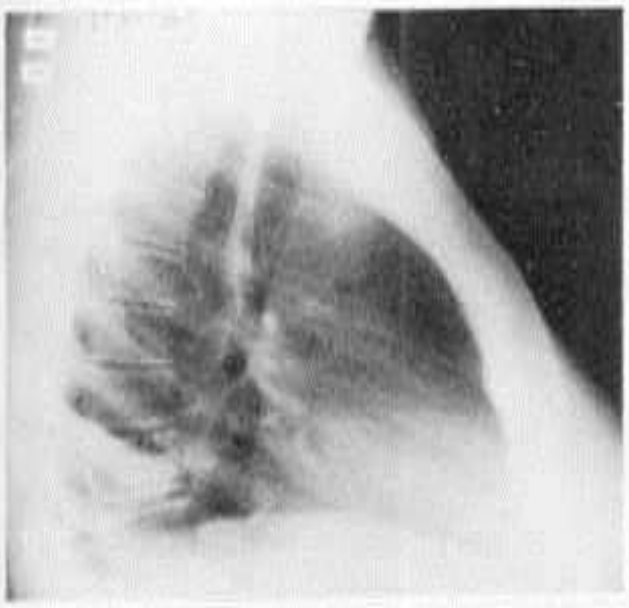

B

Fig. 8.12/A, B. Infarto polmonare: A) alla base polmonare di destra si apprezza tenue opacità triangolare con apice all'ilo; B) in laterale si nota che detta opacità si proietta posteriormente.

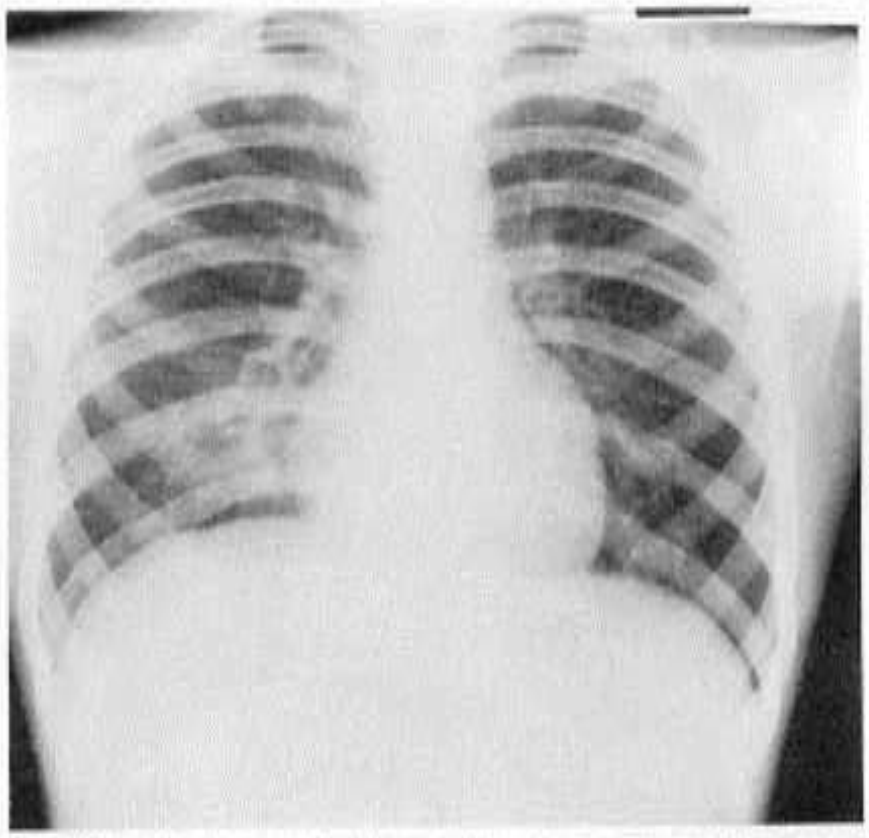

Fig. 8.13 Sindrome del lobo medio: disomogenea riduzione di trasparenza del campo inferiore mediale, senza evidente riduzione di volume; il paziente aveva aspirato dei vapori di idrocarburi. Il controllo broncoscopico ha evidenziato una riduzione concentrica del calibro del bronco lobare medio, con ispessimento della mucosa, che appare iperemica e facilmente sanguinante.

zione si assiste ad una perdita progressiva della intensità dell'opacità e della sua emogeneità.

Opacità da *processi infiltrativi o da atelettasia a carico di segmenti* dei vari lobi daranno delle immagini radiopache che all'esame nelle due proiezioni fondamentali (P.A. e L.L.) acquistano nelle sedi corrispondenti per lo più forma triangolare ad apice ilare o rotondeggiante. La Fig. 8-13 si riferisce ad un paziente con *sindrome del lobo medio*.

Broncopolmonite: opacità multiple a macchie disseminate di varia grandezza e a contorni sfumati su uno o entrambi gli ambiti polmonari; di solito tendono a confluire, cosicché può risultarne un'estensione lobare (Fig. 8-14).

Polmonite interstiziale: multiple opacità disomogenee, a macchie, di scarsa densità, "a vetro smerigliato" in parte confluenti, situate prevalentemente nei lobi inferiori (Fig. 8-15).

Ascesso polmonare: prima dell'escavazione dà una opacità densa ed a limiti sfumati, di varia grandezza, omogenea, per lo più localizzata nei campi medi; allorché l'ascesso si è aperto nell'albero bronchiale si ha la comparsa nell'interno dell'opacità di una cavità con livello idroaereo, a margini regolari (Fig. 8-16); la broncografia può meglio evidenziare la cavità ascessuale e la pervietà del bronco.

Le *micosi polmonari* sogliono dare delle opacità circoscritte di varia grandezza, per lo più multiple, talora con carattere miliarico e con diffuso rinforzo della trama. All'interno delle opacità più grosse possono comparire delle aree di ipertrasparenza per formazione di caverne.

Echinococcosi polmonare: presenza negli ambiti polmonari di una o più cisti. La cisti si presenta come un'opacità rotondeggiante intensa ed omogenea, a limiti ben netti, di volume variabile, localizzata preferibilmente nei campi medi ed inferiori (Fig. 8-17, A); durante gli atti respiratori forzati tende a modificarsi di forma, prevalendo l'asse verticale o quello orizzontale (*segno di Escudero-Nemenov*). Talora attorno all'opacità cistica compare una sottile banda di ipertrasparenza, di aspetto falciforme o più raramente anulare (segno dello scollamento). Allorché la cisti si svuota nell'albero bronchiale si ha la comparsa nell'interno dell'opacità di una immagine idroaerea, la quale può presentare una irregolarità del livello liquido per galleggiamento della membrana cistica collassata (Fig. 8-17, B e C).

Pneumoconiosi sclerogene (silicosi, asbestosi, berillosi).

Silicosi: il quadro radiologico può essere assai vario potendo andare da una diffusa accentuazione del disegno polmonare di tipo interstiziale (stadio r) alla presenza di micronoduli miliariformi, densi, a contorni netti, distribuiti simmetricamente e localizzati di preferenza nei campi polmonari medi; essi tendono a rispettare le regioni apicali e sopradiaframmatiche (Fig. 8-18, A). In uno stadio successivo i micronoduli sono più numerosi e più grossi (polmone a pallini da caccia). I linfonodi ilari sono ingranditi e presentano calcificazioni a guscio d'uovo (Fig. 8-18, B e C). I noduli tendono poi a confluire con formazione di estese opacità (Fig. 8-18, D), finché le dense opacità derivate dalla conglo-

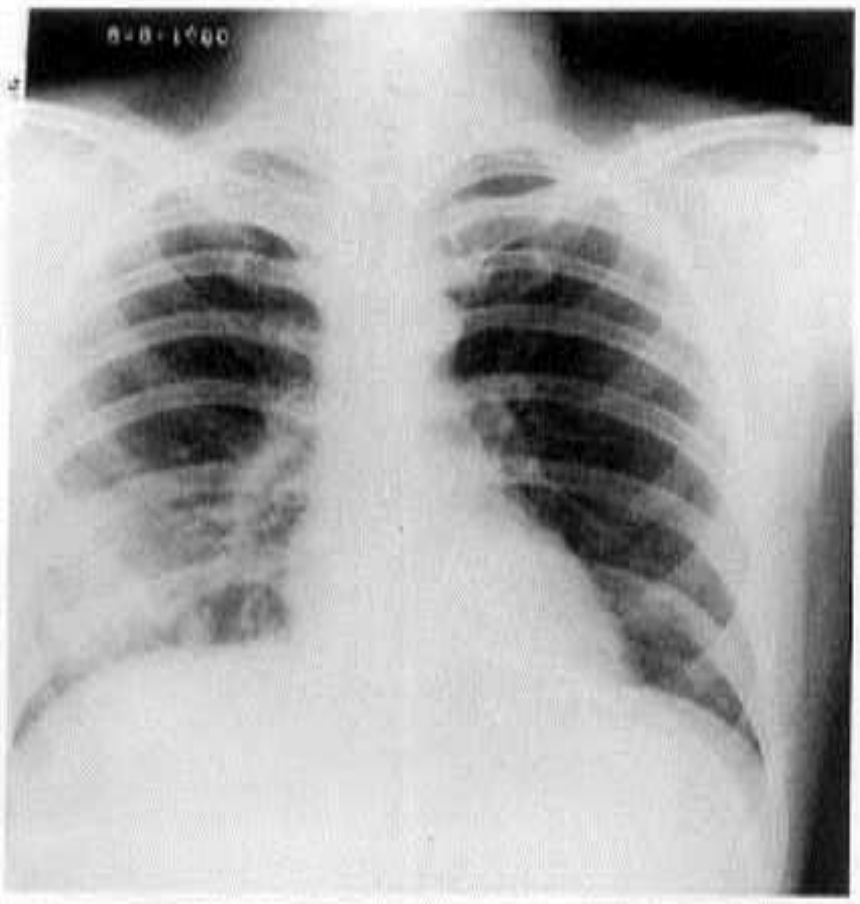

A

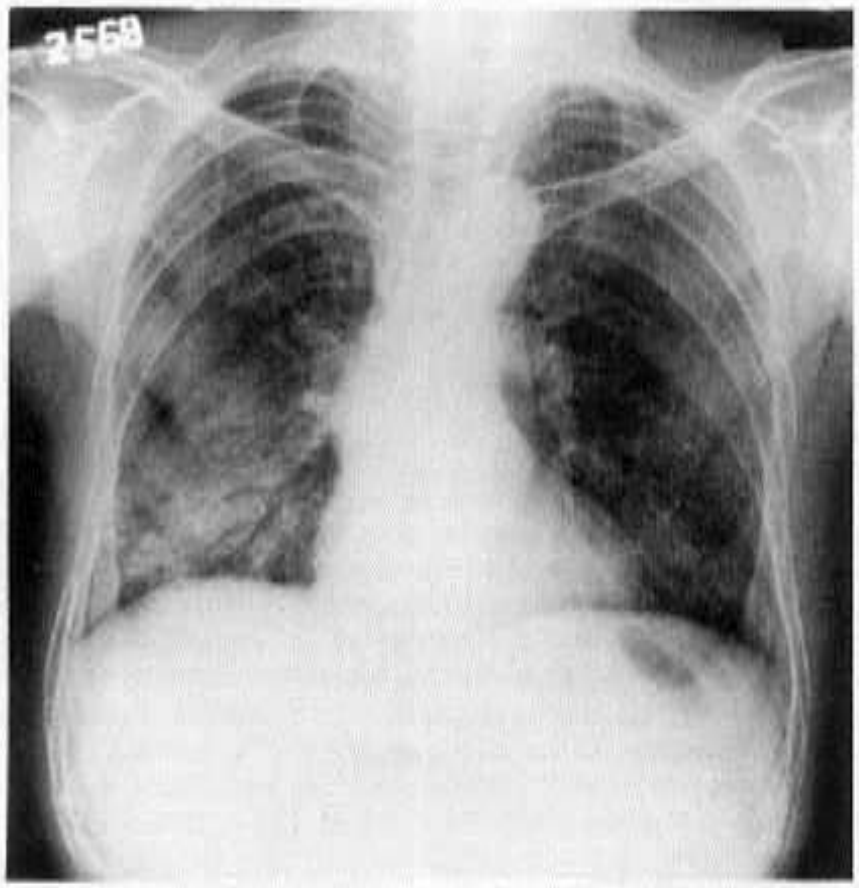

B

Fig. 8.14/A.B. Opacità tenue e disomogenea alla base di destra (focolaio broncopneumonico di natura verosimilmente virale); B) tenui e multiple opacità nei campi medio-inferiori, più estesi a destra, ove tendono alla confluenza (focolai broncopneumonici diffusi). Ben visibile bilateralmente una accentuazione della trama compatibile con una bronchite cronica e l'opacità data dal muscolo pettorale.

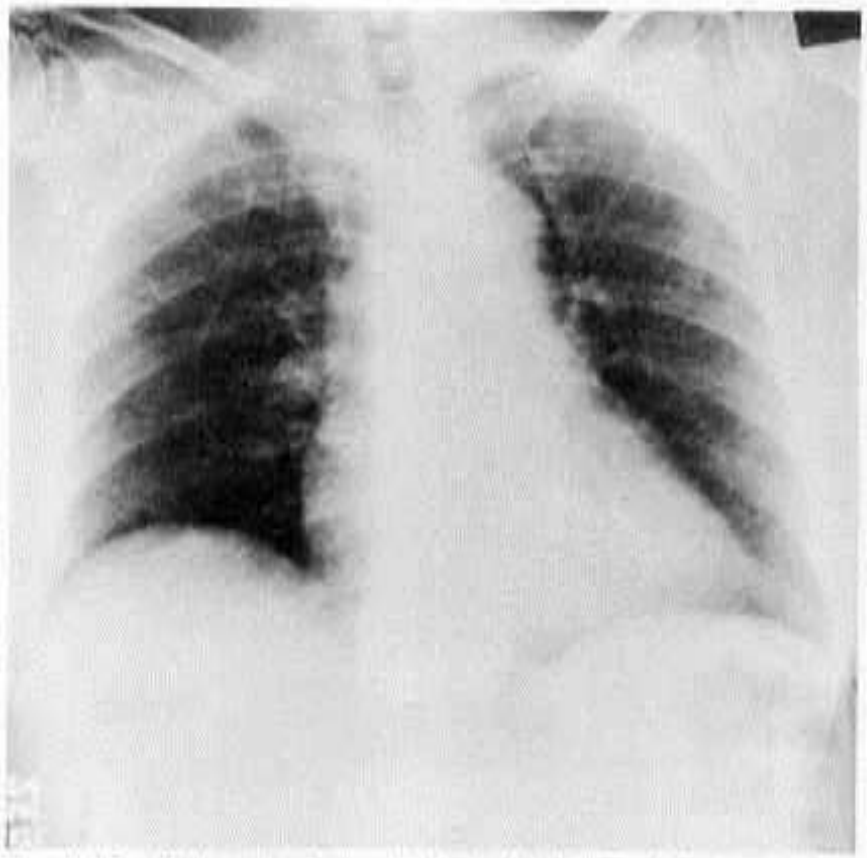

Fig. 8.15. Polmonite interstiziale da febbre Q: diffusa opacità a vetro smerigliato, localizzata nel campo inferiore sinistro, con scarso interessamento degli ili (coesiste ingrandimento dell'ombra cardiovascolare).

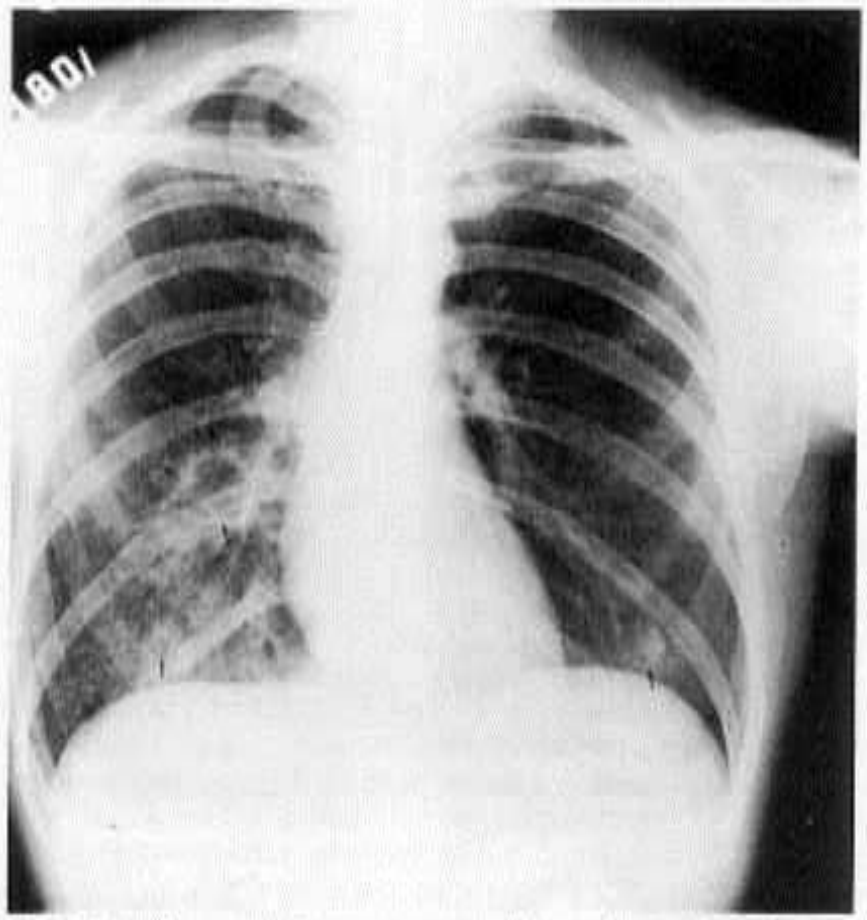

Fig. 8.16. Ascesso polmonare escavato in sede parailare destra: è visibile bilateralmente nei campi inferiori l'opacità dei capezzoli.

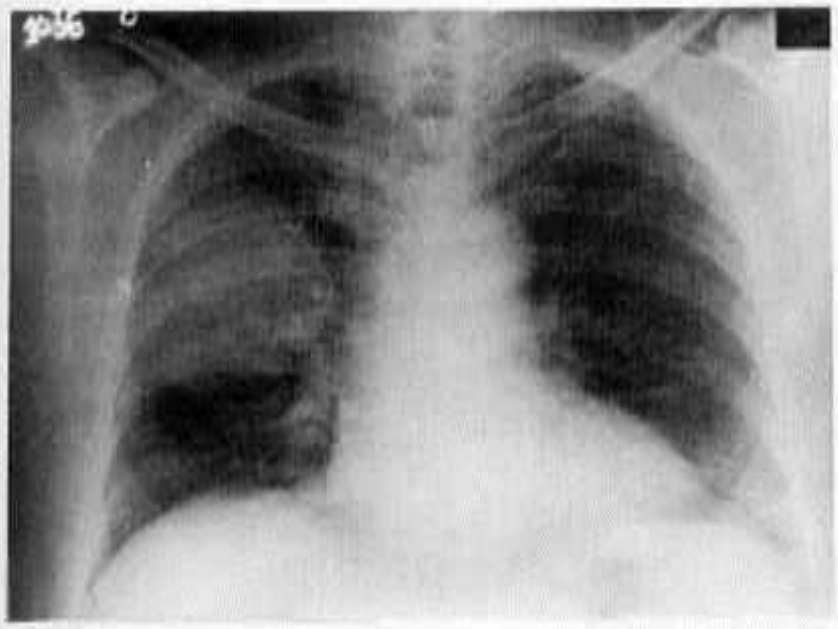

A

B

C

Fig. 8.17/A,B,C. A) Voluminosa cisti di echinococco del campo polmonare superiore-medio di destra; B) cisti di echinococco parzialmente svuotata, con galleggiamento della membrana; C) cisti di echinococco svuotata, con visualizzazione di cisti figlie.

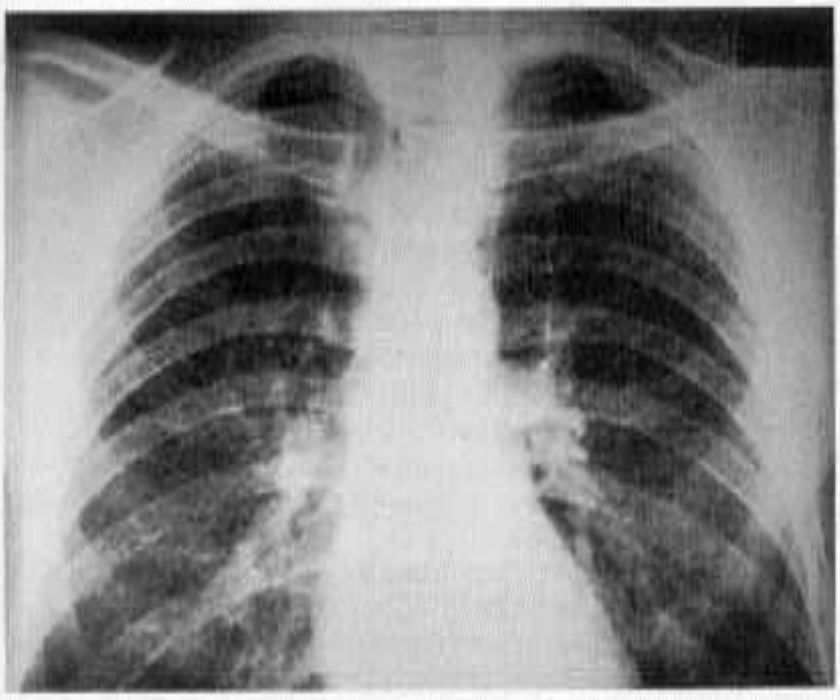

A

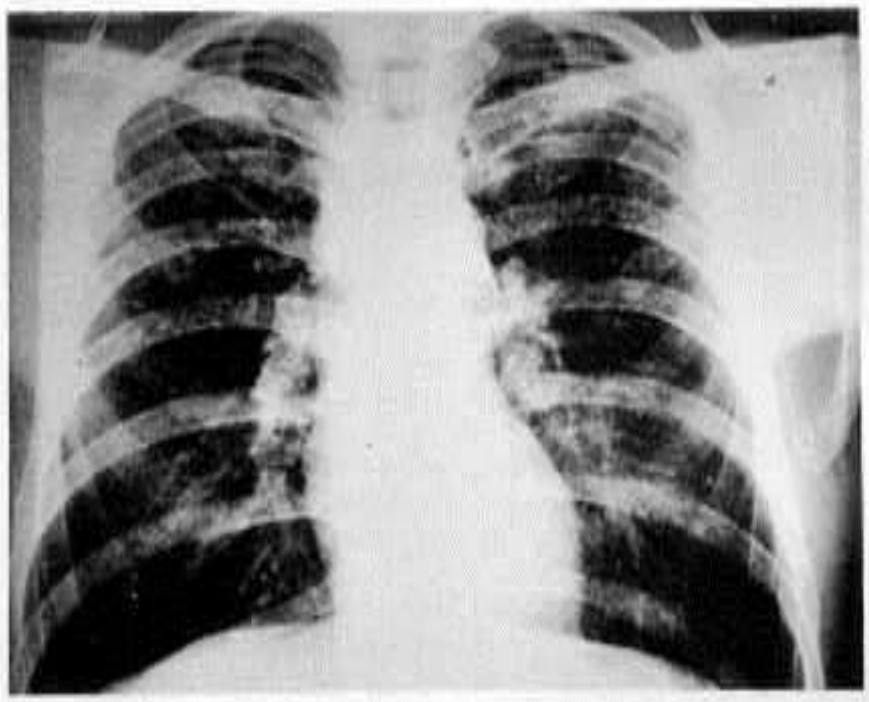

B

Fig. 8.18/A,B,C,D,E. Silicosi: A) diffusi micronoduli miliariformi distribuiti simmetricamente, soprattutto nei campi polmonari medi, delle dimensioni di circa 3 mm, a forte opacità ed a limiti netti; iperdiafania basilare; B) micronoduli meno numerosi rispetto ad A, con calcificazione a guscio d'uovo delle linfoghiandole ilari; C) micronoduli densi e a limiti netti: sono meno numerosi di A, ma presentano dimensioni superiori (diametro di circa 7-8 mm); marcata iperdiafania basilare; D) accanto ad una diffusa micronodulazione in entrambi i campi polmonari si apprezza la presenza di grossi conglomerati; E) le conglomerazioni hanno raggiunto dimensioni cospicue, simulando immagini pseudotumorali.

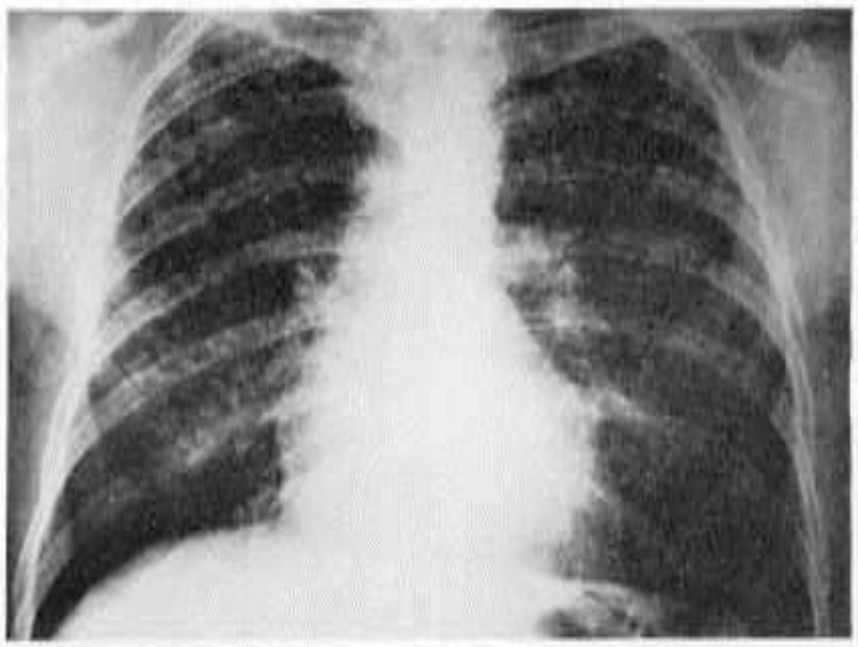

C

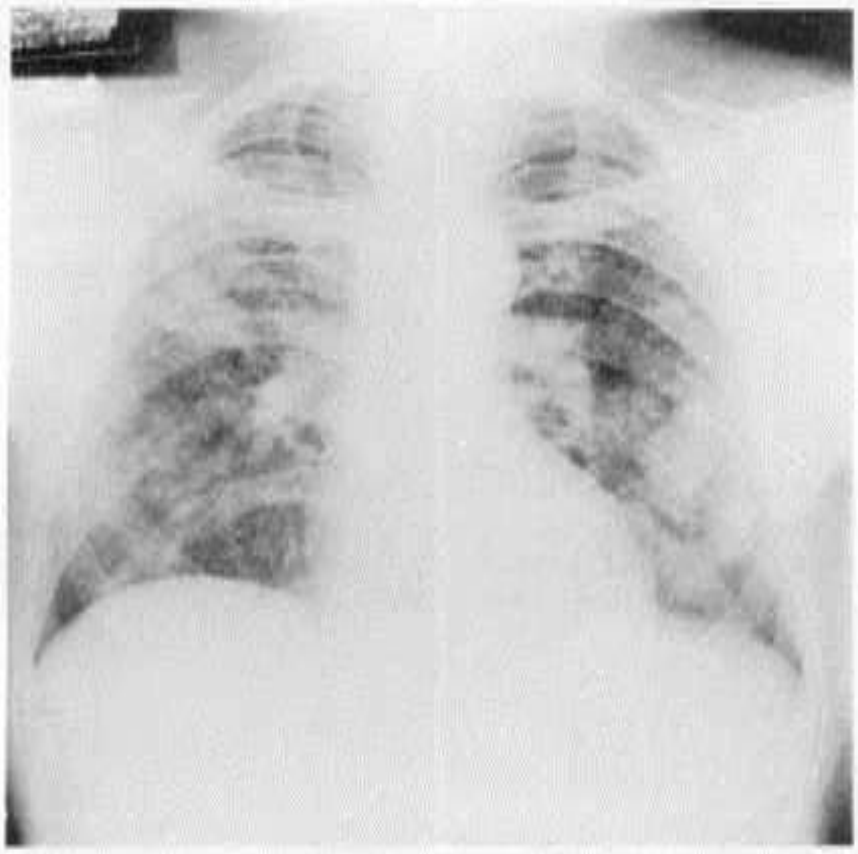

D

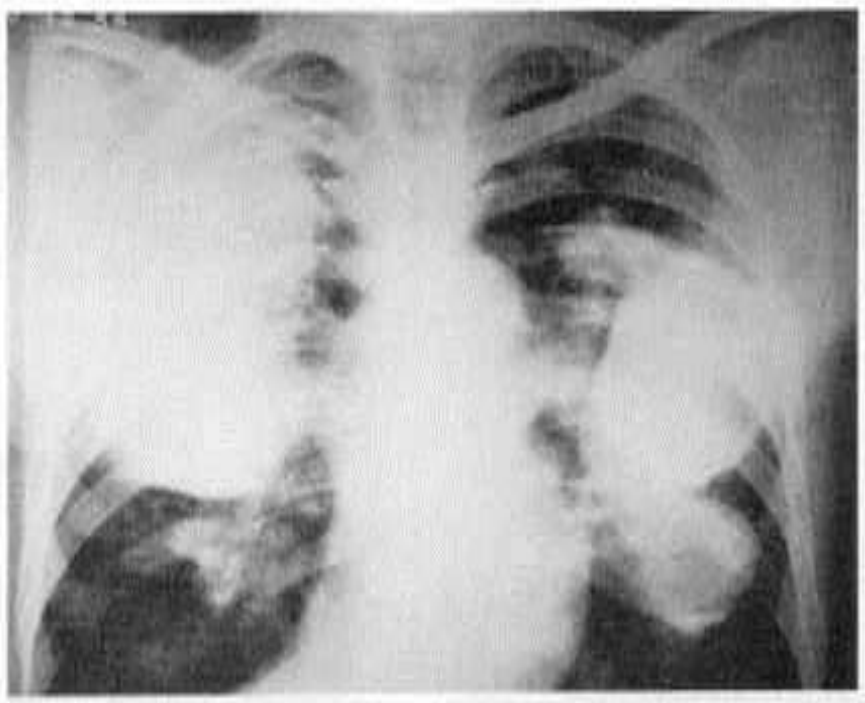

E

merazione di vari noduli risultano ancora più estese, assumendo un aspetto pseudotumorale (Fig. 8-18, E); sono spiccate le alterazioni fibrotiche e quelle enfisematose del polmone. Non di rado alla silicosi si associa una tubercolosi attiva (*silico-tubercolosi*).

Data la variabilità delle immagini radiologiche in rapporto allo stadio evolutivo della malattia, la diagnosi di silicosi si fonda essenzialmente sull'anamnesi lavorativa e sulla evoluzione del quadro radiologico.

Asbestosi: il quadro iniziale è caratterizzato da una accentuazione della trama di tipo interstiziale, soprattutto a carico delle zone periilari, che va via via estendendosi alla periferia ed accentuandosi, sotto forma di grosse strie di fibrosi. Compaiono ispessimenti ed aderenze dei foglietti pleurici e del pericardio, che può assumere aspetto a riccio. I linfonodi ilari non sono interessati (Fig. 8-19).

Berilliosi: micronoduli localizzati soprattutto nei campi medi, con tendenza all'ingrandimento ed associato reperto di enfisema.

Sarcoidosi: nel primo stadio della malattia si ha ingrandimento e addensamento degli ili, a contorni policiclici, per adenopatie paratracheali e interbronchiali.

Nel secondo stadio si ha presenza di opacità miliariformi o nodulari e reticolonodulari piuttosto dense ed a limiti netti, disseminate preferibilmente nei campi polmonari medi; mentre dall'ilo si dipartono delle strie verso la periferia, le opacità ilari tendono a ridursi (Fig. 8-20, A, B e C).

Nel terzo stadio si hanno delle formazioni più intense di fibrosi, soprattutto nei campi medi, spesso con deformazioni dell'albero tracheobronchiale e coesistente enfisema polmonare. In questo stadio le adenopatie ilari sono in genere in fibrosi avanzata (Fig. 8-20, D).

Fibrosi polmonare interstiziale idiopatica: marcata accentuazione del disegno polmonare a carattere interstiziale, circoscritta o diffusa, con fenomeni retrattivi dei campi polmonari corrispondenti e coesistente enfisema vicariante.

La tubercolosi polmonare può dare dei quadri radiologici assai vari (v. pag. 199).

Il *complesso primario* dà un'immagine bipolare con un focolaio nodulare parenchimale a tenue densità ed a margini regolari, collegato da strie linfangitiche sottili all'ilo corrispondente, ove si può notare una adenopatia con rea-

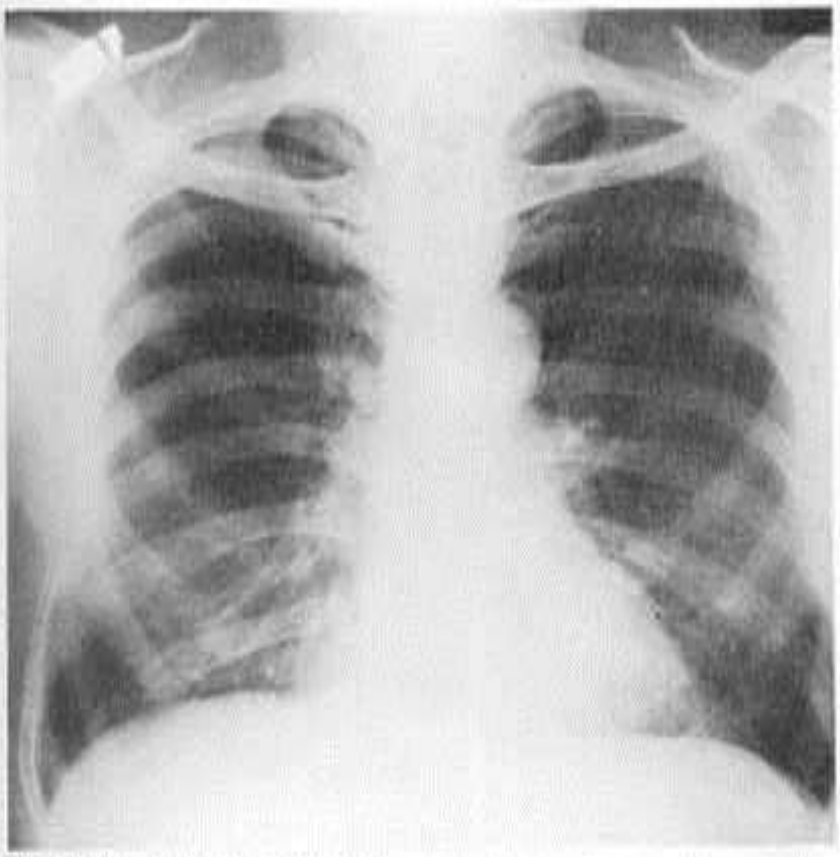

Fig. 8.19. Asbetosi: (v. testo).

B

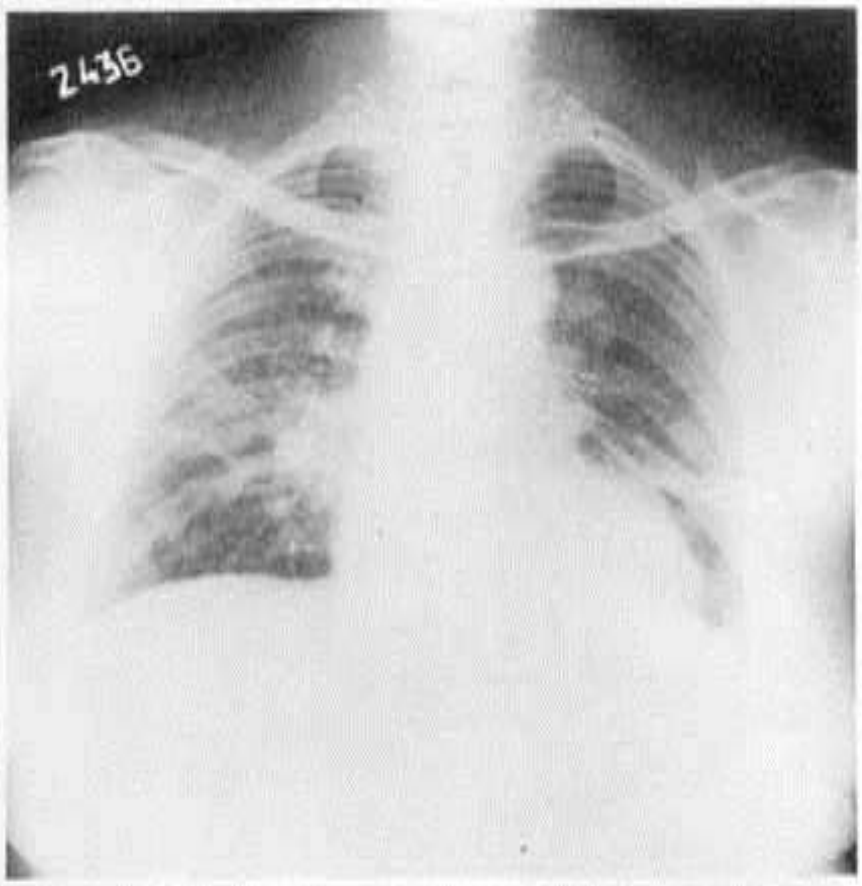

C

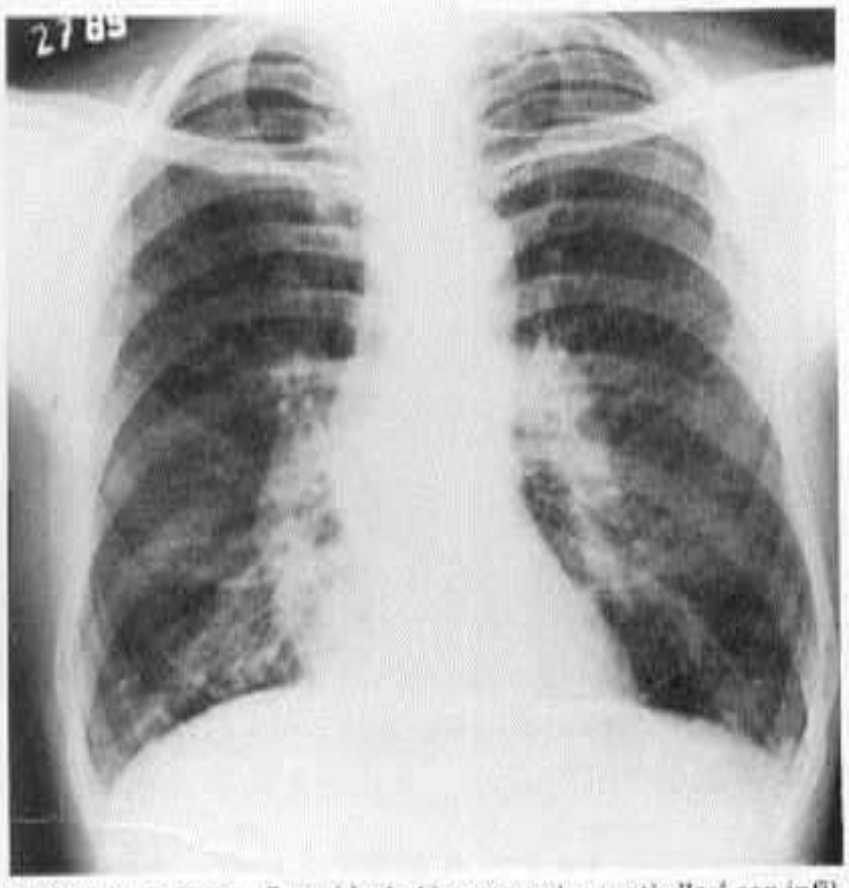

A

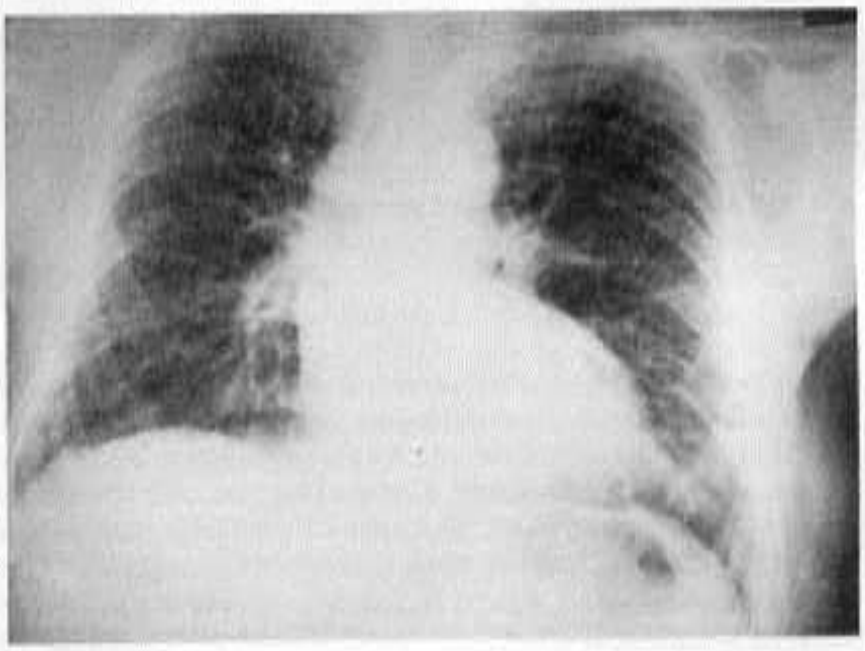

D

Fig. 8.20/A,B,C,D. Sarcoidosi: A) grosse adenopatie ilari con infiltrati nodulari e strie di fibrosi nei campi polmonari medio-inferiori di entrambi i lati (stadio II); B) la stratigrafia evidenzia l'esistenza di voluminose adenopatie ilari (a patata); C) discrete adenopatie ilari e strie di fibrosi intestiziale dei cmapi medi (stadio II); D) la fibrosi è più pronunziata ed interessa diffusamente gli ambiti polmonari (stadio III).

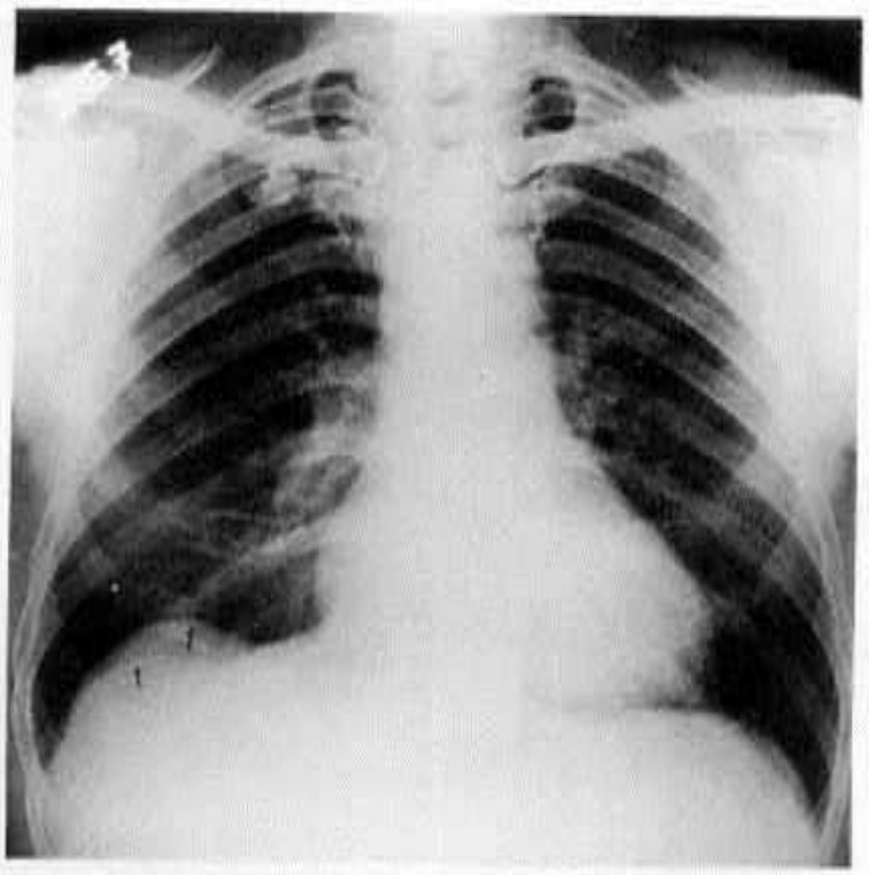

A

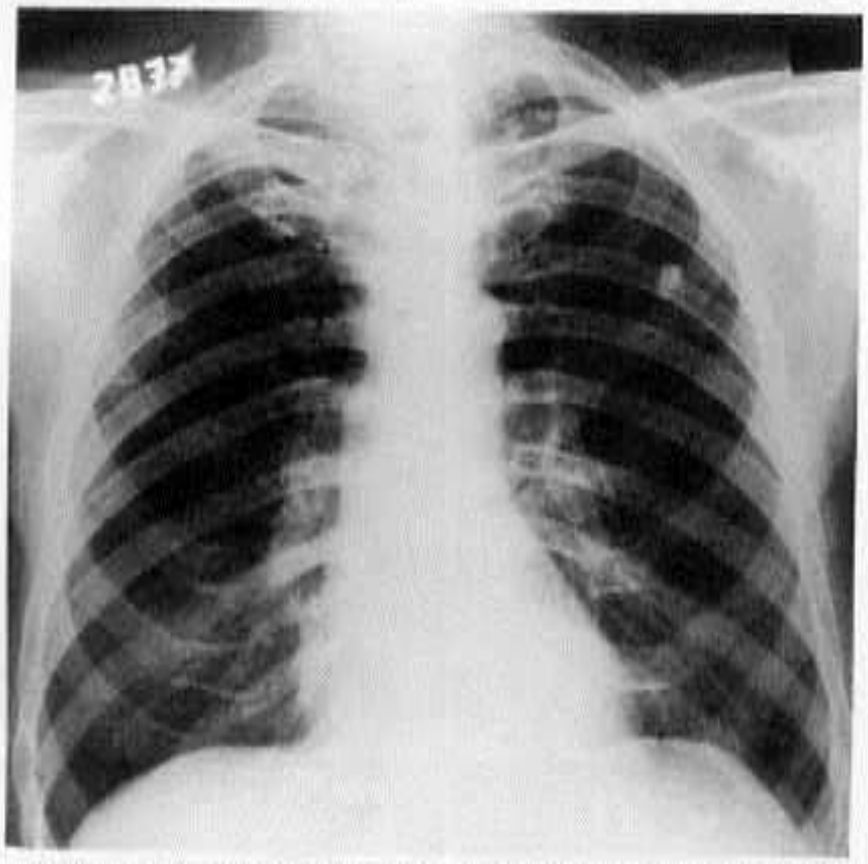

B

Fig. 8.21/A,B. A) Calcificazione sottoclaveare dx di focolao primario; B) Focolaio calcifico sottoclaveare sinistro attorniato da focolaio calcifici miliariformi (tubercolosi postprimaria).

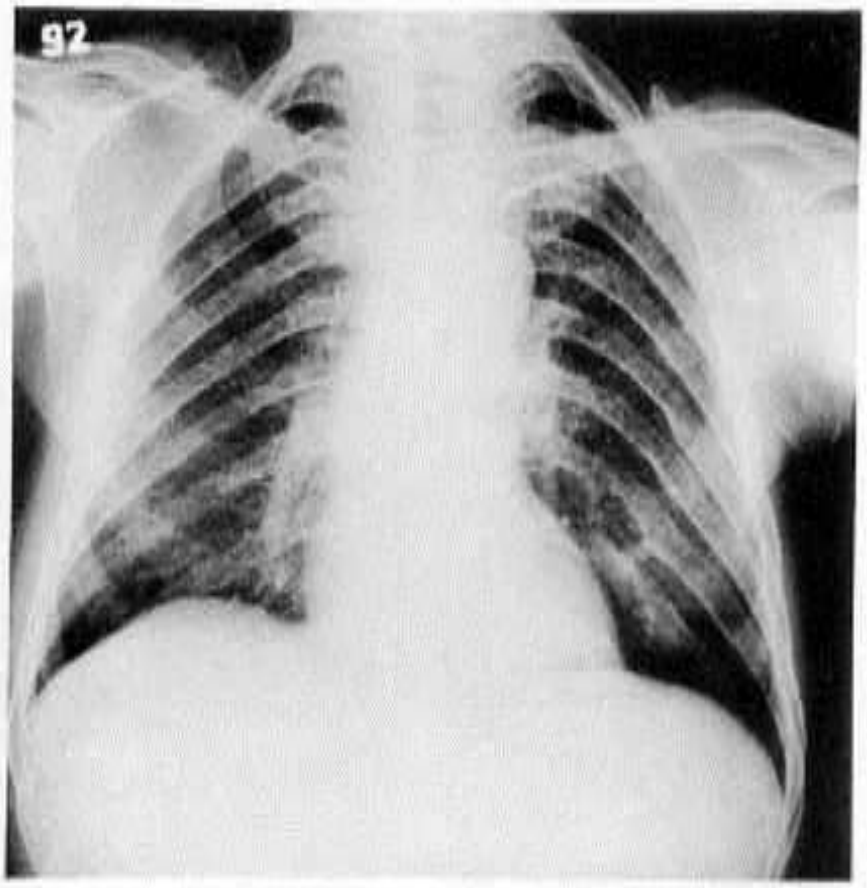

Fig. 8.22. Tbc miliare diffusa (v. testo).

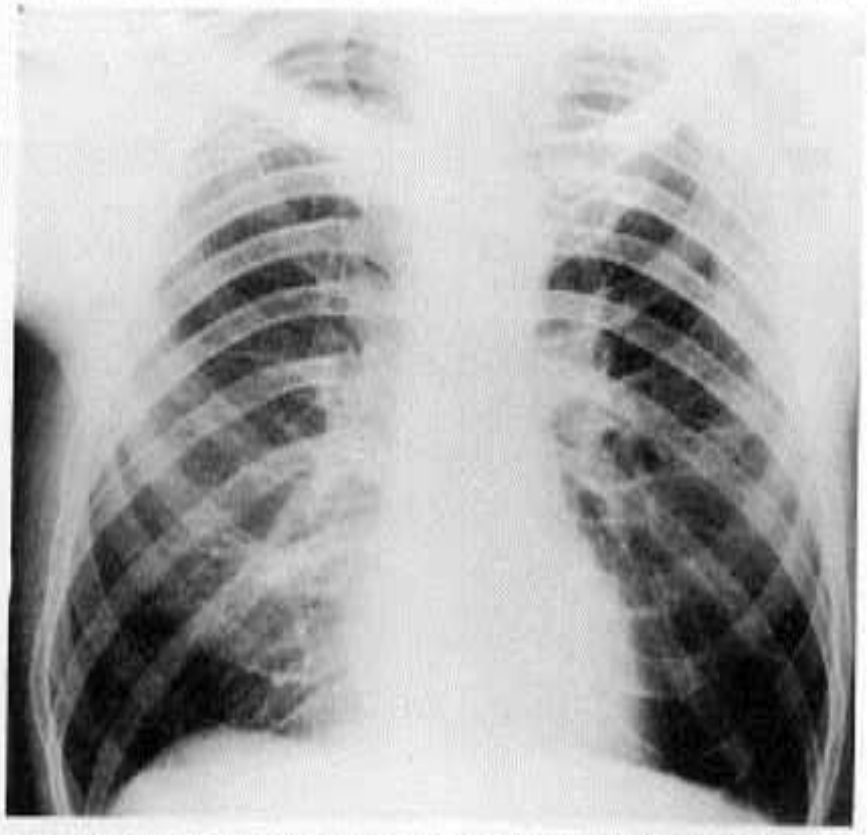

Fig. 8.23. Discreta disseminazione miliarica nel campo polmonare medio di destra.

zione perifocale (epitubercolosi). Il nodulo primario va incontro frequentemente a calcificazione (Fig. 8-21).

Tbc miliare diffusa: entrambi gli ambiti polmonari e soprattutto i campi superiori presentano una assai fitta ed omogenea disseminazione di opacità micronodulari miliariformi (aspetto a grano di miglio) a densità tenue ed a limiti sfumati (Fig. 8-22).

Tbc miliare circoscritta: disseminazione micronodulare a sede per lo più apicale o sottoclavicolare, con tendenza alla fibrosi; può però aversi una confluenza delle lesioni e sopravvenire la escavazione (Fig. 8-23).

Tubercolosi polmonare nodulare circoscritta: può presentarsi sotto forma di:

— *infiltrato precoce di Assmann*: opacità rotondeggiante isolata, di densità tenue, a margini indistinti, della dimensione da una nocciola ad una noce ed a localizzazione preferenziale sottoclaveare; frequentemente va incontro ad escavazione (Fig. 8-24);

— *lobite e sublobite*: opacità omogenea di tutto un lobo (per lo più il superiore destro), nel cui contesto compaiono di solito immagini a mollica di pane od a nido di api per

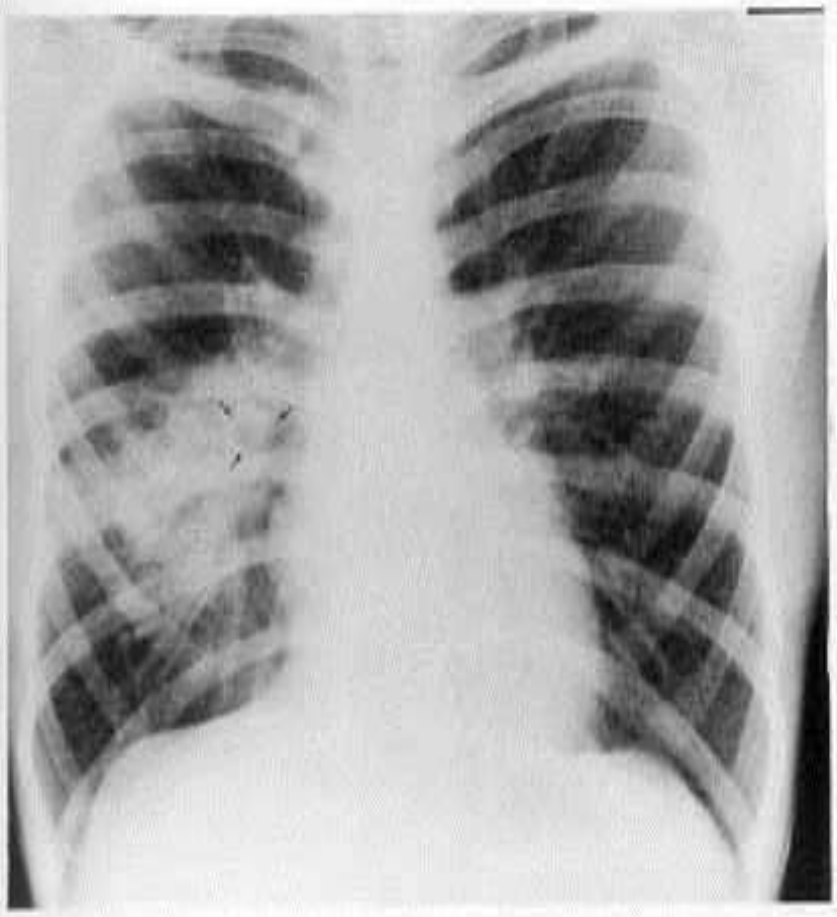

A

B

Fig. 8.24/A,B. A) esteso focolaio infiltrativo parailare destro, ulcerato; B) infiltrato precoce sottoclavicolre pluriulcerato (stratigrafia).

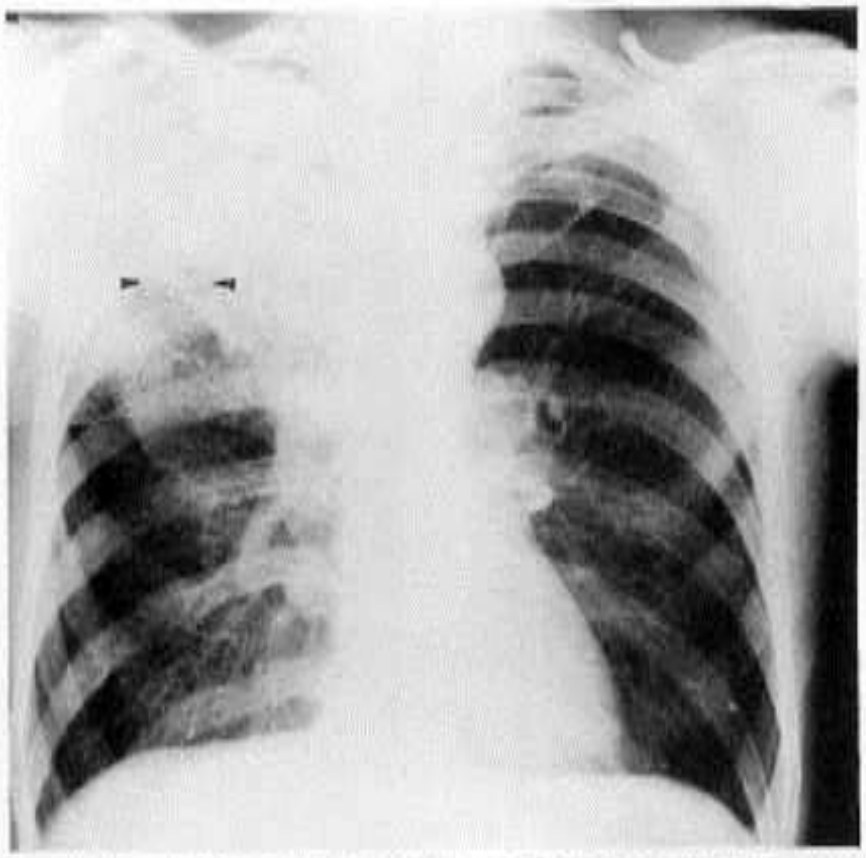

Fig. 8.25. Lobite superiore destra, con iniziale escavazione sottoclaveare.

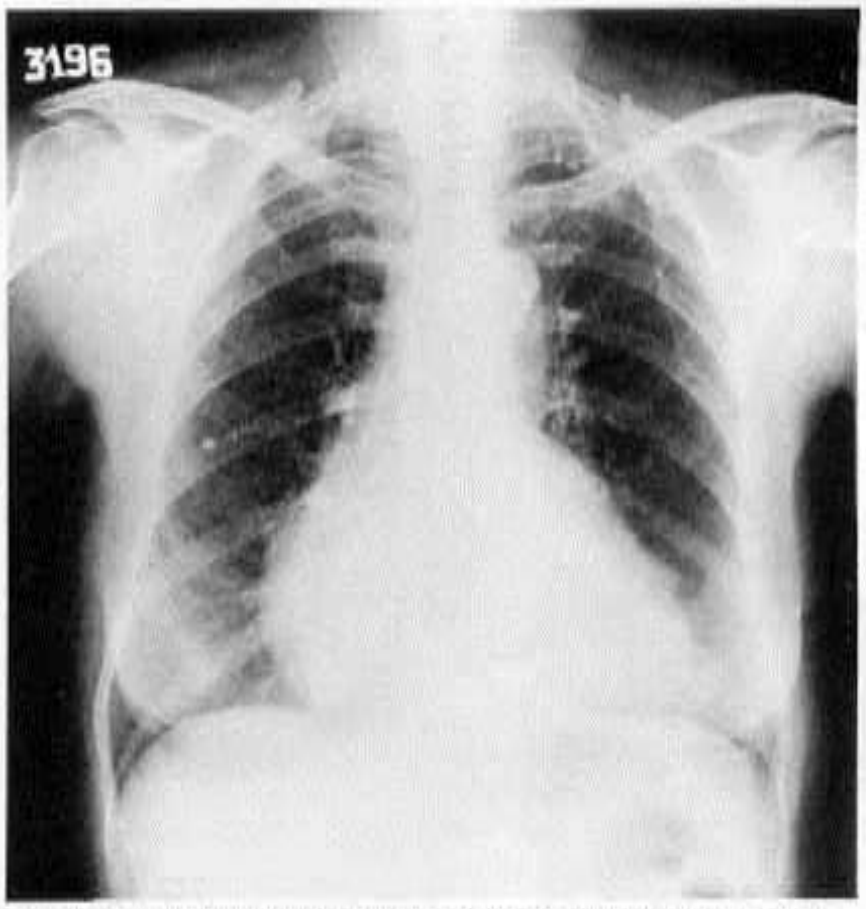

Fig. 8.26. Tbc nodulare calcifica apico-sottoclaveare sinistro.

fenomeni di ulcerazione, con successiva formazione di una grossa area cavitaria e poi di fibrosi polmonare (Fig. 8-25);

— *tubercoloma*: opacità rotondeggiante, di varie dimensioni (da una nocciola ad una noce) a densità intensa ed omogenea, ben delimitata e con contorni regolari (v. Fig. 8-36, E); a volte sono presenti inclusioni calcifiche o nodulari o con struttura lamellare concentrica;

— *tubercolosi polmonare nodulare diffusa* (broncopolmonite tubercolare): opacità nodulari multiple, diffuse, di varia densità con contorni piuttosto sfumati e con tendenza alla confluenza. Hanno pure tendenza ad ulcerarsi, in quanto vanno incontro a precoce cascosi (cavernizzazione multipla); se evolvono verso la fibrosi sono facilmente sede di calcificazione (Fig. 8-26).

— *tubercolosi fibrosa*: può presentarsi con accentuazione *diffusa* del disegno a carattere prevalentemente interstiziale, con presenza di formazioni nodulari di varie dimensioni (tbc interstiziale); questo reperto può essere *localizzato*;

— *tubercolosi fibro-ulcerosa*: un lobo o tutto un pol-

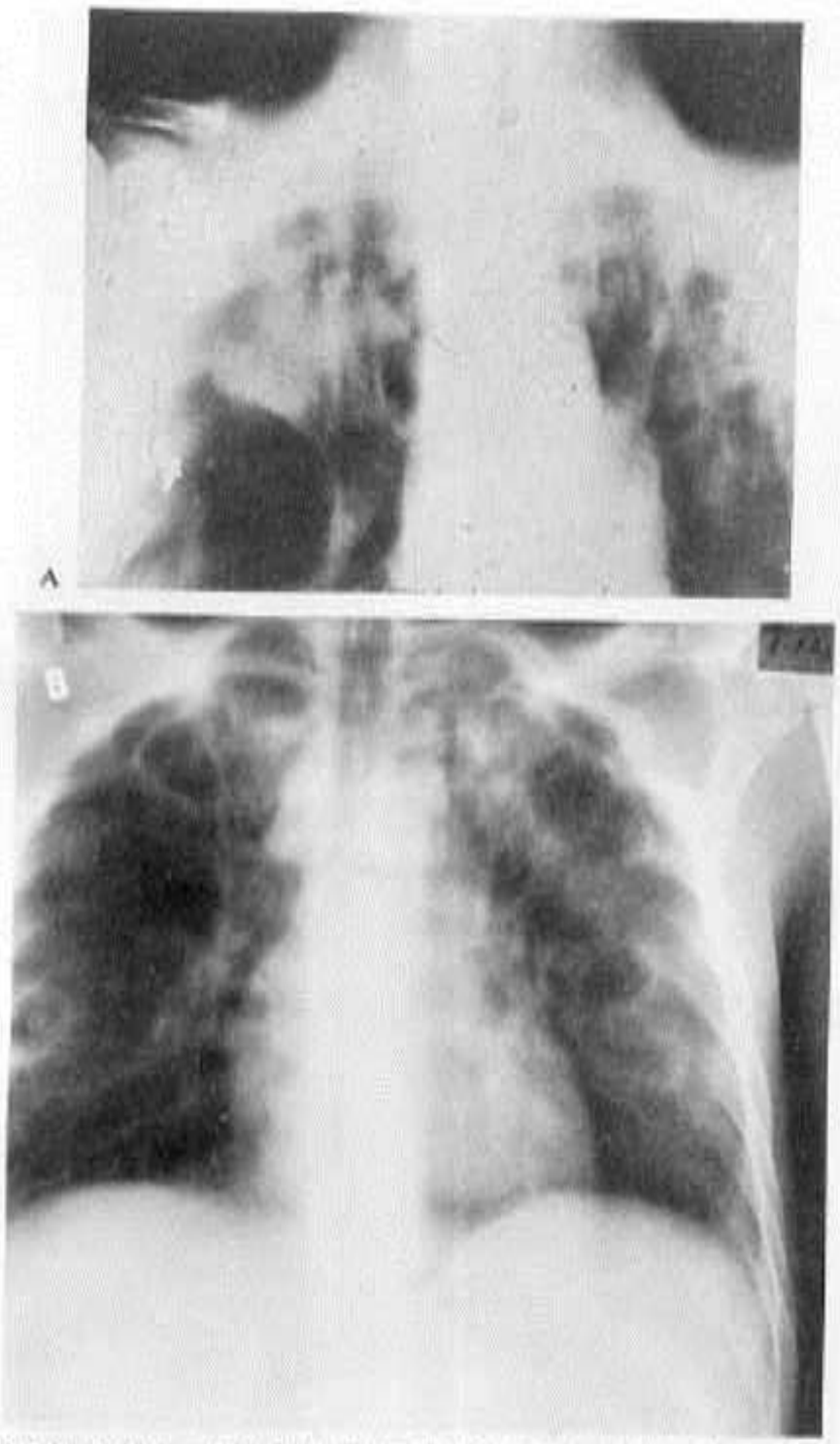

Fig. 8.27/A,B. Tbc fibro-ulcerosa: A) processo ulcerofibroso bilaterale, dei campi polmonari superiore e medi; B) l'esame stratigrafico evidenzia la presnza di multiple formazioni cavitarie di varie dimensioni, in entrambi gli ambiti polmonari, con presenza di focolai fibrosclerotici.

mone possono presentare delle opacità irregolari, nel cui contesto si rinvengono immagini cavitarie; l'emitorace si presenta retratto, spesso con sollevamento del diaframma omolaterale e frequenti ispessimenti pleurici costoparietali e basali (Fig. 8-27).

Tumori primitivi

Il *carcinoma del bronco* principale a sviluppo endobronchiale provoca atelettasia di tutto il polmone, che quindi risulta uniformemente opacato; se ha sviluppo extrabronchiale provoca una grossolana opacità mediastinica che di solito sporge nell'ambito polmonare e da cui si dipartono delle strie spesse e a decorso irregolare, che si propagano verso la periferia (Fig. 8-28).

Il carcinoma dei bronchi lobari o dei bronchi segmentari

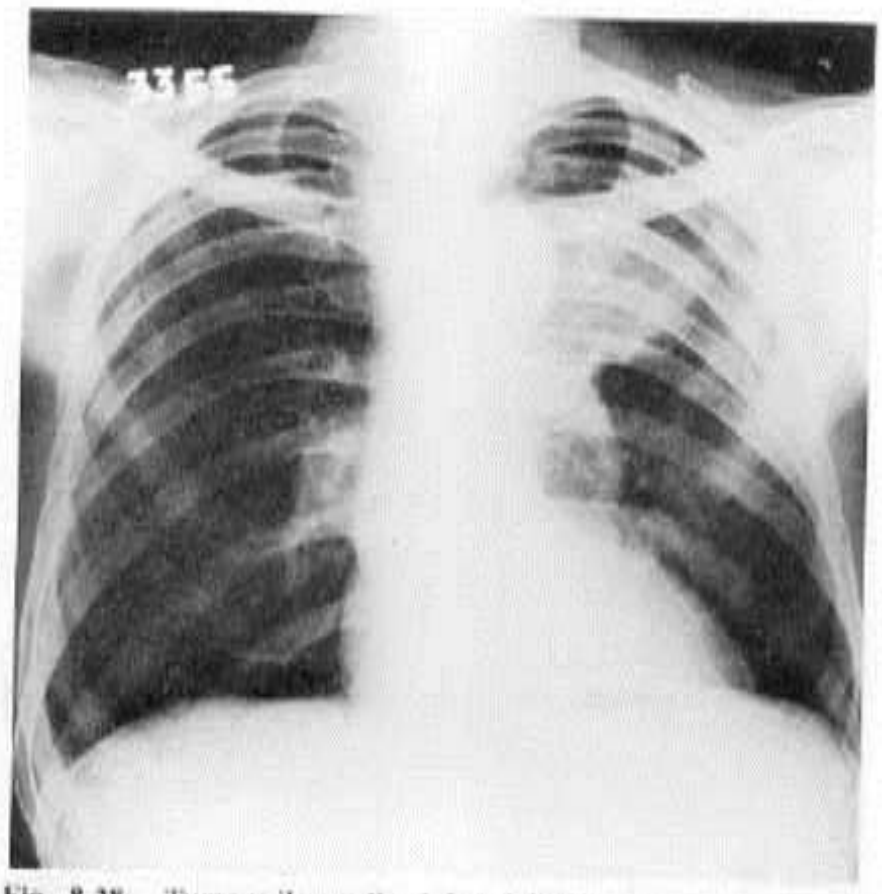

Fig. 8.28. Tumore ilo-mediastinico sinistro.

può ugualmente provocare atelettasia del territorio corrispondente e se ha sviluppo extrabronchiale dare una opacità di varia grandezza, rotondeggiante o irregolare per la presenza di strie radiopache, a forma di zampe di granchio che si dipartono da tale opacità, dirette soprattutto verso l'ilo; questo si presenta ingrandito e addensato.

Il carcinoma dei bronchi minori suole dare una opacità isolata rotondeggiante, situata in pieno parenchima polmonare (*cancro periferico a palla*), con contorni mammellonati e anfrattuosi, da cui spesso si dipartono strie a decorso irregolare (Fig. 8-29, A e B). Nel contesto delle opacità possono comparire delle aree iperchiare per necrosi centrale, delimitate da pareti irregolari ed anfrattuose; tali aree dientano frequentemente sede di ascesso (cancro-ascesso).

Il problema diagnostico si presenta alquanto difficile se la massa opaca ha forma regolare; l'indagine stratigrafica riesce assai utile per esaminarne in dettaglio i contorni.

Il *carcinoma bronchiolare o alveolare* dà una o più opacità di varia grandezza, isolate o confluenti.

Carcinoma dell'apice polmonare (sindrome di Ciuffini Pancoast): opacità densa ed omogenea, in sede apicale, a margine inferiore netto e convesso (Fig. 8-30); è frequente la erosione delle costole e delle vertebre adiacenti al tumore. Suole dare interessamento del plesso brachiale (dolori dell'arto) e del simpatico cervicale (sindrome di Bernard-Horner).

A proposito di masse radiopache che occupano i campi polmonari è anche da ricordare la possibile esistenza di amartomi (cioè di tumefazioni di origine malformativa) polmonari. La Fig. 8-31 si riferisce ad un voluminoso *amartoma del polmone* sinistro in un bambino di 8 anni; la TAC ha confermato e localizzato la formazione e la struttura parenchimatosa.

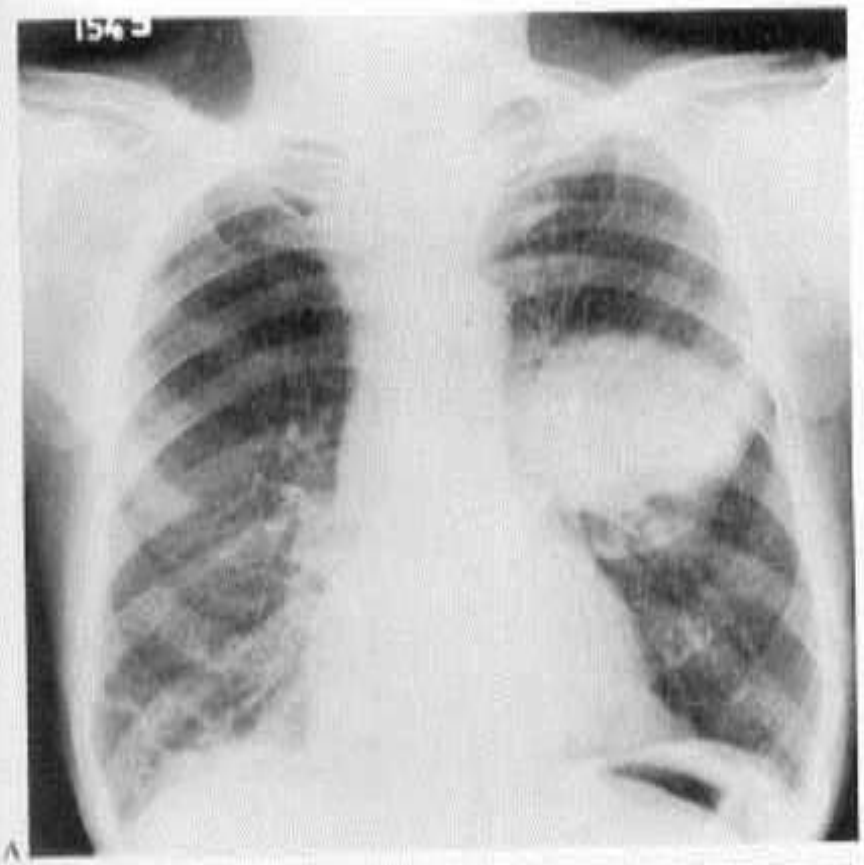

A

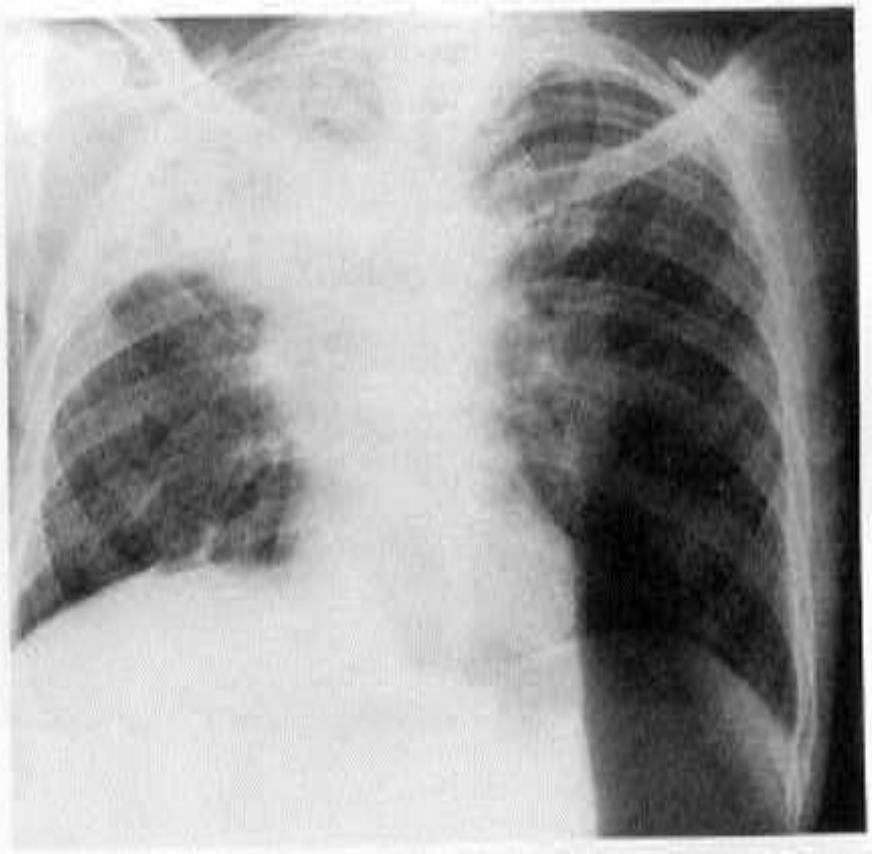

A

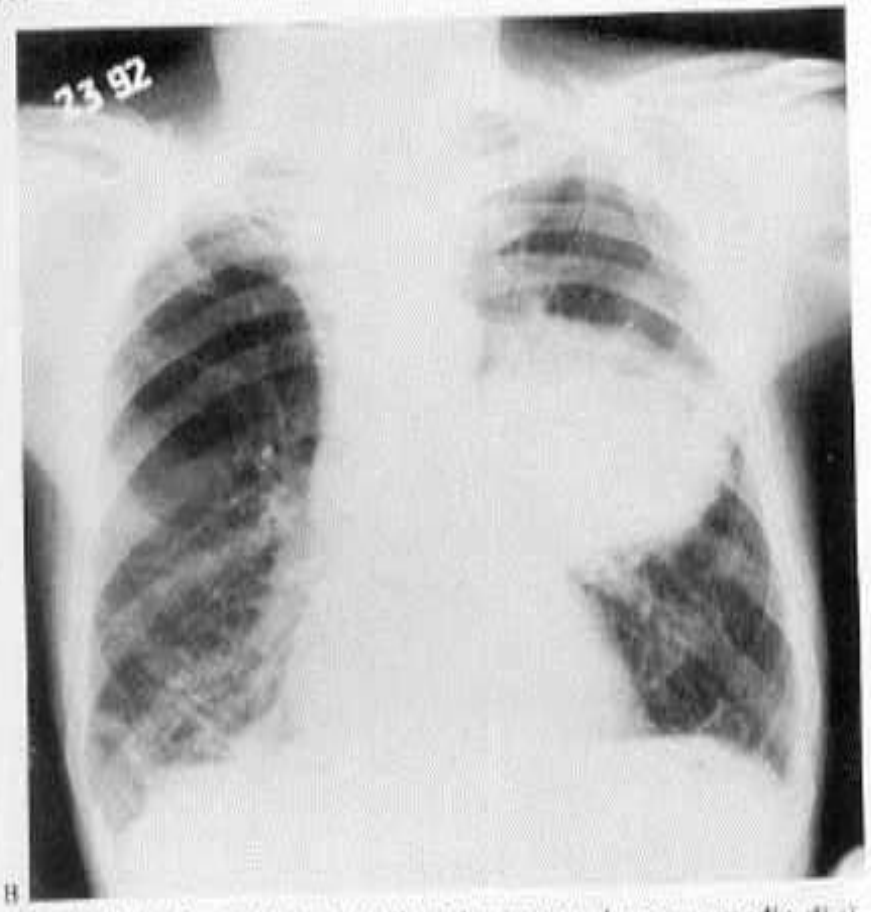

B

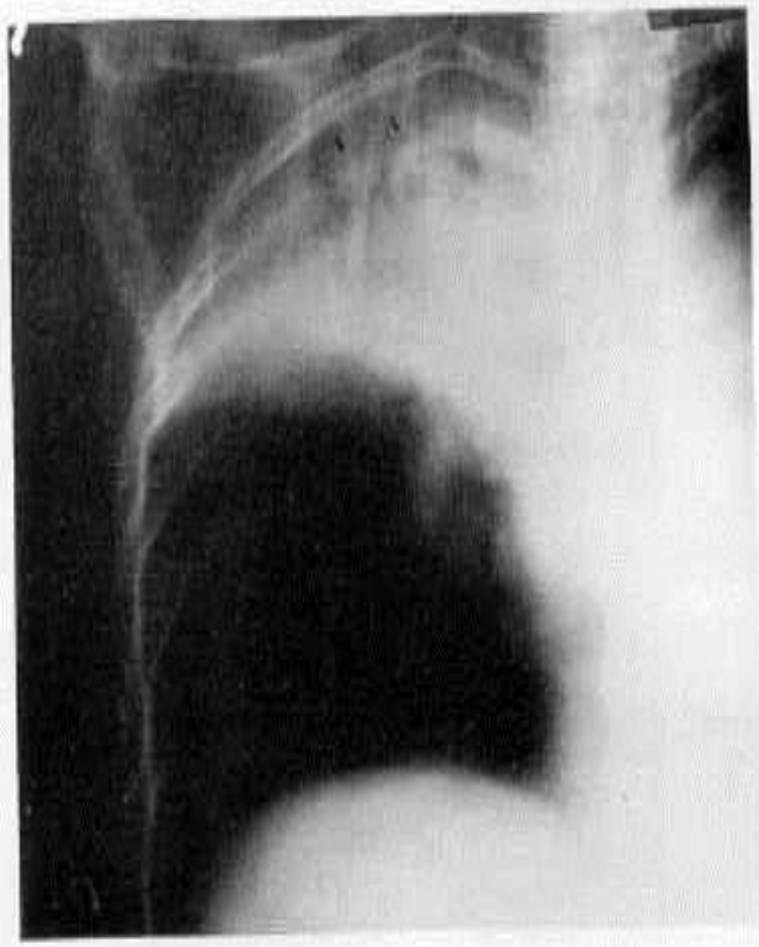

B

Fig. 8.29/A,B. Tumore a palla nel campo polmonare medio di sinistra; da segnalare la irregolairtà dei contorni, soprattutto sul versante esterno e su quello inferiore; B) stesso caso, in una fase più avanzata di sviluppo della neoplasia. È evidente un diffuso rinforzo della trama, specie nelle regioni basilari, compatibile con la diagnosi di bronchite cronica (soggetto fumatore).

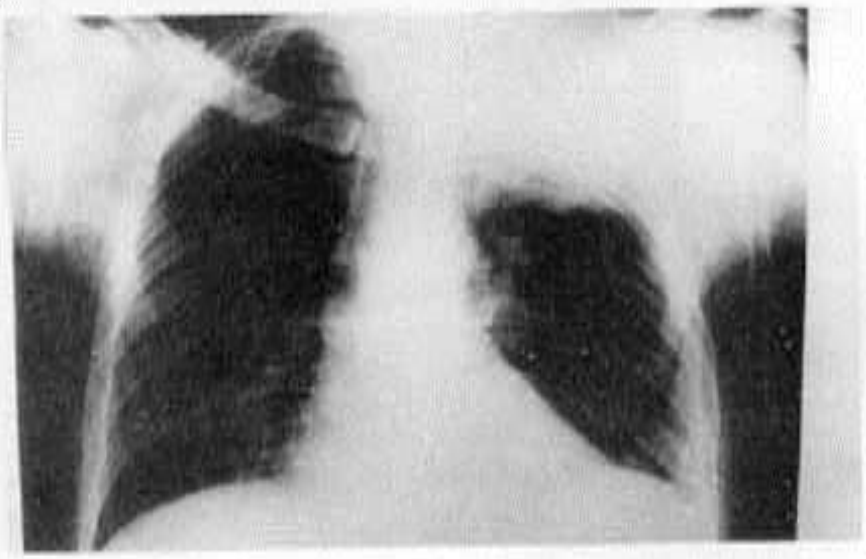

C

Fig. 8.30/A,B,C. A) Tumore di Pancoast a destra; B) esame stratigrafico (in altro paziente): è evidente l'erosione della II costola; C) tumore di Pancoast a sinistra.

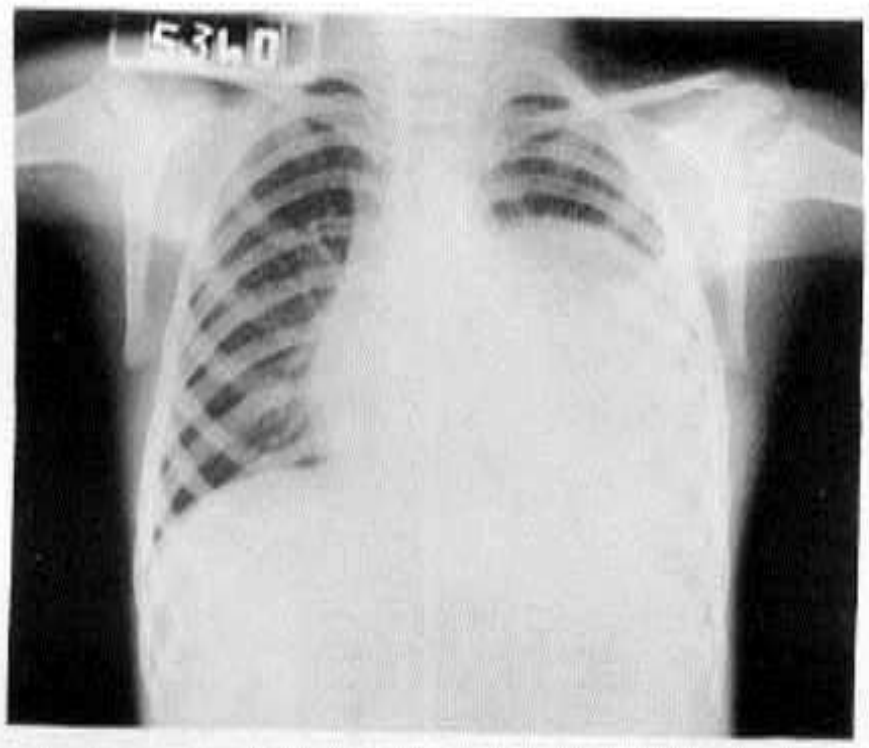

Fig. 8.31. Amartoma del polmone sinistro (soggetto di anni 8): estesa ed omogenea opacità a limite superiore netto e regolare, che occupa i 2/3 inferiori del campo polmonare sinistro e disloca verso destra la ombra cardiaca. La TAC dimostra l'estensione del processo e la sua struttura compatta ed omogenea.

Tumori metastatici

Si possono avere dei quadri caratterizzati da trabecole e noduli per infiltrazione linfatica (*linfangite carcinomatosa*) o di microopacità nodulari, rotondeggianti di tipo miliarico (*carcinosi miliarica*). I noduli sono più grossi, più opachi e più netti di quelli della tubercolosi miliare e si localizzano di preferenza ai campi medio-inferiori, mentre la tubercolosi, come abbiamo visto, predilige le regioni apicali.

Il più frequente dei quadri metastatici è quello che si presenta sotto forma di *focolai rotondeggianti unici o plurimi*, di densità omogenea e per lo più elevata, a margini netti, di varie dimensioni (Fig. 8-32, A, B e C).

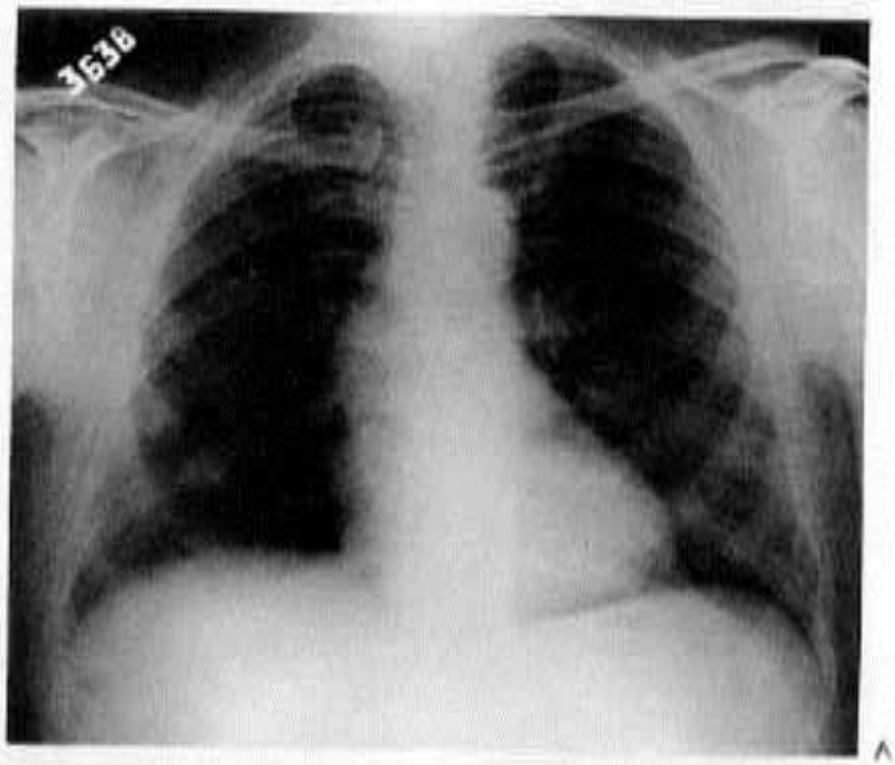

A

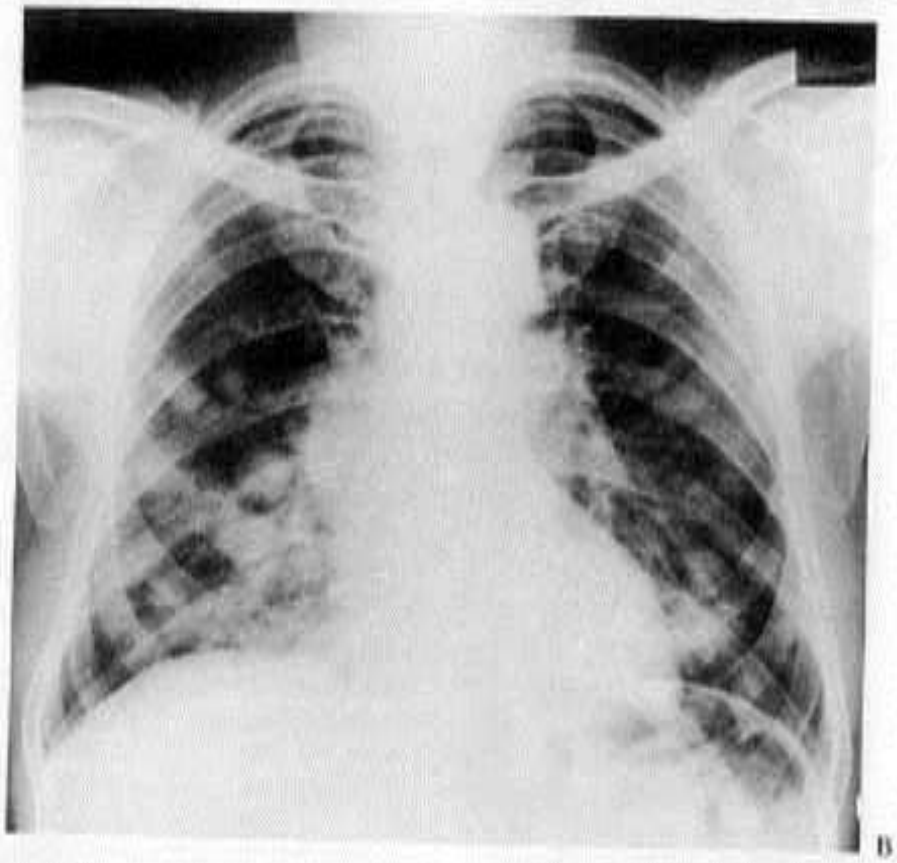

B

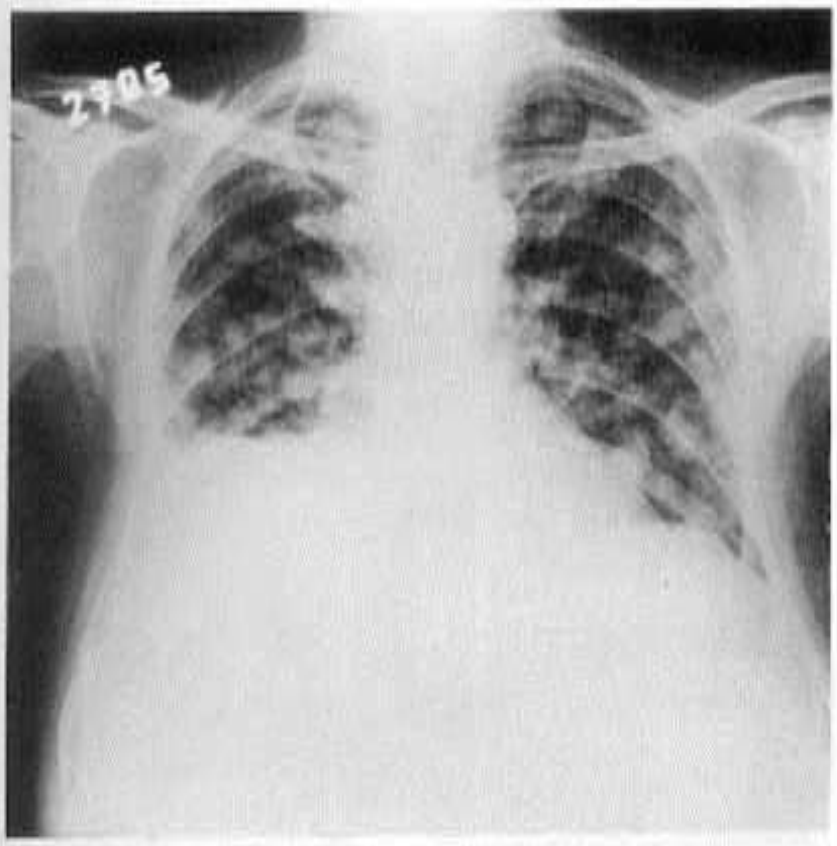

C

Fig. 8.32/A,B,C. A) nodulo metastatico unico nel campo polmonare inferiore di destra da carcinoma prostatico; B) nodulimetastatici rotonteggianti multipli, specie nei campi inferiori, da carcinoma prostatico; C) numerosissimi noduli metastatici di carcinoma gastrico; a destra è presente versamento pleurico.

Reperti di patologia pleurica

In caso di *versamento pleurico libero della grande cavità*, di media entità si nota un denso ed omogeneo opacamento del terzo inferiore dell'emitorace, che risale lungo la parete costale laterale, delineando una concavità verso l'alto; alla base esso si confonde con l'opacità diaframmatica e sottodiaframmatica. Il restante ambito polmonare è tenuamente velato ed il mediastino è dislocato controlateralmente (Fig. 8-33 A, B e C).

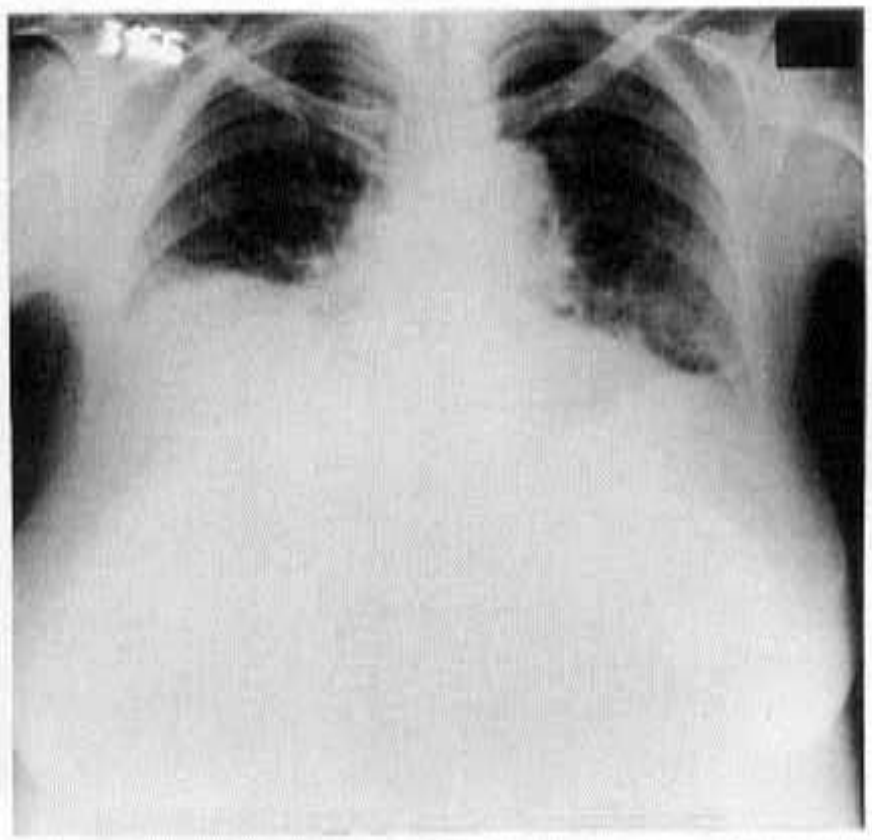

B

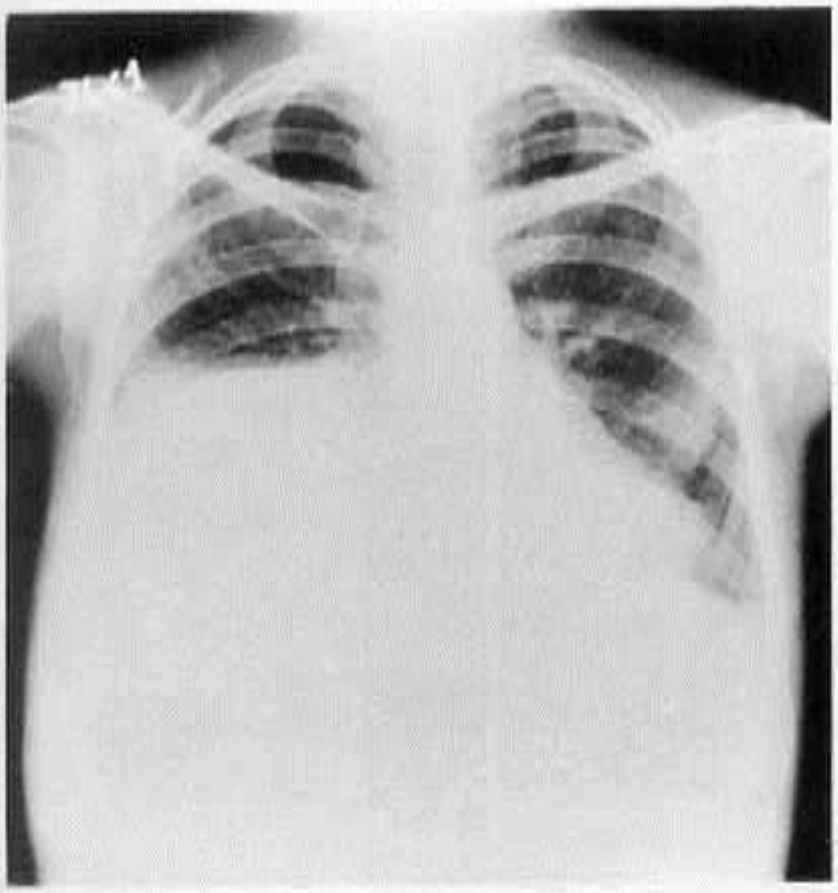

A

Fig. 8.33/A,B,C. A) Pleurite essudativa: versamento a destra e spostamento controlaterale del mediastino; B) versamento pleurico bilaterale; C) versamento pleurico sx (con spostamento controlaterale del mediastino) parzialmente svuotato; la disposizione orizzontale del liquido è data dalla contemporanea presenza di gas nel vaso pleurico in rapporto alle manovre di toracentesi (idropneumatorace).

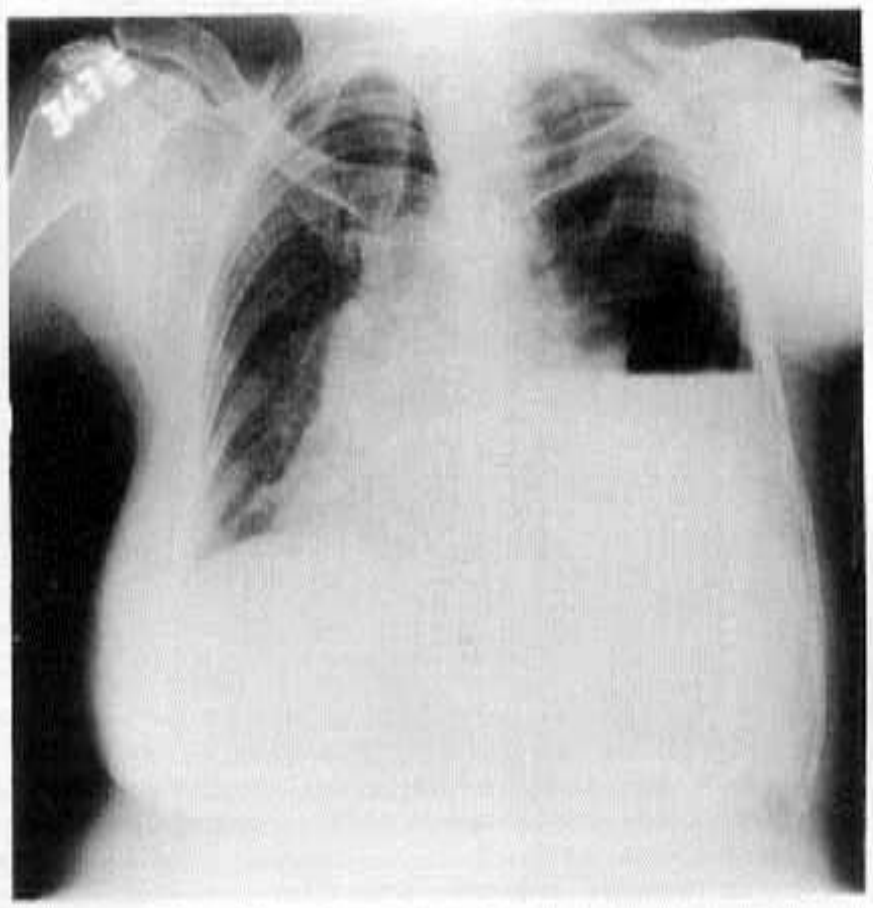

C

Allorché il versamento è cospicuo l'opacamento interessa quasi tutto l'ambito polmonare, esclusa la regione apicale; la gabbia toracica è slargata e la dislocazione mediastinica è più marcata.

In caso di *raccolta saccata della grande cavità* si nota lungo la parete costale laterale una opacità densa ed omogenea, a margine mediale netto e convesso. In caso di versamento plurisaccato si sogliono avere delle immagini multiple a nido di rondine.

Per *versamenti saccati interlobari* a sede nella piccola scissura si nota nel campo polmonare medio di destra una opacità densa ed omogenea di aspetto fusiforme, a limiti ben netti. Il versamento saccato può interessare la parte superiore o la inferiore della grande scissura o entrambe: darà una opacità a banda di varia estensione, meglio riconoscibile nella proiezione laterale (Fig. 8-34 A, B, C e D).

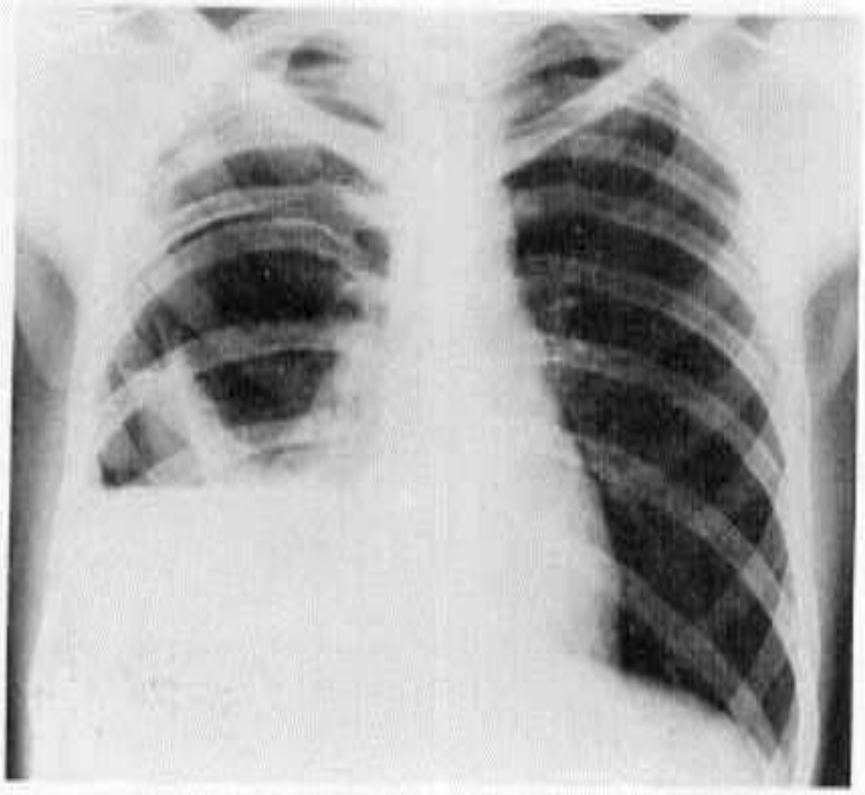

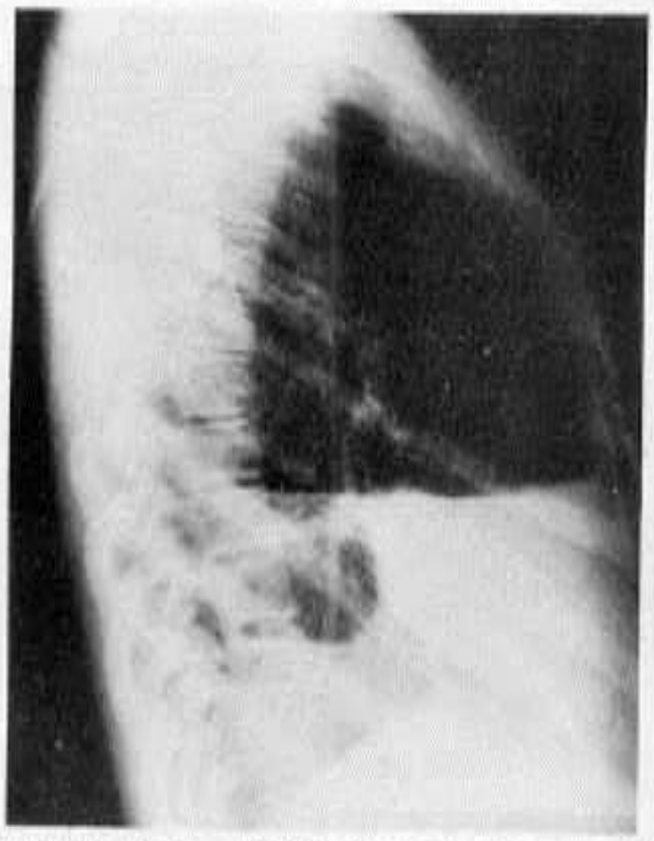

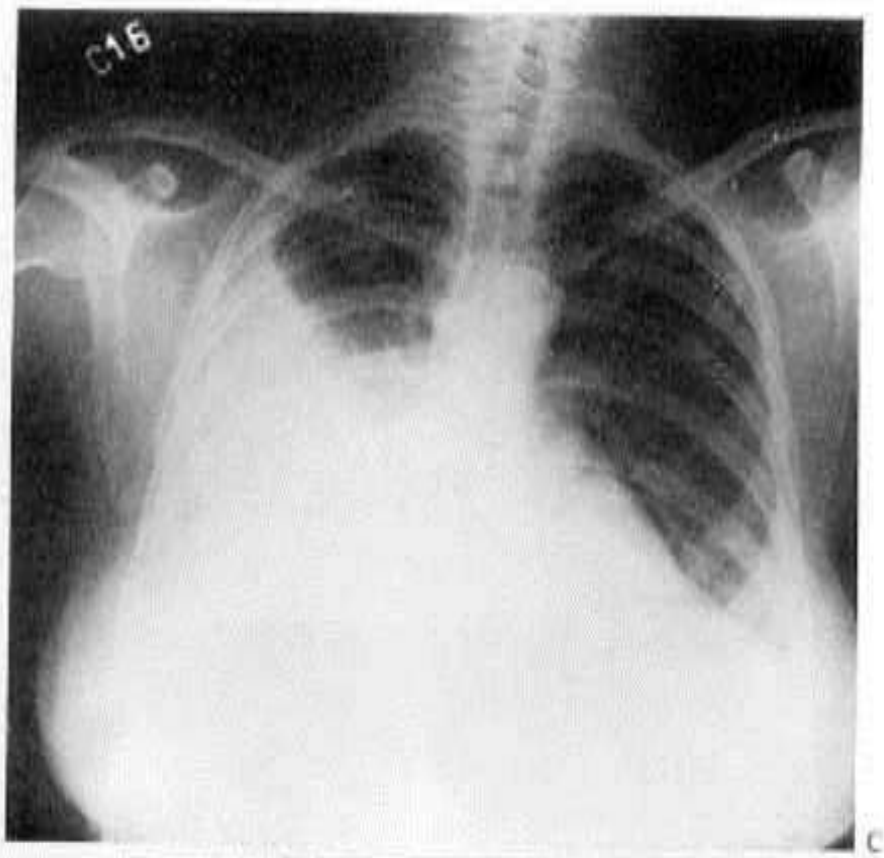

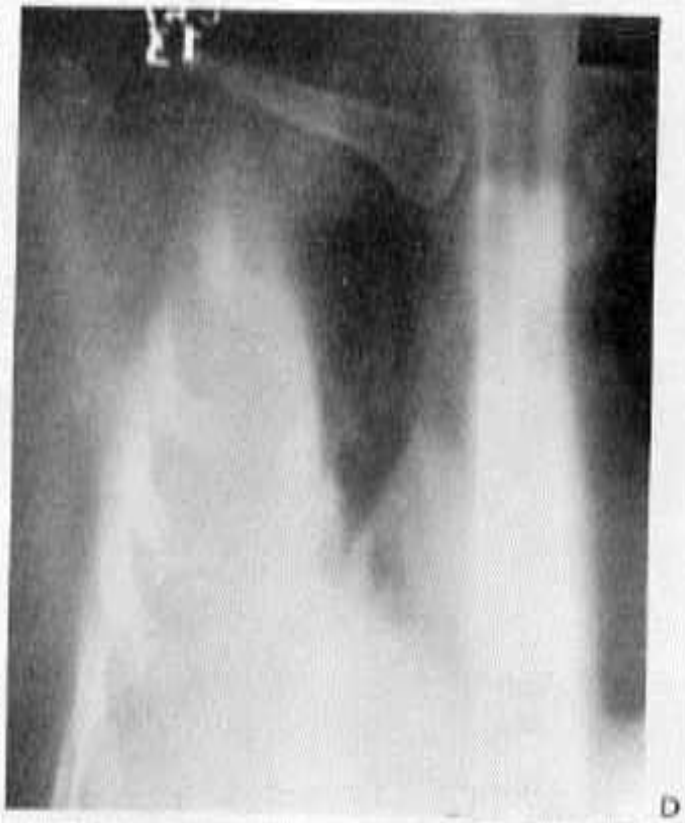

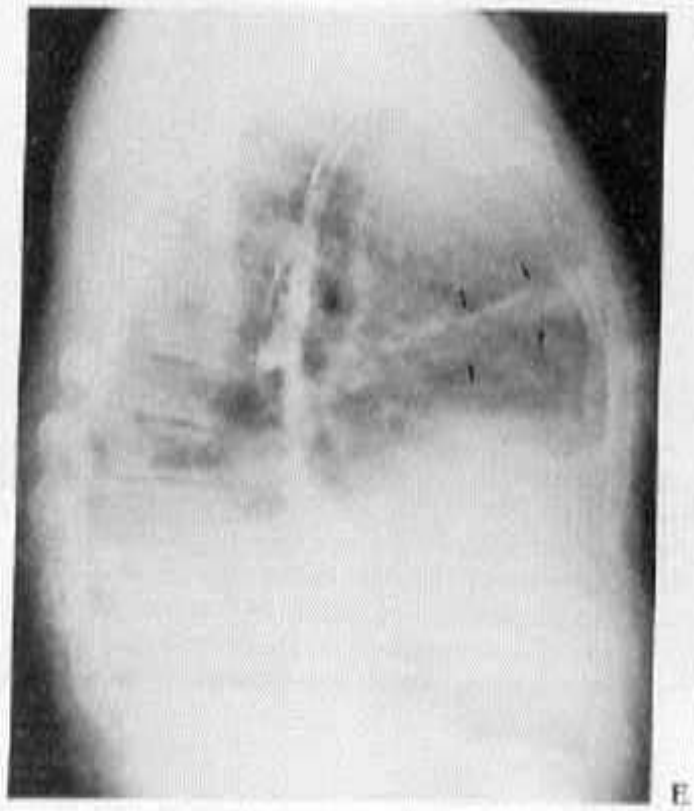

Fig. 8.34/A, B, C, D, E. A) Pleurite saccata, dopo parziale svuotamento; B) stesso caso della precedente in laterale: ben visibili le saccature. C) Opacamento esteso dell'emitorace destro che si spinge in alto nel versante laterale; la stratigrafia documenta trattasi di un versamento saccato parietale con reazione della pleura circostante. (D) (E) Pleurite saccata interlobare a destra, della piccola scissura (è visualizzato l'esofago con mezzo di contrasto).

I versamenti pleurici mediastinici danno una opacità densa ed omogenea, a margini netti, a forma di fascia, debordante da un lato o bilateralmente, oltre l'ombra cardiovascolare.

Nei versamenti pleurici diaframmatici dapprima il contorno della cupola appare sfumato ed il diaframma è ipomobile od immobile; successivamente, con l'aumentare del versamento, compare una opacità basilare al di sopra della cupola.

In caso di *pnx totale* il polmone appare concentricamente collassato ed addossato al mediastino in alto e delimitato da una linea opaca, sottile e netta. Il mediastino è dislocato controlateralmente (Fig. 8-35).

Nel caso di *pnx parziale* il parenchima polmonare è parzialmente collassato a causa della presenza di aderenze pleuriche, che possono assumere aspetto filiforme, cordoniforme o a nastro.

Allorché nel cavo pleurico si rileva la presenza contemporanea di gas e liquido (*idropneumotorace*), il livello liquido in ortostatismo assume una netta disposizione orizzontale; suole essere evidente la dislocazione mediastinica controlaterale.

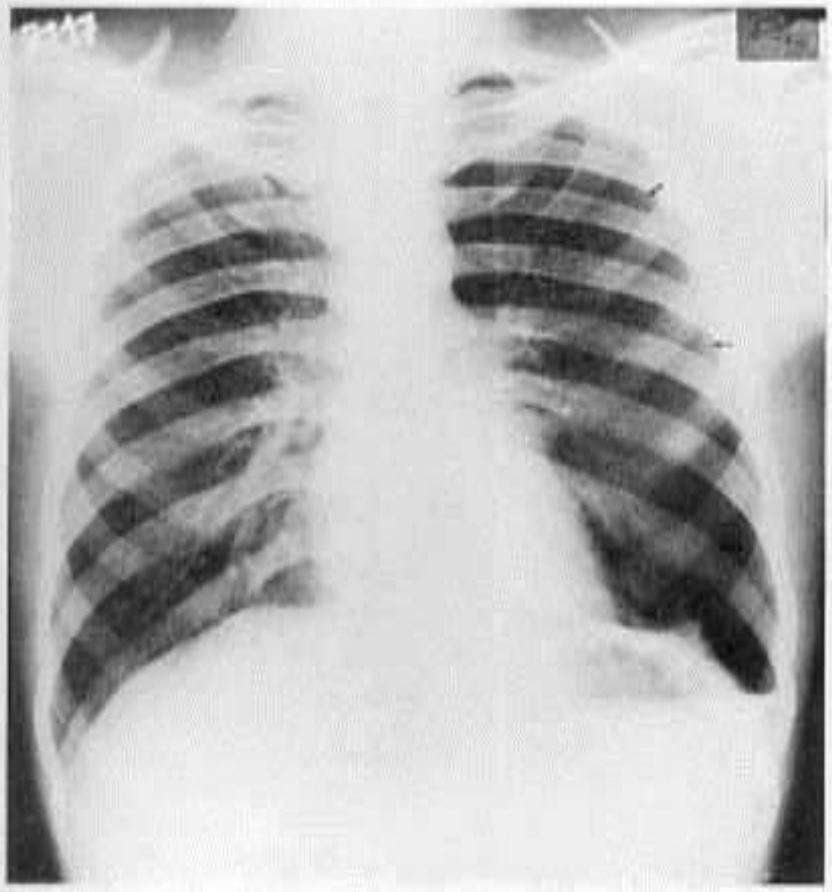

A

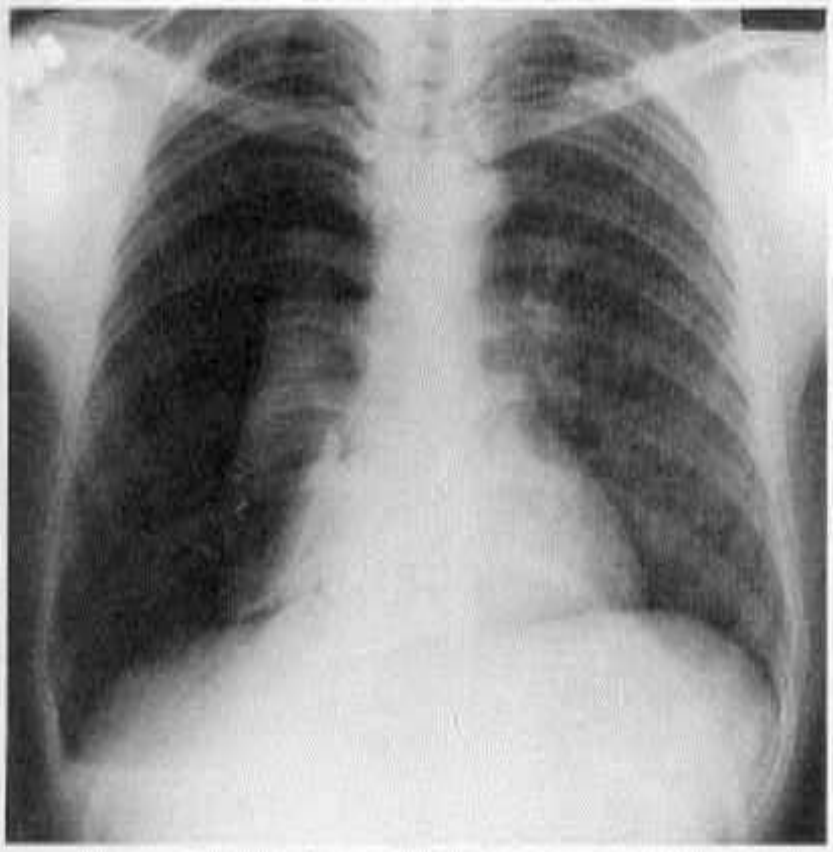

B

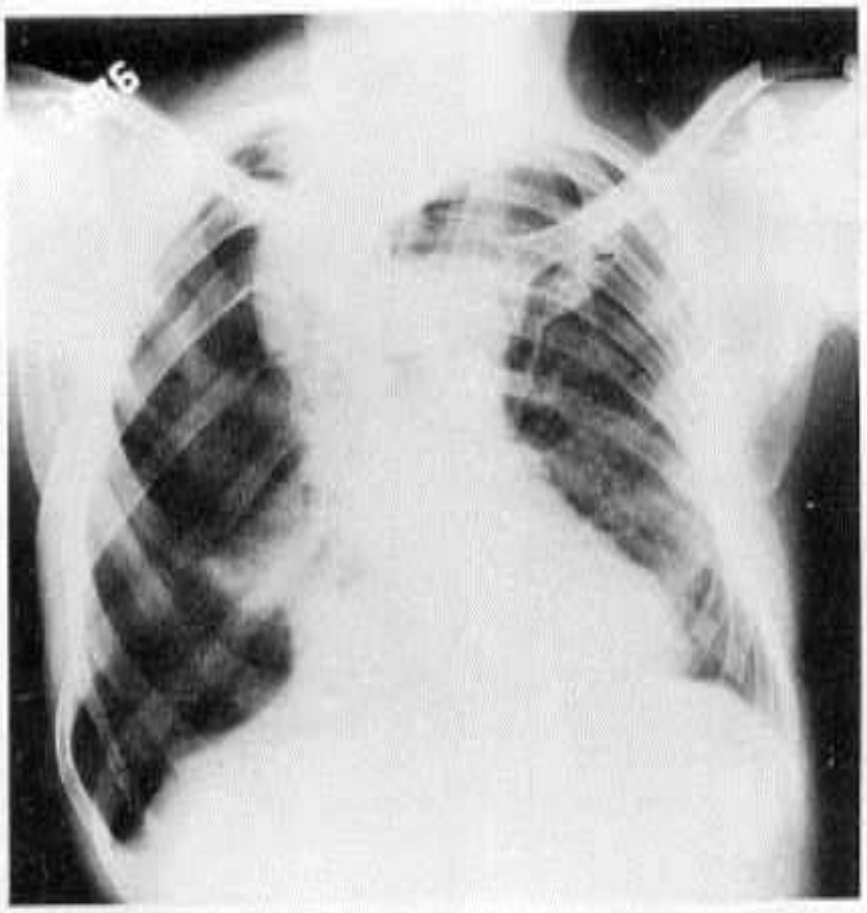

C

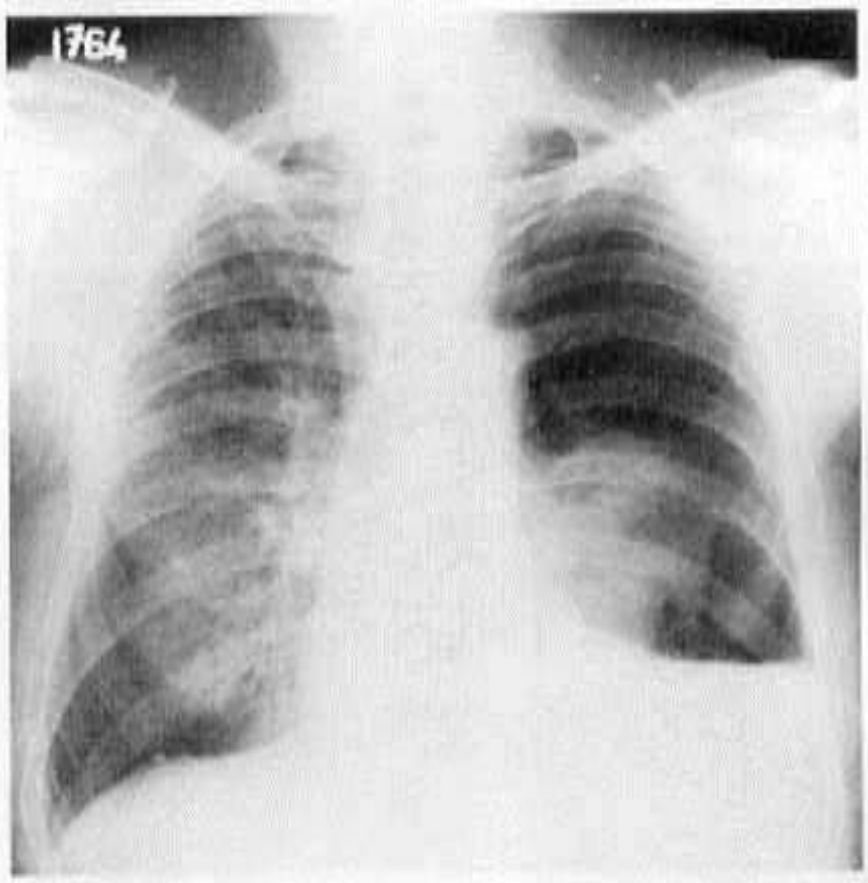

D

Fig. 8.35/A, B, C, D. A) penumotorace spontaneo totale; B) pneumotorace spontaneo totale, con marcato collasso polmonare; C) pneumotorace spontaneo bilaterale, subtotale a destra e parziale a sinistra, in soggetto broncopatico cronico, con scoliosi destroconvessa del rachide dorsale; D) ideopneumotorace sinistro. Da notare la disposizione orizzaontale del versamento e in alto la presenza di una aderenza a nastro che si diparte dall'apice.

Un ispessimento pleurico (*cotenna pleurica*), può essere circoscritto e in questo caso darà una opacità densa a banda, spesso disomogenea per presenza di chiazze calcifiche (*fibrotorace parziale*); l'opacamento può interessare tutto un emitorace, che si presenta retratto, con gli spazi intercostali ravvicinati ed attrazione mediastinica (*fibrotorace totale*; Fig. 8-36 A, B, C, D, E e F).

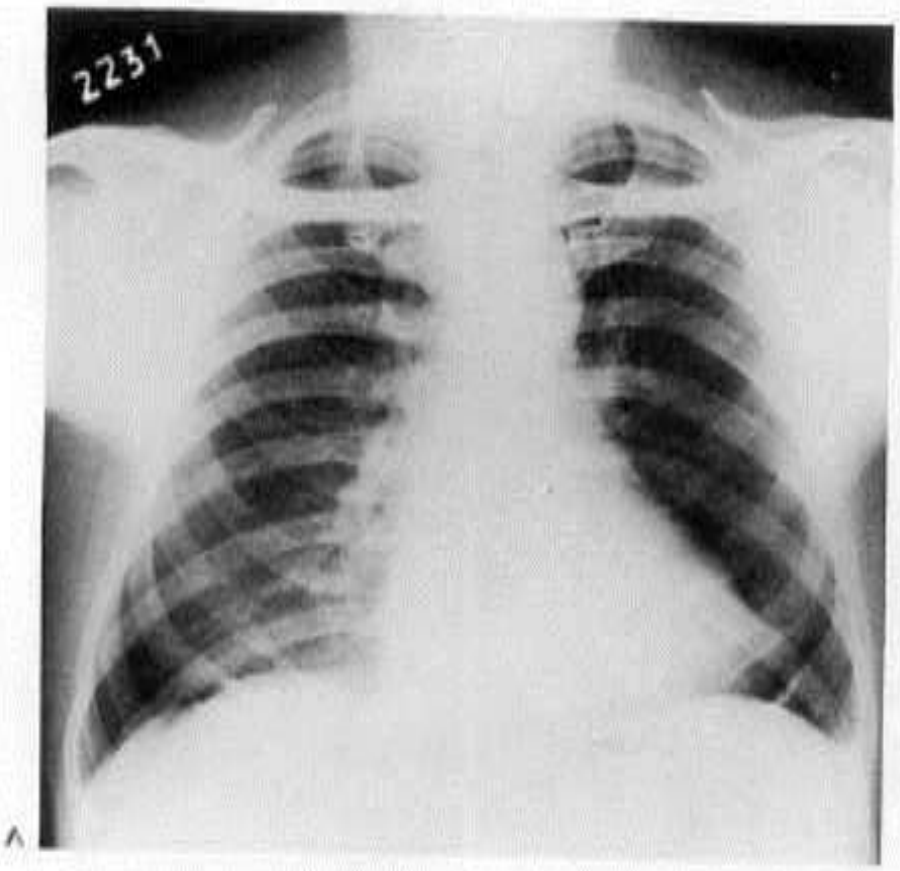

A

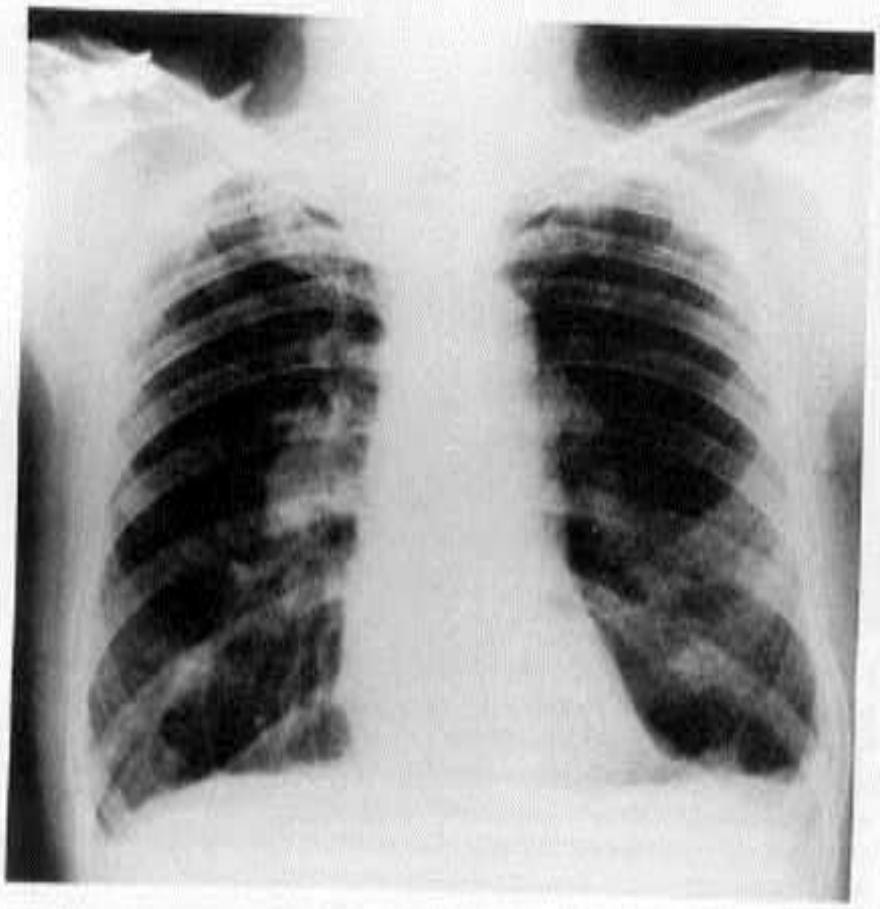

B

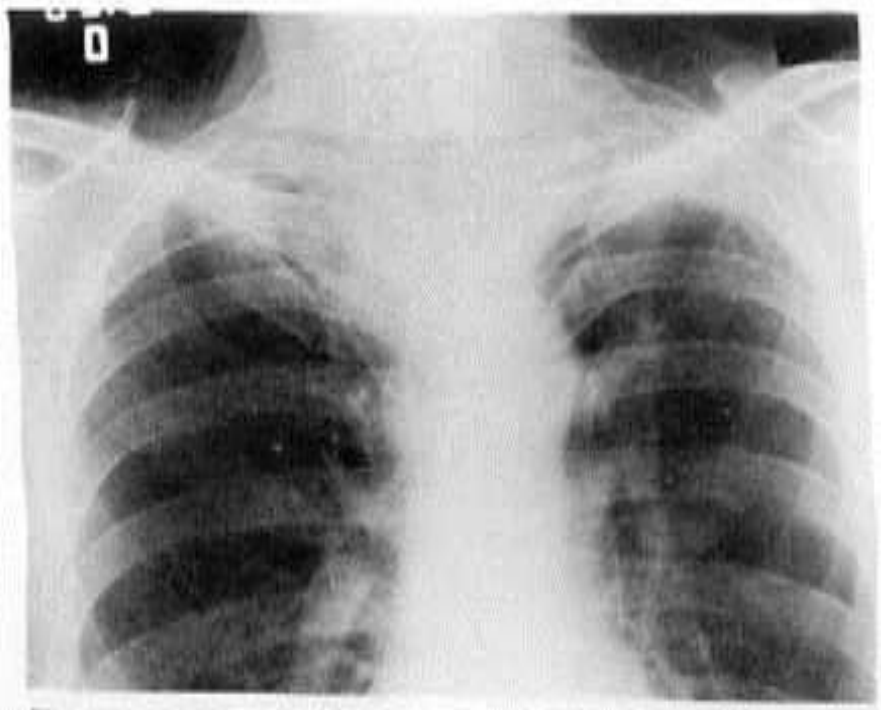

C

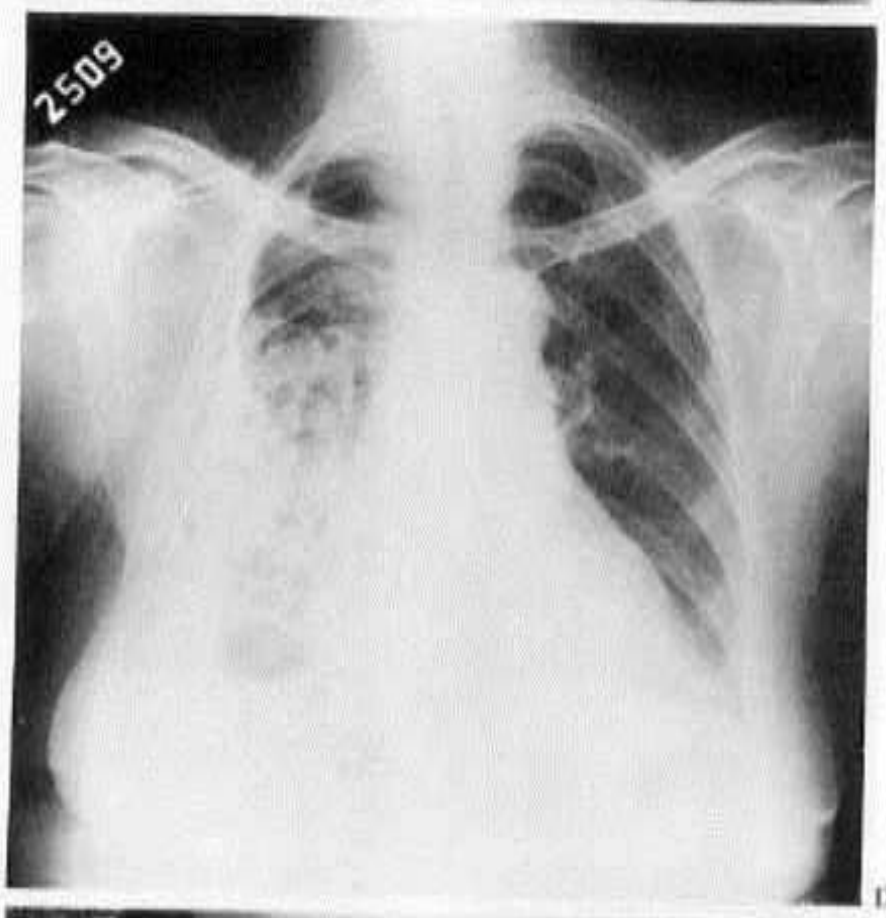

D

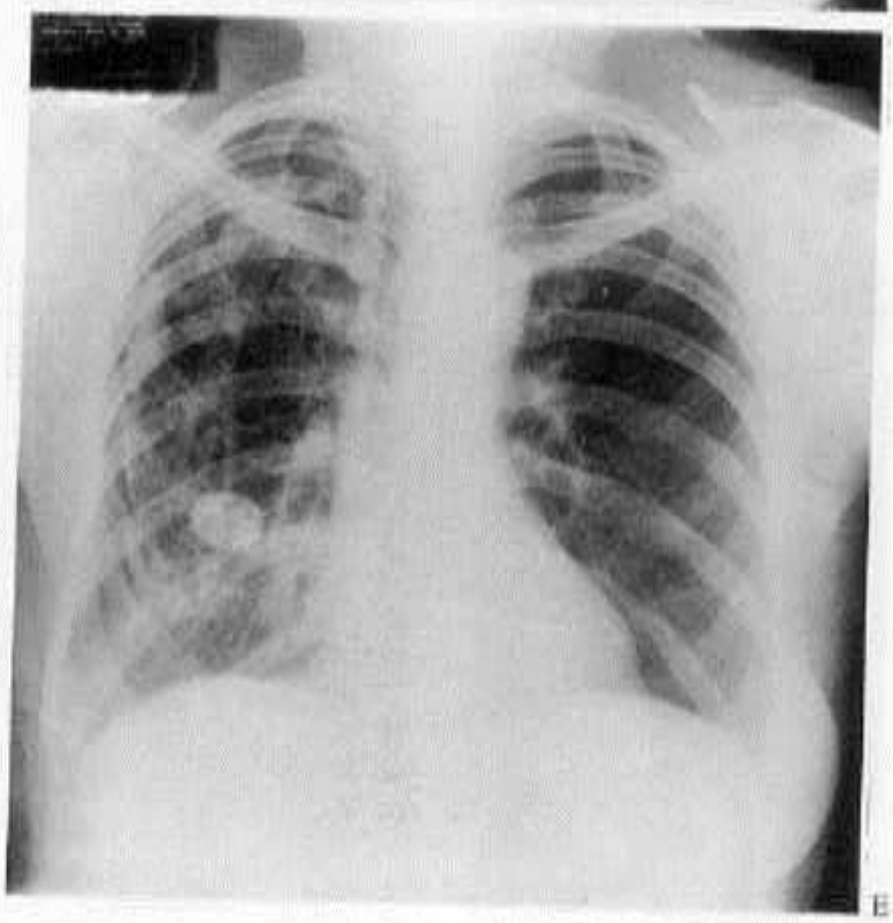

E

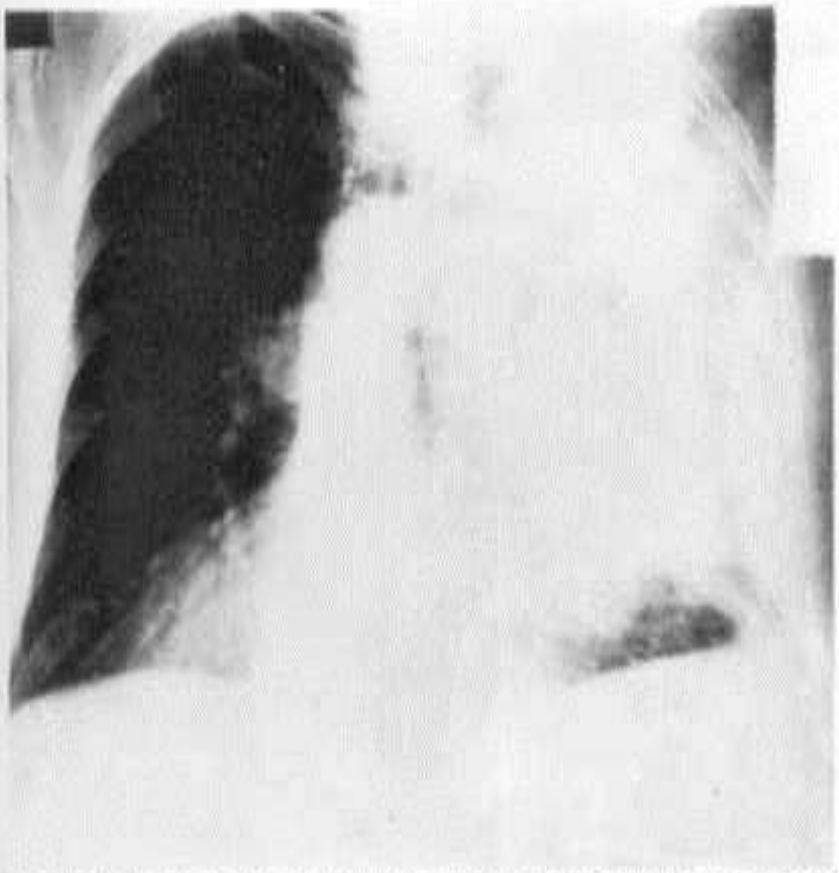

Fig. 8.36/A, B, C, D, E, F. A) esiti di pleurite basilare sinistra, con scomparsa del seno costo-frenico sn..; B) esiti di pleurite basilare bilaterale con riduzione a destra ed abolizione a sinistra del seno costo-frenico; pinzettatura di entrambe le cupole diaframmatiche; C) esiti di pleurite apicale bilaterale; D) fibrotorace dx ed attrazione mediastinica; E) fibrotorace destro con calcificazione pleurica a colata da pleurite saccata parietale. Nel campo polmonare medio di destra si evidenzai anche una formazione ovoidale, a massimo diametro trasverso, in gran parte calcificata, riferibile a tubercoloma. F) Fibrotorace totale sn. con intenso opacamento omogeneo, retrazione della gabbia toracica, attrazione mediastinica e sollevamento del diaframma.

I *tumori pleurici* possono essere di tipo nodulare e danno in genere delle opacità parietali (Fig. 8-37); possono essere diffusamente infiltranti e danno un ispessimento pleurico diffuso a margini irregolari e di solito si associa versamento pleurico libero della grande cavità.

La xerografia

La xerografia (che è la copia colorata su carta dell'immagine radiografica ottenuta su una lastra di alluminio rivestita di selenio, caricata elettrostaticamente), fornisce una esaltazione del contrasto assai più pronunziato che nella comune radiografia; è possibile, infatti, con la xerografia o meglio con la xerotomografia del torace studiare le condizioni parenchimali, la visualizzazione dei grossi e medi rami bronchiali e la rappresentazione delle arterie e vene polmonari (Fig. 8-38).

Indagini radiologiche con mezzi di contrasto

Nell'apparato respiratorio si possono introdurre mezzi di contrasto artificiali trasparenti (aria e gas leggeri possono venire introdotti nel cavo pleurico: pnx diagnostico) od opachi (per opacizzare l'albero bronchiale: broncografia, o i vasi sanguigni: angiopneumografia).

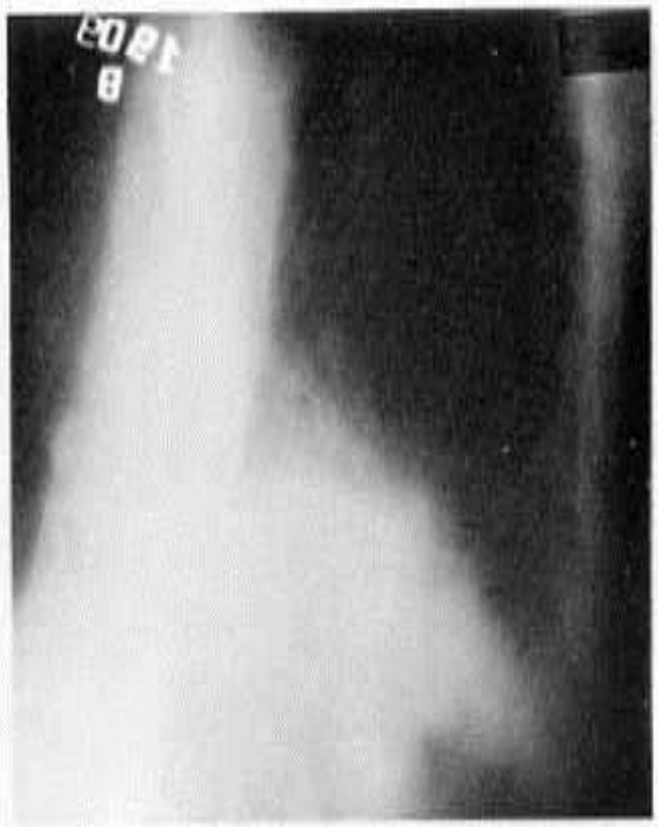

Fig. 8.37. Neoplasia pleurica con aspetto mammellonato.

Broncografia

È un'indagine radiologica con mezzo di contrasto opaco che consente un accurato esame dei bronchi, fino alle più sottili diramazioni periferiche.

Consiste nell'introduzione nell'albero bronchiale di un mezzo di contrasto radiopaco, vischioso, con buona capacità di adesione alle pareti, che può venire facilmente riassorbito ed eliminato; a tali esigenze risponde un preparato iodico in supporto acquoso (che va sotto il nome di Hytrast e di regola viene ben tollerato).

La tecnica dell'esame è semplice e praticamente esente da rischi. Le indicazioni principali sono: emoftoe, ipoventilazione polmonare, stenosi o masse endobronchiali, opacità espansive o retraenti, zone di iperchiarezza.

Le controindicazioni sono costituite da una grave insufficienza respiratoria o cardiaca, da affezioni acute polmonari e delle vie respiratorie, emottisi recenti, tbc polmonare in fase attiva, insufficienza renale, intolleranza allo iodio.

L'esame viene eseguito sotto anestesia locale o generale.

L'introduzione del mezzo di contrasto avviene a mezzo di sonde (*sonda di Métras*), rette o di varia curvatura, a seconda dei bronchi che si debbono iniettare, di solito per via transglottidea. Per la broncografia selettiva si ricorre al fibroscopio. Si preferisce visualizzare un emisistema bronchiale per volta seguendo la progressione del mezzo di contrasto. Normalmente si ottiene una completa visualizzazione della trachea, dei bronchi di grosso calibro, dei bronchi periferici, fino alle piccole ramificazioni bronchiolo-alveolari.

Dopo una preliminare osservazione radioscopica o con altra radiocinetica, si eseguono delle radiografie (Fig. 8-39, 8-40 e 8-41) in varie proiezioni.

Si possono così mettere in evidenza alterazioni di forma, calibro, direzione e sede dei rami bronchiali, nonché modificazioni della motilità bronchiale, lo studio di bronchiectasie (Fig. 8-42, 8-43 A e B) e di stenosi od occlusioni bronchiali, il riconoscimento e lo studio delle cavità polmonari (Fig. 8-44), con i loro bronchi di drenaggio; per l'esame dinamico è utile associare la roentgencinematografia.

Un ulteriore perfezionamento di questa metodica da utilizzare in modo selettivo, è rappresentato dalla *bronchiolo-*

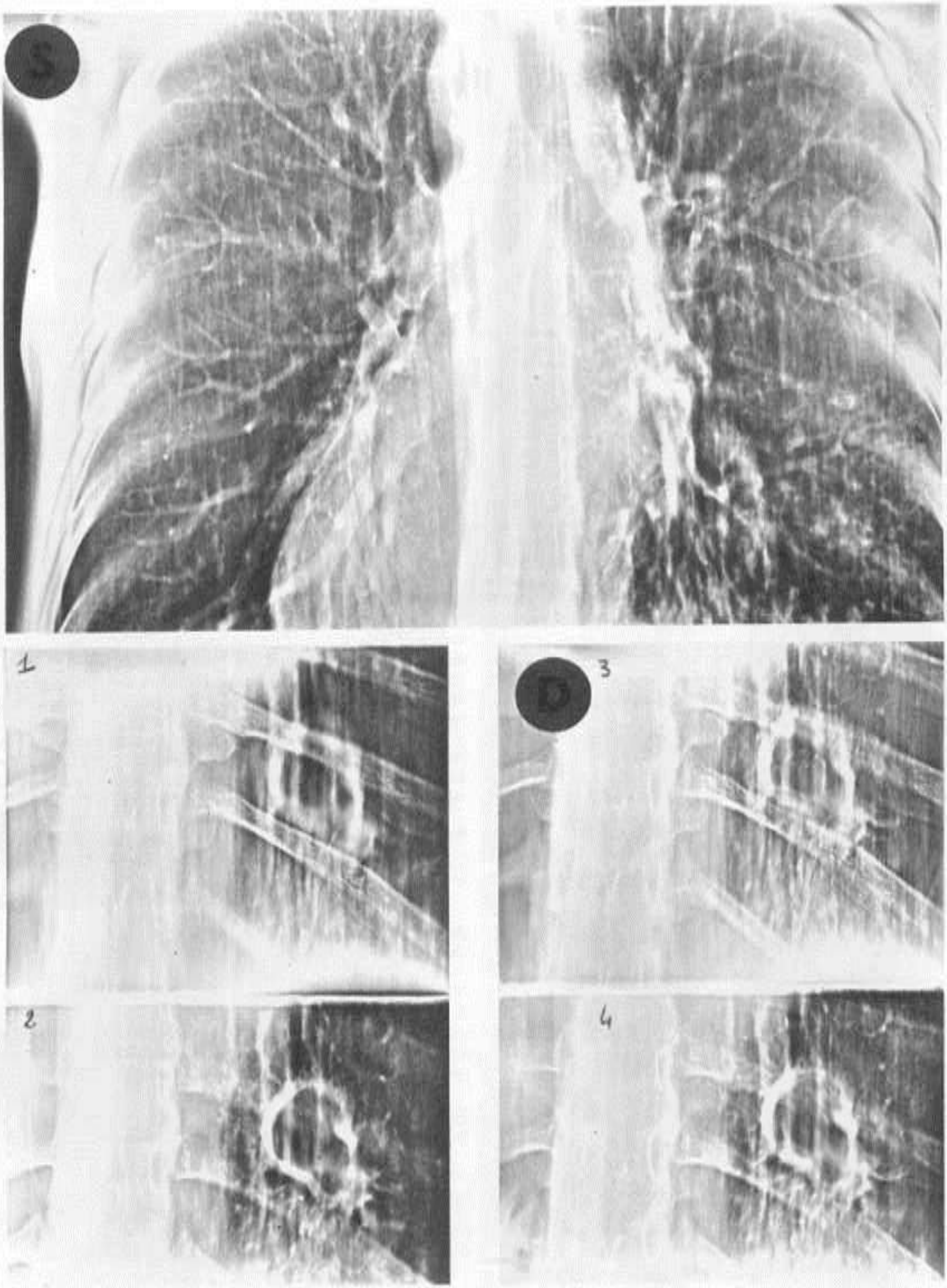

Fig. 8.38/A.

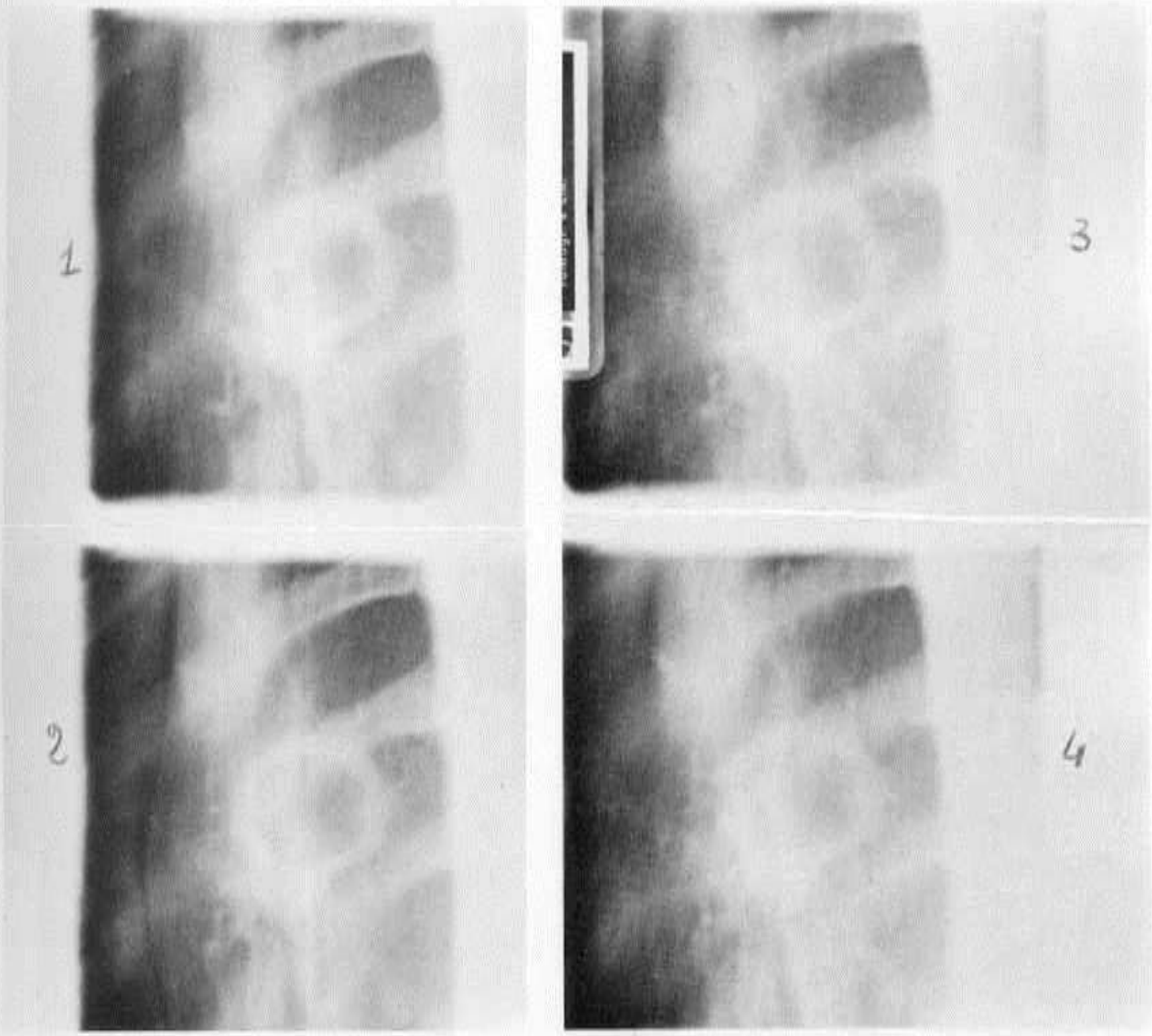

Fig. 8.38. Xerografia: A) Xerostratigramma: a sinistra reperto normale con ben evidenti il disegno dei vasi e dei grossi bronchi; a destra esiti di ascesso polmonare basilare con strie di fibrosi che si propagano verso l'ilo corrispondente; B) caverna tubercolare esaminata in quattro diversi strati; confrontando la xerotomografia con la tomografia tradizionale si nota che nella prima si ha una maggiore evidenza dei dettagli.

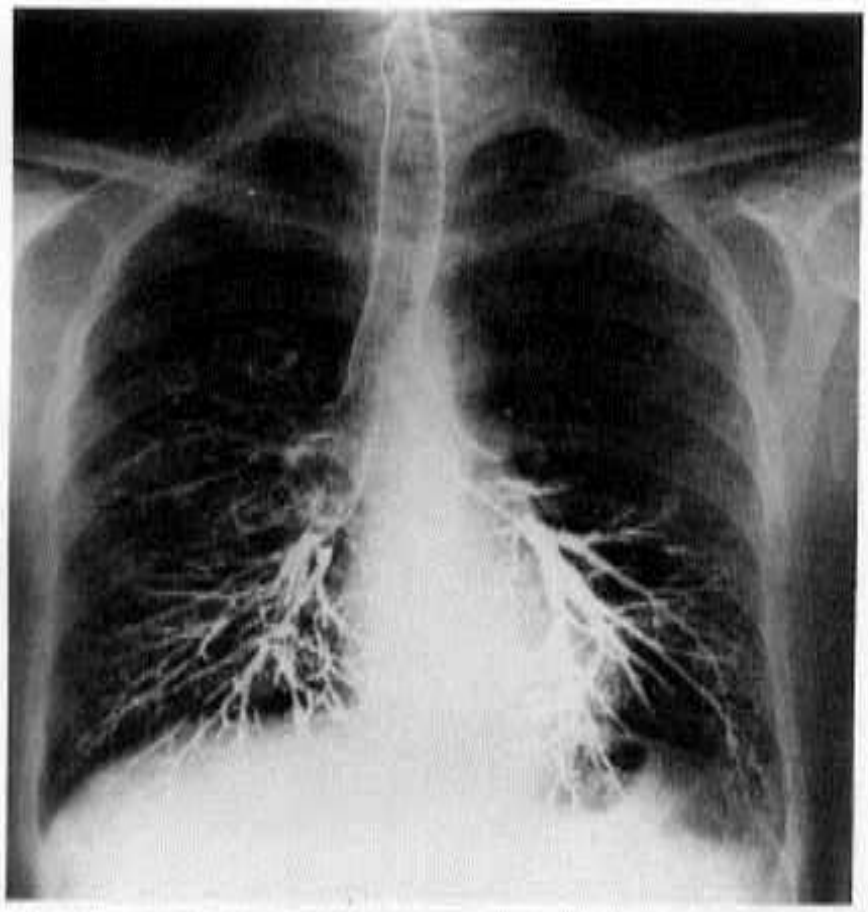

A

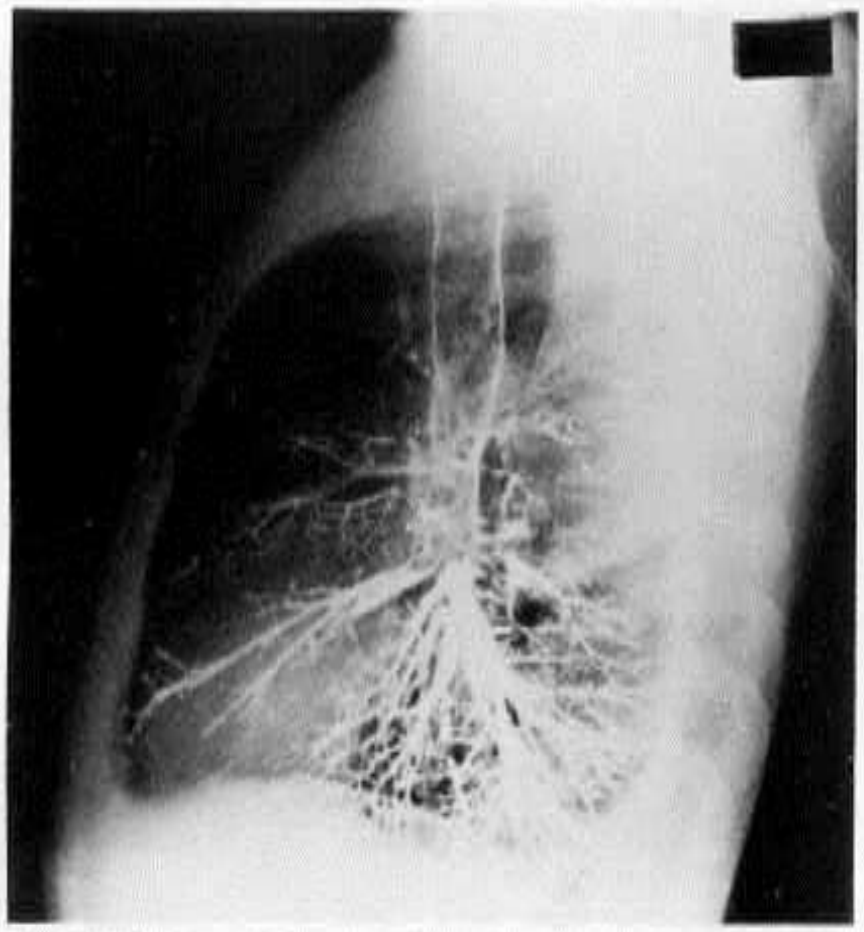

B

Fig. 8.39/A, B. A) Broncografia contemporanea dei due emisistemi: reperto normale; la mancata visualizzazione del bronco lobare superiore è da imputare a difetto tecnico (proiezione antero-posteriore; B) Reperto normale (proiezione laterale).

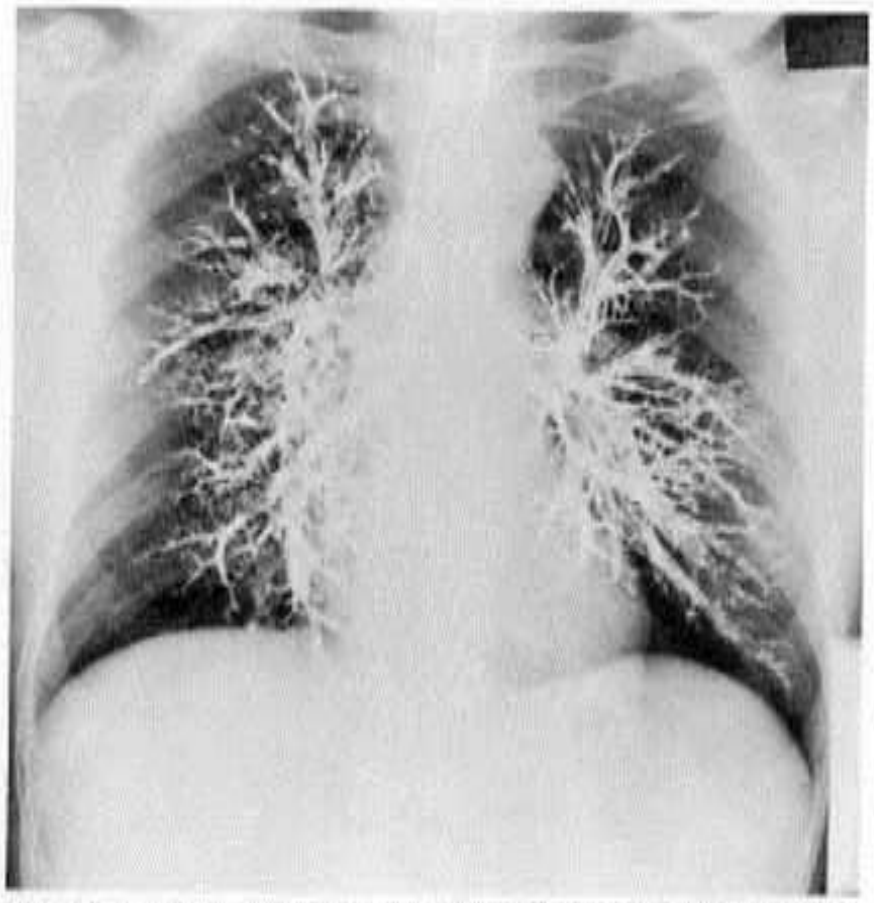

Fig. 8.40. Broncografia normale in proiezione antero-posteriore.

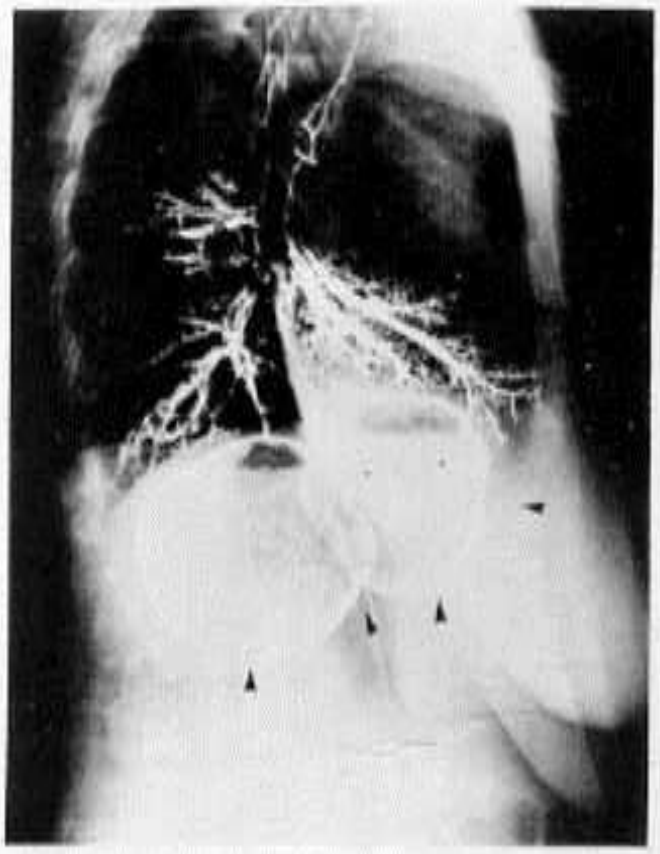

Fig. 8.41. Broncografia dell'emisistema destro in proiezione laterale: i bronchi appaiono normali per decorso e calibro; presenza in sede epatica di due grosse cisti epatiche da echinococco con livello idroaereo e calcificate.

Fig. 8.42. Proiezione laterale destra: bronchiectasie multiple sacciforme, con aspetto a nido di rondine, del lobo inferiore.

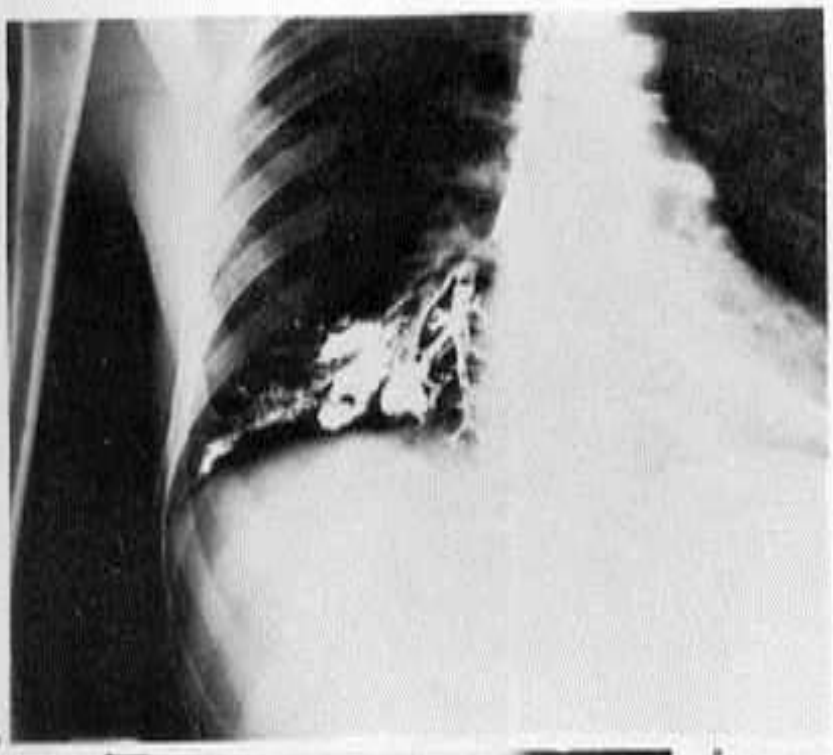

A

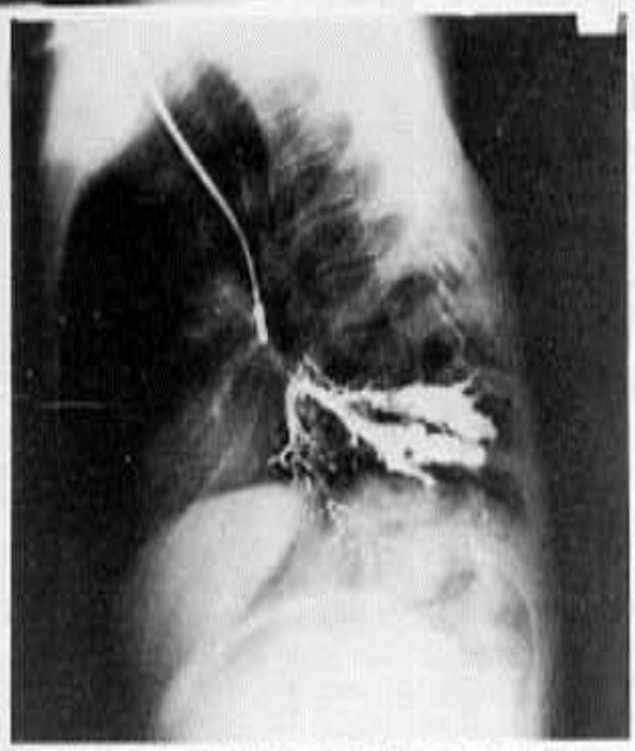

B

Fig. 8.43/A, B. A) Bronchiettasie multiple acessualizzate alla base del polmone di destra (proiezione antero-posteriore); B) stesso caso della precedente in proiezione laterale.

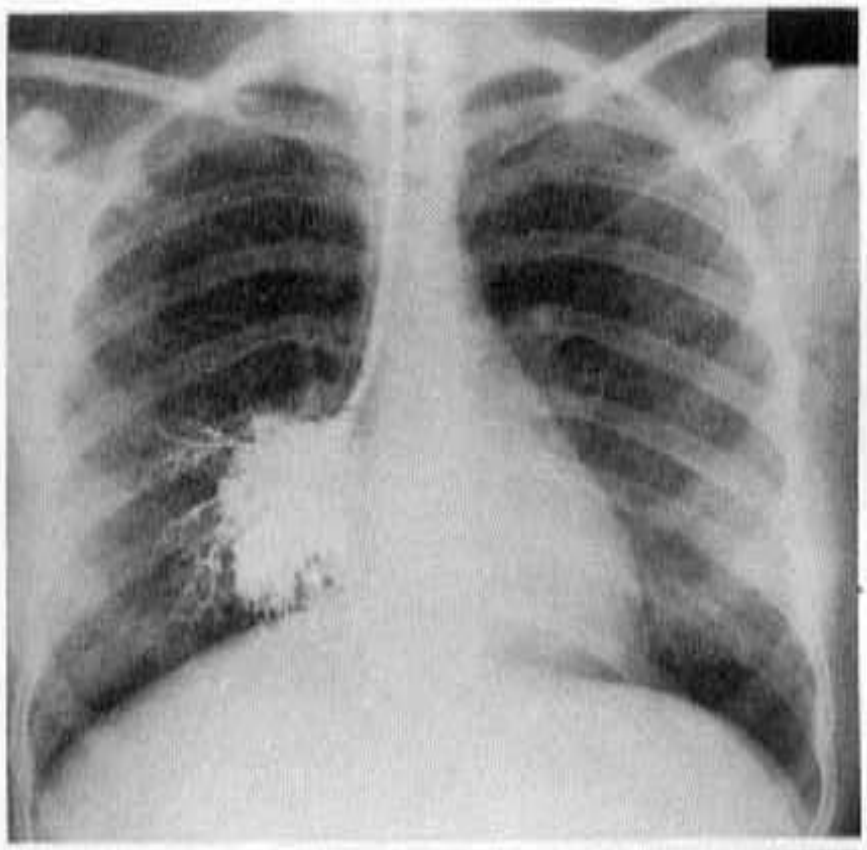

A

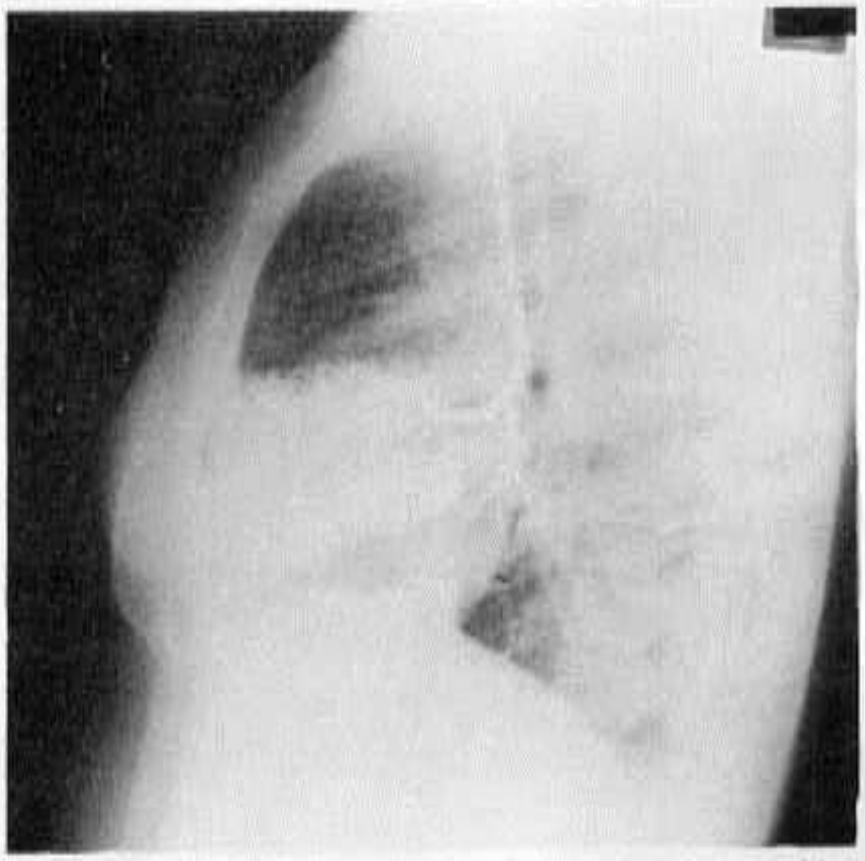

B

Fig. 8.44/A, B. A) Esteso ascesso polmonare in sede parenchimale destra (proiezione antero-posteriore); B) stesso caso della precedente in proiezione laterale.

alveolografia, che serve a differenziare da un punto di vista radiologico l'enfisema centro-lobulare da quello panlobulare, mercè l'ingrandimento dell'immagine radiografica.

Le occlusioni possono presentarsi con arresto brusco, dopo restringimento progressivo a manicotto o con occlusione a cono (Fig. 8-45 A, B e C).

Esiste la possibilità di *stenosi su base funzionale* (si differenziano da quelle organiche per i contorni regolari e paralleli delle pareti bronchiali e per il contemporaneo interessamento di vari distretti).

Le *ectasie* possono presentarsi come *dilatazioni omogeneamente cilindriche*, in cui è presente il disegno bronchiolo-alveolare (Fig. 8-10) o come *bronchiectasie* (cilindriche, sacciformi, cistiche o ampollari) che sono espressione di un maggiore sovvertimento architettonico-strutturale, con riduzione o scomparsa del disegno bronchiolo-alveolare.

Nelle bronchiectasie il calibro della porzione distale del bronco è uguale e a volte superiore a quello della porzione prossimale.

In rapporto alla sede, le bronchiectasie possono essere segmentarie, lobari, estese e diffuse.

Un segno importante, ai fini della diagnostica differenziale delle affezioni pleurobroncopolmonari, è la presenza o meno e le caratteristiche della dislocazione bronchiale.

Angiopneumografia

Viene utilizzata per visualizzare, a mezzo di riprese seriate e rapide, l'albero vascolare del polmone ricorrendo all'iniezione veloce in una vena del braccio di un mezzo di contrasto iodato, idrosolubile, a bassa viscosità.

Si distinguono varie fasi angiografiche: fase del destrogramma, fase arteriosa polmonare prossimale, fase arteriosa polmonare distale che evidenzia il circolo capillare, fase venosa polmonare prossimale e fase del sinistrogramma (Fig. 8-46 A, B, C, D).

L'angiopneumografia, oltre che sistemica, con l'iniezione soprattutto delle arterie bronchiali (che sono le arterie sistemiche più importanti che intervengono nella perfusione polmonare), può essere monolaterale e selettiva (lobare, segmentaria, terminale). Si può infatti ricorrere ad un esame

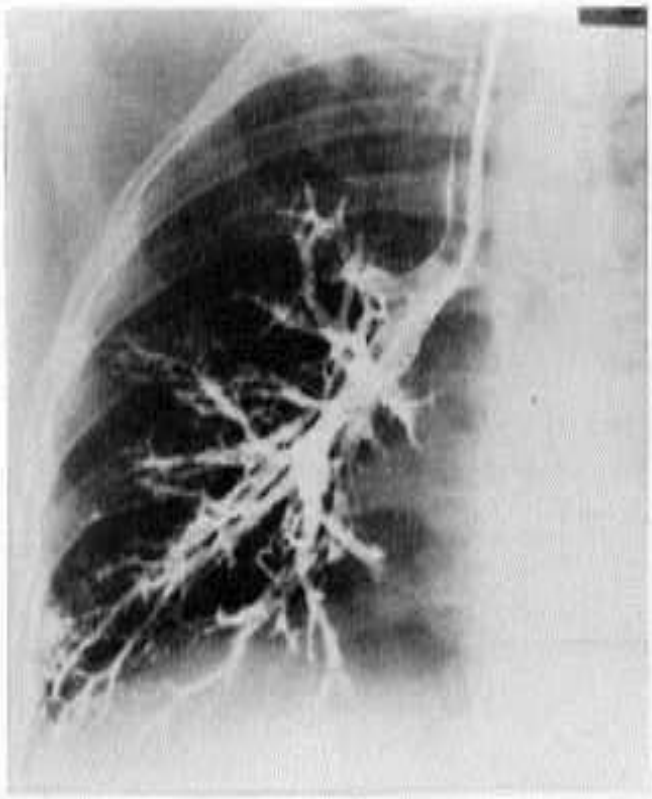

B

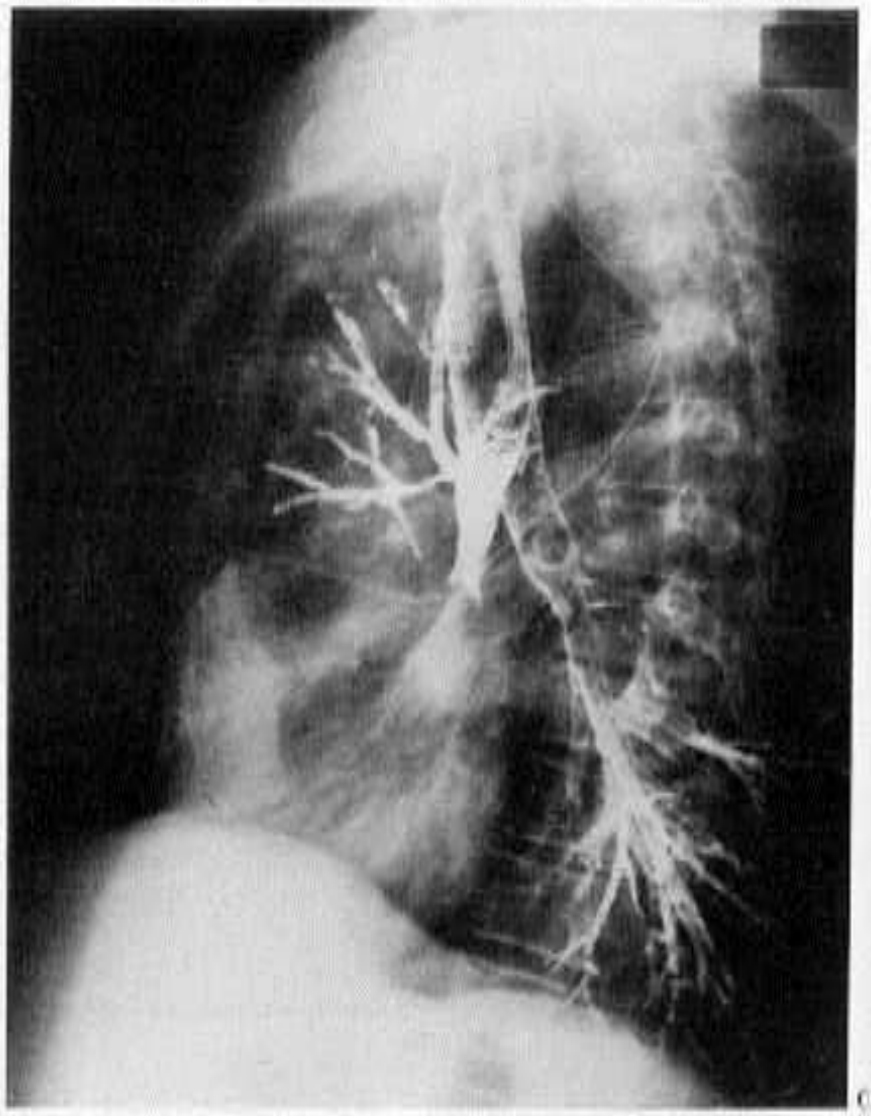

C

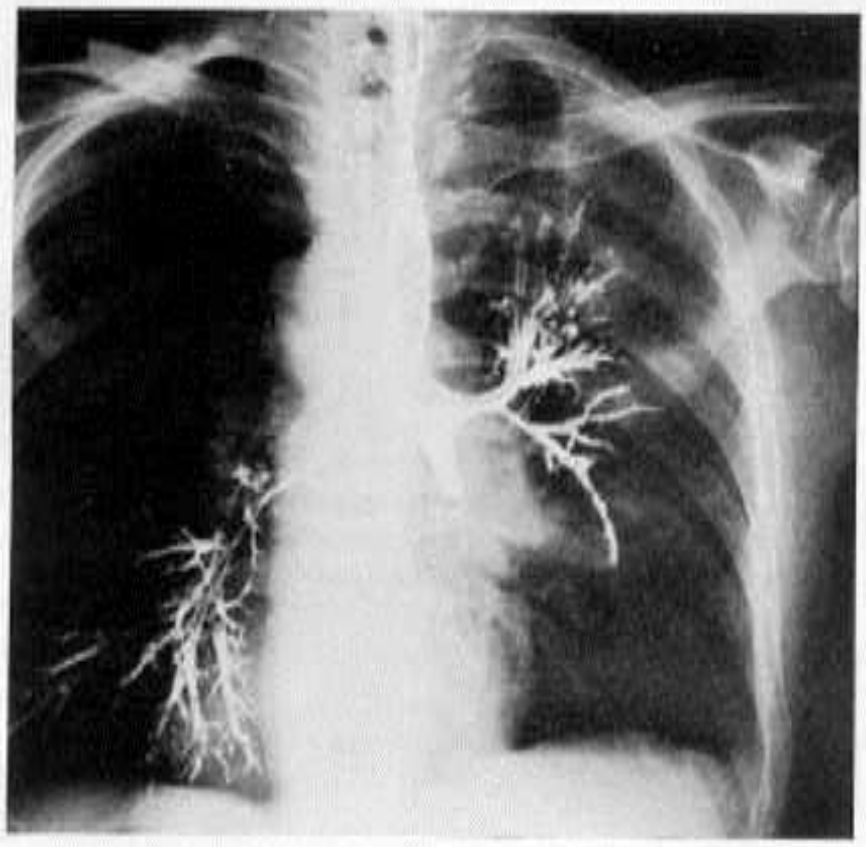

A

Fig. 8.45/A, B, C. A) Broncografia: arresto quasi totale della progressione del mezzo di contrasto a livello del bronco lobare superiore di destra, che appare quasi mozzato per adenoma bronchiale; B) stop bronchiale del bronco lobare inferiore di destra, da carcinoma bronchiale vegetante (proiezione antero-posteriore); C) stesso caso della precedente in proiezione laterale.

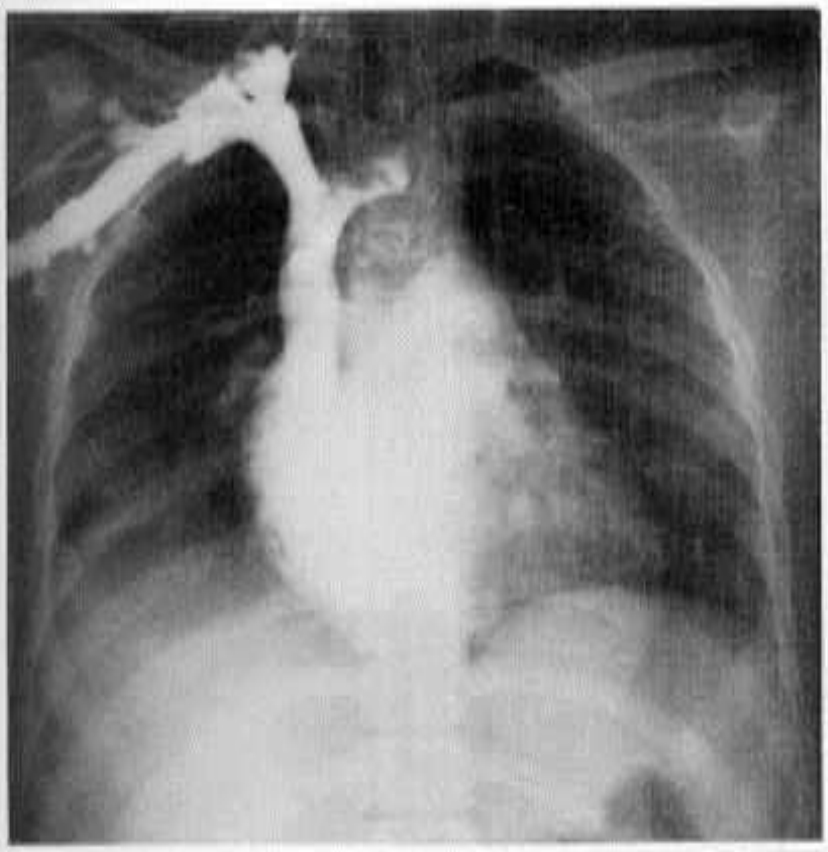

A

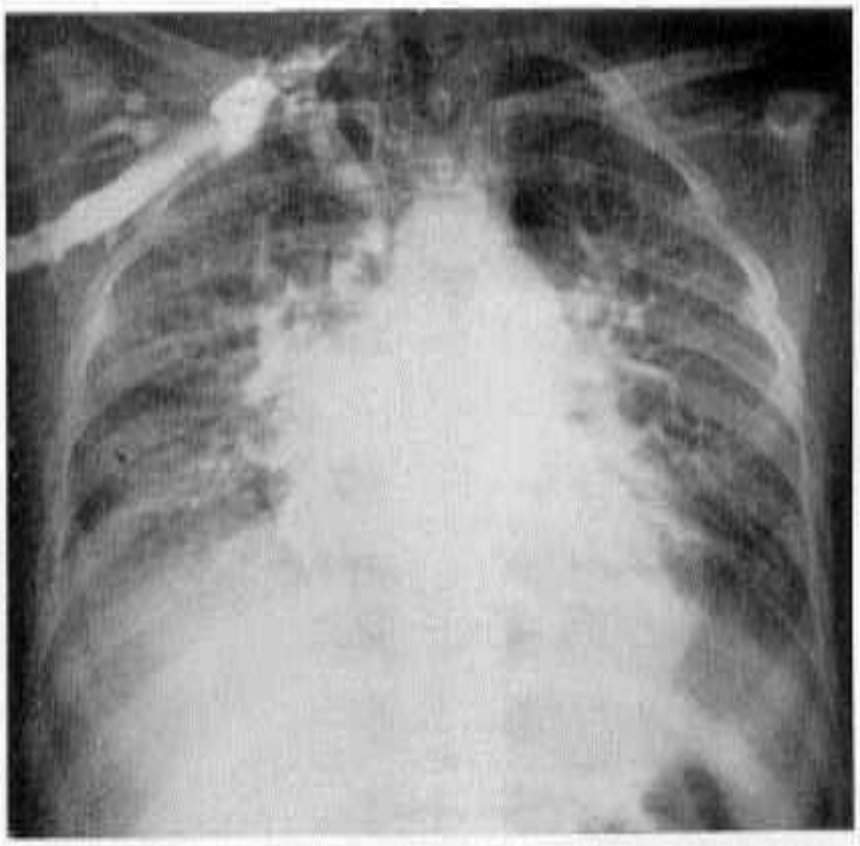

C

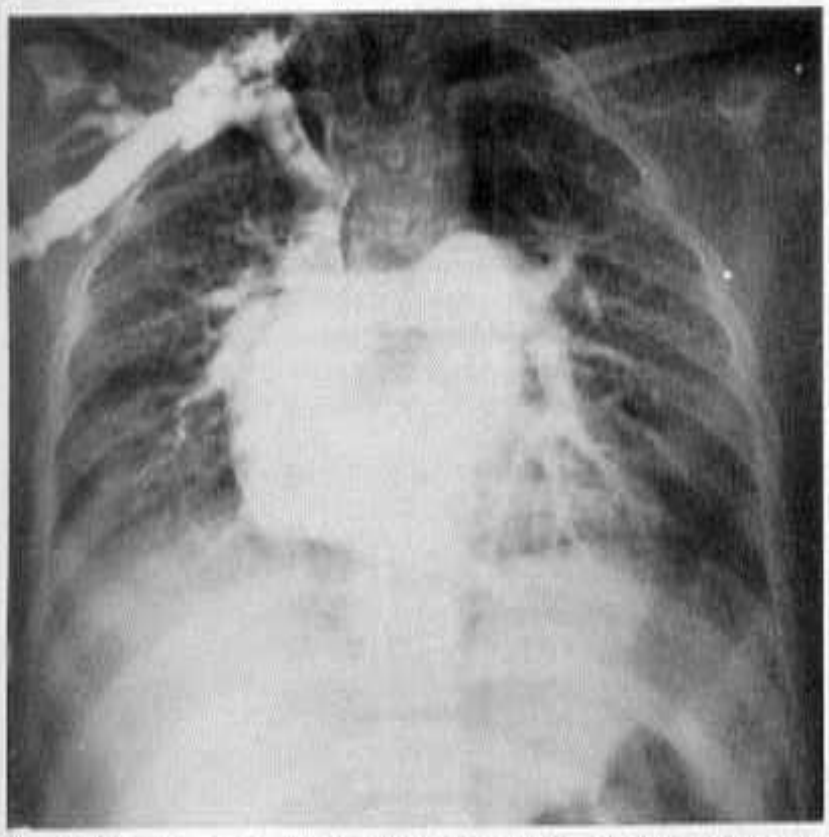

B

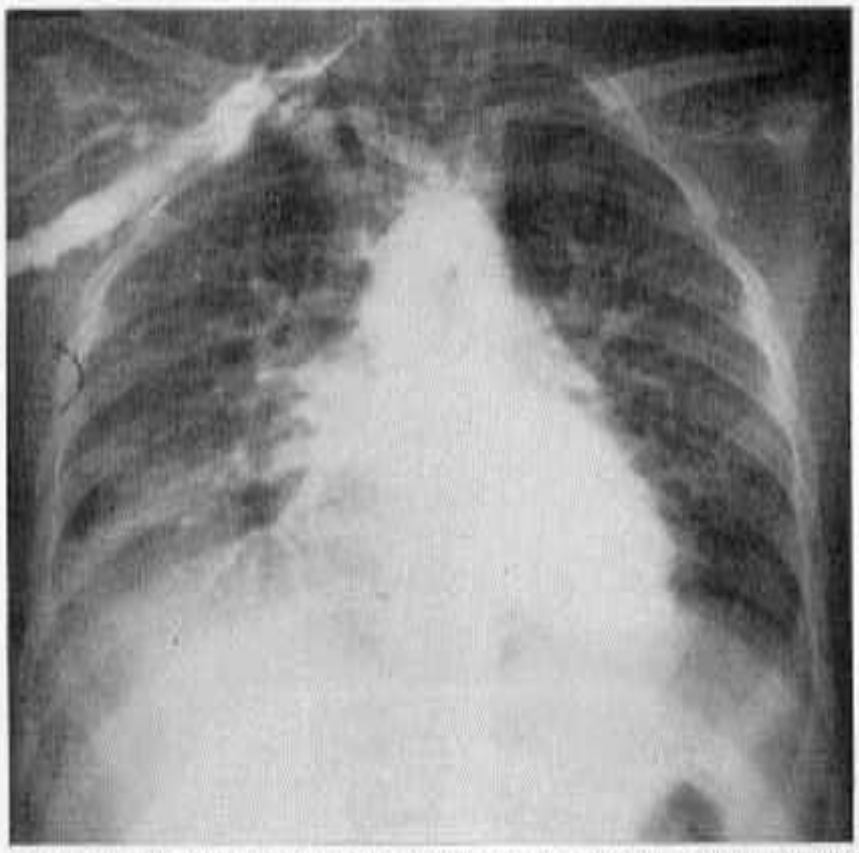

D

Fig. 8.46/A, B, C, D. Angiopenumografia. A) Visualizzazione della vena cava superiore e dell'atrio sinistro; B) opacizzazione del ventricolo destro e del cono dell'arteria polmonare; C) visualizzazione del circolo venoso polmonare con opacizzazione delle vene e dell'atrio sinistro; D) opacizzazione del ventricolo sinistro in fase diastolica e contemporanea visualizzazione dell'aorta ascendente, dell'arco aortico e dell'aorta toracica.

selettivo, portando il mezzo di contrasto fino al cuore destro ed all'arteria polmonare destra o sinistra, a mezzo di un sondino introdotto per via venosa.

Potendo evidenziare alterazioni vasali di numero, sede, decorso, morfologia (stenosi, dilatazione, amputazione) e di funzione (con iper o ipoafflusso), l'angiopneumografia riesce utile nello studio delle affezioni neoplastiche, delle cisti parassitarie, delle infiammazioni croniche, delle displasie vascolari (per lo più fistole arterovenose del polmone) e parenchimali (bronchiettasie, distrofia polmonare progressiva); l'angiopneumografia può così aiutare a risolvere difficili problemi di diagnostica differenziale.

L'introduzione nel cavo pleurico di una quantità di aria sufficiente a scollare le pleure e determinare un collasso parziale o totale del polmone trova indicazione per differenziare le formazioni appartenenti al polmone da quelle intratoraciche extrapolmonari (*pnx diagnostico*).

Scintigrafia polmonare

I radioisotopi possono essere usati per la rappresentazione della perfusione o della ventilazione polmonare.

Per lo *studio della perfusione* si usano delle particelle della grandezza dei capillari polmonari, che vengono inietta-



A



B

C

Fig. 8.47/A, B, C. Scintigrafie polmonari: A) area di iperaccumulo a carico del terzo superiore del polmone destro (Ca bronchiale); B) area di iperaccumulo in sede sottoclaveare destra (Ca bronchiale); C) estesa ipercaptazione del campo polmonare di destra da esteso processo neoplastico (v. testo).

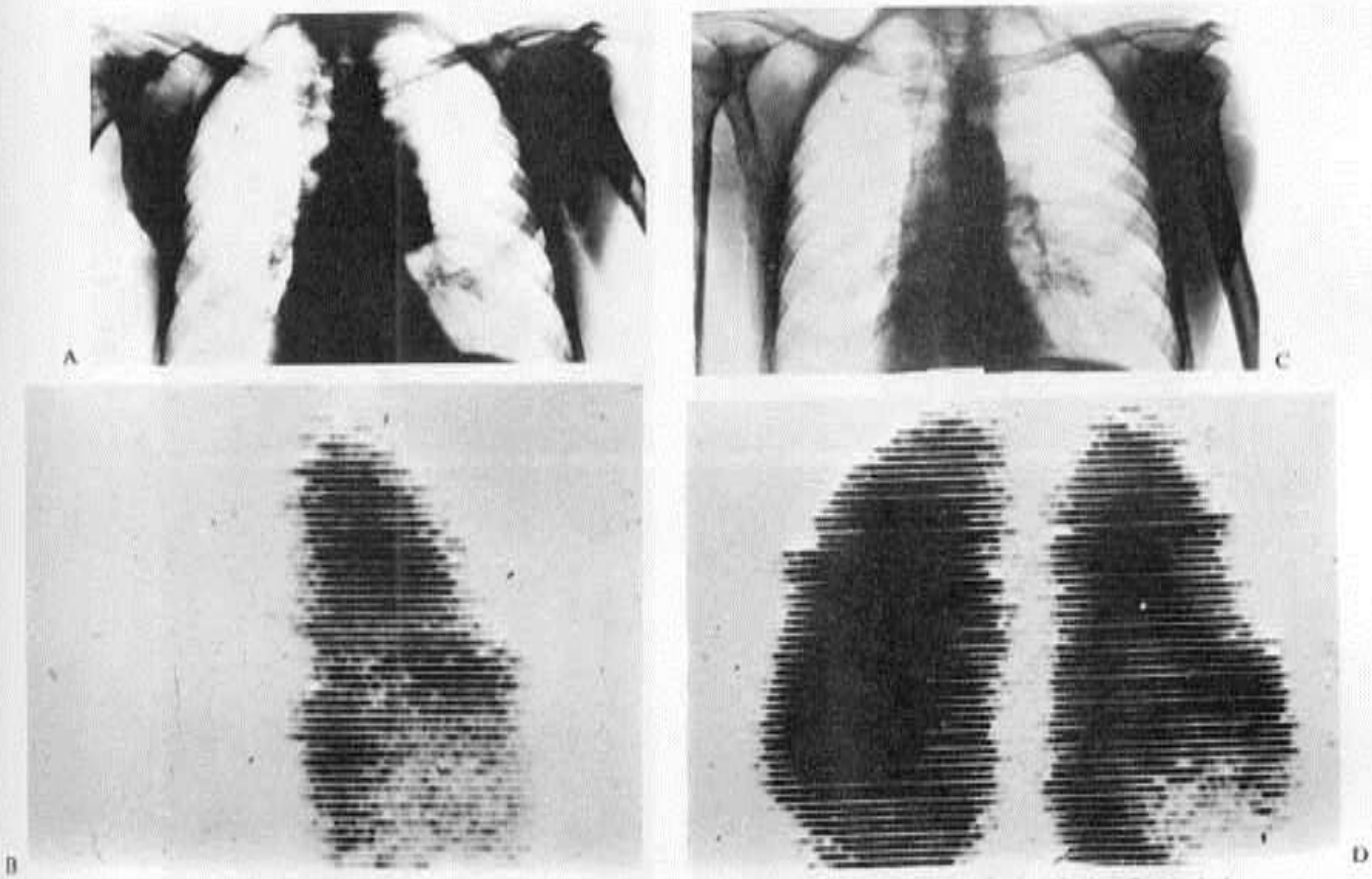

Fig. 8.48. A) tumore infiltrante l'ilo di sinistra; B) scintigrafia con macroaggregati: si evidenzia l'assenza del tracciante a sinistra, insospettabile nella standard; C) regressione della opacità ilare sinistra dopo cobaltoterapia; D) la scintigrafia rivela la comparsa della irrorazione vascolare a sinistra.

te per via endovenosa: tali particelle vengono intrappolate nei capillari polmonari e danno l'esatta immagine della distribuzione vascolare polmonare. I radioisotopi usati a tale scopo sono lo I 131 e il Tecnezio 99, legati a monoaggregati di albumina umana. Si preferisce usare il Tc 99 per la sua minore emivita (6 h), che permette un relativo largo dosaggio senza eccessive esposizioni alle radiazioni dell'organismo.

Le microsfere di albumina usate sono di diametro compreso tra 20 e 40 micron.

Per lo *studio della ventilazione* si usano dei gas radioattivi: quello più comunemente usato è lo Xenon 133: il paziente respira una miscela di aria e gas tracciante sino a raggiungere l'equilibrio ventilatorio; una serie di camere a scintillazione determina istantaneamente la radioattività dei polmoni e viene così evidenziata la presenza o meno di turbe della ventilazione.

La scintigrafia polmonare neoplastica od *oncoscintigrafia* si basa sul presupposto che esistano delle sostanze marcate a tropismo specifico per il tessuto neoplastico; questa metodica troverebbe applicazione allorché gli accertamenti radiografici forniscono dei reperti sospetti per neoplasia (Fig. 8-47 A, B e C e 8-48 A, B, C e D).

A tutt'oggi, però, gli isotopi impiegati: bicloruro di Hg ($^{197}HgCl_2$), citrato di gallio (^{67}Ga), bleomicina marcata con ^{57}Co, non hanno esclusiva fissazione tumorale, falsi positivi potendosi avere per processi infiammatori e/o granulomatosi e quindi per tessuti ipervascolarizzati e, d'altra parte, si possono anche avere dei falsi negativi (focolai neoplastici in preda a necrosi o con ridotto flusso ematico).

T.A.C.

La tomografia computerizzata, fornendo immagini di sezioni trasverse del corpo umano, aggiungendo cioè una nuova dimensione, consente una visione anatomica tridimensionale e soprattutto consente, a mezzo del computer, di evidenziare piccole differenze di densità, dell'ordine dello 0,5%, non rilevabili con la radiologia convenzionale.

Nell'ambito toracico problemi diagnostici a volte di non facile soluzione con le comuni metodiche sono dati da processi patologici che si sviluppano a cavallo tra parenchima e mediastino, tra parenchima e parete o nel contesto delle strutture mediastiniche; questi problemi possono in genere venire risolti dalla T.A.C.; essa consente di differenziare agevolmente masse cistiche da processi espansivi solidi o da processi espansivi a contenuto adiposo.

Per le affezioni che si sviluppano in pieno parenchima polmonare la T.A.C. in genere fornisce dei contributi diagnostici relativamente modesti rispetto alla radiografia ed alla tomografia convenzionale, eccetto che non si tratti di noduli che sfuggano a questa indagine in quanto localizzati in sedi periferiche (sopradiaframmatiche o subpleuriche), ove non si ha un contrasto radiografico adeguato (Fig. 8-31).

Broncoscopia

È una tecnica di semplice esecuzione, che viene praticata con il broncoscopio a fibre ottiche (fibrobroncoscopia), costituito da un sottile tubo flessibile che consente di compiere movimenti angolari e quindi di visualizzare anche i

Fig. 8.49. A) Osservazione endoscopica a livello del III medio della trachea; sono evidenti gli anelli tracheali e sullo sfondo la carena e l'inizio dei bronchi principali; B) bronco lobare superiore destro, in osservazione laterale: ispessimento della mucosa che appare infiltrata e congesta; tracce di essudato catarrale; C) osservazione di bronco lobare con evidente riduzione del lume per ispessimento della mucosa ed essudato catarrale; D) osservazione a livello del bronco principale di destra: nello sfondo bronco lobare inferiore e lateralmente allo sprone interlobare la porzione prossimale del lobare superiore; spiccate note di flogosi (congestione ed essudato mucopurulento); E) ostruzione di bronco lobare inferiore da neoformazione vegetante, a superficie in parte necrotica, facilmente sanguinante.

bronchi più periferici, di eseguire prelievi bioptici e procedere all'aspirazione dei secreti.

Le indicazioni alla broncoscopia comprendono tutte le malattie della trachea e dei bronchi o di organi e tessuti che direttamente o indirettamente interessano l'albero tracheobronchiale.

La broncoscopia, oltre che a scopo diagnostico (Fig. 8-49 A, B, C, D, E), trova indicazioni a scopo terapeutico (asportazione di corpi estranei, causticazione di vegetazioni, medicazioni tracheo-bronchiali).

Biopsia pleurica e polmonare

La biopsia pleurica trova indicazione in caso di interessamento pleurico di natura imprecisata e soprattutto ove si sospetti la natura neoplastica dell'affezione. Può essere eseguita mediante pleuroscopia o a mezzo di ago (ago di Abrams o di Castelin o meglio con quello di Vim-Silvermann); le complicanze della biopsia pleurica con ago sono piuttosto rare (emorragia, pneumotorace, infezioni locali). La biopsia pleurica può venire eseguita chirurgicamente mediante toracotomia.

La biopsia polmonare viene eseguita mediante puntura transtoracica con l'ago di Vim-Silvermann; però spesso comporta degli inconvenienti (emottisi, pneumotorace spontaneo, complicanze infettive e raramente embolia gassosa). La biopsia polmonare con maggior probabilità di successo può essere eseguita chirurgicamente mediante toracotomia esplorativa e quindi mirata; trova indicazione soltanto nei casi in cui non è possibile pervenire alla diagnosi con gli accertamenti incruenti.

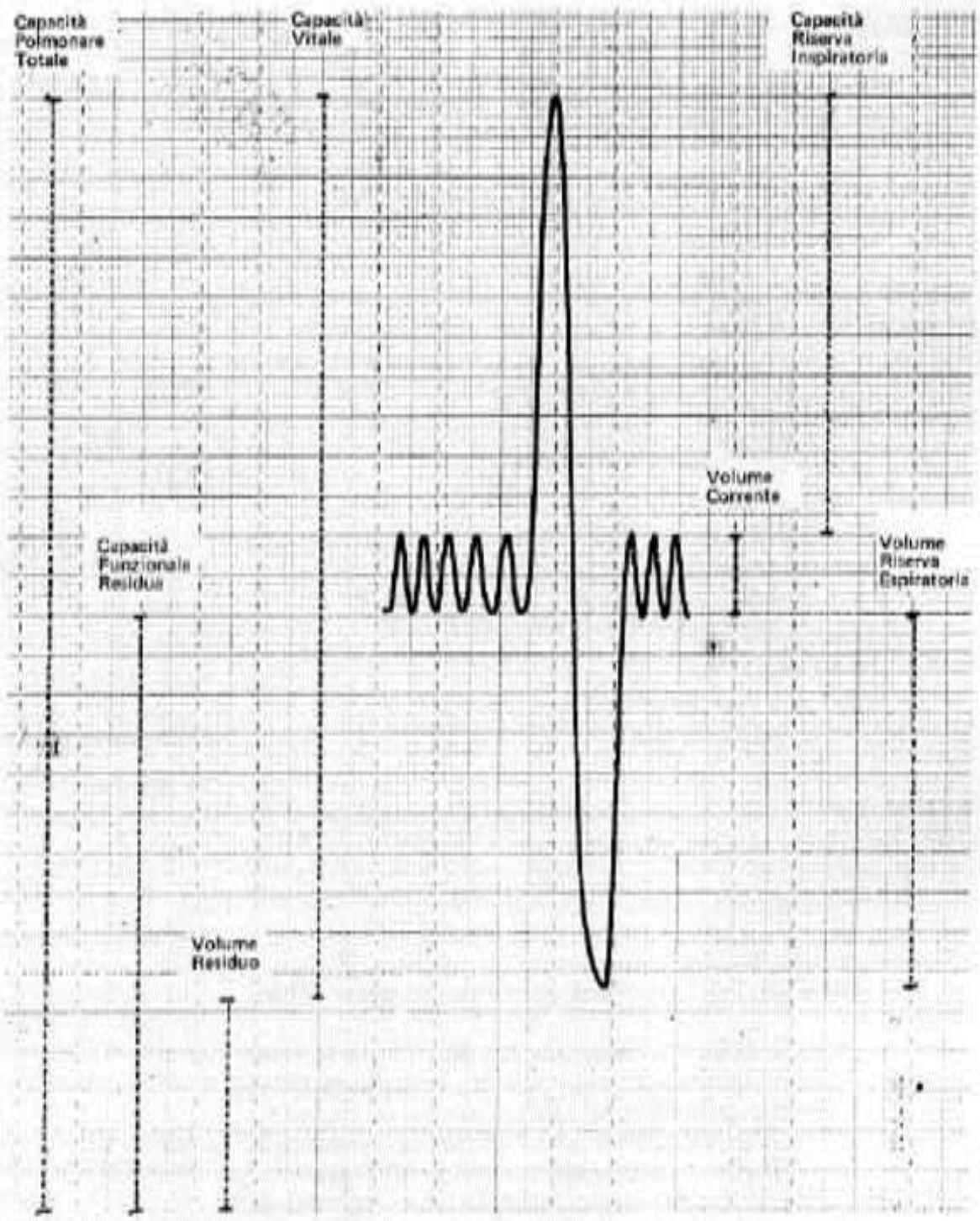

Fig. 8.50. Volumi polmonari statici.

Ecografia

L'ecografia non trova utilizzazione nell'esame dell'apparato respiratorio in quanto il notevole contenuto di aria ne ostacola l'impiego.

ESPLORAZIONE FUNZIONALE DELLA RESPIRAZIONE

La respirazione* (che ha lo scopo di assumere ossigeno dall'aria atmosferica e di trasportarla ai tessuti, dai quali a sua volta assume l'anidride carbonica per immetterla nell'aria atmosferica) consta di quattro fasi successive: *ventilatoria* (penetrazione dell'aria nelle vie aeree e sua successiva eliminazione all'esterno); *alveolo-capillare* (diffusione dei gas dal territorio alveolare a quello ematico e viceversa); *circolatoria* (trasporto dei gas dal territorio ematico polmonare alla periferia e viceversa) e *tessutale* (utilizzazione dell'O_2 e produzione e cessione del CO_2).

* Si distingue un *centro inspiratorio* posto nella parte ventro-caudale ed uno *espiratorio*, posto nella parte dorso-craniale della formazione reticolare a livello del bulbo; la regolarità del respiro sarebbe sotto il controllo di un centro pontineo (*centro pneumotassico*).

Questi centri sono stimolati principalmente dalla PCO_2 del sangue, il cui aumento fa accrescere la ventilazione; analoga influenza esercita la riduzione del pH ematico. In caso di ipercapnia, questa può deprimere i centri respiratori. Stimoli a questi centri pervengono anche dai *recettori meccanici periferici a livello polmonare* attraverso il vago e dai *chemiorecettori aortici e carotidei*, che sono stimolati soprattutto dalla diminuzione della PO2 arteriosa, i cui stimoli sui centri sono in grado di agire anche quando questi sono depressi dall'ipercapnia cronica.

Ventilazione

La ventilazione è in grado di mobilitare notevoli masse di aria che normalmente occupano le vie aeree fino alle cavità alveolari; lo spostamento avviene grazie alle capacità dell'apparato toraco-polmonare, in particolare all'azione muscolare del sistema toraco-diaframmatico di creare alternativamente all'interno dei polmoni pressioni superiori ed inferiori a quella atmosferica, per cui, attraverso le ritmiche espansioni e riduzioni di volume della cavità toracica, l'aria fluisce dalle zone a pressione più elevata verso quelle a pressione più bassa. Gli effetti indotti dalla meccanica ventilatoria, oltre che sul contenuto gassoso polmonare si ripercuotono anche sul flusso e sulla pressione del circolo polmonare e sistemico.

L'efficienza della ventilazione è subordinata alla:

— integrità dell'apparato neuro-muscolare e dell'im-

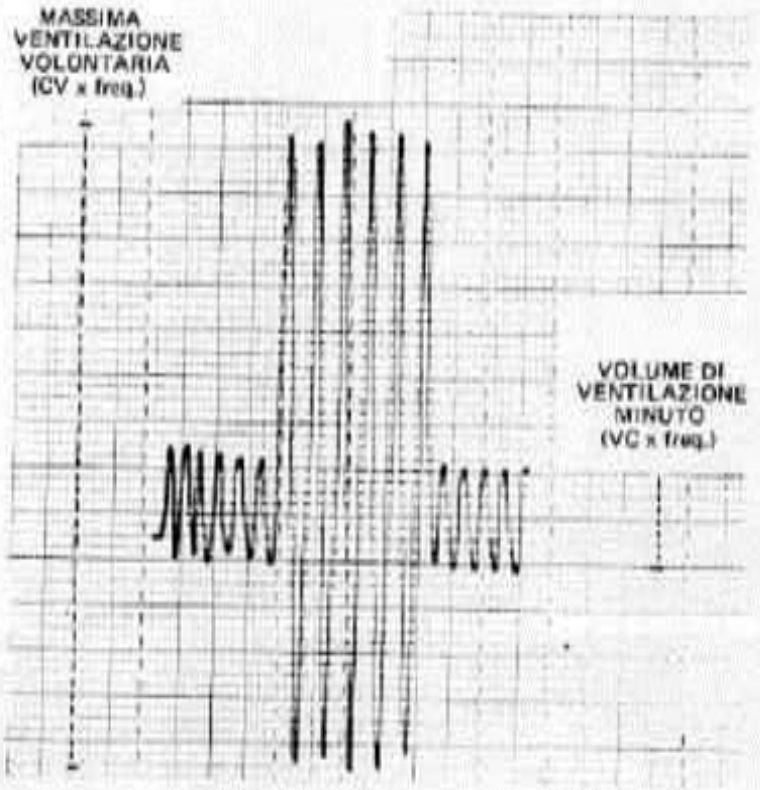

Fig. 8.51.

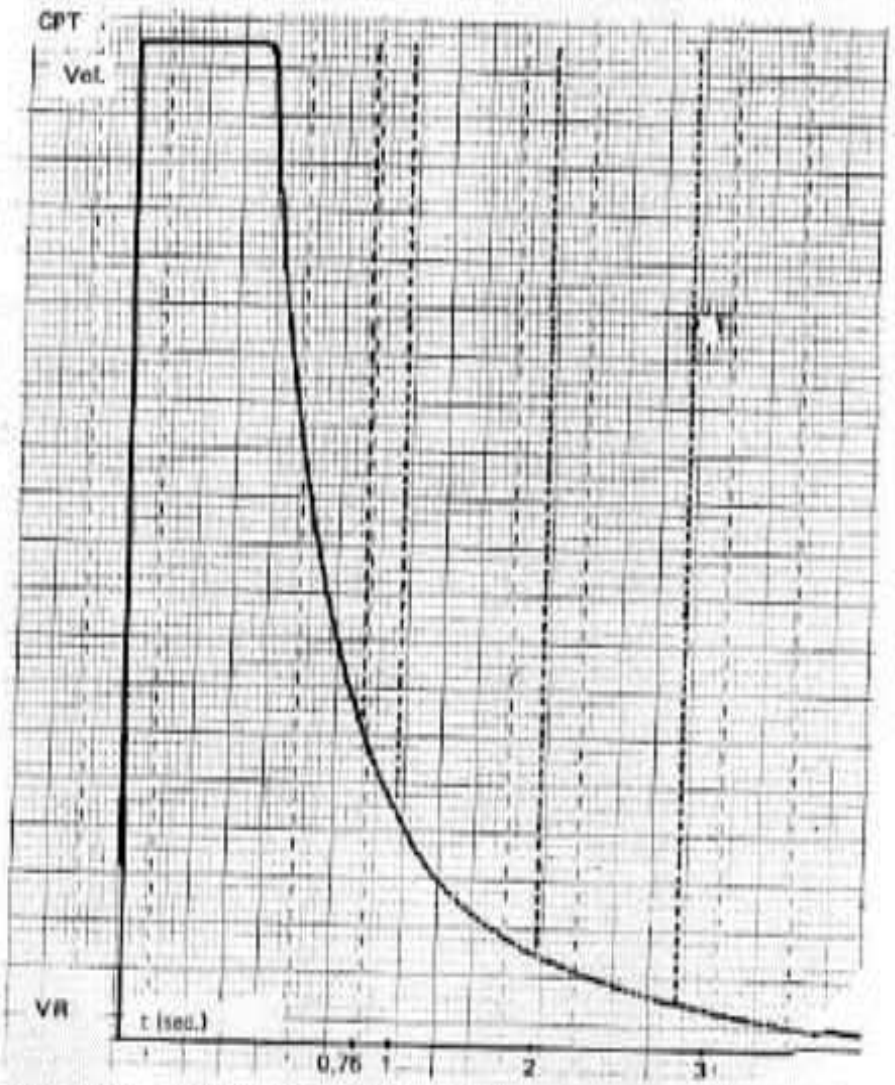

Fig. 8.52. Volumi dinamici: VEMS.

palcatura scheletrica del torace;

— integrità delle proprietà elastiche del parenchima polmonare;

— pervietà delle vie aeree, da cui dipendono le resistenze che si oppongono al flusso dell'aria, sia nella inspirazione che nella espirazione.

Lo studio della meccanica ventilatoria, relativamente agli effetti sul contenuto gassoso del polmone, porta a considerare anzitutto alcuni parametri semplici, che risultano di fondamentale utilità nello studio della funzione ventilatoria.

Essi si possono distinguere in *parametri statici* (volumi e capacità polmonari) e *parametri dinamici* di capacità ventrilatoria, cioè determinati in funzione del tempo.

Parametri statici (Fig. 8-50).

Volume corrente (VC): volume d'aria inspirata od espirata in un atto respiratorio nel corso della respirazione normale tranquilla (circa 500 ml).

Volume di riserva inspiratoria (VRI): volume d'aria che può venire ancora inspirato, con una inspirazione forzata, dopo una inspirazione normale (circa 2,5-3 litri).

Volume di riserva espiratoria (VRE): volume d'aria che può venire ancora espirato, con una espirazione forzata, dopo una espirazione normale (circa 1 litro).

Capacità inspiratoria (CI): la somma di VC e di VRI; è circa il 75% della CV.

Capacità funzionale residua (CFR): volume d'aria che rimane nei polmoni al termine di una espirazione normale; è la somma di VRE + VR.

Volume residuo (VR): volume d'aria che rimane nei polmoni al termine di una espirazione forzata (circa 1,5 litri).

Capacità vitale (CV): massimo volume di aria mobilizzabile nel corso di un ciclo respiratorio forzato (circa 4,5 litri); è la somma di VC + VRI + VRE.

Capacità polmonare totale (CPT): rappresenta la massima quantità d'aria contenuta nei polmoni al termine di una inspirazione forzata; è la somma di CV + VR (circa 6 litri).

I volumi indicati, detti statici, corrispondono ai valori medi nell'adulto normale; essi cominciano a ridursi dopo i 40 anni e nelle donne sono di circa il 12-15% più bassi che nell'uomo; pertanto, i valori ottenuti nell'esame del singolo individuo vanno raffrontati con gli indici teorici propri di soggetti dello stesso sesso, età e statura che si trovano riportati in apposite tabelle; le più usate in Europa sono quelle proposte dalla C.E.C.A.

Oscillazioni rispetto ai valori teorici di, rispettivamente, ±17% per la C.P.T., ±31% per il V.R. sono considerati normali.

Parametri dinamici

I valori dinamici che assumono significato peculiare sono:

Volume di ventilazione minuto (VM): il volume di aria che entra ed esce dall'apparato respiratorio in 1 minuto (volume corrente × frequenza); nell'adulto normale oscilla tra 3 e 4 l/min. per mq. di superficie corporea (Fig. 8-51).

Volume di ventilazione massima minuto (VMM): il volume massimo di aria che può essere ventilato in 1 min.; nell'adulto normale oscilla tra 100 e 150 l/min.

Volume espiratorio massimo per secondo (VEMS) e per gli

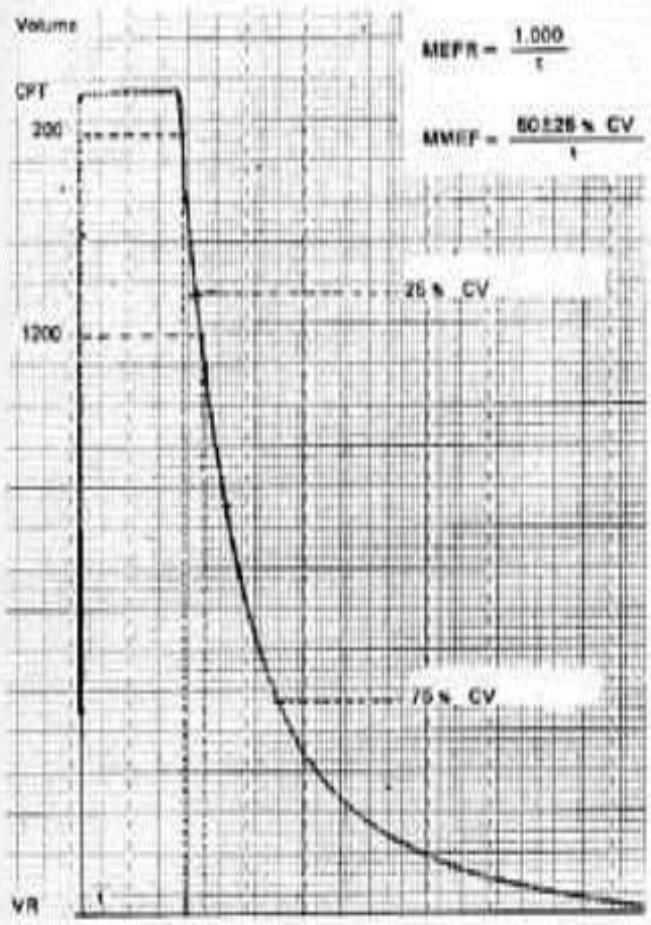

Fig. 8.53.

AA. anglosassoni FEV (Forced Expiratory Volume): il volume massimo di aria che può essere espirato nel 1° secondo dopo una profonda inspirazione; normalmente oscilla tra 2,5 e 4 l. Sono state, inoltre, proposte misure del volume massimo espiratorio a 0,75, 2, 3 sec. (Fig. 8-52).

Anche questo indice va raffrontato con quello teorico medio di soggetti di uguale età, sesso, altezza: le oscillazioni normali sono comprese tra ±19% del teorico.

La diminuzione del VEMS è uno degli indici più usati per la diagnosi di patologia ostruttiva delle vie aeree.

Volume inspiratorio massimo per secondo (VIMS): proposto da Cornia, è la massima quantità di aria che può essere inalata con una inspirazione più rapida possibile dopo una espirazione massima forzata. Secondo il Cornia sarebbe un indice più specifico del VEMS per la diagnosi di ostruzione bronchiale.

Dalla stessa curva di espirazione forzata si può, inoltre, misurare il tempo necessario per espirare un determinato volume di aria; dal rapporto tra il volume prescelto e il tempo misurato (l/sec) si ottiene una misura di flusso (o di velocità con cui l'aria viene espirata). Dalle varie misure proposte le più note sono: *MEFR* (Maximal Expiratory Flow Rate): rappresenta il flusso della parte di curva di espirazione forzata compresa tra i primi 200 ml e 1200 ml: i valori normali sono compresi tra 8,4 e 9,5 l/s per gli uomini e 5,1-6,5 per le donne (Fig. 8-53).

MMEF (Maximal-Mid Expiratory Flow Rate): rappresenta il flusso medio della parte di curva espiratoria forzata compresa tra il 25% e il 75% della capacità vitale forzata; valori normali per gli uomini 3,5-5,0 l/sec; per le donne 2,8-3,8 l/s (Fig. 8-53).

Rapporto volume residuo-capacità polmonare totale (VR/CPT × 100) o indice di Motley o di enfisema: normalmente oscilla tra 20 e 30% e il suo aumento viene preso come espressione di enfisema.

Rapporto VEMS/Capacità Vitale (rapportato a 100) o indice di Tiffeneau: normalmente oscilla tra 70 e 80%; la sua diminuzione sta ad indicare una ostruzione a livello bronchiale.

Metodologia per lo studio della ventilazione respiratoria.

La fase ventilatoria della respirazione viene studiata attraverso la *spirometria*, che è una metodica semplice e di largo impiego; essa, per lo più, è sufficiente a stabilire la natura e l'entità della compromissione della funzione ventilatoria.

A tale scopo si ricorre ad uno spirometro (Fig. 8-54), di solito a circuito chiuso ventilato, provvisto di un chimografo e di un sistema per il rifornimento dell'ossigeno consumato e la rimozione della anidride carbonica eliminata, collegato con un analizzatore d'elio (per la determinazione della CFR).

L'esame va eseguito in condizioni di riposo, preferibilmente a paziente seduto, iniziando con la determinazione della ventilazione minuto (a respirazione tranquilla); si fanno quindi eseguire 3-4 tracciati della capacità vitale, del VEMS e della ventilazione massima minuto. È possibile, così, direttamente misurare i più importanti parametri statici e dinamici.

Non è, invece, possibile misurare direttamente il volume residuo (in quanto volume di aria che non può mai essere espirato): si ricorre, allora, alla determinazione della capacità funzionale residua: questa viene valutata determinando il grado di diluizione di un volume noto di gas inerte (di solito elio) dopo aver fatto respirare il paziente in uno spirometro. Per il calcolo della CFR si applica la seguente formula:

$$\mathbf{CFR} = \frac{He_1 - He_2}{He_2} \times V$$

dove He_1 indica la concentrazione iniziale di elio nella campana spirometrica, He_2 la concentrazione dell'elio nella campana al termine della prova, V il volume totale del circuito spirometrico.

Dalla CFR si risale al valore del volume residuo sottraendo il volume di riserva espiratorio (che si rileva direttamente dal tracciato spirometrico facendo compiere una espirazione forzata dopo un normale atto ventilatorio).

È possibile anche ottenere misurazioni di CFR con il metodo pletismografico (vedi appresso).

Per lo studio dei flussi respiratori si adoperano apparecchiature particolari, dette *pneumotacografi* che consentono l'analisi istantanea della velocità del flusso d'aria in ogni momento dell'atto respiratorio. Associando a questi pneumotacografi degli integratori elettronici è possibile ottenere contemporaneamente la registrazione dei volumi d'aria mobilizzati: si ha, così, la cosidetta *curva flusso-volume* (che di solito viene registrata nel corso di una espirazione forzata massima; Fig. 8-55), dove sull'ascissa si misura il volume (V) e sull'ordinata il flusso ($\dot{V}$). I dati principali ricavabili dall'esame di questa curva sono: il flusso massimo ($\dot{V}$ max), il flusso al 75%, al 50%, al 25% della capacità vitale forzata ($\dot{V}$75%, $\dot{V}$50%, $\dot{V}$25%). Mentre i primi due dati sono direttamente ricollegabili allo sforzo che il paziente esegue durante la prova, gli altri due, e specialmente il $\dot{V}$25%, sono considerati sforzo-indipendenti: il flusso massimo ottenibile si fa dipendere quasi esclusivamente dalle proprietà elastiche del polmone e dalla pervietà delle vie aeree periferiche. Il $\dot{V}$25% viene utilizzato come indice precoce nella diagnosi delle ostruzioni bronchiali.

Valori normali, per i singoli indici, vengono ricavati da apposite tabelle e sono correlati all'età, altezza e sesso.

Nel corso della determinazione dei volumi, allorché si so-

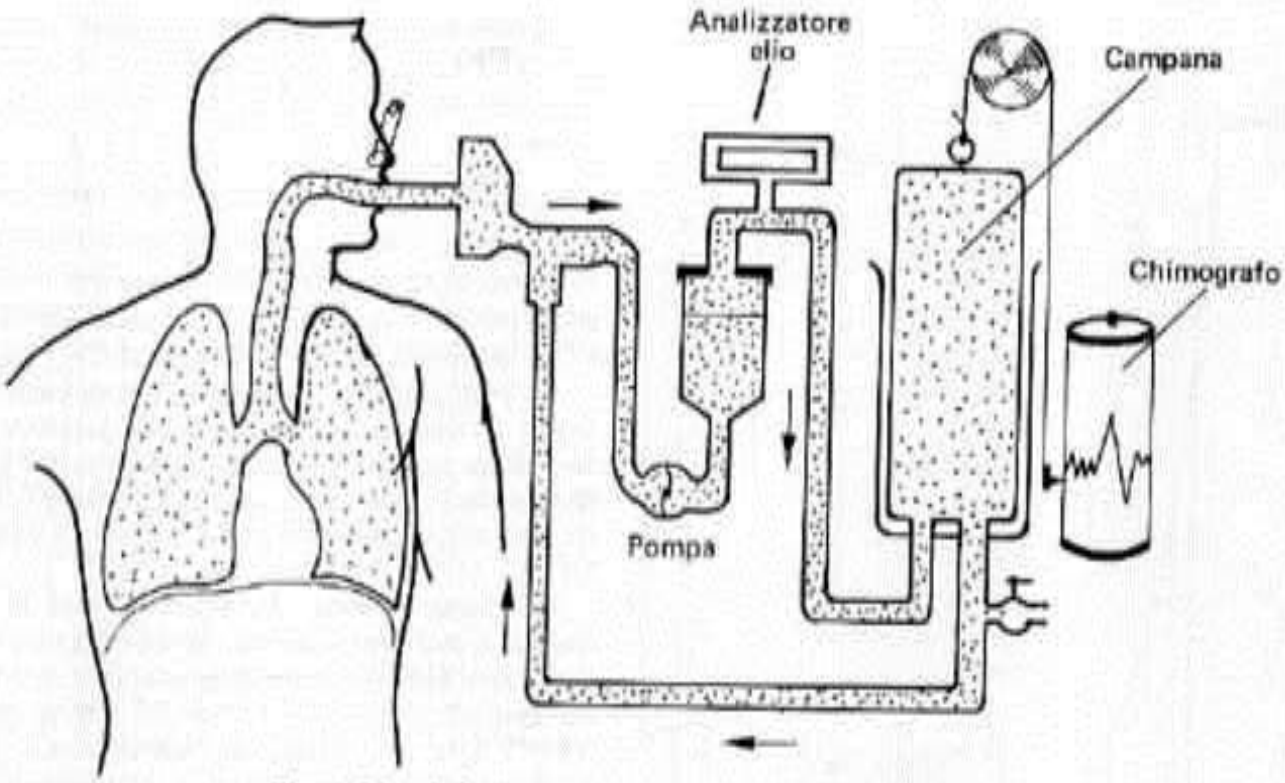

Fig. 8.54. Spirometro a circuito chiuso (schema).

spetta l'esistenza di un broncospasmo si ricorre alle prove *farmacodinamiche*, consistenti nel confrontare i volumi ventilatori prima e dopo la somministrazione, di solito per via aerosolica, di un farmaco broncodilatatore o broncocostrittore. La attenuazione o scomparsa del deficit ventilatorio dopo broncodilatatori (isoproterenolo, salbutamolo, ecc.) depone per la sua natura funzionale, mentre si deve ritenere di natura organica se essa non si modifica; lo spasmo potrà venire accentuato o comparire dopo uso di broncocostrittori (acetilcolina, metacolina, carbacolo, istamina, $PGF_{2\alpha}$, ecc.) o di allergeni specifici (tests di provocazione bronchiale aspecifici o specifici; v. appresso).

Il *metodo pletismografico* (Fig. 8-56) (che consiste nel porre il paziente, seduto, in una camera rigida, a tenuta perfetta e temperatura costante misurando le variazioni di volume e di pressione nella camera stessa quando il paziente respira), è di introduzione relativamente recente. Esso consente una assai più accurata valutazione dei volumi, di misurare le resistenze delle vie aeree ed il volume gassoso intratoracico anche non in comunicazione con le vie aeree (V.G.T.).

Esistono due tipi di pletismografi: quello *volumetrico* (con respirazione volumetrica a pressione costante) e quello *barometrico* (con registrazione barometrica a volume costante).

Una indagine che trova precipua indicazione negli accertamenti preoperatori in chirurgia toracica è la *broncospirometria*, la quale a mezzo di sonde speciali consente di esaminare simultaneamente la distribuzione dei volumi nei due polmoni, considerati separatamente.

Normalmente il polmone destro garantisce il 55% della funzione globale e il sinistro il 45%.

Meccanica ventilatoria

Le forze e le resistenze interessate nella meccanica ventilatoria si possono così raffigurare:

Forze
- — muscolari (muscoli respiratori: in ed espiratori;
- — elastiche (immagazzinate nelle strutture elastiche del polmone e della cassa toracica nell'inspirazione): promuovono l'espirazione, mentre si oppongono all'inspirazione;

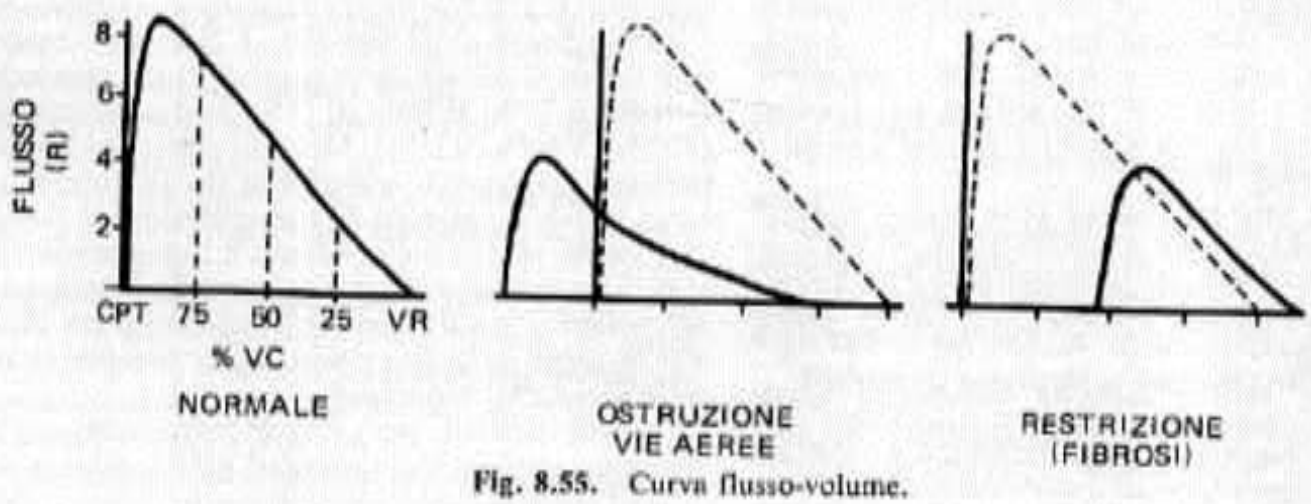

Fig. 8.55. Curva flusso-volume.

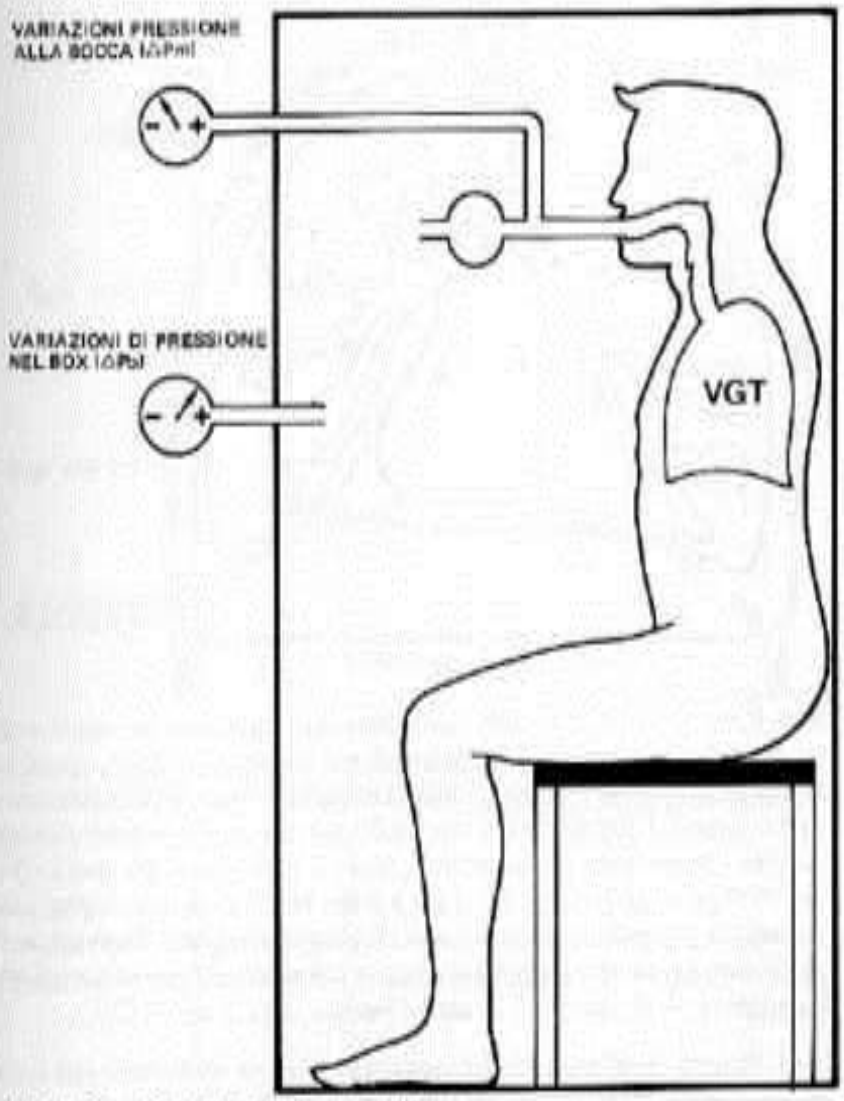

Fig. 8.56. Metodo pletismografico.

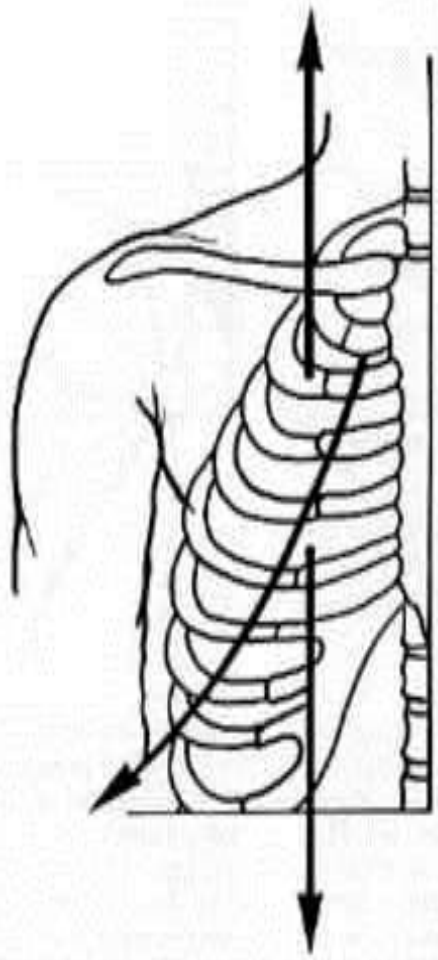

Fig. 8.57. Linee dominanti secondo le quali avviene lo spostamento toraco-polmonare (Da Monaldi, 1956).

Resistenze (forze di attrito che devono essere vinte)
- — elastiche o statiche (in quanto presenti anche nello stato di riposo del sistema toraco-polmonare);
- — viscose o dinamiche
  - resistenze al flusso aereo endobronchiale (80% circa);
  - resistenze delle strutture anelastiche del sistema toraco-polmonare;
  - resistenze derivanti dall'attrito dei foglietti pleurici e dall'inerzia.

La meccanica ventilatoria si può distinguere in:

— esterna o della gabbia toracica;

— interna o polmonare.

La gabbia toracica è soggetta alla forza di contrazione dei muscoli respiratori, alla forza di retrazione elastica dei polmoni, alle forze elastiche ed alla forza di gravità delle strutture della stessa gabbia.

Le proprietà meccaniche del polmone risultano dall'interferenza di strutture elastiche (che condizionano la retrazione polmonare) e di strutture semirigide (fibre collagene perialveolari, vasi e bronchi); esse costituiscono l'impalcatura del viscere e un sistema di sicurezza contro l'eccessivo rigonfiamento, permettendo una omogenea distensione parenchimale.

Il mediastino resta immobile nella sua parte superiore, mentre il tratto medio o vascolare durante l'inspirazione si sposta lievemente verso destra ed il tratto inferiore si restringe durante l'inspirazione per dilatarsi nell'espirazione.

Oltre la gabbia toracica, anche l'albero tracheobronchiale presenta dei movimenti complessi correlati con la ventilazione: al movimento di apertura e chiusura a ventaglio e di torsione si aggiunge quello di allungamento ed allargamento nell'inspirazione e di accorciamento e restringimento nell'espirazione. Il movimento del sistema toraco-bronchiale avviene secondo alcune linee di maggiore spostamento (Fig. 8-57).

Ad un volume pari al 35-40% della capacità vitale, cioè alla fine di una espirazione normale e l'inizio della capacità residua funzionale, si verifica lo *stato di riposo del sistema toraco-polmonare*, in quanto la forza elastica del torace che tende a dilatare il sistema toraco-polmonare uguaglia la forza relativa del polmone, che tende a restringerlo.

Ad una espansione pari al 70% della capacità vitale la gabbia toracica ha raggiungo il suo *stato di quiete*, mentre il polmone tende a restringersi; al massimo riempimento, cioè all'acme di una inspirazione forzata, sia la cassa toracica che il polmone tendono a restringersi per la loro forza elastica (Cornia).

L'inspirazione è dovuta ai muscoli inspiratori (fase attiva della respirazione), mentre l'espirazione è prevalentemente dovuta alle forze elastiche (fase passiva).

Le *resistenze elastiche* dovute alla forza di retrazione elastica del polmone sono entro certi limiti direttamente proporzionali alla distensione polmonare.

Per *elastanza* o *elasticità* si intende la variazione pressoria intrapleurica o intratoracica necessaria a produrre una variazione di volume polmonare unitaria (di 1 litro): elastanza = P/V cm. H_2O/l; normalmente il suo volume medio è di cm. 4,5 di H_2O. In pratica si preferisce piuttosto fare riferimento al suo inverso, cioè alla facilità con cui i polmoni

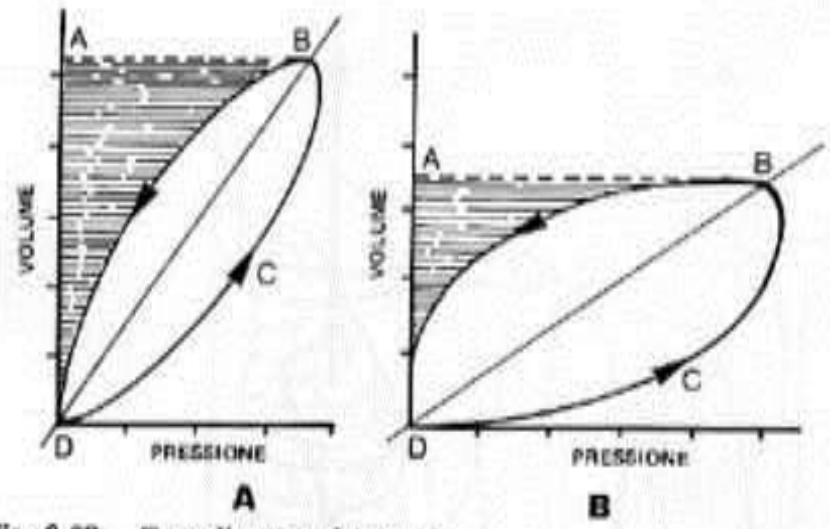

Fig. 8.58. Compliance polmonare.
A: in condizioni normali;
B: in caso di enfisema polmonare.

si lasciano distendere cioè la *compliance* (o rilassanza o distensibilità), indicando con tale termine la variazione di volume in litri corrispondente alla variazione di pressione endopleurica di 1 cm. di H_2O: *Compliance* = V/P cm. H_2O/l; normalmente è in media di 0,22 cm. H_2O. Tanto più elastico è il polmone tanto più alta è la sua "compliance", mentre un polmone fibroso e quello enfisematoso hanno una bassa compliance.

Si distingue una compliance polmonare ed una compliance toracica, che insieme costituiscono la compliance totale.

La *compliance polmonare statica* (misurata durante una espirazione più lunga possibile) sarà espressa quindi dalla differenza tra pressione alla bocca e pressione pleurica rapportata ad un determinato volume; la *compliance polmonare dinamica* va determinata procedendo alla misurazione a fine inspirazione ed a fine espirazione (Fig. 8-58).

Poiché la registrazione della pressione intraesofagea riflette in modo soddisfacente le variazioni respiratorie di pressione endopleurica, in pratica si ricorre alla misurazione della pressione pleurica introducendo un palloncino di gomma (lungo 10-15 cm. e del diametro di 1 cm.) nel terzo inferiore dell'esofago e poi rigonfiandolo di aria.

Si tratta di misure che nella pratica routinaria trovano scarsa applicazione, richiedendo manovre lunghe, non agevoli e delicate, connesse alla precisa collocazione del palloncino della sonda nell'esofago.

La posizione di equilibrio del mantice toraco-polmonare, al momento del completo rilassamento dei muscoli respiratori, corrispondente al livello espiratorio di riposo, risulta dall'equilibrio tra la grande forza elastica di retrazione del polmone e quella più debole della gabbia toracica tendente all'espansione: dall'opposizione di queste forze risulta la *negatività della pressione endopleurica* (che in posizione intermedia tra in ed espirazione è di —4, —5 cm. H_2O).

Al suo determinismo (Di Maria) concorrerebbero anche le resistenze all'entrata dell'aria nelle vie aeree e la forza di assorbimento della rete capillare pleurica viscerale (nella quale vige una pressione più bassa — 8 mmHg —, quale è quella del piccolo circolo, rispetto alla pressione capillare parietale — 25 mmHg —, che è quella del grande circolo).

La pressione negativa endopleurica non è uguale ai vari livelli del cavo pleurico. È meno negativa alle regioni basali del torace, a causa della forza di gravità dei polmoni e della loro forma (diminuisce di 0,25 cm. H_2O per cm. di altezza del torace; ciò a causa dell'ineguale distribuzione dell'aria e dell'ineguale ventilazione) (Fig. 8-59).

Le resistenze dinamiche sono in massima parte causate

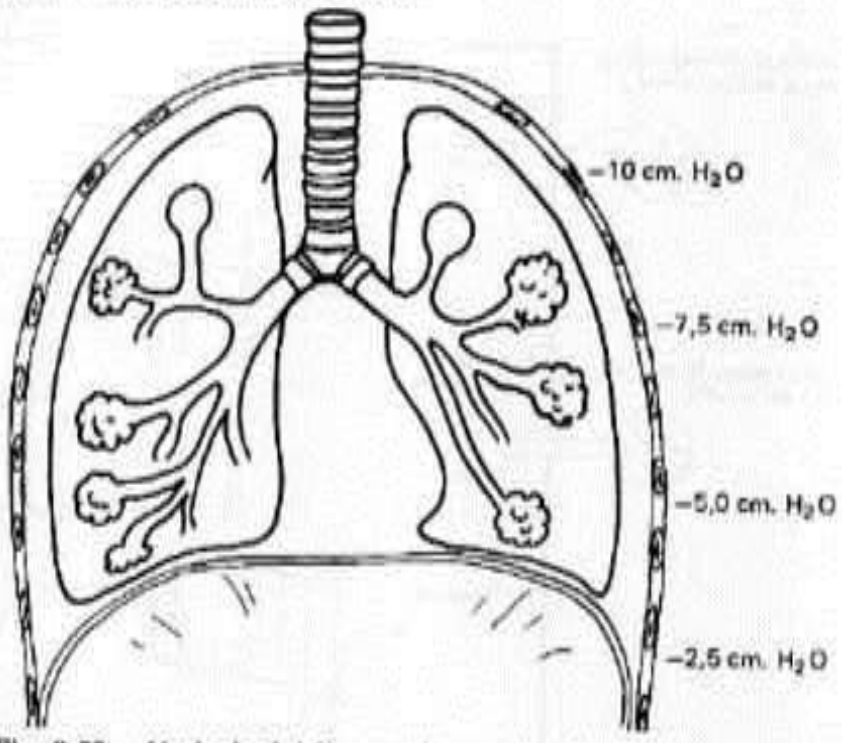

Fig. 8.59. Variazioni della pressione endo-pleurica in rapporto alla gravità: in condizioni di riposo e nel soggetto in piedi. La differenza di pressione tra apici e basi è di circa 7,5 cm H^2O (la pressione endo-pleurica diminuisce di cm 0,25 per cm di altezza del torace). A fine espirazione la pressione pleurica è positiva alle basi (+3-4 cm H^2O) e negativa agli apici (—3,5 cm H^2O) e, quindi, il gradiente pressorio è pressocché invariato. Anche a completa inspirazione il gradiente pressorio apici-basi rimane invariato (la pressione apicale raggiunge —30 cm H^2O e quella basale —22,5 cm H^2O).

dal flusso dell'aria turbolento (in cui lo spostamento delle molecole è vorticoso) rispetto a quello lamellare (in cui lo spostamento avviene in senso parallelo).

Le resistenze al flusso sono uguali a zero al termine dell'inspirazione ed al termine dell'espirazione, mentre raggiungono i valori più elevati quando la velocità del flusso gassoso è massima.

A respirazione tranquilla nella trachea e nei grossi bronchi il flusso è lamellare, mentre nei piccoli bronchi è vorticoso. In presenza di scabrosità della parete o comunque di ostacoli al flusso gassoso e di alta velocità di flusso questo può riuscire vorticoso anche a livello dei grossi bronchi.

Alle resistenze al flusso gassoso vanno aggiunte le resistenze delle strutture anelastiche, quelle dovute ad attrito pleurico ed all'inerzia dei tessuti e dei gas; esse durante la respirazione tranquilla sono modeste.

Le resistenze dinamiche nel loro insieme possono venire definite delle forze necessarie a provocare un flusso aereo unitario (di 1 litro/sec.); normalmente il loro valore è di 1,5-2 cm. H_2O/litro/secondo (Fig. 8-60).

I cambiamenti di volume dell'apparato toraco-polmonare comportano il compimento di un lavoro e quindi un dispendio energetico.

Nel respiro tranquillo a riposo il 65% del lavoro compiuto nella inspirazione è speso per vincere le resistenze elastiche e il 35% per vincere le resistenze non elastiche; di questo 35%, come abbiamo visto, l'80% serve a superare le resistenze al flusso aereo.

Il consumo di O_2 dei muscoli respiratori in condizioni normali, a riposo, viene calcolato in 2-10 ml/min. per ogni litro di aria ventilata e il lavoro meccanico respiratorio viene calcolato in media di 0,5 Kgm/min. (Comroe).

Il lavoro meccanico respiratorio può venire misurato associando alla registrazione spirografica la registrazione della pressione intraesofagea e quella del flusso aereo (*pneumotacografia*).

Dalla ventilazione esterna o di approvvigionamento che considera l'immissione e dismissione di gas respiratori dei polmoni e di cui ci siamo finora occupati, va distinta la *ven-*



Fig. 8.60. Resistenza delle vie aeree: A) Soggetto normale; B) Soggetto con stenosi delle vie aeree.

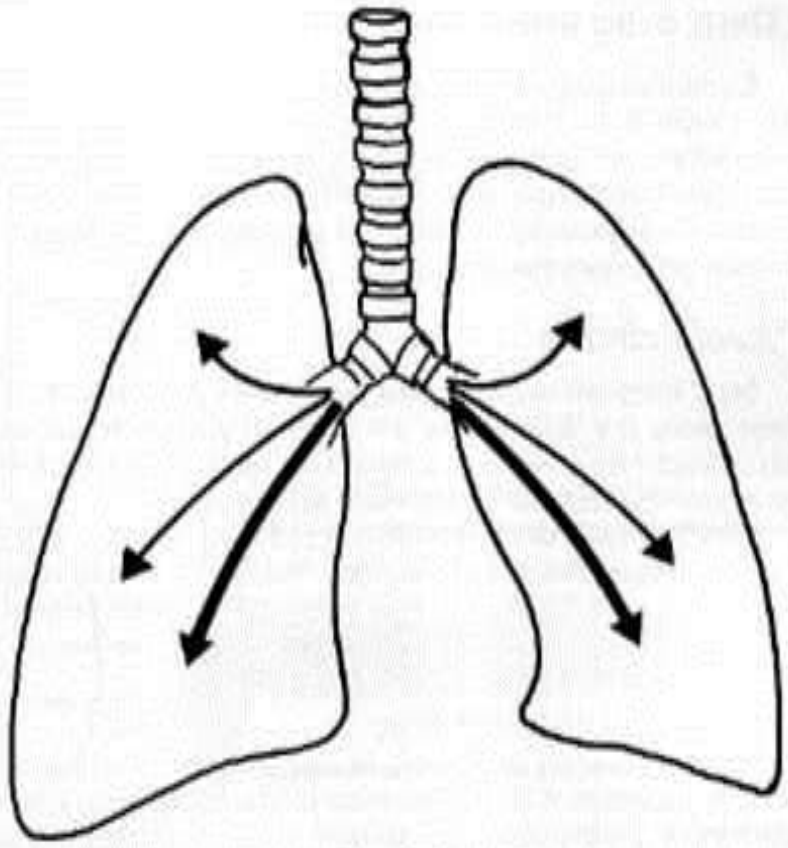

Fig. 8.61.

tilazione interna o di distribuzione, cioè lo smistamento dell'aria nelle varie parti polmonari.

Questo smistamento non avviene in modo uniforme, verificandosi una diversa distribuzione dell'aria inalata nei vari distretti polmonari, in rapporto alla disposizione e al calibro dei bronchi, allo stato della loro parete, alla posizione degli alveoli (centrale o periferica, apicale o basale; così, è noto che gli alveoli centrali e basali sono meglio ventilati e che quelli apicali sono dilatati e scarsamente ventilati (Fig. 8-61).

Intanto, non tutta l'aria del V.C. perviene al territorio alveolare e quindi una frazione, che si calcola intorno a 150 ml., non partecipa agli scambi gassosi e viene denominata *spazio morto anatomico* (cavità naso-boccali, trachea e bronchi sino ai bronchioli). Oggi però si preferisce parlare di *spazio morto funzionale* (V_D), preferendo cioè far riferimento a concetti funzionali e non anatomici, in quanto esistono alveoli mal irrorati e che anche se ventilati non possono servire allo scambio gassoso; poiché la loro composizione gassosa resta costante, essi quindi fanno parte dello spazio morto (*effetto di spazio morto*).

In contrapposizione allo spazio morto funzionale abbiamo *l'aria alveolare* (VA), che è la quantità di aria contenuta negli alveoli, i cui gas si equilibrano col sangue, che è quindi quella efficace e la cui composizione cambia continuamente.

Poiché in V_A alla fine dell'inspirazione è massima la concentrazione in O_2 e minima quella in CO_2, mentre alla fine dell'espirazione si verifica la condizione opposta, si considera come aria alveolare una miscela gassosa a composizione intermedia tra le dette due situazioni e poiché non tutti gli alveoli sono ventilati e perfusi ugualmente, si considera come *aria alveolare* una *media statistica delle aree alveolari di tutti gli alveoli*, considerate al *punto intermedio tra inspirazione ed espirazione*.

La stessa definizione fornisce l'idea di quanto sia difficile in pratica ricavare l'aria alveolare.

V_A e V_D non sono due entità fisse ed immutabili, ma variano di momento in momento, seppure entro limiti prestabiliti, risentendo del volume ventilatorio, della ventilazione per minuto, del decubito, ecc. In condizioni fisiologiche, a riposo e in posizione eretta, ad ogni atto ventilatorio circa il 70% dell'aria introdotta entra negli alveoli e il 30% va a costituire il V_D. In condizioni patologiche il V_D può notevolmente aumentare a scapito di V_A e può anche comparire un terzo scomparto a ricambio ancora più lento.

Nel soggetto normale il tempo impiegato dall'aria atmosferica a rimescolare interamente il gas endopolmonare varia in rapporto al volume residuo ed alla ventilazione minuto, mentre in condizioni patologiche entrano in giuoco altri fattori (stenosi bronchiolari, bolle di enfisema, ipoelasticità, ecc.).

Lo spazio morto funzionale si eleva in caso di iperdistensione alveolare (enfisema polmonare) per difetto di ventilazione alveolare o per difetto di perfusione da riduzione del flusso ematico capillare (trombosi arteria polmonare).

Effetti della ventilazione sul circolo

La meccanica ventilatoria esercita un'azione sul circolo che si esplica sia durante la fase di riposo, sia durante la fase inspiratoria ed espiratoria; ciò attraverso le variazioni della pressione endotoracica ed endoaddominale, le quali si ripercuotono sul piccolo circolo, sul grande circolo venoso sul circolo arterioso sistemico.

Piccolo circolo

Nell'inspirazione aumenta la capacità del letto vascolare polmonare per dilatazione dei capillari e apertura di nuove reti capillari ed aumenta la gittata sistolica destra; la pressione media dell'arteria polmonare diminuisce.

Nell'espirazione diminuisce la capacità del letto capillare polmonare, aumenta la pressione endopolmonare, aumenta la pressione media dell'arteria polmonare, viene favorito lo svuotamento dei capillari nelle vene.

Grande circolo venoso

L'inspirazione accentua la depressione endotoracica e quindi aumenta il flusso ematico nel territorio della cava superiore e l'espulsione di sangue nel cuore destro, anche attraverso la spremitura dei vasi sottodiaframmatici.

L'espirazione aumenta la pressione della cava superiore, mentre la fa diminuire nella cava inferiore.

Questi fenomeni vengono esagerati dalla prova di Valsalva (espirazione forzata) e dalla prova di Müller (inspirazione forzata).

Circolo arterioso sistemico

Normalmente non si hanno particolari influenze: la pressione arteriosa diminuisce lievemente in inspirazione ed aumenta nell'espirazione.

In condizioni patologiche (versamento pericardico con tamponamento cardiaco), può comparire il polso paradosso.

Cuore

L'inspirazione facilita il riempimento degli atri e dei ventricoli e quindi aumenta la gittata sistolica; l'espirazione facilita lo svuotamento ventricolare.

La prova di Valsalva ostacola l'azione cardiaca, mentre quella di Müller la facilita.

La diffusione alveolo-capillare

La fase alveolo-capillare della respirazione è deputata agli scambi gassosi a livello alveolare.

Per il suo normale svolgimento è necessario un normale mescolamento (*mixing*) dell'aria negli alveoli, la normale permeabilità della membrana alveolo-capillare, la normale perfusione degli alveoli.

In condizioni fisiologiche esiste un rapporto ottimale ai fini degli scambi gassosi tra *ventilazione alveolare* (aria che raggiunge gli alveoli in 1 minuto) e *perfusione alveolare* (sangue che perfonde gli alveoli in 1 minuto); normalmente il valore di tale rapporto (VA : Q) è 4/5 (0,8).

La membrana *alveolo-capillare* (Fig. 8-62) è costituita dall'epitelio alveolare con la sua membrana basale, da uno strato di sostanza fondamentale e dall'epitelio con la sua membrana basale; a queste strutture vanno aggiunte lo strato di plasma sanguigno interposto tra parete e globuli rossi e la membrana dei globuli rossi che l'ossigeno e l'anidride carbonica devono pure attraversare perché si realizzino gli scambi gassosi e l'induito alveolare (surfactant); il tutto costituisce la barriera aria-sangue.

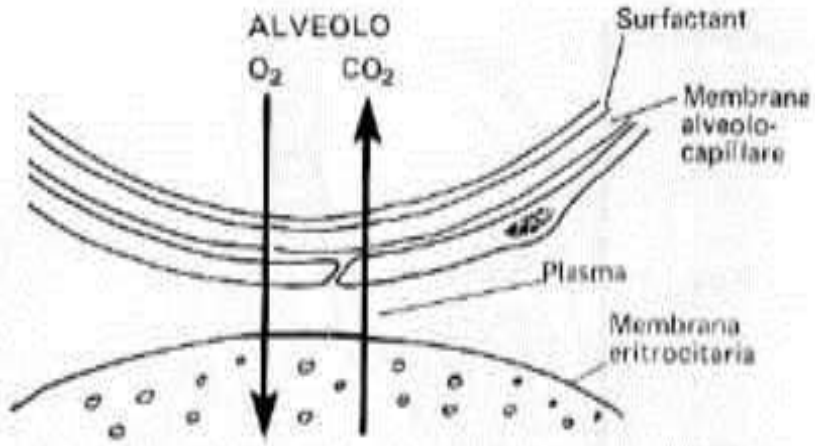

Fig. 8.62. Schema di diffusione dei gas.

La diffusione dipende dalla natura del gas, dallo spessore della membrana alveolo-capillare (che normalmente è di circa 0,5 micron), dalla differenza di pressione del gas nei due versanti, alveolare e capillare e dal tempo di contatto (che è circa 0,7 secondi; Fig. 8-63).

La diffusione alveolo-capillare sembra essere un fenomeno passivo, che quindi non richiede un lavoro da parte del polmone.

Per la misura della permeabilità di membrana si suole ricorrere alla determinazione della diffusione del CO (che avendo un'affinità per l'Hb di 200 volte superiore a quella dell'O_2, la sua diffusione sarebbe influenzata soltanto dalle caratteristiche fisico-chimiche della membrana polmonare).

Sono stati proposti altri metodi basati sull'impiego di gas radioattivi.

Lo studio della distribuzione regionale della ventilazione si può, infatti, effettuare con la scintigrafia polmonare, impiegando dei gas radioattivi, come lo xenon[133]; anche per lo studio dell'irrorazione sanguigna, come abbiamo visto, si fa ricorso a traccianti radioattivi.

La fase circolatoria della respirazione

La fase circolatoria della respirazione, come si è detto, riguarda il trasporto dei gas dal territorio ematico polmonare alla periferia e viceversa. Esso è subordinato all'efficienza del circolo ed alla quantità dell'Hb utilizzabile (v. appresso).

I gas del sangue (tab. 8-1)

Ossigeno. Poiché 1 g. di Hb è capace di fissare ml 1,34 di O_2, normalmente in 100 ml di sangue si possono trovare 19,2 ml di O_2 legato all'Hb e 0,3 ml libero, con una *capacità* del sangue per l'O_2 di ml 19,5% in media; ma poiché, come abbiamo visto, la saturazione per l'O_2 non è del 100%, il sangue arterioso in effetti contiene circa 18,7 ml % di O_2.

Aumentando la tensione di O_2 aumenta la concentrazione di HBO_2 e viceversa; la curva di dissociazione dell'Hb esprime tale rapporto (Fig. 8-64) e da essa si ricava come quando la PO_2 supera i 60 mmHg la percentuale di saturazione si modifica scarsamente, invece se la PO_2 è bassa (inferiore a 40) a piccole oscillazioni di questa corrispondono variazioni marcate della saturazione.

Sulle curve di dissociazione dell'emoglobina influiscono anche il CO^2 e il pH: la curva si sposta a destra se aumenta la PCO^2 e diminuisce il pH; a sinistra nelle condizioni opposte.

L'anidride carbonica nel sangue si trova in parte sciolta (5%), in parte legata all'Hb come carboemoglobina (15% circa) e in gran parte (80% circa) sotto forma di bicarbonato (HCO_3).

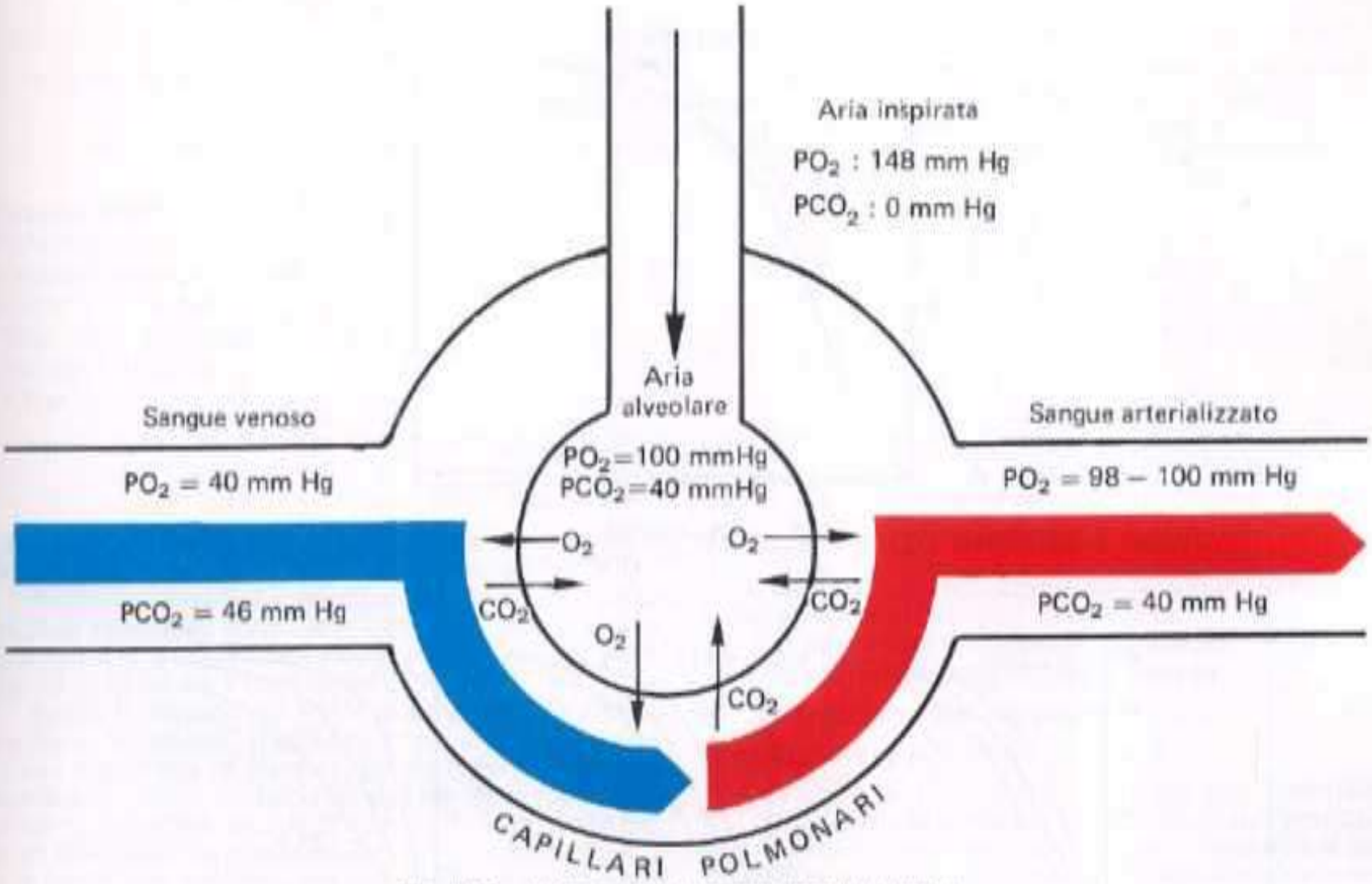

Fig. 8.63. Schema della diffusione alveolo-arteriosa.

TABELLA 8-1: Valori normali dei gas nel sangue arterioso

PO_2	90.0 ± 9.0	mmHg
SaO_2	96.5 ± 1.5	%
PCO_2	38.0 ± 2.0	mmHg
pH	7.40 ± 0.02	
Bicarbonati standard	23.0 ± 2.0	mEq/l

A livello polmonare l'Hb libera CO_2 e l'anidrasi carbonica libera CO_2 dai bicarbonati (normalmente, a riposo, dai polmoni vengono eliminati circa 200 cc. di CO_2 al minuto).

La fase tessutale della respirazione

Essa consiste nello scambio di gas (O_2 e CO_2) tra sangue e tessuti.

È questa la tappa più importante della respirazione, in quanto consente la vita delle cellule.

La diffusione dell'ossigeno avviene passivamente in relazione al gradiente pressorio (65 mmHg) esistente tra sangue e tessuti, anche se diverse indagini fanno presumere l'esistenza di particolari molecole trasportatrici (*carriers di ossigeno*) e che il trasporto venga regolato anche dalle necessità metaboliche delle cellule.

Anche per la CO_2 che viene prodotta in seguito alla decarbossilazione degli acidi carbossilici, assieme alla presenza di un gradiente pressorio (7-8 mmHg) viene invocata l'ipotesi di un meccanismo attivo.

L'ossigeno, una volta penetrato nell'interno della cellula, partecipa poi a tutti i meccanismi ossidativi di questa, reagendo con diversi enzimi.

Insufficienza respiratoria (I.R.)

Viene così definita la condizione per cui si manifesta nel sangue una deficienza di ossigeno (*ipossiemia*), accompagnata o meno ad aumento dell'anidride carbonica (*ipercapnia*), a causa di alterazioni di una o più fasi della respirazione (v. pag. 201).

Nella pratica si parla di insufficienza respiratoria quando la Pa_{O_2} è inferiore a 60 mmHg e la Pa_{CO_2} supera i 49 mmHg.

Allorché si ha soltanto ipossiemia si parla di I.R. *parziale*; se è presente anche ipercapnia si parla di I.R. *totale*.

L'insufficienza sarà *conclamata* allorché è già evidente in condizioni di riposo e *latente* se compare in seguito ad un lieve esercizio fisico. Inoltre, in rapporto alla durata ed alle modalità di insorgenza sarà *acuta* o *cronica* e *cronica riacutizzata* per il sopraggiungere di complicanze.

L'I.R. acuta e cronica riacutizzata può essere parziale o globale ed in quest'ultima evenienza, poiché i meccanismi di compenso renale (riassorbimento dei bicarbonati) sono lenti, l'acidosi conseguente è scompensata, mentre nell'I.R. cronica globale di solito si ha acidosi respiratoria compensata.

In rapporto alla patogenesi, l'I.R. può essere causata da:

a) I. ventilatoria;
b) I. alveolo-capillare;
c) I. circolatoria;
d) alterazioni metaboliche periferiche;
e) alterazioni della composizione dell'aria.

Spesso più meccanismi concorrono, in diversa misura, a determinare l'I.R.

In rapporto all'entità delle alterazioni metaboliche provocate dall'I.R. si distinguono diversi gradi:

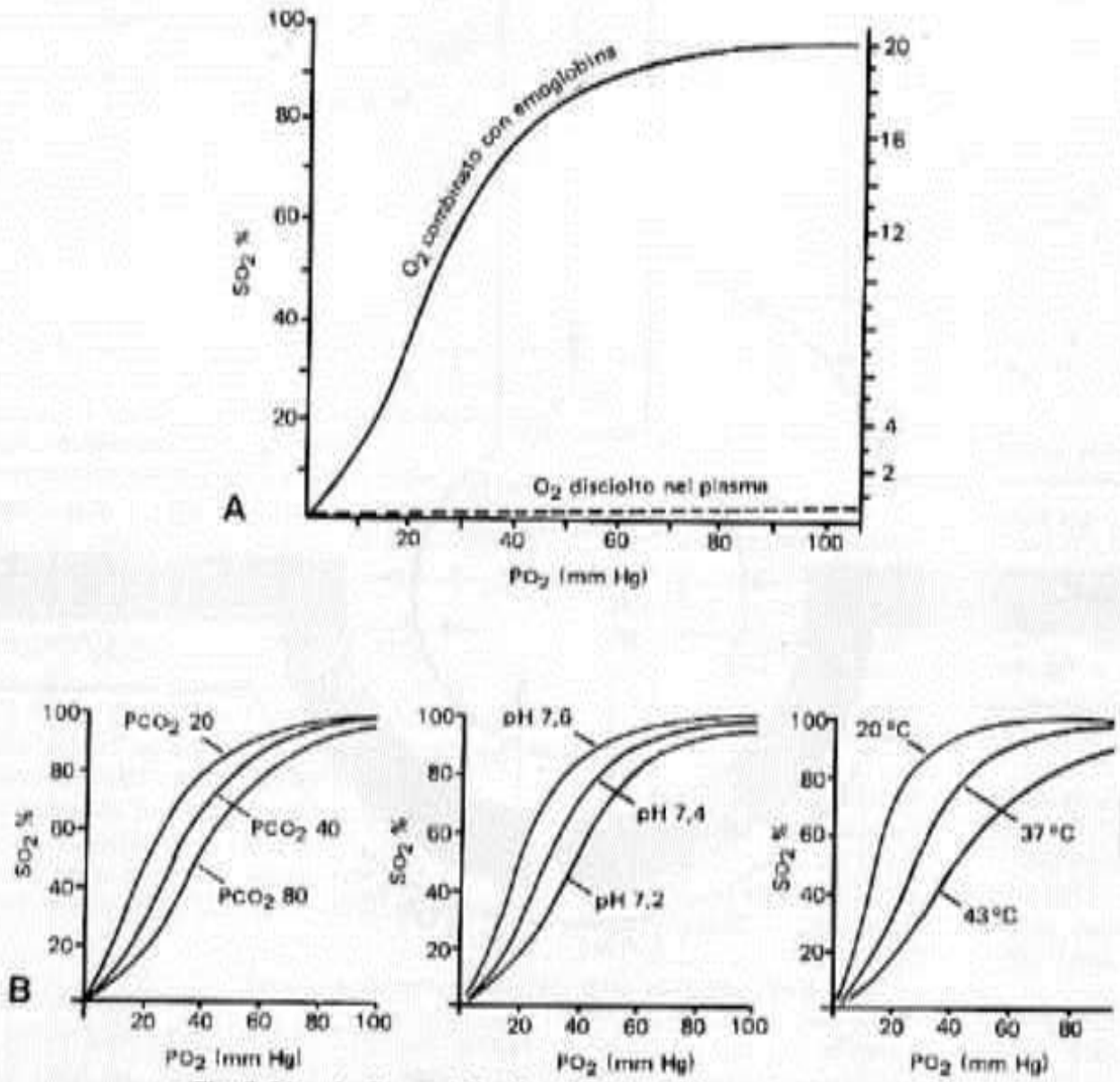

Fig. 8.64. A. Curva della dissociazione dell'emoglobina. B. Effetti della $PaCO_2$, del pH e della temperatura sulla curva di dissociazione dell'emoglobina.

Nel *primo grado* di I.R. *latente* o (compensata) si ha comparsa di ipossiemia soltanto dopo lieve esercizio.

Nel *secondo grado*, o *manifesta*, l'ipossiemia si ha anche a riposo.

Nel *terzo grado*, all'ipossiemia si aggiunge l'ipercapnia.

Nel *quarto grado* vi è anche *acidosi respiratoria*.

Nel *quinto grado* si ha *coma ipercapnico*.

Si possono distinguere vari *gradi di ipossiemia*:

— *lieve*: saturazione arteriosa in O_2 superiore al 90% (normalmente circa 97,5%);

— *di lieve gravità*: saturazione arteriosa in O_2 tra 80 e 90%;

— *grave*: saturazione arteriosa in O_2 tra 70 e 80%;

— *molto grave*: saturazione arteriosa in O_2 inferiore al 70%.

Per la *ipercapnia* si distinguono vari gradi:

— *lieve*: Pa CO_2 compresa tra 45 e 49 mmHg;

— *di lieve gravità*: $PaCO_2$ compresa tra 50 e 59 mmHg;

— *grave*: $PaCO_2$ compresa tra 60 e 70 mmHg;

— *molto grave*: $PaCO_2$ superiore a 70 mmHg.

Insufficienza ventilatoria

Perché la ventilazione possa compiersi normalmente occorre che la motilità del torace sia normale, che le vie aeree siano pervie, che il distretto alveolare sia normale per estensione e pervietà; eventuali alterazioni di una o più di queste condizioni compromettono la ventilazione alveolare fino all'insufficienza respiratoria.

L'insufficienza ventilatoria può presentarsi sotto due aspetti principali: quello *ostruttivo* e quello *restrittivo*, i quali possono anche coesistere nello stesso paziente.

L'*insufficienza ventilatoria ostruttiva* trae origine da una ostruzione delle vie aeree, che può risiedere a vario livello (dal faringe ai bronchioli) e che ostacolando soprattutto l'espirazione (in quanto questa si svolge in gran parte passivamente), favorisce l'insorgenza dell'enfisema polmonare cronico ostruttivo. La causa più frequente di insufficienza ventilatoria ostruttiva è la bronchite, ma varie altre condizioni morbose possono agire con questo meccanismo (stenosi intrinseche ed estrinseche dei bronchi, trachea, laringe).

L'*insufficienza ventilatoria restrittiva* trae origine da una restrizione o diminuzione della superficie respiratoria funzionante, che può essere causata da ridotta motilità toracica per lesioni dei centri o delle vie nervose della respirazione, per lesioni delle ossa o dei muscoli toracici, per obesità di alto grado, per condizioni che comprimono il parenchima polmonare (versamenti pleurici, processi espansivi) o lo riducono (processi infiltrativi, exeresi chirurgica).

Nelle condizioni con "insufficienza ostruttiva" si ha aumento del VR e modesta riduzione del CV, per cui la CPT è normale o elevata, mentre è nettamente aumentato il rapporto VR/CT × 100. Il VMM è ridotto più della CV, risultando compromesso più il flusso espiratorio che quello inspiratorio; si ha inoltre, accentuata riduzione del VEMS, con VEMS/CV × 100 ridotto intorno a valori di 60-70% nella bron-

TABELLA 8-2

	Insufficienza ventilatoria ostruttiva	*Insufficienza ventilatoria restrittiva*
Capacità Vitale	= ↓	↓
Volume Residuo	↑	↓
Capacità Polmonare Totale	= ↑	↓
V.R./C.P.T. × 100	↑	=
Ventil. Max. Volontaria	↓	↓
Vol. Espir. Max. Sec.	↓	↓
V.E.M.S./C.V. × 100	↓	= ↑

chite cronica, intorno a 60-55 nell'interessamento broncobronchiolare, al di sotto di 55% nell'enfisema (Tab. 8-2).

Appare caratteristico il tracciato dell'espirazione forzata: dopo un iniziale, breve tratto quasi rettilineo, si incurva precocemente, avendosi una espirazione sempre più lenta, per cui ne risulta un VEMS molto deflesso (Fig. 8-65).

Inoltre, il tracciato del VMM assume l'aspetto a muro merlato o "en creneau" (Fig. 8-65), in quanto si sposta in posizione inspiratoria permanente, già per basse frequenze di ventilazione. Tutto ciò deriva da una riduzione del volume di riserva espiratoria, a causa di un brusco collabimento delle vie aeree distali durante la manovra di espirazione forzata e di ventilazione massima, con conseguente forte aumento delle resistenze al flusso aereo ed intrappolamento (*air trapping*) intraalveolare dell'aria (Fig. 8-67).

Procedendo alla somministrazione di farmaci broncodilatatori si può talora ottenere un miglioramento dei tests spirometrici; ciò depone per una reversibilità dell'ostruzione.

L'*insufficienza respiratoria restrittiva* è caratterizzata da una diminuzione quasi parallela della CV, della CPT, del VR e della VMM (soprattutto con compromissione del volume inspiratorio più dello espiratorio) con normalità dei rapporti VEMS/CV e VR/CPT.

La Fig. 8-68 sintetizza i reperti delle sindromi ostruttive e di quelle restrittive.

Insufficienza alveolo-capillare

L'insufficienza degli scambi gassosi a livello della membrana alveolo-capillare può dipendere da:

a) alterazione del rapporto ventilazione/perfusione;
b) alterazione della diffusione gassosa.

a) *Aleterazione del rapporto ventilazione/perfusione*

In condizioni fisiologiche il rapporto non è uniforme nelle varie parti del polmone, essendo gli alveoli ventilati e perfusi in modo ineguale. La ventilazione alveolare e la perfusione, in posizione eretta, aumenta gradualmente (soprattutto la seconda) andando dagli apici alle basi polmonari; l'aumento della perfusione in senso apico-basale è dovuto al fattore idrostatico, mentre per la ventilazione i motivi non si conoscono bene. Ne deriva che il quoziente V_A/Q è alto agli apici e basso alle basi.

In condizioni patologiche si possono realizzare evenienze varie:

1) distribuzione non omogenea dell'aria nel territorio alveolare, con omogenea distribuzione dell'irrorazione; il rapporto V_A/Q è inferiore a 0,8 (si può verificare nell'asma bronchiale, nelle bronchiti croniche e nell'enfisema cronico ostruttivo).

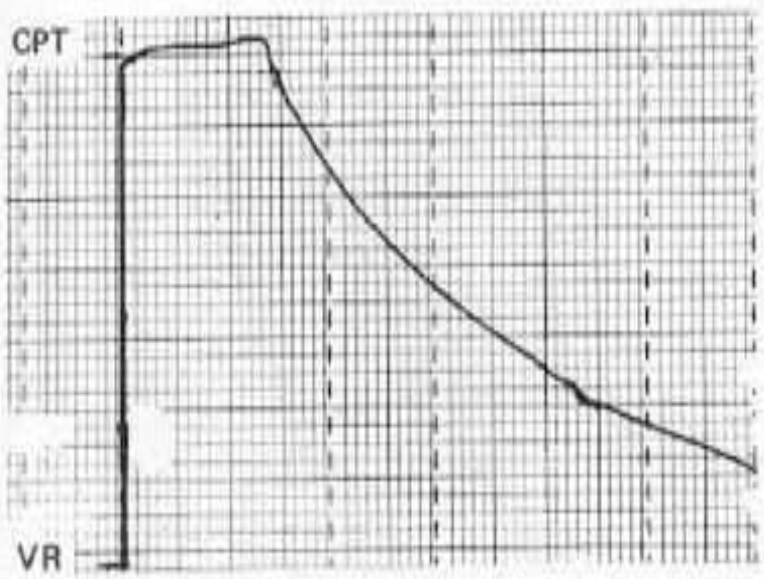

Fig. 8.65. Tracciato del VEMS in caso di insufficienza ostruttiva.

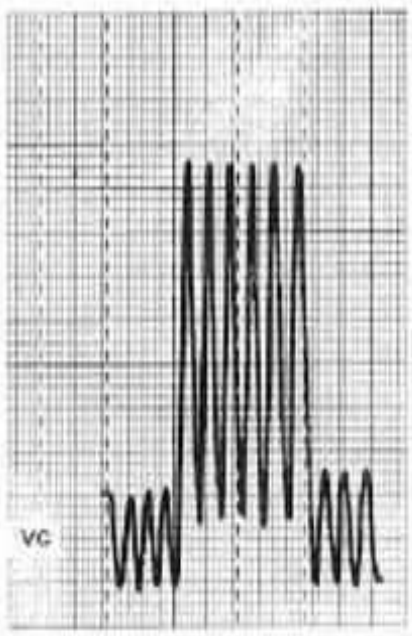

Fig. 8.66. Tracciato spirometrico di massima ventilazione volontaria in caso di enfisema polmonare; evidenzia la esclusiva utilizzazione del volume di riserva inspiratorio (segno del muro merlato o "en creneaus").

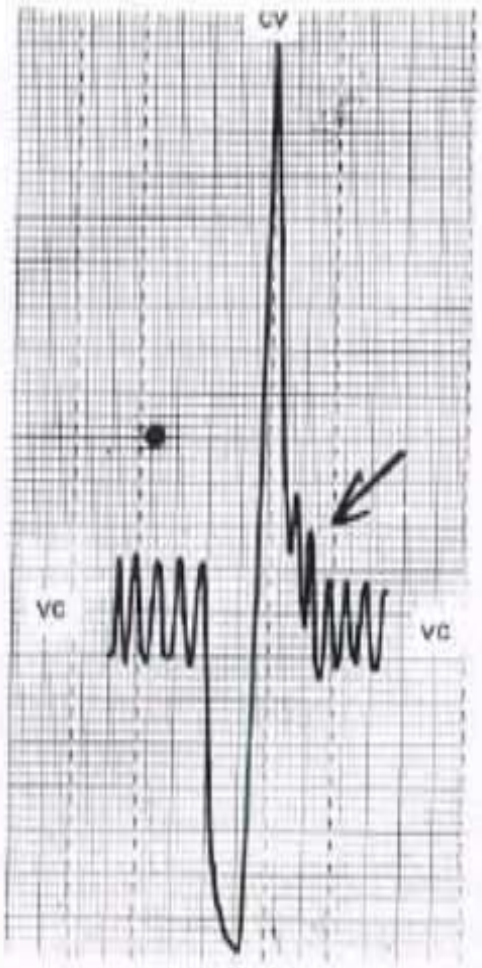

Fig. 8.67.

2) assenza di ventilazione ed irrorazione normale in un territorio alveolare più o meno esteso: il rapporto V_A/Q può ridursi fino a zero; si verifica a livello di zone epatizzate in caso di polmonite (*effetto di mescolanza venosa*);

3) ventilazione alveolare normale con riduzione dell'irrorazione: il rapporto V_A/Q è superiore a 0,8; si osserva nelle trombosi croniche dell'arteria polmonare e nelle arteriti polmonari (*effetto spazio morto*);

4) ventilazione alveolare normale ed assenza di irrorazione: il rapporto V_A/Q aumenta ancora di più che in 3); questa alterazione raggiunge la sua massima espressione nell'occlusione acuta di un ramo principale dell'arteria polmonare;

5) ventilazione alveolare normale e shunt destro-sinistro, con immissione di sangue venoso in quello arterioso: il rapporto V/Q è inferiore a 0,8; si verifica in alcune cardiopatie congenite, in alcune bronchiettasie complicate da fistole artero-venose e nell'aneurisma artero-venoso polmonare.

b) Alterazione della diffusione gassosa

La diffusione gassosa dagli alveoli al sangue e viceversa attraverso la membrana polmonare (DL) presenta delle variazioni fisiologiche: è maggiore nell'uomo rispetto alle donne e si eleva proporzionalmente all'altezza ed alla superficie corporea, al volume polmonare, all'entità della ventilazione e al flusso ematico; diminuisce con l'età, aumenta (del 10-15%) passando dalla posizione eretta a quella seduta e da questa a quella supina (del 10-15%), aumenta nell'esercizio fisico, proporzionalmente all'entità dello sforzo.

In condizioni patologiche la diffusione può aumentare in caso di pletora, di sindromi ipermetaboliche o iperventilatorie, di cardiopatie con iperafflusso polmonare senza ipertensione.

Può diminuire per diminuzione della superficie ventilatoria (enfisema, atelettasia, versamento pleurico, pneumotorace, ablazioni chirurgiche) o dei vasi (embolia), aumento dello spessore della membrana polmonare (fibrosi interstiziali, trasudati o essudati alveolari), diminuzione dell'emoglobina, diminuzione del flusso ematico (stenosi mitralica, stenosi polmonare, ecc.).

Procedendo alla gas analisi mentre il paziente respira ossigeno al 100% si possono rilevare forti gradienti tra alveolo ed arterie (superiori a 100 mmHg) in pazienti con cortocircuiti sinistrorsi o fistola artero-venosa polmonare. Forti gradienti alveolo-arteriosi si possono riscontrare anche nelle pneumopatie croniche, costrittive o restrittive, ma in questi casi coesistono alterazioni evidenti della funzione ventilatoria.

Il cateterismo cardiaco e l'angiografia polmonare possono riuscire assai utili per la diagnosi delle fistole artero-venose polmonari e delle cardiopatie cianotiche congenite (vedi cap. XI).

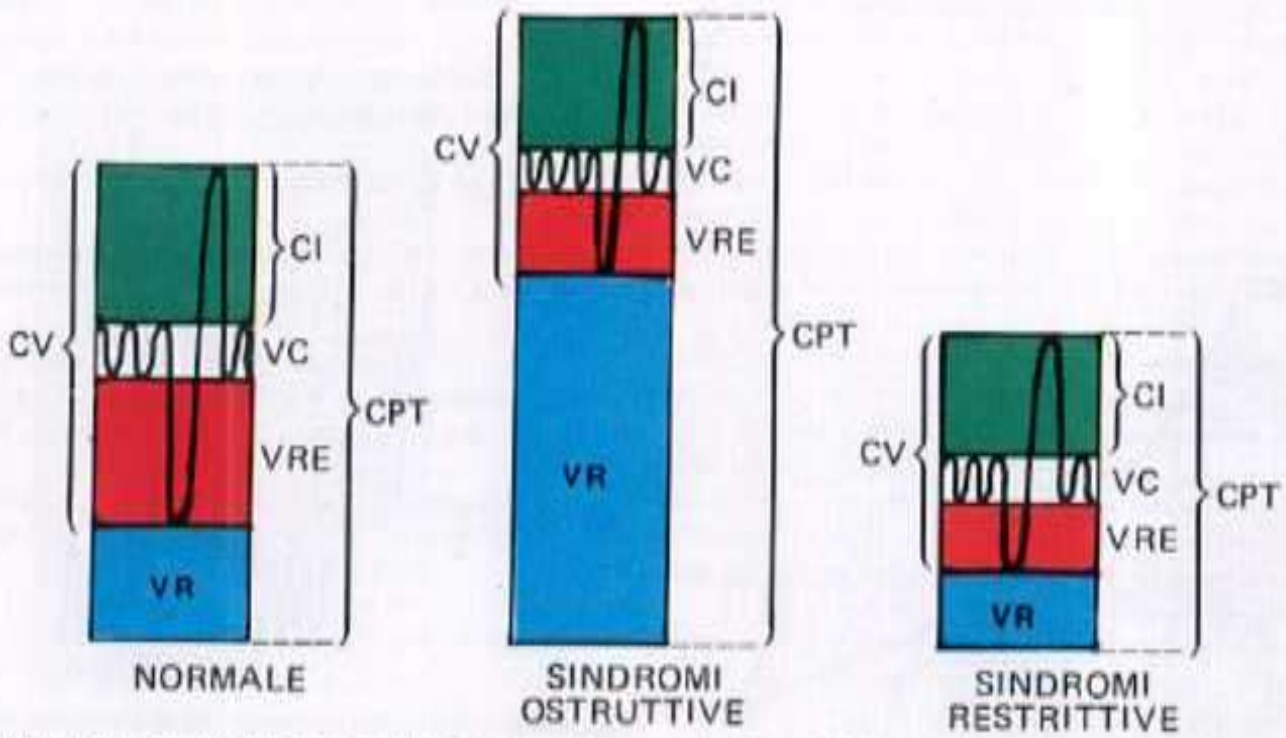

Fig. 8.68. Insufficienza ventilatoria ostruttiva e restrittiva. CV: capacità vitale; CPT: capacità polmonare totale; CI: capacità inspiratoria; VC: volume corrente; VRE: volume di riserva espiratoria; VR: volume residuo; VRE + VR: capacità funzionale residua.

Insufficienza respiratoria di origine emato-circolatoria

Perché gli scambi gassosi si avverino normalmente, occorre che dal lato emodinamico la circolazione sia normale: una diminuzione della portata od un rallentamento della velocità del circolo (insufficienza cardiocircolatoria) influiranno sfavorevolmente sugli scambi gassosi; anche una riduzione dell'Hb utilizzabile, come nell'anemia e nelle intossicazioni con alterazioni qualitative dell'Hb che la rendono incapace di fissare l'O_2, possono provocare una condizione di ipossiemia.

Pure il trasporto del CO_2 dai tessuti periferici ai capillari polmonari è strettamente dipendente dal gradiente pressorio e dalle condizioni della circolazione nei suoi vari distretti.

Così, il CO, gas inquinante tra i più frequenti, può ostacolare la fissazione dell'O_2 all'Hb, in quanto ha un'affinità per l'Hb 200 volte superiore a quello dell'O_2.

Allorché si ha la formazione di metaemoglobina (HbOH) ad opera di sostanze chimiche ed anche di farmaci (fenacetina, sulfamidici, ecc.), essendo l'ossigeno legato in modo irreversibile, questo non è più utilizzabile ai fini degli scambi gassosi.

Insufficienza respiratoria da alterarata composizione dell'aria e da alterazioni metaboliche periferiche

Un'alterazione della composizione dell'aria atmosferica può essere causa di ipossiemia e di ipercapnia, se il suo tenore di O_2 e di CO_2 è rispettivamente diminuito (ad esempio, nelle grandi altitudini) od aumentato (in ambienti confinati od inquinati).

Un'alterazione metabolica a livello periferico può ostacolare l'utilizzazione dell'O_2 da parte dei tessuti. Si tratta di situazioni di difficile dimostrazione e di assai raro riscontro.

Un tossico che agisce a livello periferico, bloccando tutti i fenomeni ossidativi, è l'acido cianidrico.

LE ALTERAZIONI DELL'EQUILIBRIO ACIDO-BASE

Il pH dei liquidi organici e quindi anche del sangue arterioso è mantenuto nei limiti normali (7,38-7,41) dal concorso di vari *sistemi tampone*; il più importante tra essi è il sistema *bicarbonati-acido carbonico*, il cui rapporto è di 20:1. Il mantenimento di tale rapporto dipende in massima parte dalla ventilazione polmonare, che regola la tensione di CO_2 del sangue (Fig. 8-69).

L'ipoventilazione causa accumulo di CO_2 e quindi acidosi respiratoria; l'iperventilazione, aumentando l'eliminazione di CO_2, provoca alcalosi respiratoria. Orbene, se aumenta la $PaCO_2$, si accresce la concentrazione di acido carbonico nel sangue arterioso e il pH arterioso resterà normale soltanto se proporzionalmente aumenta la concentrazione dei bicarbonati plasmatici.

In effetti, per compensare un'acidosi respiratoria l'organismo mette in atto *meccanismi extrarenali*, che entrano prontamente in azione, ma sono di scarsa entità (elaborazione di bicarbonati a livello eritrocitario con successivo passaggio nel polmone; formazione diretta di bicarbonati nel plasma; eliminazione di valenze acide con la saliva, il succo gastrico, le secrezioni bronchiali e la cute) e *meccanismi renali*, che entrano in funzione dopo qualche giorno, ma sono ben più validi dei primi (aumentato riassorbimento tubulare dei bicarbonati filtrati dal glomerulo, aumentata eliminazione urinaria di H^+ ioni).

Se questi meccanismi riescono a mantenere normale il pH ematico, si parla di *acidosi respiratoria compensata* (con $PaCO_2$ aumentata e pH normale), altrimenti di *acidosi respiratoria scompensata* (con $PaCO_2$ aumentata e pH diminuito).

All'acidosi respiratoria può aggiungersi una quota di *acidosi metabolica*, in quanto quando l'ipossia è grave si verifica una ipossia cellulare che porta ad *iperlattacidemia* e *iperpiruvicemia*, responsabili dell'acidosi metabolica.

Come abbiamo visto, l'I.R. porta all'ipossia accompagnata o meno dall'ipercapnia.

Conviene riepilogare le cause di tali alterazioni e ricordare gli effetti che esse esplicano sull'organismo.

Ipossiemia

È la diminuzione della PaO_2, che comporta una consensuale diminuzione della SaO_2 nel sangue arterioso.

Le cause principali di ipossiemia sono: insufficiente ricambio dell'aria alveolare; decremento del quoziente V_A/Q, aumento dello spessore della membrana polmonare, presenza di cortocircuiti polmonari tra sangue venoso ed arterioso (atelettasia, edema polmonare, anastomosi vascolari artero-venose polmonari, aneurisma artero-venoso del polmone ecc.) e fattori cardiaci (v. cianosi).

L'anossiemia induce alcuni aggiustamenti:

— poliglobulia;

— incremento della portata cardiaca;

— aumento della massa sanguigna totale ed in particolare di quella endopolmonare;

— costrizione della arteriole polmonari (*riflesso di Von Euler e Lilyestrand*);

— iperventilazione attraverso i chemiocettori cardioaortici.

Questi aggiustamenti provocano una elevazione della pressione del piccolo circolo, alla quale concorrono l'alterata meccanica ventilatoria e nel caso di enfisema polmonare la riduzione del territorio capillare polmonare.

Ipercapnia

Insorge per insufficiente ventilazione alveolare, per presenza di shunts polmonari dx-sx, più raramente per aumento dello spessore della membrana polmonare (data la grande diffusibilità del CO_2).

L'ipercapnia comporta uno stato di acidosi gassosa, che provoca a sua volta un caratteristico quadro sintomatologico, che può sfociare nel *coma ipercapnico*.

La ritenzione acuta o cronica di CO^2, come si è visto, provoca: tachicardia, polso celere, ipertensione e poi ipotensione arteriosa (a seconda del grado della ritenzione, agendo il CO^2 da vasodilatatore alla periferia e da vasocostrittore al centro), sudorazione profusa, ipersecrezione salivare, gastrica e bronchiale, cefalea, agitazione, insonnia e poi, per gradi di maggiore ritenzione, apatia, sonnolenza fino al coma.

Modalità di esplorazione della broncoreattività aspecifica

Si intende per *eccitabilità bronchiale* quella condizione anomala che comporta una esagerata risposta in senso broncoostruttivo, a seguito di stimoli normalmente inefficaci.

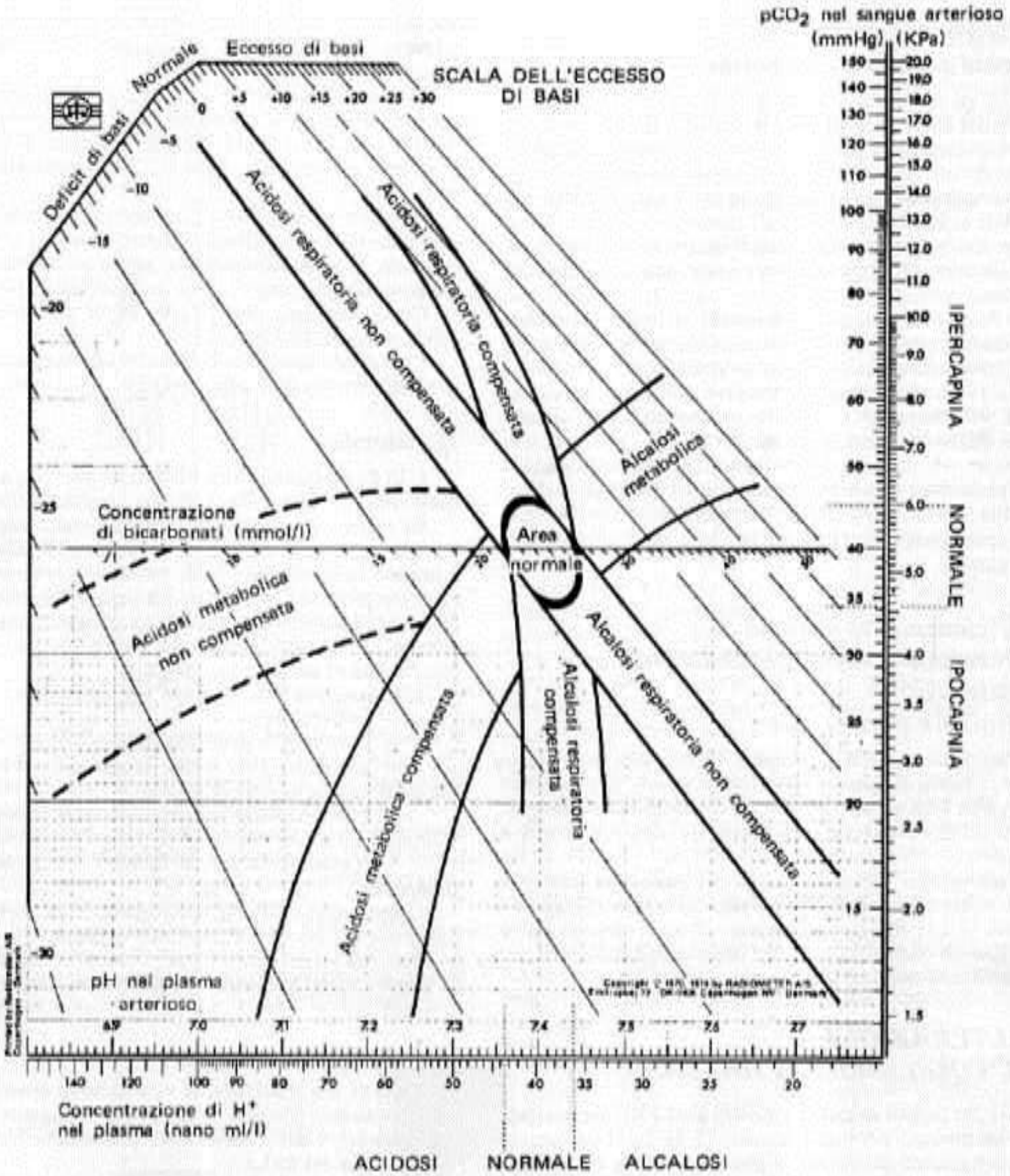

Fig. 8.69. Nomogramma di Siggard Andersen: dalla sola determinazione del pH e della $PaCO^2$ si può risalire all'effettivo stato acido-base del sangue.

Si saggia mediante i *tests di provocazione bronchiale aspecifici*, la cui aspecificità è in rapporto al fatto che possono suscitare la risposta broncoostruttiva sia nei soggetti normali che in quelli patologici, in base all'entità della dose somministrata. La broncoreattività aspecifica và differenzata da quella specifica (v. cap. XXII).

Questi tests vengono eseguiti dopo aver sottoposto il soggetto in esame alle prove funzionali di base; indi si procede all'inalazione per via aerosolica di H_2O distillata o di una sostanza ad effetto broncocostrittore o ad uno sforzo fisico e si ricontrollano i tests funzionali.

Praticamente vengono usati i seguenti tests:

— inalazione di parasimpaticomimetici: acetilcolina, carbamilcolina, acetilbetametacolina, betamecolo;

— inalazione di istamina;

— inalazione di prostaglandine;

— inalazione di betabloccanti;

— inalazione di alfastimolanti (per lo più metoxamina);

— inalazione di nebbia ultrasonica di H_2O distillata e aria fredda (Pasargiklian e Allegra);

— esercizio fisico.

Tali metodiche di studio sono abbastanza valide, ma necessitano di una ulteriore standardizzazione, sia per quanto riguarda le modalità di esecuzione e le tecniche di misurazione dell'effetto ottenuto, sia la scelta tra le varie metodiche proposte e tra le varie sostanze atte a provocare broncoostruzione aspecifica.

CAPITOLO NONO

SEMEIOTICA DEL CUORE E DEI VASI

Premesse

Lo studio semeiologico dell'apparato cardiovascolare ha la finalità di accertare le condizioni anatomo-funzionali del cuore e dei vasi, quali possono venire desunti dall'esame fisico e dai vari accertamenti strumentali di cui oggi si dispone. Alcuni di questi, che come poi vedremo, sono abbastanza sofisticati, hanno consentito un notevole approfondimento nella diagnostica delle malattie cardiovascolari, per la cui formulazione, però, l'esame clinico mantiene un ruolo fondamentale.

L'esame fisico del cuore e dei vasi esorbita dall'esame della regione precordiale, per cui, pur seguendo a scopo didattico un'esposizione topografica, saremo costretti a rifarci a nozioni già considerate a proposito di altri distretti corporei e ciò allo scopo di fornire per quanto possibile una visione unitaria dell'argomento. A tale scopo ci sembra anche opportuno qualche richiamo di ordine anamnestico, che può riuscire utile, sia ai fini della diagnosi di cardiopatica, ma anche di una valutazione orientativa della capacità funzionale del paziente.

L'anamnesi nelle malattie di cuore

Il cardiopatico non obbligatoriamente accusa una sintomatologia, potendo diverse malattie di cuore decorrere anche a lungo in modo asintomatico (ad esempio, valvulopatie acquisite in fase di compenso emodinamico).

In sede di anamnesi personale occorre indagare circa precedenti morbosi più frequentemente responsabili di malattie cardiovascolari (reumatismo articolare acuto, tonsilliti, lues o altre malattie infettive ecc.), circa le abitudini voluttuarie (tabacco, caffè), di vita (lavoro, attività fisica, sport) e alimentari.

Precise e dettagliate domande dovranno essere poste circa alcuni sintomi fondamentali:

— *astenia e facile affaticabilità*: non sono affatto specifiche di una cardiopatia e nel cardiopatico possono essere dovute ad insufficienza della portata cardiaca e quindi ad inadeguata irrorazione dei tessuti, a deplezione potassica (da abuso di diuretici, soprattutto tiazidici), ad ipotensione da accesso di farmaci antiipertensivi.

Va anche ricordato che l'astenia molto spesso è di origine psichica, per stati di ansia o di depressione, che possono associarsi alla cardiopatia. È caratteristico dell'astenia psichica il fatto che questa è ugualmente presente al mattino, al risveglio e che si accompagna ad altre stigmate dello stato depressivo o ansioso, mentre, come si è visto, l'astenia da causa fisica migliora con la diminuzione dell'attività fisica, col riposo e con il sonno.

— *disturbi respiratori*: sono rappresentati dalla dispnea da sforzo, dall'ortopnea, dalla dispnea parossistica notturna, dall'asma cardiaco e dall'edema polmonare acuto. Di tali disturbi si è trattato nel paragrafo dedicato alla dispnea; questa nel cardiopatico è abitualmente causata da congestione polmonare per insufficienza ventricolare sinistra o da innalzamento della pressione dell'atrio sinistro per valvulopatia mitralica;

— *cianosi*: anche di questo sintomo si è trattato precedentemente:

— *dolore toracico*: delle sue principali estrinsecazioni, con particolare riferimento al dolore cardiaco, si è pure trattato·

— *palpitazione*: trattasi di una sensazione cosciente dell'attività cardiaca; abitualmente è una sensazione spiacevole.

La palpitazione non è necessariamente espressione di una malattia cardiaca o di una aritmia, potendosi verificare anche normalmente allorché aumenta la frequenza o la forza delle contrazioni (in seguito ad intensi sforzi o intense emozioni) ed è legata in gran parte alla sensibilità individuale (è frequente di notte la percezione del battito cardiaco in individui che dormono sul fianco sinistro). Può venire avvertita al di fuori di una concitazione cardiaca (trattasi per lo più di soggetti ansiosi).

Le aritmie cardiache da extrasistolia, le tachicar-

die, parossistiche o no, la marcata bradicardia (per blocco atrio-ventricolare totale o per farmaci bradicardizzanti) sono le cause più comuni di palpitazione. Le palpitazioni da tachicardia parossistica sono continue, quelle extrasistoliche sono sporadiche (avvertite come sensazione di batticuore, di puntura, di urto o frullio nella regione cardiaca); nella fibrillazione atriale parossistica le palpitazioni sono veloci e disordinate.

La tachicardia parossistica inizia e cessa bruscamente e si accompagna a poliuria pallida se dura oltre i 30-90 m'. Si tenga presente che non pochi dei soggetti con tachicardia parossistica non accusano palpitazione;

— *nicturia*: la nicturia è da differenziare nell'uomo dai disturbi urinari prostatici (che consistono essenzialmente in pollachiuria notturna, con disuria).

È un sintomo importante, costituendo una delle prime manifestazioni dell'insufficienza cardiaca (spesso compare prima degli edemi periferici). In genere si accompagna ad oliguria, verificandosi una emissione relativamente maggiore di notte, nel riposo a letto, che favorisce il rientro di liquidi tessutali nello spazio vascolare e quindi l'aumento della volemia; ne conseguirebbe una inibizione della increzione di ADH (*riflesso di Henry-Gauer*, per stimolazione dei recettori di volume delle pareti dell'atrio sinistro);

— *edemi*: possono essere presenti al momento della visita (da ricercare nelle parti declivi) o costituire soltanto un dato anamnestico.

Possono essere di varia entità (dalla lieve succulenza all'edema cospicuo) e in genere seguono alla dispnea da sforzo e si accompagnano ad oliguria, nicturia ed aumento del peso corporeo per ritenzione idrica; sono espressione non precoce di insufficienza cardiaca;

— *sincope*: è una brusca e transitoria perdita della coscienza, causata da una brusca riduzione del flusso ematico cerebrale. Si è già parlato anche di questo sintomo; qui va sottolineato come tra le varie cause che possono determinarla figurino una insufficiente portata (*sindrome di Morgagni - Adams - Stokes*) per blocco atrio-ventricolare completo, per tachicardia parossistica sopraventricolare o ventricolare, per fibrillazione atriale; anche l'ipersensibilità del seno carotideo e l'insufficienza vertebro-basilare possono essere causa di sincope.

Ricordiamo come l'anamnesi possa talora da sola condurre ad una conclusione diagnostica, altre volte consenta di delimitare le possibilità diagnostiche, suggerendo un programma ragionato di accertamenti. Comunque, una volta accertata la diagnosi di cardiopatia, ancora preziosa si rileverà l'anamnesi ai fini di ricavare, come abbiamo già accennato, elementi per una valutazione della capacità funzionale del paziente, in base alla tolleranza all'attività fisica.

A questo scopo risulta assai utile la *classificazione funzionale* suggerita dalla New York Heart Association (N.Y.H.A.), che prevede quattro classi:

classe I: cardiopatici nei quali l'attività fisica ordinaria non causa disturbi funzionali di alcun genere (senso di fatica, cardiopalmo, dispnea, dolore anginoso, ecc.) e quindi senza alcuna conseguente limitazione dell'attività fisica;

classe II: cardiopatici senza sintomatologia funzionale a riposo, ma che compare in seguito alla ordinaria attività fisica;

classe III: cardiopatici senza sintomatologia funzionale a riposo, ma che compare per una attività fisica inferiore a quella ordinaria;

classe IV: cardiopatici con disturbi funzionali anche a riposo; essi aumentano in seguito ad una qualsiasi attività fisica.

ESAME FISICO DEL CUORE

Prima di procedere all'esame fisico del cuore va effettuato un sintetico richiamo mentale degli eventuali rilievi raccolti con l'esame ispettivo generale, soprattutto per quanto concerne il decubito del paziente, il tipo di respiro, la facies, il colorito della cute e delle mucose, lo stato dei vasi del collo, la presenza di edemi; elementi di cui si è già trattato nell'esame obbiettivo generale, ma che assumono precipuo significato a proposito delle condizioni funzionali dell'apparato cardiovascolare.

Si passa poi all'esame del polso radiale, ricercandone i vari caratteri, secondo i criteri che più oltre esporremo.

Si procede, quindi, all'esame fisico del cuore (stando il paziente possibilmente sia in posizione supina, che seduta o sul fianco), secondo le classiche fasi della semeiotica fisica, costituite dalla ispezione, palpazione, percussione ed ascoltazione.

ISPEZIONE

L'esame ispettivo del cuore va eseguito secondo diverse angolazioni e pertanto l'esaminatore si collocherà sia di fronte, che lateralmente al paziente.

L'ispezione si propone di esaminare:

1) l'aspetto morfologico della regione precordiale;

2) la sede ed i caratteri dell'itto della punta;

3) la presenza di movimenti pulsatori sulla regione anteriore del torace.

Talora l'ispezione può fornire rilievi particolarmente utili ai fini dell'orientamento diagnostico.

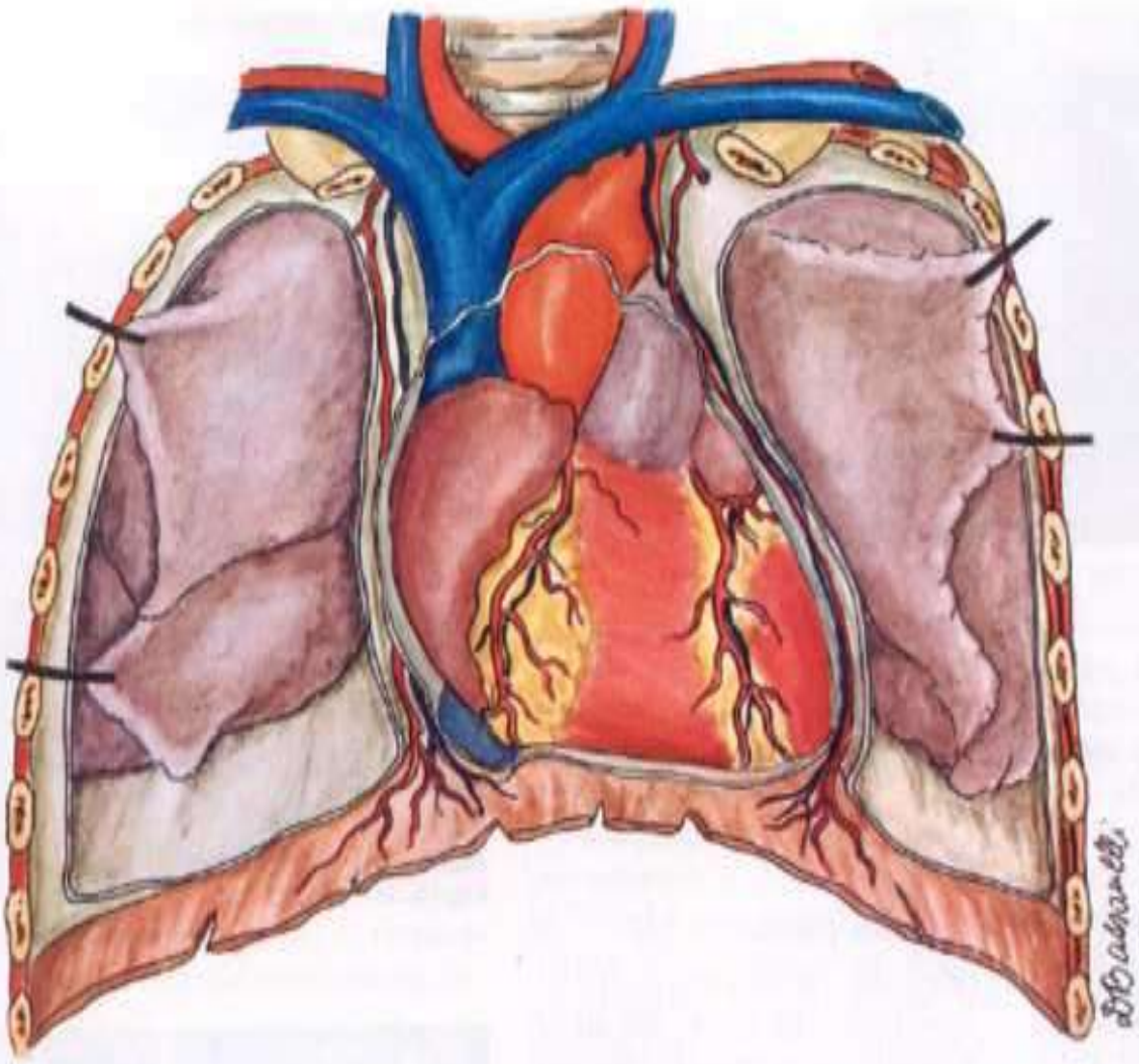

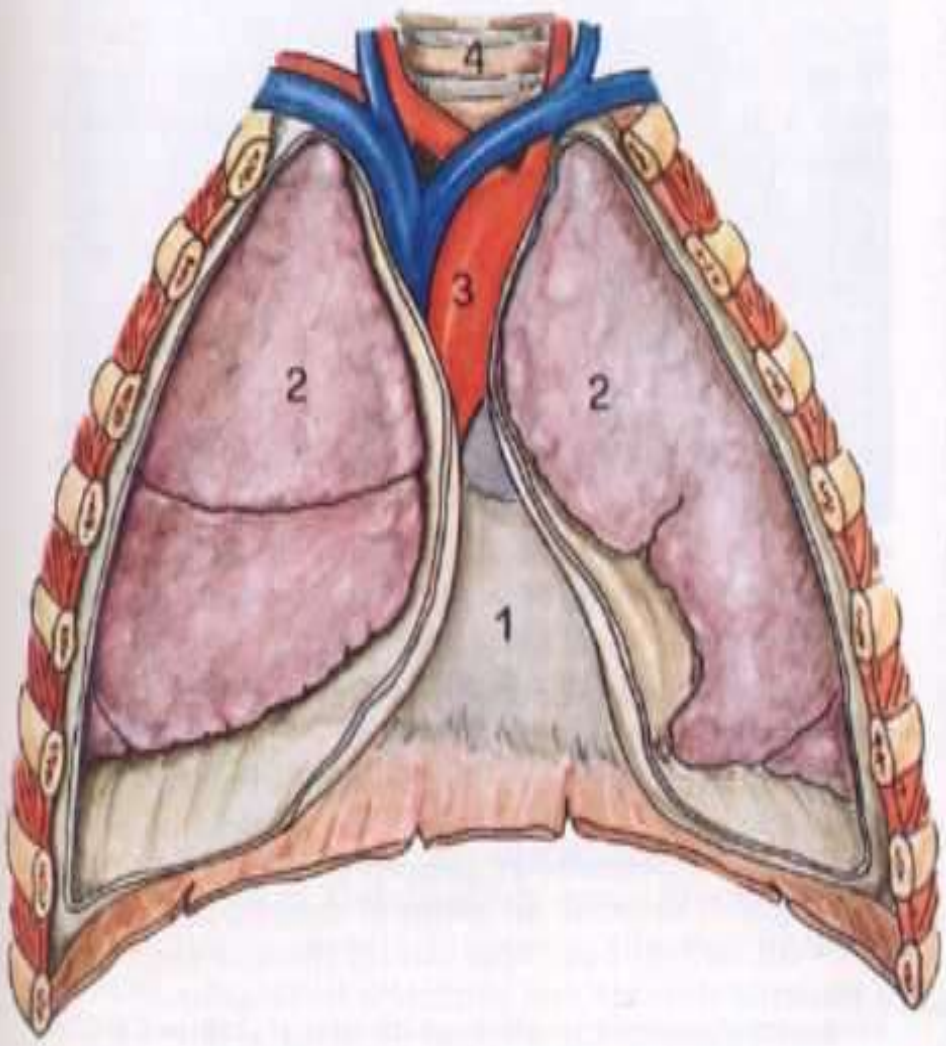

Fig. 9.1/A, B. A) Rapporti anatomici del cuore e dei grossi vasi: cuore non coperto dai polmoni; B) cuore coperto dai polmoni. 1) Cuore; 2) polmoni; 3) pleura parietale.

Aspetto della regione precordiale

Si è già parlato, nel paragrafo dedicato alle alterazioni scheletriche, delle deformità toraciche. Qui esamineremo le deformità della *regione precordiale*, cioè di quella zona della parete toracica anteriore che corrisponde alla proiezione del cuore e dei grossi vasi (Fig. 9-1).

Essa normalmente nell'adulto si presenta simmetrica alla regione corrispondente dell'altro lato; talora si può rilevare una prominenza estesa della regione precordiale o *bozza precordiale* (Fig. 9-2).

Questa raramente sarà provocata da un cospicuo versamento pericardico di lunga durata, più spesso risiede la causa in un ingrandimento del cuore stabilitosi in giovane età, quando cioè la parete toracica, essendo ancora abbastanza cedevole, si lascia facilmente deformare.

Pertanto, la presenza di una vistosa bozza cardiaca in un soggetto adulto deve fare sospettare che questa condizione sia congenita o acquisita in giovane età.

Affezioni ossee di varia natura od altre cause endotoraciche possono dar luogo a sporgenze circoscritte della regione precordiale: così, una bozza circoscritta della regione parasternale superiore destra o del manubrio dello sterno può comparire per erosione dell'osso da aneurisma dell'aorta ascendente o del-

Fig. 9.2. Bozza precordiale.

l'arco aortico e in tal caso è pulsante e dotata di un fremito alla palpazione.

Deformazione della regione precordiale può aversi sotto forma di depressione, per fenomeni di mediastino-pericardite adesiva o per fibrosi pleuro-polmonare.

Sede e carattere dell'itto della punta

La sede dell'*itto puntale*, che corrisponde all'impulso cardiaco sistolico e si presenta come un lieve ritmico sollevamento, nell'adulto è normalmente localizzato al V° spazio intercostale, 1 cm all'interno della emiclaveare.

Si possono avere variazioni fisiologiche. Così, in rapporto all'età (batte al quarto spazio nei bambini e si abbassa nei vecchi), in rapporto ad un allungamento dell'aorta o ad abbassamento del diaframma, all'abito costituzionale (più in basso e all'interno nei longilinei, per un orientamento verticale del peduncolo, cosiddetto *cuore a goccia* (Fig. 9-3) e più in alto e lateralmente nei megalosplancnici), alla fase del respiro (si abbassa nella profonda inspirazione e si innalza nella espirazione), alla posizione del paziente (nel decubito sul fianco sinistro si sposta di circa 2 cm a sinistra) ed, infine, in rapporto a deformità toraciche.

In condizioni patologiche l'itto può subire uno spostamento a sinistra (ipertrofia ventricolare sinistra, versamento pleurico o pneumotorace destro, atelettasia, fibrotorace sinistro, sollevamento dell'emidiaframma destro) o a destra (versamento pleurico o pneumotorace sinistro, atelettasia o fibrotorace destro, paralisi dell'emidiaframma sinistro). Così, ancora a destra in una rara anomalia congenita, la *destrocardia*, (Fig. 9-4), che può presentarsi isolata o come una delle manifestazioni di situs viscerum inversus totale; spostamento in basso ed a sinistra (aumento di volume delle regioni cardiache sinistre) o verso sinistra e verso l'alto (ascite, grosse masse addominali), splenomegalia, cospicua distensione gassosa dell'addome, oltre che nella gravidanza avanzata).

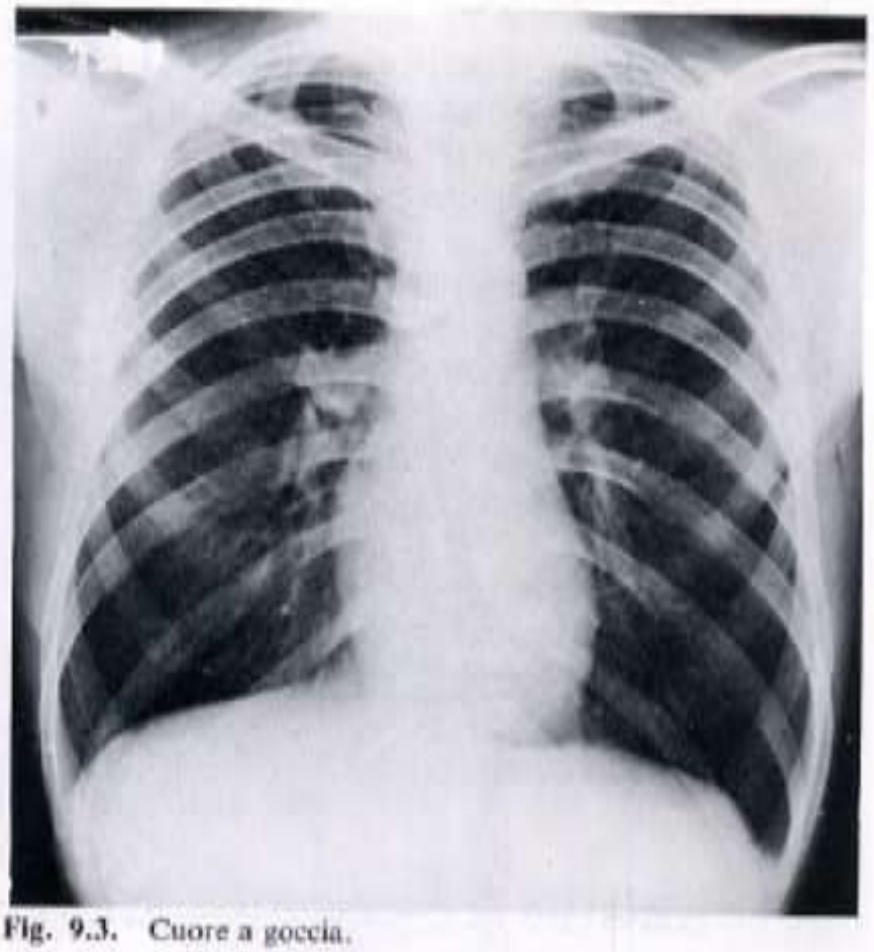

Fig. 9.3. Cuore a goccia.

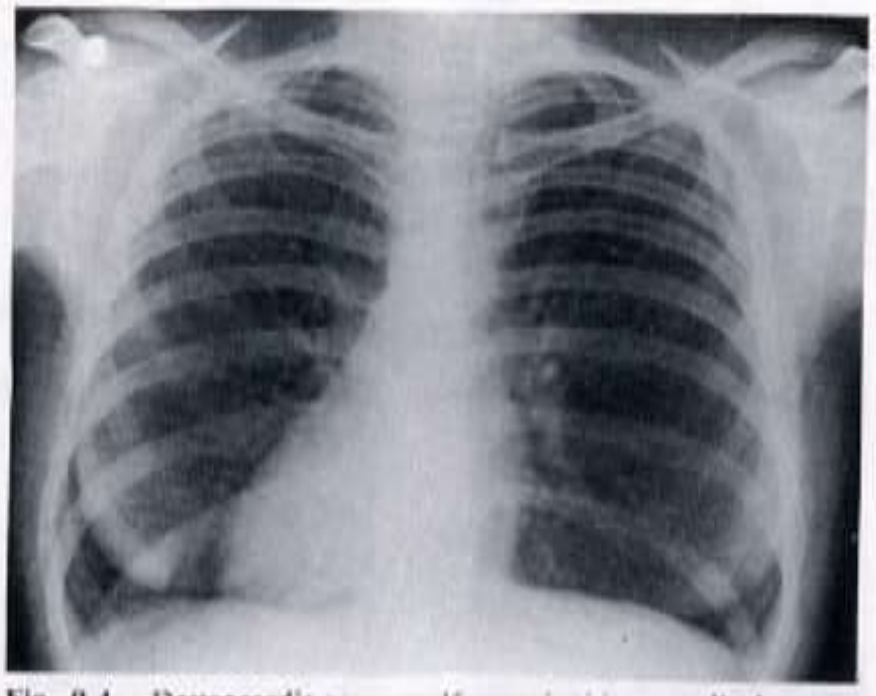

Fig. 9.4. Destrocardia senza malformazioni intracardiache (associata a situs viscerum inversus).

L'itto talora non è apprezzabile all'ispezione. Ciò può avvenire per condizioni patologiche (grandi versamenti pericardici, enfisema polmonare, insufficienza cardiaca, nelle persone obese), ma anche in donne con grosse mammelle e, sempre per condizioni non patologiche, allorché ad esempio esso batte dietro la costa (in tal caso, per apprezzarlo bisogna esaminare il paziente durante una profonda inspirazione).

Normalmente l'itto è visibile in un'area di circa 2 cm di diametro; la sua *estensione* aumenta con lo sforzo fisico, le emozioni e con il decubito in avanti e verso sinistra. L'estensione dell'itto può aumentare

per condizioni patologiche: ipertrofia del ventricolo sinistro, stati febbrili, retrazione del margine anteriore del polmone sinistro; può, invece, ridursi in caso di versamento pericardico, enfisema polmonare, insufficienza cardiaca.

La *forza dell'itto*, che è meglio valutabile con la palpazione, in genere aumenta nelle condizioni che ne aumentano l'estensione; anche le condizioni che diminuiscono la forza dell'itto coincidono all'incirca con quelle che ne riducono l'estensione.

Il battito cardiaco, come si è detto, si sposta con i cambiamenti di posizione e soprattutto con il decubito sul fianco sinistro; tale mobilità viene a mancare in caso di pericardite cronica adesiva.

Per quanto riguarda le alterazioni della frequenza e del ritmo cardiaco, rimandiamo ai successivi paragrafi sulla palpazione e l'ascoltazione del cuore.

Nella sede della punta, al posto di un sollevamento si può talora apprezzare un *rientramento sistolico* (come è possibile precisare con la contemporanea palpazione del polso); l'inversione dell'itto è dovuta ad aderenze tra i foglietti pericardici e la parete toracica. Allorché le aderenze parietali sono estese, il rientramento può interessare tutta la regione precordiale (v. appresso).

Ritmiche pulsazioni possono venire apprezzate, oltre che alla punta, in altre sedi. Così, alla pulsazione puntale può associarsi una pulsazione al IV, V spazio intercostale sinistro in sede parasternale, nel caso di ipertrofia del ventricolo destro (la pulsazione essendo data dalla parete anteriore di tale ventricolo); in questi casi si suole associare anche una pulsazione epigastrica, che partendo dall'arcata costale destra si dirige in basso e verso sinistra.

Se l'ipertrofia del ventricolo destro è marcata, piuttosto che una pulsazione sistolica al IV spazio sinistro sulla parasternale, può comparire nella stessa sede un rientramento causato dalla riduzione sistolica della massa ventricolare destra, per cui ne deriva un movimento a basculla: rientramento al IV spazio e sollevamento della punta.

Una pulsazione sistolica visibile al II spazio intercostale destro in sede parasternale può essere dovuta ad aneurisma dell'aorta ascendente; una pulsazione al giugulo a concitazione cardiaca, ectasia od aneurisma dell'arco. Una pulsazione al II spazio intercostale sinistro può aversi per ectasia dell'arteria polmonare (sistolica) e raramente per dilatazione ed ipertrofia dell'atrio sinistro (presistolica); per differenziare le due condizioni occorre procedere alla registrazione grafica.

Pulsazioni abnormi possono venire apprezzate lungo il decorso dei vasi intercostali nel caso di coartazione dell'aorta.

PALPAZIONE

La palpazione della regione precordiale conferma e completa i rilievi ispettivi per quanto concerne la sede ed i caratteri dell'itto della punta ed eventuali altri movimenti pulsatori abnormi della parete toracica. Essa, inoltre, può consentire di apprezzare delle sensazioni vibratorie e la loro sede, quali fremiti e sfregamenti, corrispondenti a fenomeni che verranno poi meglio definiti con l'ascoltazione.

La palpazione si pratica poggiando dapprima estesamente il palmo della mano destra e poi la superficie palmare delle falangi del secondo e terzo dito destro sulla regione precordiale, in modo da esplorarla via via compiutamente, iniziando dalla sede dell'itto; ciò va fatto sia in posizione supina che eretta e possibilmente dopo l'espirazione, in modo da ridurre l'interposizione del polmone tra parete toracica e cuore. È preferibile, pertanto, che l'esaminatore si ponga alla destra del paziente.

La palpazione consente di precisare l'esistenza di prominenze e di dolorabilità della regione precordiale. Anche per la palpazione si applicano gli accorgimenti già descritti a proposito dell'ispezione; in particolare, la palpazione dell'itto della punta può meglio riuscire a paziente in decubito laterale sinistro o, se seduto, facendolo inclinare in avanti e verso sinistra, manovra che determina un avvicinamento del cuore alla parete toracica. Nelle donne con mammelle voluminose occorre sollevare quella di sinistra (con la mano sinistra).

Con la palpazione sono meglio precisabili i caratteri dell'itto, di cui si è già parlato a proposito dell'ispezione, soprattutto per quanto riguarda la sua *estensione e forza*, quest'ultima valutabile attraverso la resistenza che oppone l'itto al dito che esplora e al sollevamento che ad esso imprime.

Un itto la cui ampiezza superi i 2 cm è spesso indizio di una ipertrofia del ventricolo sinistro; ma esso può aversi anche nelle condizioni cardiocircolatorie ipercinetiche (anemia, febbre, tireotossicosi, fistola artero-venosa, cirrosi epatica, morbo di Paget; v. oltre).

L'itto della punta, come si è visto, normalmente ha sede al quinto spazio intercostale sinistro, 1 cm circa all'interno dell'emiclaveare.

È da dire che in caso di itto assai esteso, *come sede dell'itto*, ai fini della delimitazione percussoria del cuore, *va preso il punto più basso ed esterno della pulsazione*.

Un aumento della forza del battito può aversi fisiologicamente in seguito a sforzo fisico o per stato emotivo e patologicamente per ipertrofia cardiaca, negli stati febbrili, nell'ipertiroidismo; si parla in questi casi di *itto sollevante* o addirittura *scuotente* se in-

teressa gran parte della regione precordiale. Un sollevamento particolarmente esteso e forte della punta si può avere in caso di cospicua ipertrofia del ventricolo sinistro, quale suole aversi nell'insufficienza aortica (*itto cupoliforme*).

La forza dell'itto può diminuire nelle condizioni già ricordate a proposito dell'ispezione.

L'itto sollevante oltre che per ipertrofia del ventricolo sinistro può aversi per aneurisma ventricolare (in quest'ultimo caso suole ascoltarsi un soffio).

Una accentuazione dell'impulso al II spazio intercostale destro, corrispondente alla chiusura delle semilunari aortiche, è espressione di ipertensione arteriosa sistemica.

Più facile ad apprezzarsi, sempre in soggetti a torace sottile, è l'urto valvolare diastolico polmonare, al II spazio intercostale sinistro, espressione di ipertensione nel piccolo circolo.

L'apprezzamento di un impulso sistolico mediante il pollice posto sotto l'apofisi ensiforme depone per l'esistenza di una ipertrofia del ventricolo destro (*segno di Harzer*).

Gli impulsi cardiaci da sovraccarico ventricolare

Un itto puntale in sede, forte, sollevante e protratto è indicativo di ipertrofia ventricolare sinistra da sovraccarico di pressione o sistolico (ad es. ipertensione sistemica, stenosi aortica).

Un itto puntale forte, esteso verso sinistra e protratto è indicativo di dilatazione ed ipertrofia del ventricolo sinistro per sovraccarico di volume o diastolico (ad es., insufficienza mitralica, insufficienza aortica).

L'itto puntale spostato lateralmente e in basso, esteso, protratto e debole è indicativo di una dilatazione del ventricolo sinistro.

Un impulso sollevante e protratto nella regione parasternale sinistra bassa (IV-V spazio) è indicativo di ipertrofia ventricolare destra da carico di pressione (ipertensione polmonare, stenosi polmonare); si associa una pulsazione sotto-xifoidea ed uno spostamento dell'itto della punta verso l'esterno.

Un impulso forte, esteso, brusco nella regione parasternale sinistra bassa è indicativo dell'ingrandimento ventricolare destro da sovraccarico di volume (ad esempio, insufficienza tricuspidale, difetto settale atriale).

Da tener presente che allorché si verifica una vistosa ipertrofia del ventricolo sinistro, a causa della rotazione antioraria del setto interventricolare, la pulsazione parasternale sinistra può essere data dal ventricolo sinistro; inoltre, un sollevamento parasternale sinistro si può palpare in assenza di ipertrofia ventricolare destra, allorché il ventricolo destro è spinto anteriormente da un atrio sinistro gigante.

Fremiti

I fremiti costituiscono l'equivalente palpatorio dei soffi e il loro apprezzamento è quasi con certezza indice della natura organica dei soffi percepiti all'ascoltazione.

Si tratta di vibrazioni trasmesse alla mano che palpa, le quali originano dalla formazione di vortici per il passaggio del flusso ematico attraverso orifizi valvolari o arterie che presentano abnormi restringimenti o dilatazioni od irregolarità della loro superficie.

Tale sensazione può venire paragonata, allorché è ben netta, a quella che si apprezza poggiando la mano sul dorso di un gatto che fa le fusa (*fremito felino*).

L'intensità del fremito è proporzionale al grado della lesione che l'origina (è in genere più intenso allorché è provocato da una stenosi) ed all'energia di contrazione del cuore. Essi si distinguono per la sede e per la fase dell'attività cardiaca in cui si producono.

Un fremito sistolico alla punta sta ad indicare una insufficienza mitralica; se sul focolaio aortico, irradiantesi verso il collo, una stenosi dell'orifizio aortico (più raramente un aneurisma dell'aorta ascendente); se sul focolaio polmonare, una stenosi dell'orifizio polmonare; se nella regione mesocardica, un difetto del setto interventricolare. Un fremito diastolico alla punta con rinforzo presistolico indica con certezza una stenosi mitralica.

Nella pervietà del dotto di Botallo si può apprezzare un fremito continuo, con rinforzo sistolico, al secondo e terzo spazio intercostale sinistro. Fremiti sistolici compaiono nell'aneurisma aortico.

Sfregamenti pericardici

Oltre che per condizioni patologiche cardiache o arteriose, una sensazione di vibrazione può venire apprezzata per sfregamento dei foglietti pericardici o pleuro-pericardici (pericardite acuta, infarto miocardico, uremia, ecc.).

Si differenziano dal fremito (cioè dalla sensazione propria dei rumori endocardici), in quanto sono più superficiali, più circoscritti, più discontinui e più grossolani, aumentano con la pressione della mano e facendo inclinare il paziente in avanti; non hanno un rapporto costante con una data fase della rivoluzione cardiaca e si apprezzano per lo più in corrispondenza del margine sternale sinistro; si differenziano dagli sfregamenti pleurici perché persistono facendo rimanere il paziente in apnea, mentre questi scompaiono.

Gli *sfregamenti pleuro-pericardici* in genere si avvertono più perifericamente rispetto a quelli pericardici, venendo facilmente influenzati delle variazioni forzate del respiro.

L'apprezzamento, a paziente a testa iperestesa, di una pulsazione ritmica del laringe durante la sua trazione in alto (*segno di Oliver*) o durante il suo sposta-

mento laterale (*segno di Cardarelli*), depongono per l'esistenza di un aneurisma dell'arco aortico.

Circa il ritmo dell'itto cardiaco rimandiamo al paragrafo dedicato all'ascoltazione.

Nell'area precordiale la pressione digitale consente di rilevare l'esistenza di iperalgie cutanee e muscolari (v. semeiotica del dolore precordiale); un tal reperto si può obiettivare in varie condizioni e fra l'altro nell'infarto miocardico, nell'angina pectoris, nelle pericarditi, nelle nevralgie intercostali (in quest'ultima evenienza soprattutto a livello dei punti di Valleix).

PERCUSSIONE

Ricorrendo alla percussione topografica della parete toracica anteriore si delimitano i confini del cuore. È preferibile che l'esaminatore si ponga a sinistra del paziente.

Si distinguono un'aia di ottusità assoluta ed una relativa.

Aia di ottusità assoluta

L'aia di ottusità assoluta o piccola aia o aia nuda, occupa la zona centrale del cuore e corrisponde a quella parte del viscere che non è ricoperta dai lembi polmonari destro e sinistro; essa si delimita con una percussione leggera.

Poiché, però, anche con una percussione leggera, non è possibile delimitare il margine mediale di tale aia, in quanto lo impedisce la risonanza dello sterno, che si comporta come un vasto plessimetro, il limite mediale di tale ottusità viene fissato convenzionalmente sulla margino-sternale sinistra, dalla quarta alla sesta cartilagine costale. Il lato destro curvilineo, con convessità verso l'esterno, normalmente va dalla quarta cartilagine condro-sternale alla sesta costola, a 1,5-2 cm circa all'interno dell'itto della punta, risultandone una forma trapezoidale. Pertanto, l'aia di ottusità assoluta del cuore corrisponde alla superficie scoperta del cuore che trovasi al di fuori della margino-sternale sinistra (Fig. 9-5).

Tale aia si può trovare aumentata in caso di versamento pericardico e più raramente in caso di ipertrofia cardiaca, per spostamento verso l'esterno della lingula polmonare o per fibrosi di detta lingula; una riduzione e talora anche la scomparsa, si ha abitualmente per enfisema del margine anteriore del polmone sinistro (fig. 9-6).

Aia di ottusità relativa

Si trova all'esterno di quella assoluta (grande aia) e corrisponde all'incirca alla proiezione sulla parete toracica del contorno reale della faccia anteriore del

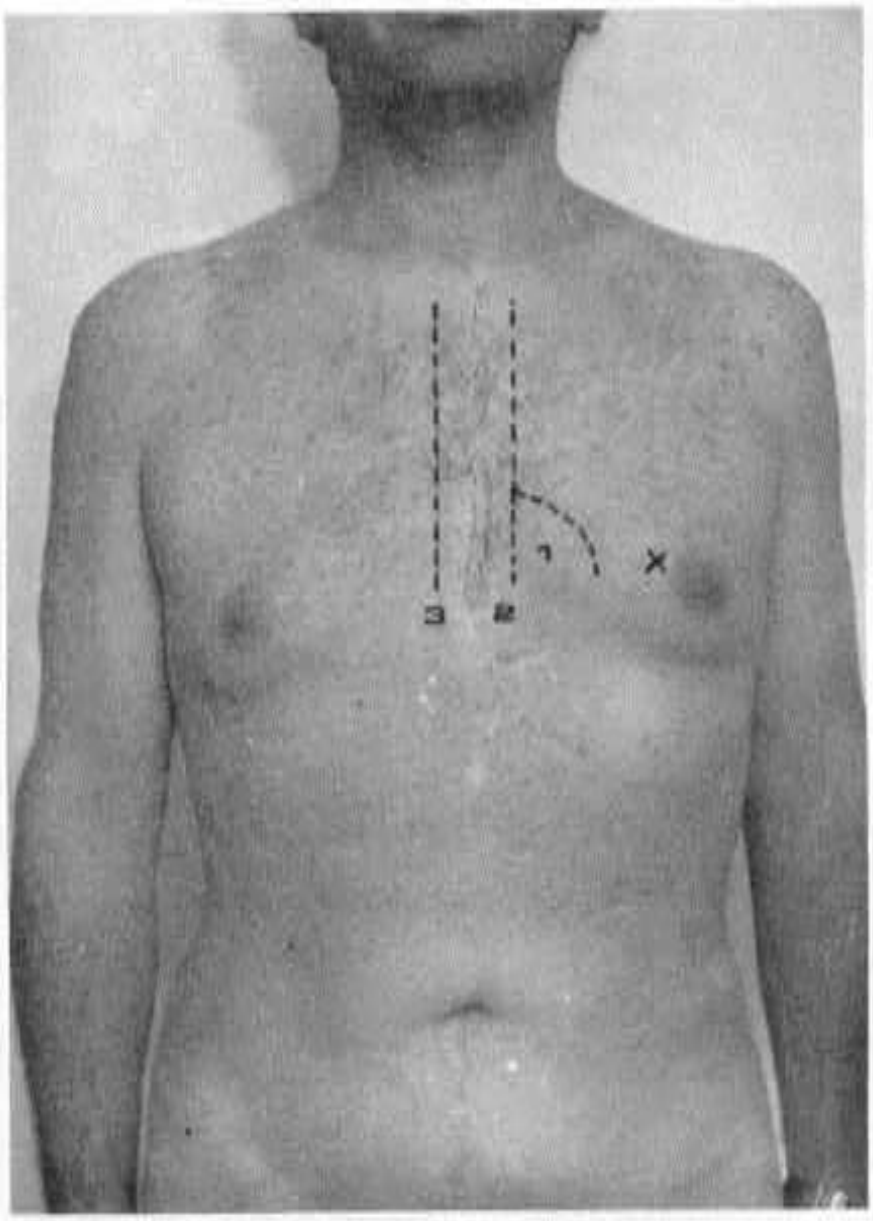

Fig. 9.5. Sede dell'itto puntuale ed ottusità assoluta del cuore: 1) aia di ottusità assoluta del cuore; 2) margino-sternale sx.; 3) margino-sternale dx.; 4) sede dell'itto puntale.

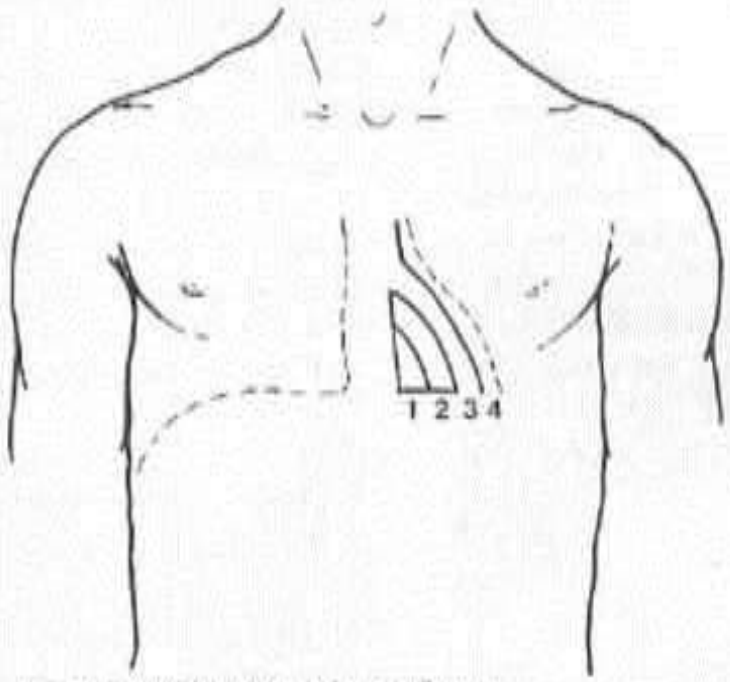

Fig. 9.6. Rappresentazione schematica dell'ingrandimento e della riduzione dell'aia di ottusità assoluta del cuore. 1) Riduzione dell'aia di ottusità assoluta: enfisema polmonare; 2) reperto normale; 3) ingrandimento dell'aia di ottusità assoluta: ipertrofia cardiaca, fibrosi polmonare; 4) aia di ottusità relativa. Nel versamento pericardico l'aia di ottusità assoluta coincide o quasi con quella relativa (per lo spostamento all'esterno del polmone).

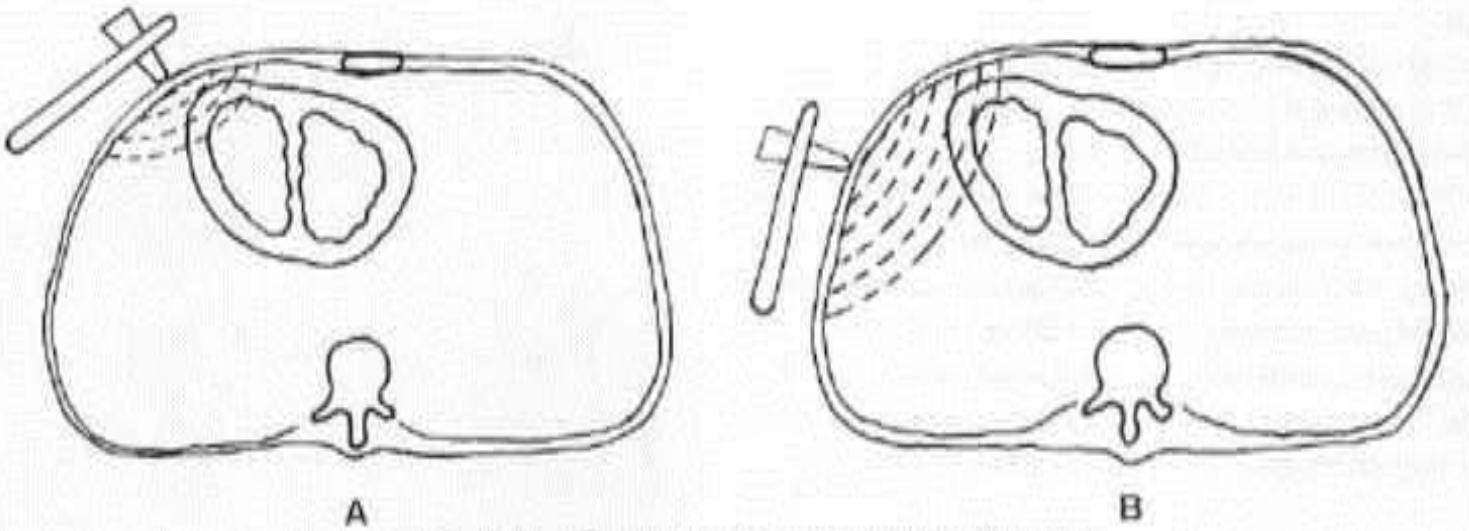

Fig. 9.7. Sfera d'urto nella percussione del cuore.

cuore e quindi anche della parte più profonda, cioè di quella ricoperta dai lembi polmonari anteriori.

Si delimita, pertanto, con una percussione di media intensità.

Il suono plessico che ne deriva, non sarà francamente ottuso, ma darà una ottusità relativa ed è per tale motivo che l'ottusità così delimitata viene definita come *ottusità relativa del cuore*.

È da premettere che, data la conformazione convessa della parete anteriore del torace, i contorni percussori del cuore risultano modicamente superiori alla realtà, in quanto la sfera d'urto della percussione medio-leggera incontra il cuore già al di fuori dei confini anatomici del viscere (fig. 9-7).

Se erroneamente si ricorre ad una percussione forte, essendo ancora più estesa la sfera d'urto, sia in profondità che in superficie, i limiti percussori del cuore risulteranno ancora più grandi rispetto a quelli reali. Allo scopo di potere meglio localizzare la sede reale di tali confini, occorre adottare una tecnica di percussione rivolta ad ottenere una sfera d'urto quanto più possibile ristretta, ma sufficientemente profonda.

A tale scopo occorre limitare la superficie del dito plessimetro, poggiandone soltanto l'ultima falange e tenendola aderente alla superficie cutanea; senza esercitare notevole pressione con il dito plessore, si percuote sulla radice dell'unghia, facendo in modo possibilmente di battere in corrispondenza degli spazi intercostali, onde evitare la convibrazione delle costole e quindi l'estensione laterale della sfera d'urto.

La percussione va praticata parallelamente al margine cardiaco che si vuole delimitare e quindi per il margine destro disponendo il dito plessimetro verticalmente e per il margine sinistro obliquamente, andando dall'esterno verso l'interno e seguendo delle direttrici centripete (*percussione concentrica raggiata*), partendo cioè dal suono chiaro polmonare per avvicinarsi via via (con spostamento di circa 1 cm per volta dapprima e poi di circa 0,5 cm.) ai confini del cuore, fino ad aversi uno smorzamento del suono plessico e segnando il punto con matita dermografica (Fig. 9-8).

Per delimitare l'aia di ottusità relativa del cuore si procede nel seguente modo:

1) si inizia con il localizzare ispettivamente e palpatoriamente la sede dell'itto; si appone sulla cute

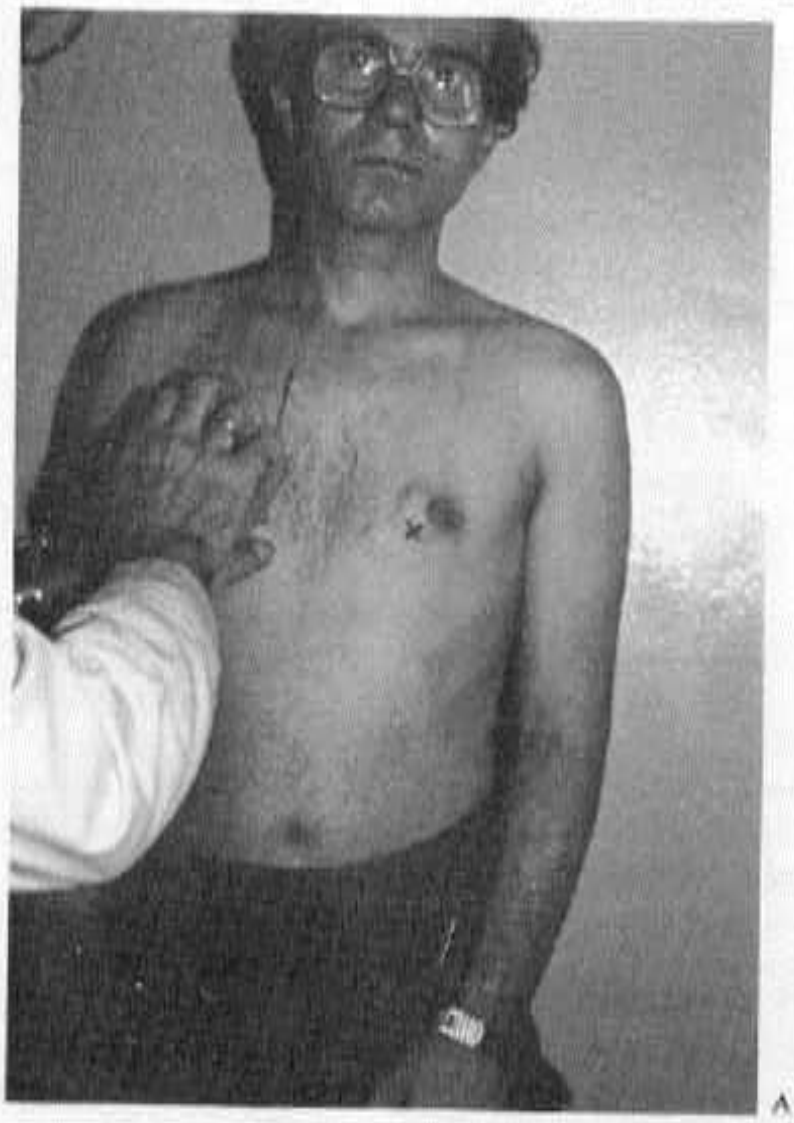
A

Fig. 9.8. (cont.)

B

C

Fig. 9.8/A, B, C. Percussione raggiata del cuore. A, B, C: fasi successive della percussione (v. testo).

un segno di croce, il cui punto di incontro corrisponde al punto più in basso ed all'esterno della superficie ove viene palpatoriamente apprezzato il battito cardiaco.

Se l'itto non è visibile, né palpabile lo si delimita percussoriamente, utilizzando una percussione assai leggera, onde evitare di far vibrare l'aria contenuta nello spazio semilunare di Traube;

2) si percuote dall'alto in basso utilizzando una percussione medio-forte lungo l'emiclaveare destra (con il dito plessimetro disposto trasversalmente a tale linea), fino ad incontrare il limite superiore dell'ottusità relativa del fegato, che normalmente corrisponde alla quinta costola;

3) si percuote poi da destra verso sinistra, lungo gli spazi intercostali, III, IV e V con il dito disposto parallelamente allo sterno, in modo da delimitare il margine destro, che si ottiene congiungendo con la matita i tratti segnati a livello dei vari spazi; esso ha un decorso quasi rettilineo ed è posto normalmente a circa 3-5 cm dalla linea mediosternale.

Si delimita, infine, il margine sinistro del cuore, da sinistra verso destra, disponendo il dito obliquamente, cioè parallelamente al margine stesso, che è curvilineo; si inizia dal terzo spazio intercostale sinistro, per passare poi agli spazi sottostanti in modo da delimitare il margine sinistro del cuore, che si ottiene congiungendo con la matita i tratti segnati a livello dei vari spazi. Esso di norma è situato sul terzo spazio intercostale a 3-5 cm dalla mediosternale; sul quarto spazio a 5-7 cm e sul quinto spazio a 7-10 cm (a seconda del tipo costituzionale e del sesso del soggetto). Il punto d'incontro tra il margine destro del cuore ed il limite superiore dell'ottusità relativa del fegato forma normalmente un angolo retto o acuto, detto *angolo epato-cardiaco di Ebstein*.

Il margine inferiore del cuore non è delimitabile, in quanto l'ottusità cardiaca si continua con quella del fegato (Fig. 9-9).

La delimitazione del margine destro del cuore, costituito dall'atrio, di solito non riesce agevole per la sua profondità, per la presenza del margine polmonare che lo ricopre e per la presenza dello sterno, che fungendo da vasto plessimetro ne propaga le vibrazioni e non consente una percussione sufficientemente forte; la percussione dovrà essere alquanto più leggera di quella che si utilizza per delimitare il margine sinistro.

I soggetti obesi od enfisematosi e le donne con voluminose mammelle mal si prestano per una corretta percussione, per cui la delimitazione cardiaca riesce alquanto approssimativa.

Ultimata la percussione dell'ottusità relativa del cuore si passa a delimitare il fascio vascolare o peduncolo del cuore, percuotendo dall'esterno verso l'inter-

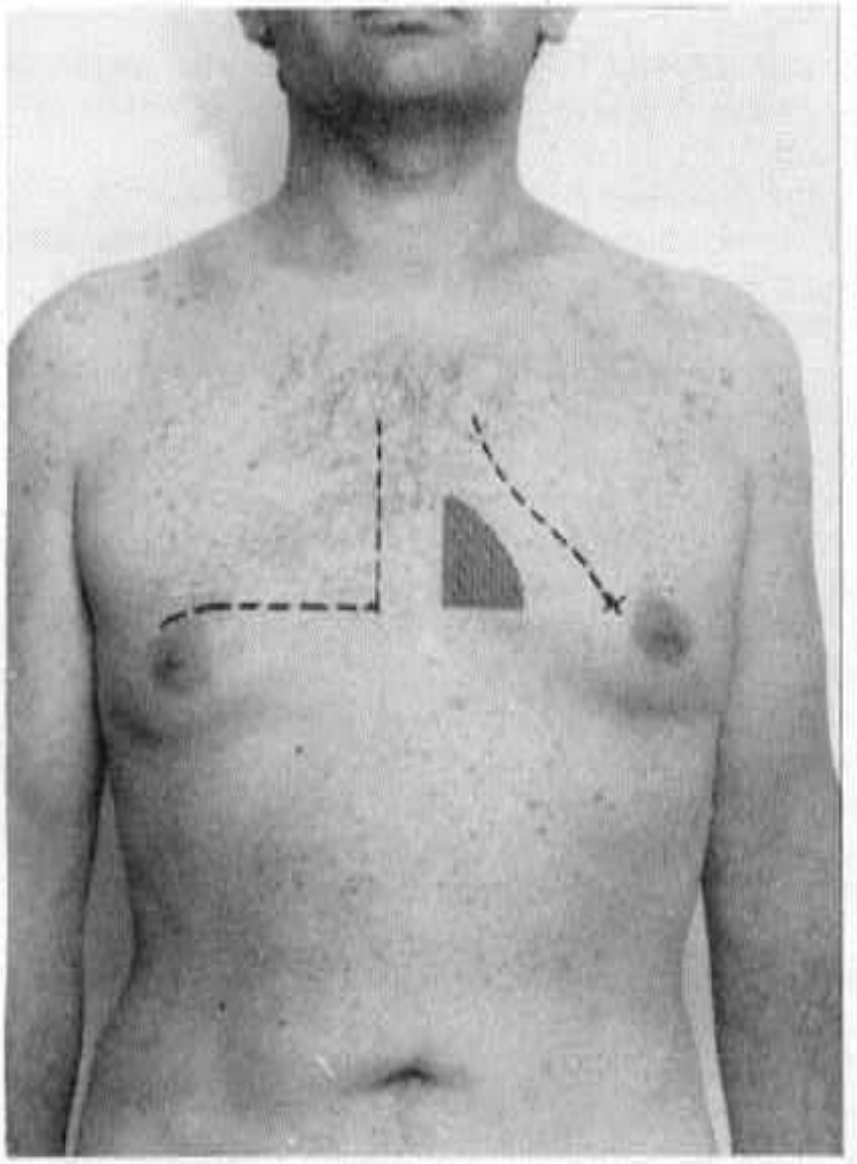

Fig. 9.9. Aia di ottusità relativa del cuore (in tratteggiato ed aia di ottusità assoluta (tratto pieno).

no, da entrambi i lati, a livello del I e II spazio intercostale.

Per la delimitazione del peduncolo vascolare valgono le stesse difficoltà ricordate a proposito della delimitazione del margine destro del cuore.

Normalmente l'ottusità dovuta al peduncolo vascolare non sporge dai margini dello sterno, avendo un'ampiezza di circa 4-5 cm e nell'anziano di 5-6 cm.

Confini dell'aia cardiaca relativa

Abbiamo già sottolineato le difficoltà di una precisa delimitazione percussoria del cuore; ne deriva che il margine destro del cuore, il quale è di regola costituito dall'atrio destro ed è lievemente convesso, nel normale viene delimitato abitualmente in difetto, secondo una linea retta che non supera la marginosternale destra.

Il margine sinistro del cuore, che è fortemente convesso, (costituito nella sua parte maggiore dal ventricolo sinistro, corrispondendo soltanto il tratto superiore all'orecchietta sinistra ed alla porzione iniziale dell'arteria polmonare) viene abitualmente delimitato in eccesso, per la circostanza già ricordata ed illustrata dalla Fig. 9-7. Pur con le difficoltà ora ricordate, la delimitazione plessica del cuore e del fascio vascolare mantiene la sua validità in quanto il lungo esercizio (soprattutto se confortato dall'esame comparativo con il teleradiogramma) può consentire di conseguire risultati senz'altro accettabili ai fini pratici.

Diametri cardiaci

Nell'aia di ottusità relativa del cuore si possono tracciare dei diametri:

— il *longitudinale*, che unisce l'estremità superiore destra del cuore, a partire dal margine superiore della terza costola destra, con l'estremità inferiore del margine sinistro, che corrisponde all'itto puntale; fisiologicamente nell'uomo adulto normotipo esso misura 13-15 cm, con una differenza in meno di 0,5-1 cm nella donna (Fig. 9-10).

— il *trasverso*, che risulta dalla somma dell'emidiametro trasverso massimo di destra (che congiunge la linea mediosternale con il punto di maggiore sporgenza del margine destro del cuore) e dell'emidiametro trasverso massimo di sinistra (che congiunge la linea mediosternale con il punto di maggiore sporgenza del margine sinistro del cuore); i valori del primo si aggirano tra 4-5 cm e quelli del secondo tra 7-9 cm, per cui il diametro trasverso totale è nell'uomo adulto di 12-14 cm, con una differenza in meno di 0,5-1 cm nella donna.

— il *diametro basale*, che va dall'angolo epato-cardiaco al contorno sinistro del cuore misurato all'altezza del margine superiore della terza costa sinistra; normalmente misura 10 cm nell'uomo adulto e 9,5 nella donna.

Le dimensioni dell'aia di ottusità relativa del cuore possono subire delle variazioni fisiologiche, in rapporto al tipo costituzionale (cuore piccolo, mediano, a goccia nel longilineo; cuore adagiato, con relativa prevalenza del diametro trasverso nel brachitipo).

Per quanto riguarda le modificazioni fisiologiche, l'aia cardiaca si abbassa nelle profonde inspirazioni; il limite corrispondente del cuore, inoltre, si sposta nel decubito laterale: di circa 1-2 cm quello di destra nel decubito laterale destro e di 2-3 cm quello di sinistra nel decubito laterale sinistro (Fig. 9-11).

Differenze significative, invece, non si apprezzano nel passaggio dal decubito supino alla posizione eretta e viceversa.

Si è già detto come nella destrocardia, associata o meno a situs viscerum inversus completo (che non ha significato patologico) l'itto batte a destra, in quanto il cuore, anzicché occupare la sede abituale, trovasi a destra, in posizione a questa simmetrica.

Le variazioni patologiche dell'aia cardiaca possono consistere in modificazioni di sede, di volume e di forma.

Uno spostamento laterale, di vario grado, si può

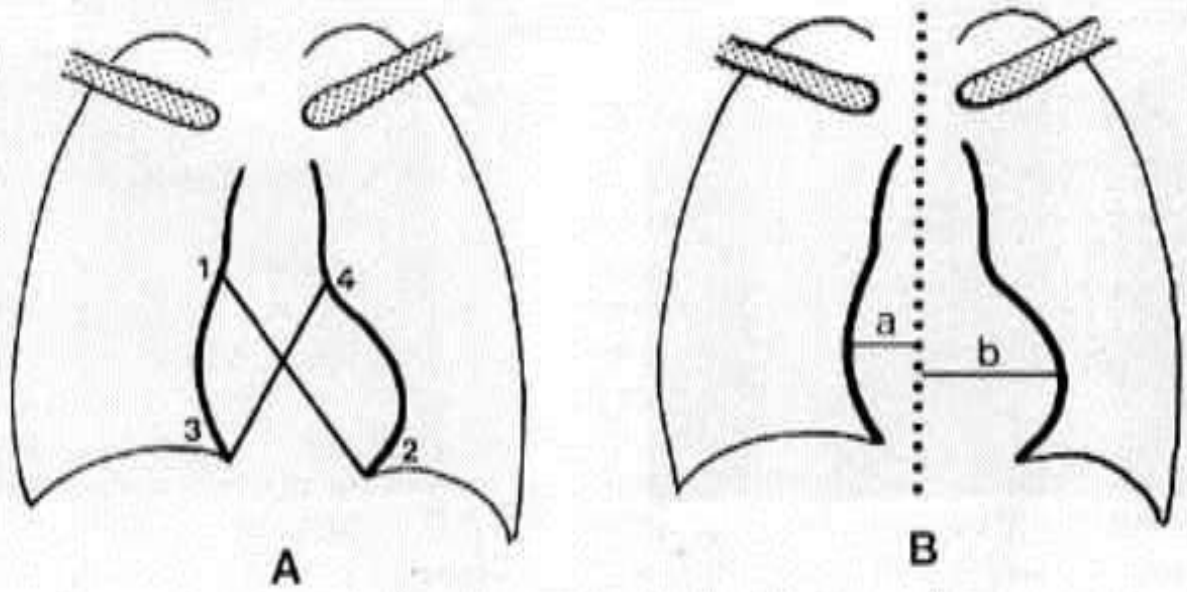

Fig. 9.10. Diametri cardiaci in condizioni normali.

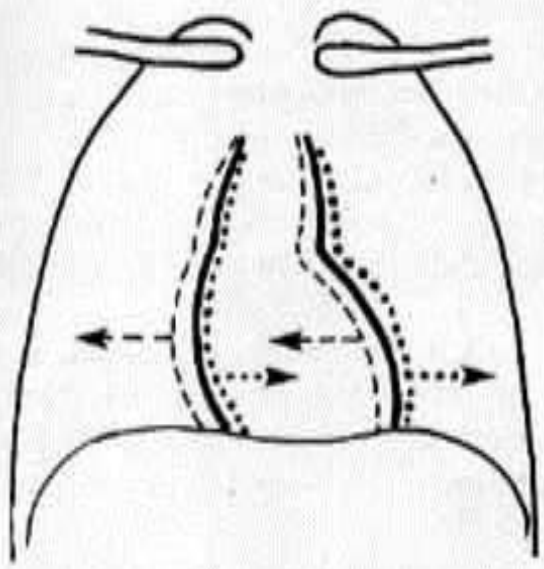

Decubito laterale Sin
Decubito laterale Dx
Decubito supino

Fig. 9.11. Spostamento dell'ottusità cardiaca relativa nei cambiamenti di decubito. Fissità del cuore si può verificare in corso di aderenze pericardiche o pleuropericardiche.

verificare per: versamento pleurico o pneumotorace (verso il lato opposto), per atelettasia, fibrosi polmonare o pleurica (verso lo stesso lato).

Tali spostamenti sono di solito meglio evidenziabili allorché lo spostamento avviene verso il lato opposto, anzicché verso lo stesso lato, poiché provocando sia l'atelettasia che la fibrosi una diminuzione del suono plessico, se tali aree sono contigue al cuore di solito riesce difficile o impossibile differenziare i rispettivi limiti; in tali casi si può ricavare l'errata impressione di un ingrandimento del cuore.

In particolare, si possono verificare le seguenti evenienze:

— *spostamento verso sinistra del margine sinistro dell'ottusità cardiaca relativa* può verificarsi per: ipertrofia o dilatazione del ventricolo sinistro, versamento pericardico, versamento pleurico destro, pneumotorace destro, fibrotorace sinistro;

— *spostamento verso destra del margine sinistro* per: atelettasia del polmone destro, versamento pleurico sinistro, pneumotorace sinistro, fibrotorace destro, per destrocardia;

— *spostamento verso destra del margine destro* per: dilatazione cardiaca, versamento pericardico, versamento pleurico sinistro, pneumotorace sinistro, fibrotorace destro, destrocardia;

— *spostamento verso sinistra del margine destro* per: atelettasia sinistra, fibrotorace sinistro, versamento pleurico destro, pneumotorace destro.

Uno spostamento in basso dell'ottusità cardiaca può riscontrarsi nell'abbassamento del diaframma per visceroptosi o per enfisema polmonare.

Un ingrandimento reale dell'aia cardiaca può aversi per cause intrinseche al cuore (ipertrofia e dilatazione) o per cause estrinseche (versamento pericardico).

L'ingrandimento del cuore verso sinistra può derivare da ipertrofia e/o dilatazione del ventricolo sinistro (da ipertensione arteriosa, insufficienza mitralica, stenosi aortica, insufficienza aortica).

In quest'ultima evenienza l'ingrandimento assume una caratteristica forma a scarpa (*cuore a scarpa*; Fig. 9-12) per la spiccata convessità del tratto inferiore del margine sinistro; in questo caso si verifica anche l'ingrandimento del cuore verso il basso, battendo la punta al VI o anche al VII spazio intercostale sinistro.

Un ingrandimento dell'ottusità cardiaca verso sinistra, non accompagnato da uno spostamento in basso, è espressione di un aumento di volume del ventricolo destro; ciò avviene in quanto, poggiando il ven-

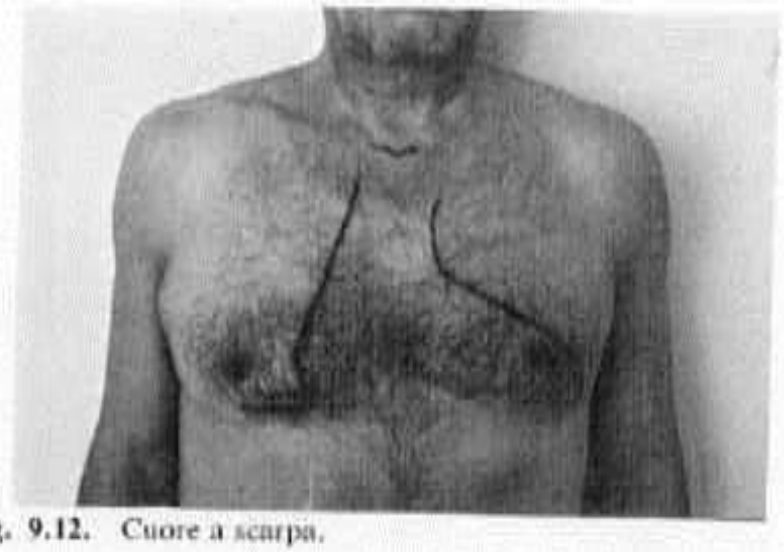

Fig. 9.12. Cuore a scarpa.

Fig. 9.13. Stenosi mitralica: cappuccio di Grocco (v. testo).

tricolo destro sul diaframma ed essendo l'emidiaframma destro più elevato rispetto al sinistro, l'ingrandimento del ventricolo destro tende ad estrinsecarsi più facilmente verso sinistra (abbiamo già visto come l'ipertrofia ventricolare destra provochi un impulso nell'area parasternale sinistra e in sede sottoxifoidea).

Allorché l'ingrandimento del cuore, oltre che verso sinistra, avviene anche verso destra (IV-V spazio intercostale), ciò abitualmente sta ad indicare che all'ingrandimento del ventricolo destro si associa un ingrandimento dell'atrio destro (il margine destro del cuore essendo costituito, come già detto, dall'atrio destro); questa evenienza è abbastanza frequente (stenosi mitralica, broncopneumopatie croniche, stenosi polmonare, ecc.).

Nella stenosi mitralica si può rilevare una prominenza del margine sinistro del cuore a livello del III spazio intercostale (*cappuccio di Grocco*; Fig. 9-13); essa è data da una ectasia del tronco e del ramo sinistro dell'arteria polmonare, cui può partecipare una dilatazione dell'auricola sinistra, conseguente rispettivamente all'ipertensione arteriosa polmonare ed all'ingrandimento dell'atrio sinistro, caratteristico di tale valvulopatia (che, come meglio vedremo a proposito dell'esame radiologico, si estrinseca verso l'indietro e verso destra).

Si parla di *forma mitralica dell'ottusità cardiaca* allorché si verifica un ingrandimento dell'ottusità cardiaca sia verso sinistra che verso destra, con un aumento dei diametri trasversi a livello dei vari spazi intercostali, compreso il terzo spazio sinistro (Fig. 9-14).

Ma, come abbiamo visto, un ingrandimento dell'ottusità cardiaca può derivare da condizioni estrinseche al cuore e precisamente da *versamento pericardico*.

In questa condizione si hanno dei rilievi percussori caratteristici (Fig. 9-15):

— a *paziente in posizione seduta* l'ottusità cardiaca assume un *aspetto triangolare*, con base in basso ed apice in alto;

— a *paziente in posizione supina* l'ottusità assume un *aspetto globoso*.

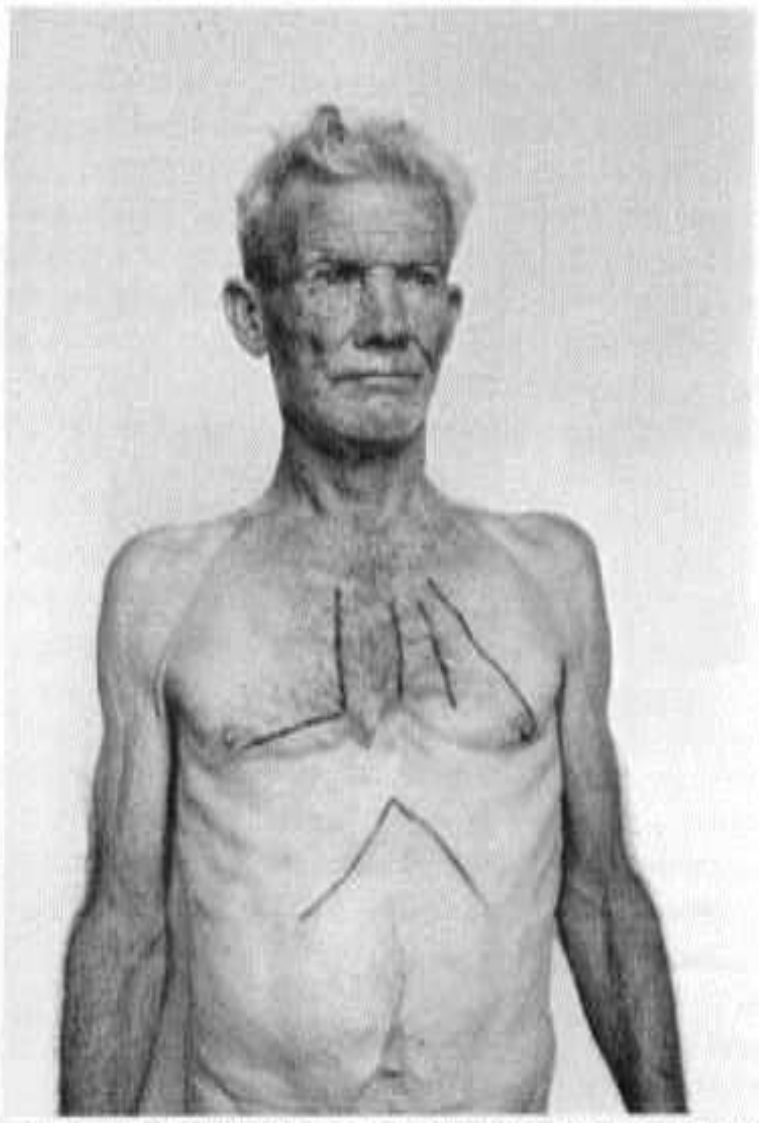

Fig. 9.14. Forma mitralica del cuore, con riduzione dell'ottusità assoluta per enfisema polmonare.

In entrambe le posizioni, ma più evidentemente in posizione seduta, l'angolo epato-cardiaco diviene ottuso (*segno di Ebstein*).

Rilievi assai significativi, inoltre, sono:

— l'ottusità relativa coincide con l'ottusità assoluta;

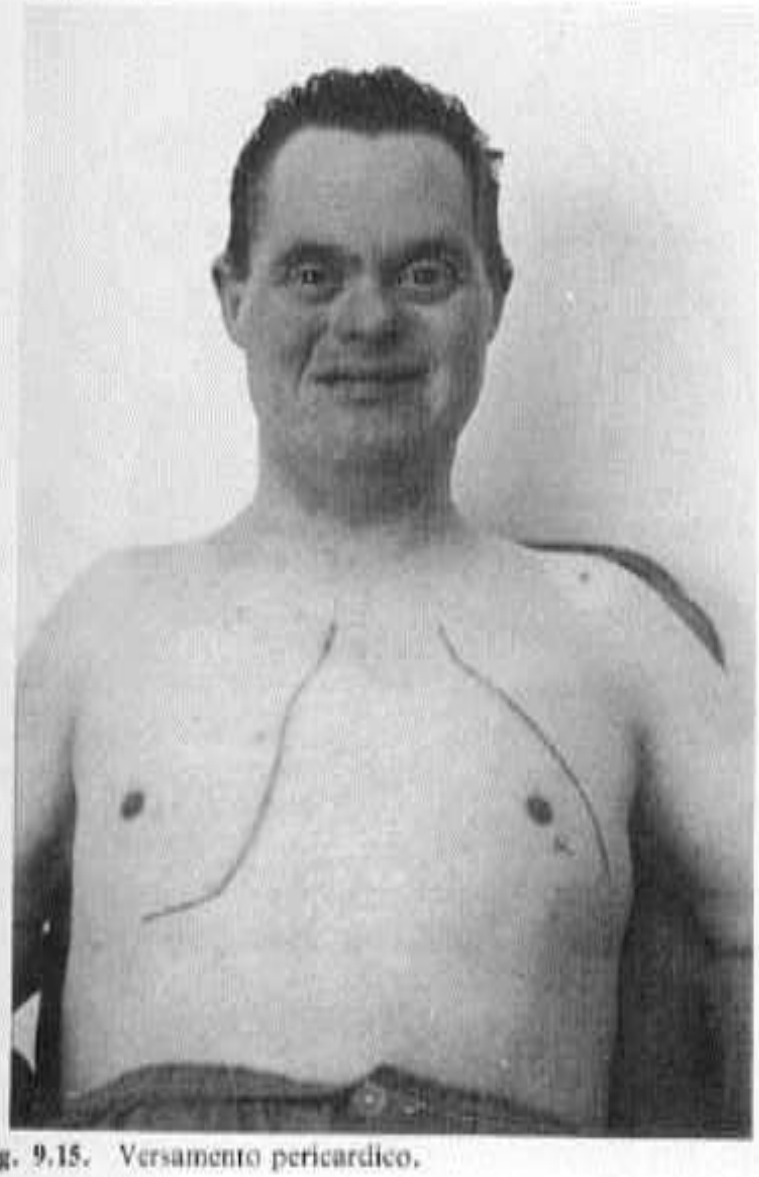

Fig. 9.15. Versamento pericardico.

— l'itto della punta, allorché è apprezzabile (spesso non lo è, in quanto il versamento allontana il cuore dalla parete toracica), batte all'interno del margine sinistro dell'ottusità cardiaca (*segno di Gendrin*).

In verità, i vari rilievi suddetti sono subordinati all'entità del versamento pericardico. Occorre, anzitutto, che il versamento raggiunga almeno i 150-200 cc. perché si possano avere delle modificazioni percussorie; infatti, quantità inferiori di versamento pericardico si raccolgono nello sfondato posteriore del sacco, senza provocare modificazioni significative dell'ottusità cardiaca (ascoltatoriamente si può, però, apprezzare uno sfregamento pericardico).

Aumentando poi il versamento, compare il segno di Ebstein e si vanno dilatando i diametri trasversi dell'ottusità cardiaca.

Allorché il versamento non è ancora cospicuo può aversi sul margine sinistro del cuore una incisura (*segno di Gibson*) tra terzo medio e terzo superiore, in quanto quest'ultimo ancora non si è sfiancato, assumendo l'ottusità una forma cosiddetta "en brioche".

Ricordiamo come in caso di versamento abbondante possa comparire sulla parete posteriore sinistra del torace una ottusità al di sotto dell'angolare della scapola (*segno di Ewart*), che scompare se il paziente inclina il tronco in avanti (*segno di Pins*); in tale sede può anche comparire soffio bronchiale per atelettasia da collasso operato dal versamento stesso.

Slargamento del fascio vascolare

L'ottusità del peduncolo vascolare può debordare ai lati dello sterno, a destra e/o sinistra: per ectasia ed aneurisma dell'aorta o della polmonare. Questo stesso reperto, però, come abbiamo visto, può aversi per varie altre condizioni (gozzo retrosternale, adenopatie e tumori mediastinici), la cui differenziazione dalle condizioni patologiche vascolari non sempre riesce clinicamente agevole: nel caso dell'aneurisma coesistono dei fremiti e dei soffi; nell'ectasia e nello aneurisma dell'aorta si può apprezzare una pulsazione giugulare ed un *pulsus differens* (v. appresso).

ASCOLTAZIONE

L'ascoltazione del cuore, che è una metodica semeiologica tra le più semplici, richiede adeguata preparazione ed esperienza; essa rappresenta il più importante mezzo di esplorazione clinica del cuore.

Parte dell'energia che si genera ad ogni rivoluzione cardiaca è trasformata in accidenti acustici, a causa delle vibrazioni della struttura del cuore e dei grossi vasi.

I fenomeni acustici determinati dall'attività cardiaca sono in massima parte dei rumori, risultando da vibrazioni tra loro disuguali per quanto riguarda altezza, forma e durata; soltanto alcuni soffi a carattere musicale assumono le caratteristiche dei suoni.

Come è noto, lo spettro delle frequenze udibili dall'orecchio umano va da 20 a 16.000 hertz, con maggiore sensibilità per le vibrazioni comprese tra 1.000 e 2.000 hertz, presentando tuttavia la zona sonora variazioni individuali sensibili. L'orecchio umano percepisce meglio i rumori acuti di quelli gravi.

Le vibrazioni che si originano dal cuore hanno bassa frequenza (in uno spettro compreso tra 30 e 500 hertz); pertanto, i toni e i soffi cardiaci si trovano vicini al limite più basso dello spettro dei rumori udibili.

Si ricorre di regola all'ascoltazione strumentale (a mezzo dello stetoscopio o del fonendoscopio), allo scopo di poter meglio apprezzare e localizzare i fenomeni acustici: ascoltando con la campana del fonendoscopio si riescono ad apprezzare le frequenze più basse; l'ascoltazione con il diaframma filtra le basse frequenze ed è preferibile per i soffi di più alta frequenza (200-400 hertz).

L'ascoltazione va praticata a paziente supino o semiassiso, allo scopo oltre tutto di ottenere un completo rilassamento muscolare ed a temperatura ambientale confortevole (onde evitare contrazioni muscolari, volontarie o da freddo, che possono causare rumori e quindi disturbare l'apprezzamento dei fenomeni acustici cardiaci).

L'ascoltazione in apnea espiratoria riesce utile, in quanto riduce la massa di parenchima polmonare interposta tra cuore e parete toracica e così pure quella sul fianco sinistro, in quanto estende la superficie del cuore in contatto con la parete.

L'ascoltazione può venire completata in posizione seduta ed eretta (facendo inclinare il tronco in avanti) e dopo aver fatto eseguire una attività fisica (deambulazione, ripetute flessioni degli arti superiori, flessioni sul busto o sulle ginocchia o ripetuti passaggi dalla posizione supina alla seduta, se il paziente è a letto), la quale può modificare in vario senso il reperto acustico.

La posizione seduta, quella inclinata in avanti ed in decubito laterale sinistro, aumentando il contatto del cuore con la parete toracica, vengono preferite per il riconoscimento di alcuni rumori. Così, il decubito laterale sinistro accentua il rumore della stenosi mitralica, la flessione in avanti è da preferire per il rumore dell'insufficienza aortica e la posizione supina per i rumori polmonari e tricuspidali.

Focolai di ascoltazione

Focolai anatomici

I fenomeni acustici cardiaci hanno essenzialmente origine valvolare.

I focolai di ascoltazione, tuttavia, non corrispondono esattamente alla proiezione sulla parete toracica anteriore dei *focolai anatomici dei vari osti valvolari* (Fig. 9-16), ciò in quanto, situati profondamente e distanziati dalla parete dal parenchima polmonare interposto (che è cattivo conduttore) e ravvicinati tra loro, male si prestano ad una loro differenziazione.

Le *sedi dei focolai anatomici* sono:

— proiezione anatomica della mitrale: all'altezza dell'inserzione sternale della IV costola sinistra, tra margino e parasternale;

— proiezione anatomica della tricuspide: retrosternale, all'altezza del V spazio intercostale destro;

— focolaio anatomico dell'aorta: mediosternale, all'altezza del III spazio intercostale;

— focolaio anatomico della polmonare: marginosternale sinistra, all'altezza della terza cartilagine costale sinistra.

Pertanto, vengono utilizzati dei punti della parete toracica anteriore, i cosiddetti focolai clinici di ascoltazione, ove i fenomeni acustici relativi ai singoli osti valvolari si apprezzano normalmente con maggiore intensità e nel contempo è consentito di differenziare gli uni dagli altri, sfruttando le leggi che regolano la propagazione dei fenomeni acustici, che è soprattutto in rapporto alla direzione del flusso (v. appresso).

Focolai clinici

I *focolai clinici di ascoltazione*, cioè i punti elettivi di ascoltazione, sono:

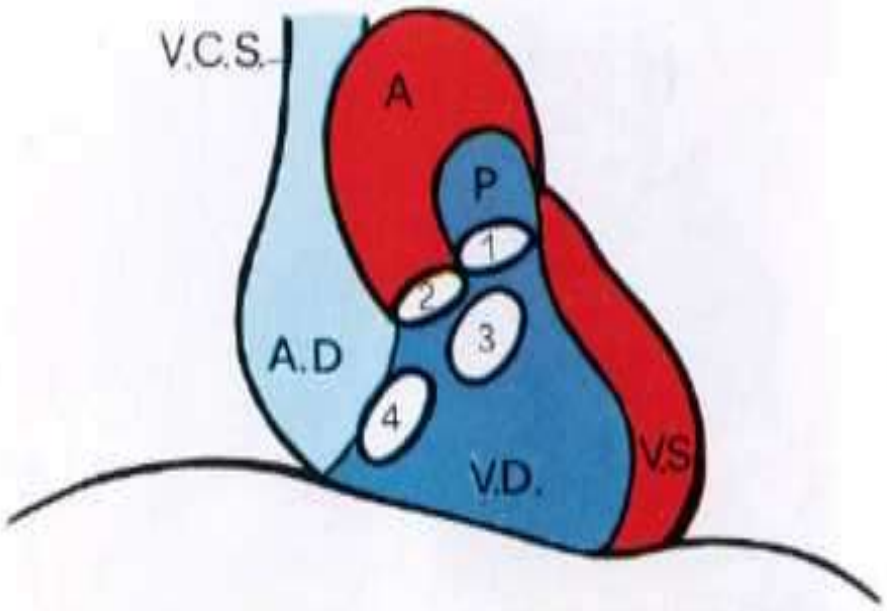

Fig. 9.16. Proiezione sulla parete anteriore del torace delle sezioni cardiache e degli osti valvolari; 1) ostio della polmonare; 2) ostio dell'aorta; 3) ostio della mitrale; 4) ostio della tricuspide.

— punta del cuore: V spazio intercostale sinistro, all'interno della emiclaveare, per la valvola mitralica;

— marginosternale destra e sinistra, all'altezza del IV spazio intercostale, per la tricuspide;

— II spazio intercostale dx, sulla marginosternale, per l'*aorta*;

— II spazio intercostale sinistro sulla marginosternale per la *polmonare*; è l'unico focolaio di ascoltazione che corrisponde quasi esattamente al focolaio anatomico.

Ovviamente l'ascoltazione non va praticata soltanto sui punti di elezione (Fig. 9-17). Infatti, in condizioni patologiche, in rapporto a modificazioni di volume e di forma del cuore, la sede dei focolai di ascoltazione si modifica, per cui la sede di origine di un soffio non può venire precisata soltanto in base alla sua sede di migliore ascoltazione.

Più aderentemente alla situazione clinica e seguendo la proposta di Luisada, si preferisce prendere in considerazione delle zone più vaste dei focolai tradizionali, che vengono definite: area aortica, area polmonare, area atriale destra, area ventricolare destra, area ventricolare sinistra (Fig. 9-17).

L'area aortica è localizzata al secondo spazio intercostale destro in prossimità del margine sternale, estendendosi verso l'alto alla clavicola e alla base del collo e verso il basso ai due terzi superiori dello sterno, fino al II e III spazio intercostale sinistro, in prossimità del margine dello sterno.

L'area polmonare è localizzata al secondo spazio intercostale sinistro, in prossimità del margine sternale e si estende verso l'alto fino alla clavicola e verso il basso fino al III spazio intercostale sinistro, in prossimità del margine sternale (punto di Erb).

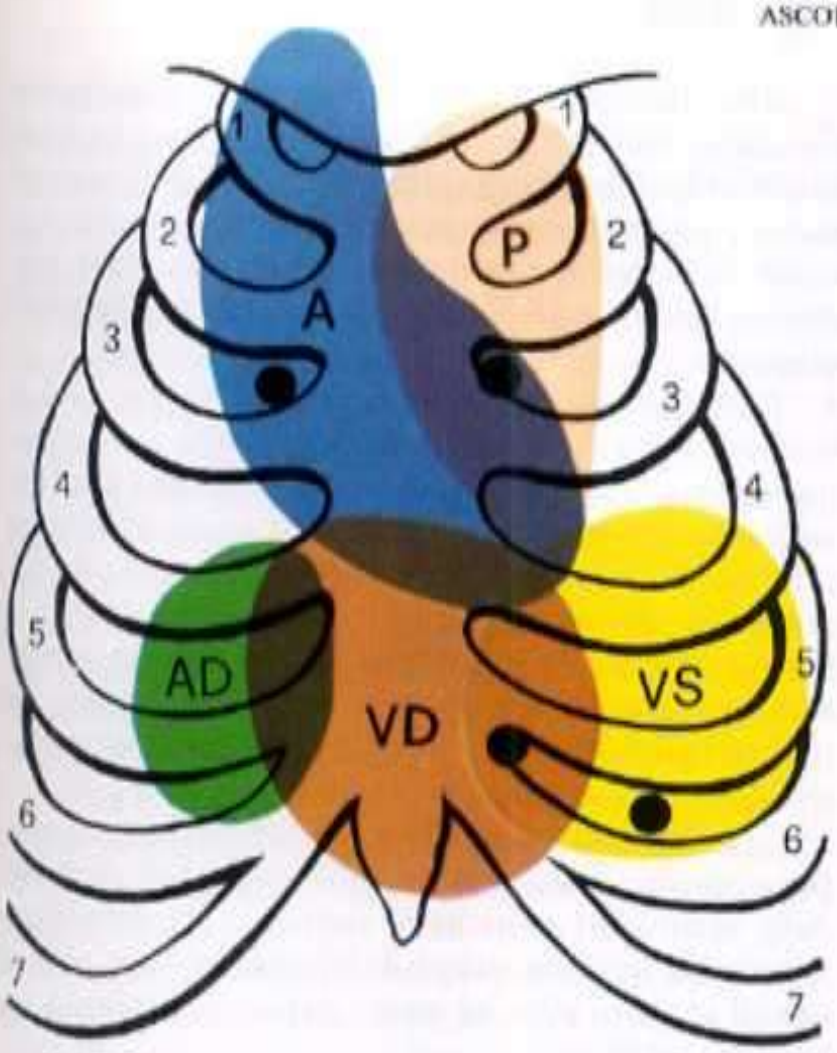

Fig. 9.17. Proiezione sulla parete del torace delle varie aree di ascoltazione; le palline scure corrispondono ai focolai elettivi di ascoltazione (v. testo).

L'area ventricolare sinistra ha il suo centro attorno all'itto e si estende ampiamente verso l'interno al quarto e quinto spazio intercostale sinistro e verso l'esterno alla linea ascellare anteriore.

L'area ventricolare destra ingloba la parte inferiore dello sterno, estendendosi in prossimità dello sterno al quarto e quinto spazio intercostale di destra e di sinistra.

L'area atriale destra è localizzata al IV e V spazio intercostale destro, estendendosi verso l'esterno fino ad una linea che sta all'incirca a metà tra parasternale ed emiclaveare e verso l'interno fino alla marginosternale.

Di norma si ascoltano due *toni* cardiaci; i loro caratteri abitualmente sono tali da consentirne l'immediato riconoscimento. Il *primo*, corrispondente all'inizio della sistole ventricolare, è sincrono con l'itto della punta (e precede di circa 0,10'' il polso radiale), più sordo e più prolungato, è più intenso sul focolaio della punta; è originato soprattutto dalla chiusura delle valvole atrio-ventricolari e vi concorre la contrazione muscolare e in misura minore ancora un fattore vascolare, costituito dalle vibrazioni dell'aorta e dell'arteria polmonare investite dalla corrente ematica espulsa dai ventricoli. Il *secondo*, più alto, più breve, corrispondente all'inizio della diastole ventricolare, è più intenso sui focolai della base ed origina dalla chiusura delle valvole semilunari. I due toni possono venire paragonati al susseguirsi di una sillaba lunga (tum) ed una breve (ta). Con una frequenza cardiaca entro la norma, sistole e diastole sono facilmente individuabili, in quanto la sistole è assai più breve della diastole.

Il primo tono è separato dal secondo dalla *piccola pausa* ed il secondo dal primo dalla *grande pausa*, corrispondente alla durata della diastole ventricolare. Allorché la frequenza si innalza alquanto, il riconoscimento delle due fasi della rivoluzione cardiaca può riuscire difficoltato e in questi casi si cerca di identificare il secondo tono, che è quello che si apprezza con maggiore intensità alla base (fa eccezione la stenosi mitralica grave, in quanto in questa valvulopatia il primo tono alla base può superare per intensità il secondo tono). Pertanto, in presenza di spiccata tachicardia la differenziazione dei due toni può riuscire non agevole e così pure localizzare esattamente nel tempo determinati rumori cardiaci. Da qui l'utilità della fonocardiografia (v. appresso), la quale ovviamente non sostituisce l'ascoltazione, ma consente di precisare i dettagli dei fenomeni acustici attraverso la loro registrazione grafica.

Nei giovani adulti e nei bambini in condizioni normali, può comparire un *terzo tono*, che si apprezza subito dopo il secondo, all'inizio della diastole ventricolare (in media 15 centesimi di secondo dopo il II tono): è ottuso, debole e breve, si apprezza meglio in prossimità della punta e nell'espirazione; si attribuisce alla brusca apertura delle valvole atrio-ventricolari ed al riempimento ventricolare rapido che ne consegue.

Esso va differenziato, come appresso vedremo, dal *ritmo di galoppo protodiastolico o ventricolare*, che rappresenta l'equivalente patologico del III tono (in caso di miocardiopatia).

L'orecchio umano non è in grado di apprezzare un *quarto tono o tono atriale*, assai debole, che in condizioni fisiologiche può essere talora registrato con il fonocardiogramma (subito dopo l'onda T dell'ecg). Trattasi di un tono che, (coincidendo con la sistole atriale) precede immediatamente il I tono; è originato dalla contrazione atriale e dalla conseguente vibrazione delle pareti ventricolari sotto l'urto del sangue espulso dagli atri.

Il IV tono può, invece, venire apprezzato in condizioni patologiche del miocardio ventricolare: il *galoppo atriale* ne rappresenta appunto l'equivalente patologico (v. appresso).

Modificazioni dei toni cardiaci

Le modificazioni dei toni cardiaci possono riguardare l'intensità, il timbro, il numero ed il loro ritmo.

Variazioni di intensità dei toni cardiaci

Si può verificare un indebolimento od un'accen-

tuazione dei toni cardiaci, di uno o di entrambi, su singoli focolai o su tutti i focolai.

Un *indebolimento dei toni cardiaci* può verificarsi per:

— *fattori extracardiaci*: allontanamento del cuore dalla parete toracica per enfisema polmonare, versamento pericardico o pleurico ed anche nei soggetti obesi e nelle donne con voluminose mammelle per l'ostacolo alla trasmissione sonora opposta dal sottocutaneo e dalle mammelle;

— *fattori intrinseci al cuore*: vi sono condizioni che provocano un indebolimento di entrambi i toni; così, la diminuita energia contrattile del miocardio (miocardite, infarto miocardico, situazioni morbose varie con scompenso cardiaco). L'indebolimento di un solo tono acquista significato particolare, essendo espressione di una condizione patologica localizzata.

Così, indebolimento del I tono alla punta può riscontrarsi nell'*endocardite mitralica in atto* per edema dei lembi valvolari e quindi ridotta capacità di vibrare (in questo caso il I tono, oltre che indebolito, si apprezza anche cupo, impuro); nell'*insufficienza mitralica* se si ha una sensibile riduzione della superficie dei lembi valvolari e quindi della vibrazione connessa con la loro chiusura. In questa condizione, come vedremo, si associa un soffio sistolico da rigurgito, che può coprire il I tono.

In effetti, abitualmente non si tratta d'una scomparsa del I tono; per accertarsene basta procedere ad una *ascoltazione a orecchio sospeso*: si poggia l'orecchio direttamente sulla parete toracica nella sede di ascoltazione del soffio o sul padiglione dello stetoscopio, per poi allontanarlo gradualmente; man mano che l'orecchio si allontana la percezione del soffio si va riducendo, mentre si fa più netta quella del tono. In tal modo si può stabilire se il tono è realmente coperto o meno dal soffio.

Un *indebolimento del I tono alla punta* può ancora aversi in caso di insufficienza aortica, in quanto, trovandosi la valvola mitralica in posizione di non completa apertura a causa del reflusso di sangue nel ventricolo sinistro durante la diastole, il percorso che la valvola stessa deve compiere perché la chiusura sia completa è ridotto; ne risulta una riduzione del gradiente tra tensione diastolica e sistolica dei lembi valvolari.

Indebolimento del II tono sull'aorta può riscontrarsi nella ipotensione arteriosa sistemica e nell'insufficienza ventricolare sinistra, per diminuzione della forza e velocità di chiusura delle semilunari aortiche; compare anche nella stenosi aortica e nella stenosi mitralica, a causa della ridotta gittata sistolica.

Indebolimento del II tono sulla polmonare compare nella stenosi polmonare e nello scompenso cardiaco destro.

Accentuazione di entrambi i toni può verificarsi per cause *estrinseche al cuore* (pareti toraciche assai sottili, riduzione del tessuto polmonare interposto tra cuore e parete toracica per fibrosi polmonare) o per *cause intrinseche* (accentuata attività cardiaca per sforzo fisico, stati emotivi, stati febbrili, ipertiroidismo).

Rinforzo del I tono alla punta si può avere nell'ipertrofia ventricolare sinistra e nella stenosi mitralica (per i motivi opposti a quelli ricordati per l'insufficienza aortica, verificandosi, a causa del ridotto afflusso di sangue dall'atrio sinistro durante la sistole atriale, aumento del gradiente tra tensione diastolica e sistolica dei lembi valvolari); in quest'ultima condizione il I tono diviene anche scoccante, assumendo un timbro ligneo, il che ha una notevole importanza diagnostica.

L'*accentuazione del II tono sul focolaio aortico* per aumento della forza e della velocità di chiusura delle semilunari aortiche si verifica nell'ipertensione arteriosa e nell'aterosclerosi del vaso; in quest'ultimo caso il II tono, oltre ad essere rinforzato, acquista un timbro metallico.

L'*accentuazione del II tono sulla polmonare* è sempre dovuto ad aumento della pressione nel piccolo circolo e quindi della forza e della velocità di chiusura delle semilunari polmonari (vizi mitralici, broncopneumopatie croniche).

Timbro dei toni cardiaci

I toni cardiaci possono subire delle variazioni di timbro in rapporto a fattori extracardiaci; così, diventano sonori, *metallici*, per la presenza di ampie cavità aeree in vicinanza del cuore: pneumotorace, pneumopericardio, distensione dello stomaco. Possono divenire metallici pure in rapporto a fattori cardiovascolari: è questo il caso della sclerosi delle semilunari aortiche o della sclerosi della parete aortica (v. sopra a proposito del II tono aortico).

Il I tono puntale può acquistare, come si è visto, un *timbro ligneo* nella stenosi mitralica.

I toni possono anche divenire *parafonici* (cioè impuri, oscuri o velati), in caso di iniziali alterazioni valvolari o di deficit dell'energia contrattile del miocardio; però, tale reperto può anche comparire nel caso di eretismo cardiaco.

Numero dei toni

Abbiamo visto come normalmente sul cuore si ascoltano soltanto due toni; in particolari condizioni i toni possono aumentare a tre e raramente anche a quattro; ciò può derivare dallo *sdoppiamento* di un tono (raddoppiamento o partizione) o dalla comparsa di un *tono aggiunto*.

Sdoppiamento dei toni

Si parla di sdoppiamento allorché un tono non è percepito come un rumore continuo, ma costituito da due componenti tra loro distinte, ma assai ravvicinate.

I toni possono presentarsi raddoppiati sia alla punta, sia più spesso alla base; non sempre il fenomeno ha un significato patologico, potendosi riscontrare in soggetti normali.

In verità, lo sdoppiamento dei toni sta ad indicare una mancanza di sincronismo tra i fattori che stanno alla base dei rispettivi fenomeni acustici.

Sdoppiamento del I tono alla punta: si avvertono alla punta due toni assai ravvicinati, di uguale intensità, durata e ritmo, cui segue ad intervallo normale il II tono.

Può derivare da una non contemporanea chiusura della mitrale (M) e della tricuspide (T) o dal mancato perfetto sincronismo della contrazione dei due ventricoli (V_D e V_S).

La prima evenienza può avverarsi in condizioni fisiologiche per squilibri transitori tra afflusso di sangue all'atrio destro e al sinistro (nell'85% dei soggetti normali); i due toni si ascoltano con gli stessi caratteri sia alla punta che al margine sternale sinistro.

La seconda evenienza si ha abitualmente nel blocco di branca (per un ritardo nell'eccitazione di uno dei due ventricoli) o in caso di extrasistoli ventricolari.

Lo *sdoppiamento del II tono nei focolai della base* dipende ugualmente dal mancato sincronismo tra chiusura delle valvole aortiche e polmonari.

Ciò può avverarsi in condizioni fisiologiche per transitori squilibri di pressione nel piccolo circolo (in rapporto a profondi atti respiratori) o nel grande circolo (a seguito di sforzi fisici).

Uno sdoppiamento permanente nel secondo tono sulla polmonare sta ad indicare una ipertensione del piccolo circolo, che causa una precoce chiusura delle semilunari polmonari.

In condizioni normali la componente aortica del II tono precede la componente polmonare (Fig. 9-18) e nell'inspirazione, poiché la distanza aumenta (l'intervallo massimo normale è di circa 0,03 secondi nell'espirazione e di 0,06 secondi nell'inspirazione), può essere apprezzato uno sdoppiamento (si parla di *sdoppiamento fisiologico*).

Si parla di *sdoppiamento ampio o fisso* allorché le due componenti, aortica e polmonare, si mantengono separate, sia in inspirazione che in espirazione, con una bipartizione piuttosto ampia (0,03-0,08 sec. e con variazioni respiratorie non superiori a 0,02 sec.), come nel caso del blocco di branca destra e nei difetti del setto atriale.

Si parla di *sdoppiamento invertito o paradosso* allorché la componente polmonare precede quella aortica (ravvicinandosi le due componenti nell'inspirazione); è raramente un reperto normale. Ciò può avvenire per ritardo della chiusura della valvola aortica (come nel blocco di branca sinistro completo, nella extrasistolia ventricolare, per ostruzione del canale di efflusso ventricolare sinistro) o per anticipo della contrazione ventricolare destra (come nella sindrome di Wolf-Parkinson-White tipo B, con attivazione precoce del ventricolo destro per by-pass del giunto A-V; v. appresso).

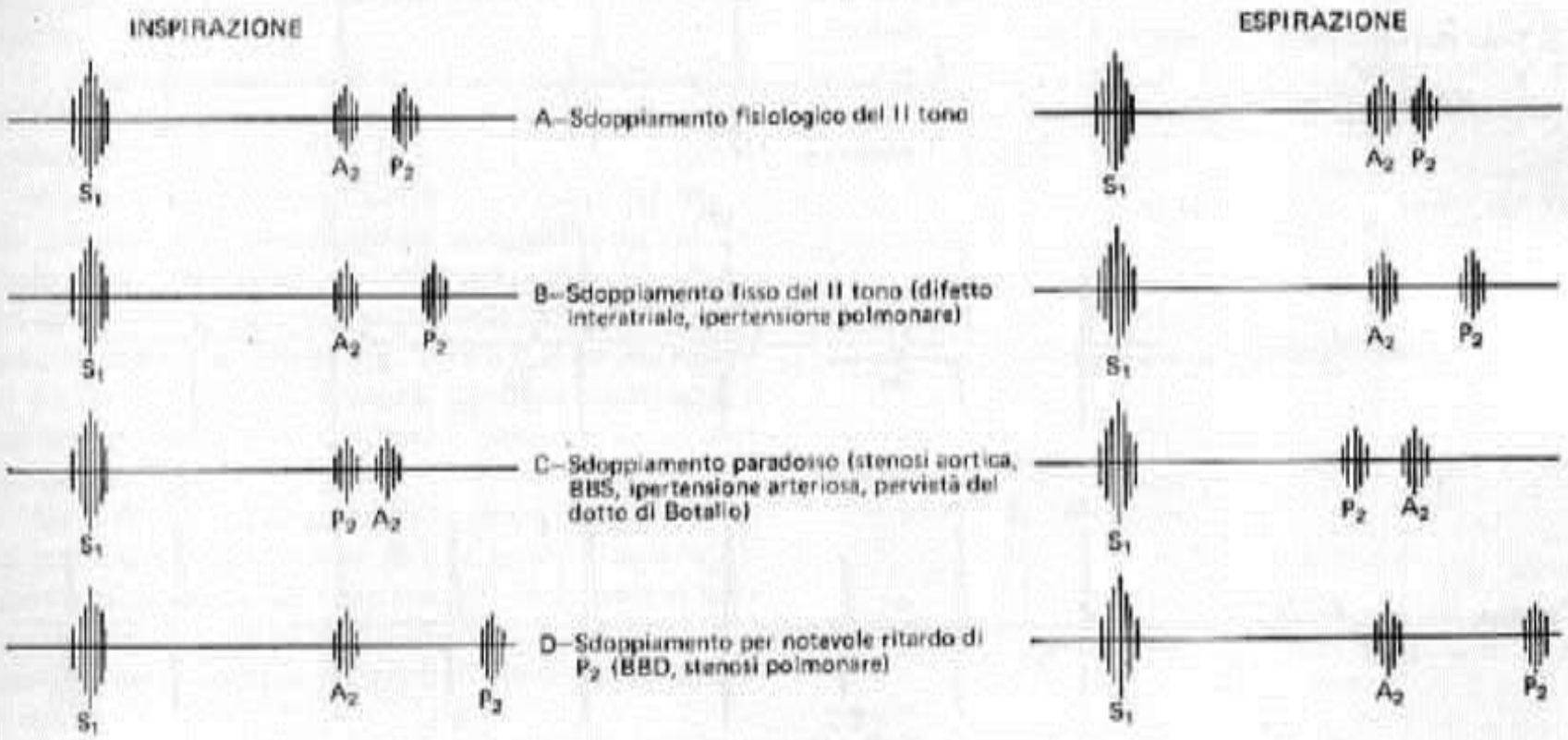

Fig. 9.18. Sdoppiamento del secondo tono.

Ritmo a tre tempi

Ritmo di galoppo

Si può talora avere la comparsa di un *tono aggiunto*, cioè di un accidente acustico che nella sua genesi è indipendente da uno dei due toni e da questi è cronologicamente più o meno distanziato; ne deriva, pertanto, un ritmo non più a due tempi (sistolico e diastolico), ma un ritmo a tre tempi, che viene anche definito *ritmo di galoppo*, in quanto richiama lo scalpitio di un cavallo al galoppo.

Il ritmo di galoppo ha sempre un significato patologico.

Il tono aggiunto del ritmo di galoppo è quasi sempre *diastolico*, comparendo nell'ultima fase della diastole (*galoppo presistolico o atriale*) o più raramente nella prima fase della diastole (*galoppo protodiastolico*).

Galoppo atriale o presistolico

È determinato dalla presenza di un tono aggiunto, il quarto, che deriva dalla brusca distensione del ventricolo sinistro per effetto della contrazione atriale. Il tono aggiunto (S_4; Fig. 9-19, I) si presenta breve, cupo e piuttosto sordo, precede di poco il I tono (di circa 0,05-0,10 sec.); può avere origine sia a sinistra (e si ascolta alla punta) che a destra (e si ascolta lungo il margine sternale destro); lo accentuano le manovre che aumentano il ritorno venoso (ad es. sollevamento degli arti inferiori, attività fisica).

Si verifica, quindi, la sequenza S_4-S_1-S_2, con accento su S_1 (ta-tùm-ta).

Il tono aggiunto presistolico rappresenta l'esagerazione patologica del IV tono (che in condizioni normali non è apprezzabile) ed acquista un significato sempre grave, specie quando compare nel corso di un infarto miocardico recente; può comparire anche nella cardiopatia ischemica ed ipertensiva.

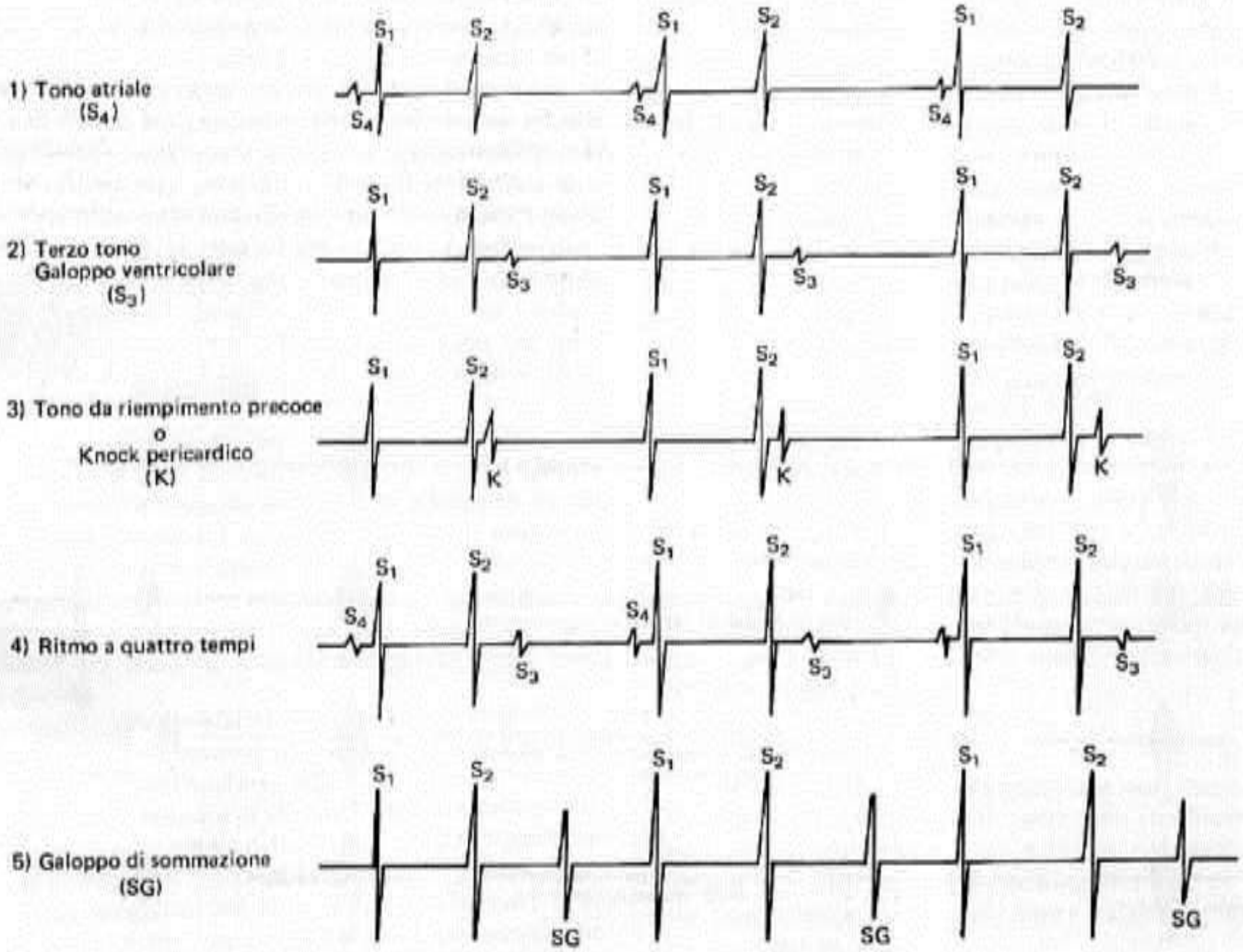

Fig. 9.19. Toni da riempimento diastolici.

Si può apprezzare pure in cuori non dilatati, con pareti ispessite per ipertrofia e fibrosi ed in questo caso è soprattutto espressione di una diminuzione della rilassanza ventricolare; è prodotto dalla aumentata forza di contrazione atriale in presenza di un aumento della pressione telediastolica ventricolare. Si riscontra più frequentemente nella tachicardia e ovviamente viene a mancare nella fibrillazione atriale.

La differenziazione dallo sdoppiamento del I tono si basa sul fatto che in questa evenienza i due toni sono assai più ravvicinati tra di loro ed hanno le stesse caratteristiche acustiche.

Galoppo ventricolare o protodiastolico

Il galoppo ventricolare o protodiastolico è determinato da un tono aggiunto, il terzo (S_3), che si presenta cupo e sordo.

Si verifica, quindi, la sequenza di tre toni: S_1-S_2-S_3; (Fig. 9-19 II), il primo più forte e più lungo (I tono), il II breve ed alto (II tono), il terzo ugualmente breve, ma debole ed a bassa tonalità (tùm-ta-tù); di solito si può udire meglio alla punta, si accentua nell'ispirazione e dopo breve attività fisica (può accompagnarsi ad un sollevamento puntale e si verifica 0,12-0,18 secondi dopo la componente aortica del secondo tono).

Può essere un rumore fisiologico in bambini e in giovani adulti; negli adulti acquista significato patologico, rappresentando l'esagerazione patologica del III tono.

È il segno principale dell'insufficienza miocardiocinetica. Viene attribuito ad abnorme distensione delle pareti ventricolari, con vibrazione delle corde tendinee nella fase di riempimento rapido ventricolare. Questo ritmo di galoppo è di più frequente riscontro nella tachicardia e può coesistere con la fibrillazione atriale.

Il galoppo presistolico e quello protodiastolico possono coesistere e causare un *ritmo a quattro tempi o ritmo di treno* (Fig. 9-19 IV).

Allorché la frequenza cardiaca è assai elevata, i due galoppi possono coincidere (comparendo nel periodo medio della diastole) per il sommarsi del terzo e del quarto tono aggiunto; si parla di galoppo di *sommazione o mesosistolico* (Fig. 9-19 V). Il rallentamento transitorio della frequenza cardiaca mediante il massaggio carotideo può farne distinguere le due componenti.

Sia il ritmo di galoppo che il ritmo di treno sono da considerare espressione di una grave compromissione ventricolare (si possono riscontrare in caso di miocardiosclerosi, infarto miocardico, miocardite, gravi anemie e nel miocardio ipertrofico prossimo all'insufficienza).

Un rumore protodiastolico si ha frequentemente nella pericardite costrittiva, durante la fase di riempimento rapido ventricolare, in quanto la cotenna fibrosa che circonda il ventricolo gli impedisce di distendersi come di norma sotto l'urto della corrente ematica proveniente dagli atri (*colpo o knock pericardico*; Fig. 9-19 III).

Il ritmo di galoppo protodiastolico va distinto:

— dalla seconda componente di un secondo tono sdoppiato (il galoppo protodiastolico cade tra 0,12-0,18 sec. dopo il II tono; l'intervallo tra le due componenti del II tono è di 0,03-0,05 durante l'inspirazione);

— da uno schiocco di apertura della mitrale (è relativamente forte e ad elevata tonalità, secco);

— da un quarto tono (è più forte nella espirazione;

— da un colpo pericardico della pericardite costrittiva: è di più alta frequenza, più forte e più precoce.

Per una precisa distinzione è utile il fonocardiogramma.

Schiocco di apertura

Nella stenosi mitralica si può apprezzare un tono aggiunto protodiastolico ricollegabile all'apertura della mitrale.

È un rumore relativamente forte, breve, secco, ad alta tonalità, che ricorda lo schiocco di una frusta e che viene appunto denominato *schiocco di apertura* (OS o *ritmo di richiamo*, in quanto ricorda il canto della quaglia che chiama le femmine: quà-quaqua; Fig. 9-20).

Esso è caratteristico della stenosi mitralica; si verifica tra 0,04 e 0,12 secondi dopo l'inizio della componente aortica del secondo tono. La gravità della stenosi si può orientativamente valutare in base alla distanza dal secondo tono: l'intervallo è tanto più breve quanto più grave è la stenosi, giacché quanto più elevata è la pressione atriale tanto più precocemente avviene l'apertura.

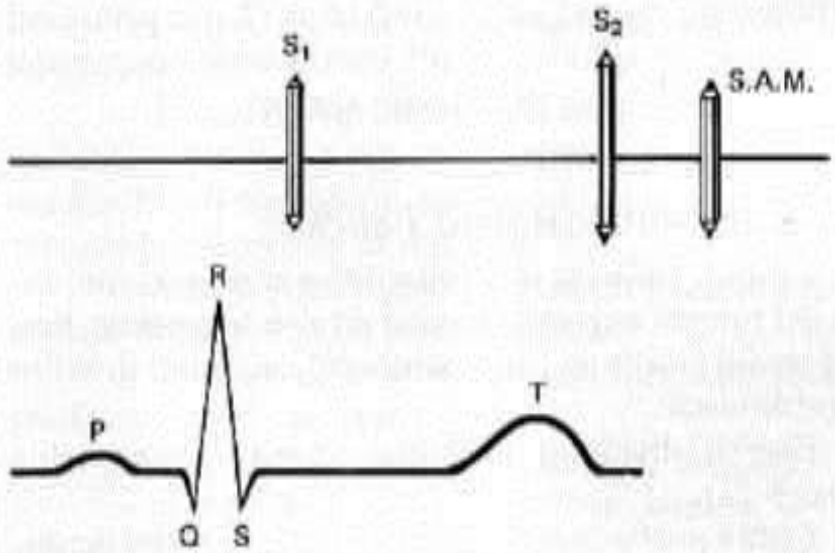

Fig. 9.20. Schiocco d'apertura della mitrale.

Nella stenosi mitralica grave l'intervallo II tono-OS può essere così breve che lo schiocco può non essere chiaramente distinto dalle componenti del II tono (la somministrazione di fenilefrina, aumentando l'intervallo dal secondo tono, può farlo riconoscere come tono separato).

Si ode tanto nel ritmo sinusale che nella fibrillazione atriale, persiste dopo commisurotomia, scompare quando la valvola è rigida o calcificata o quando, in caso di vizio doppio della mitrale, il rigurgito è il vizio predominante.

La genesi del rumore è ancora discussa; secondo alcuni (Rodbard) l'incompleta apertura della valvola per effetto della stenosi farebbe sì che essa si solleverebbe a vela, causando un rumore secco e rapido e ciò si accorderebbe con la circostanza che esso scompare allorché le valvole perdono la loro flessibilità.

Lo schiocco di apertura può dare un rilievo palpatorio; si accompagna di solito ad un rinforzo del I tono e spesso a sdoppiamento del II tono e ad accentuazione di P_2. Si differenzia dallo sdoppiamento del II tono per: il suo carattere secco, scoccante e per non essere influenzato dalle fasi del respiro (mentre nello sdoppiamento i due toni sono assai ravvicinati e a bassa tonalità, si apprezzano meglio alla base e sono influenzati dalle fasi del respiro); nel flebogramma giugulare coincide con la branca ascendente dell'onda V_1 quindi con l'apertura delle valvole A-V (v. appresso).

Si distingue dal galoppo protodiastolico perché questo è cupo, sordo (tum-tatu), mentre lo schiocco di apertura è secco, scoccante (tu-tatà).

Uno schiocco di apertura può aversi anche nella stenosi tricuspidale (in questo caso si apprezza meglio nella parte bassa dello sterno e sul suo margine destro e sinistro); in assenza di stenosi tricuspidale può anche comparire nei difetti del setto interatriale.

Uno schiocco di apertura può comparire nella protesi mitralica.

I pace-makers artificiali possono pure produrre rumori diastolici, che sono di origine extracardiaca. Così, un click netto di alta frequenza o un suono di schiocco si possono verificare 0,08-0,12 sec. prima del primo tono e sono legati alla contrazione dei muscoli intercostali indotta da un pace-maker.

Toni aggiunti sistolici: i clicks

I clicks, secondo la terminologia anglosassone, sono dei rumori aggiunti sistolici ad alta frequenza, brevi e secchi (come un breve schiocco), associati di solito a cardiopatie.

Essi si dividono in proto, meso e telesistolici (Fig. 9-21).

Clicks protosistolici o toni sistolici aggiunti da eiezione, in quanto si manifestano in coincidenza con l'inizio dell'eiezione sistolica ventricolare destra e sinistra, possono essere attribuiti alla distensione delle pareti dell'aorta o della polmonare dilatate nel loro tratto prossimale (clicks da eiezione vascolari).

Nel caso di *stenosi delle semilunari*, i clicks protosistolici possono manifestarsi in coincidenza con la massima apertura delle valvole stenotiche, immediatamente prima dell'inizio dell'eiezione ventricolare (*click da eiezione valvolari*). Se la valvola è notevolmente fibrotica e immobile il tono da eiezione non si registra.

I *clicks da eiezione aortica* di regola si apprezzano in presenza di una dilatazione del tratto iniziale dell'aorta (aneurisma dell'aorta ascendente, ipertensione arteriosa, nell'insufficienza aortica, nella stenosi valvolare aortica e nella coartazione aortica); si apprezzano alla base e meglio alla punta; non subiscono variazioni respiratorie.

I *clicks da eiezione polmonare* si ascoltano nella dilatazione idiopatica dell'arteria polmonare, nell'ipertensione arteriosa polmonare, nella stenosi valvolare polmonare, nell'ipertiroidismo e nell'ane-

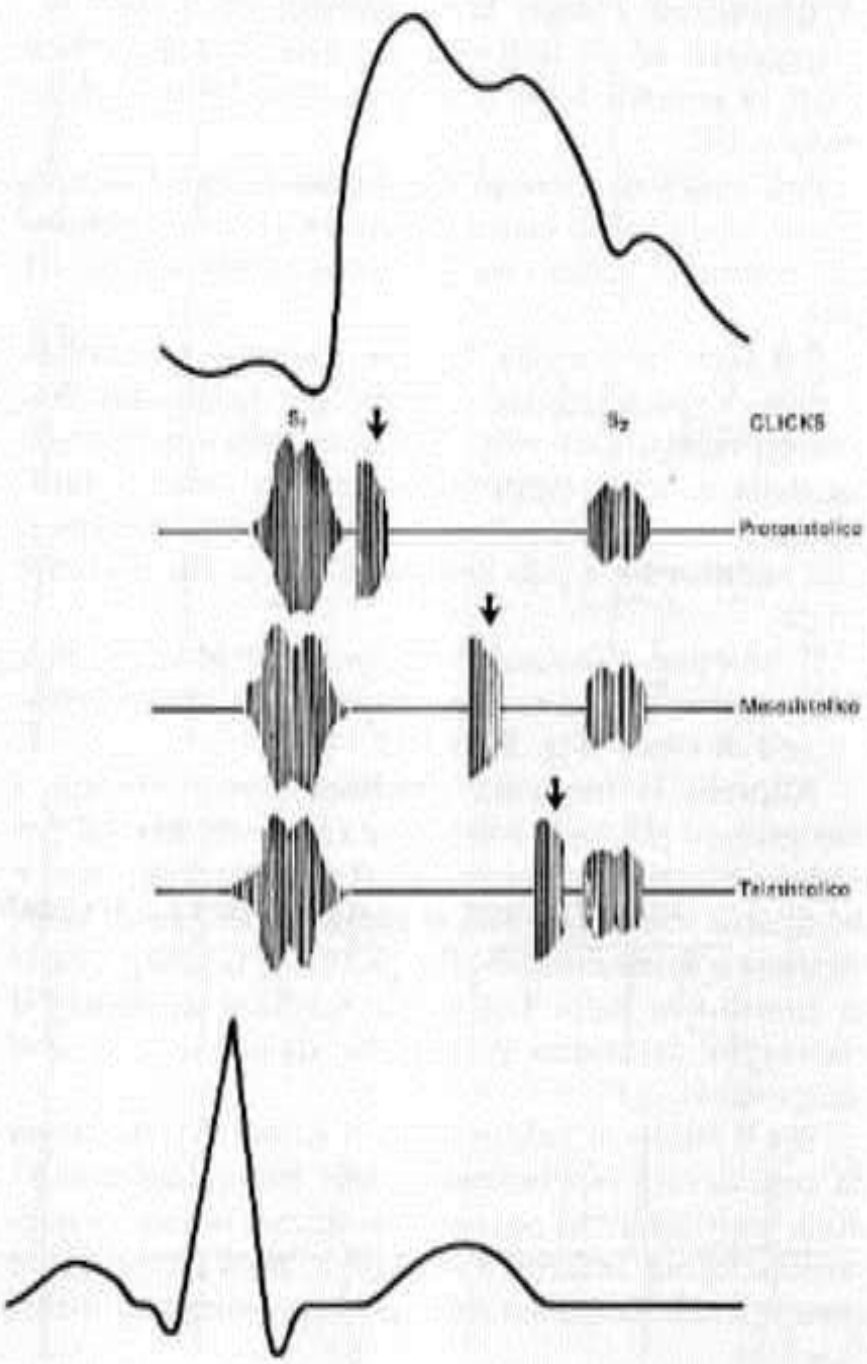

Fig. 9.21. Clicks (vari tipi).

mia; si possono meglio apprezzare alla base e nell'espirazione.

Nella stenosi aortica e polmonare un tono da eiezione è indizio sicuro di una stenosi valvolare (esso manca nella stenosi sopra e sottovalvolare dell'aorta e nella stenosi infundibolare della polmonare).

I *clicks meso e telesistolici* sono tipicamente di origine mitralica.

Il *prolasso della valvola mitrale* ne è la causa più frequente; il click può essere preceduto, coincidere o essere seguito da un soffio sistolico.

Di solito si avvicina al I tono con l'inspirazione, con la stazione eretta, con la manovra di Valsalva, con l'assunzione di nitrito di amile.

Raramente clicks meso e telesistolici possono comparire in caso di insufficienza aortica.

Modificazioni del ritmo dei toni

Delle modificazioni del ritmo cardiaco si parlerà espressamente nel paragrafo dedicato alle aritmie.

Qui vorremmo soltanto ricordare il *ritmo embriocardico o pendolare*, così denominato perché rassomiglia all'attività cardiaca fetale e ricorda il susseguirsi uniforme dei battiti di un pendolo.

I due toni (il primo e il secondo) si susseguono come nel feto ad intervalli uguali, assumendo uguali caratteri acustici per durata, timbro e intensità, essendo entrambi deboli.

Si verifica in caso di grave compromissione miocardica, associata a notevole tachicardia.

Rumori cardiaci

In condizioni patologiche, ma talora anche in condizioni normali, si possono ascoltare sul cuore dei rumori accessori, che possono accompagnarsi o ricoprire o seguire i toni cardiaci.

Si è già detto come la scomparsa dei toni cardiaci per opera dei rumori sia di solito apparente e di ciò ci si possa rendere conto ricorrendo all'ascoltazione ad orecchio sospeso.

A seconda della loro sede di origine i rumori cardiaci si distinguono in:

— rumori endocardici o soffi, se originano all'interno del cuore;

— rumori esocardici, distinguendosi questi a loro volta in:

— pericardici, se si originano all'interno del sacco pericardico;

— extrapericardici, se si originano all'esterno del sacco pericardico.

Rumori endocardici

I soffi costituiscono degli eventi acustici che si localizzano nella piccola pausa, nella grande pausa o in entrambe, accompagnando o seguendo i toni e possono diversificarsi anche per durata, intensità, tonalità, sede e propagazione.

I *soffi cardiaci* sono costituiti da vibrazioni che hanno una frequenza tra 80 e 600 hertz; essi ricordano il rumore di chi soffia a labbra socchiuse (i toni sono, invece, compresi tra 30 e 150 hertz); i soffi hanno maggiore durata dei toni (viene considerato soffio un gruppo di vibrazioni di durata superiore a 150 ms.).

I soffi cardiaci (o *murmors*) si differenziano dai toni (in effetti, sono anche questi dei rumori, data la irregolarità e la mancanza di periodicità delle vibrazioni da cui derivano) soprattutto per la maggiore durata, non presentando quelle caratteristiche di brevità e anche di nettezza che posseggono i toni cardiaci; tuttavia, non sempre la differenziazione tra rumori e toni riesce agevole, in quanto questi ultimi, come si è visto, talora possono assumere delle caratteristiche intermedie, divenendo meno netti, velati, sordi (*toni impuri o parafonici*).

L'elemento differenziale sostanziale resta pertanto la *maggiore durata dei soffi*, che occupano circa il 25% o più della sistole o della diastole. Mentre il tono cardiaco è di solito costituito da una singola vibrazione o da una breve successione di vibrazioni ben distinte e abbastanza intense, il soffio invece è costituito da una sequenza di numerose vibrazioni che si prolungano nel tempo.

L'origine dei soffi risiede in una modificazione del silente flusso laminare della corrente sanguigna in flusso turbolento, con formazione di vortici e di turbolenze che provocano vibrazioni udibili nel sangue, nelle pareti cardiache e nelle pareti vasali.

Le cause possono essere:

— aumento della velocità o del volume del flusso attraverso valvole normali (ove già di per sé esiste un certo grado di restringimento);

— aumento della velocità della corrente ematica;

— flusso anterogrado, anche a velocità attraverso valvole ristrette o deformate (*soffio da eiezione*);

— flusso retrogrado o reflusso, anche a velocità normale, attraverso valvole insufficienti o difetti settali (*soffio da rigurgito*), con incrocio tra corrente anterograda e corrente di reflusso;

— flusso più o meno continuo attraverso cortocircuiti intracardiaci o extracardiaci;

— vibrazione di strutture intracardiache (corde tendinee, lembi valvolari);

— diminuzione della viscosità del sangue;

— irregolarità della superficie interna di un vaso.

L'*intensità dei soffi* è influenzata non solo dalla velocità e dal volume del flusso, ma anche dall'entità

del restringimento o della dilatazione che il flusso incontra.

La *frequenza o altezza* di un soffio più che dell'entità del flusso risente del diametro dell'orificio e del gradiente di pressione esistente a livello della valvola; così, ad esempio, essendo elevato il gradiente atrioventricolare (80 mmHg) nell'insufficienza aortica si produce un *rumore ad alta frequenza*, mentre nella stenosi mitralica, essendo il gradiente transvalvolare basso (10 mmHg), si ha un *rumore a bassa frequenza o rullio*.

I soffi possono diversificare per:

— intensità e dare o meno un equivalente palpatorio (*fremiti*):

— tonalità o frequenza: può essere bassa o alta;

— qualità (dolce, rude, raspante, fischiante, sibilante, musicale);

— tempo;

— durata;

— focolaio di elettiva percezione;

— linee di propagazione.

Raramente un soffio può acquistare *carattere musicale* (se le vibrazioni acquistano regolarità sinusoidale) per vibrazione di una corda tendinea o di un lembo valvolare sclerotico.

Nei *soffi dolci* prevalgono le frequenze alte, in *quelli aspri* le frequenze basse.

I soffi in rapporto all'*intensità* si possono distinguere in sei gradi (*scala di Levine*):

grado I (1/6): soffio molto debole, udibile soltanto con ascoltazione attenta;

grado II (2/6): soffio debole, ma immediatamente udibile;

grado III (3/6): soffio moderato;

grado IV (4/6): soffio forte, che si associa ad un *fremito*;

grado V (5/6): molto forte. Viene apprezzato anche se lo stetoscopio viene poggiato sul torace soltanto con il margine;

grado VI (6/6): il più forte possibile; si apprezza anche allontanando lo stetoscopio dalla parete toracica.

L'*intensità* sonora a sua volta può essere:

costante o variabile: a) in crescendo; b) in descrescendo; c) in crescendo-decrescendo (al FCG immagine cosiddetta a diamante, aquilone, losanga).

In rapporto alla fase del ciclo cardiaco i soffi possono essere suddivisi in due grandi classi: *sistolici e diastolici*.

Ai fini di una migliore individuazione, il soffio a sua volta si può suddividere, sempre in base alla fase del ciclo cardiaco, in:

protosistolico: si localizza nella prima parte della sistole;

mesosistolico: si localizza nella parte intermedia della sistole;

telesistolico: si localizza nella parte terminale della sistole;

olosistolico: occupa tutta la durata della sistole, cioè della piccola pausa;

protodiastolico: si localizza nella prima parte della diastole;

mesodiastolico: si localizza nella parte intermedia della diastole;

telediastolico o presistolico: si localizza nella parte terminale della diastole;

olodiastolico: occupa tutta la durata della diastole, cioè della grande pausa;

continuo: è un soffio che occupa sia parte della sistole che della diastole: comincia nella sistole dopo S_1 e continua oltre il secondo tono (S_2), finendo in qualche momento della diastole, prima di S_1 (per essere definito continuo non occorre, pertanto, che il soffio persista per tutta la rivoluzione cardiaca; v. appresso).

In rapporto alla localizzazione:

area aortica: II spazio intercostale destro sulla parasternale e III spazio intercostale sinistro sulla marginosternale (punto di Erb);

area polmonare: II-III spazio intercostale sinistro, sulla parasternale;

area mitralica: presso la punta del cuore;

area tricuspidale: IV spazio intercostale, sulla marginosternale destra e sinistra ed estremità inferiore dello sterno;

area mesocardica o centrum cordis: sulla metà sinistra dello sterno, all'altezza del III-IV spazio intercostale; marginosternale sinistra o destra;

regione ascellare: in un'area che partendo dalla punta si estende a rettangolo verso la regione ascellare (Fig. 9-22);

dorso: si possono ascoltare dei soffi al dorso e precisamente un soffio sistolico nella regione interscapolo-vertebrale sinistra, all'altezza della spina della scapola nel caso di coartazione aortica; sistolico all'angolo della scapola, propagato dalla punta, nell'insufficienza aortica; diastolico nella regione interscapolovertebrale nel caso di stenosi mitralica (Fig. 9-23).

In rapporto alla loro *natura* i rumori endocardici vengono distinti in:

— *organici*, se sono legati a malattie organiche delle valvole, ad abnormi comunicazioni tra cavità cardiache o tra vasi;

— *funzionali* non legati ad una malattia organica del cuore e dei vasi.

Soffi innocenti, così indicati secondo la terminologia anglosassone o detti anche fisiologici, sono dei soffi che non costituiscono espressione di condizione patologica del cuore; essi rientrano tra i soffi funzionali.

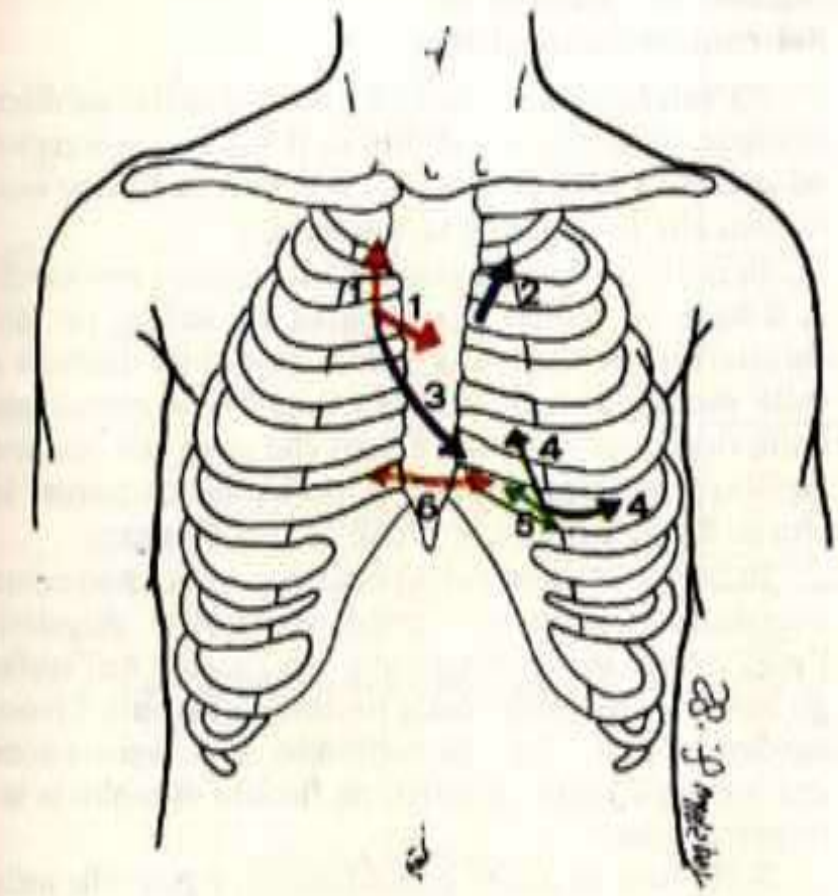

1 Stenosi aortica (soffio sistolico)

2 Stenosi polmonare (soffio sistolico)

3 Insufficienza aortica (soffio diastolico)

4 Insufficienza mitralica (soffio sistolico)

5 Stenosi mitralica (soffio diastolico)

6 Insufficienza tricuspidale (soffio sistolico)

Fig. 9.22. Aree di propagazione dei soffi sulla parete anteriore del torace.

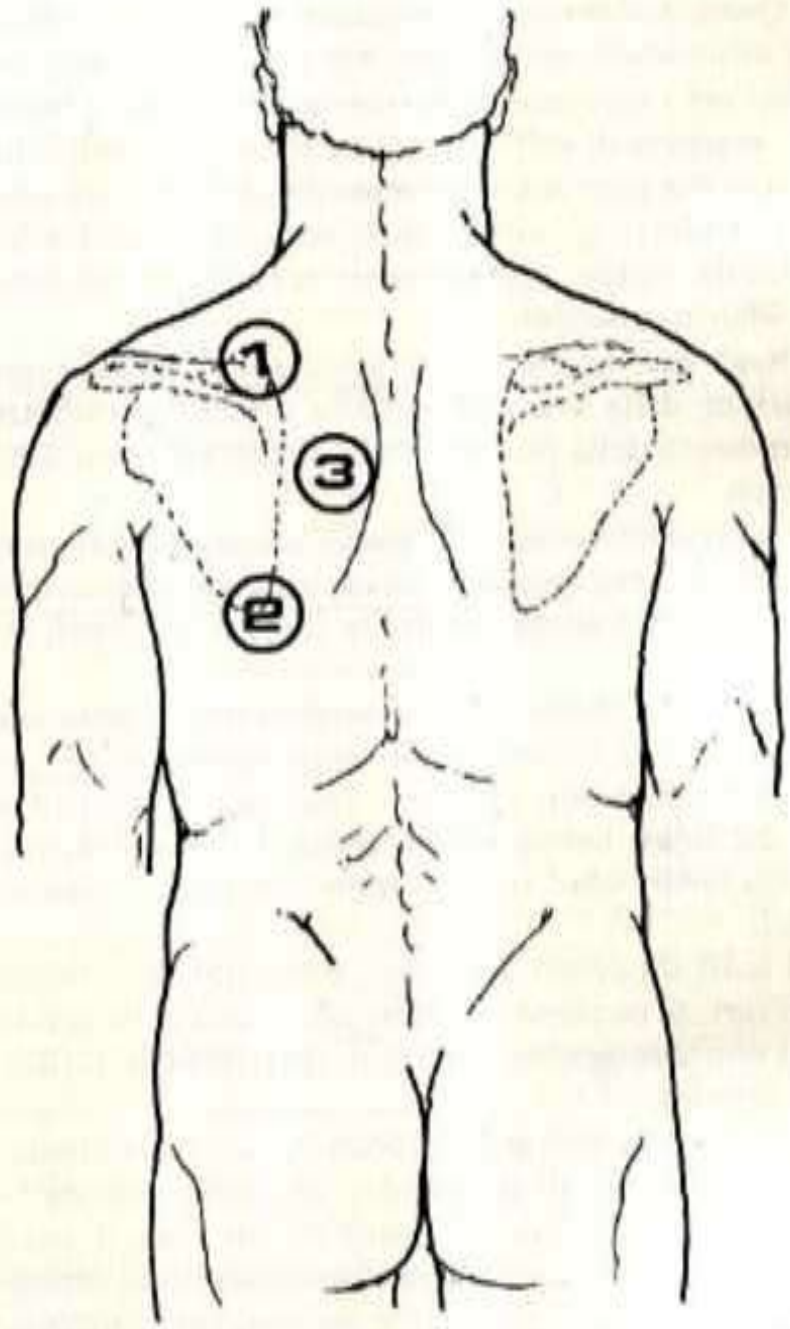

Fig. 9.23. Aree di propagazione dei soffi sulla parete posteriore del torace.

Alcuni AA. definiscono innocenti tutti i soffi funzionali, il che non appare giustificato.

Si preferisce, pertanto, distinguere i soffi in *organici* che, pur se in varia misura, hanno sempre un significato patologico e *soffi anorganici o funzionali*, che vanno suddivisi a loro volta in:

— *soffi funzionali che non hanno significato di cardiopatia: soffi innocenti;*

— *soffi funzionali che hanno significato di cardiopatia*: ad esempio, soffi da disfunzione dei muscoli papillari, da insufficienza funzionale tricuspidale per dilatazione dell'ostio valvolare.

Schematicamente possiamo, pertanto, parlare di:

— soffi organici: patologici

— soffi anorganici o funzionali: a carattere patologico ed a carattere non patologico o innocente.

I soffi funzionali sono per lo più soffi sistolici; i soffi diastolici, pur essendo abitualmente patologici, non sono necessariamente tali.

Soffi innocenti

I soffi innocenti si possono riscontrare in ogni età, ma si presentano di solito nell'infanzia e nell'adolescenza (soprattutto nei longitipi) e nei soggetti con elevato tono simpatico, a cosiddetto "cuore eretistico" e nelle sindromi ipercinetiche.

Si tratta di solito di soffi sistolici, brevi e deboli, proto o mesosistolici, che per lo più si apprezzano lungo la marginosternale sinistra, al II o III spazio intercostale o alla punta.

I soffi sistolici innocenti sono stati distinti in *soffi polmonari o basali* e in *soffi mesocardici-apicali*.

Quelli polmonari originano a livello dell'ostio o dell'infundibolo polmonare, ove si possono creare dei vortici per l'aumento della velocità di circolo; si tratta cioè in genere di soffi "da alta gettata" e quindi tutte le cause che provocano un aumento della gettata possono produrre un soffio innocente polmonare (tachicardia da sforzo, febbre, emorragia, ipertiroidismo, gravidanza, anemie).

Negli stati anemici, alla tachicardia si associa una riduzione della viscosità ematica e nella gravidanza all'aumento della portata si associa un aumento della volemia.

Un *avvallamento dello sterno* o una *colonna dorsale diritta*, che provoca un dislocamento anteriore del cuore, può anche indurre la comparsa di soffi innocenti.

Per i *soffi sistolici apicali* avrebbe importanza una discrepanza di sviluppo delle corde tendinee.

I soffi innocenti sistolici si possono trasmettere ai vasi del collo, hanno una intensità di 2/6 o 3/6, frequenza medio-alta, sono protomesosistolici o mesosistolici.

I soffi innocenti diastolici, come abbiamo detto, sono rari. Si possono ascoltare alla punta nelle condizioni con alta gettata (sindromi ipercinetiche cardiocircolatorie).

Benché non esistano elementi clinici che consentono con sicurezza di distinguere un soffio patologico da uno innocente (naturalmente esclusi i casi in cui il soffio si accompagna a segni clinici indubbi di cardiopatia) vanno tenuti presenti le seguenti *caratteristiche dei soffi innocenti*:

— sono di regola sistolici, ma non occupano tutta la piccola pausa e non coprono il I tono;

— non sono di solito molto intensi (pochi soffi più intensi del grado 3/6 sono innocenti);

— di solito hanno un timbro dolce;

— non si accompagnano a fremito;

— si ascoltano alla punta o più spesso sull'area della polmonare;

— non si irradiano su altri focolai, né oltrepassano la regione precordiale;

— non sono costanti e si modificano spontaneamente. Inoltre, variano con la posizione del corpo (spesso sono più intensi in posizione eretta) e con gli atti respiratori (aumentano in espirazione forzata e diminuiscono nell'inspirazione forzata).

— con lo sforzo o dopo nitrito di amile, si attenuano o scompaiono;

— non si accompagnano a segni radiologici ed elettrocardiografici di cardiopatia.

Comunque, spesso il differenziare dei soffi che hanno significato patologico da quelli che non lo hanno è uno dei problemi più ardui che si presentano al medico.

Significato diagnostico dei rumori endocardici

La valutazione diagnostica di ogni soffio cardiaco richiede anzitutto di stabilire se il soffio è inorganico od organico e, se è organico, precisare la lesione anatomica che lo genera e la sua natura.

In pratica, l'interpretazione dei rumori endocardici si basa sul tempo di comparsa del soffio, sui suoi caratteri intrinseci, sulla sede di massima intensità e sulle modalità di diffusione; l'esame va completato dalla ricerca di eventuali effetti che su di essi possono esplicare la respirazione, la posizione corporea, lo sforzo fisico e talora le prove farmacologiche.

In presenza di un soffio organico talora può essere necessario esaminare i polsi arteriosi e giugulari; l'ecg, il telecuore, completato con l'esame dell'esofago baritato, rientrano nella routine e così pure il fonocardiogramma, che, permettendo una registrazione grafica degli eventi acustici, ne facilita di molto la interpretazione.

Sulla base di questi procedimenti, è possibile nella grande maggioranza dei casi porre una diagnosi esatta. Allorché ciò non è possibile o dovendo procedere ad una valutazione preoperatoria, possono essere indicati: l'apicocardiogramma, il carotidogramma, la registrazione del polso giugulare e l'ecocardiogramma; eventualmente, si dovrà approfondire lo studio dell'emodinamica cardiovascolare ricorrendo all'angiocardiografia ed al cateterismo cardiaco (Fig. 9-24).

È da notare che le registrazioni simultanee dei rumori cardiaci, dei polsi venosi e arteriosi, delle pulsazioni toraciche, delle pressioni intracardiache e degli echi ultrasonici delle valvole e delle pareti cardiache hanno consentito un notevole approfondimento delle conoscenze di fisiopatologia dei toni e dei soffi cardiaci.

Il tempo di produzione dei soffi cardiaci si basa sul rapporto cronologico che essi hanno con i toni, che talvolta possono mascherare e soltanto eccezionalmente sostituire. Come si è già detto, ci si avvale dell'ascoltazione ad orecchio sospeso per ascoltare un tono mascherato dal soffio, ma talora una frequenza assai elevata può ostacolare il riconoscimento temporale dei soffi, specie se si associa una aritmia notevole.

I soffi sistolici possono essere di natura organica o funzionale; i soffi diastolici, invece, sono quasi sempre organici.

Classificazione dei soffi in base ai caratteri acustici

Per l'*intensità* i soffi si possono distinguere in *deboli*, di *media intensità* e *forti*.

La *frequenza* può essere bassa o alta; nei soffi dolci prevalgono le frequenze alte.

Per *la qualità o timbro* un soffio può essere dolce, aspirativo o rude ed addirittura aspro (paragonabile

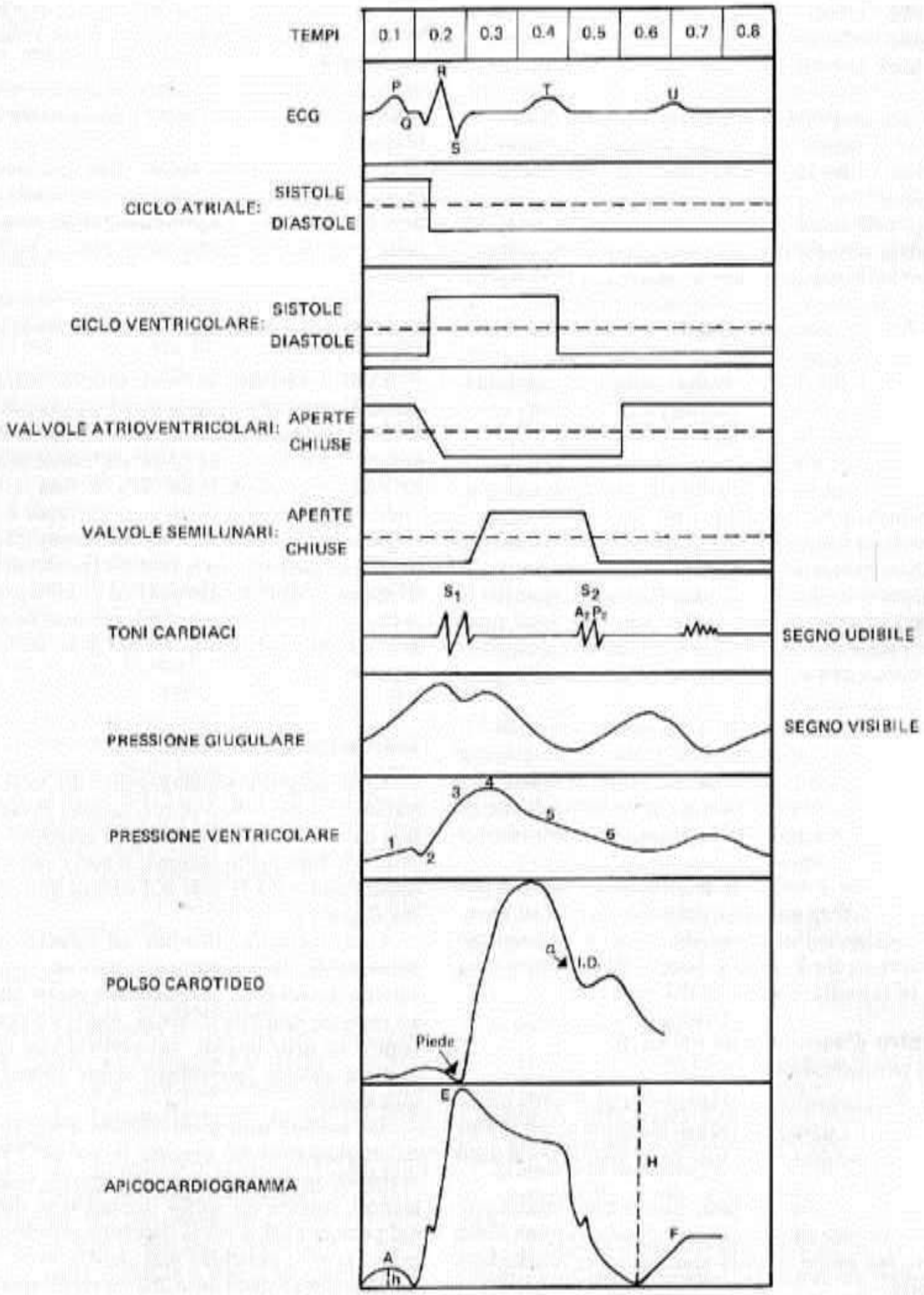

Fig. 9.24. Registrazione in contemporanea: rapporto dei toni cardiaci con gli altri eventi del ciclo cardiaco.

al rumore di lima, di raspa, di sega); i soffi possono avere una risonanza metallica o carattere musicale.

In genere, i soffi a timbro più dolce sono anche più deboli e quelli più aspri sono anche più forti; i rumori metallici possono essere sia forti che deboli.

Circa il valore diagnostico dei vari caratteri dei soffi si può dire che l'intensità e il timbro hanno un valore relativo:

— soffi organici possono essere deboli o forti, ma quelli inorganici abitualmente non sono molto intensi;

— soffi organici possono essere dolci od aspri o raspanti, ma questi ultimi sono sempre organici.

La *qualità musicale* di un soffio è data da oscillazioni regolari e periodiche; quando sono ad alta frequenza (300-500 hertz) hanno carattere pigolante, quando sono a bassa frequenza (100-150 hertz) somigliano al tubare dei colombi.

Un soffio musicale è molto spesso indizio di una lesione organica (origina dalla vibrazione di una corda tendinea o di un lembo valvolare sclerotico o di perforazione valvolare, ecc.), ma carattere musicale talora possono anche assumere i soffi innocenti.

Il *carattere metallico* di un soffio non riveste per lo più particolare significato intrinseco, in quanto suole derivare dalla risonanza di una cavità aerea vicina al cuore (come una voluminosa bolla aerea dello stomaco o uno pneumotorace).

A proposito dell'intensità dei soffi organici da stenosi o da insufficienza, essa in linea di massima aumenta in rapporto all'entità del vizio valvolare, ma per i rumori da stenosi, oltre un certo limite di gravità del vizio torna a diminuire, in quanto diminuisce la formazione di vortici.

Anche per i soffi da insufficienza non si può senz'altro risalire all'entità del vizio in base all'intensità del soffio, influendo molto, oltre che la condizione anatomica che lo genera, la velocità del flusso ematico e la capacità contrattile del miocardio.

Epicentro d'ascoltazione dei soffi e loro propagazione

I rumori organici quasi sempre originano da un vizio valvolare e quindi la sede di massima ascoltazione suole corrispondere con i focolai di ascoltazione degli osti valvolari.

I soffi, così come i toni, non si apprezzano soltanto sui focolai elettivi e le aree di ascoltazione sopra indicati, ma anche su altre aree del cuore o nelle loro vicinanze.

Può, inoltre, accadere che un soffio si ascolti ugualmente bene su due diversi focolai o che si apprezzi meglio in aree che non solo quelle dei focolai di elezione, ma sull'area di irradiazione.

Pertanto, per una esatta individuazione di un soffio è necessario tener conto anche delle modalità della sua propagazione.

La *propagazione* dei soffi soggiace ad alcune regole, che sono state accertate con la fonocardiografia intracavitaria:

— i soffi si propagano nella direzione della corrente sanguigna che li genera (direzione del flusso turbolento);

— si propagano anche attraverso la parete della cavità cardiaca in cui si vengono a produrre e quindi si deve tener conto della proiezione sulla parete toracica delle strutture cardiache nelle quali il soffio ha origine;

— a parità di condizioni, la facilità di propagazione dei soffi è in rapporto diretto con la loro intensità.

Della modalità di propagazione dei soffi si tratterà dettagliatamente a proposito del significato dei rumori sui vari focolai di ascoltazione cardiaca; intanto, da quanto detto si desume come nell'esame dell'ammalato occorra procedere ad una attenta e minuziosa esplorazione acustica dell'area cardiaca e delle aree viciniori, alla ricerca di eventuali rumori, facendo assumere al paziente varie posture (sul dorso e sul fianco sinistro, supina ed eretta) ed in presenza di un reperto positivo ricorrere eventualmente ad altri accorgimenti (atti respiratori, sforzo fisico, prove farmacologiche).

Individuazione dei soffi

Circa il significato diagnostico dei soffi, una volta stabilito il loro tempo di produzione in rapporto alla fase della rivoluzione cardiaca, l'epicentro di ascoltazione e la loro propagazione, si potrà agevolmente desumere quale sia la sede e il tipo di lesione valvolare che li genera.

Così, un soffio sistolico sul focolaio mitralico o tricuspidale, originandosi nel periodo in cui le dette valvole dovrebbero normalmente essere chiuse, starà ad indicare una insufficienza, mentre un rumore diastolico su detti focolai, nel periodo cioè in cui le rispettive valvole dovrebbero essere aperte, indicherà una stenosi.

Un soffio sistolico nel focolaio aortico o polmonare, originandosi nel periodo in cui dette valvole dovrebbero normalmente essere aperte, indicherà una stenosi, mentre un soffio diastolico su detti focolai, nel periodo cioè in cui le rispettive valvole dovrebbero essere aperte, indicherà una insufficienza.

Si tenga ancora conto che un soffio sistolico si può generare per anomalia congenita: così, al centrum cordis in caso di difetto del setto interventricolare; un soffio continuo al II spazio intercostale sinistro nella pervietà del dotto di Botallo; un soffio sistolico aspro al II spazio intercostale sinistro, ma che si irradia ampiamente anche verso destra, nella coartazione dell'aorta.

Classificazione dei soffi su base emodinamica

I soffi vengono classificati in rapporto a vari criteri: localizzazione sulla parete toracica, caratteristiche acustiche, aspetto fonocardiografico.

La classificazione più accettata è quella di Leatham, che distingue i soffi con criteri emodinamici, in base alla loro modalità di origine.

Soffi sistolici

I soffi sistolici si suddividono in due gruppi:

— *soffi olosistolici* (o da rigurgito) risultanti da un *reflusso* attraverso la valvola atrioventricolare (insufficienza mitralica, insufficienza tricuspidale) o attraverso un difetto del setto interventricolare;

— *soffi mesosistolici* o da *eiezione*, originati dal flusso anterogrado attraverso le valvole semilunari, sono in crescendo-decrescendo ed hanno forma di diamante o di rombo.

I soffi sistolici da eiezione possono essere causati da affezioni che provocano:

— stenosi valvolare o sottovalvolare nelle semilunari aortiche o polmonari;

— aumentata velocità o aumentato volume del flusso di eiezione ventricolare;

— vibrazione del tratto iniziale dell'aorta e dell'arteria polmonare con semilunari normali.

Il soffio mesosistolico inizia quando le semilunari si aprono, al termine della contrazione isovolumetrica; pertanto, si ha un breve intervallo tra il I tono e le prime vibrazioni del soffio. Questo aumenta di intensità con l'aumentare della velocità di eiezione, per poi ridursi e terminare prima dell'inizio del secondo tono; ne risulta quindi l'andamento in crescendo-decrescendo, a rombo (Fig. 9-25).

Soffi diastolici

I soffi diastolici si suddividono in:

— soffi da eiezione o mesotelediastolici, prodotti da un flusso anterogrado attraverso le valvole atrioventricolari, per restringimento dell'ostio (stenosi atrioventricolare) o per flusso elevato (iperafflusso atrioventricolare);

— soffi da rigurgito o protodiastolici, prodotti da un flusso retrogrado attraverso le valvole semilunari insufficienti, per deformazione dei veli valvolari o per dilatazione dell'intero anello valvolare. Si tratta di rumori di scarsa intensità e scarsa propagazione.

Tipi principali di soffi

Nella Fig. 9-25 sono riportati i tipi principali di soffi. Essi sono:

1) *Soffio sistolico da rigurgito* (olosistolico): inizia subito dopo il primo tono (S_1) e persiste fino al secondo tono (S_2), che a volte ingloba. È di elevata frequenza e la morfologia più caratteristica è "a nastro". Si riscontra nella *insufficienza mitralica*, nell'*insufficienza tricuspidale*, nel *difetto interventricolare*.

2) *Soffio sistolico da eiezione* (protomesosistolico): inizia un tempuscolo dopo il primo tono, ha morfologia romboidale e frequenza medio-elevata.

Termina prima della componente aortica del II tono se è di origine aortica (stenosi), se invece l'origine è polmonare (stenosi polmonare) la fine del soffio cade prima della componente polmonare del II tono, per cui ne ingloba la componente aortica.

Da ricordare che tanto più la stenosi è serrata, tanto più l'acme del soffio è tardivo (soffio a "diamante" precoce, medio e tardivo).

È riscontrabile nella *stenosi aortica* e *polmonare*, nel *difetto interatriale*, nella *tetralogia di Fallot*, nell'*ipertensione polmonare primitiva* e nel *complesso di Eisenmenger*.

3) *Soffio diastolico da rigurgito* (protomesodiastolico): dovuto a rigurgito delle semilunari, ha frequenza assai elevata, inizia, se l'origine è aortica, subito dopo la componente aortica del II tono, se polmonare subito dopo la componente polmonare. È generalmente fusiforme e decresce in fase telediastolica.

Si riscontra *nella insufficienza aortica* e *polmonare*.

4) *Soffio diastolico da eiezione* (protomesodiastolico): inizia ben distanziato dal II tono ed ha una frequenza medio-bassa. Si osserva nella *stenosi mitralica* e *tricuspidale*, presentando un rinforzo presistolico nel riempimento ventricolare rapido.

5) *Soffio sistodiastolico* (soffio continuo): occupa la sistole, ingloba il II tono e si protrae fino a metà o oltre la diastole. Si rinviene in caso di *pervietà del dotto di Botallo, finestra aorto-polmonare, fistola artero-venosa polmonare* o *coronarica* etc.

Tipi particolari di soffi

1) *Soffio telediastolico* (o presistolico) puntale. Inizia dopo la P dell'E.C.G. e continua fino al I tono; è di ampiezza solitamente modesta e di alta frequenza ed è generato dalla contrazione atriale.

Si riscontra nell'*insufficienza aortica grave* (soffio di Austin-Flint; v. tab. 9-2) e nello *scompenso sinistro*.

2) *Soffio mesodiastolico puntale*: soffio da iperafflusso atrioventricolare. Trattasi di un *rullio* (o rumore di bassa frequenza), diastolico, che inizia subito dopo il III tono (S3): compare a causa di shunt sinistro-destro.

3) *Soffio protosistolico da eiezione puntale*: caratteristicamente protosistolico; di breve durata ed elevata frequenza. Si riscontra nella *pervietà* interventricolare di modesta entità.

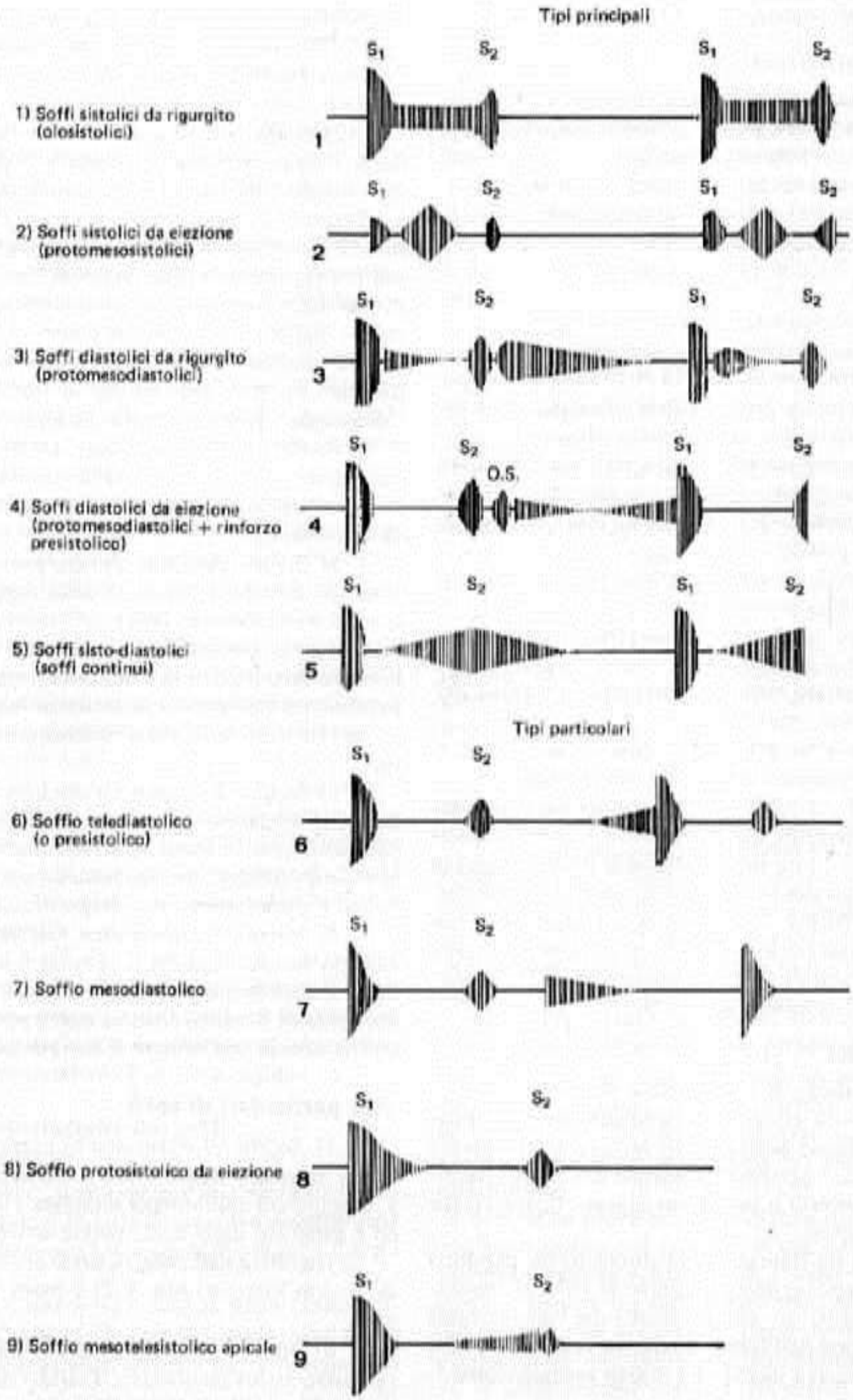

Fig. 9.25. Rappresentazione schematica dei vari tipi di soffi.

4) *Soffio mesotelesistolico puntale*: inizia in mesosistole per aumentare in telesistole, ove spesso è apprezzabile un "click". Si riscontra nella sindrome da *prolasso della mitrale*, ove una disfunzione muscolo-papillare o delle corde tendinee determina un prolasso del lembo valvolare posteriore nell'atrio sinistro in telesistole.

Rumori esocardici

Si distinguono, come si è detto, in *pericardici* ed *extrapericardici*.

Rumori pericardici (sfregamenti pericardici)

Si producono per lo strofinio dei due foglietti pericardici divenuti scabri per la deposizione fibrinosa (malattia reumatica, pericardite acuta benigna, pericardite uremica, infarto miocardico ecc.). La comparsa di un abbondante versamento pericardico fa scomparire lo sfregamento, che poi può ricomparire con il riassorbimento del versamento.

Si ascoltano preferibilmente ai margini dell'area cardiaca, soprattutto lungo il margine sinistro dello sterno, sia durante la sistole che durante la diastole, ma specialmente all'inizio della sistole.

Trattasi di un rumore superficiale, a varia intensità (il rumore è tanto più intenso quanto più ruvida è la superficie pericardica), a timbro aspro o raspante e raramente dolce, incostante. Qualche volta simulano un ritmo a 3 o a 4 tempi.

La differenziazione dai soffi cardiaci si basa sui seguenti caratteri:

— non hanno un rapporto costante con una determinata fase della rivoluzione cardiaca;

— non coprono i toni;

— non si propagano;

— si accentuano con la pressione del fonendoscopio;

— possono variare nei caratteri, nella sede e nella estensione ed anche scomparire, sia spontaneamente che con i cambianenti di posizione del paziente, in rapporto al modificarsi del deposito fibrinoso sui foglietti pericardici ed al loro distaccarsi per la interposizione del versamento;

— si ascoltano meglio in posizione assisa o inclinata in avanti, rispetto al decubito supino;

— si accentuano di solito durante la profonda inspirazione e la manovra di Valsalva (che permettono un maggiore attrito dei due foglietti pericardici) (Fig. 9-26).

In caso di idropneumopericardio (abitualmente dopo pneumoparacentesi di una pericardite essudativa), si può apprezzare un *rumore cosiddetto di mulino*, per lo sciaquio prodotto dai movimenti cardiaci sulla raccolta idroaerea.

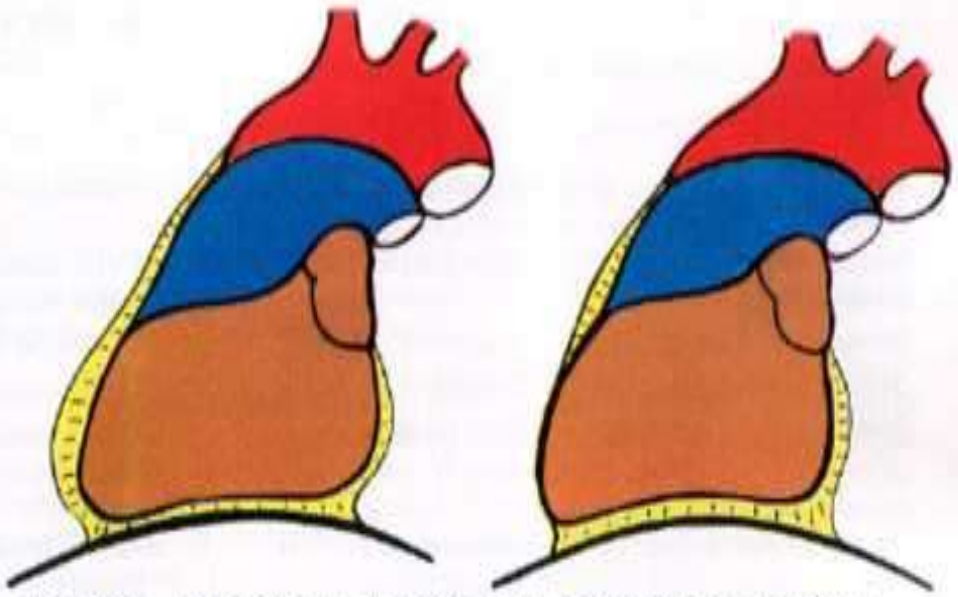

Fig. 9.26. Rapporto tra atti respiratori e comparsa di sfregamento pericardico.

In caso di pericardite costrittiva si possono ascoltare dei *clicks sistolici* e talora il *colpo pericardico* o *rumore di gong* o *knock pericardico*, rumore protodiastolico forte (può superare per intensità i toni cardiaci), legato alla distensione della corazza cardiaca nella fase di riempimento ventricolare. Si verifica 0,08-0,12 sec. circa dopo l'inizio del secondo tono, per cui può venire confuso con uno schiocco di apertura della mitrale o con un galoppo ventricolare protodiastolico.

Rumori extrapericardici

Si distinguono in:

— rumori cardiopolmonari;

— rumori pleuropericardici.

Rumori cardiopolmonari

Si tratta di rumori sistolici, di solito dolci e deboli, che si apprezzano soltanto in una parte della sistole (mesosistolici), in vicinanza del confine sinistro del cuore; sono provocati dalla rapida aspirazione che esercita la contrazione cardiaca e quindi la riduzione di volume, sui lembi polmonari anteriori; scompaiono ascoltando in apnea inspiratoria. Non hanno significato patologico.

Rumori peluropericardici

Si tratta di rumori da sfregamento, provocati dall'attrito tra la pleura mediastinica che ricopre il sacco pericardico e la pleura polmonare o costale, in rapporto sia agli atti respiratori che alle contrazioni cardiache; di solito si ascoltano lungo la marginosternale sinistra. Coincidono con gli atti respiratori e si apprezzano anche durante la apnea, per gli effetti che l'attività del cuore ha sui due foglietti pleurici.

Nella tabella annessa (Tab. 9-1) vengono riportate

TABELLA 9-1 Tempi, sede e diffusione abituale dei soffi

Cardiopatia	*Tempo*	*Sede*	*Diffusione*
Insufficienza mitralica	Sistolico	Punta	Ascella, dorso e talora II-III spazio intercostale dx.
Insufficienza tricuspidale	Sistolico	IV-V spazio intercostale sn. e dx. sulla marginosternale	Punta
Stenosi aortica	Sistolico	II spazio intercostale dx.	Vasi del collo, punta
Stenosi polmonare	Sistolico	II-III spazio intercostale sn.	Fossa giugulare
Insufficienza aortica	Diastolico	II-III spazio intercostale sn.	II spazio intercost. dx. mesocardio, punta
Insufficienza polmonare	Diastolico	II-III spazio intercostale sn.	Punta
Stenosi mitralica	Diastolico	Punta	Punta e mesocardio
Stenosi tricuspidale	Diastolico	IV-V spazio intercostale sn. e dx. sulla marginosternale	Punta
Difetto interventric.	Sistolico	IV-V spazio intercostale sn.	Sui vari focolai
Difetto interatriale	Diastolico (raro) Sistol. (più frequente)	V spazio intercostale sn.	Sottoclaveare sn., dorso (area scapolare sn.)
Coartazione aortica	Sistolico	II spazio intercostale sn.	Sottoclaveare sn.
Pervietà dotto di Botallo	Soffio continuo	II spazio intercostale sn.	Sottoclaveare sn.

TABELLA 9-2: Sedi e caratteristiche dei vari soffi e dei fenomeni acustici associati

Soffi sistolici

Sede — A) *Soffi da eiezione (mesosistolici)*

I. Secondo e terzo spazio intercostale

1) *Stenosi aortica valvolare.* Di solito è più forte a destra dello sterno, ha carattere aspro e la sua durata dipende dal grado della stenosi. Se la stenosi è avanzata, il soffio da eiezione raggiunge l'acme dopo la metà della sistole e la chiusura delle semilunari aortiche può avvenire dopo quella della polmonare (sdoppiamento paradosso di S_2).

2) *Stenosi aortica sopravalvolare.* Si verifica di solito in bambini o in giovani adulti e può essere associata a ritardo mentale ed ipoevolutismo somatico (sindrome di Williams). Il soffio si irradia meglio verso la parte destra del collo e la pressione arteriosa sistolica è più elevata al braccio destro (di circa 15 mmHg).

3) *Stenosi aortica sottovalvolare.* Al soffio sistolico (al II spazio intercostale dx ed al III spazio intercostale sin.) è spesso associato un soffio da insufficienza aortica; di solito non è presente un click d'eiezione aortica.

4) *Stenosi valvolare polmonare.* Questo soffio è di solito più intenso a sinistra dello sterno. È associato un click di eiezione, che si riduce e scompare con l'inspirazione e si accentua durante l'espirazione.
Quanto più l'orificio è ristretto, tanto maggiore è la durata del soffio e più tardivo l'acme della sua intensità; nella stenosi grave si ha sdoppiamento ampiamente spaziato di S_2 (per chiusura ritardata della polmonare con componente polmonare P_2 debole).

5) *Stenosi polmonare infundibolare.* Il soffio si ascolta meglio al terzo spazio intercostale sinistro. Di solito non è associato un click di eiezione e la componente polmonare del II tono di solito è assente.

6) *Coartazione dell'aorta.* Si ascolta un soffio aspro, ampiamente diffuso, più intenso al secondo spazio intercostale sinistro. Questo soffio può anche essere udito posteriormente nella regione interscapolovertebrale sinistra e anteriormente sotto la clavicola sinistra. Il soffio è di solito associato a ipertensione arteriosa sistemica e a polsi femorali ridotti o assenti.

7) *Comunicazione interatriale.* Il soffio si ascolta lungo la marginosternale sinistra, per lo più non associato a fremito. Il soffio deriva da aumento del flusso attraverso le semilunari polmonari e la dilatazione dell'arteria; è spesso associato a sdoppiamento fisso del secondo tono. Si può associare a rumore mesodiastolico al margine inferiore sinistro dello sterno, da stenosi tricuspidale relativa.

TABELLA 9-2: *(continuazione)*

Sede		
	8)	*Soffio da flusso.* Un soffio a destra può originare da aumento della gittata sistolica o da aumentata velocità di eiezione ventricolare Sx, senza ostruzione valvolare aortica emodinamicamente significativa. Un soffio a sinistra da eiezione polmonare, di breve durata, può essere causato pure da aumento del flusso; è caratteristico in questi casi (soffi innocenti) una normalità della componente polmonare del II tono.
II. Secondo-quinto spazio intercostale dx	1)	*Stenosi subaortica ipertrofica idiopatica* (SSII). Questo soffio si ascolta meglio nella parte inferiore del precordio di destra e di solito non si irradia bene alle carotidi. Il velo anteriore della mitrale è spinto durante la sistole verso il setto interventricolare molto ipertrofico ed entro la via di efflusso del ventricolo sinistro, che risulta ristretto, derivandone anche un certo grado di insufficienza mitralica. Il soffio risulta pertanto prolungato, associandosi all'ostruzione all'efflusso del ventricolo sinistro una quota di reflusso mitralico. Il grado dell'ostruzione è influenzato dalle dimensioni del ventricolo sinistro: così, di solito il soffio aumenta con la manovra di Valsalva e l'ortostatismo (che riducono le dimensioni del ventricolo), mentre si attenua con lo squatting improvviso (che causando un incremento del ritorno venoso, della pressione arteriosa media e della pressione sistolica del ventricolo sinistro, aumenta le dimensioni del ventricolo e riduce l'ostruzione).
III. Apice	1)	*Stenosi aortica valvolare.* Talora questo soffio, piuttosto che alla base, è più forte all'apice, per cui la sua differenziazione dall'insufficienza mitralica può risultare più difficile.
	2)	*Insufficienza mitralica da disfunzione dei muscoli papillari.* Questo soffio è spesso del tipo da eiezione: comincia dopo il primo tono, raggiunge l'acme in mesosistole e termina prima del secondo tono; talora è olosistolico (e quindi non ha i caratteri del soffio sistolico da eiezione).
		B) *Soffi da rigurgito (olosistolici)*
I. Quarto-quinto spazio intercostale sinistro sulla marginosternale	1)	*Insufficienza tricuspidale.* Questo soffio aumenta tipicamente con l'inspirazione (segno di Rivero-Carvalho) e l'inalazione di nitrito di amile (che aumentano il ritorno venoso) ed è associato con una onda atriale "v" prominente del polso venoso giugulare (la cui ampiezza è in rapporto diretto con il volume del reflusso).
	2)	*Comunicazione interventricolare.* Il soffio (*soffio di Roger*) origina dal passaggio di sangue dal ventricolo sinistro al destro, non ha modificazioni respiratorie fasiche e spesso si associa a fremito sistolico lungo la margino-sternale sinistra. Il soffio può presentare un'accentuazione mesosistolica, per la coesistenza di un soffio da eiezione, causato dall'aumentato flusso attraverso l'arteria polmonare. In caso di piccola pervietà della parte muscolare del setto, il soffio può essere limitato alla parte iniziale della sistole, in quanto il flusso viene interrotto dalla contrazione della muscolatura settale.
II. Apice	1)	*Insufficienza mitralica cronica* (reumatica e/o da endocardite infettiva), di regola non si può stabilire un rapporto diretto tra intensità del soffio ed entità del riflusso; questo può meglio desumersi dal grado di dilatazione dell'atrio e del ventricolo sinistro. In genere, il I tono è debole. Il soffio si propaga all'ascella. La somministrazione di farmaci ipertensivi (fenilefrina) o il test da sforzo isometrico con "hand grip", aumentando la pressione ventricolare sinistra, aumentano il riflusso e l'intensità del soffio; la somministrazione di nitrito di amile, abbassando le resistenze periferiche e la pressione ventricolare fa diminuire il riflusso e l'intensità del soffio. Può comparire un soffio diastolico da iperaflusso (v. appresso).
	2)	*Insufficienza mitralica da rottura delle corde tendinee* (da infarto miocardico, da endocardite batterica, idiopatica); si ha un soffio olosistolico di rigurgito da incontinenza valvolare (la valvola ciondola nella cavità atriale); talora il soffio può assumere un carattere da eiezione.

TABELLA 9-2: *(continuazione)*

Soffi sistolici	
Sede	*Soffi da rigurgito (olosistolici)*
	3) *Insufficienza mitralica secondaria a disfunzione dei muscoli papillari* (infarto, miocarditi, endocarditi). Come già detto, il soffio, che spesso è olosistolico da riflusso, può talora assumere un carattere da eiezione. 4) *Insufficienza mitralica "relativa"*: è dovuta a insufficienza ventricolare sinistra con sfiancamento dell'ostio mitralico e retrazione relativa dei muscoli papillari per l'allungamento della cavità ventricolare. 5) *Insufficienza mitralica in associazione a stenosi subaortica ipertrofica idiopatica o associata a mixoma dell'atrio sinistro.* 6) *Soffio sistolico tardivo da rigurgito mitralico.* Si può apprezzare all'apice un soffio sistolico "tardivo" da riflusso mitralico ad inizio ritardato; esso abitualmente è originato da insufficienza dinamica della mitrale (da sovrabbondanza di tessuto delle vele mitraliche, da allargamento e da assottigliamento delle corde tendinee, da disfunzione di un muscolo papillare): i lembi mitralici, che si chiudono bene nella parte iniziale della sistole, diventano invece insufficienti allorché la pressione ventricolare si innalza, *facendo prolassare nell'atrio una parte della valvola.* In questi casi al soffio telesistolico si associa un click mesosistolico. Questo soffio ha inizio più precoce dopo Valsalva (che fa diminuire le dimensioni del cuore); si attenua ed ha inizio più precoce dopo inalazione di nitrito di amile; dopo accovacciamento rapido compare con ritardo o non compare affatto.

Soffi diastolici	
Sede	A) *Soffi da rigurgito (protodiastolici in decrescendo)*
I. Secondo-terzo spazio intercostale sinistro o destro	1) *Insufficienza aortica (I.A.).* È un soffio dolce di debole intensità che inizia immediatamente dopo il secondo tono, raggiungendo subito la sua massima intensità, per poi gradualmente attenuarsi (man mano che diminuisce la pressione aortica diastolica). Generalmente i soffi da insufficienza aortica valvolare si ascoltano meglio alla margino-sternale sinistra, mentre quelli da insufficienza aortica dovuti a malattie della porzione iniziale dell'aorta (aortite leutica, sindrome di Marfan) si ascoltano meglio sulla margino-sternale destra; il soffio si ascolta bene anche alla punta. L'ascoltazione del soffio è facilitata in espirazione forzata, a paziente in posizione eretta ed inclinato in avanti, meglio ancora con gli arti superiori sollevati ai lati del capo. Le manovre atte ad aumentare la pressione arteriosa (handgrip isometrico, accovacciamento rapido, somministrazione di fenilefrina), aumentando il gradiente tra aorta e ventricolo, intensificano il soffio. Nell'I.A. di grado elevato, poiché la gittata sistolica ventricolare aumenta notevolmente, oltre al soffio diastolico può comparire un forte soffio sistolico da eiezione sull'aorta (soffio sistolico di accompagnamento per iperaflusso), realizzandosi in definitiva un soffio di va e vieni). (V. appresso soffio di Austin-Flint). 2) *Insufficienza delle valvole polmonari* (di solito secondaria a dilatazione dell'anello valvolare, causata da ipertensione dell'arteria polmonare; più raramente da malformazione congenita della valvola). Questo soffio si sente solitamente meglio a sinistra dello sterno. I suoi caratteri sono simili a quelli del soffio da insufficienza aortica.

TABELLA 9-2 *(continuazione)*

Sede	B) *Soffi diastolici a bassa frequenza (rullii)*
II. Terzo-quarto spazio intercostale sinistro	1) *Pervietà interatriale.* Il soffio mesodiastolico deriva dall'aumento di flusso attraverso la tricuspide (v. sopra soffi sistolici da eiezione A, 7).
III. Quarto-quinto spazio	1) *Stenosi della tricuspide* (reumatica o da mixoma atriale destro). Soffio mesotelediastolico prevalentemente a sinistra, che diviene più forte durante l'inspirazione e con le manovre che aumentano il ritorno venoso all'atrio destro (elevazione passiva degli arti, accovacciamento rapido). In presenza di un ritmo sinusale, l'onda "a" del flebogramma è un indizio importante di stenosi tricuspidale.
	1) *Stenosi mitralica.* Soffio mesotelediastolico di bassa frequenza, a sinistra, che segue immediatamente dopo lo schiocco di apertura della mitrale (se questo è presente), con accentuazione presistolica (da aumento della pressione atriale oltre che da sistole atriale, per cui può talora persistere nella fibrillazione atriale). Spesso il soffio si ascolta meglio mettendo il paziente in decubito laterale sinistro, ascoltando direttamente al di sopra del punto di massima intensità dell'itto. La durata del soffio diastolico costituisce un indice della severità della stenosi, mentre la sua intensità dipende dal flusso (se questo è assai scarso non si ascolta il soffio). Sul focolaio della polmonare si può apprezzare un rumore diastolico dolce (*soffio di Graham - Still*) da insufficenza funzionale delle semilunari, conseguente ad ipertensione polmonare.
	2) *Soffio di Austin-Flint.* Talora nell'insufficienza aortica si può ascoltare un *rullio telediastolico puntale* di breve durata, a bassa frequenza. Questo soffio viene attribuito a parziale ostruzione della mitrale per sollevamento del suo lembo settale dovuto al reflusso. Il soffio di Austin-Flint può simulare una stenosi mitralica, della quale sono caratteristiche un primo tono forte, uno schiocco d'apertura, un'ipertrofia del ventricolo destro.
	3) *Soffio da iperafflusso atrio-ventricolare* «Complesso o rullio S_1». Talora nell'insufficienza mitralica emodinamicamente importante può comparire un breve rullio diastolico puntale, che segue il terzo tono; esso riflette un'ostruzione relativa della mitrale legata alla notevole entità del flusso retrogrado. Questo soffio da iperaflusso si può anche avere nel blocco A/V completo a frequenza assai bassa, negli ampi shunts sinistro-destra (pervietà del setto interventricolare e nella pervietà del dotto di Botallo). Si differenzia dai soffi valvolari di origine organica per l'assenza dello schiocco di apertura e del rinforzo presistolico.
	4) Un mixoma atriale sinistro può anche produrre un soffio che simula una stenosi mitralica, ma che non è di solito associato ad uno schiocco di apertura della mitrale.

Soffi continui

Sede	
	I soffi continui hanno tipicamente una genesi vascolare. Allorché si viene a creare un gradiente continuo tra una sezione ad alta pressione ed una a bassa pressione, si verifica un flusso continuo (pervietà dotto arterioso di Botallo, anastomosi tra vasi bronchiali e vasi polmonari, fistole artero-venose polmonari o del circolo generale, ecc.) che provocano un soffio che inizia durante la sistole e continua nella diastole superando il secondo tono; il massimo di intensità di solito si verifica nell'ultima parte della sistole, allorché il gradiente è più elevato e maggiore la velocità del flusso. La sede di maggiore intensità del soffio costituisce un indizio prezioso ai fini di stabilire la probabile sede di origine del soffio (nella pervietà del dotto di Botallo ha sede nel II spazio intercostale sin. e si propaga nella regione sottoclaveare); molto spesso però la vera natura verrà chiarita soltanto dall'esame angiografico. Dai veri soffi continui vanno distinti i *soffi sisto-diastolici*; abbiamo già visto come alcune affezioni cardiache possano provocare dei soffi che occupano sia la sistole che la diastole: così, l'insufficienza aortica associata a pervietà del setto interventricolare; così, l'insufficienza aortica importante, oltre al soffio diastolico, può causare un soffio sistolico sull'aorta; così, infine, un'insufficienza mitralica importante può associarsi ad un rullio diastolico da iperafflusso. Di solito il soffio sisto-diastolico si differenzia da quello continuo, in quanto nel primo si suole avere interruzione tra le due componenti, le quali spesso diversificano per qualità ed un caratteristico effetto di va e vieni.

in modo assai schematico, ai fini di un primo orientamento diagnostico, la sede elettiva di ascoltazione e la diffusione dei vari soffi nelle principali condizioni morbose (Tab. 9-1). Successivamente viene anche riportata una descrizione più detttagliata delle caratteristiche dei vari soffi e dei fenomeni acustici associati, utile ai fini del loro riconoscimento, con brevi richiami di fisiopatlogia e con qualche elemento di diagnostica differenziale (Tab. 9-2). Delle alterazioni del ritmo cardiaco e dei relativi reperti ascoltatori diremo oltre, nel paragrafo dedicato ai caratteri del polso e nel capitolo XI, nella parte dedicata alla fonocardiografia ed all'elettrocardiografia.

Modificazioni emodinamiche indotte dall'attività respiratoria

Appare opportuno esaminare in dettaglio le modificazioni emodinamiche indotte dall'attività respiratoria e dalla prova di Valsalva e di Müller; esse sono state sommariamente ricordate nella tabella 9-3.

Nell'*inspirazione* di verifica:

— aumento della pressione negativa intratoracica;

— diminuzione della pressione nelle cavità destre del cuore;

— aumento del volume e della velocità del ritorno venoso al ventricolo dx;

— aumento della gittata del ventricolo dx;

— diminuzione del riempimento delle cavità sinistre e della gittata cardiaca del ventricolo sinistro;

— diminuzione della pressione arteriosa sistemica.

Durante la *espirazione* si verificano modificazioni in senso opposto.

Durante l'inspirazione il cuore tende a verticalizzarsi e spesso ruota in senso orario sul suo asse longitudinale, le cavità destre proiettandosi su una maggiore superficie precordiale.

Allorché vi è un ingrandimento del ventricolo sinistro il cuore nell'inspirazione può ruotare in senso antiorario e il ventricolo sinistro si proietta verso destra, su una maggiore superficie precordiale.

Il soffio da insufficienza tricuspidale si accentua durante la inspirazione (fenomeno di Rivero-Carvalho; occorre fare eseguire inspirazioni profonde e ripetute).

Manovra di Valsalva

Consiste in una espirazione forzata a glottide chiusa, protratta per 20-30''. Essa provoca aumento della pressione intratoracica, cui consegue nel settore destro:

— aumento della pressione venosa, della pressione nelle cavità destre e nell'arteria polmonare e pertanto accumulo di sangue nel sistema venoso (turgore delle giugulari) e diminuzione del riempimento delle cavità destre, con abbassamento della gittata del ventricolo destro.

Nel settore sinistro si verifica:

— inizialmente spremitura della riserva polmonare, con lieve aumento del riempimento e della gittata del ventricolo sinistro;

— aumento dell'ampiezza del polso arterioso e della pressione sistolica e diastolica;

— successivamente diminuzione dell'ampiezza del polso arterioso e della pressione sistolica, mentre la diastolica resta alta per aumento delle resistenze periferiche; tarchicardia riflessa. L'ombra cardiaca si riduce di volume.

Dopo la prova (fase di rilasciamento), abbassandosi la pressione intratoracica, si verifica:

— brusca caduta della pressione nelle vene, nelle cavità destre e nell'arteria polmonare, con rapido riempimento delle cavità destre ed aumento della gittata del ventricolo destro;

— aumento della riserva inspiratoria polmonare;

— riduzione del riempimento e della gittata del ventricolo sinistro;

— caduta della pressione arteriosa sistemica e riduzione di frequenza del polso arterioso.

Si verifica poi un progressivo aumento del riempimento e della gittata del ventricolo sinistro, con innalzamento della pressione sistolica e della diastolica, per aumento delle resistenze periferiche ed aumento dell'ampiezza del polso, che si riportano a valori superiori a quelli di prima della prova (overshoot), con bradicardia riflessa.

Durante la prova di Valsalva si rinforzano precocemente i soffi sistolici e diastolici tricuspidali e polmonari, i soffi continui da fistole artero-venose

TABELLA 9-3: Effetti indotti da manovre e farmaci sui toni e soffi cardiaci

Manovre o farmaci	*Modificazioni emodinamiche*	*Effetti sui reperti acustici*
Inspirazione	Aumento del volume e della velocità del ritorno venoso al V.D.; aumento della gittata del V.D.; aumento della pressione A.P.	Sdoppiamento di S_2; accentua il soffio della ST e della IT.
Valsalva	Fase di sforzo: incrementa la pressione venosa e la pressione dell'A.P.; riduce il ritorno venoso, le dimensioni del cuore e la pressione arteriosa sistemica; tachicardia riflessa.	Accentua il soffio della SSI; inizio più precoce del click e del SS nel PM; riduce il soffio nella SA e SP.
	Fase di rilasciamento: aumento brusco del ritorno venoso prima al cuore destro, poi al sinistro, diminuzione pressione venosa e dell'arteria polmonare.	Si accentuano i soffi della IT, ST, SP e più tardivamente anche della SM, SA, IM; aumenta la distanza A_2-P_2; si accentuano S_3 ed S_4.
Contrazione isometrica della mano (hand grip)	Aumenta la frequenza cardiaca, la portata cardiaca e la pressione arteriosa.	Accentua i soffi della IM, SM, ST, IA; accentua S_3 ed S_4.
Stimolazione del seno carotideo	Riduce la frequenza cardiaca.	Consente di ben localizzare S_3 ed S_4; separa il galoppo di sommazione in S_3 ed S_4.
Posizione eretta rapida	Riduce il ritorno venoso e le dimensioni del cuore.	Accentua il soffio della SSI; anticipa SS del PM; aumenta l'intervallo S_2-SA; attenua S_3 ed S_4.
Elevazione passiva degli arti inferiori	Aumenta il ritorno venoso, la pressione venosa centrale, le dimensioni del cuore e la gittata sistolica.	Accentua i soffi della IT, ST, SP, SA; riduce il soffio della SSI; ritarda SS nel PM; accentua S_3 ed S_4.
Accovacciamento rapido	Accentua il ritorno venoso, le dimensioni del cuore, la pressione arteriosa.	Accentua i soffi della IM, IA; riduce il soffio della SSI.
Fenilefrina	Vasocostrittore: aumenta la pressione arteriosa; bradicardia riflessa; riduce la portata cardiaca.	Accentua i soffi della IM, IA, PSV e DAP; diminuisce il soffio della SSI.
Nitrito d'amile	Vasodilatatore: riduce la pressione arteriosa sistemica e la pressione sistolica del V.S.; aumenta in via riflessa la frequenza cardiaca e la velocità di eiezione; aumenta il ritorno venoso e la portata cardiaca; non modifica la pressione dell'A.P.	Accentua i soffi della IT, SM, ST, SA, SSI, SP, PSV; inizio più precoce del SS nel PM; diminuisce il soffio della IM, IA, PSV, di Austin Flint e della tetralogia di Fallot.

S_2, S_3, S_4 = secondo, terzo e quarto tono; SAM = schiocco d'apertura della mitrale; SAT = schiocco d'apertura della tricuspide; IA, IP, IM, IT = insufficienza aortica, polmonare, mitralica e tricuspidale; SA, SP, SM, ST = stenosi aortica, polmonare, mitralica, tricuspidale; SSI = stenosi sub-aortica ipertrofica; PSV = pervietà del setto interventricolare; DAP = dotto arterioso pervio; AP = arteria polmonare; SS nel PM = soffio sistolico nel prolasso della mitrale; CE = click da eiezione.

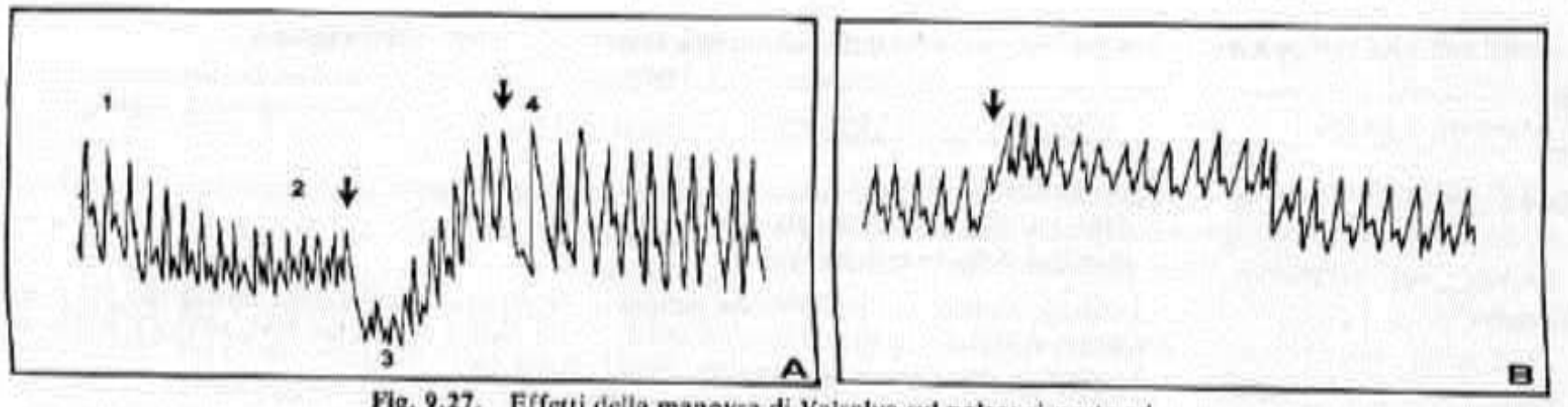

Fig. 9.27. Effetti della manovra di Valsalva sul polso: risposta ad onda quadra.

polmonari e più tardivamente il soffio da comunicazione interventricolare, quelli aortici e mitralici.

Nell'insufficienza cardiaca e nella pericardite costrittiva, invece della caduta della pressione arteriosa durante la fase espiratoria e dell'elevazione pressoria (overshoot) nella fase di post-pressione, si ha il comportamento opposto (elevazione nella fase espiratoria ed abbassamento subito dopo la prova). Nello scompenso cardiaco suole mancare la caduta della pressione sistemica e si ha la caratteristica *risposta ad onda quadra* (Fig. 9-27).

Da quanto detto ne deriva che la manovra di Valsalva deve essere eseguita con prudenza nei casi di insufficienza cardiaca congestizia, di severa ipertensione arteriosa e di alterazioni dell'irrorazione coronarica o cerebrale.

Manovra di Müller

È l'inverso della precedente: consiste nel compiere una inspirazione forzata contro una resistenza. Si hanno gli effetti opposti a quelli della manovra di Valsalva (rispetto alla quale viene meno usata).

ESAME FISICO DEI VASI

ARTERIE

Il sistema arterioso, deputato al trasporto di sangue e ossigeno ai tessuti, ha la funzione di sistema di resistenza, che regola la distribuzione del flusso sanguigno agli organi e mantiene la pressione di perfusione.

Le grandi arterie accolgono circa l'8% del volume del sangue, mentre le piccole arterie il 5%, le arteriole il 2% e i capillari il 5%.

In condizioni normali nei soggetti con scarso pannicolo adiposo, specie allorché esiste ipercinesia circolatoria (sforzi fisici, emozioni, stati febbrili, ipertiroidismo, insufficienza aortica, anemia grave, gravidanza), le pulsazioni delle arterie possono rendersi palesi, soprattutto nei tratti ove esse decorrono più superficialmente.

In condizioni patologiche l'ispezione consente di raccogliere dati preziosi circa lo stato delle arterie.

Così, possono esse presentarsi serpiginose, apparendo come cordoni tortuosi, pulsanti, allungati a causa della perdita di elasticità per fenomeni sclerotici.

Una pulsazione al giugulo si ha per dilatazione od allungamento dell'arco dell'aorta (per aterosclerosi o per lues), ma può anche verificarsi occasionalmente in un'aorta normale, per concitazione cardiaca.

Le pulsazioni delle arterie periferiche divengono assai vistose nell'*insufficienza aortica* (a causa del brusco scarto tra pressione sistolica elevata e pressione diastolica bassa, rispettivamente per l'accresciuta gittata sistolica e il riflusso ventricolare diastolico): *danza delle arterie*. Questa è meglio apprezzabile nelle arterie superficiali del collo e degli arti di un certo calibro (carotidi, omerali) ed, a parità di altre condizioni emodinamiche, è più vivace allorché l'elasticità dei vasi è mantenuta e quindi nei soggetti giovani.

Nell'insufficienza aortica si possono apprezzare delle oscillazioni ritmiche del capo sincrone con l'attività cardiaca, in genere dall'avanti all'indietro (*segno di De Musset*, dal nome del paziente che presentava questo segno).

Sono da considerare equivalenti le oscillazioni ritmiche dall'interno verso l'esterno degli arti superiori, protesi in avanti in supinazione (*segno di M. Ascoli*), le oscillazioni della gamba quando è accavallata sull'altra o della lingua protrusa.

Nell'insufficienza aortica, inoltre, si può apprezzare *il polso capillare di Quincke*: esercitando una lieve pressione sull'unghia di un dito si nota sul letto ungueale un ritmico susseguirsi di arrossamento ed impallidimento; lo stesso fenomeno si può osservare pressando sul labbro con un vetrino.

Equivalente di questi fenomeni è l'*hippus circolatorio*: un ritmico susseguirsi di ampliamento e restringimento della pupilla.

Pulsazioni ben visibili delle arterie intercostali dilatate, in quanto fanno parte del circolo collaterale arterioso, si possono osservare nella coartazione dell'aorta (stenosi congenita dell'aorta nella regione dell'istmo).

Pulsazioni, a volte assai vistose, a carattere espansivo si hanno in caso di dilatazione aneurismatica di un vaso.

PALPAZIONE

L'esplorazione palpatoria delle arterie equivale fondamentalmente all'*esame del polso radiale*: è un esame che va eseguito preliminarmente dopo l'esame obbiettivo generale.

Occorre palpare le pareti delle arterie accessibili per ricercare un eventuale ispessimento, una tortuosità, una conformazione a trachea di pollo e saggiarne la pulsatilità e l'ampiezza: le succlavie (nella fossa sopraclavicolare), l'omerale (sulla faccia mediale del braccio, nel solco tra il bicipite e il tricipite), la radiale (il polso posto medialmente all'estremità distale del radio), l'ulnare (il polso posto lateralmente all'estremità distale dell'ulna), l'aorta addominale (profondamente tra apofisi xifoide ed omobelico), le iliache comuni (al di sopra del legamento inguinale), nel suo punto di mezzo), le femorali (subito al di sotto dei legamenti inguinali, a metà tra spina iliaca anteriore-superiore e tubercolo del pube), le poplitee (nel cavo popliteo), le tibiali posteriori (nel solco tra malleolo tibiale e tendine di Achille), le pedidie (sul dorso del piede, lateralmente al tendine dell'estensore lungo dell'alluce).

Si riserva particolare attenzione all'esame del polso radiale, essendo l'arteria radiale superficiale e poggiando su un piano osseo che la rende facilmente esplorabile.

Per ricercare la pervietà rispettivamente dell'arteria radiale ed ulnare si ricorre alla *prova di Allen*: si procede alla compressione alternativamente dell'arteria radiale e dell'ulnare e si vede se la cute del palmo della mano resta normalmente colorata o diviene pallida; è ovvio che in quest'ultimo caso è venuto a mancare il flusso ematico dell'altra arteria, la quale quindi non è pervia.

La stessa prova si utilizza per ricercare la pervietà della pedidia e della tibiale posteriore.

Per esplorare il polso radiale di destra si impiega la mano sinistra e per quello di sinistra si impiega la mano destra.

La palpazione va eseguita con i polpastrelli di tre dita della mano (indice, medio ed anulare, che vengono applicate sull'arteria al di sopra dell'articolazione radio-carpica), mentre il pollice stringe il polso dorsalmente (Fig. 9-28).

Il polso viene percepito come un sollevamento della parete arteriosa in rapporto all'arrivo dell'onda sfigmica (che progredisce in virtù della sistole cardiaca e dell'elasticità dei grossi vasi arteriosi), seguito da un arretramento.

Il fenomeno è ben documentabile nello *sfigmogramma periferico* (Fig. 9-29); in esso si registra una

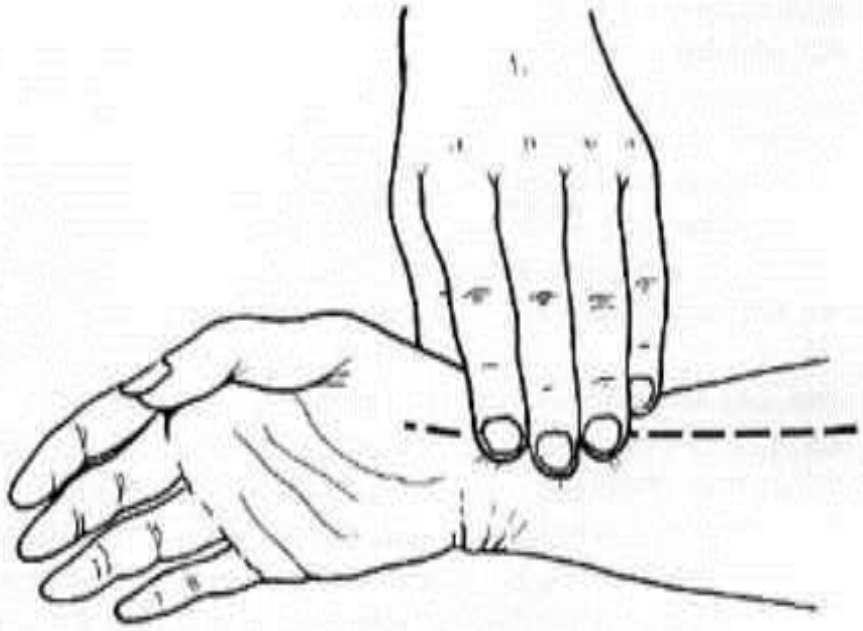

Fig. 9.28. Metodica della palpazione del polso radiale.

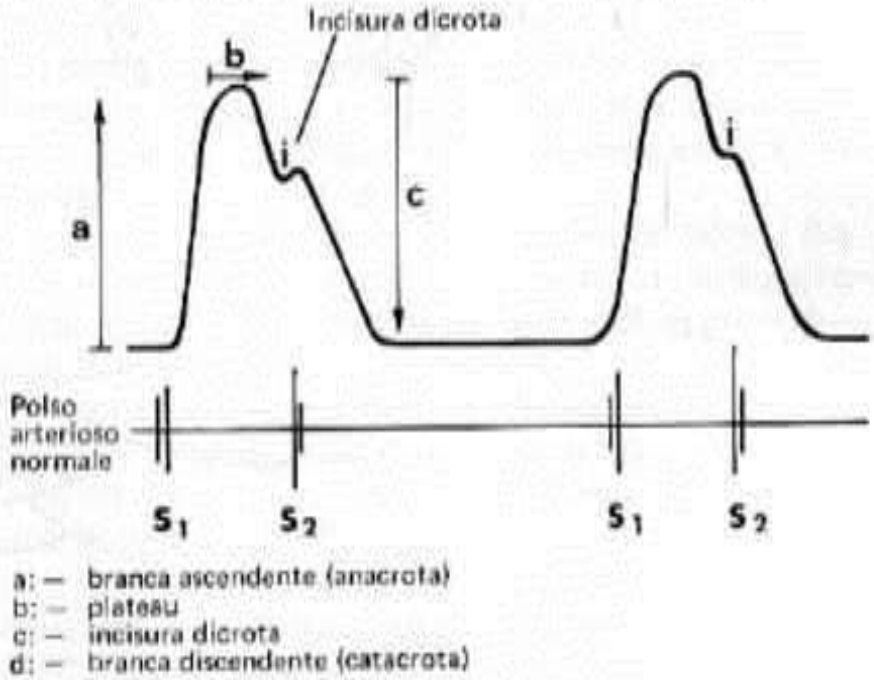

Fig. 9.29. Sfigmogramma periferico normale.

branca ascendente o anacrota, un plateau di varia durata ed una branca discendente o *catacrota*, nella quale si inserisce una piccola incisura (*incisura dicrota*), subito seguita da un più piccolo sollevamento (*onda dicrota*). L'incisura dicrota è prodotta dalla chiusura delle semilunari aortiche, che provoca una lieve onda negativa nei grossi vasi arteriosi per l'interruzione della "vis a tergo" della contrazione ventricolare, cui segue un rimbalzo della colonna sanguigna che provoca l'onda positiva dicrota.

La Fig. 9-30 indica le modalità di esplorazione dei vari polsi arteriosi periferici.

Palpando la radiale, se si esercita con l'anulare, che trovasi a monte, una pressione sull'arteria, le altre due dita possono cogliere il momento in cui scompare la pulsazione. A seconda dell'intensità della compressione che occorre esercitare per fare scomparire il polso, l'osservatore esercitato può desumere se la pres-

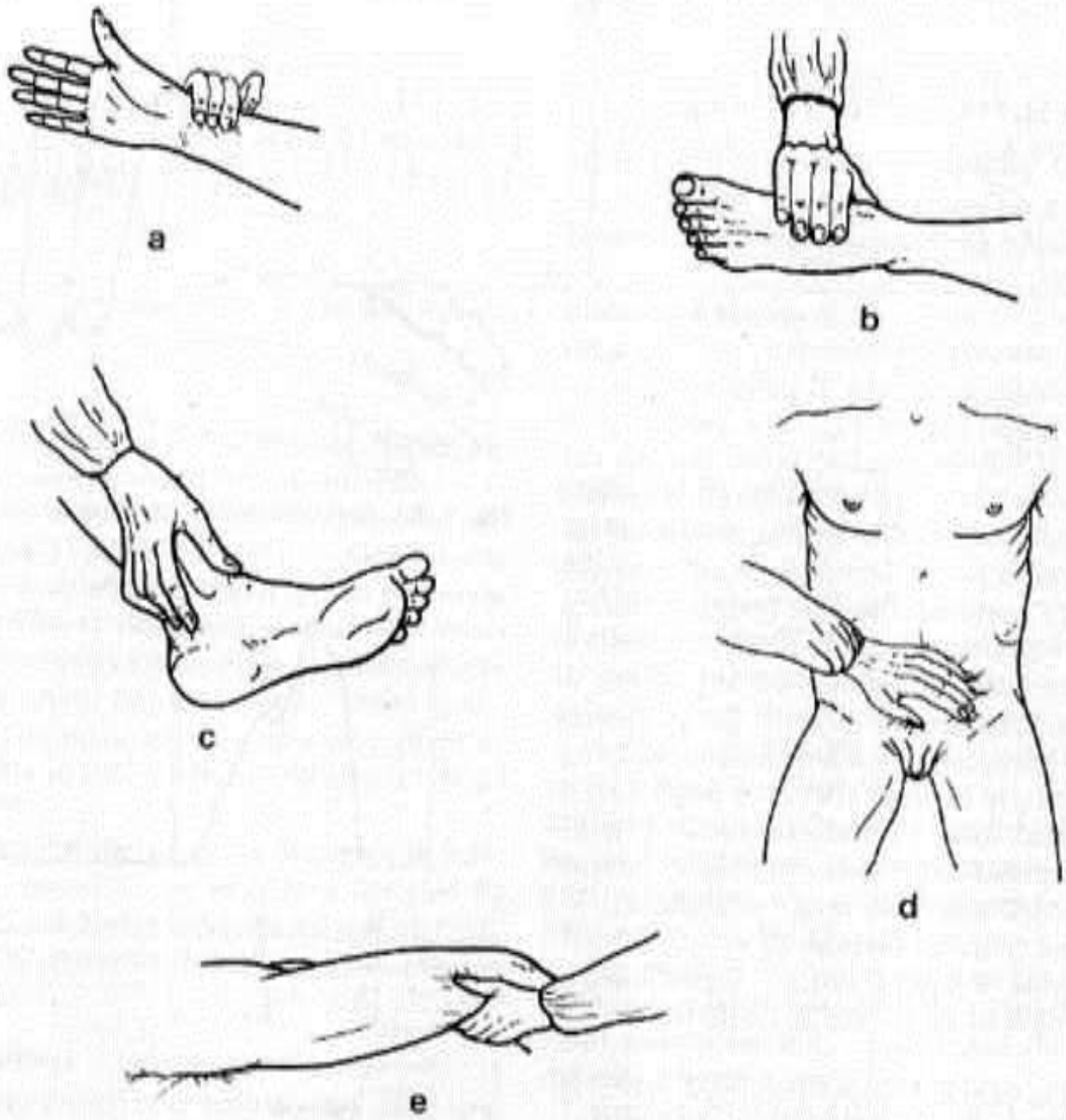

Fig. 9.30. Esplorazione dei vari polsi arteriosi periferici.
a) arteria radiale; b) arteria pedidia; c) arteria tibiale posteriore; d) arteria femorale; e) arteria poplitea.

sione arteriosa è normale, aumentata o diminuita (vedi appresso).

La palpazione del polso consente altresì di apprezzarne gli altri caratteri, di cui ora diremo.

Caratteri del polso

Vanno presi in esame i seguenti caratteri del polso: frequenza, ritmo, ampiezza, forza, tensione, durata, uguaglianza, consistenza, sincronismo e simmetria.

La *frequenza* si determina contando il numero delle pulsazioni in un minuto primo.

Fisiologicamente nell'adulto essa oscilla tra 60 e 80, con valore di 5-10 battiti in più nelle donne rispetto agli uomini.

La frequenza varia largamente con l'età (130-140 nel lattante; 90-100 nell'infanzia; 85-90 nell'adolescenza) diminuisce nel sonno, mentre aumenta dopo pasto, sforzo, emozioni; aumenta nella posizione eretta rispetto al decubito supino; è più alta nei simpaticotonici, più bassa nei vagotonici e negli atleti.

Si parla di *tachicardia* (meglio tachisfigmia o polso frequente) allorché la frequenza supera i 100 battiti al minuto e di *bradicardia* o meglio bradisfigmia quando scende al di sotto dei 60.

Un aumento della frequenza cardiaca (*tachicardia sinusale*) si verifica per azione di sostanze voluttuarie (caffé, alcool, nicotina, ecc.), in seguito ad esercizio fisico od emozioni, per farmaci che inibiscono il vago (atropina) o eccitano il simpatico (simpaticomimetici: efedrina, amfetamina).

Nella febbre si ha un aumento di circa 8-10 battiti al minuto per ogni grado di elevazione della temperatura corporea; se l'aumento della frequenza è inferiore a quello che comporterebbe la febbre, si parla di *bradicardia relativa* (come nell'ileotifo). Tachicardia si ha, inoltre, nell'ipertiroidismo, nell'anemia, nel

collasso e nello shock, nella sindrome cardiaca ipercinetica, negli stati nevrotici.

Nell'insufficienza cardiaca e nella pericardite essudativa si ha tachicardia, poiché il cuore cerca di sopperire alla ridotta gittata sistolica con un aumento della frequenza (lavoro antieconomico del cuore).

Una frequenza assai elevata si ha nella tachicardia parossistica (v. appresso).

Bradicardia (*bradicardia sinusale*), oltre che per motivi costituzionali (vagotonia) o di adattamento (atleti), si può avere transitoriamente per via riflessa in seguito a vomito, a crisi dolorose, ad ipersensibilità senocarotidea (forma vasovagale), nell'ipotiroidismo, nell'ipertensione endocranica, nella stenosi aortica, nella iperkaliemia, per azione di medicamenti (digitale, beta-bloccanti) e negli itteri.

In presenza di particolari alterazioni del ritmo (quali l'extrasistolia e soprattutto la fibrillazione atriale) la frequenza cardiaca va determinata con l'ascoltazione del cuore e non con la palpazione del polso, in quanto molte sistoli ventricolari possono non essere apprezzate al polso per l'insufficiente ondata sfigmica; può, infatti, accadere che una bassa frequenza del polso (bradisfigmia) non corrisponda in realtà ad una bradicardia (*deficit del polso*).

Così, in caso di *bigeminismo* (v. extrasistolia), subito dopo i due toni normali si avverte un tono più sordo, più acuto, dovuto alla contrazione extrasistolica, che può essere seguito o meno da un secondo tono con gli stessi caratteri (a seconda che si sia avuta o meno l'apertura delle valvole semilunari aortiche e quindi la chiusura) ed, infine, da una pausa di maggiore durata; trattasi cioè di una *bradisfigmia per deficit del polso*. Mentre con l'ascoltazione del cuore il bigeminismo viene facilmente riconosciuto, con la sola palpazione del polso l'extrasistolia può non venire apprezzata e il ritmo apparire regolare, con una frequenza ventricolare a metà di quella reale.

Una *bradisfigmia per bradicardia* si può avere, invece, nel blocco seno-atriale (B.S.A.: lo stimolo che si forma nel nodo non viene trasmesso normalmente agli atri) e nel blocco atrio-ventricolare (B.A.V.: è disturbata la conduzione dello stimolo dagli atri ai ventricoli). Nel caso di BAV completo o di III grado (in cui cioè si ha l'arresto della conduzione dello stimolo dagli atri ai ventricoli) e nel BAV incompleto di II grado tipo II (in cui l'arresto della conduzione dello stimolo dagli atri ai ventricoli avviene saltuariamente a periodi fissi), si possono percepire, per lo più verso la base o il centrum cordis, le cosiddette "*sistoli in eco*", come toni deboli, lontani, che corrispondono alla contrazione atriale isolata, legata agli stimoli bloccati e non seguita cioè dalla contrazione ventricolare. La sistole in eco si differenzia dal galoppo presistolico in quanto è più distanziata dal secondo tono.

Relativamente agevole riesce la differenziazione della bradicardia con *aritmia da B.A.V. parziale* con fenomeno di Luciani-Wenckebach (v. appresso) da una bradisfigmia aritmica da extrasistolia (v. elettrocardiografia); in questa ultima condizione all'ascoltazione si apprezza il tono sordo della extrasistole che precede la lunga pausa, mentre nella prima ciò non si verifica, presentando tutte le sistole toni normali per timbro ed intensità.

Così come può aversi una bradisfigmia cui non corrisponde una bradicardia, può accadere di apprezzare una tachisfigmia cui non corrisponde una tachicardia. Abbiamo detto che normalmente ad ogni pulsazione cardiaca corrisponde una elevazione del polso; c'è tuttavia la possibilità di apprezzare due onde sfigmiche per ogni ciclo cardiaco. Si parla di *polso bifido* o a *due onde* allorché per ogni ciclo cardiaco si palpano due onde sfigmiche (Fig. 9-31/2): la prima (P) viene definita "*onda di percussione*" (rappresenta l'urto trasmesso dalla contrazione ventricolare sinistra) e la seconda (T) "*onda di trasmissione*" o "*di marea*".

La pulsazione aggiunta può essere *sistolica o diastolica*; il fenomeno è meglio rilevabile con la registrazione grafica, non essendo sempre ben apprezzabile palpatoriamente.

La pulsazione aggiunta sistolica può aversi:

— sulla branca ascendente o anacrota: *polso anacroto* (Fig. 9-31/2-A); si può riscontrare nella stenosi aortica;

— sul picco arrotondato dell'onda: *polso bisferiens* (Fig. 9-31/2-B); si può riscontrare nella steno-insufficienza aortica: se P è più ampia di T sarà dominante la stenosi, mentre se T è più ampia di P sarà dominante l'insufficienza.

Il polso bisferiens può comparire anche nel normale dopo esercizio fisico (in rapporto alla accresciuta rapidità dell'eiezione sistolica).

Se la pulsazione aggiunta è diastolica (dopo cioè il II tono cardiaco) si avrà il *polso dicroto*: si tratta di una esagerazione dell'onda dicrota normale (Fig. 9-31/2-C) che può comparire negli stati di ipotonia arteriosa (tossinfezioni acute, anemia in soggetti ipotesi).

La differenziazione tra il polso dicroto ed il polso bisferiens si ottiene esercitando con il dito una adeguata pressione sul polso:

— nel polso dicroto viene eliminata la seconda punta, diastolica;

— nel polso bisferiens la seconda punta, sistolica, viene meglio percepita.

Ritmo del polso

Allorché, contrariamente alla norma, la successio-

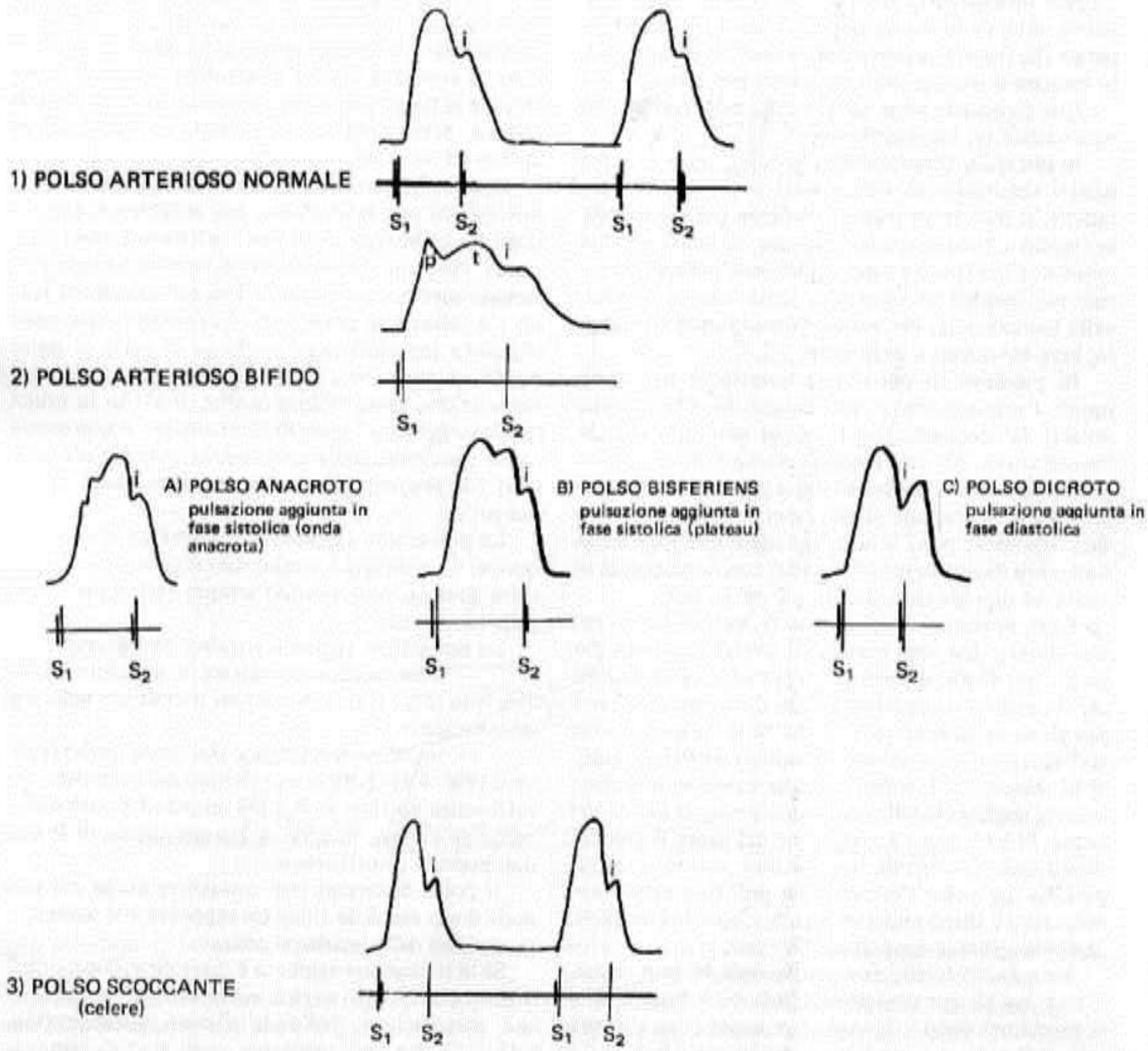

Fig. 9.31. I vari tipi di polso. 1) polso arterioso normale; 2) polso arterioso bifido A), B), C); 3) polso scoccante; 4) polso a plateau (tardo); 5) polso alternante; 6) polso bigemino; 7) polso paradosso.

4) POLSO A PLATEAU
(tardo)

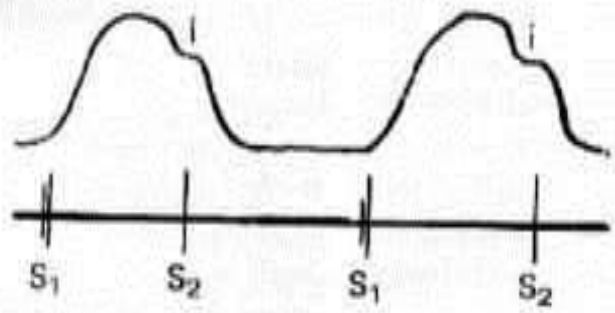

5) POLSO ALTERNANTE



6) POLSO BIGEMINO

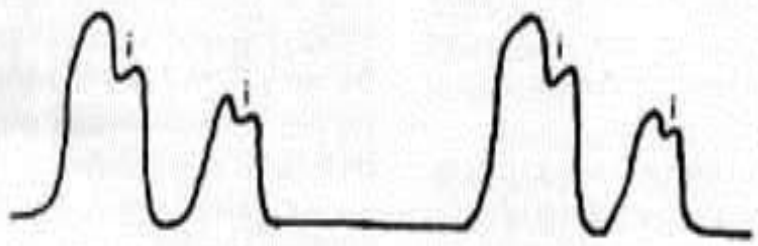

7) POLSO PARADOSSO

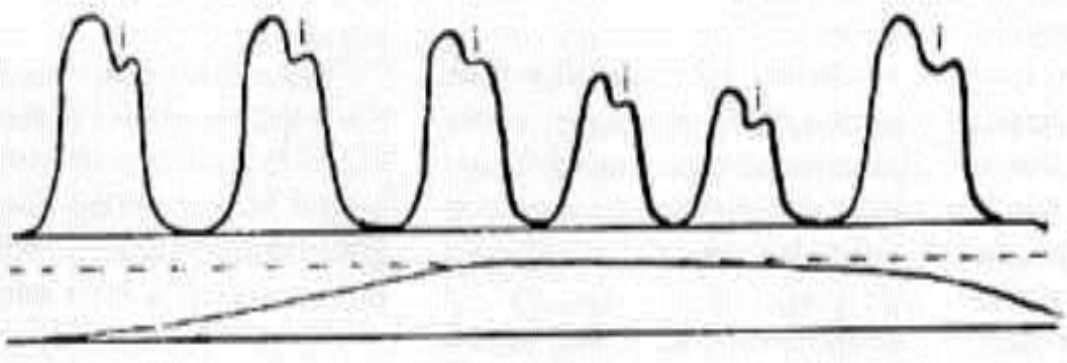

ne delle pulsazioni non avviene più in maniera regolare, si parla di *polso aritmico*.

Un tipo di aritmia (sinusale) di frequente riscontro è l'*aritmia respiratoria*: la frequenza cardiaca aumenta quando l'inspirazione si avvicina al suo acme e rallenta durante l'espirazione; il rapporto con gli atti respiratori ha valore diagnostico.

Si verifica normalmente nei bambini e si riscontra nei giovani adulti neurolabili.

Di questa e di altre forme di aritmia, si parlerà nel capitolo XI, nella parte dedicata alla elettrocardiografia; qui ci limiteremo a ricordare le aritmie facilmente riconoscibili con la palpazione del polso.

I due tipi principali di aritmia rilevabili al polso sono l'*extrasistolia* e l'*intermittenza*.

L'*extrasistole* è un battito anticipato sulla normale sequenza dei battiti; esso è in genere di ampiezza minore rispetto ai battiti normali ed è seguito (ad eccezioni della extrasistole interpolata) da una pausa maggiore rispetto a quella che segue i battiti normali e da una pulsazione energica; abbiamo già visto che all'ascoltazione la contrazione extrasistolica dà uno o due toni più sordi, più cupi.

Le extrasistoli possono essere isolate o raggruppate, talora a salve (cioè come scarica di extrasistoli che si succedono l'una dopo l'altra) oppure verificarsi regolarmente ogni 1-2-3 o più sistoli normali.

Da ciò ne può derivare un:

— *bigeminismo extrasistolico*, se ad ogni sistole normale segue una extrasistole: ne consegue una pseudo-bradisfigmia. L'ascoltazione del cuore, come si è già visto, consente di apprezzare un tono più sordo, più cupo, seguito o meno da un secondo tono con gli stessi caratteri, dovuto alla chisura delle semilunari aortiche;

— *trigeminismo extrasistolico*, se a due sistoli normali fa seguito una extrasistole: si ha al polso la mancanza di una pulsazione su tre. Si può avere un quadrigeminismo extrasistolico e così via.

In questi casi in cui l'extrasistolia si manifesta con regolarità si parla di *alloritmia* (cioè di aritmia ritmica).

Allorché le extrasistoli si succedono frequentemente e sono numerose e variamente atteggiate (sporadiche o a salve o alternate ad altre a cadenza regolare), può non riuscire agevole differenziare l'extrasistolia dalla *fibrillazione atriale*: tuttavia, l'osservazione protratta del polso (soprattutto l'ascoltazione protratta) potrà far cogliere dei periodi più o meno lunghi in cui il polso appare ritmico per l'assenza di extrasistoli, il che non succede mai nella fibrillazione atriale.

L'*intermittenza* è una pausa insospettata nel corso della regolare successione dei battiti.

L'intermittenza può derivare da:

— *extrasistole*, che per la sua precocità non riesce a provocare un'onda sfigmica o questa non è tale da provocare un effetto apprezzabile alla periferia (extrasistole non seguita da fenomeni sfigmici);

— *disturbi di conduzione*.

Di alcuni disturbi della conduzione abbiamo già parlato a proposito della bradicardia; qui ricorderemo che:

— *il blocco A.V. parziale con periodi di Luciani-Wenckebach o tipo I di Mobitz* (cioè con allungamento progressivo del tempo di conduzione degli stimoli dagli atri ai ventricoli fino a quando uno di essi non venga bloccato), si manifesta al polso con la mancanza di una pulsazione ogni 3-4 o più; esso può quindi confondersi con una aritmia extrasistolica, da cui si differenzia mediante l'ascoltazione (in quanto non si apprezza il tono sordo dell'extrasistole);

— *il blocco A.V. parziale tipo II di Mobitz*, cioè con arresto della conduzione dagli atri ai ventricoli di uno stimolo ogni 2-3 contrazioni atriali. Se il blocco ventricolare si presenta con frequenza 2 a 1 si ha un *polso raro ritmico* (riconoscibile all'ascoltazione per il tono atriale o sistole in eco); se il blocco ventricolare si presenta con frequenza diversa: 3:1 o 4:1 ecc. il polso, invece, risulterà palesemente *aritmico*.

Anche il *BAV completo* dà un *polso raro ritmico* (frequenza 30-40 o anche meno), costante (che non si modifica cioè con le prove di eccitazione simpatica o vagale).

Una condizione particolare di aritmia è data dall'*aritmia completa o totale*, alla quale si è accennato; essa è espressione di fibrillazione atriale. La successione dei battiti avviene senza alcuna regolarità e l'irregolarità non riguarda soltanto la successione dei battiti, ma anche la loro ampiezza e forza.

Forza del polso

La forza del polso dipende dall'energia della contrazione del ventricolo sinistro e si apprezza dall'intensità dell'urto che ricevono le dita che palpano l'arteria.

Il polso sarà *forte* allorché è aumentata l'energia contrattile del miocardio e *debole* nel caso opposto.

Un polso debole soltanto da un lato può dipendere da condizioni periferiche (placche ateromasiche, compressione da parte di masse tumorali, ecc.).

Ampiezza del polso

L'ampiezza del polso si ricava dal grado di espansione dell'arteria.

Essa dipende dall'energia della contrazione miocardica, dalla gittata sistolica, dalla massa di sangue circolante, dalla elasticità e dal tono della parete arteriosa; mentre gli altri fattori agiscono tutti in

ragione direttamente proporzionale, il tono invece interviene in ragione inversa.

Un *polso ampio o grande* si avrà nell'ipertrofia del ventricolo sinistro, nella bradicardia (come conseguenza di un maggiore riempimento ventricolare e di una maggiore gittata sistolica), negli stati pletorici; il *polso piccolo* si avrà in caso di scarsa gittata sistolica (nella tachicardia, nella stenosi mitralica, nella stenosi aortica), di una debole contrazione miocardica (miocarditi) o di ipovolemia (emorragia, shock, ecc.).

Il polso può divenire assai piccolo o *filiforme*.

Una ipertonia della parete arteriosa può provocare una riduzione di ampiezza del polso; in questi casi il polso suole essere anche teso (ad esempio, nell'ipertensione arteriosa cospicua).

I fattori periferici già ricordati a proposito della forza del polso possono intervenire nel ridurne anche l'ampiezza.

Tensione del polso

La tensione del polso si valuta in base alla compressione che occorre esercitare con il polpastrello dell'anulare perché si abbia la scomparsa dell'onda sfigmica; in questa valutazione interferiscono anche l'elasticità della parete arteriosa e il suo tono.

Il polso sarà *teso* quando la pressione arteriosa è elevata ed *ipoteso o molle* nel caso contrario; l'osservatore esercitato sarà in grado di riconoscere tali condizioni.

In caso di ipotensione e di ipotonia vasale, come si è detto, il polso può divenire *dicroto*; in tal caso si apprezzeranno due pulsazioni tra loro assai ravvicinate, di cui la seconda più piccola (il dicrotismo, come si è visto, rappresenta l'esagerazione di un fenomeno fisiologico).

Consistenza del polso

La consistenza dipende dalle condizioni anatomiche della parete arteriosa; essa diviene consistente, dura, per alterazioni sclerotiche che ne causano indurimento, allungamento e tortuosità e quindi oppone resistenza alla compressione digitale, anche se con il polpastrello dell'anulare si è provveduto ad ostacolare il progredire dell'onda sfigmica.

Nel caso di arteriosclerosi avanzata, facendo scorrere le dita leggermente sul vaso, talora si possono apprezzare delle piccole calcificazioni circolari, rilevabili anche radiologicamente, che danno la sensazione della trachea di pollo (arteria radiale a trachea di pollo).

Durata del polso

La durata del polso sta ad indicare il tempo che intercorre tra l'inizio e la fine del sollevamento.

Essa è in rapporto con la durata dello svuotamento ventricolare, l'elasticità e il tono della parete arteriosa.

Si parla di *polso celere* allorché la durata è abbreviata in quanto sale rapidamente e discende rapidamente e di *polso tardo* o a *plateau*, allorché essa invece è prolungata (salendo lentamente e discendendo lentamente). Si tratta di caratteri del polso che hanno delle raffigurazioni sfigmografiche ben evidenti (Fig. 9-31/3).

Un aspetto celere il polso suole assumere negli stati febbrili, nel Basedow e negli stati nevrotici, a causa dell'ipotonia arteriosa e della vasodilatazione; la sua espressione più tipica (*polso scoccante di Corrigan*) la raggiunge nell'insufficienza aortica (a causa della rapida ed energica contrazione ventricolare ed al reflusso del sangue dall'aorta nel ventricolo nella protodiastole).

Il polso tardo, per rallentato scarico ventricolare, è caratteristico della stenosi aortica; anche talune condizioni periferiche (diminuita elasticità o ipertono dell'arteria) possono far assumere al polso l'aspetto a plateau (Fig. 9-31/4).

Nella stenosi aortica, in rapporto alla difficoltà allo scarico del sangue attraverso l'ostio aortico stenotico, può anche comparire una incisura sulla branca ascendente dell'onda sfigmica in vicinanza dell'acme (polso anacroto).

Uguaglianza del polso

Normalmente i battiti del polso sono uguali tra di loro, in quanto è uguale l'energia di contrazione ventricolare. Allorquando i battiti del polso non sono tutti della stessa ampiezza si parla di *polso irregolare*.

Questa condizione è tipicamente raffigurata nel *polso alternante* (Fig. 9-31/5), che è caratterizzato dall'alternarsi di una pulsazione più forte e più ampia con una più debole e più piccola; ciò è indice di una grave compromissione dell'energia contrattile del cuore, il quale cioè dimostra l'incapacità di esplicare una costante efficienza contrattile (*alternanza meccanica*).

Il polso alternante si differenzia dal polso bigemino in quanto l'intervallo tra una pulsazione e l'altra si mantiene uguale. Esso va anche differenziato dal *polso paradosso di Kussmaul* (o polso inspiratorio intermittente (Fig. 9-31/7), in cui l'ampiezza diminuisce durante l'inspirazione, mentre aumenta durante l'espirazione. In verità, il polso paradosso costituisce l'esagerazione di un fenomeno fisiologico, dovuto al fatto che nella profonda inspirazione, se pur si verifica un aumento dello scarico venoso nelle sezioni destre del cuore, si ha un aumento del letto vascolare capillare polmonare, per cui al ventricolo sinistro per-

viene una minore quantità di sangue; il risultato netto è che il polso si riduce di ampiezza. Si tenga presente che normalmente durante l'inspirazione si verifica anche un modesto abbassamento della pressione arteriosa (inferiore a 10 mmHg), con concomitante abbassamento della pressione venosa.

In talune condizioni patologiche questo fenomeno si presenta più vistoso ed avviene anche per atti inspiratori non profondi; in dette condizioni l'abbassamento della pressione arteriosa supera i 10 mmHg e la pressione venosa rimane invariata o aumentata (*segno o polso arterioso di Kussmaul*).

Oltre che nella mediastino-pericardite cronica, per una trazione sui vasi da parte di briglie cicatriziali, come riteneva Kussmaul o meglio per incapacità del cuore destro ad accogliere una maggiore quantità di sangue, il fenomeno è tipico del *tamponamento cardiaco* (v. pericardite essudativa).

Disuguaglianza ed asincronismo dei polsi

Palpando contemporaneamente i due polsi radiali si può apprezzare una *disuguaglianza* tra di loro; ciò può derivare da restringimento intrinseco del lume del vaso che si verifica alla sua origine o lungo il suo decorso, ad opera di placche ateromasiche o per restringimento estrinseco da compressione ad opera di masse tumorali o linfoghiandolari o di una costola cervicale o del muscolo scaleno anteriore e medio ipertrofici che pinzettano la succlavia.

Queste stesse cause possono anche causare un *asincronismo* dei due polsi radiali; lo stesso effetto può aversi per rigidità arteriosclerotica del vaso o per dilatazione aneurismatica.

Un ritardo può anche apprezzarsi a carico di entrambi i polsi radiali rispetto all'itto della punta, qualora le condizioni surricordate siano bilateralmente presenti. Normalmente il polso radiale si apprezza dopo 0,15-0,16 sec. dall'itto della punta.

Il polso carotideo inizia circa 80 msec. dopo la chiusura della valvola mitrale e quindi circa 90 msec. dopo l'itto della punta (Fig. 9-32).

Il polso brachiale inizia 60 msec. dopo quello carotideo.

Il polso radiale inizia 80 msec. dopo quello carotideo.

Il polso femorale inizia 75 msec. dopo quello carotideo; il polso tibiale è rilevabile dopo 100 msec. da quello carotideo.

Si può avere scomparsa delle pulsazioni in un vaso dell'arto superiore o del collo nella cosiddetta malattia senza polso (m. di *Takayasu*, arterite che causa una trombosi evolutiva dell'arco aortico, delle arterie anonime, carotide e succlavia).

Da tenere presente che, in caso di ostruzione della

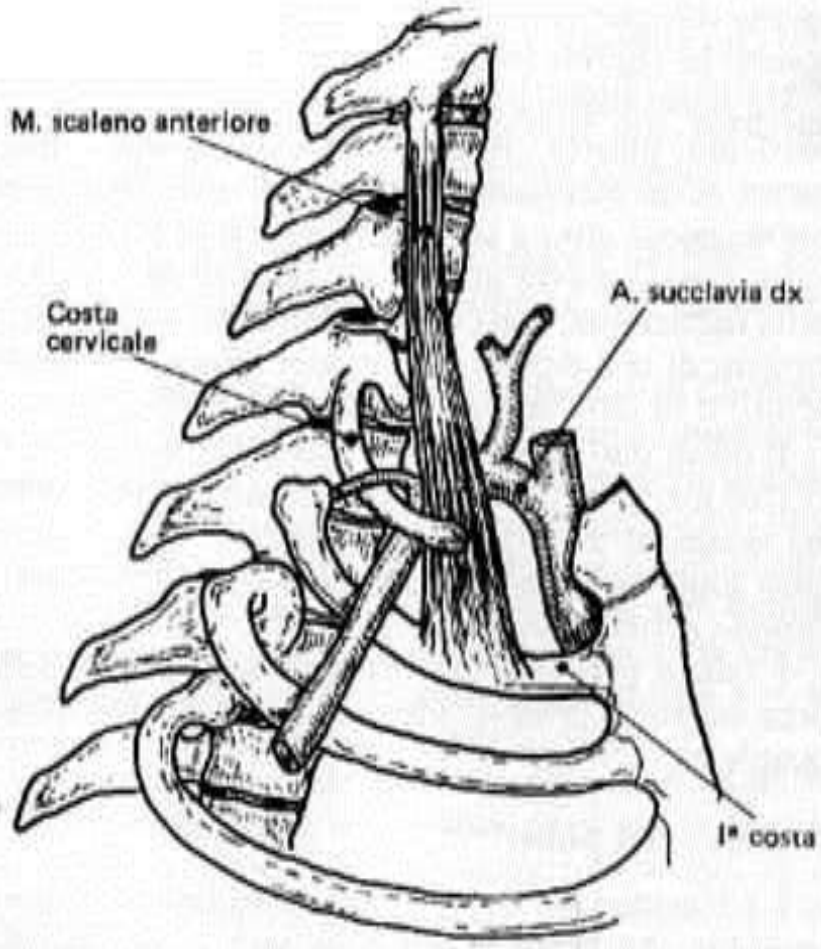

Fig. 9.32. Sindrome da costa cervicale.

succlavia prima della vertebrale, in corso di lavoro muscolare eseguito con l'arto interessato si può verificare comparsa di ischemia transitoria vertebro-basilare per inversione della direzione del flusso (*sindrome da furto della succlavia*; Fig. 9-33).

Sono caratteristici di questa sindrome, a parte i TIA vertebro-basilari (v. appresso), la significativa riduzione della pressione arteriosa a carico dell'arto superiore dal lato della stenosi della succlavia ed un fremito, con soffio sistolico nell'area sopraclavicolare.

L'ostruzione aterosclerotica dall'ultimo tratto dell'aorta e delle arterie iliache provoca una sintomatologia ischemica a carico degli arti inferiori (con facile stanchezza, parestesie e senso di freddo ai piedi), *claudicatio intermittens alta*: dolori alle anche, ai glutei, ai lombi, insorgenti durante la deambulazione, che rapidamente cessano con la sosta per riprendere dopo un tratto pressoché uguale di cammino ed impotenza sessuale, con assenza dei polsi arteriosi agli arti inferiori (*sindrome di Lèriche*).

Riduzione o scomparsa dei polsi arteriosi a livello degli arti inferiori, con correlata fenomenologia da insufficiente irrorazione distrettuale (cute fredda, con fenomeni distrofici e *claudicatio intermittens*: dolori crampiformi al polpaccio o all'alluce durante la deambulazione), che può evolvere fino alla gangrena, si può avere nei soggetti anziani, in rapporto ad una arteriopatia obliterante cronica su base arteriosclero-

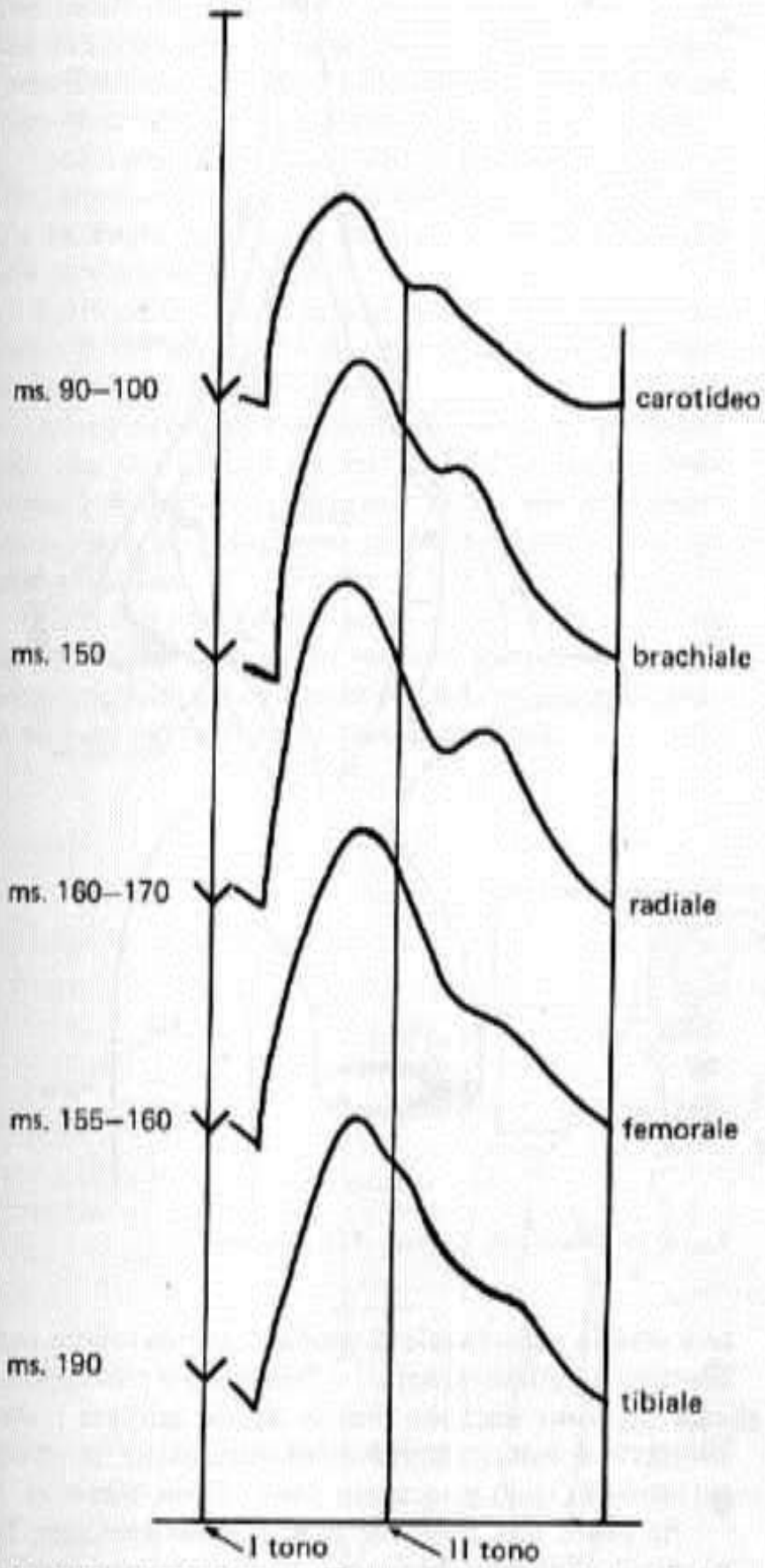

Fig. 9.33. Rapporti temporali tra i vasi polsi arteriosi periferici.

tica. L'altezza del dolore nella claudicazione indica presso a poco il livello dell'occlusione.

Si suole adottare una distinzione in gradi, a seconda dell'autonomia di marcia e dell'entità dei disturbi (Tab. 9-4).

Assai utile riesce per esplorare la pervità dei tronchi arteriosi degli arti l'*oscillometria* (v. appresso, a proposito del paragrafo sulla pressione arteriosa), che consente anche di comparare l'ampiezza delle oscillazioni delle pareti arteriose a diversi livelli.

TABELLA 9-4: Sindrome ischemica cronica nelle arteriopatie periferiche degli arti inferiori
(classificazione in stadi secondo Lériche-Fontaine)

STADIO I:	*subclinico*: assenza di sintomi soggettivi o presenza di vaga sintomatologia (stancabilità o parestesie). Deficit arterioso evidenziabile oggettivamente e/o strumentalmente;
STADIO II:	claudicatio intermittens, che insorge nella deambulazione o in salita molto protratta;
STADIO III:	sintomi del II stadio, più dolori crampiformi anche a riposo;
STADIO IV:	sintomi del III stadio, più necrosi tessutale alle dita dei piedi.

Una sintomatologia riferibile ad una insufficiente irrorazione di un distretto od anche di più distretti, soprattutto degli arti inferiori, spesso accompagnata e per lo più preceduta da flebite migrante delle vene superficiali dello stesso distretto, può essere causata nei giovani dalla *tromboangioite obliterante o malattia di Buerger* (processo infiammatorio ostruente delle arterie di medio e piccolo calibro); nelle fasi di acuzie suole essere presente una sintomatologia generale (febbre, aumento della VES).

Una occlusione acuta dei vasi arteriori degli arti può verificarsi per *trombosi parietale o per embolia*: si ha dolore violento ed improvviso e l'arto a valle dell'occlusione diviene pallido e freddo, con scomparsa dei polsi arteriosi.

Una diminuzione o scomparsa dei polsi arteriosi bilateralmente può verificarsi improvvisamente per compressione dell'imbocco dei vasi da parte di un *aneurisma dissecante dell'aorta*; trattasi di un quadro drammatico, con dolore intenso, che di solito inizia al torace anteriormente, per diffondersi poi alle braccia, al dorso ed agli arti inferiori; talora il dolore interessa anche l'addome superiore.

A carico delle arterie di piccolo calibro si possono notare degli ispessimenti della parete, a volte con dilatazioni aneurismatiche che assumono aspetto nodulare (*panarterite nodosa*); trattasi di una manifestazione di malattia diffusa del collagene.

Un processo che viene considerato della stessa natura può talora colpire l'arteria temporale, la quale si presenta ingrossata e tortuosa, dolente e rivestita da cute arrossata (*arterite temporale di Horton*).

A proposito di manifestazioni delle arteriopatie, si ricordi che esistono arteriopatie su base funzionale:

— *morbo di Raynaud*: si tratta (v. pag. 75) di crisi intermittenti angioneurotiche, a livello delle estremità (soprattutto delle mani), che diventano inizialmente pallide e fredde, (*crisi sincopali*, da improv-

visa vasocostrizione arteriolare) con spiccata sudorazione e dopo pochi minuti cianotiche (*crisi asfittiche*, da vasoparalisi arteriolare e venulare) e infine di colorito rosso vivo (*iperemia reattiva*). Possono comparire disturbi trofici a carico delle dita.

— *acrocianosi*: da persistente spasmo arteriolare ed ipertono venulare (v.pag. 76);

— *eritromelalgia:* è caratterizzata da crisi di dolore urente alle estremità, con arrossamento ed ipertermia (da vasodilatazione arteriolare), scatenate per lo più dal calore o dall'attività motoria. Questa rara affezione è per lo più secondaria a varie condizioni morbose (ipertensione arteriosa, poliglobulia, diabete, gotta, ecc.);

— *livedo reticularis*: da angiospasmo arteriolare cronico con atonia dei capillari (v. pag. 76).

A distanza di tempo da un episodio di congelamento possono comparire a livello delle parti interessate (per lo più le estremità inferiori) dei disturbi vasomotori con fenomeni raynaudiani, angioiti obliteranti, varicosità, con iperestesie dolorose, iperidrosi e fenomeni distrofici delle parti molli e dello scheletro (*sindrome tardiva da congelamento*).

In tema di patologia vascolare è da ricordare ancora che la stimolazione meccanica accidentale o deliberatamente esercitata a livello della biforcazione della carotide comune, in corrispondenza della zona riflessogena seno-carotidea, può provocare peculiari effetti cardiocircolatori e respiratori.

In alcuni soggetti esiste una particolare sensibilità di tale formazione, che si traduce nella cosidetta *sindrome del seno carotideo.*

Essa può manifestari clinicamente in tre modi diversi:

— *tipo vasodepressivo* (o vaso-vagale), caratterizzato da bradicardia ed ipotensione; la frequenza respiratoria si abbassa e il respiro si fa raro e profondo;

— *tipo cardio-inibitorio*, caratterizzato da disturbi della conduzione degli impulsi cardiaci;

— *tipo cerebrale*, caratterizzato dalla perdita di coscienza (sincope), non accompagnata dai segni sopra ricordati.

PERCUSSIONE

La percussione viene applicata all'esame delle arterie limitatamente alla delimitazione del fascio vascolare e delle sacche aneurismatiche del torace, essendo quelle in altre sedi di solito delimitabili palpatoriamente.

ASCOLTAZIONE

Quando si poggia leggermente il fonendoscopio su una arteria superficiale di medio o grosso calibro (ad esempio ascellare, omerale o femorale) si può apprezzare un tono sincrono con la sistole cardiaca (sulla succlavia e sulla carotide è possibile anche ascoltare un secondo tono propagato dalle valvole aortiche).

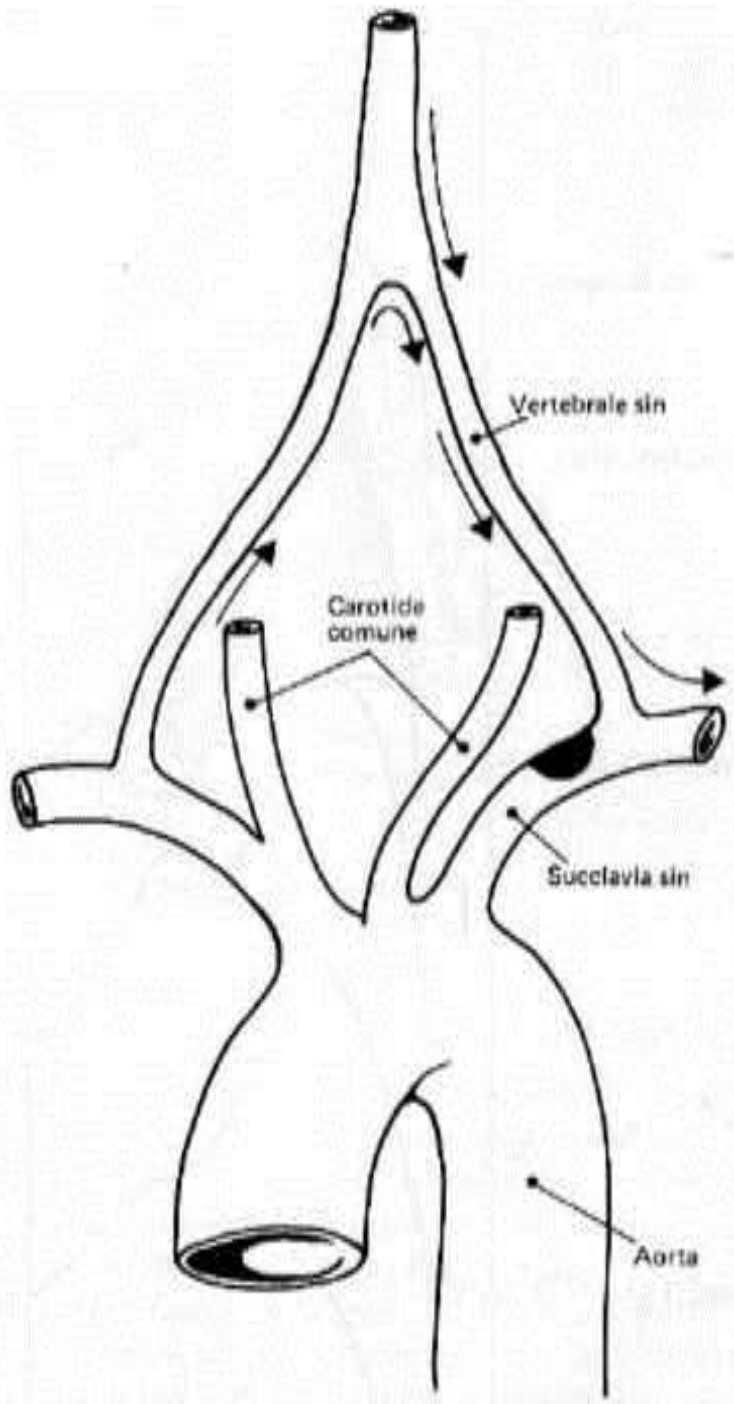

Fig. 9.34. Sindrome da furto della succlavia.

Se esiste una notevole pressione differenziale, la cospicua e improvvisa distensione della parete arteriosa provoca un tono forte e secco come un *colpo di pistola*. Questo reperto, che è comune nell'insufficienza aortica, si può ascoltare in altre condizioni (ipertensione arteriosa, tireotossicosi, anemia).

Nell'insufficienza aortica sulle grosse arterie ed in particolare sulla femorale sono ascoltabili due toni: uno di espansione ed uno ad esso immediatamente seguente, di retrazione della parete vasale, collegato al reflusso diastolico aortoventricolare (*doppio tono di Traube*).

Normalmente, esercitando con il fonendoscopio una lieve pressione sull'arteria femorale si creano dei vortici da stenosi fino a provocare un soffio sistolico.

Nell'insufficienza aortica una tale compressione anziché un soffio ne provoca anche un secondo, che segue immediatamente il primo e che dà l'impressione di un rumore di va e vieni; è *questo il segno di Duroziez*.

Ascoltando sugli aneurismi si può apprezzare un tono sistolico dovuto alla distensione della sacca, ma più facilmente si ascolta un soffio sistolico, dovuto alla produzione di vortici.

Soffi sistolici sulle arterie periferiche si possono ascoltare in caso di stenosi, per lo più causate da placche ateromasiche (Fig. 9-35).

Anche ascoltando su tessuti riccamente vascolarizzati, con vasi ectasici e in presenza di aumento della velocità di flusso (ad esempio, su un gozzo basedowiano o su un utero gravido) si può apprezzare un soffio sistolico.

Nella coartazione dell'aorta si può apprezzare un soffio lungo il decorso dei vasi che prendono parte al circolo collaterale; ciò riesce più facilmente nella parte alta del dorso, lungo i vasi intercostali.

Fistole artero-venose

Fistole artero-venose acquisite. Si può stabilire in molte parti del corpo, ma per lo più a livello di un arto, una comunicazione tra un'arteria ed una vena contigua a causa di una ferita da taglio o da arma da fuoco o altri eventi traumatici; detta comunicazione viene creata chirurgicamente all'avambraccio od alla gamba nei soggetti uremici che devono essere sottoposti ad emodialisi.

A livello delle fistole si apprezzano un fremito (thrill) ed un soffio continuo, con accentuazione sistolica. Si ha aumento della pressione venosa e della velocità del sangue venoso, le vene si dilatano, compare stasi con iperpigmentazione; la temperatura cutanea è aumentata in prossimità della fistola, mentre, distalmente alla fistola, per diminuzione del flusso arterioso l'estremità è fredda.

Comprimendo l'arteria a monte, il soffio continuo registrato sulla fistola arterovenosa diviene sistolico ed esercitando una compressione sulla fistola fino a

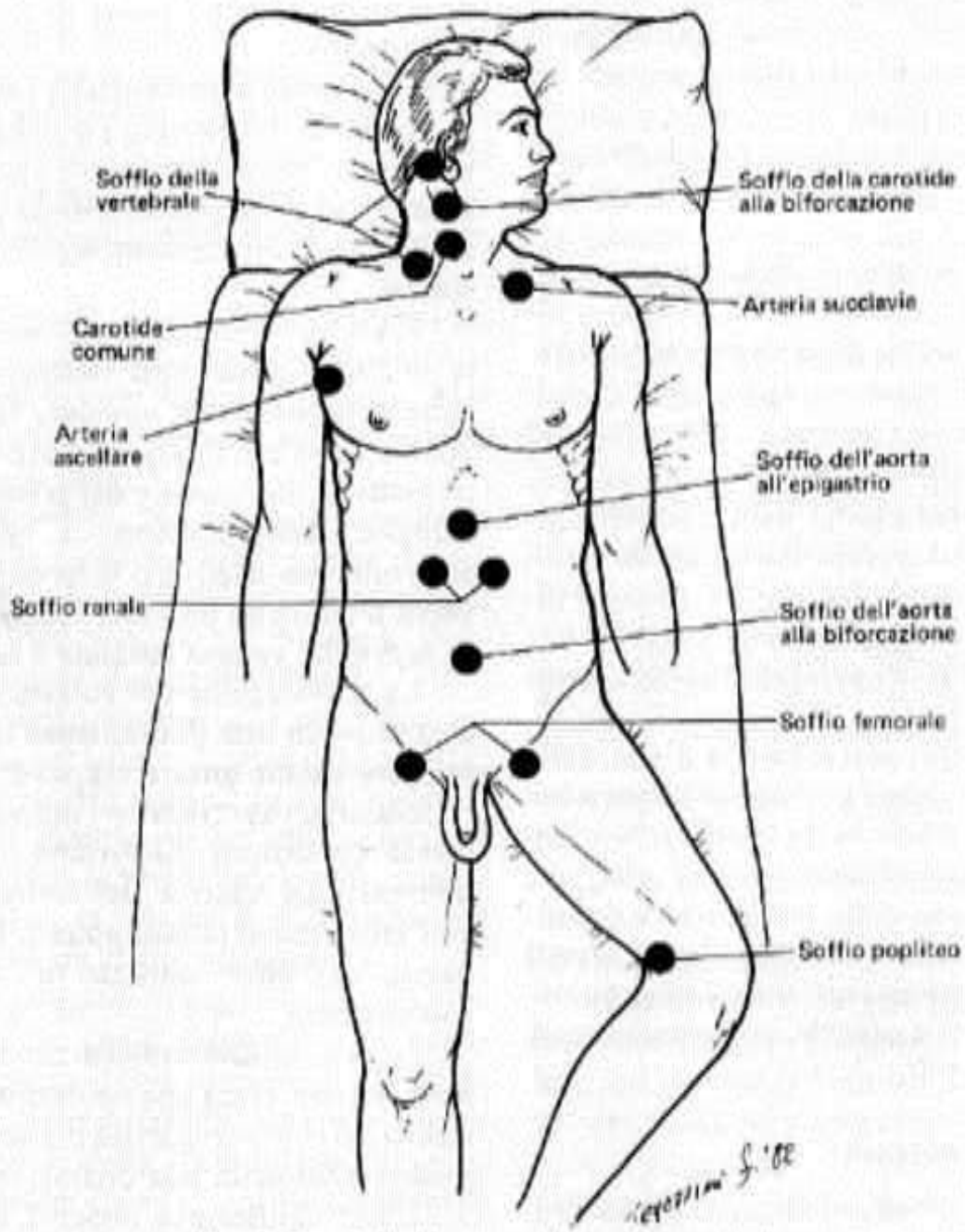

Fig. 9.35. Sedi più comuni dei soffi vascolari.

chiuderla si provoca un rallentamento della frequenza del polso con aumento della pressione diastolica (*riflesso bradicardico di Braham*) e diminuzione della pressione venosa.

Le fistole artero-venose possono essere pure *congenite*, in varie parti del corpo; essi si appalesano soprattutto all'esame degli arti. Assai spesso si associano delle chiazze cutanee pigmentarie o emangiomi cavernosi.

Nelle grosse fistole artero-venose a quella distrettuale si accompagna una fenomenologia emodinamica generale, caratterizzata da aumento del ritorno venoso al cuore, aumento della portata cardiaca, riduzione delle resistenze vascolari periferiche, aumento della pressione differenziale; si realizza cioè una tipica sindrome ipercinetica (v. appresso).

VENE

Premesse

Il sistema venoso svolge tre importanti funzioni:

— *funzione di capacitanza*, che è attributo delle vene più ampie e che regola la portata cardiaca (in condizioni normali le vene accolgono circa il 60-70% del volume ematico totale, suddiviso all'incirca in parti uguali tra grosse vene da una parte e piccole vene, venule e seni venosi dall'altra);

— *funzione di resistenza*, che regola la pressione idrostatica capillare e che è attributo delle piccole vene;

— *funzione di regolazione della temperatura corporea*.

Significative modificazioni della capacità del sistema venoso si possono attuare attraverso una costrizione attiva della muscolatura liscia delle vene, ad opera del sistema simpatico e di stimoli ormonali.

La pressione idrostatica capillare dipende dal rapporto tra resistenze post e precapillari e livello della pressione arteriosa e venosa. Le piccole vene, svolgendo una funzione di resistenza, hanno notevole importanza nella regolazione del volume ematico, attraverso la filtrazione capillare.

Infine, le vene cutanee, attraverso il gioco della vasodilatazione da calore (che favorisce la dispersione del calore) e della vasocostrizione da freddo (che ne riduce la dispersione), concorrono insieme alla rete arteriolare, alla regolazione della temperatura corporea. È soprattutto nella stagione calda che i pazienti con problemi di varici agli arti inferiori vanno incontro a disturbi di circolo distrettuale, con comparsa di edemi declivi.

La pressione venosa centrale

La pressione di riempimento del cuore è una funzione della pressione esistente nelle grosse vene vicine all'atrio destro (ove vige una pressione di 5 mmHg).

I fattori principali che intervengono nella regolazione della pressione venosa centrale sono:

— il volume ematico totale;

— il tono venoso;

— la capacità dei compartimenti venosi dei diversi organi;

— la distensibilità (compliance) ventricolare;

— la durata del riempimento diastolico (frequenza cardiaca).

Normalmente la pressione venosa centrale (misurata ciè nelle grosse vene; avendo come punto di riferimento l'atrio destro), a riposo e in posizione supina, è in media di 7 mmHg (potendo variare da 2 a 10) all'estremità venulare dei capillari, nelle venule vigendo una pressione di 15-25 mmHg. La pressione venosa polmonare è abitualmente superiore a quella centrale di 5-10 mmHg.

Il monitoraggio della pressione venosa centrale può riuscire di notevole utilità nel trattamento dello shock, dell'edema polmonare acuto e dello scompenso cardiaco (v. Cap. XI).

I valori della pressione venosa centrale rispecchiano i valori della pressione di riempimento del ventricolo destro.

Un piccolo aumento della pressione venosa centrale (anche di 2-3 mmHg.) e della pressione di riempimento del ventricolo destro (in rapporto a modificazioni di postura) provocano, in assenza di insufficienza cardiaca, un aumento significativo della gittata sistolica.

I cambiamenti di postura modificano notevolmente la capacità dei vari compartimenti venosi. Così, nella stazione eretta aumenta la capacità del sistema venoso degli arti inferiori, diminuendo quella delle vene centrali, del cuore e dei polmoni, con conseguente riduzione della pressione di riempimento. Invece, il sollevamento degli arti inferiori, spostando il sangue verso il cuore e i polmoni, contribuisce ad aumentare la pressione venosa centrale e la gittata sistolica.

La diminuzione del volume ematico (per emorragia) provoca una diminuzione della pressione venosa centrale e della gittata sistolica.

Gli arti, i ventricoli e i polmoni contengono recettori di distensione che inviano riflessi attraverso le vie afferenti del vago e del simpatico. La distensione dell'atrio destro fa diminuire la liberazione di renina e quella dell'atrio sinistro fa diminuire i livelli di vasopressina.

Le vene hanno soltanto innervazione simpatica; si ammette che vi sia una predominanza dei recettori costrittivi alfa e una scarsità o assenza dei recettori beta, responsabili della vasodilatazione.

L'iperventilazione produce un riflesso di venocostrizione.

Le vene del territorio splancnico rispondono bene ai riflessi barocettori e chemiocettori, mentre quelle delle estremità rispondono debolmente.

Queste brevi premesse di fisiopatologia hanno la finalità di sottolineare l'importanza che il sistema venoso riveste nell'emodinamica. Orbene, l'esame clinico è relativamente inadeguato per uno studio soddisfacente del sistema venoso, ma ciò non giustifica affatto la scarsa attenzione che viene spesso riservata allo studio di questo distretto vascolare da parte del medico.

Pur sempre restando la *flebografia* l'esame diagnostico fondamentale, ad essa oggi si sono affiancate delle altre tecniche non invasive assai utili: la *pletismografia* e l'*ecografia*, di cui parleremo più oltre (Capitolo XI); esse consentono un approfondimento dei problemi diagnostici su base fisiopatologica.

Ispezione delle vene

Abbiamo avuto già occasione di parlare del circolo venoso sottocutaneo e del suo significato come via di scarico in caso di occlusione dei grossi vasi venosi (pag. 149).

In condizioni normali le vene superficiali si disegnano come sottili cordoni bluastri, specie nei soggetti magri; esse sono più sviluppate agli arti superiori nei lavoratori manuali. Cordoni più grossi alle gambe e al dorso dei piedi si sogliono evidenziare nei soggetti che, per motivi professionali, stazionano a lungo in ortostatismo.

Nei soggetti predisposti questi cordoni agli arti inferiori facilmente si trasformano in *cordoni varicosi* più o meno grossi, cioè in vene permanentemente dilatate, allungate e tortuose, il che può causare una insufficienza delle valvole (Fig. 9-36).

L'incontinenza valvolare, più o meno accentuata, provoca aumento della pressione venosa nella stazione eretta, reflusso di sangue dalle vene profonde a quelle superficiali e stasi venosa, cui consegue deficiente nutrizione ed ossigenazione dei tessuti.

Normalmente in posizione eretta la pressione venosa della safena alla caviglia è di circa 100 mmHg; essa scende a circa 20 mmHg durante la deambulazione, per l'azione della pompa venosa muscolare; nei soggetti con vene varicose la pressione, invece, scende soltanto a 40-60 mmHg, in quanto le valvole venose insufficienti provocano un flusso retrogrado.

Alla stasi venosa possono conseguire dei disturbi trofici a carico della cute, che si pigmenta più o meno diffusamente, assumendo colore ocraceo e poi ardesiaco, si assottiglia e diviene lucente, compare edema malleolare, per aumento della trasudazione interstiziale (*insufficienza venosa cronica*), infine compaiono delle ulcerazioni torpide (*ulcere varicose*).

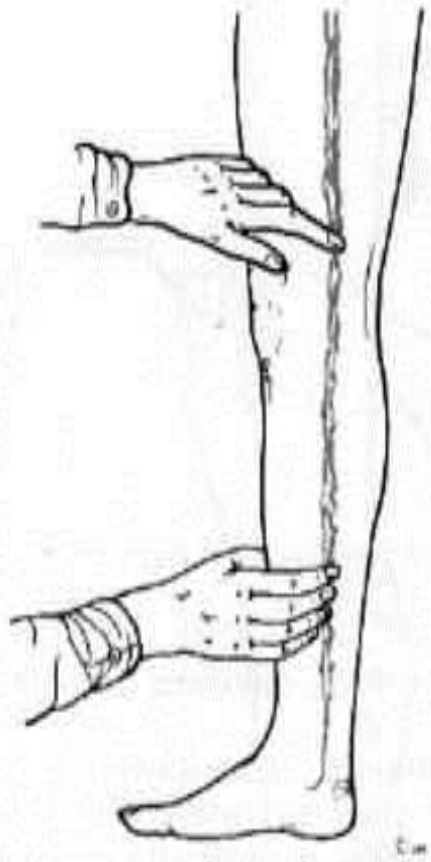

Fig. 9.36. Manovre per esplorare la continenza delle valvole venose.

Le vene varicose si possono distinguere in *primitive* e *secondarie*.

Le prime sono in genere familiari e l'anomalia è limitata alle vene superficiali, essendo normale il sistema venoso profondo.

Le *vene varicose secondarie* sono, invece, associate ad alterazioni delle vene profonde; per lo più sono dovute a trombosi, ma anche la gravidanza o fenomeni compressivi a valle possono provocarle. Sono più frequenti nelle donne rispetto all'uomo.

Le vene varicose vanno incontro frequentemente a processi di *tromboflebite*, caratterizzata, oltre che da dolore, da arrossamento, ipertermia della cute ed edema sottocutaneo; la vena interessata si presenta come un cordone duro, rilevato e dolente e si ha comparsa di reticolo venoso superficiale.

Nel caso di tromboflebite delle vene profonde del polpaccio la compressione a piena mano sul polpaccio riesce dolorosa (Fig. 9-37); anche il movimento di flessione dorsale forzata del piede suscita dolore (*manovra di Homan*), in quanto stira i muscoli del polpaccio.

Della *tromboangioite obliterante* o malattia di Leo Buerger, di cui si è parlato, sono caratteristiche le flebiti migranti delle vene superficiali.

La *sindrome postflebitica* è quasi sempre associata con vene varicose secondarie. Essa è costituita da dolore alle estremità inferiori, edema, iperpigmentazione, dermatite da stasi e ulcerazione, che insorge alcuni mesi o anni dopo un episodio di tromboflebite delle vene profonde, talora decorso in modo clinicamente silente. Dolore, edema e cianosi talvolta possono pre-

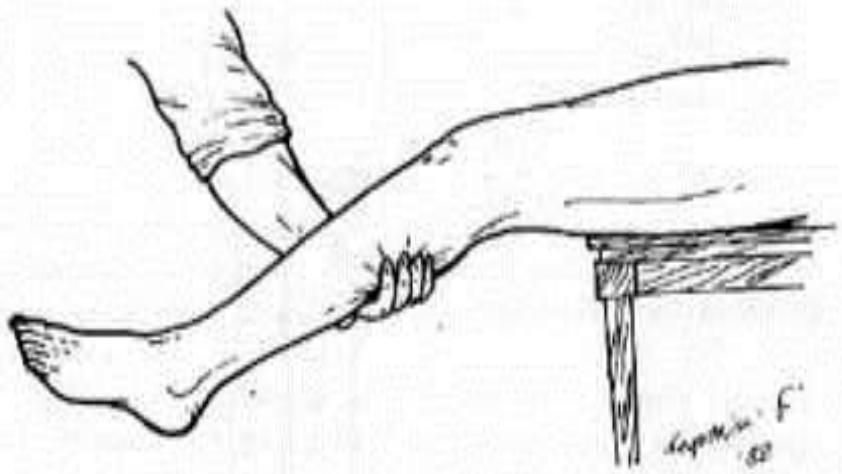

Fig. 9.37. Compressione a piena mano del polpaccio.

sentarsi dopo deambulazione (*claudicatio intermittens venosa*).

Dalla tromboflebite va distinta la *trombosi venosa*, affezione caratterizzata dalla formazione di un trombo, non secondario allo stato infiammatorio della parete venosa (flebite): mancano i segni della flogosi della vena.

La trombosi può essere primitiva o più spesso secondaria a cardiopatia scompensata, compressione, trauma, ecc.

Da tener presente che le trombosi venose, specie quelle profonde, possono rendersi responsabili di *embolie polmonari* (eventi che, invece, sono rari nelle vene varicose primitive) e costituiscono una delle cause di *morte improvvisa* (v. appresso).

Dilatazioni varicose delle vene, oltre che agli arti inferiori, si possono verificare in altre sedi: le *emorroidi* (varici dei plessi emorroidari), nell'uomo il *varicocele* (dilatazione delle vene del plesso pampiniforme) e nelle donne le *varici vulvari* (frequenti nel corso della gravidanza). Per la ricerca di *varici esofagee*, legate all'ipertensione portale, si ricorre all'esame radiologico e meglio a quello endoscopico (v. Cap. XI).

Le flebopatie degli arti costituiscono l'espressione più frequente ed appariscente della patologia venosa. In presenza di varici agli arti inferiori occorre accertarsi se esiste o meno insufficienza delle valvole, anche ai fini di una eventuale indicazione chirurgica.

La *manovra di Rima-Trendelenburg* riesce assai utile per riconoscere l'insufficienza valvolare delle vene superficiali e delle vene comunicanti, in particolare della valvola ostiale situata allo sbocco della grande safena nella femorale. A paziente disteso, si fa sollevare l'arto di circa 65° sul piano orizzontale, onde ottenere il collabimento delle vene superficiali. Si applica poi un laccio al terzo superiore della coscia in modo da comprimere le vene superficiali, ma non le profonde (Fig. 9-38 A). Indi, si pone il paziente in piedi. Le vene superficiali si riempiono lentamente dal basso verso l'alto e l'ablazione del laccio non provoca alcune modificazione: il test è negativo, cioè non esiste insufficienza valvolare ostile (Fig. 9-38 B).

Se esiste insufficienza valvolare ostiale della grande safena all'ablazione del laccio le vene si riempiono bruscamente dall'alto in basso (Fig. 9-38 C); se le vene si riempiono rapidamente in 30'', malgrado la presenza del laccio e la sua ablazione ne aumenta bruscamente la tensione esiste insufficienza valvolare ostiale + insufficienza delle perforanti (Fig. 9-38 D). Se le vene si riempiono rapidamente (Fig. 9-38 E), ma l'ablazione del laccio non provoca alcuna variazione (Fig. 9-38 F) esiste incontinenza delle comunicanti senza incontinenza valvolare ostiale.

Una manovra per esplorare il circolo venoso profondo è quella di *Perthes* (Fig. 9-39).

A paziente in piedi si applica un laccio alla coscia in modo da comprimere le vene superficiali, ma non le profonde e lo si invita a deambulare per 5' (A). Se le varici si svuotano, le vene profonde sono pervie e le loro valvole indenni (B); se le varici rimangono invariate le valvole delle vene comunicanti e superficiali sono insufficienti (C); se le vene si rigonfiano ulteriormente e si fanno dolenti, le vene profonde sono ostruite (D).

Nelle persone avanti negli anni, ma soprattutto nelle donne dopo la menopausa, possono comparire delle dilatazioni venulari sulla cute delle cosce e delle gambe a forma di zampe di gallina (teleangectasie venulari; Fig. 4-29); trattasi di un reperto che non ha significato patologico, ma che spesso si associa a varici ed a fragilità vasale.

Particolare riguardo meritano le modificazioni del sistema venoso che sono più direttamente in rapporto con le affezioni cardiache.

Turgore delle giugulari

In condizioni normali a riposo le giugulari esterne non sono visibili, tranne che negli individui molto magri e meglio in posizione supina. Esse, invece, si inturgidiscono occasionalmente durante gli sforzi espiratori (canto, pianto, riso, manovra di Valsalva), in quanto aumentando la pressione intratoracica risulta ostacolato lo scarico del sangue nell'atrio destro.

Un *turgore permanente delle giugulari* (Fig. 9-40) è espressione di una aumentata pressione venosa del grande circolo; ciò può avvenire per:

— stasi venosa da insufficienza cardiaca congestizia;

— ostacolato deflusso del sangue nelle cavità cardiache destre (stenosi o insufficienza tricuspidale, pericardite essudativa, pericardite cronica adesiva, ostruzione della vena cava superiore).

Le due forme vanno tra loro differenziate in base al comportamento delle giugulari con gli atti respiratori: nel caso dell'insufficienza cardiaca congestizia il

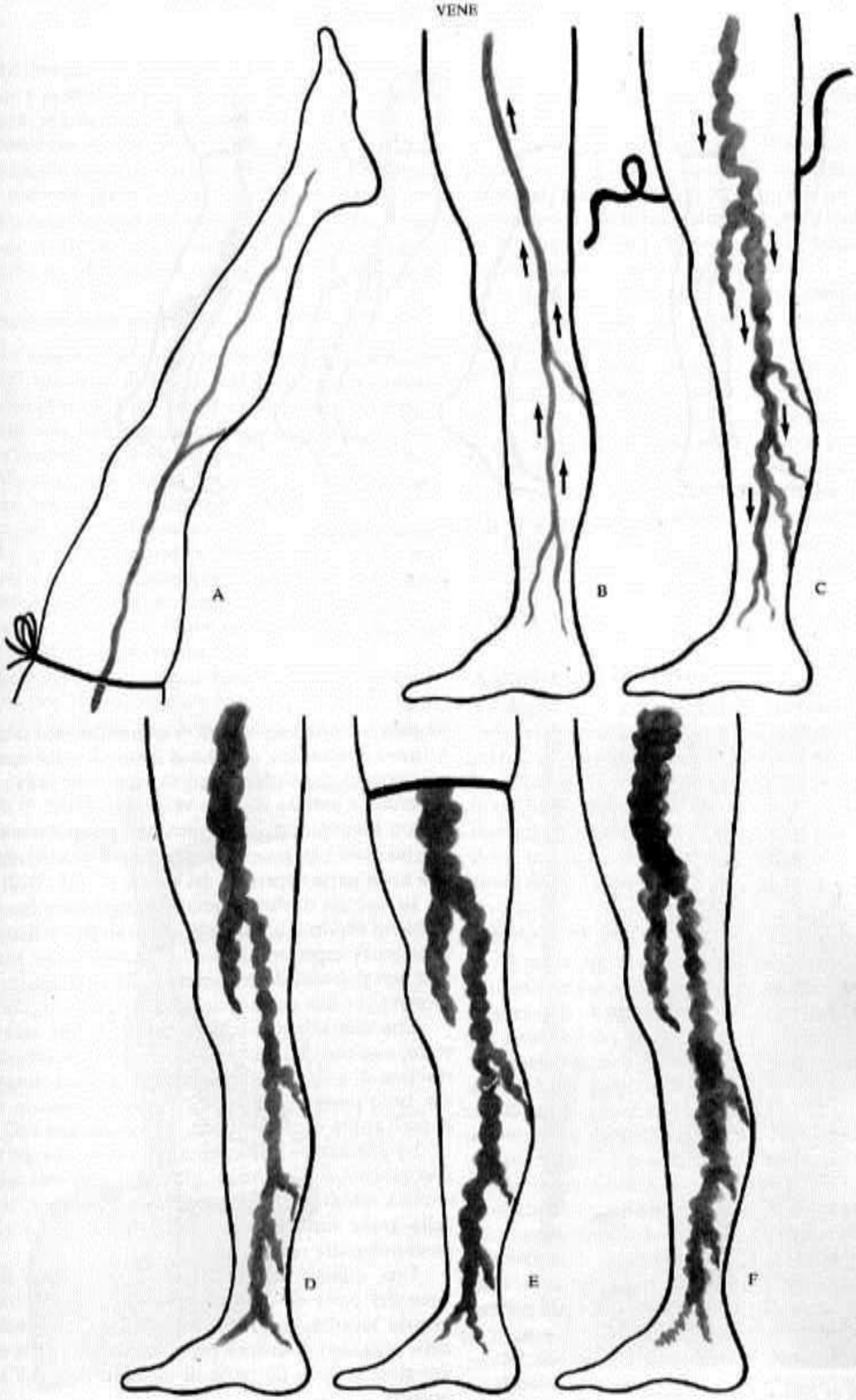

Fig. 9.38 Manovra di Rima-Trendelenburg.

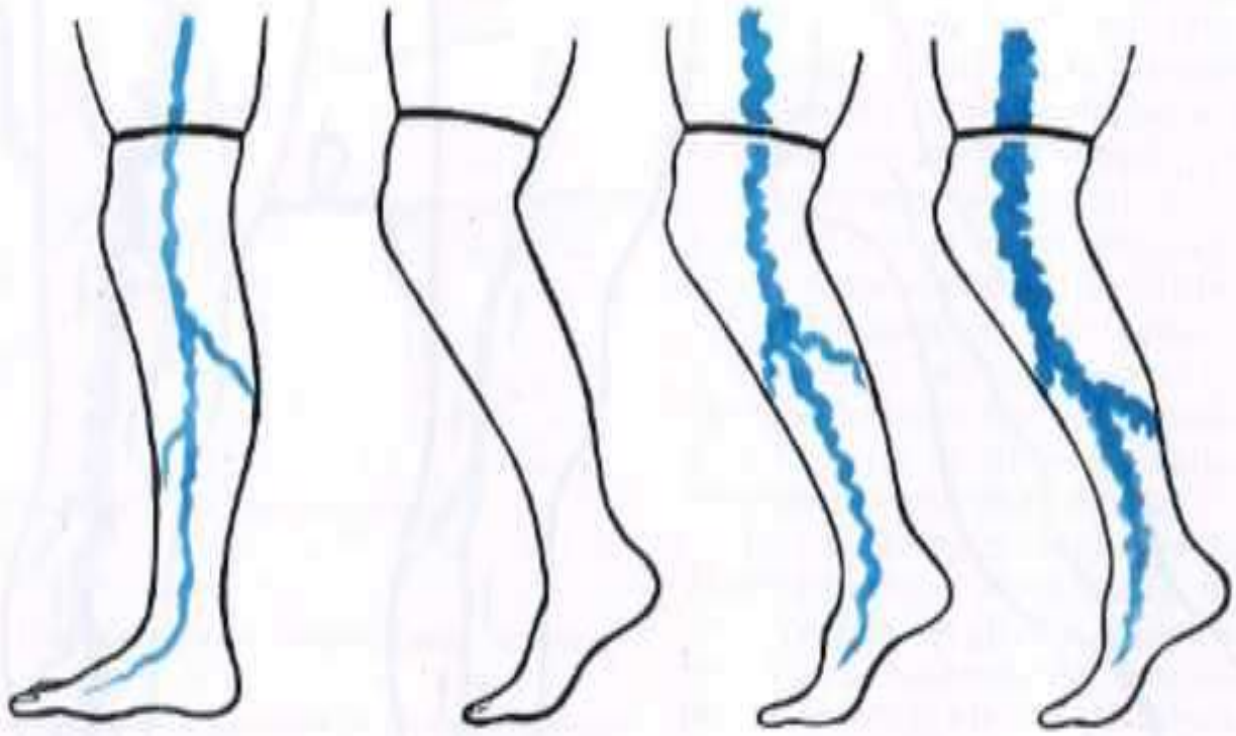

Fig. 9.39/A, B, C, D. Manovra di Perthes.

Fig. 9.40. Turgore delle giugulari (v. testo).

turgore si riduce nella profonda inspirazione, mentre nel caso di ostacolo al deflusso manca il collabimento inspiratorio. Inoltre, in caso di ostruzione della cava superiore è assente il polso venoso giugulare, il fegato non è aumentato di volume, non vi è reflusso epato-giugulare e in genere si sviluppa un circolo collaterale nella parte superiore del torace (v. Fig. 7-22).

In assenza di cardiopatia, di congestione epatica, di edemi declivi e in presenza di un circolo collaterale nella parte superiore del torace, la dilatazione bilaterale non pulsante delle vene del collo è fortemente indicativa per una ostruzione della vena cava superiore.

Una dilatazione bilaterale pulsante delle vene del collo, associata ad aumento della pressione venosa, si rinviene di solito nell'insufficienza cardiaca congestizia, nella stenosi e nell'insufficienza tricuspidale, nella pericardite essudativa con tamponamento.

La dilatazione inspiratoria delle vene del collo (*segno venoso di Kussmaul*), oltre che nella pericardite cronica adesiva e nella pericardite essudativa, si ha nella grave insufficienza ventricolare destra e nelle cardiomiopatie restrittive.

Una dilatazione unilaterale non pulsante delle vene del collo di solito depone per una ostruzione venosa localizzata. Così, può comparire distensione delle giugulari di sinistra per compressione della vena anonima sinistra da parte di un aneurisma dell'arco aortico.

La distensione delle vene giugulari può mancare, anche a paziente supino, in caso di elevata pressione venosa, se esse sono profonde e quindi non rilevabili all'ispezione. D'altra parte, in posizione supina le vene giugulari possono rendersi visibili anche in soggetti con normale pressione venosa; il loro mancato apprezzamento in soggetti in cui il capo e il tronco sono elevati di 30° sul piano orizzontale sta di solito ad indicare che la pressione venosa sistemica e normale.

Pulsazione delle giugulari

Le giugulari possono presentare delle *pulsazioni visibili* trasmesse dalle carotidi e *pulsazioni autoctone*, cioè proprie di tali vasi. La distinzione alla semplice ispezione può non riuscire agevole se le pulsazioni sono limitate al bulbo della giugulare e non si estendono alla giugulare esterna. Vanno esaminate sia la giugulare esterna che la interna, la quale decorre al di sotto dello sternocleidomastoideo.

Le pulsazioni trasmesse dalla carotide non si modificano con i cambiamenti di posizione del corpo, mentre quelle di origine venosa sono più evidenti se il paziente assume la posizione supina e si attenuano, invece, nella posizione eretta.

Le pulsazioni di origine venosa, inoltre scompaiono con una lieve compressione della giugulare, che invece non influenza quelle trasmesse dalla carotide (il dito che esercita la compressione percepisce un impulso nel caso che la pulsazione è trasmessa dalla carotide).

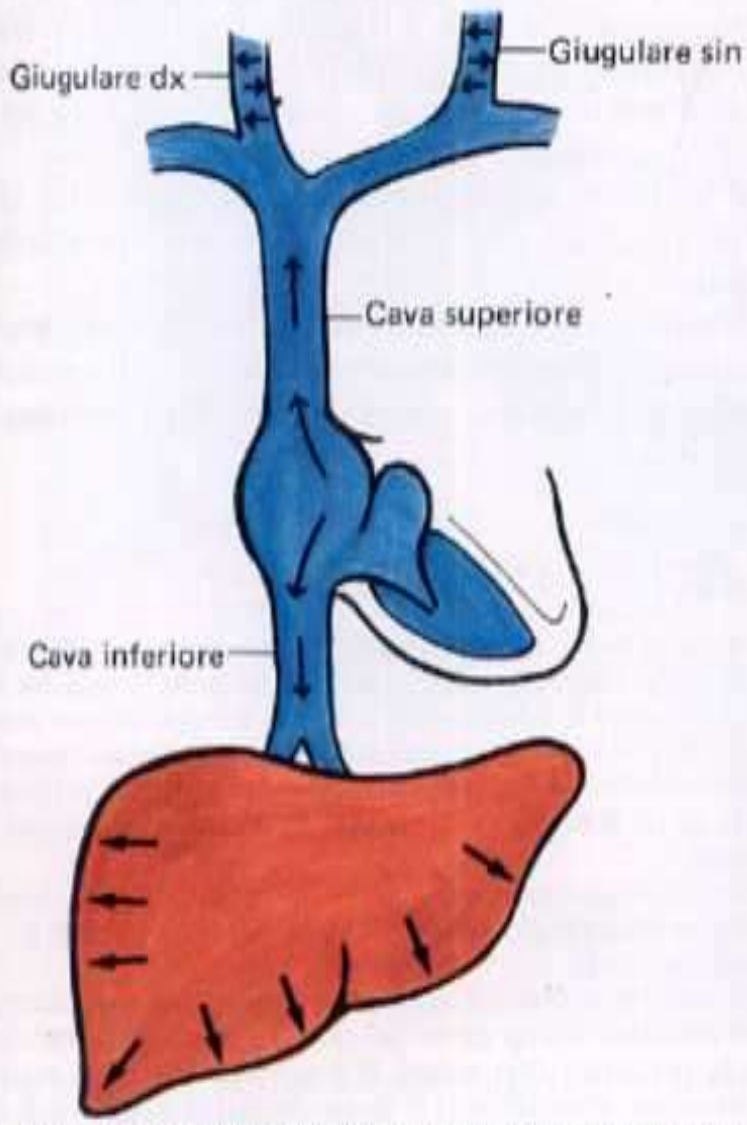

Fig. 9.41. Polso venoso epatico da insufficienza della tricuspide.

Un esame più dettagliato delle pulsazioni delle giugulari sarà fatto nel paragrafo che tratta del flebogramma; qui ricordiamo soltanto che all'ispezione in condizioni normali non sono rilevabili pulsazioni proprie delle giugulari, le quali invece possono rendersi apprezzabili se esse sono turgide.

I polsi venosi giugulari possono essere di due tipi:

— un'onda, *polso venoso presistolico*, si può apprezzare sulle giugulari turgide (*onda a* del flebogramma, legata alla contrazione atriale), che compare 0,1-0,2 sec. prima del polso carotideo; esso viene a mancare in caso di fibrillazione atriale;

— pulsazioni più evidenti delle giugulari turgide si hanno in caso di *polso venoso sistolico*, che si verifica nell'insufficienza della valvola tricuspidale, per il rigurgito di sangue dal ventricolo durante la sistole (corrisponde all'*onda C-V* del flebogramma); in questa evenienza si può apprezzare a livello del fegato congesto una pulsazione sistolica (*polso venoso epatico*; Fig. 9-41).

Ascoltazione delle vene

Ascoltando sulla giugulare interna tra i due capi dello sternocleidomastoideo, a paziente in posizione eretta, si può apprezzare negli stati anemici un rumore continuo, leggero ed a timbro dolce (*rumore di trottola o "hum venoso"*); si ascolta meglio a destra facendo ruotare il capo verso sinistra (è dovuto all'aumento della velocità della corrente ematica ed alla diminuzione della viscosità).

Valutazione della pressione venosa

È un esame assai utile e semplice che si ricava direttamente mediante la manometria; di esso si parlerà appresso (v. Cap. XI).

Esistono dei metodi indiretti, approssimativi, per valutare la pressione venosa periferica (P.V.P.); uno di essi è il seguente.

Il paziente in posizione semiseduta abbassa la mano in modo che si abbia una distensione delle vene del dorso della stessa mano. Poi si procede a sollevare l'arto passivamente con gradualità; normalmente le vene collabiscono allorché il dorso della mano si trova all'altezza dell'angolo di Louis. Calcolando che l'atrio destro (ove si considera la pressione venosa = 0) si trova a 5 cm. al di sotto dell'angolo di Louis, significa che a tale altezza la pressione venosa è uguale a 5 cm. (espressi in cm. H_2O).

Se, invece, il collabimento avviene ad una maggiore altezza, la pressione è superiore a cinque cm. e la distanza in senso verticale dal livello zero dell'atrio de-

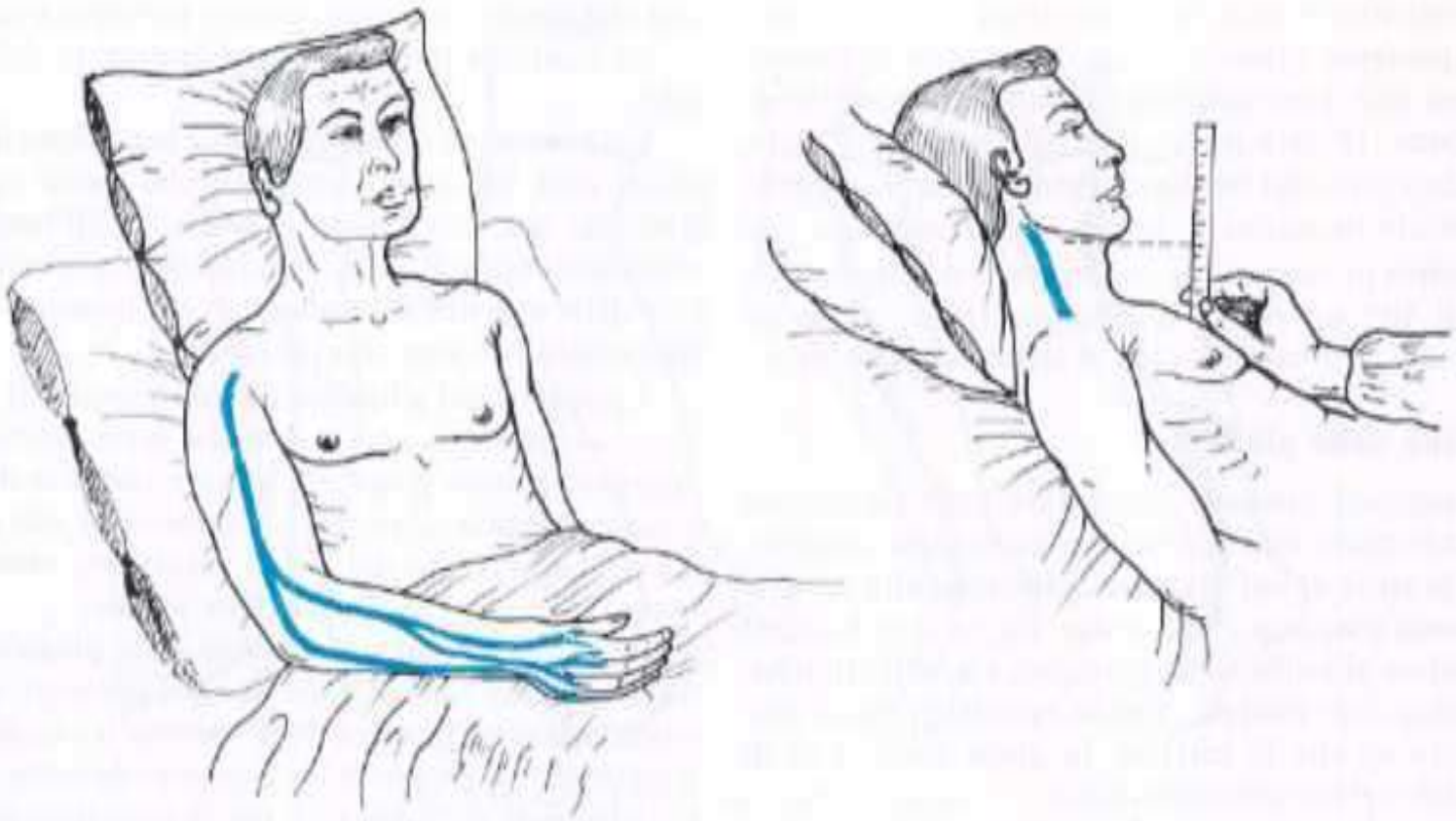

Fig. 9.42/A, B. A) valutazione indiretta della pressione venosa periferica; B) valutazione indiretta della pressione venosa centrale (v. testo).

stro al punto di collasso fornisce approssimativamente il valore della pressione venosa (Fig. 9-42 A).

La *pressione venosa centrale (P.V.C.)* può essere valutata pure approssimativamente ponendo il paziente semiassiso con una inclinazione di 45°: si misura la distanza in senso verticale dall'angolo sternale di Louis al livello superiore di riempimento della giugulare esterna destra (a paziente a riposo e rilassato); a questa cifra va aggiunta 5, che rappresenta la distanza dall'angolo sternale all'atrio destro (Fig. 9-42 B).

Risultati falsamente positivi si possono avere nell'enfisema grave e nell'ipovolemia. I valori normali si aggirano intorno a 8-9 cm. di H_2O.

Allorché i reperti ispettivi sono dubbi, si può ricorrere a una semplice manovra: a paziente sdraiato, che respira normalmente e con la metà superiore del corpo sollevata in modo che le giugulari non siano distese oltre la metà del collo, si esercita una compressione verso l'alto con la mano disposta a piatto sull'ipocondrio destro e sull'epigastrio per 30 secondi (*reflusso epato-giugulare*); si può così svelare un'elevazione latente della pressione venosa (Fig. 9-43 A e B).

La risposta viene considerata positiva per l'esistenza di un reflusso epato-giugulare allorché il livello segnato dal turgore delle giugulari si innalza oltre i 2 cm. e recede con la sospensione della compressione epatica. La risposta positiva è indicativa di insufficienza cardiaca destra e sta ad indicare la congestione passiva del fegato e la contemporanea incapacità del ventricolo destro ad aumentare la sua portata.

Se la pressione sul fegato provoca dolore, a causa di epatomegalia dolente e il paziente si contrae o trattiene il respiro, l'inturgidimento delle vene giugulari non può essere considerato come prova positiva per il rigurgito epato-giugulare.

Il reflusso epato-giugulare si verifica oltre che nell'insufficienza ventricolare destra, nella pericardite essudativa e nella pericardite cronica adesiva.

Ovviamente, elementi di maggiore garanzia, anche sotto l'aspetto della quantificazione, offre il controllo diretto della pressione venosa (periferica o centrale) in rapporto a tale manovra.

I VASI LINFATICI

I vasi linfatici drenano l'eccesso di liquido, di cellule e di detriti che si raccoglie negli spazi interstiziali; la velocità del flusso linfatico è condizionata da tre fattori: azione pompante dei linfatici, azione pompante dei movimenti tissutali, pressione del liquido presente negli spazi (se detta pressione scende al di sotto di —7 mmHg, il flusso praticamente si annulla).

Normalmente la velocità del flusso linfatico in un tessuto periferico tipico è all'incirca di 0,1 ml. di linfa per 100 gr. di tessuto, per ora.

Quando la pressione del liquido interstiziale si innalza il flusso linfatico drena parte del liquido in eccesso, riducendone la pressione: per valori di pressione di circa 0 mmHg (= pressione atmosferica) il flusso linfatico aumenta di 10-15 volte.

A

B

Fig. 9.43/A, B. Reflusso epatogiugulare: A) prima della compressione; B) dopo la compressione.

In condizioni normali è di gran lunga preponderante rispetto al drenaggio linfatico (10:1) il riassorbimento osmotico del liquido dagli spazi interstiziali verso il sangue, ad opera della pressione colloido-osmotica plasmatica; invece, nelle condizioni di evidente edema, in cui la pressione del liquido interstiziale si innalza notevolmente, divenendo positiva, il drenaggio raggiunge livelli assai elevati.

Si può avere la comparsa di manifestazioni patologiche a carico dei vasi linfatici. Così, nella *linfangite acuta*, causata da infezione microbica, la cute (in genere degli arti, ed in particolare degli inferiori) si presenta arrossata, soprattutto lungo il decorso dei vasi linfatici, che appaiono come sottili cordoni superficiali; si accompagnano tumefazione e dolenzia dei gangli linfatici regionali (linfadenite acuta) e sintomatologia generale (febbre, malessere).

La linfagite acuta ha tendenza a recidivare e verificandosi con il tempo fenomeni di ostruzione linfatica, si instaura una stasi linfatica cronica con imponente edema persistente, che di solito evolve verso la elefantiasi (Fig. 9-44).

Il linfedema è un edema permanente, conseguente a stasi linfatica cronica di uno o più arti, (di solito gli inferiori): il territorio interessato si presenta gonfio per edema, indolente, con cute tesa e lucida, di aspetto biancastro. L'edema, che dapprima è facilmente regredibile, poi diventa persistente e duro, per ispessimento della cute (pachidermia; la cute si fa ruvida con aspetto verrucoso) e del sottocutaneo (elefantiasi), con ripiegature che danno un aspetto a calzone da zuavo.

Si parla di *linfedema primitivo* (raro, per lo più congenito, a volte a carattere familiare) quando sfugge la causa e di *linfedema secondario* (frequente) a malattie linfoghiandolari (neoplastiche o infiammatorie), asportazione chirurgica dei linfonodi, irradiazione di stazioni linfatiche (per fibrosi, con conseguente obliterazione linfatica), stasi venosa prolungata (linfedema secondario a flebopatie), compressione esterna, infestazione da filaria (verme nematode, che si localizza nei linfonodi inguinali).

La diagnosi differenziale va posta con l'edema da stasi venosa cronica per insufficienza venosa cronica o per scompenso cardiaco congestizio cronico. Nella stasi venosa prolungata col tempo si sovrappongono i segni della stasi venosa (dolori, varici, ulcere) a quelli della stasi linfatica. Riesce agevole la diagnosi differenziale con l'edema della nefrosi (edema generalizzato, molle, proteinuria, ecc.) e dello scompenso cardiaco congestizio (dispnea, cianosi, fegato da stasi; Tabella 9-5).

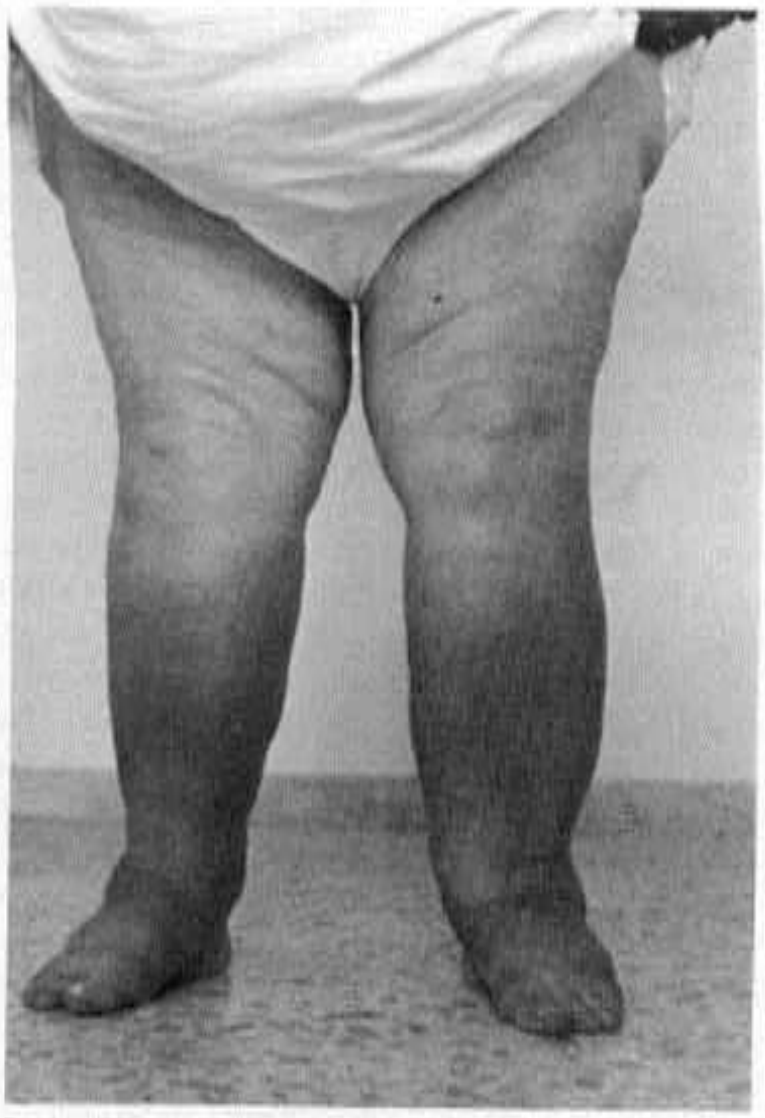

Fig. 9.44. Elefantiasi degli arti inferiori.

LA PRESSIONE ARTERIOSA E LE SUE ANORMALITÀ

Metodi di rilevamento

Prima di considerare le manifestazioni cliniche della ipertensione arteriosa è necessario accennare ai metodi correnti di rilevamento della pressione arteriosa e intendersi circa i valori pressori che devono essere considerati abnormemente elevati o abbassati.

La pressione vigente nel sistema arterioso deriva fondamentalmente da due fattori: la gittata cardiaca e le resistenze periferiche.

La *pressione arteriosa massima o sistolica* esprime la massima pressione vigente nelle arterie durante la sistole e la *pressione arteriosa minima o diastolica* la minima pressione vigente durante la diastole. La differenza tra pressione massima e minima sta ad indicare la *pressione differenziale*, che, a parità di altri fattori legati allo stato del sistema circolatorio, esprime l'efficienza della pompa cardiaca.

La *pressione arteriosa media*, che è la media integrata della pressione sistolica e diastolica durante un ciclo cardiaco, si può calcolare aggiungendo alla pressione diastolica un terzo della pressione sistolica; essa è più vicina alla pressione diastolica che alla sistolica.

La gittata sistolica dipende dall'energia meccanica del ventricolo sinistro, che a livello dei tubi elastici del circuito arterioso si trasforma in energia cinetica.

La Fig. 9-45 mostra schematicamente le variazioni della pressione in rapporto alla resistenza e al flusso nei vari segmenti del circuito vascolare.

La pressione intraarteriosa può essere misurata con *metodo diretto*, introducendo un ago nel lume dell'arteria e collegandolo con un manometro a mercurio o meglio un elettromanometro; a questo metodo si preferisce il *metodo indiretto*, in base al quale si considera uguale alla pressione intraarteriosa quella che occorre esercitare dall'esterno per occludere l'arteria. Del resto le differenze tra i due metodi sono trascurabili, risultando dell'ordine di pochi mm di Hg (al di sotto di 10).

Per la misurazione indiretta si usa lo *sfigmomanometro*, che consta di un bracciale pneumatico (contenente un sacco di gomma in cui si insuffla l'aria a mezzo di una pompa di gomma), alto almeno 13 cm. e lungo 30 cm. (comunque, in modo da avvolgere completamente il braccio), che si applica al braccio (per la coscia deve avere una altezza di almeno 18 cm.) e di un sistema di lettura collegato al bracciale, che può essere costituito da un manometro aneroide o a mercu-

TABELLA 9-5 Diagnosi differenziale tra linfedema ed edema da stasi venosa

	Linfedema	*Edema da stasi venosa*
sede di inizio	dorso del piede	malleoli
consistenza	poco dura, depressibile (senza fovea)	molle, depressibile (con fovea)
colore	pallido	cianotico; la cute ben presto assume una pigmentazione ardesiaca
temperatura	normale o ridotta	aumentata nel caso di flebite
dolore	assente	presente
stato delle vene	non appariscenti o poco	evidenti, con presenza di reticolo
stato delle linfoghiandole regionali	ingorgate	non ingorgate
ulcerazioni	assenti	a volte presenti

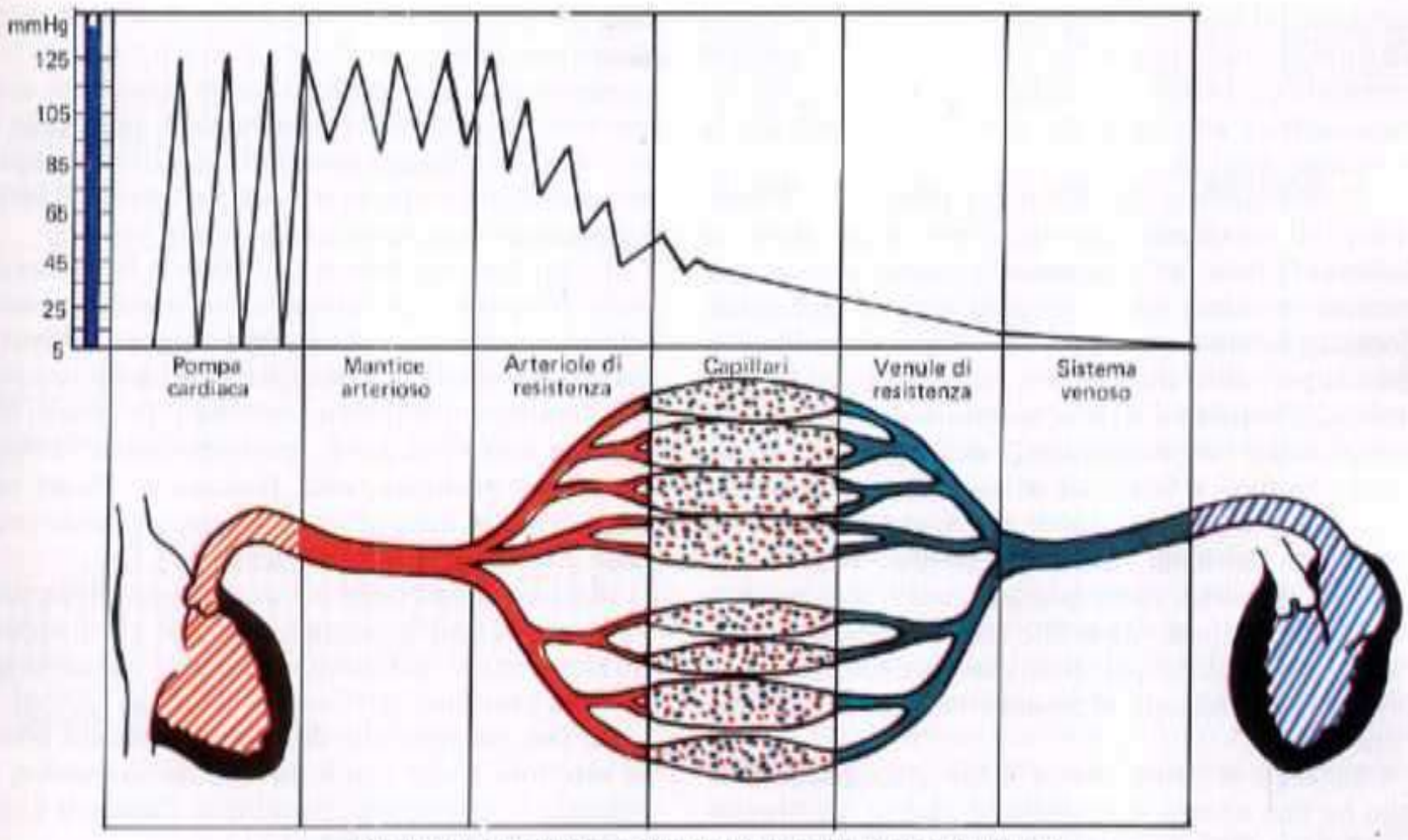

Fig. 9.45. Rappresentazione schematica delle variazioni di pressione e di flusso nelle varie sezioni del circuito vascolare.

rio (Riva-Rocci) con cui si misura in millimetri di Hg la pressione vigente nel bracciale.

La pressione esercitata per comprimere i tessuti sovrastanti all'arteria viene di solito considerata trascurabile, ma un braccio grosso (superiore a 35 cm. di circonferenza) fornirà dei dati di 10-15 mm. più alti della pressione reale, a meno che non venga usato un bracciale più largo; l'inverso succede per soggetti con braccia assai esili. Per i bambini sono disponibili manicotti di dimensioni ridotte.

La misurazione va effettuata a paziente in posizione comoda e rilassata, seduto o meglio supino, dopo che è stato per un po' di tempo a riposo.

Il bracciale si applica sgonfio, in modo da avvolgere completamente il braccio, facendolo aderire bene e collocandolo in modo che il suo margine inferiore sia almeno a 3 cm. al di sopra della piega del gomito; il braccio viene indi poggiato in posizione supina sul letto (la pressione dovrebbe venire misurata con il braccio a livello del cuore) o su un tavolino (Fig. 9-46).

Il rilievo della pressione può venire eseguito con due modalità:

— il *metodo palpatorio* consente di rilevare soltanto la pressione arteriosa massima. Si reperta il polso radiale e si gonfia il bracciale fino alla sua scomparsa; indi si procede a sgonfiarlo gradualmente, eseguendo, nel momento in cui si ha la ricomparsa del polso, la lettura della pressione manometrica, che corrisponde a quella sistolica o massima;

— il *metodo ascoltatorio* o di Korotkoff necessita di un fonendoscopio, che va collocato sull'arteria omerale subito al di sotto del bracciale. Si reperta il polso radiale ed una volta apprezzatolo si comincia a gonfiare il bracciale gradatamente, fino a 20-30 mmHg oltre la sua scomparsa. La scomparsa del polso radiale sta ad indicare che nel bracciale vige una pressione superiore alla pressione sistolica. Si apre allora la valvola in modo da scaricare lentamente il bracciale (di 5

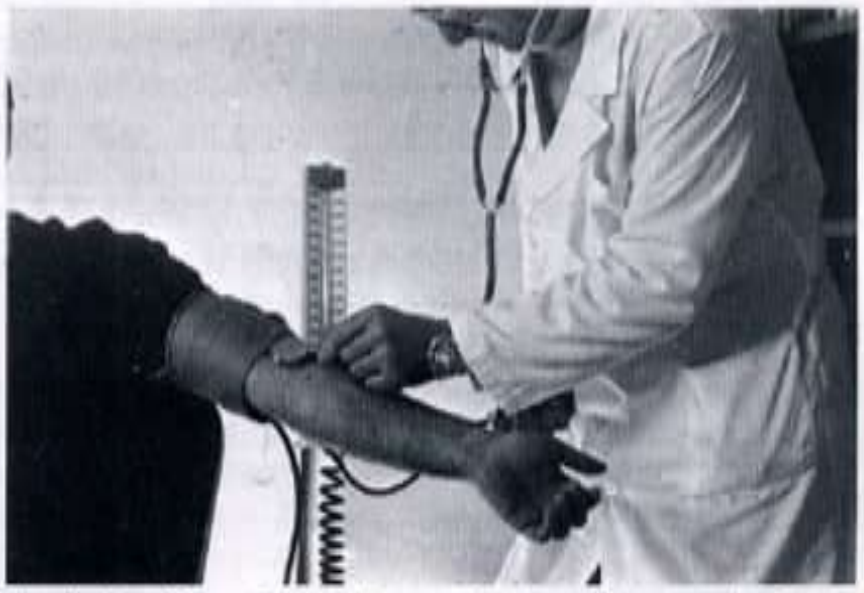

Fig. 9.46. Misurazione della pressione arteriosa con lo sfigmomanometro.

mm ogni 2-3 secondi); ad un certo punto si apprezzerà un tono arterioso che indica il passaggio di un'onda di pressione attraverso il bracciale. Si segna la pressione manometrica alla quale ciò avviene: essa esprime la pressione sistolica.

Continuando a decomprimere lentamente il bracciale, si ascoltano dei toni più forti (toni di Korotkoff), che poi bruscamente si indeboliscono, divenendo ovattati fino a rendersi appena percepibili. Secondo alcuni è a questo punto che si dovrebbe leggere la pressione diastolica o minima; secondo altri, invece, la lettura va fatta al momento della scomparsa completa dei battiti arteriosi (il che denota che il sangue passa sotto il bracciale senza incontrare ostacoli), in quanto più facile da stabilire (l'American Heart Association consiglia questa seconda modalità di lettura). Allorché, come talora accade, i toni persistono fino a pressione vicina allo zero (come nell'insufficienza aortica, nell'ipertiroidismo) in questi casi si accetta il valore segnato al momento in cui i toni si indeboliscono.

Si tenga presente che se il bracciale pneumatico non ha una altezza adeguata al diametro del braccio, risultando cioè troppo piccolo o se non viene applicato ben aderente al braccio occorrerà introdurre una maggiore quantità di aria per ottenere la compressione dell'arteria, per cui sia la pressione sistolica che la diastolica risulteranno erroneamente più elevate. In caso di pazienti con braccio molto grosso, ove non si disponga di un adeguato bracciale, è consigliabile applicare il bracciale all'avambraccio e lo stetoscopio sull'arteria radiale. Con il metodo ascoltatorio può talora accadere (in taluni soggetti ipertesi o con stenosi aortica) che, dopo aver ascoltato i toni corrispondenti alla pressione sistolica, un poco al di sotto di questa si ha una *lacuna o silenzio ascoltatorio* (di cui non è precisata la genesi), in genere per una fascia di 10-20 mmHg della scala; ne consegue che la lettura della massima può risultare falsamente più bassa. Onde evitare tale errore è bene determinare la massima anche con il metodo palpatorio o allorché si utilizza soltanto il metodo ascoltatorio avere l'accorgimento di spingere l'esplorazione ascoltatoria per valori molto ampi della scala manometrica; in altri termini occorre ricercare la scomparsa e la ricomparsa dei toni e viceversa, su una assai ampia scala di valori manometrici, senza pigliare per definitivi i primi risultati registrati.

Durante la misurazione della pressione arteriosa con il metodo ascoltatorio è possibile talora meglio apprezzare l'*alternanza meccanica*, cioè il susseguirsi di un polso e quindi di un tono più forte e di uno più debole.

Particolare attenzione va posta nella rilevazione dei valori pressori in casi di irregolarità dei battiti cardiaci per extrasistoli o fibrillazione atriale, in quanto queste condizioni, per il succedersi di battiti di varia ampiezza e forza, possono trarre in inganno; in questi casi occorre protrarre l'osservazione, prendendo come valore di massima quello in cui inizia la comparsa del tono o la scomparsa del polso e facendo sgonfiare il manicotto manometrico con molta lentezza.

La pressione arteriosa, così come la frequenza cardiaca, oltre che in posizione supina o seduta va anche determinata in ortostatismo, per saggiare l'attività riflessa del simpatico e ricercare l'eventuale comparsa di *ipotensione ortostatica* (certi stati ipertensivi: ipertensione nefro-vascolare, feocromocitoma, iperaldosteronismo primitivo, ecc., possono provocare comparsa di ipotensione ortostatica, che può anche conseguire a trattamenti medicamentosi).

Esistono apparecchi nei quali i suoni di Korotkoff sono trasformati in segnali luminosi; questi apparecchi sono entrati nell'uso corrente per l'automisurazione della pressione arteriosa da parte dei pazienti.

Si può ricorrere alla determinazione della pressione arteriosa anche con il *metodo oscillometrico*, utilizzando lo *sfigmo-oscillometro di Pachon* o il *tonometro di Recklinghausen*.

Questi apparecchi sono dotati di un doppio bracciale: uno va collegato con un manometro aneroide per la misurazione dei valori pressori e l'altro con un oscillometro, che registra le variazioni di volume dell'arteria durante la sistole e la diastole cardiaca, per differenti valori di pressione del bracciale.

Si gonfia il doppio bracciale fino alla scomparsa del polso radiale; la lancetta dell'oscillometro resta immobile o segna oscillazioni assai piccole (oscillazioni sopramassimali) causate dall'urto dell'onda sfigmica a livello dell'estremità superiore del bracciale. Si procede ad abbassare lentamente la pressione del bracciale, saggiando via via (di 5 in 5 mm) il comportamento dell'oscillometro, finché non registra una prima ampia oscillazione, che indica il valore della *pressione sistolica*. Continuando a scaricare il bracciale, le escursioni dell'oscillometro vanno aumentando fino ad un *massimo* che sta ad indicare l'*indice oscillometrico* dell'arteria omerale e che corrisponde alla pressione media, per poi tornare a ridursi; la brusca riduzione delle oscillazioni segna il valore della pressione diastolica.

Questa indagine, pertanto, oltre alla determinazione della pressione arteriosa sistolica e diastolica, consente la registrazione visiva o grafica della curva delle oscillazioni (*curva oscillografica*) della parete vascolare e pertanto consente di esplorare l'efficienza cardiaca e lo stato anatomico e funzionale delle pareti arteriose nei vari distretti degli arti superiori ed inferiori, fornendo valori indicativi circa la pervietà dei tronchi arteriosi principali e la sede di eventuali osta-

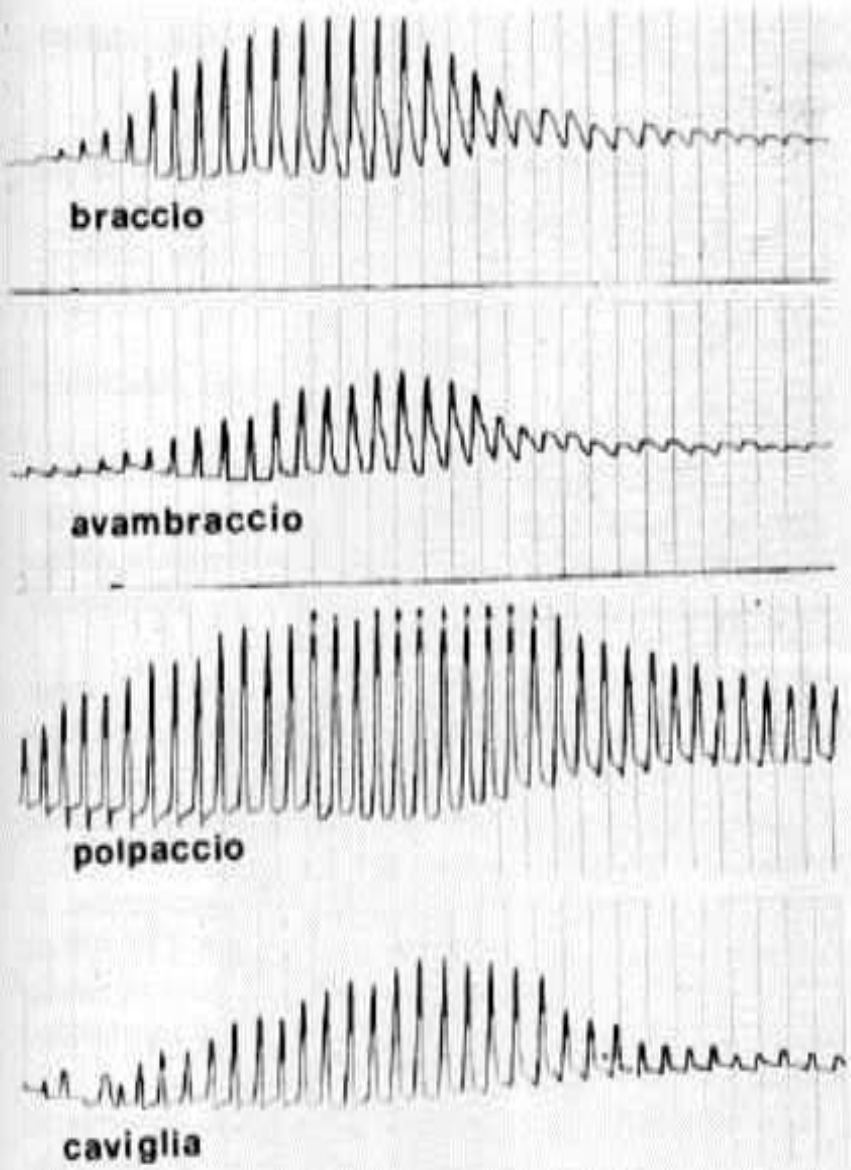

Fig. 9.47. Tracciato oscillografico normale.

coli (v. Fig. 9-47). Di regola i valori oscillografici variano ampiamente e come limite patologico viene assunto quello inferiore a 15 al polpaccio; acquista significato anche una forte riduzione dell'indice oscillometrico rispetto a quello controlaterale. Una evidente riduzione o l'assenza delle oscillazioni, specie se monolaterale, sta ad indicare stenosi od occlusione, funzionale od organica, di grosse e medie arterie. I valori pressori che si ottengono con il metodo oscillometrico sono superiori di circa 10 mmHg rispetto a quelli registrati con il metodo ascoltatorio.

In verità, la misurazione della pressione arteriosa richiede attenzione e tempo ed in presenza di valori elevati è consigliabile, anche per mettersi al riparo da elevazioni pressorie di origine emotiva, di procedere a ripetute determinazioni.

La pressione arteriosa al primo esame del paziente va determinata in entrambe le braccia, specie negli anziani, nei quali una ostruzione di origine ateromatosa può dare una diversità tra un lato e l'altro (in questo caso come valore di riferimento si assume la pressione più alta); differenze tra i due arti superiori possono essere anche di origine costituzionale per ipoplasia di una arteria.

La pressione arteriosa nei pazienti ipertesi con sospetta vasculopatia periferica o sospetta coartazione dell'aorta, oltre che alle braccia va abitualmente misurata alle gambe (con un manicotto adeguato per larghezza e lunghezza), ove nel normale i valori sono di 10-20 mmHg maggiori.

Limiti della pressione arteriosa "normale"

Non è possibile definire con esattezza i *limiti della pressione arteriosa "normale"*, in quanto esaminando la distribuzione dei valori della pressione arteriosa in una popolazione si riscontra una curva di tipo gaussiano; inoltre, in uno stesso individuo la pressione presenta sensibili oscillazioni nell'arco della giornata, specie della sistolica, risultandone valori più bassi nel sonno e nelle prime ore del mattino e più elevati nel pomeriggio e nelle ore serali.

Variazioni fisiologiche della pressione arteriosa si possono, infatti, avere in rapporto all'attività fisica, al freddo, alla tensione psichica (che ne provocano dei rialzi), all'età (aumenti di 10-15 mmHg per la sistolica e di 5-10 per la diastolica sono da considerare normali oltre il sesto-settimo decennio di vita) e al sesso (l'uomo ha in genere una pressione leggermente superiore alla donna di 5-10 mmHg).

Le inchieste epidemiologiche hanno rivelato che esistono stretti rapporti tra morbilità e mortalità cardiovascolare e livelli pressori, risultando "l'aspettativa di vita" inversamente proporzionale all'entità della pressione arteriosa, con una crescita di rischio dai livelli pressori più bassi a quelli più elevati; questo rapporto è dato osservarlo anche nei limiti stessi dei valori pressori che vengono considerati normali.

Ciò dimostra l'arbitrarietà dei criteri adottati per tracciare una netta demarcazione tra pressione arteriosa normale ed ipertensione. Tuttavia, nella pratica quotidiana appare ragionevole assumere dei valori limite come punto di riferimento.

L'OMS ha fissato i seguenti valori indicativi: un adulto tra i 20 e i 60 anni è da considerare normoteso quando la sua pressione è inferiore a 140-90 ed iperteso quando è superiore a 160-99; allorché la pressione sistolica è compresa tra 140-160 e la diastolica tra 90 e 95 si parla di *ipertensione limite* o *pressione borderline*.

SINTOMI E SINDROMI RELATIVI AD ALCUNE CONDIZIONI CARDIO-VASCOLARI

Ipertensione arteriosa

Se si assumono come valori limite quelli ora riportati, si potrà parlare di ipertensione arteriosa allorché l'elevazione pressoria sarà stata constatata in occasione di almeno tre misurazioni effettuate in tempi successivi, preferibilmente in giorni diversi o almeno a distanza di qualche ora l'una dall'altra, a paziente in condizioni confortevoli di riposo, tranquillo ed a suo

agio, eseguendo ogni volta delle determinazioni multiple, sia in posizione supina che in ortostatismo.

Si parla anche di *ipertensione "labile"* come sinonimo di ipertensione limite o pressione borderline. In effetti, la denominazione di ipertensione labile andrebbe riservata ai casi di ipertensione moderata intermittente, nei quali cioè a riposo si possono registrare a volte valori moderatamente elevati (corrispondenti o di poco superiori ai valori dell'ipertensione limite) ed altre volte valori normali.

Caratteristica dell'ipertensione labile è una condizione ipercinetica cardiaca (v. appresso) ed una diminuzione delle resistenze vascolari periferiche. Si tratta per lo più di soggetti giovani, spesso ad abito eretistico, che, oltre all'aumento della frequenza cardiaca, presentano palpitazioni, vampate di calore, pallore, sudorazione, esagerata reattività vascolare allo sforzo ed all'emozione.

L'ipertensione labile viene considerata come lo stadio iniziale dell'ipertensione essenziale, in cui però non necessariamente viene a sfociare; infatti, soltanto una parte di questi soggetti (che viene valutata tra il 10 ed il 40%) va incontro ad ipertensione permanente.

L'ipertensione può essere *primitiva* (cioè da cause sconosciute) o *secondaria* da cause varie note; la prima è di gran lunga la più frequente (90% circa).

Fra le seconde figurano:

— *affezioni renali*:

a) *ipertensione in malattie renali parenchimali* (glomerulonefriti, pielonefriti, rene policistico, nefroangiosclerosi, glomerulopatia lupica, diabetica, tumori renali, ecc.);

b) *ipertensione nefrovascolare* (da stenosi di una od entrambe le arterie renali: si suole ascoltare un soffio periombelicale);

c) *ipertensione da iperreninemia primitiva* (tumore delle cellule iuxtaglomerulari secernenti renina);

— *affezioni endocrine*:

a) feocromocitoma: tumore della midollare surrenale o di altro tessuto cromaffine, con iperproduzione di nor-adrenalina o adrenalina (spesso a livello cutaneo coesiste neurofibromatosi);

b) iperaldosteronismo primitivo o morbo di Conn (iperplasia od adenoma delle cellule della zona glomerulare del surrene);

c) malattia di Cushing (iperattività delle cellule della zona fascicolata del surrene, con iperincrezione di cortisolo e talora di mineralcorticoidi: obesità, facies lunare, irsutismo, strie rubrae);

d) sindrome adrenogenitale con iperproduzione di ormoni mineralattivi;

e) ipertiroidismo (elevazione della sistolica ed abbassamento della diastolica, con tremori, sudorazione, tachicardia);

— *affezioni vascolari*:

a) coartazione aortica (valori pressori elevati agli arti superiori e bassi agli arti inferiori);

b) insufficienza aortica (elevazione della sistolica con diastolica bassa, danza delle carotidi, polso celere);

— *gravidanza* (tossiemia gravidica: glomerulonefrosi gravidica).

L'ipertensione quasi sempre comporta un aumento dei valori sistolici e diastolici (*ipertensione sistodiastolica*); talora l'innalzamento è soltanto a carico della diastolica (ipertensione diastolica), espressione di un aumento delle resistenze periferiche.

L'*ipertensione esclusivamente sistolica* è assai spesso legata ad irrigidimento arteriosclerotico con perdita dell'elasticità dell'aorta e dei suoi rami principali; nell'età avanzata si fanno più numerosi i casi di ipertensione sistolica.

In relazione all'entità dello stato ipertensivo si suole distinguere: *ipertensione grave* (con 250-300 di sistolica e 150-180 di diastolica), *ipertensione di media gravità* (200-250 di mx e 110-150 di mn) ed *ipertensione lieve* (150-200 di mx e 90-110 di mn).

Sia l'ipertensione essenziale che quella secondaria possono assumere un decorso maligno a carattere rapidamente evolutivo, caratterizzata sul piano istologico da arteriolite necrotizzante. Le caratteristiche cliniche dell'*ipertensione maligna* sono:

— pressione diastolica superiore ai 130 mmHg;

— gravi alterazioni del fondo oculare (v. appresso);

— decorso rapidamente progressivo, con quadro di insufficienza renale, gravi complicanze cardiache o cerebrali.

Sintomatologia dell'ipertensione arteriosa

L'ipertensione arteriosa può non provocare alcuna sintomatologia e la sua constatazione spesso può costituire un rilievo puramente occasionale; talora può causare dei sintomi vaghi ed aspecifici, quali palpitazioni, senso di oppressione precordiale, dispnea da sforzo, cefalea e vertigini (per lo più al risveglio, che poi si attenuano o scompaiono), epistassi.

La sintomatologia dell'ipertensione è di regola quella delle lesioni di organo che essa provoca e varierà in rapporto all'organo che caso per caso sarà colpito.

Gli organi più facilmente interessati (*organi bersaglio*) sono il cervello, il cuore ed il rene. Così, per l'*interessamento del territorio cerebrale* si possono verificare *accidenti cerebrovascolari* (*ictus*) per emorragia o

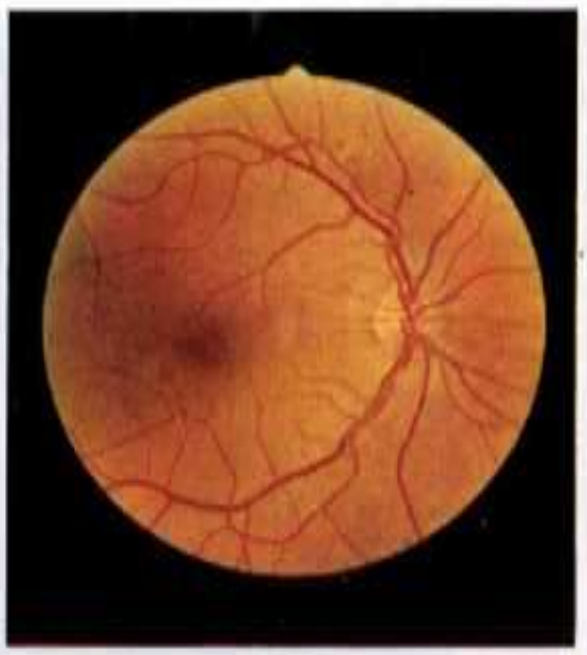

A

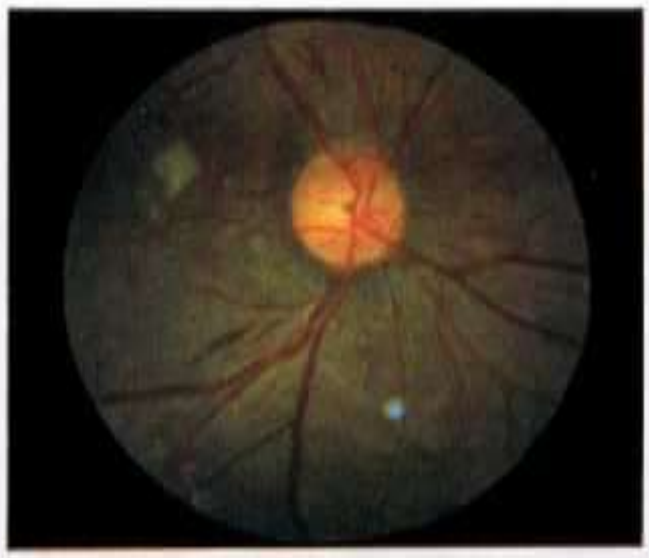

C

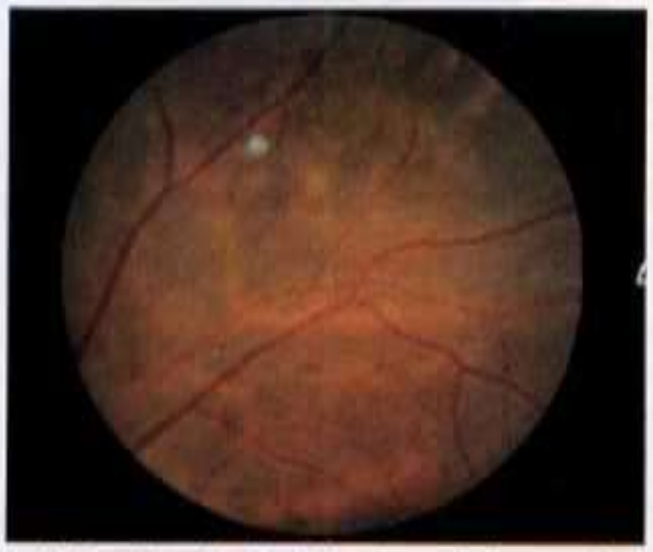

B

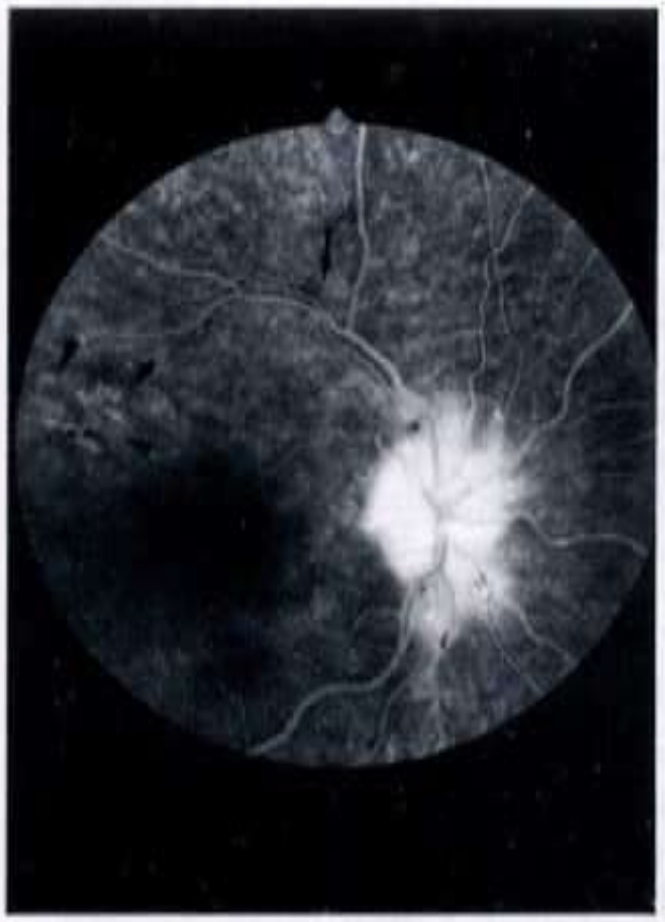

D

Fig. 9.48/A, B, C, D. Quadri tipici di retinopatia ipertensiva:
A) retinopatia ipertensiva I stadio: modico restringimento a carico dell'arteriola con aspetto a filo di rame; iniziale incrocio artero-venoso;
B) retinopatia ipertensiva al II stadio: arterie a filo di rame, con netti incroci artero-venosi;
C) retinopatia ipertensiva al III stadio con incroci artero-venosi, con emorragia a fiamma ed essudato cotonoso;
D) angiografia a fluorescenza in fase venosa (con fluoresceina): edema della papilla, emorragie pericapillari, incrocio compressivo artero-venoso (↑) con spandimento emorragico (▲).

trombosi, *attacchi ischemici transitori* (TIA), con episodi improvvisi e fugaci di deficit neurologico e la cosiddetta *encefalopatia ipertensiva*, che si presenta sotto forma episodica soprattutto nell'ipertensione maligna, con cefalea, vomito, confusione mentale, accessi convulsivi, in rapporto ad edema cerebrale conseguente a cospicua elevazione pressoria.

In rapporto a processi arteriosclerotici a sede cerebrale possono realizzarsi quadri di vasculopatia cerebrale arteriosclerotica diffusa assai polimorfi, sia a prevalente sintomatologia neurologica che psichica ed a carattere progressivamente evolutivo (*encefalopatia arteriosclerotica di Binzwanger*).

Assai utile è l'esplorazione oftalmoscopica dei vasi retinici nell'ipertensione, potendo questa determinare delle tipiche alterazioni che sono spia dell'interessamento del territorio vascolare cerebrale.

Le alterazioni si possono classificare in quattro stadi (Keith, Wegener e Barker):

Stadio I: modesta diffusa riduzione di calibro delle arteriole, per vasocostrizione e per iniziale ispessimento ed indurimento delle pareti (che alla luce danno un riflesso "a filo di rame"); le vene, al punto di incrocio con le arteriole, sono depresse.

Stadio II: le alterazioni retiniche sono più evidenti, soprattutto gli incroci artero-venosi.

Stadio III: alle alterazioni degli stadi precedenti, che sono più evidenti, si aggiungono *emorragie a*

fiamma, che iniziano dai capillari peripapillari (nei quali vige una pressione relativamente più elevata, in quanto originano direttamente dalle arteriole) ed *essudati a fiocco di cotone*, che rappresentano zone ischemiche di fibre nervose degenerate.

Stadio IV: si ha comparsa di edema della papilla (con perdita dei margini netti del disco papillare e formazione di alone peripapillare), che si accompagna a brusca caduta dell'acuità visiva: è tipica dell'ipertensione maligna.

Quadri tipici della retinopatia ipertensiva sono riportati nella figura 9-48. Come conseguenza del processo arteriosclerotico dei vasi retinici si può verificare la trombosi della vena centrale della retina (Fig. 9-49).

Fig. 9.49. Occlusione della vena centrale della retina.

A carico del territorio vascolare renale le lesioni più tipiche sono date dall'arteriolosclerosi, con riduzione del filtrato glomerulare e compromissione della funzionalità renale (elevazione del tasso dell'azotemia e della creatininemia, poliuria ipo-isostenurica); altre lesioni vascolari renali possono essere rappresentate dalla fibrosi intimale delle arterie lobulari. Nella forma maligna o a decorso accelerato si ha progressivo e rapido deterioramento della funzione renale; in questa forma suole aversi proteinuria ed ematuria e può comparire anemia emolitica microangiopatica.

Per le alterazioni a carico del cuore causate dall'ipertensione (cardiopatia ipertensiva) rimandiamo più oltre, all'apposito paragrafo

Ipotensione arteriosa

La pressione arteriosa può presentare dei valori inferiori a quelli ritenuti normali; si parla di *ipotensione* quando nell'adulto la pressione sistolica non supera i 90 mm di Hg e la diastolica i 60.

Intendiamo qui riferirci alle ipotensioni croniche, non a quelle acute (sincope, collasso, shock), di cui si parlerà in appositi paragrafi.

Una *ipotensione cronica costituzionale* è facile riscontrare in soggetti giovani longilineo-astenici; spesso si lagnano in ortostatismo di senso di stordimento, vertigini, cardiopalmo, lieve sudorazione. Il più spesso, però, trattasi di una condizione ben tollerata, che non va considerata come patologica.

Una ipotensione arteriosa cronica si suole riscontrare in condizioni morbose varie: nell'iposurrenalismo cronico (morbo di Addison), nell'ipopituitarismo anteriore (morbo di Simmonds), in malattie debilitanti specialmente a lungo decorso (neoplasie, malattie infettive, stati cachettici in genere), nelle epatopatie croniche (specialmente nella cirrosi epatica), nelle cardiopatie in fase di scompenso (si suole avere riduzione della pressione sistolica, con normalità della diastolica: *pressione decapitata*), in alcune valvulopatie (stenosi mitralica ed aortica, in rapporto alla riduzione della gittata sistolica), nella pericardite essudativa e nella pericardite costrittiva.

L'*ipotensione arteriosa ortostatica* (si tenga presente che normalmente il passaggio dal clino all'ortostatismo si accompagna ad un lieve aumento della pressione arteriosa omerale di 5-10 mmHg) provoca sovente manifestazioni sincopali e può verificarsi in varie condizioni (v. sincope).

CARDIOPATIE CONGENITE

Trattasi di malattie cardiovascolari presenti fin dalla nascita, che incidono per circa il 10‰ nei nati vivi. Sono caratterizzate da malformazioni ed anomalie dello sviluppo embrionale del cuore e solo una modestissima percentuale di queste può essere ricollegata con cause note (farmaci, infezioni, radiazioni).

Pur potendosi variamente associare tra di loro, le principali cardiopatie congenite sono:

1 - *difetto del setto interatriale* (D.I.A.): chiusura non completa del setto interatriale, di modo che è consentito il passaggio di una quota di sangue dall'atrio sn (dove vige una maggiore pressione) all'atrio dx (ove la la pressione è inferiore): shunt sn→dx.

2 - *Sindrome di Lutembacher*: caratterizzata dalla associazione tra: a) stenosi mitralica congenita, b) difetto interatriale.

3 - *Canale atrioventricolare comune* (C.A.V.C.): è una malformazione in cui un difetto interatriale si associa ad anomalie della valvola mitrale o della tricuspide settale.

4 - *Difetto del setto interventricolare* (D.I.V.): la chiusura non completa del setto interventricolare consente il passaggio di sangue dal ventricolo sn al dx (shunt sn→dx) nei casi non complicati da stenosi polmonare o da ipertensione polmonare.

5 - *Persistenza del dotto arterioso di Botallo*: la mancata obliterazione del dotto di Botallo (che avviene di norma alla seconda settimana di vita) causa un afflusso continuo di sangue dall'aorta all'arteria polmonare. Come per le altre cardiopatie congenite, può essere isolata

od associata ad altre malformazioni, quali stenosi polmonare, stenosi aortica, D.I.V., coartazione aortica.

6 - *Stenosi polmonare*: è caratterizzata, nella forma isolata, da un restringimento della camera di deflusso ventricolare dx, che determina ostacolo all'espulsione del sangue nell'arteria polmonare.

7 - *Trilogia di Fallot*: è costituita dall'associazione di stenosi polmonare con C.I.A. ed ipertrofia ventricolare dx (cardiopatia cianogena).

8 - *Tetralogia di Fallot*: risulta dall'associazione di stenosi polmonare, D.I.V., destro-posizione dell'aorta ed ipertrofia ventricolare destra (cardiopatia cianogena).

9 - *Malattia di Ebstein* (M. di E.): è caratterizzata da un dislocamento inferiore della tricuspide con notevole ingrandimento dell'atrio destro e con ventricolo dx ridotto di volume o atresico (cardiopatia cianogena); se si associa a D.I.A. la cianosi compare più precocemente.

10 - *Trasposizione dei grossi vasi*: è l'inversione dei rapporti normalmente esistenti tra grosse arterie (aorta-polmonare) con i ventricoli o meglio, come più recentemente si è osservato, è l'alterazione del rapporto tra mitrale e semilunari aortiche; infatti i lembi mitralici, perdendo i rapporti con le semilunari aortiche, divengono contigue alle semilunari polmonari (cardiopatia cianogena).

11 - *Stenosi istmica dell'aorta* (S.I.A. o coartazione): trattasi di un restringimento dell'aorta, in genere situato al di sotto dell'origine della succlavia.

Si distingue la S.I.A. dell'adulto da quella infantile. Infatti, in quest'ultima (di rara osservazione, perché consente una limitata sopravvivenza) la coartazione è situata a monte del dotto arterioso di Botallo che, essendo pervio, porta sangue venoso all'aorta discendente. Nel caso della coartazione dell'adulto la stenosi è situata, invece, al di sotto del dotto arterioso, che normalmente è chiuso e più raramente pervio.

12 - *Stenosi congenita dell'aorta*: esiste un ostacolo all'espulsione ventricolare sn per malformazioni valvolari o sottovalvolari.

Generalità semeiologiche sulle cardiopatie congenite

Di fronte al sospetto di cardiopatia congenita l'indagine semeiologica deve portare a rispondere a determinati quesiti, facilmente risolvibili con l'attento esame obiettivo, l'esame radiografico del torace e l'ecg.

I fondamentali quesiti sono:

— se è presente cianosi (es. obiettivo);

— se il flusso ematico polmonare è normale, aumentato o ridotto (rx teletorace);

— se vi è un ventricolo esclusivamente o prevalentemente impegnato (telecuore ed ecg).

Infatti, secondo uno schema proposto da Krovatz I.H. e coll. nel 1969, rispondendo correttamente a dei semplici quesiti come quelli esposti, si può giungere alla diagnosi di cardiopatia congenita e solo in un tempo successivo, in vista di un eventuale intervento operatorio, si ricorrerà all'esame ecocardiografico, angiocardiografico ed emodinamico (cateterismo cardiaco).

Seguendo questo indirizzo deduttivo è possibile pervenire ad un orientamento clinico probativo del tipo di cardiopatia congenita.

Anamnesi

L'anamnesi deve essere volta a rilevare se vi è stata rubeola o altra infezione virale nel primo periodo (5ª-10ª settimana) della gravidanza della madre, se esiste consanguineità tra i genitori, se sono presenti altre malformazioni cardiache tra i familiari o se i pazienti sono portatori di malattie ereditarie (sindrome di Marfan, malattia di Friedreich, ecc.).

Esame obiettivo

L'esame obiettivo potrà consentire di apprezzare alcuni elementi essenziali.

Ispezione

— *cianosi*: se è costante e soprattutto se è comparsa fin dalla nascita orienterà verso la trasposizione dei grossi vasi; se è comparsa nei primi mesi o anni potrà indirizzare verso la tetralogia di Fallot, mentre verso la trilogia di Fallot o la sindrome di Eisenmerger se è ancora più tardiva;

— *bozza precordiale*: la presenza di un rilevamento toracico all'ispezione in sede precordiale deve mettere in forte sospetto per la presenza di cardiomegalia instauratasi nei primi anni di vita e quindi sempre secondaria a cardiopatia congenita;

— *dispnea da sforzo*: compare precocemente nelle gravi cardiopatie;

— *scarso sviluppo psicosomatico*: spesso accompagnato da frequenti infezioni broncopolmonari, è un dato obiettivo da collegare strettamente alle alterazioni emodinamiche provocate dalle cardiopatie congenite;

— *ippocratismo digitale*: associabile quasi sempre a cardiopatia cianogena;

— *iperpulsatilità dei vasi del collo*: denota un rigurgito aortico imponente da insufficienza valvolare o da canale arterioso pervio.

Palpazione

— un sollevamento sistolico puntale denota una ipertrofia del ventricolo sinistro; un forte impulso sistolico all'angolo epigastrico (segno di Harzer) implica una ipertrofia del ventricolo destro; eventuale presenza di fremito;

— *la palpazione dei polsi periferici* consente di rilevare una abolizione dei polsi femorali nella *coartazione aortica*; una discreta riduzione d'ampiezza dei polsi radiali e delle pedidie orienterà verso una stenosi aortica serrata; una asimmetria d'ampiezza dei polsi radiali, invece, è indice di anomalie dell'arco aortico.

Ascoltazione

Va ricercata la eventuale presenza di un soffio sistolico, diastolico o continuo e va valutata l'intensità

dei toni. Infatti, di fronte al reperto di un netto rinforzo del secondo tono sulla polmonare ci si orienterà verso quelle cardiopatie congenite che provocano ipertensione del piccolo circolo, quali:

— D.I.V. con ipertensione polmonare, se il paziente non presenta cianosi;

— complesso di Eisenmerger oppure D.I.A. con shunt destro-sinistro, se il paziente è cianotico.

Se è presente un soffio sistolico alla punta con irradiazione all'ascella ci si può indirizzare, se non vi sono precedenti reumatici, verso la diagnosi di canale A-V comune.

Un soffio continuo (sisto-diastolico) con sede elettiva al I e II spazio intercostale sinistro, con irradiazione al collo ed al dorso è indicativo di persistenza del dotto arterioso di Botallo.

La *misurazione della pressione arteriosa* anche agli arti inferiori può evidenziare una diminuzione dei valori quivi riscontrati rispetto a quelli vigenti agli arti superiori; questo dato è importante nella diagnosi di coartazione aortica. Il rilievo di una pressione differenziale alta indirizza verso la diagnosi di pervietà del dotto di Botallo.

L'esame radiologico del torace risulta di estrema utilità ai fini diagnostici nelle cardiopatie congenite, in quanto capace fra l'altro di consentire una valutazione radioscopica della vascolarizzazione polmonare.

Un paziente non cianotico con segni di iperafflusso polmonare può considerarsi portatore di cardiopatia a shunt sinistro-destro (D.I.A., D.I.V.); se al contrario si nota un ipoafflusso si potrà indagare sulla presenza di una stenosi polmonare o di malattia di Ebstein.

Se è presente cianosi, invece, un iperafflusso è certamente indicativo di trasposizione dei grossi vasi o di tronco arterioso comune, che sono le due sole cardiopatie congenite cianogene con iperafflusso polmonare.

L'esame rxgrafico può inoltre rivelare: l'espansione dell'arco medio (secondo arco) di sinistra e dei due rami polmonari, che chiaramente depone per un D.I.A.; oppure l'aorta dilatata che depone per un dotto di Botallo pervio oppure ancora un'ombra cardiaca notevolmente aumentata con trama polmonare chiara da ipoafflusso, che depone per una malattia di Ebstein.

Le varie tappe della diagnostica differenziale delle cardiopatie congenite sono rappresentate nella Tabella 9-6.

Le sindromi ipercinetiche
(ipercinesie cardiovascolari)

Esistono alcune condizioni che si accompagnano a particolari situazioni cardiovascolari denominate *ipercinesie cardiovascolari*, le quali sono caratterizzate da:

— aumento della frequenza cardiaca;
— aumento della portata cardiaca;
— aumento della velocità di eiezione sistolica;
— aumento della velocità di circolo;
— aumento della velocità con cui si modifica la pressione ventricolare sinistra durante la contrazione isometrica (dP/dt).

Gli stati cardiovascolari iperdinamici possono riscontrarsi in:

— condizioni normali, in rapporto all'esercizio fisico od a stress psico-emotivi ;

— condizioni patologiche: febbre, anemia, tireotossicosi, stati carenziali di B_1 (beri-beri), feocromocitoma, cuore polmonare cronico, fistole arterovenose (gravidanza, cirrosi epatica, morbo di Paget e fistole arterovenose propriamente dette congenite o secondarie a trauma, aneurisma, infezioni).

La risposta cardiocircolatoria allo sforzo fisico

Lo studio clinico della capacità funzionale del cuore si basa essenzialmente sulla anamnesi, potendo i rilievi obbiettivi di un'insufficienza cardiaca mancare per lungo tempo o non risultare significativi (*insufficienza latente*).

Abbiamo ricordato all'inizio di questo capitolo come dall'anamnesi, in base alle manifestazioni subiettive, si possano desumere elementi orientativi ai fini di una valutazione della capacità funzionale del paziente, secondo i criteri adottati dalla New York Heart Association.

Dati alquanto significativi per una tale valutazione sono anche desumibili da alcune semplici prove funzionali (per una più approfondita valutazione si farà ricorso alle prove strumentali, di cui tratteremo nel capitolo XI). Così, ad esempio, si può seguire il comportamento di alcuni semplici parametri (frequenza cardiaca, respiratoria, pressione arteriosa), in seguito all'esecuzione di *una prova da sforzo*.

Durante uno sforzo fisico si verifica un aumento della frequenza cardiaca che può financo essere di 2-3 volte nel soggetto normale non allenato (per diminuzione dell'impulso vagale e attivazione del sistema simpatico, con conseguente aumento delle catecolamine circolanti), con *aumento della portata*.

L'aumento della frequenza porta ad una diminuzione soprattutto del periodo diastolico e quindi del riempimento durante la diastole; allorché la frequenza supera le 180-200 pulsazioni al m., ne può conseguire una diminuzione della gittata sistolica.

L'entità del riempimento ventricolare dipende da un adeguato gradiente pressorio nel sistema venoso, il quale è regolato da riflessi che influenzano la capacità

TABELLA 9-6

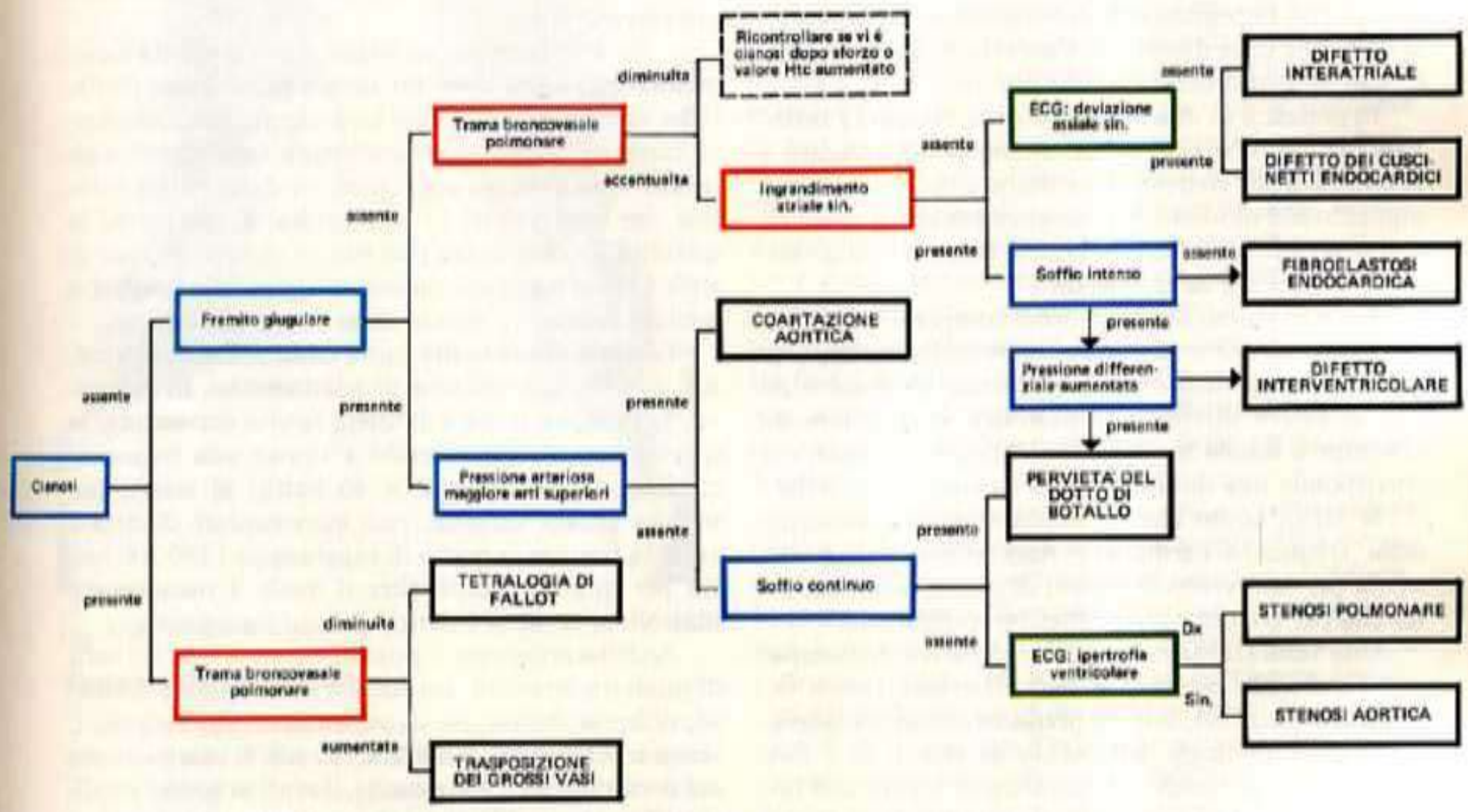

del letto venoso stesso; la contrazione dei muscoli scheletrici durante l'esercizio, agendo come una pompa, favorisce lo scarico venoso nel cuore.

L'aumento del ritorno venoso al cuore, distendendo il ventricolo destro ne accresce il contenuto: si verifica così un aumento della gittata sistolica, che in condizioni fisiologiche corrisponde all'aumento del ritorno venoso. Le dimensioni diastoliche del cuore restano immodificate o addirittura si riducono.

Facendo compiere un discreto sforzo fisico (5-10 flessioni ripetute sulle ginocchia o ripetuti sollevamenti del tronco a paziente supino o salire e scendere degli scalini: prova di Master), in condizioni normali si verifica un modico aumento della frequenza cardiaca, degli atti respiratori e della pressione arteriosa sistolica; sempre nel normale dopo 2 minuti si suole avere un ritorno ai valori di base (*periodo di recupero*).

Durante uno sforzo intenso la portata cardiaca può aumentare notevolmente (financo di 10 volte), oltre che per l'aumento della frequenza, per aumento della gittata sistolica, attraverso l'aumento della forza della contrazione miocardica, per azione diretta delle catecolamine. Queste indirettamente provocano vasodilatazione coronarica e, quindi, maggiore disponibilità di O_2 per il miocardio (a determinare la dilatazione coronarica concorre l'aumentata produzione locale di metaboliti acidi, come il piruvato ed il lattato).

Ne consegue durante l'esercizio fisico intenso una spiccata elevazione della pressione sistemica (soprat-

tutto della sistolica), che favorisce la perfusione coronarica. Si avvera, inoltre, un riaggiustamento e una ridistribuzione della circolazione periferica, con diminuzione del flusso ai visceri addominali ed ai distretti di non notevole importanza, mentre aumenta quello dei muscoli impegnati nell'esercizio fisico e quello della cute (che deve disperdere l'eccessivo calore prodotto dall'aumento del metabolismo).

In presenza di una riduzione della capacità funzionale del cuore si verifica un aumento più spiccato e protratto della frequenza cardiaca e respiratoria, un aumento più modesto dei valori emopressori sistolici, con maggiore incremento di quelli diastolici ed un minore incremento della portata.

Per uno sforzo assai intenso il compenso può venire a mancare anche nel soggetto normale, in rapporto all'eccessivo aumento della frequenza cardiaca e ad una eccessiva distensione diastolica ventricolare da abnorme e stabile incremento del ritorno venoso, cui corrisponde una diminuzione della forza contrattile.

Si tenga conto che un comportamento abnorme della frequenza cardiaca e respiratoria può anche aversi per intervento di fattori di ordine psichico, oltre che per condizioni patologiche respiratorie.

Una valutazione meno approssimativa della capacità funzionale cardiaca si può effettuare (come vedremo nel Cap. XI, dove si prenderanno in considerazione le metodologie delle prove da sforzo ed il loro significato) ricorrendo ad un carico di lavoro ben dosato e graduato ed allo studio di parametri più idonei della funzionalità cardiaca e respiratoria.

Cuore degli sportivi (cuore d'atleta)

L'attività sportiva o gli sforzi fisici protratti nel tempo possono condurre ad ingrandimento del cuore e deformazioni della sua silhouette, che vengono generalmente considerati come effetto di una reazione fisiologica al superlavoro fisico.

Infatti, l'ingrandimento del cuore negli sportivi è il risultato di complessi fenomeni di adattamento che possono verificarsi nel giro di poche settimane o di parecchi mesi di attività fisica programmata (*allenamento*).

Un ruolo senza dubbio importante nel determinismo di questa modificazione viene giocato dal cosiddetto "tono muscolare cardiaco", che sembra in grado di regolare l'allungamento delle fibre miocardiche e quindi, aumentando la capacità delle camere ventricolari, adattare il riempimento diastolico alle maggiori prestazioni che al cuore vengono richieste.

Altri importanti fattori sono la modificazione del tono vegetativo, con prevalenza vagale, indotta dall'esercizio fisico e la più pronta regolazione del circolo periferico (apertura di shunts artero-venosi, a livello muscolare, maggiore disponibilità di sangue nei distretti impegnati).

Si può, quindi, constatare come le modificazioni indotte dall'attività sportiva sull'apparato cardiovascolare abbiano un preciso fine:

— a riposo lo sportivo è bradicardico, per cui rispetto al soggetto non allenato la gittata sistolica è più elevata;

— sotto sforzo, nei soggetti non allenati l'incremento della portata per far fronte alle richieste periferiche viene operata tramite un aumento della frequenza cardiaca (*riflesso di Bainbridge*); nello sportivo allenato si realizza più per l'aumento della gittata sistolica che non tramite la tachicardia. E ciò perché la quantità di sangue che può venire espulsa ad ogni sistole è tanto maggiore quanto maggiore è la lunghezza iniziale delle fibre miocardiche (legge di Starling).

L'ingrandimento del cuore dello sportivo costituisce, quindi, una reazione di adattamento. In definitiva, la capacità fisica dell'atleta risulta accresciuta, in quanto, fra l'altro, avendo a riposo una frequenza cardiaca bassa (intorno a 40 battiti al min.), con un'alta gittata sistolica, può incrementare di circa 5 volte la frequenza prima di raggiungere i 180-200 battiti per minuto, limite oltre il quale il riempimento diastolico, come si è detto, diviene inadeguato.

Ascoltatoriamente è possibile riscontrare dei soffi di modesta intensità, sui focolai della punta e del meso, di breve durata, dolci, talora musicali, incostanti, senza irradiazione, modificantisi con il cambiamento del decubito (soffi funzionali), dovuti ai vortici ematici nelle camere dilatate e che pertanto non rivestono carattere patologico.

I dati obiettivi che si rilevano in questi soggetti sono essenzialmente di pertinenza radiologica. Infatti, all'esame radiologico si osserva ingrandimento dell'ombra cardiaca in tutti i suoi diametri, con aumento della convessità del margine sinistro del cuore particolarmente dell'arco ventricolare; l'allargamento del cuore avviene soprattutto verso destra e posteriormente, per cui la punta del cuore si presenta sollevata ed il seno cardiaco rimane libero (Fig. 9-50).

Si può avere anche una accentuazione delle ombre ilari e del disegno broncovascolare del polmone, che sta ad indicare probabilmente un deposito di sangue che può essere messo a disposizione del ventricolo sinistro in caso di necessità. Si tenga presente che l'aumento di volume dell'O.C. ed il reperto di relativa congestione polmonare potrebbero mettere in sospetto per un vizio mitralico.

Disordini del ritmo

Vengono qui prese in rassegna alcune turbe del ritmo la cui diagnosi, oltre che squisitamente strumentale, come si vedrà appresso nel capitolo dedicato alla ecgrafia, può essere fatta spesso con la sola anamnesi e con la semeiotica fisica; di alcune di queste turbe del ritmo si è già detto a pag. 290.

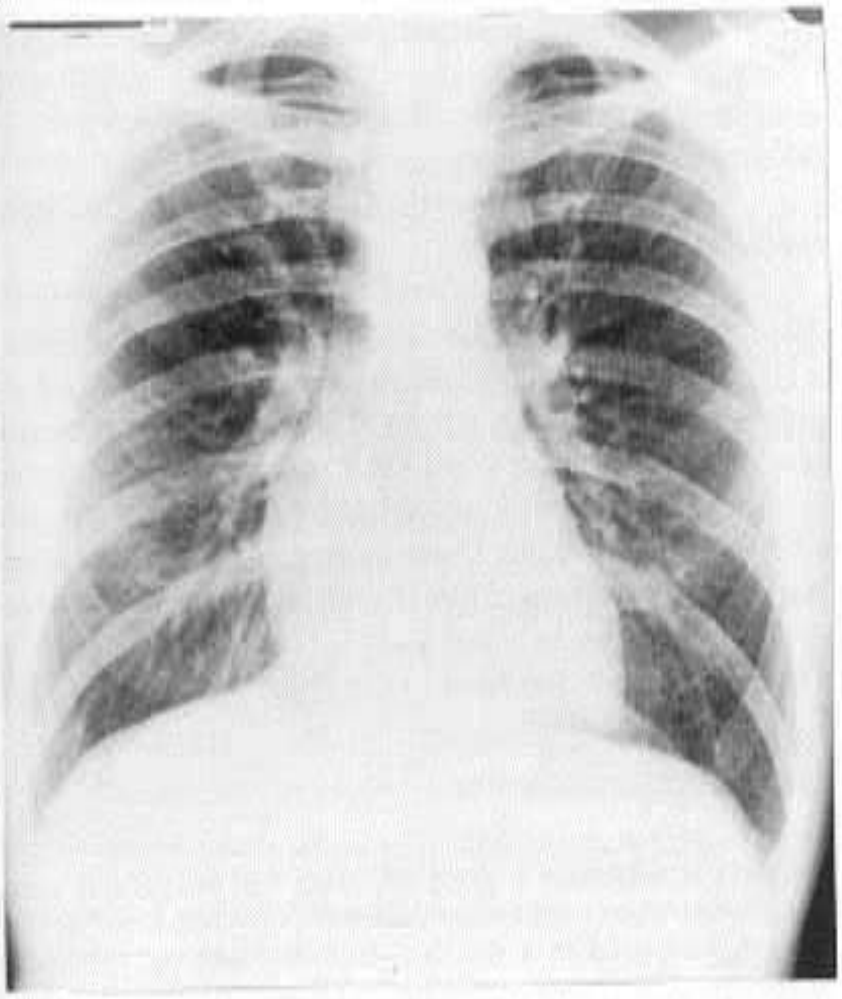

Fig. 9.50. Cuore d'atleta.

Tachicardie parossistiche

Appare opportuno accostare le sindromi ipercinetiche con alcune forme cliniche a carattere "parossistico", che hanno come caratteristico rilievo obiettivo e anamnestico un più o meno cospicuo aumento della frequenza cardiaca.

Tali quadri si possono così riassumere:

1) *Tachicardia sinusale*. È la semplice accelerazione del ritmo sinusale al di là dei limiti della norma (> 100 m'). Normalmente presente nei bambini (*tachicardia fisiologica*) può essere causata dall'esercizio fisico o dalla emozione; può altresì riconoscere cause organiche: insufficienza cardiaca, endocarditi, miocarditi etc. (*tachicardia dei cardiopatici*) oppure essere determinata da particolari condizioni patologiche, come lo stato tossico, la febbre (un grado C di aumento della temperatura corporea corrisponde ad un aumento di circa 10 battiti al m' della f.c.), la tireotossicosi, lo shock, il collasso, ecc.

2) *Tachicardia parossistica sopraventricolare* (T.P.S.V. o sindrome di Bouveret): improvvisa accelerazione dei battiti cardiaci, compresa tra valori di 150-250/min., di origine atriale o giunzionale, caratterizzata da un'insorgenza e da una fine improvvisa, che può durare pochi minuti, ma anche ore o giorni. Il paziente avverte un improvviso "colpo" precordiale, cui seguono immediatamente palpitazioni, senso di irrequietezza, talora difficoltà respiratoria, nausea e vertigini (raramente lipotimia); se è concomitante una insufficienza coronarica possono manifestarsi crisi anginose.

Obiettivamente si riscontra un ritmo notevolmente accelerato, ma regolare, con grande e piccola pausa che si equivalgono (*ritmo pendolare*) e che non si modifica sotto sforzo; si può osservare un modesto decremento dei valori pressori per riduzione della gittata. Di converso aumenta la pressione venosa, ma se non è coesistente cardiopatia organica non compaiono segni di insufficienza cardiaca. La TPSV, che si manifesta sovente in cuori sani, può essere scatenata da fattori emozionali, da turbe dispeptiche, da abuso di caffè o fumo di tabacco, da squilibri ormonali. La crisi, che, come già detto, può durare da pochi minuti a qualche settimana, termina all'improvviso, così come si è manifestata oppure può cessare con adeguate manovre di stimolazione vagale (compressione dei bulbi oculari, massaggio del seno carotideo destro). La fine della crisi, quando si prolunga per oltre 30-90 min, è spesso accompagnata da poliuria (la distensione atriale causerebbe inibizione della secrezione di ADH).

3) *Tachicardia parossistica ventricolare* (T.P.V.). Si differenzia ecgraficamente dalla precedente per l'origine sottohissiana del ritmo cardiaco. In pratica i ventricoli vengono attivati da centri ectopici sottohissiani a frequenza elevata (superiore a 150/min), mentre gli atri vengono regolarmente attivati dal nodo del seno: pertanto, coesiste dissociazione A-V. L'insorgenza è brusca come per la TPSV, ma sovente è preceduta da extrasistoli ventricolari bigemine o trigemine.

La durata è di qualche minuto o al massimo di qualche ora. La sintomatologia rispetto alla TPSV è più imponente, con dolori anginosi, respiro di Cheyne-Stokes, edema polmonare, collasso cardiocircolatorio, grave ipotensione, sincope e convulsioni (sintomi questi da riferire alla brusca caduta della portata cardiaca). Obbiettivamente si riscontra una tachicardia compresa tra 150 e 200 battiti al m', lievemente irregolare, che non risente delle manovre di stimolazione vagale. Si osserva una dissociazione tra le pulsazioni giugulari (attività atriale) e quelle ascoltate al precordio, che sono notevolmente più frequenti (attività ventricolare). La P.A.O., come si è detto, è ridotta a tal punto da rendere male apprezzabile palpatoriamente il polso radiale *A differenza della TPSV, la TPV è sempre legata a cardiopatia organica* (aterosclerosi coronarica, infarto miocardico in fase acuta, intossicazione digitalica, B.A.V.). La TPV è un evento grave, a prognosi sovente infausta, per il sopraggiungere di insufficienza cardiaca acuta, spesso non reversibile o di fibrillazione ventricolare.

4) *Tachiaritmia da fibrillazione atriale*. La fibrillazione atriale è caratterizzata dalla completa irregolarità dell'attività atriale, che provoca un'altrettanto irregolare attività ventricolare (*aritmia completa*), che è meno rapida di quella atriale (v. elettrocardio-

grafia), a causa del periodo refrattario del nodo A-V. La frequenza assai spesso risulta aumentata (tachiaritmia da fibrillazione atriale), ma può essere normale e raramente diminuita (fibrillazione atriale bradiaritmica).

Anch'essa si manifesta bruscamente con palpitazione, senso di angoscia ed oppressione precordiale. L'ascoltazione cardiaca mette in evidenza una completa aritmia, con battiti distanziati assai irregolarmente tra loro e con intensità dei toni disuguale. Al polso radiale alcune sistoli ventricolari possono non essere apprezzate, in quanto emodinamicamente inefficienti a causa della esiguità della gittata ventricolare. È possibile, inoltre, osservare una discrepanza tra le pulsazioni delle giugulari (attività atriale) e quelle rilevate direttamente al cuore (attività ventricolare).

Arresto seno-atriale

È costituito dalla interruzione della normale propagazione dell'eccitamento che, partito dal nodo del seno, non viene condotto agli atri. Le cause di questo fenomeno sono da ricercare in un aumentato tono vagale spontaneo o riflesso (stimolazione del seno carotideo, ad esempio) o in fatti tossici, per lo più farmacologici, (digitale, chinidina) o situazioni flogistico-degenerative (malattia reumatica, miocardiosclerosi, ecc.).

La diagnosi è squisitamente elettrocardiografica (vedi appresso), ma ascoltatoriamente si può osservare un rallentamento del ritmo, che può essere sporadico o costante con pausa diastolica lunga, doppia del normale ciclo cardiaco; con i soli dati obiettivi difficilmente può essere differenziata da una aritmia sinusale respiratoria o da una extrasistolia. Pause molto prolungate e ravvicinate possono condurre a lipotimia od anche a sincopi (crisi di M.A.S., vedi appresso).

Blocchi atrio-ventricolari

Anche in questa forma di aritmia da alterata conduzione dello stimolo la diagnosi di certezza è elettrocardiografica. Un reperto ascoltatorio di eccessivo rallentamento della frequenza con ritmo irregolare e con riscontro di "sistoli in eco" (corrispondente alla contrazione atriale isolata, che produce un rumore lontano, parafonico), ma soprattutto il rilievo ispettivo di pulsazioni giugulari più frequenti rispetto all'attività cardiaca ascoltata al precordio, può fare sospettare l'esistenza di questa turba del ritmo, specie se il soggetto riferisce manifestazioni di ischemia cerebrale (vertigini, lipotimia, crisi di MAS).

Sindrome di Morgagni - Adams - Stokes (M.A.S.)

È costituita dall'insieme delle manifestazioni correlate ad una ischemia cerebrale, provocata da un improvviso abbassamento della portata cardiaca; riconosce come principali cause:

— l'arresto ventricolare per blocco atrio-ventricolare completo;

— gli accessi parossistici di tachicardia o fibrillazione ventricolare;

— un notevole rallentamento della frequenza cardiaca.

Le manifestazioni sono in dipendenza della durata della ischemia cerebrale. Infatti, se questa è inferiore a 10'' si osservano lipotimia o soltanto vertigini, se supera i 10'' si osserva sincope, oltre i 20'' compaiono convulsioni, mentre oltre i 45'' di ischemia cerebrale ai predetti sintomi si associano incontinenza urinaria e disturbi respiratori. Quando persiste per oltre un minuto si osserva uno stato di morte apparente con cessazione del respiro e del polso. La crisi di M.A.S. diviene, infine, letale se si protrae per oltre 3-4 minuti.

Pericardite essudativa

Le manifestazioni della pericardite essudativa sono state in parte considerate a proposito dei vari tempi dell'esame cardio-vascolare; qui le descriveremo in modo più organico.

La pericardite essudativa può essere causata da condizioni morbose svariate: malattie infettive (virus, batteri, rickettsie, protozoi), stati di ipersensibilità e stati autoimmuni (collagenopatie, sindrome post-infartuale di Dressler, sindrome post-pericardiotomica), uremia, traumi, neoplasie; la forma più frequente è la cosiddetta pericardite idiopatica (ritenuta di natura virale). Il versamento pericardico può anche essere di natura trasudatizia: scompenso cardiaco, sindrome nefrosica.

Sintomi: dolore precordiale, il più spesso di tipo oppressivo, protratto per diverse ore o giorni, che è accentuato dalla respirazione profonda e dalla tosse; è attenuato dalla posizione seduta e inclinata in avanti, che può spingersi sino alla posizione genupettorale.

Nelle forme infiammatorie acute suole aversi febbre; l'andamento delle pericarditi acute è spesso ricorrente, contrassegnato da recidive, a volte numerose.

Ispezione

Come ora detto, è per lo più tipica la posizione assunta dal paziente, che si presenta tachipnoico o dispnoico per riduzione della portata cardiaca, della capacità vitale e per il dolore, con turgore delle giugulari (per ostacolo al riempimento diastolico del cuore; la pressione venosa si innalza, talora considerevolmente, anche oltre i 30 cm. di H_2O), che si accentua nell'ispirazione, per ostacolo allo scarico venoso.

Palpazione

— L'impulso cardiaco non si apprezza o è indebolito;

— si può apprezzare un fremito da sfregamento pericardico;

— epatomegalia dolente, con reflusso epato-giugulare;

— *polso paradosso*: è indicativo di tamponamento cardiaco; analogo significato ha il *polso alternante*.

Percussione

— Ingrandimento dell'area di ottusità cardiaca, che assume una forma triangolare, con base in basso e che si modifica con i cambiamenti di posizione;

— angolo epato-cardiaco ottuso (*segno di Ebstein*);

— allorché l'itto è apprezzabile, questo batte all'interno del margine sinistro dell'ottusità (*segno di Gendrin*; v. Fig. 9-15);

— l'ottusità relativa cardiaca coincide o quasi con l'ottusità assoluta, per lo spostamento all'esterno del polmone;

— ottusità sottoscapolare a sinistra (e respiro bronchiale) per atelettasia da compressione del polmone (*segno di Ewart*); l'ottusità si riduce o scompare se il paziente inclina in avanti il tronco e compie alcune respirazioni profonde (*segno di Pins*).

Ascoltazione

— Sfregamento pericardico: è il segno più importante; può essere di breve durata (suole scomparire con l'aumentare del versamento, che distacca i due foglietti pericardici) e può verificarsi in tutti i tempi della rivoluzione cardiaca (specie all'inizio della sistole). Si modifica con i cambiamenti di posizione, si ascolta meglio in pazienti con il tronco inclinato in avanti e spesso si rinforza o compare nell'inspirazione (v. Fig. 9-26), che attraendo il diaframma e quindi il cuore in basso favorisce il contatto tra i due foglietti della sierosa pericardica.

Circa la differenziazione tra soffio e sfregamento si è già detto; questo può essere raspante, cigolante, stridente.

— toni cardiaci lontani o parafonici;

— galoppo ventricolare;

— rinforzo del II tono polmonare (per associata ipertensione polmonare).

I segni del tamponamento cardiaco

L'aumento della pressione intrapericardica conseguente al versamento pericardico, limitando l'espansione diastolica dei ventricoli, ostacola il riempimento ventricolare; ne consegue un rapido aumento della pressione intraventricolare all'inizio della diastole, con chiusura anticipata della valvola atrio-ventricolare ed aumento della pressione media atriale; il polso giugulare diventa più turgido nell'inspirazione (*segno venoso di Kussmaul*).

In fase di tamponamento cardiaco si ha caduta della gittata sistolica e della portata cardiaca e compare *polso paradosso*: cioè diminuzione dell'ampiezza del polso arterioso durante la inspirazione.

Il polso paradosso, in verità, rappresenta l'esagerazione di un fenomeno fisiologico: normalmente durante l'inspirazione profonda (contrariamente a quanto si potrebbe ritenere), si verifica una riduzione di 5-10 mmHg della pressione omerale, in quanto, pur verificandosi un aumento inspiratorio dello scarico venoso alle sezioni destre del cuore, la gittata sistolica del ventricolo sinistro si riduce per l'aumento del letto vascolare polmonare (aumento inspiratorio della riserva polmonare). Pertanto,in questa fase una minore quantità di sangue viene trasferita al ventricolo sinistro. Nel caso di tamponamento cardiaco, una maggiore riduzione della pressione omerale (oltre i 10-15 mmHg) avviene anche nella respirazione tranquilla, per via dell'ostacolato scarico venoso al cuore, in quanto questo a sua volta viene ad essere ostacolato nella sua espansione diastolica.

La rapidità con cui si forma il versamento pericardico ha maggiore importanza dell'entità del versamento ai fini dell'insorgenza del tamponamento cardiaco. Si verifica, infatti, che un modesto versamento costituitosi rapidamente può causare tamponamento, laddove un versamento abbondante, ma costituitosi lentamente può non causarlo.

Il polso oltre che piccolo è frequente; si associano oltre al turgore giugulare, pallore al viso, sudore freddo, stato ansioso: segni dello shock con congestione venosa.

Polso paradosso si può avere, oltre che nel tamponamento cardiaco, nella pericardite costrittiva ed anche nell'enfisema polmonare e nell'asma bronchiale.

Nel tamponamento cardiaco può comparire *polso alternante* (caratterizzato dall'alternarsi di una pulsazione più forte e più ampia, con una più piccola e più debole); come si è detto, ha significato analogo al polso paradosso.

Dei segni radiologici della pericardite essudativa (ingrandimento dell'ombra cardiaca a forma di fiasca, con assai ridotte escursioni sisto-diastoliche dei margini: grosso cuore tranquillo) si parlerà appresso, e così anche dell'*ecgramma* e dell'*ecocardiogramma*.

Pericardite croniche

La pericardite cronica può presentarsi sotto tre forme, che hanno diversa espressione semeiologica:

— *pericardite cronica adesiva*: semplici aderenze tra i due foglietti pericardici (*concretio*), senza che assumano carattere costrittivo;

— *mediastino-pericardite*: tessuto fibroso che

fa aderire il pericardio alle strutture circostanti (*accretio*) e può provocare fenomeni di ostruzione venosa a carico della cava, delle vene polmonari, ecc.;

— *pericardite costrittiva*: ispessimento denso del pericardio, che ostacola il riempimento diastolico dei ventricoli; l'involucro rigido può essere anche calcifico (*cuore a corazza*).

Pericardite costrittiva

È la forma che provoca maggiori effetti emodinamici.

In genere, la costrizione esercitata dalla cotenna fibrosa è estesa su gran parte della superficie cardiaca e soprattutto su entrambi i ventricoli.

Gli effetti fisiopatologici della pericardite costrittiva sono soprattutto causati dall'ostacolo al riempimento diastolico ventricolare.

La rigidità dell'involucro del cuore viene a modificare i normali rapporti pressione-volume nelle cavità cardiache. Durante la diastole si verifica un arresto più o meno brusco e precoce del riempimento ventricolare; ne deriva una riduzione della gittata sistolica e aumento della pressione telediastolica ventricolare, ipertensione venosa e venocostrizione compensatoria (*ipertensione venosa attiva*).

I segni più caratteristici della pericardite costrittiva sono:

— ipertensione venosa con giugulari turgide;

— *segno venoso di Kussmaul*: durante l'inspirazione le vene giugulari si dilatano, anzicché collabire;

— collasso protodiastolico delle vene del collo, cioè nel breve periodo del riempimento ventricolare rapido (*segno di Friedreich*); esso corrisponde alla onda negativa rapida y del flebogramma;

— polso paradosso (di cui si è parlato a proposito della pericardite essudativa);

— retrazione sistolica rapida e breve alla punta o all'emiprecordio sinistro (per aderenza tra foglietti pericardici e precordio ed eventualmente avanzamento diastolico). Si tenga presente che una retrazione sistolica precordiale sinistra può pure riscontrarsi per ingrandimento notevole dei ventricoli, indipendentemente da fenomeni aderenziali.

— retrazione sistolica degli spazi intercostali della regione postero-laterale del torace, per aderenza tra pericardio e parete toracica (*segno di Broadbent*);

— I tono all'apice spesso indebolito (per indebolimento della contrazione ventricolare e per precoce chiusura della valvola atrio-ventricolare, conseguente all'ipertensione telediastolica ventricolare);

— rumore protodiastolico pericardico (RPP) o *colpo pericardico* o pericardial knock, dovuto alla brusca interruzione del riempimento ventricolare rapido (coincide con l'acme della discesa *y* del flebogramma). Questo rumore può, però, comparire anche in caso di calcificazione pericardica senza costrizione;

— sdoppiamento inspiratorio del II tono, per anticipo della componente aortica. In questi casi si associa sempre il polso paradosso;

— click meso e telesistolici possono anche comparire, specie nella mediastino-pericardite.

Espressione dei fenomeni di mediastino-pericardite sono ancora:

— abbassamento inspiratorio della cartilagine tiroide (*segno di Villa*);

— *profilo incrociato di Wenckebach* (v. Fig. 7-23);

— mancata spostabilità dei margini cardiaci nel decubito sui fianchi.

Per questi e per altri segni pure evidenziabili nella mediastino-pericardite.

In caso di mediastino-pericardite, per il costituirsi di aderenze e di bande costrittive a livello della vena cava inferiore e delle vene sovraepatiche può insorgere epatomegalia, splenomegalia ed ascite, realizzandosi il quadro della *pseudocirrosi pericardica o morbo di Pick*; in questa evenienza gli edemi agli arti inferiori sogliono essere relativamente scarsi, in quanto lo scarico delle sovraepatiche (e quindi del sistema portale) risulta maggiormente interessato rispetto a quello della cava.

Cardiopatia ischemica

La cardiopatia ischemica può estrinsecarsi sotto diversi quadri clinici, che hanno come substrato una sproporzione tra flusso coronarico e le richieste miocardiche di O_2.

L'ischemia può derivare da alterazioni organiche e/o funzionali del circolo coronarico; può essere *localizzata* o *generalizzata, acuta* o *cronica;* quest'ultima forma può, talvolta, passare a lungo inosservata ed estrinsecarsi poi come miocardiopatia congestizia.

Forme cliniche della cardiopatia ischemica

Recentemente l'O.M.S. (1980) ha proceduto ad una nuova classificazione della cardiopatia ischemica; ad essa faremo riferimento.

1. Arresto cardiaco primario.
2. Angina pectoris.
3. Infarto del miocardio.
4. Insufficienza cardiaca nella cardiopatia ischemica.
5. Aritmie.

Arresto cardiaco primario

Trattasi di un evento improvviso (presumibilmente dovuto ad instabilità elettrica del cuore), che può venire diagnosticato quando non è possibile porre nessuna altra diagnosi.

Così, ad esempio, la morte improvvisa può sopravvenire in modo primario (morte improvvisa), dopo un infarto miocardico provato (la morte, in tal caso, deve essere considerata conseguente all'infarto miocardico) o quando preesiste una cardiopatia ischemica (presuntiva morte cardiaca improvvisa).

La morte improvvisa, definita nella letteratura più recente e negli studi epidemiologici nei più svariati modi (per alcuni AA. il termine «morte improvvisa» è riservato a quegli eventi mortali inaspettati e senza causa nota, che intervengono entro 15', per altri entro 6 ore, per altri ancora addirittura entro 24 ore dall'insorgenza dei sintomi) non ha trovato ancora un definitivo inquadramento. Per snellire il problema si dovrebbe attribuire a questo termine un significato molto più semplice e restrittivo, dicendo che «morte improvvisa» è quell'evento mortale che si verifica drammaticamente nel giro di pochi minuti e la cui causa è sconosciuta.

Angina pectoris

— angina pectoris da sforzo o angina secondaria;

— angina pectoris spontanea o angina primaria.

Angina pectoris da sforzo

È caratterizzata da transitori episodi di dolore toracico precipitati dallo sforzo fisico o da altre situazioni che determinano modificazioni emodinamiche ed incremento della domanda miocardica di O_2 (stress, emozioni, caldo o freddo eccessivi, pasti abbondanti, fumo di sigaretta, ecc.).

Il dolore usualmente scompare rapidamente con il riposo o con l'assunzione della trinitrina per via perlinguale.

L'angina pectoris da sforzo può suddividersi in tre forme:

— *angina da sforzo di recente insorgenza*: da meno di un mese;

— *angina da sforzo stabile*: che dura da più di un mese e si presenta sempre con le stesse caratteristiche di insorgenza e di scomparsa;

— *angina da sforzo ingravescente*, caratterizzata da un improvviso peggioramento o ingravescenza nella frequenza, severità e durata del dolore toracico, causato dal medesimo sforzo.

Angina pectoris spontanea

Si caratterizza per episodi di dolore toracico, che si manifestano senza apparente correlazione con modificazioni dell'emodinamica sistemica e della domanda miocardica di O_2.

Il dolore tende ad essere più prolungato nel tempo, più severo ed è più difficilmente alleviato dall'assunzione della trinitroglicerina per via perlinguale.

L'angina spontanea può manifestarsi isolatamente o nello stesso paziente insieme ad angina da sforzo.

I pazienti con angina spontanea possono presentare differenti quadri clinici per ciò che concerne la frequenza, la durata e l'intensità del dolore. Talvolta i pazienti possono presentare prolungati episodi di dolore toracico tali da simulare un infarto miocardico, ma senza le caratteristiche variazioni dell'ecg e degli enzimi.

Le alterazioni dell'ecg presenti nell'angina spontanea sogliono consistere in una transitoria depressione dell'onda T, come nell'angina da sforzo.

In alcuni casi di angina spontanea durante l'attacco ischemico si determina una transitoria elevazione del tratto ST-T (da distinguere dal sopraslivellamento del tratto ST-T che si registra nelle prime fasi di un infarto miocardico acuto). Questa forma di angina spontanea è meglio conosciuta come *angina variante o angina di Prinzmetal* (v. appresso).

Infarto acuto del miocardio

Il quadro clinico dell'infarto acuto del miocardio è caratterizzato da improvvisa comparsa di dolore retrosternale intenso e protratto, aritmia, insufficienza ventricolare sinistra e spesso da shock.

Il dolore, che può persistere anche diverse ore, non suole essere provocato da sforzo od emozioni, non è sensibile alla trinitrina, si irradia spesso al braccio sinistro, a tutto il torace, al giugulo, alle mandibole o all'epigastrio. Qualche volta il dolore può mancare (spesso nei diabetici) o avere una irradiazione o una durata atipiche.

In circa il 25% dei casi di infarto miocardico riscontrati al tavolo autoptico non figurano precedenti anamnestici circa l'epoca in cui l'evento si è verificato.

La circostanza che in circa il 50% dei casi di infarto acuto sia dimostrabile al tavolo anatomico una occlusione completa dell'arteria coronaria, mentre negli altri casi una stenosi più o meno marcata, starebbe a denotare l'importanza che assume lo spasmo vascolare in sede di alterazione organica.

La storia di infarto miocardico è *tipica* se è presente un dolore precordiale severo e persistente nel tempo. Talvolta la storia è *atipica* e il dolore può essere

lieve o assente oppure altri sintomi possono dominare il quadro clinico.

L'esame obbiettivo cardiaco è spesso negativo, ma per lo più si ha la comparsa di uno o più segni significativi. Essi sono:

— indebolimento del I tono alla punta, per ipocinesia miocardica; se è presente tachicardia il I e il II tono possono avere una tonalità simile (*embriocardia*):

— sdoppiamento paradosso del II tono, che scompare nell'inspirazione, per lo più dovuto a blocco di branca sinistra;

— galoppo atriale: tono aggiunto presistolico da aumento della pressione telediastolica del ventricolo sinistro;

— galoppo ventricolare (di significato più grave): tono aggiunto protosistolico da riempimento rapido; talvolta galoppo mesosistolico da sommazione;

— soffio olosistolico apicale da insufficienza mitralica: per disfunzione del muscolo papillare posteriore nell'infarto della parete posteriore; per rottura del muscolo papillare (più rara e di notevole severità); per insufficienza mitralica relativa (sfiancamento dell'ostio da insufficienza ventricolare sinistra) cui raramente può associarsi soffio diastolico da stenosi anch'essa relativa;

— soffio olosistolico mesocardico da perforazione del setto (entro le prime 24 ore) più frequente nell'infarto anteriore;

— sfregamento pericardico precoce (per lo più al 2° o 3° giorno dopo l'infarto: *pericardite epistenocardica*) o tardivo e spesso associato a pleurite secca sinistra, quale componente della *sindrome postinfartuale di Dressler* (con dolore precordiale e febbre ricorrenti, senza che insorgono nuovi infarti, in rapporto a fenomeni di autosensibilizzazione provocati dalla necrosi miocardica);

— soffio sistolico da aneurisma ventricolare (dopo la fase acuta dell'infarto), spesso accompagnato da impulso precordiale paradosso.

Non sono rare le aritmie (extrasistolia, tachicardia parossistica, fibrillazione atriale); talora si può avere comparsa di *polso alternante* (alternanza meccanica, accompagnata o meno da alternanza elettrica, espressione di grave insufficienza contrattile del miocardio).

La diagnosi di infarto miocardico si basa sulla storia clinica, sulle modificazioni dell'ecg e sulle variazioni enzimatiche.

I cambiamenti dell'ecg che non lasciano adito a dubbi sono rappresentati dalla comparsa di onde Q o QS persistenti e da una corrente di lesione che evolve in più di un giorno. Quando l'ecg mostra questi segni *inequivocabili*, la diagnosi di infarto miocardico può essere fatta con il solo ecg (torneremo sull'argomento nel Cap. XI, a proposito dell'elettrocardiografia).

In altri casi l'ecg può mostrare segni *equivoci*, consistenti o in una corrente di lesione stabile o in una inversione simmetrica dell'onda T o nella comparsa di una Q patologica in una sola derivazione dell'ecg o in disturbi della conduzione prima inesistenti.

Anche gli *enzimi sierici* possono presentare degli incrementi significativi (GOT, LDH, CPK e soprattutto il CPK-MB.

Si parla di infarto miocardico *"definito"* quando esistono segni elettrocardiografici inequivocabili e/o variazioni enzimatiche inequivocabili con una storia clinica tipica o atipica; di infarto *"possibile"* quando i cambiamenti equivoci dell'ecg persistono per più di 24 ore in presenza di alterazioni enzimatiche equivoche e di una storia clinica tipica o atipica.

Un vecchio infarto miocardico è usualmente diagnosticato sulla base di segni elettrocardiografici inequivocabili, anche in assenza di storia clinica o di segni enzimatici di infarto miocardico. Se non vi sono segni elettrocardiografici attuali, il vecchio infarto miocardico può essere diagnosticato in base a precedenti ecg tipici o a precedenti segni inequivocabili di variazioni enzimatiche.

Ricordiamo che in caso di infarto miocardico acuto può verificarsi anossia cerebrale con deficit motorio da causa emodinamica o da causa embolica per distacco di trombi adesi alla parete ventricolare. Poiché i trombi parietali persistono a lungo, una embolia può verificarsi anche a distanza di tempo dalla completa guarigione dell'infarto acuto del miocardio. La localizzazione embolica cerebrale costituisce una delle complicanze più temibili (*sindrome coronario-cerebrale di Chini*; v. Cap. XVI).

Insufficienza cardiaca nella cardiopatia ischemica

Uno scompenso cardiaco nella cardiopatia ischemica può verificarsi come complicanza di un infarto miocardico acuto o pregresso o può essere precipitato da episodi anginosi o da aritmie.

La diagnosi di cardiopatia ischemica con scompenso rimane presuntiva nei pazienti che presentano scompenso cardiaco in assenza di segni clinici o elettrocardiografici di una precedente cardiopatia ischemica (dopo avere eliminato altre possibili cause).

Aritmie

Le aritmie possono essere il solo sintomo di una cardiopatia ischemica; in tal caso la diagnosi è presuntiva, a meno che non venga confermata da una arteriografia che mostri lesioni coronariche ostruttive o da un test da sforzo positivo al cicloergometro (v. Cap. XI).

Cardiopatia ipertensiva

Nei soggetti ipertesi spesso si evidenzia un interessamento cardiaco, che non è necessariamente in rapporto con la entità e la durata dell'ipertensione. Si calcola che circa il 50-70% degli ipertesi muore per complicanza cardiaca.

Nell'ipertensione si suole instaurare una *ipertrofia concentrica del ventricolo sinistro*, in rapporto al sovraccarico di pressione causato dall'aumento delle resistenze periferiche, legato allo stato ipertensivo.

Le manifestazioni correlate all'ipertrofia del ventricolo sinistro possono essere:

— facile affaticabilità e cardiopalmo;

— accentuazione dell'itto della punta, che si presenta spostato in basso, più esteso e sollevante;

— ingrandimento dei diametri cardiaci, soprattutto del longitudinale;

— accentuazione della componente aortica del II tono che, per sclerosi delle semilunari, acquisterà timbro metallico;

— sdoppiamento del I tono per aumento di intensità della componente vascolare del I tono (cosidetto tono di eiezione);

— accentuazione della pulsazione dei grossi vasi palpabili alla base del collo;

— presenza di un quarto tono cardiaco (ritmo di galoppo atriale).

L'ecg, come espressione dell'ipertrofia ventricolare sinistra, evidenzierà una deviazione assiale sinistra, onda R alta in D_1, V_5, e V_6 ed onda S profonda in D_3, V_2 e V_1; spesso si rinvengono anche i segni di ingrandimento dell'atrio sinistro.

Radiologicamente: prominenza del III arco inferiore di sinistra (specie in proiezione obliqua anteriore sinistra).

L'incidenza dell'aterosclerosi coronarica è discretamente aumentata nei pazienti ipertesi.

Nel corso dell'evoluzione della cardiopatia ipertensiva il compenso costituito dall'ipertrofia concentrica diviene insufficiente e cominciano a comparire i *segni dello scompenso cardiaco sinistro*: soffio olo-sistolico alla punta per insufficienza relativa della mitrale, sdoppiamento paradosso (P-A) del II tono per ritardo della componente aortica, ritmo di galoppo ventricolare, rinforzo della componente polmonare del II tono, polso alternante.

Non di rado compare una fibrillazione atriale, in rapporto ai fenomeni di aterosclerosi coronarica ed alla dilatazione dell'atrio.

In questo stadio di solito sono presenti i *sintomi della congestione polmonare* (dispnea da sforzo, ortopnea, episodi di dispnea parossistica notturna, episodi di edema polmonare acuto); possono comparire in prosieguo di tempo le manifestazioni della ipertensione del piccolo circolo, dell'ipertrofia del ventricolo destro e poi dell'insufficienza del ventricolo destro (v. appresso).

Il decorso successivo della cardiopatia ipertensiva è subordinato all'evoluzione della patologia associata connessa all'ipertensione arteriosa: arteriosclerosi cerebrale ed arteriosclerosi renale, con conseguente alterazione della funzione renale.

Ipertensione arteriosa polmonare (I.A.P.)

L'ipertensione arteriosa polmonare (I.A.P.) si può distinguere in:

— precapillare, che conduce al *cuore polmonare cronico*, cioè ad un impegno della sezione destra del cuore secondario ad una compromissione cronica dell'apparato respiratorio non cardiogena;

— postcapillare o secondaria a cardiopatie sinistre.

Prenderemo qui in considerazione soltanto l'I.A.P. precapillare, che è responsabile del cuore polmonare cronico e di cui rappresenta una tappa obbligata.

Cuore polmonare cronico (C.P.C.)

L'*I.A.P. precapillare*, che conduce al cuore polmonare cronico, può originare da:

a) *malattie polmonari:*

— parenchimali: broncopneumopatie croniche ostruttive (bronchite-enfisema);

— fibrosi polmonari diffuse (pneumoconiosi, sarcoidosi, sclerodermia, fibrosi di varia natura);

— malattie polmonari vascolari (ipertensione polmonare primitiva o da tromboembolie polmonari multiple);

b) *malattie extrapolmonari*: cifoscoliosi, obesità, sindrome di Pickwick (obesità, ipersonnia ed ipoventilazione alveolare), esiti di toracoplastica.

Tanto le broncopneumopatie croniche che la fibrosi polmonare causano una riduzione del letto vascolare polmonare e di conseguenza un aumento delle sue resistenze. In effetti, tale aumento è provocato soprattutto dalla vasocostrizione arteriolare conseguente all'ipossia ed alla ipercapnia, ed anche dalla ipervolemia ed iperviscosità del sangue, conseguenti alla poliglobulia compensatoria dell'ipossia cronica.

Quale che sia l'etiologia che conduce all'ipertensione polmonare, questa provoca un sovraccarico del ventricolo destro, con conseguente sua ipertrofia e/o dilatazione e successivamente insufficienza ventricolare destra. L'I.A.P. può venire sospettata in base ad alcuni rilievi clinici e funzionali ed accertata a mezzo del cateterismo della sezione destra del cuore, che dimostra l'esistenza nell'arteria polmonare di una pressione che supera il valore di 15 mmHg (con una pres-

sione capillare di incuneamento in genere normale).

Qui vorremmo porre l'accento sui rilievi di ordine clinico, utili per pervenire ad un precoce sospetto di I.A.P.

Sul *piano anamnestico,* con riferimento precipuo all'ipertensione polmonare primitiva, possono figurare: dolori toracici di tipo anginoso (da ipertensione dell'arteria polmonare), dispnea da sforzo e per i casi assai più frequenti di ipertensione polmonare secondaria a broncopneumopatie, una storia di affezioni respiratorie e toraciche.

Obiettivamente:

— ingrandimento del cuore, prevalentemente nel diametro trasverso, con itto spostato verso l'esterno;

— pulsazione del ventricolo destro a livello del IV-V spazio intercostale sinistro sulla parasternale e in regione subxifoidea (*segno di Harzer*);

— pulsazione sistolica dell'arteria polmonare a livello del II spazio intercostale;

— sdoppiamento del II tono per ritardata chiusura della polmonare, con rinforzo della componente polmonare;

— click da eiezione polmonare, che si accentua nell'espirazione;

— soffio mesosistolico da eiezione polmonare, al II spazio intercostale sinistro, in crescendo-decrescendo, da stenosi valvolare relativa, in rapporto alla dilatazione del tronco della polmonare;

— soffio protodiastolico da insufficienza polmonare relativa, di Graham-Steel al II e III spazio intercostale sinistro, in decrescendo.

Allorché il *ventricolo destro diviene insufficiente* si apprezzerà:

— soffio olosistolico ad alta tonalità, da insufficienza tricuspidale, alla parte inferiore della margino-sternale sinistra che può essere talmente intenso da accompagnarsi ad un fremito e che si intensifica durante l'inspirazione profonda e ripetuta (segno di Rivero-Carvalho);

— polso venoso positivo da insufficienza tricuspidale;

— manifestazioni dello *scompenso congestizio* (con cardiomegalia, ipertensione venosa, edemi declivi, epatomegalia, cianosi, dispnea, ecc.);

— quarto tono o tono atriale destro, da diminuita "compliance" ventricolare destra;

— terzo tono da insufficienza ventricolare destra.

Nella tabella 9-7 sono riportati i meccanismi fisiopatologici dello scompenso cardiaco nelle broncopneumopatie croniche.

Vanno ricordati taluni rilievi strumentali:

— ingrandimento dell'onda *a* del flebogramma, per l'aumentata attività contrattile dell'atrio destro (v. Cap. XI);

— radiologicamente si evidenzierà un ingrandimento delle sezioni destre del cuore, con riduzione dello spazio retrosternale nella proiezione laterale del torace.

Una riduzione del diametro antero-posteriore del torace per l'assenza di cifosi dorsale *(sindrome del dorso diritto)*, suole fare apprezzare all'ascoltazione uno sdoppiamento del II tono e la presenza di un soffio da eiezione protosistolico sul focolaio della polmonare causato dalla compressione tra il rachide e lo sterno; tale reperto suole accentuarsi nell'espirazione e con la pressione sulla parete toracica anteriore. L'esame radiologico del torace in proiezione laterale evidenzierà il rachide dorsale diritto, con riduzione dello spazio retrosternale e retrocardiaco.

Non è presente ingrandimento del ventricolo destro, il che consentirà di differenziare questa forma dalla pervietà del setto atriale e dalla stenosi polmonare.

Cuore polmonare acuto (C.P.A.)

Il cuore polmonare acuto è una cardiopatia causata da improvvisa *ipertensione nel piccolo circolo* per abnorme resistenza al flusso ematico polmonare.

Il C.P.A. per lo più è causato da *embolia polmonare* per trombi staccatisi dal territorio venoso pelvico e dagli arti inferiori (flebotrombosi, tromboflebite). Condizioni predisponenti sono: protratto riposo a letto, policitemia, vene varicose o traumatismi locali per parto, interventi chirurgici sulla pelvi o sulla prostata. Emboli possono staccarsi pure dalla parete della metà destra del cuore (per infarto o fibrillazione atriale). Si può anche trattare di *emboli grassosi*, di *emboli gassosi* (nel corso di interventi chirurgici sulla tiroide) o di *emboli neoplastici* (per invasione carcinomatosa di grosse vene).

Le manifestazioni che ne derivano sono principalmente dipendenti dalle dimensioni e dal numero delle arterie polmonari ostruite e dagli associati fenomeni vasospastici, con conseguente ipertensione dell'arteria polmonare.

In effetti, l'aumento della pressione dell'arteria polmonare più che dalla riduzione dell'albero arterioso polmonare, deriva dai fenomeni vasocostrittivi polmonari, che accompagnano l'evento embolico.

In caso di *embolia polmonare massiva* di ha:

— improvvisa dispnea, tachicardia, cianosi, dolore retrosternale, caduta della pressione arteriosa sistemica (potendosi avere, oltre la forma fulminante, forme anginoidi, asfittiche, collassiali; senza formazione d'infarto);

— segni di sovraccarico e di insufficienza del ventricolo destro;

— distensione delle giugulari;

— accentuazione del II tono polmonare, con ampio sdoppiamento;

— soffio sistolico da eiezione sul focolaio della polmonare;

TABELLA 9-7

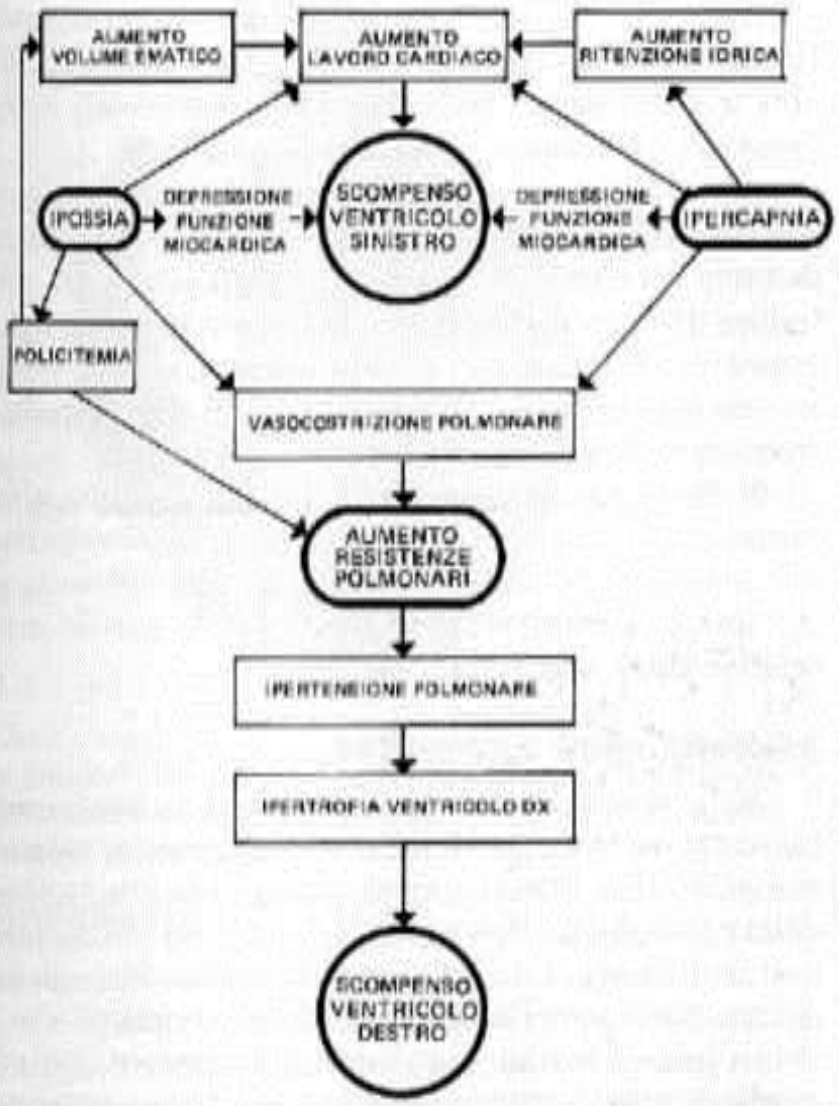

— possibile galoppo ventricolare lungo il margine sternale destro;

— fenomeni di broncocostrizione, che si associano di regola ai fenomeni di vasocostrizione.

Il reperto elettrocardiografico è abbastanza significativo: onde P polmonari specie in D_2 e D_3; Q profonda e T negativa in D_3. Nelle precordiali: quadro di sovraccarico ventricolare destro, con spostamento della zona di transizione verso sinistra.

Trattasi di forme spesso mortali, talora in modo fulmineo.

Una *embolia polmonare non massiva* in genere provoca una sintomatologia più attenuata (dispnea, cianosi, tachicardia, dolore precordiale, agitazione, tosse); sogliono comparire i segni di sovraccarico ventricolare destro, seguiti da emottisi, febbre, sfregamento pleurico con segni clinico-radiologici di addensamento polmonare per infarto polmonare periferico, di solito complicato da processo broncopneumonico); successivamente compare ittero, per aumento della bilirubina indiretta da iperemolisi (da infiltrato emorragico polmonare per afflusso di sangue dalle arterie bronchiali nella zona ostruita; v. pag. 191).

La *microembolia polmonare recidivante* può passare talora inosservata; è sospettabile in presenza di:

— un transitorio aumento della frequenza cardiaca e respiratoria, febbre apparentemente non motivata, emottisi, facile affaticabilità e segni ecografici di sovraccarico ventricolare destro, non giustificati da una pneumopatia o da una cardiopatia preesistenti;

— condizioni che possono predisporre all'embolia polmonare.

Le miocardiopatie

Le miocardiopatie, cioè le affezioni del cuore che colpiscono in maniera esclusiva o preminente il muscolo cardiaco, costituiscono un gruppo assai eterogeneo dal punto di vista etiopatogenetico: *secondarie* a cause generali e malattie note (infettive, tossiche, dismetaboliche, disvitaminosiche, endocrine, ipossiche, collagenopatiche, emopatiche, ecc.) e *primitive o ad etiologia sconosciuta* (forme familiari, post-partum, ecc.). Con molta verisimiglianza, alcune di queste ultime forme sono secondarie a varie noxae imprecisate, forse virali, tossiche, dismetaboliche, ecc. (Sangiorgi).

La semeiologia delle miocardiopatie diversifica alquanto a seconda della forma anatomo-funzionale sotto cui queste affezioni possono presentarsi:

— *miocardiopatie congestizie*, caratterizzate da dilatazione ed insufficienza contrattile del miocardio ventricolare fino allo scompenso congestizio. Sono queste le forme più frequenti, in quanto vi rientrano la maggior parte delle miocardiopatie secondarie e primitive;

— *miocardiopatie ipertrofiche*, caratterizzate da un abnorme sviluppo muscolare delle pareti ventricolari ed in particolare del setto in corrispondenza del canale aortico, con possibile ostacolo allo svuotamento ventricolare e con alterato rilasciamento ventricolare;

— *miocardiopatie costrittive*, caratterizzate da restringimento e/o obliterazione delle cavità. Il cuore è ipertrofico, con alterazioni fibrosclerotiche, soprattutto in sede subendocardica (con cavità ventricolari ristrette o dilatate), spesso con deposizioni trombotiche parietali. Ne consegue in definitiva un ostacolo al riempimento ventricolare o per diminuita capacità di

distensione delle pareti o per ridotta capacità di accoglimento del sangue. Si tratta di forme rare, per lo più sostenute da amiloidosi, emocromatosi, sarcoidosi, fibroelastosi endocardica od endocardite fibroplastica di Löffler.

Accanto a queste forme principali con diffusa compromissione miocardica, esistono altre due forme in cui il danno anatomo-funzionale interessa sezioni circoscritte del cuore:

— *miocardiopatie discinetiche*, con turbe segmentarie della contrattilità (ipocinesia, acinesia, discinesia, asincronia), che sono più caratteristiche della cardiopatia coronarica;

— *miocardiopatie ad impronta aritmica*, con precipuo od esclusivo interessamento del tessuto specifico, caratterizzate da disturbi della eccitabilità (tachicardia extrasistolica, fibrillazione atriale e ventricolare) e disturbi della conducibilità (blocchi atrioventricolari, blocchi di branca) e da crisi sincopali.

In definitiva, ciò che abitualmente caratterizza le miocardiopatie è una diffusa compromissione della funzione contrattile del cuore, per cui intervengono dei fenomeni di adattamento, nel tentativo di assicurare una adeguata portata circolatoria; essi sono costituiti dalla *tachicardia* e dalla *dilatazione e ipertrofia ventricolare*, che possono variamente prevalere a seconda dell'entità delle alterazioni anatomiche e funzionali.

Lo studio semeiologico, fisico e strumentale, delle miocardiopatie consente di rilevare e valorizzare i segni caratteristici delle varie forme anatomo-funzionali di compromissione miocardica.

Miocardiopatie congestizie

Nelle *miocardiopatie congestizie* la dilatazione prevale sulla ipertrofia e tanto più quanto più gravemente e acutamente si è instaurata la compromissione miocardica.

Le alterazioni emodinamiche della insufficienza cardiaca sono rappresentate essenzialmente dall'aumento del residuo sistolico e della pressione telediastolica ventricolare e dalla diminuzione della gittata sitolica e della portata, che condurranno poi allo scompenso congestizio.

L'esame obbiettivo può consentire di cogliere tutta una serie di rilievi a carico del cuore connessi all'ipertrofia-dilatazione del viscere ed alla sua ridotta capacità contrattile.

Così, l'itto è spostato lateralmente ed in basso nell'ipertrofia e dilatazione del ventricolo sinistro e lateralmente nella ipertrofia e dilatazione del ventricolo destro.

Indicativa della ipocinesia cardiaca è la *parafonia del I tono* alla punta, che si indebolisce e diventa cupo e sordo (per diminuzione della velocità di ascesa della pressione intraventricolare durante la sistole isovolumetrica).

La presenza di *ritmi di galoppo* sta ad indicare un'alterazione della contrattilità e della rilassanza; severo significato ha la comparsa di *alternanza meccanica*.

Nella miocardiopatia congestizia possono comparire dei *soffi* da rigurgito mitralico o tricuspidale, dovuti a dilatazione degli osti atrio-ventricolari e ad eventuale disfunzione dei muscoli papillari.

Assai frequenti sono le *alterazioni del ritmo cardiaco* (disturbi dell'automatismo e della conduzione, disturbi del batmotropismo con aspetti assai vari), per lesioni diffuse o circoscritte del tessuto specifico e del miocardio indifferenziato atriale e ventricolare. Nelle miocardiopatie congestizie il *polso* è di solito piccolo, frequente, molle.

Il *flebogramma giugulare*, in casi di ridotta efficienza contrattile del ventricolo destro, può evidenziare l'assenza o la notevole riduzione della depressione *X* e un'onda sistolica positiva nel caso di insufficienza relativa della tricuspide.

Miocardiopatie ipertrofiche

Nelle *miocardiopatie ipertrofiche* si ha fondamentalmente un aumento di spessore della parete, cui può associarsi una dilatazione, di solito nella fase tardiva della cardiopatia. Poiché, all'aumento del tessuto muscolare si associa un aumento del tessuto fibroso, ne deriva che il cuore è scarsamente distensibile.

In queste forme si ha un ingrandimento dell'aia cardiaca meno cospicuo rispetto alle forme congestizie e prevale la prominenza dell'arco inferiore sinistro; la pulsatilità dei margini risulta buona, il primo tono alla punta può aumentare di intensità ed all'esame cardioangiografico le pareti sono aumentate di spessore, il volume della cavità ventricolare è relativamente ridotto e si ha, inoltre, la protrusione della parete settale nella cavità ventricolare (Fig. 9-51). Il rilievo più saliente di queste forme è abitualmente rappresentato dalla *stenosi aortica sottovalvolare ipertrofica*, che spesso ostacola l'efflusso ventricolare sinistro (e che, quindi, può a sua volta indurre una ipertrofia secondaria delle sezioni di parete a monte). I disturbi emodinamici sono legati essenzialmente all'ostacolato deflusso ventricolare ed all'alterata rilassanza; si può ascoltare un caratteristico soffio mesosistolico da eiezione e può associarsi un click e un soffio mesotelesistolico alla punta, da prolasso della mitrale. I segni di ipocinesia miocardica sogliono comparire nella fase terminale della cardiopatia.

Nelle forme ipertrofiche il polso è di tipo ipercinetico, a rapida ascesa; si può avere polso bisferiens con due cuspidi, di cui la seconda, di minore ampiezza della prima, corrispondente alla fase telediastolica dell'eiezione ventricolare.

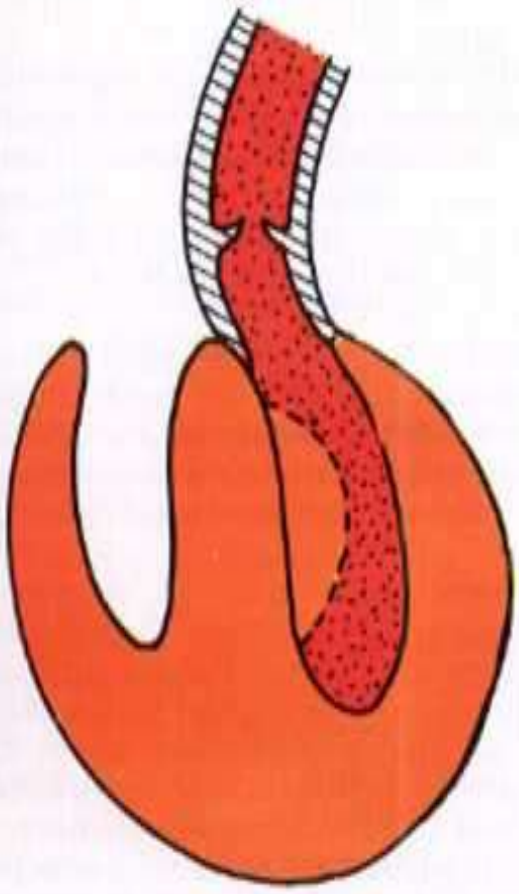

Fig. 9.51. Rappresentazione schematica dell'ipertrofia della parete del miocardio con relativa riduzione del volume delle cavità ventricolari e dell'ipertrofia del setto interventricolare, che protrude nella cavità ventricolare sinistra.

Miocardiopatie costrittive

Nelle miocardiopatie costrittive (o restrittive o obliterative) la distensibilità o rilassanza delle pareti suole essere diminuita, risultandone difficoltato il riempimento ventricolare. Anche le deposizioni trombotiche parietali, riducendo il lume del ventricolo, possono costituire un ostacolo al suo riempimento. In queste rare forme il quadro clinico risulta caratterizzato dai segni della stasi e della ipertensione venosa (reperti similari, cioè, a quelli della pericardite costrittiva).

Le indagini strumentali forniscono elementi di estrema utilità nello studio delle miocardiopatie; di dette indagini tratteremo nel capitolo XI, che è ad esse dedicato. Ci sembra opportuno fare una anticipazione, dato che il campo delle miocardiopatie è forse quello in cui dette indagini trovano più proficua applicazione. Così, l'apicocardiogramma può svelare delle zone di discinesia per alterazioni segmentarie della contrattilità (questo tipo di disfunzione, però, è assai più frequente a rinvenirsi nella miocardiopatia di origine coronarica).

Una più approfondita disamina e valutazione delle varie condizioni anatomo-funzionali si può ottenere con le tecniche di studio radiologico (radioscopia, radiografia, radiochimografia e cardioangiografia radioisotopica). Le modificazioni più vistose si avranno nelle miocardiopatie congestizie con cospicua dilatazione delle cavità cardiache e con ridotta pulsatilità dei contorni; alla cardioangiografia risulteranno immagini cavitarie molto dilatate, le quali si modificano scarsamente tra sistole e diastole, con pareti sottili e abbondante residuo sistolico. Nelle miocardiopatie ipertrofiche si ha diminuzione della frazione d'espulsione e del volume telediastolico. Il flebogramma giugulare registra una rapida discesa della depressione *y* e ampia onda α da ipertensione atriale; può comparire galoppo atriale.

Il *cateterismo cardiaco*, particolarmente per quanto riguarda la curva di pressione intraventricolare (*tensiogramma ventricolare*), riuscirà assai utile ai fini dello studio della funzione contrattile (studio della velocità di sviluppo della tensione durante la fase di contrazione isovolumetrica: dP/dt). Una analisi incruenta della funzione ventricolare può essere attuata con la meccanocardiografia, attraverso la determinazione dei tempi sistolici (v. Cap. XI).

Un altro approccio strumentale, che tende a sostituirsi alle tecniche invasive e che fra l'altro consente la determinazione dei principali parametri emodinamici, è dato dalla *ecocardiografia*; essa in questo gruppo di malattie è in grado di documentare la dilatazione delle cavità ventricolari, specie della sinistra, il ridotto spessore della parete se è scarsa o assente la componente ipertrofica, la diminuzione delle escursioni del setto e della parete posteriore.

Nelle forme ipertrofiche le cavità ventricolari risulteranno normali o ridotte e le pareti ispessite; in quelle ostruttive si evidenzierà il prevalente ispessimento del setto interventricolare rispetto alla parete posteriore e la presenza di movimenti anormali dei lembi valvolari mitralici ed aortici, in relazione con il gradiente transventricolare.

L'impiego di *tecniche radioisotopiche per lo studio del flusso coronarico* (xenon 133, Albumina marcata con tecnezio^{99m}) e della *scintigrafia miocardica* (con Tallio^{201}; Tecnezio^{99} m-pirofosfato), che assumono notevole importanza nello studio delle miocardiopatie di origine coronarica, possono riuscire utili anche nello studio delle miocardiopatie primitive (studio della cavità ventricolare sinistra e delle sue pareti, visualizzazione del setto interventricolare).

Lo scompenso cardiaco

Lo scompenso cardiaco è una sindrome caratterizzata dalla incapacità del cuore a mantenere una portata circolatoria adeguata alle necessità metaboliche e perfusionali dell'organismo; alla base di questa situazione sta l'insufficienza di «pompa» del cuore (primitiva per danno miocardico o secondaria ad un sovraccarico di pressione o di volume cui esso è sottoposto). In primo tempo l'organismo appronta dei meccanismi di compenso (tachicardia, ipertrofia, dilatazione), che poi quando vengono meno, portano allo scompenso.

Per una migliore comprensione della problematica semeiologica conviene accennare sommariamente alle tappe che precedono e caratterizzano sul piano fisiopatologico lo scompenso cardiaco.

L'efficienza cardiaca in condizioni normali è tale da mantenere una congrua portata cardiaca, mediante una buona gittata cardiaca ed una idonea frequenza.

I *fattori che regolano la gittata sistolica* sono:

— pre-carico (rappresentato dal volume diastolico e dalla pressione telediastolica ventricolare);

— post-carico (rappresentato dalle resistenze opposte allo svuotamento ventricolare).

Questi due fattori principali vengono chiaramente influenzati da:

— contrattilità (espressa dalla velocità di accorciamento delle fibre);

— rilassanza o distensibilità o «compliance» ventricolare;

— eucinesia e sinergia di contrazione.

La tachicardia rappresenta entro certi limiti un meccanismo di compenso alla riduzione della gittata sistolica (tachicardia sinusale a riposo).

L'adattamento della funzione cardiaca si attua inizialmente attraverso la distensione delle fibre (per aumento del volume diastolico).

La dilatazione della cavità ventricolare e l'aumento della pressione telediastolica ventricolare attraverso l'allungamento delle fibre realizzano un tentativo di aumentare la forza contrattile del cuore, cui di solito fa seguito l'*ipertrofia ventricolare*.

Normalmente ad ogni stiramento diastolico le fibre miocardiche rispondono con un aumento della loro forza contrattile fino ad una soglia massima di efficienza (*riserva miocardica*) al di là della quale ad ogni ulteriore aumento si ha progressiva diminuzione della forza contrattile.

L'ipertrofia ventricolare è dovuta prevalentemente ad aumento di spessore ed allungamento delle fibre.

L'ipertrofia, tuttavia, comporta una relativa ipossia (connessa ad insufficienza delle strutture mitocondriali, al non proporzionato aumento del letto coronarico ed all'aumento della distanza tra capillare e fibra muscolare), la quale gradualmente provoca delle alterazioni anatomo-funzionali, che stanno alla base dell'*insufficienza cardiaca*. Essa è caratterizzata da una portata cardiaca che non è più congrua alle esigenze metaboliche dell'organismo (anche se talora può essere ancora elevata in senso assoluto: *scompenso ad alta portata*).

Si instaura allora una progressiva dilatazione cardiaca con aumento del residuo sistolico e riduzione della gittata sistolica rispetto al ritorno venoso (*insufficienza cardiaca ipositolica*); ne può conseguire un ostacolo al riempimento ventricolare con notevole aumento della pressione telediastolica e della pressione venosa e riduzione della gittata (*insufficienza cardiaca ipodiastolica*).

La *riduzione della portata cardiaca* comporta la comparsa di tutta una serie di sintomi: pallore della cute che si presenta fredda ed umida (per diversione del flusso superficiale, cutaneo e muscolare, a quello profondo); oliguria per riduzione del flusso renale; turgore venoso per aumento della pressione venosa sistemica. Solitamente il flusso cerebrale e quello coronarico non subiscono modificazioni.

Si sogliono distinguere due quadri clinici, a seconda che le alterazioni emodinamiche iniziino nelle sezioni sinistre (*scompenso di cuore sinistro*, che è la forma più comune) o destre (*scompenso di cuore destro*) (v. appresso); allorchè sono interessati entrambi i settori, come accade poi fatalmente, si parla di *scompenso cardiaco totale*.

Si distinguono, inoltre, uno scompenso *acuto* ed uno *scompenso cronico*.

Lo scompenso cardiaco può essere in primo tempo *latente*, cioè senza ben definite espressioni sul piano clinico e svelabile essenzialmente con i mezzi strumentali rivolti allo studio della funzione ventricolare, per poi via via diventare manifesto e poi conclamato.

Nelle forme iniziali dello *scompenso manifesto* i sintomi sono più scarsi e meno evidenti che nelle forme del tutto conclamate, risultandone nel complesso un quadro assai più sfumato e pertanto di meno agevole riconoscimento. Il quadro clinico dello scompenso cardiaco nella *fase conclamata* è ricco di sintomi, i quali tuttavia presi ognuno di per sé non sono caratteristici di questa condizione, mentre lo sono se considerati nel loro insieme.

Nella parte iniziale di questo capitolo sono stati ricordati alcuni sintomi e segni che il cardiopatico suole riferire e che costituiscono espressione di insufficienza cardiaca acuta o cronica; appare ora utile considerare globalmente le varie espressioni sul piano subiettivo ed obiettivo dell'insufficienza cardiaca.

Essi sono costituiti da:

— *astenia*, è spesso un segno precoce dello scompenso cardiaco. Può avere varia genesi: ridotta perfusione muscolare, ipoalimentazione, depressione psichica reattiva, ipokaliemia e iponatriemia da fattori iatrogeni (diete fortemente iposodiche, abuso di diuretici);

— *dispnea*, prima da sforzo, poi anche a riposo; è uno dei segni più importanti di insufficienza cardiaca e soprattutto di insufficienza ventricolare sinistra; può culminare nella *dispnea parossistica o asma cardiaco e nell'edema polmonare acuto*, che sono espressioni tipiche di insufficienza ventricolare acuta sinistra e quindi di stasi del piccolo circolo (v. appresso). Da tener presente che i segni dello scompenso cardiaco sinistro si attenuano quando lo scompenso diventa globale, in quanto cedendo anche il ventricolo destro diminuisce la stasi nel piccolo circolo;

— *tosse*, abitualmente secca o scarsamente produttiva, è frequente soprattutto nelle forme di insufficienza ventricolare sinistra; compare più frequentemente durante il decubito supino;

— *tachicardia:* è uno dei segni più frequenti di insufficienza cardiaca. Nelle fasi iniziali la frequenza è normale in condizioni di riposo, ma si innalza sproporzionatamente per uno sforzo anche modesto; poi si fa persistente. Può accompagnarsi o meno a palpitazione;

— *cianosi di tipo periferico*, da rallentamento del transito nei capillari, con aumentata desaturazione del sangue in O_2;

— *stasi polmonare*: reperto di ipofonesi e di crepitazioni alveolari, specie alle basi, che tendono a scomparire con gli atti profondi del respiro; spesso si associa idrotorace, per lo più a destra (v. appresso);

— *turgore delle giugulari*, caratterizza precocemente lo scompenso cardiaco destro (v. fig. 9-40);

— *epatomegalia;* caratterizza in particolare lo scompenso cardiaco destro. Nella *stasi acuta* l'ingrandimento interessa soprattutto la piccola ala, con fegato a margine arrotondato, superficie liscia e regolare, consistenza poco aumentata, assai dolente alla palpazione. Caratteristica è la dolorabilità spontanea: l'epatalgia si accentua dopo sforzo e viene anche accentuata dai pasti. Di notevole valore ai fini diagnostici è il *reflusso epato-giugulare* (v. pag. 299).

Un fegato ingrandito per stasi può anche presentare una pulsazione sistolica (*polso epatico*) se coesiste insufficienza tricuspidale (v. Fig. 9-41). Alla stasi epatica può accompagnarsi un versamento ascitico; è da

considerare piuttosto rara l'associarsi di una splenomegalia da stasi. Nella *stasi cronica* il fegato è assai poco dolente o indolente, il margine assottigliato e la consistenza aumentata, per il subentrare di una reazione fibrotica;

— *edemi declivi:* sono espressione di un aumento del liquido interstiziale e sono relativamente tardivi in quanto un aumento del peso corporeo suole precedere la comparsa dell'edema. Essi caratterizzano in particolare lo scompenso cardiaco destro, attraverso l'aumento della pressione venosa sistemica e capillare; interessano il territorio declive, si accompagnano a cianosi; risentono della gravità della compromissione miocardica;

— *oliguria.* L'oliguria è uno dei segni più significativi dell'insufficienza cardiaca. Si associa di solito a *nicturia*, in quanto migliorando con il riposo a letto le condizioni emodinamiche si verifica di notte un parziale riassorbimento degli edemi, con aumento della portata renale ed incremento della filtrazione glomerulare; le urine hanno peso specifico elevato, scarso contenuto in sodio ed è presente proteinuria e cilindruria.

La pressione arteriosa nello scompenso cardiaco può essere normale, ma spesso ad una diminuzione della sistolica si associa un aumento della diastolica, con riduzione della differenziale.

Nell'insufficienza cardiaca cronica si può avere *cachessia* marcata, che può derivare da vari fattori: anoressia, diminuzione dell'assorbimento intestinale, aumento delle perdite proteiche dell'organismo attraverso l'intestino, aumento del fabbisogno energetico.

È da sottolineare come una corretta indagine della funzionalità cardiaca che si avvale anche, come vedremo, dell'ausilio di avanzate ricerche strumentali, non possa intanto prescindere da un accurato esame clinico del paziente; questo, tramite l'anamnesi e l'esame obbiettivo, deve costituire il primo importante tempo di ogni indagine funzionale.

Insufficienza cardiaca destra e scompenso congestizio

L'insufficienza cardiaca destra o insufficienza retrograda porta ad aumento della pressione telediastolica destra, della pressione dell'atrio destro e della pressione venosa sistemica.

Le principali manifestazioni dell'insufficienza cardiaca destra sono:

— le vene visibili, in particolare le giugulari, diventano congeste e pulsanti;

— il fegato diviene congesto e dolente; si può apprezzare un polso epatico in caso di insufficienza tricuspidale (v. fig. 9-41);

— edemi declivi, più evidenti agli arti inferiori e al sacro;

— cianosi;

— ascite (nell'insufficienza grave o prolungata, con eventuale associazione di idrotorace destro);

— oliguria con nicturia;

— l'aia cardiaca si presenta ingrandita, con la punta spostata all'esterno e il margine destro del cuore debordante;

— frequentemente si associa *insufficienza tricuspidale relativa*, rilevabile anche dalle ampie pulsazioni sistoliche delle giugulari e del fegato (con caratteristico reperto al flebogramma) ed un *soffio olosistolico* nell'area ventricolare destra.

La dilatazione atriale destra è spesso seguita da fibrillazione atriale.

All'insufficienza retrograda si associano manifestazioni meno evidenti di insufficienza anterograda, in quanto la diminuzione della gittata del ventricolo destro causa anche una diminuzione della gittata del ventricolo sinistro: il tempo di circolo è prolungato (test braccio-polmone con etere e braccio-lingua con acido deidrocolico).

La dilatazione cardiaca viene confermata dall'esame radiologico; si ha aumento della pressione venosa e il cateterismo del cuore destro documenta l'entità dell'aumento della pressione telediastolica destra.

Si tenga presente che manifestazioni di congestione sistemica, oltre che da insufficienza del ventricolo destro, possono verificarsi pure per *ostacolo del ritorno venoso* per fenomeni compressivi sulle cave, per *stenosi tricuspidale* o per *ostacolo del riempimento ventricolare destro* (per mediastino-pericardite o pericardite costrittiva). I rilevamenti della pressione cavitaria tramite il cateterismo consentono di differenziare queste forme.

L'insufficienza ventricolare destra è caratterizzata da un aumento della pressione telediastolica del ventricolo destro (N = 0-5 mmHg, può arrivare a 8-20); in caso di stenosi tricuspidale si evidenzierà un gradiente pressorio diastolico tra atrio e ventricolo ed è disteso e sovraccaricato soltanto l'atrio destro; in caso di ostacolo al riempimento ventricolare destro, la pressione ventricolare destra diastolica ha un andamento particolare (plateau diastolico).

Insufficienza ventricolare destra può verificarsi per:

— danno miocardico destro (miocarditi, miocardiosclerosi, ecc.);

— sovraccarico da aumentata dinamica cardiaca: sindromi ipercinetiche da tireotossicosi, anemia, cuore da beri-beri, ecc.;

— sovraccarico diastolico o di volume: in caso di corto circuiti congeniti o acquisiti (difetti settali interatriali o interventricolari, fistole arterovenose);

— sovraccarico sistolico o di pressione: nel cuore polmonare cronico, nella stenosi polmonare o nella stenosi mitralica.

Insufficienza cardiaca sinistra

L'insufficienza cardiaca sinistra provoca aumento della pressione telediastolica ventricolare sinistra, della pressione atriale sinistra e della pressione polmonare, con conseguente congestione polmonare. Le manifestazioni che conseguono ad una riduzione della gittata sistolica del ventricolo sinistro e conseguentemente destro sono:

— dispnea da sforzo e ortopnea e poi dispnea continua (per riflessi a partenza dai vasi polmonari e dalle pareti dell'atrio sinistro);

— astenia e oliguria, come conseguenza della ridotta gittata sistolica;

— ingrandimento delle sezioni sinistre del cuore;

— frequente l'*insufficienza mitralica relativa*, con comparsa di soffio olosistolico alla punta, che si irradia a sinistra (da dilatazione dell'ostio mitralico e stiramento dei muscoli papillari del ventricolo sinistro);

— la dilatazione atriale sinistra è spesso seguita da fibrillazione atriale;

— il tempo di circolo braccio-lingua (acido deidrocolico) è prolungato, mentre il test braccio-polmone (etere) è ancora normale;

— dispnea parossistica notturna (v. appresso);

— reperto di rantoli minuti alle basi del polmone (come conseguenza della stasi nei capillari polmonari; vedi appresso: congestione polmonare).

L'esame radiologico documenta una dilatazione delle cavità sinistre del cuore ed una accentuazione della trama polmonare per congestione.

Il cateterismo cardiaco evidenzia: aumento della pressione telediastolica del ventricolo sinistro, della pressione atriale sinistra e della pressione dell'arteria polmonare; è anche aumentata la pressione sistolica del ventricolo destro, mentre è normale quella diastolica.

Le cause dell'insufficienza ventricolare sinistra possono essere molteplici: sovraccarico sistolico del ventricolo sinistro (ipertensione sistemica, stenosi aortica, coartazione aortica); sovraccarico diastolico del ventricolo sinistro (insufficienza mitralica, insufficienza aortica, pervietà del dotto di Botallo); danno miocardico (miocardite, miocardiosclerosi, infarto miocardico, miocardiopatia primitiva, aneurisma del ventricolo sinistro, alterazioni metaboliche o tossiche del miocardio).

Congestione polmonare ed edema polmonare acuto

La congestione polmonare, cioè un aumento del contenuto ematico presente nei vasi polmonari, può derivare da:

— **aumento del flusso ematico** (*congestione attiva*);

— aumento della pressione venosa capillare polmonare (*congestione passiva*).

La *congestione attiva* si può verificare per:

— aumentata velocità di circolo (tireotossicosi, beriberi, anemia, ecc.);

— per aumento del volume ematico (gravidanza, stati pletorici in genere);

— per cortocircuito sinistro-destro.

La *congestione passiva* si può verificare per:

— insufficienza ventricolare sinistra (da sovraccarico sistolico o diastolico del ventricolo sinistro, danno miocardico; vedi paragrafo precedente);

— ostacolo al riempimento diastolico del ventricolo sinistro da ostruzione meccanica (pericardite costrittiva, miocardiopatia primitiva, amiloidosi);

— ostacolo al flusso mitralico (stenosi mitralica);

— compressione della vena polmonare.

La congestione passiva di grado elevato causa ortopnea-dispnea, tosse secca, stizzosa, ipofonesi basilare polmonare, con riduzione delle escursioni respiratorie delle basi e rantoli a piccole bolle.

La congestione polmonare, specie quella passiva, può provocare *edema polmonare*, cioè infiltrazione di liquidi nei setti interalveolari e trasudazione nelle cavità alveolari.

La congestione passiva può verificarsi in modo critico per *insufficienza acuta del ventricolo sinistro*; le sue espressioni cliniche sono la dispnea parossistica notturna, l'asma cardiaco e l'edema polmonare acuto.

La *dispnea parossistica notturna* rappresenta uno stadio iniziale della congestione polmonare: essa si traduce in accessi di dispnea, abitualmente notturni, accompagnati da tosse secca e recedenti per lo più rapidamente con l'ortopnea.

L'*asma cardiaco* costituisce uno stadio intermedio della congestione polmonare, nella quale manca o quasi la componente trasudativa alveolare. Si ha tosse con escreato vischioso e dispnea, con spiccati fenomeni broncospastici (provocati dalla congestione della mucosa bronchiale).

L'*edema polmonare acuto* (E.P.A.) rappresenta la forma più tipica e severa della congestione polmonare; è caratterizzato da:

— tosse, dispnea, cianosi, espettorato schiumoso (si ha formazione di schiuma a livello dei bronchioli, per interazione tra aria e trasudato), spesso striato di sangue;

— ipofonesi polmonare, che dalle basi si va innalzando;

— reperto rantolare, che dalle basi si va innalzando (cosiddetta *marea montante*) per progressivo ingombro dell'albero respiratorio da parte del trasudato.

La pressione arteriosa sistolica si va progressivamente abbassando, il polso si fa frequente, le estremità si raffreddano, la cianosi si accentua e sopravviene coma asfittico con collasso circolatorio.

L'E.P.A. può in verità derivare da molteplici condizioni patologiche:

— condizioni patologiche cardiovascolari capaci di provocare una congestione polmonare attiva o passiva; per questa ultima condizione va soprattutto

tenuta presente l'insufficienza acuta ventricolare sinistra (in ispecie da ipertensione sistemica parossistica e da infarto miocardico);

— eccessivo sovraccarico venoso (fleboclisi);

— embolia polmonare;

— shock;

— stati allergici, in particolare quelli che si associano ad edema della glottide;

— lesioni del sistema nervoso centrale e in particolare gli accidenti cerebrovascolari;

— inalazione di gas tossici: può provocare intensa trasudazione a livello dei capillari polmonari e asfissia;

— diminuita pressione osmotica del sangue (sindrome nefrosica, epatopatie croniche).

Di solito si ha il concorso di vari fattori, che possono agire in modo tra loro correlato.

Insufficienza cardio-respiratoria

È da tener presente che esistono stretti rapporti di interdipendenza sul piano fisiopatologico e clinico tra la respirazione polmonare e la funzionalità cardiovascolare.

Abbiamo già trattato dell'insufficienza respiratoria cronica; orbene, questa nella grande maggioranza dei casi finisce con il ripercuotersi negativamente sul cuore, derivandone un quadro di insufficienza cardiorespiratoria cronica, che di per sé aggrava la sindrome respiratoria. Il quadro più tipico di insufficienza cardiorespiratoria è costituito dal cosidetto *cuore polmonare cronico*, cioè da un impegno delle sezioni destre del cuore conseguente ad una affezione primitiva del polmone (bronchite cronica, enfisema, asma bronchiale, tbc, pneumoconiosi, fibrosi polmonare ecc.), di cui abbiamo già trattato.

Nell'insufficienza respiratoria in verità si verifica sempre una certa compromissione cardiaca, poiché il cuore, che già risente della deficiente ossigenazione miocardica, è costretto ad un maggior lavoro per compensare l'ipossia, attraverso un maggiore apporto di sangue ai tessuti. La evoluzione dell'I.R., pertanto sfocia quasi sempre in una insufficienza cardiaca secondaria, che su un piano di reciproche influenze fisiopatologiche si riallaccia sempre più strettamente con l'insufficienza respiratoria primitiva.

D'altra parte, nell'insufficienza cardiaca si ha sempre una compromissione della funzionalità respiratoria, a causa delle alterate condizioni emodinamiche del circolo polmonare e generale: riduzione della gittata cardiaca e soprattutto stasi polmonare, che altera la ventilazione e gli scambi gassosi alveolo-capillari, riducendo la saturazione arteriosa di O_2 e la P_aO_2.

Allorché nell'insufficienza cardiaca coesiste una insufficienza respiratoria con difetto dell'ematosi, come già visto, si può avere cianosi di tipo centrale.

Shock cardiovascolare

È una sindrome acuta caratterizzata da grave insufficienza cardiaca, ipotensione arteriosa, con segni di iperattività del sistema nervoso simpatico.

L'incapacità dell'apparato cardiovascolare di fornire ai tessuti una quantità di sangue adeguata ai loro bisogni può tradursi sotto quattro diverse condizioni:

— *sincope:* il deficit circolatorio, che abitualmente è su base funzionale, è principalmente a carico del cervello; è una condizione acuta, non evolutiva e rapidamente reversibile (v. pag. 33);

— *insufficienza cardiocircolatoria acuta o collasso:* il deficit circolatorio acuto (ipotensione, con riduzione della portata cardiaca) è relativamente moderato e tollerabile, senza significative ripercussioni metaboliche, per l'instaurarsi di meccanismi di compenso;

— *shock:* il deficit del flusso è acuto e grave, per cui sopravvengono disturbi metabolici e non intervenendo meccanismi di compenso, la sindrome risulta rapidamente evolutiva. Mentre nei primi stadi è ancora reversibile, poi per lo stabilirsi di circoli viziosi di ordine emodinamico e metabolico, diviene irreversibile, portando all'arresto cardiocircolatorio e alla morte;

— *arresto cardiocircolatorio*: si ha mancanza o quasi del flusso ematico ai tessuti periferici, per il venir meno della funzione di pompa del cuore e/o cedimento per atonia del letto vascolare periferico. È una condizione iperacuta e assai grave, che rapidamente provoca severi disturbi metabolici; riesce compatibile con la vita soltanto per pochi minuti se non si procede a tempestive manovre rianimatorie. Può costituire la fase terminale di tutte le malattie, ma può essere anche accidentale in un soggetto con normale apparato cardio-circolatorio.

La distinzione tra collasso e shock consisterebbe essenzialmente nel fatto che in quest'ultimo sono presenti i segni clinici, strumentali e biochimici di sofferenza cellulare dei vari organi, che si traduce in alterazioni metaboliche e che suole instaurarsi in una fase relativamente più avanzata dello stato di insufficienza cardiocircolatoria.

Le principali manifestazioni dello shock possono venire così inquadrate dal punto di vista fisiopatologico:

— astenia, ipotensione arteriosa, cianosi, polso filiforme, oliguria (*manifestazioni emodinamiche*);

— torpore, disturbi della coscienza, dispnea, acidosi metabolica (*manifestazioni di ipoperfusione cellulare*);

— tachicardia, pallore, sudorazione fredda (*manifestazioni di iperattività simpatica*).

Le cause principali dello shock possono essere:

— *cardiogena:* da difetto dell'azione di pompa del cuore o da difetto di riempimento;

— *periferica,* cioè a livello del letto vascolare:

da compromissione del ritorno venoso del sangue.

Lo shock periferico a sua volta può essere causato da:

a) ipovolemia vera da:

— perdita di sangue (*shock emorragico*);

— perdita di plasma (*shock da ustione o da schiacciamento*);

— perdita di acqua ed elettroliti (*shock da disidratazione:* vomito, diarrea, diabete mellito, diabete insipido, ecc.);

b) sequestro di sangue a livello microcircolatorio (o ipovolemia relativa) per:

— azione di endotossine (*shock endotossinico*);

— azione di istamina o sostanze istamino-simili (*shock anafilattico*);

— azione di fattori neurogeni o riflessi: *shock da neurovasodepressione* (dolore intenso; calore: colpo di calore; farmaci: anestetici, barbiturici).

Nella maggior parte delle forme di shock, le *resistenze periferiche* sono aumentate inizialmente, per vasocostrizione a livello delle arteriole precapillari e delle venule postcapillari; è, invece, diminuita nello shock anafilattico e da neurovasodepressione.

La *pressione venosa centrale* è aumentata nello shock cardiogeno, mentre è diminuita nelle forme di shock periferico.

Il cuore nell'ipertiroidismo

Fa parte delle *sindromi ipercinetiche o iperdinamiche*; tuttavia presenta delle caratteristiche particolari in quanto si associano manifestazioni tipiche dello stato ipertiroideo (in relazione all'aumentata richiesta di flusso ematico ed al maggiore consumo di ossigeno).

Le manifestazioni essenziali del cuore ipertiroideo sono:

— polso frequente e celere;

— di solito aumento della pressione sistolica con abbassamento della diastolica ed aumento, quindi, della differenziale;

— itto della punta ben visibile e forte; può essere spostato a sinistra, in rapporto all'ipertrofia dapprima e poi alla dilatazione;

— toni cardiaci forti;

— si possono ascoltare soffi sistolici da eiezione, in rapporto all'aumento della velocità del flusso e della gittata sistolica;

— frequente extrasistolia e fibrillazione atriale;

— frequente presenza di edemi declivi.

Le manifestazioni cardiocircolatorie della tireotossicosi (tachicardia, dispnea, aritmia, soffi cardiaci ed edemi declivi) possono fare sospettare uno scompenso cardiaco, ma la presenza dei segni extracardiaci caratteristici dell'ipertiroidismo (cute calda ed umida, tremori, segni oculari, ecc.) servono ad orientare correttamente la diagnosi.

L'ecg, a parte la tachicardia sinusale, può evidenziare frequentemente fibrillazione atriale, spesso parossistica ed accorciamento del tratto P-R.

L'esame radiologico del torace può evidenziare un modesto ingrandimento del cuore.

La velocità di contrazione del cuore è aumentata, con riduzione del tempo di deformazione ventricolare e del tempo di eiezione ventricolare. La portata cardiaca è aumentata e la differenza a/v dell'ossigeno è spesso diminuita.

Allorché poi il cuore si scompensa, esso si ingrandisce, diminuisce la portata cardiaca, che diviene insufficiente in relazione all'aumentato fabbisogno dell'organismo, mentre aumentano la pressione telediastolica del ventricolo sinistro, la pressione nell'atrio sinistro e nell'arteria polmonare.

Il cuore nel mixedema

Nel mixedema la circolazione è ipocinetica o ipodinamica (in relazione alla ridotta richiesta di flusso ematico e del minore consumo di ossigeno), la frequenza cardiaca è ridotta, l'aia cardiaca ingrandita, l'itto cardiaco è debole, i toni cardiaci sono ovattati.

La pressione arteriosa è normale, ma può essere non di rado elevata.

La velocità di flusso è ritardata, la portata cardiaca è ridotta (per riduzione della frequenza e della gittata sistolica) e in genere, proporzionata al ridotto consumo totale di ossigeno.

L'ecg evidenzia basso voltaggio, appiattimento ed inversione della T, con allungamento dell'intervallo P-R.

L'esame radiologico evidenzia spesso un ingrandimento dell'ombra cardiaca, che assume aspetto globoso, talora anche per la presenza di *versamento pericardico*. Le escursioni sisto-diastoliche sono ridotte; la velocità di contrazione del cuore è ridotta, con aumento del tempo di deformazione e di eiezione ventricolare.

Il cuore nella sclerodermia ed in altre collagenopatie

La sclerodermia, la sarcoidosi, il LES, la dermatomiosite possono provocare una miocardite interstiziale; negli stadi più avanzati si instaura una fibrosi interstiziale, a sede prevalentemente perivascolare, che poi interessa diffusamente il miocardio. Il cuore si presenta ingrandito e sogliono comparire i segni dell'insufficienza cardiaca.

CAPITOLO DECIMO

MEDIASTINO

Generalità

Il mediastino occupa la regione mediana del torace e, costituendo come un setto divisorio tra le due metà del torace, consente una loro indipendenza anatomica e funzionale; esso assicura una protezione ai diversi organi ed alle formazioni di varia natura contenuti nel suo interno, assolvendo ad una importante funzione per la dinamica respiratoria e per quella del circolo venoso. Il mediastino è delimitato in basso dal diaframma, lateralmente dalle pleure mediali, anteriormente dallo sterno, posteriormente dalla colonna vertebrale ed in alto da un piano ideale che passa per la base del collo; due fasce aponeurotiche, una anteriore (prolungamento della fascia endotoracica) ed una posteriore (prolungamento dell'aponeurosi cervicale profonda) lo delimitano dalle strutture scheletriche.

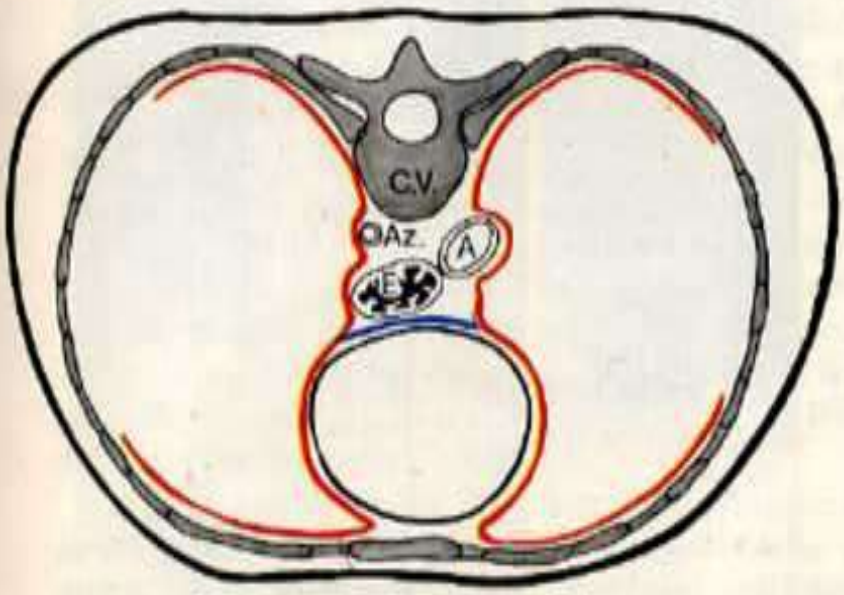

Fig. 10.1. Rappresentazione schematica del mediastino.
C.V. = colonna vertebrale.
Az. = Vena azigos.
A = aorta.
E = esofago.

Esso è diviso in due logge, una anteriore ed una posteriore, da una lamina aponeurotica, che, continuazione dell'aponeurosi cervicale media, in basso si inserisce nel tratto superiore del pericardio (fig. 10-1).

Dette logge, che a loro volta si possono suddividere in una parte superiore ed una parte inferiore, hanno una impalcatura costituita da cellulare lasso, ricco di fibre elastiche.

Nel mediastino anteriore superiore sono allogati: timo, tratto ascendente ed arco dell'aorta toracica, cava superiore e tronchi brachiocefalici, arteria polmonare, nervo ricorrente di sinistra, nervi frenici, linfoghiandole mediastiniche anteriori.

Il mediastino antero-inferiore, oltre ai nervi frenici contiene: cuore, sacco pericardico e vena cava inferiore.

Il mediastino postero-superiore contiene: trachea, esofago, aorta discendente, vena azigos, vena emiazigos, i nervi vaghi e il ricorrente di dx, la catena del simpatico; quello postero-inferiore: parte discendente dell'esofago, azigos, aorta discendente, le catene del simpatico, il breve tratto extrapericardico della cava inferiore, i nervi vaghi, il dotto toracico, i vasi intercostali e i nervi spinali nella loro porzione prevertebrale. In effetti, l'azigos, l'emiazigos, il dotto toracico, l'aorta, le catene del simpatico, i nervi intercostali e i vasi intercostali nel loro tratto prevertebrale sono contenuti nello spazio retromediastinico prevertebrale di Malan, posto al di dietro della fascia endotoracica.

Le strutture contenute nello spazio mediastinico risentono della pressione negativa intratoracica e delle sue variazioni in rapporto agli atti respiratori: le pressioni negative statiche e dinamiche respiratorie vigenti nei cavi pleurici si trasmettono al mediastino (vedi effetti della ventilazione sul circolo, a pag. 242). Durante l'inspirazione il mediastino si adatta nei suoi diametri alle variazioni dei diametri del torace, accentuandosi la pressione negativa endotoracica; pertanto, lo scarico dei vasi venosi viene favorito durante l'inspirazione (*vis a fronte* di L. Condorelli), rappresentando il fenomeno aspiratorio un elemento essenziale per la circolazione venosa.

Le manifestazioni patologiche mediastiniche, che di solito acquistano evidenza clinica abbastanza chiara, sono essenzialmente riportabili a fenomeni compressivi a carico delle formazioni che occupano lo spazio mediastinico e ad alterazioni strutturali del cellulare lasso.

SINDROME MEDIASTINICA

Per *sindrome mediastinica* si intende il complesso della sintomatologia, più o meno ricca e varia, che trae origine da fenomeni compressivi sulle formazioni endomediastiniche e/o da una compromissione delle peculiari funzioni soprarricordate del mediastino sulla dinamica respiratoria e del circolo venoso.

I fenomeni compressivi sono più facili a comparire per processi espansivi a livello dello stretto superiore del mediastino, date le caratteristiche della regione; in altra sede è dato spesso di osservare che masse mediastiniche possono raggiungere dimensioni anche cospicue senza provocare fenomeni di compressione, in quanto le strutture possono sfuggire a tale effetto, mercé la lassità ed elasticità del cellulare mediastinico.

Fenomeni compressivi e di inglobamento, invece, compaiono precocemente allorchè insorgono:

— processi di cellulite, cioè fenomeni adesivi a carico del tessuto cellulare lasso che fa da impalcatura al mediastino, in quanto fissando le formazioni intramediastiniche ne facilitano la compressione e l'irritazione;

— processi infiltrativi, per lo più di natura neoplastica.

Così, un indurimento sclerotico dei tessuti mediastinici che avvolga il margine destro del cuore (*accretio pericardica*) provoca turbe funzionali del circolo venoso, che possono risultare più o meno vistose a seconda della sua estensione ed entità.

Per i processi tumorali è in linea di massima valida la regola che una massa piccola che provoca fenomeni compressivi è in genere di natura maligna, invece se allorché insorgono i fenomeni di compressione si trova una massa grande, questa per lo più è di natura benigna.

In verità, si può assistere alla comparsa di tutta una fenomenologia a varia estrinsecazione clinica (oligo, pauci o plurisintomatica), a seconda della natura e sede della affezione mediastinica, delle varie formazioni interessate dai fenomeni compressivi e dall'entità delle perturbazioni sulla dinamica respiratoria e sul circolo venoso.

Le cause della sindrome mediastinica possono essere quanto mai eterogenee per sede di insorgenza e natura: aneurismi, tumori solidi a carico delle varie strutture del mediastino e specialmente dei linfonodi, teratomi, cisti (parassitarie o dermoidi), versamento pericardico, ecc.

Assai frequenti sono anche i tumori propagati da organi vicini al mediastino (polmone, pleura, mammella, ecc.) per contiguità o per metastasi linfoghiandolari (fig. 10-2).

Rilievi subiettivi

Il paziente può accusare sintomi vari, quali dispnea (per fenomeni compressivi sulle vie respiratorie), disfagia (per compressione esofagea), scialorrea, vomito (per compressione sul vago), singhiozzo (per com-

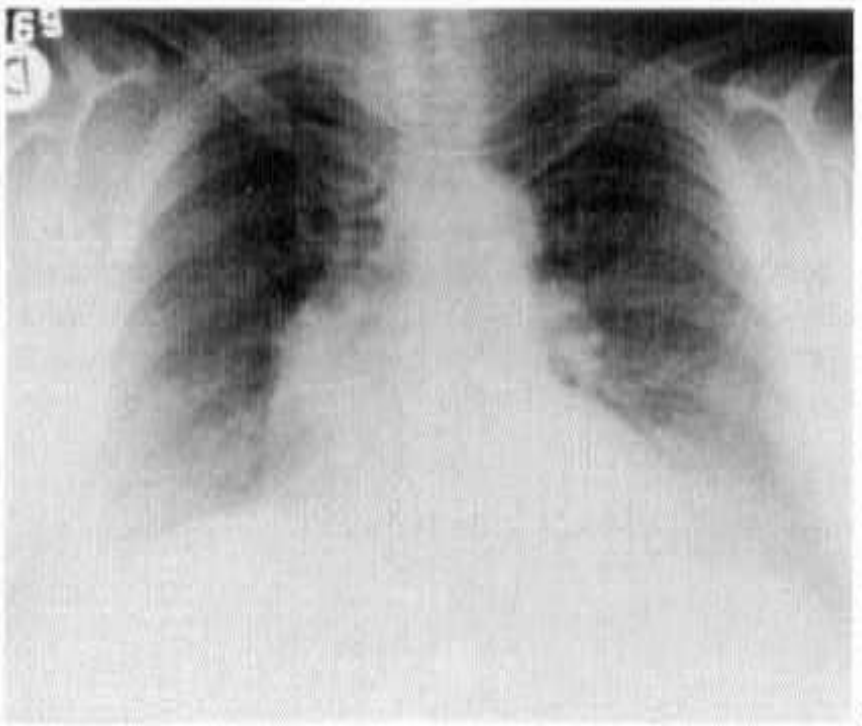

A

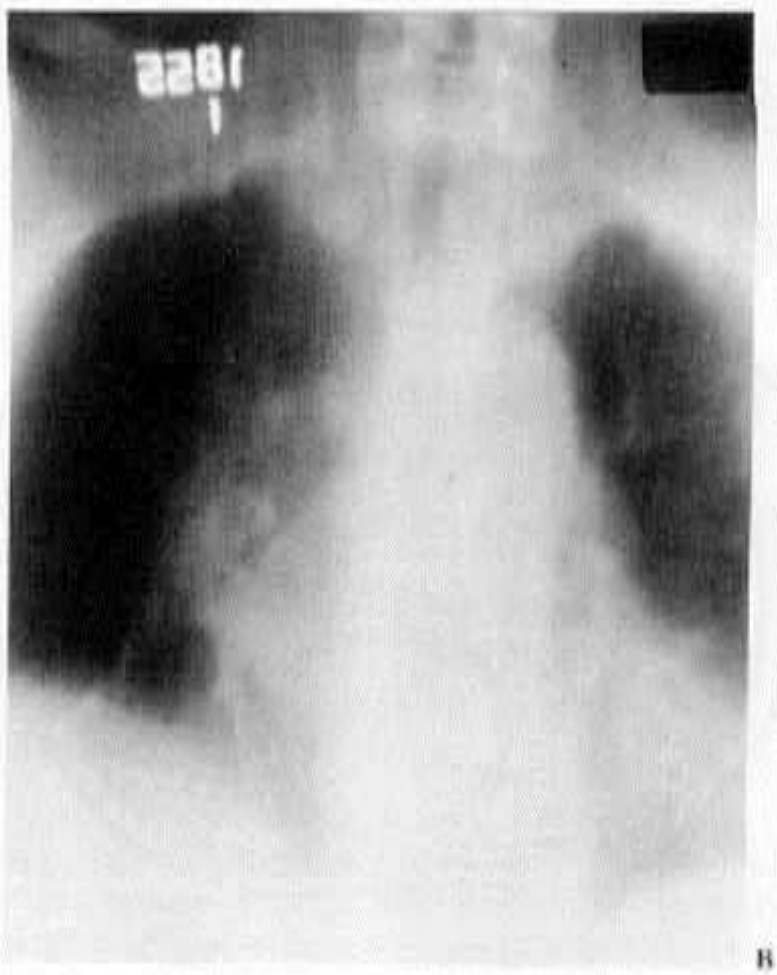

B

Fig. 10-2 A/B. Metastasi ilo-mediastinica destra da carcinoma mammario (meglio evidenziabile nella stratigrafia: B).

pressione sul frenico), spasmi glottidei (per stimolazione del nervo ricorrente) e voce bitonale o afona (per deficit ricorrenziali), dolori di tipo radicolare (fenomeni irritativi sulle radici spinali), brachialgia (per compressione sul plesso brachiale).

Rilievi obiettivi

Le sindromi mediastiniche, in base alle particolari manifestazioni con cui si appalesano, ricollegabili a loro volta all'interessamento di determinate formazioni o distretti, possono venire distinte in:

— superiori, inferiori e diffuse o globali;

— tumorali (nel senso generico di massa mediastinica) e non tumorali; quelle tumorali a loro volta possono essere di natura benigna (cisti parassitarie o dermoidi, teratomi, lipomi, ecc.) e non benigna (anche se di piccole dimensioni, come si è detto, danno precocemente fenomeni infiltrativi e compressivi).

Ispezione

Le affezioni mediastiniche, anche se provocano una cospicua occupazione spaziale, tendono ad estrinsecarsi soprattutto lateralmente piuttosto che verso l'avanti e verso l'indietro, ove la delimitazione è data da strutture scheletriche. Tuttavia, masse aneurismatiche a carico della aorta ascendente e dell'arco e talora anche masse neoplastiche a carico dei linfonodi possono protrudere anteriormente nella fossetta del giugulo, nella regione superiore dello sterno o in sede parasternale, causando erosione dell'osso. Nel caso dell'aneurisma si avrà una massa dotata di pulsazione espansiva e sede di fremito e di soffio sistolico, che può essere ricoperta da cute arrossata e lucente, talché può fare sospettare una raccolta ascessuale.

L'ispezione può fare apprezzare cianosi ed edema della faccia e del collo (*collo proconsolare o collare di Stokes*), edema della parete superiore del torace e degli arti superiori (*edema a mantellina*), turgore delle vene del collo e degli arti superiori, per *compressione della vena cava superiore*. Fenomeni stenotici a carico di questo vaso provocano anche la comparsa di un circolo venoso collaterale superficiale che, come abbiamo già visto, ha diverso sviluppo e direzione a seconda che la compressione venga ad esercitarsi al di sopra dello sbocco dell'azigos o al di sotto di esso o a livello di detto sbocco (v. fig. 7-22).

A proposito del collo, si è già detto del turgore delle giugularie dei polsi giugulari. Turgore delle giugulari suole comparire nelle sindromi mediastiniche, nello scompenso cardiaco congestizio e nell'enfisema polmonare; tale turgore si riduce nello scompenso congestizio durante l'ispirazione, mentre non si modifica nelle altre due condizioni ed anzi nella sindrome aderenziale del mediastino anteriore può accentuarsi (*polso venoso paradosso*). Abbiamo anche visto che in caso di occupazione mediastinica, il turgore delle giugulari può comparire od accentuarsi allorché si fanno innalzare ai lati del capo gli arti superiori in estensione (*segno di Pemberton*).

A causa di affezioni mediastiniche possono verificarsi, più raramente, fenomeni compressivi a carico della cava inferiore nel suo breve tratto mediastinico. In questo caso si assiste allo sviluppo di un circolo collaterale superficiale e profondo che convoglia il sangue all'azigos, all'emiazigos ed ai tronchi brachiocefalici, attraverso le ipogastriche, le epigastriche, le mammarie e le intercostali. In conseguenza della stasi si sviluppa una rete venosa sottocutanea a livello dell'addome e della parete toracica, con direzione dal basso verso l'alto, cui si associano epatomegalia con versamento libero addominale, stasi renale con albuminuria, ematuria ed edemi agli arti inferiori.

Nelle sindromi mediastiniche si possono anche apprezzare delle variazioni patologiche della voce (bitonale, tosse spastica, stizzosa, latrante, per paralisi di una corda vocale dovuta a compressione unilaterale del ricorrente; voce afona per lesioni bilaterali del ricorrente), singhiozzo per irritazione del frenico e dolorabilità dei punti frenici. La paralisi del frenico provoca sollevamento del diaframma corrispondente con movimento a basculla: innalzamento ispiratorio per aumento della pressione endoaddominale, mentre l'altra metà si abbassa come di norma.

Possono verificarsi alterazioni del respiro: tachipnea, dispnea, stridore inspiratorio (cornage), rientramenti inspiratori al giugulo, nelle regioni sopra e sottoclaveari, negli spazi intercostali, all'epigastrio, a causa di compressione delle prime vie aeree con conseguente ostacolo respiratorio.

In caso di *mediastino-pericardite adesiva* si può osservare tutta una serie di fenomeni, in parte già ricordati, di cui i più significativi sono:

— *respiro incrociato di Wenckebach:* ridotto o mancato spostamento in avanti della parte bassa dello sterno nell'inspirazione, per cui si proietta in avanti solo la parte superiore dello sterno, mentre la parte inferiore e l'addome restano fissi (a causa delle aderenze fra pericardio, parete anteriore del mediastino e diaframma; v. Fig. 7-23). Possono anche verificarsi mancanza dell'itto della punta del cuore o rientramento sistolico della punta (a causa dell'aderenza tra foglietti pericardici e parete anteriore del torace) e rientramenti sistolici negli ultimi spazi intercostali in sede paravertebrale sinistra (*segno di Broadbent*);

— mancato abbassamento dell'aia cardiaca e della punta nella profonda inspirazione (per abolizione dell'escursione in basso del diaframma);

— mancata spostabilità dell'itto cardiaco nei cambiamenti di posizione (per fissità del cuore);

— turgore delle vene del collo e rigonfiamento di esse durante l'inspirazione (contrariamente a quanto si verifica di norma), con afflosciamento rapido durante la diastole (segno di Friedreich); a tali rilievi si associa un aumento della pressione venosa.

All'ispezione possono anche rilevarsi alterazioni a carico dell'occhio, sotto forma di midriasi, esoftalmo, allargamento della rima palpebrale, tachicardia, vasocostrizione cutanea dell'emifaccia (*sindrome oculo-pupillare irritativa del simpatico cervicale*) oppure miosi, enoftalmo, restringimento della rima palpebrale, vasodilatazione paralitica della emifaccia (*sindrome oculo-pupillare paralitica di Claude-Bernard-Horner*) e bradicardia.

All'ispezione può anche apprezzarsi una pulsazione laringo-tracheale in senso laterale (*segno di Cardarelli*) o verticale (*segno di Oliver*), sincrona con l'itto cardiaco (che abbiamo già incontrato a proposito dell'aneurisma dell'arco aortico) ed uno spostamento in basso del tubo laringo-tracheale in fase inspiratoria (*segno di Villa*), in genere per esteso processo mediastinitico, con rigida adesione di detto tubo al diaframma.

Palpazione

Si può rilevare un aumento della resistenza alla pressione della parete sternale ed una dolorabilità circoscritta alla pressione a livello della regione sternale e parasternale, del giugulo, della colonna dorsale, dei nervi intercostali, del frenico al suo punto medio (lungo la parasternale tra 2° e 4° spazio).

Si potrà precisare la consistenza e la eventuale pulsatilità di bozze o prominenze toraciche, nonché lo spostamento del tubo laringo-tracheale sincrono con l'itto cardiaco e con l'atto inspiratorio; ciò è meglio percepibile con la palpazione della cartilagine cricoidea.

Possono aversi modificazioni della frequenza del battito cardiaco (bradicardia per stimolazione del vago; tachicardia per stimolazione del simpatico o per paralisi del vago); il deficit del nervo depressore dell'arco aortico di Cyon può causare tachicardia ed ipertensione arteriosa.

Nel caso di fenomeni irritativi a carico del vago, alla bradicardia si associa tosse latrante e dispnea prevalentemente inspiratoria da bronchiolo-spasmo.

Fenomeni compressivi possono verificarsi a carico dei grossi vasi arteriosi, soprattutto per quelli che originano dall'arco; sono assai più rari a verificarsi dei fenomeni compressivi venosi (la pressione arteriosa è di gran lunga superiore alla venosa e la struttura della parete arteriosa oppone maggiore resistenza ad ostacoli dall'esterno). Quando però la compressione diventa efficiente si può rilevare mancanza di sincronismo del polso di arterie simmetriche (pulsus differens), ad esempio tra le due radiali.

Il polso radiale durante l'inspirazione può divenire bilateralmente piccolo sino a scomparire: ciò può verificarsi nella pericardite costrittiva a causa di trazione inspiratoria sui grossi vasi arteriosi o più spesso nella pericardite essudativa per tamponamento cardiaco. In questo caso il polso è frequente, piccolo e si ha caduta della pressione sistolica e della differenziale, turgore delle giugulari; trattasi, come si è detto di una accentuazione della fisiologica riduzione di ampiezza del polso radiale in ispirazione (*polso paradosso*) (*).

(*) Si parla di *polso paradosso* allorché si verifica un abbassamento inspiratorio della pressione sistolica che supera i 10 mm. di Hg durante la respirazione tranquilla (nel normale lo scarto non supera i 10 mm; nell'inspirazione profonda lo scarto può normalmente raggiungere i 15 mmHg). Si definisce paradosso in quanto erroneamente si riteneva che durante l'inspirazione il polso radiale dovesse aumentare di ampiezza a causa del facilitato scarico venoso e conseguente aumento della gittata sistolica.

Invece, nell'inspirazione, espandendosi il territorio polmonare, si verifica un aumento della rete capillare polmonare (aumento inspiratorio della riserva polmonare), per cui al ventricolo sinistro perviene una minore quantità di sangue.

Per rilevare il polso paradosso si procede alla misurazione della pressione arteriosa omerale con il metodo ascoltatorio: si gonfia il manicotto al di sopra della pressione sistolica per farlo poi lentamente sgonfiare; lo scarto tra la pressione sistolica registrata in espirazione ed in inspirazione misura l'ampiezza in mmHg del polso paradosso.

In condizioni patologiche (pericardite costrittiva e tamponamento cardiaco) l'abbassamento pressorio è più cospicuo anche nella respirazione tranquilla e il polso radiale può anche scomparire, in quanto viene ad essere ostacolato lo scarico venoso (per cui si ha un contemporaneo aumento inspiratorio della pressione venosa). Polso paradosso può però verificarsi anche nell'enfisema polmonare e nelle miocardiopatie costrittive, ma in questi casi si verifica un aumento espiratorio della pressione venosa.

Percussione

In caso di sindromi mediastiniche anteriori si può avere suono ottuso sternale, che eventualmente si estende lateralmente, da uno o da entrambi i lati, assumendo una estensione ed una conformazione varia, anche a seconda della natura dell'affezione mediastinica.

Nel caso di gozzo ad estrinsecazione in parte retrosternale (Fig. 10-3) l'ottusità sarà ai lati del manubrio e si sposterà in senso verticale con i movimenti di deglutizione, dati gli intimi rapporti che la tiroide contrae con il tubo laringo-tracheale; è facile che si verifichino fenomeni compressivi sui grossi vasi venosi.

L'area cardiaca può subire una dislocazione, venendo spostata verso il lato opposto nel caso di versamento pleurico o di pneumotorace che spostino il me-

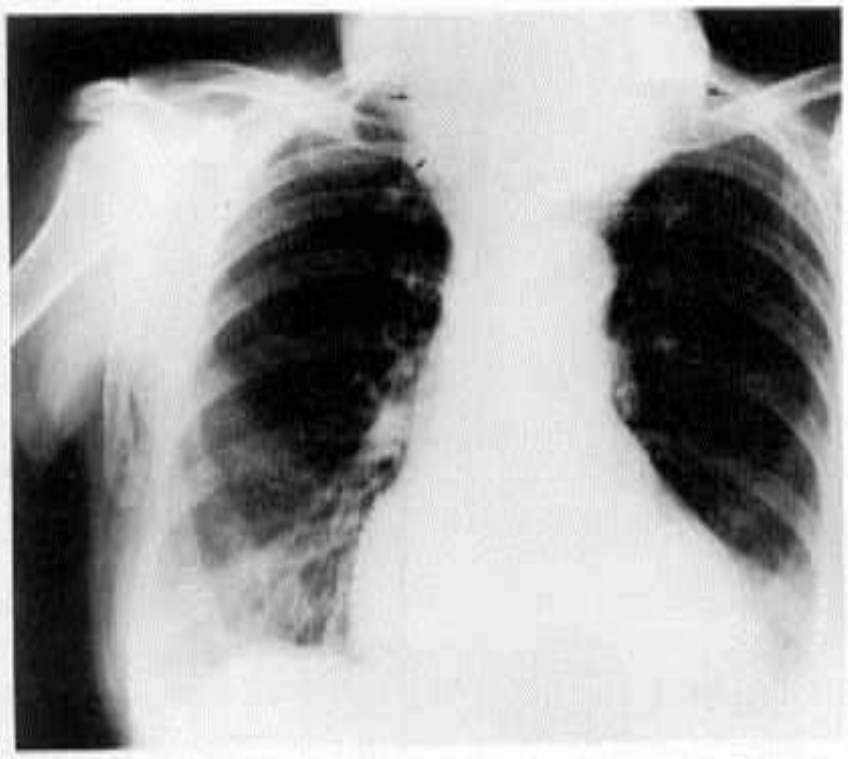

A

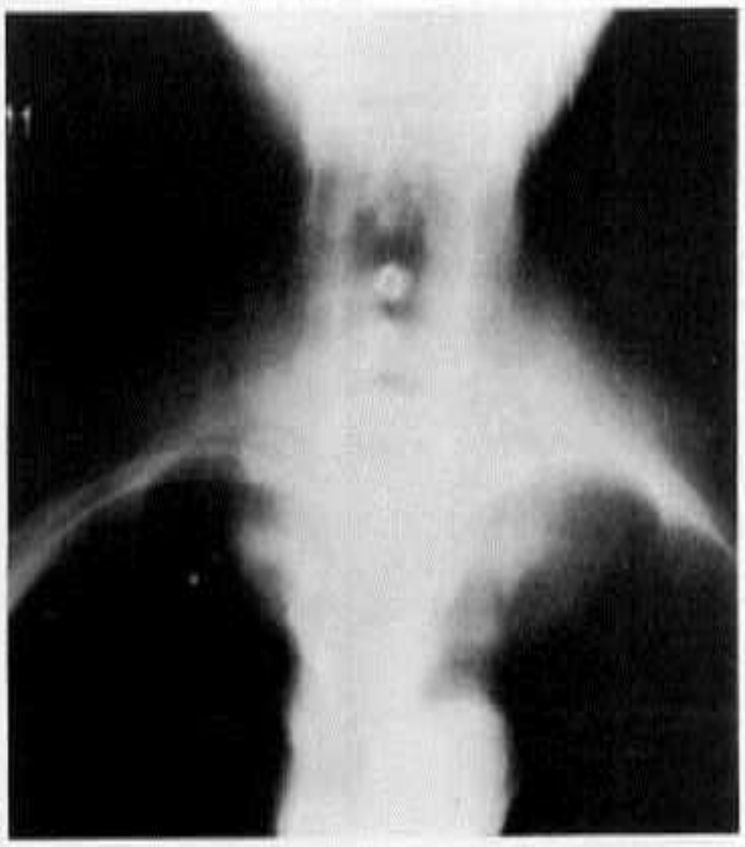

B

Fig. 10.3 A/B. Voluminoso gozzo ad estrinsecazione in gran parte toracica; meglio delimitabile nello stratigramma (B).

diastino od attratta verso il lato leso, nel caso di fibrotorace o di atelettasia; ma anche affezioni primitive del mediastino possono dislocare il cuore per processi espansivi o per processi scleroadesivi.

Un suono timpanico sulla faccia anteriore del torace, con scomparsa dell'ottusità cardiaca è caratteristico dell'*enfisema del mediastino*. Si avvera per lo stabilirsi di una comunicazione con il mediastino di un organo contenente aria (trachea, bronchi, polmoni) durante manovre broncoscopiche, tracheotomia, ferite del torace, processi neoplastici o nel caso del pneumotorace (v. appresso). Di solito all'enfisema mediastinico fa seguito un enfisema sottocutaneo del collo con il caratteristico crepitio.

A causa di un'affezione mediastinica può aversi comparsa di versamento pleurico trasudatizio: a destra per compressione della vena azigos, a sinistra per compressione dell'emiazigos. Se si associa compressione del dotto toracico allora il versamento è chiloso. Versamento pleurico trasudatizio può anche formarsi per compressione delle vene polmonari; si associerà stasi polmonare ed emoftoe.

Versamento pleurico unilaterale o bilaterale, a carattere essudativo, può aversi per diffusione alla grande cavità pleurica di un processo infiammatorio o neoplastico mediastinico; nel caso della neoplasia di solito il versamento ha carattere emorragico.

In caso di mediastino-pericardite adesiva si può osservare che l'ottusità assoluta e relativa del cuore coincidono, in quanto per fatti aderenziali il margine anteriore sinistro del polmone viene impedito nella sua espansione nel seno pleurico anteriore. La fissità dell'aia di ottusità relativa nei cambiamenti di posizione del soggetto si può anche accertare delimitando i confini del cuore in posizione supina e poi invitandolo a decombere sul fianco prima da un lato e poi dall'altro.

Nel caso di sindromi mediastiniche posteriori da adenopatia tracheo-bronchiale può comparire un'ottusità paravertebrale bilateralmente e un'ottusità alla percussione sulle prime vertebre dorsali fino alla IV-V (*segno di De La Camp*).

Ascoltazione

In caso di sindrome mediastinica posteriore da adenopatia tracheo-bronchiale, a livello dell'ottusità paravertebrale e vertebrale descritte si può apprezzare trasmissione del soffio tracheale (*segno di D'Amato*) e rinforzo della voce bisbigliata (*segno di D'Espine*).

Nell'area del manubrio dello sterno in caso di gozzo retrosternale o di adenopatie mediastiniche che si pongano in contatto con l'albero tracheale e con la parete toracica anteriore si può apprezzare la trasmissione del soffio tracheale (*segno di Condorelli*). In tale circostanza a noi è occorso anche di rilevare un rinforzo della voce bisbigliata: occorre avere l'accortezza di ascoltare con il fonendoscopio, stando l'osservatore alle spalle del paziente.

Normalmente, se si percuote a livello del manubrio sternale o della VII vertebrale cervicale, mentre si sta con l'orecchio a ridosso della bocca aperta del paziente, si percepisce suono tracheale. In caso di masse solide occupanti il mediastino il suono tracheo-orale si apprezza percuotendo anche al di fuori delle zone suddette, se le masse vengono a contatto con la trachea e i bronchi principali (*segno di Frugoni*).

Respiro stridulo si accompagnerà a tosse stizzosa nel caso di compressione della trachea; se la compressione si esercita su un bronco si avrà nel relativo terri-

torio respiro sibilante con riduzione del murmure vescicolare; se la compressione riesce occlusiva si avrà atelettasia, con silenzio respiratorio e scomparsa del F.T.V.

Nell'emfisema mediastinico all'ascoltazione si possono apprezzare crepitii sincroni con i toni cardiaci e questi possono assumere timbro metallico. In caso di stenosi estrinseca dei vasi dell'arco aortico con pulsus differens si possono ascoltare soffi vascolari; si può anche evidenziare riduzione del flusso e dell'indice oscillometrico degli arti.

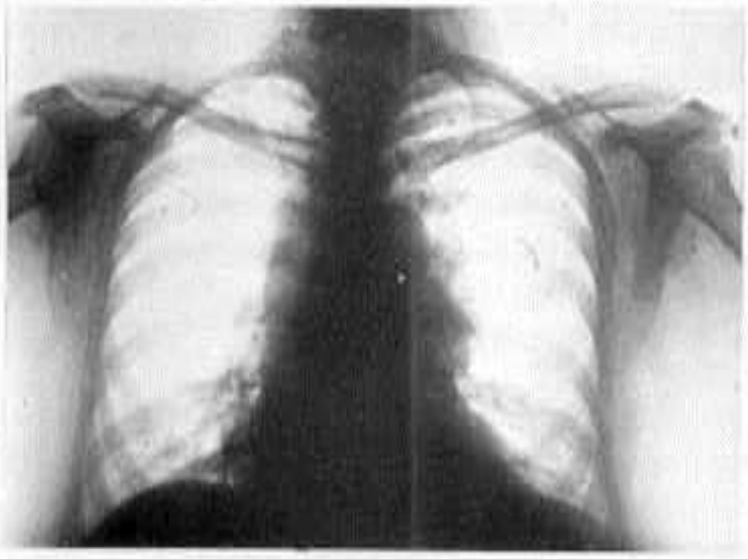

A



B

Fig. 10.4/A. Gozzo retrosternale con modesto allargamento dell'opacità del mediastino antero-superiore. B. Valutazione scintigrafica dello stesso caso con 131 I.

Elementi di diagnostica radiologica

L'esame radiologico del torace spesso riesce a mettere in evidenza processi espansivi del mediastino, specie se questi si estendono lateralmente ed in tal caso nella standard l'ombra mediana appare slargata (Fig. 10-5); la presenza di contorni policiclici depone per la natura linfoghiandolare, abitualmente neoplastica, del processo.

Assai utile riesce lo studio radiologico nella proiezione obliqua anteriore destra e sinistra e soprattutto nelle proiezioni laterali, che permettono di esplorare lo spazio retrosternale e retrocardiaco (Figg. 10-6 e 10-7).

L'indagine stratigrafica, in anteroposteriore e in laterale, consente di approfondire utilmente lo studio ai fini di stabilire la sede e la natura delle ombre mediastiniche (Fig. 10-8).

Punti di repere assai utili sono l'immagine della trachea con le sue eventuali dislocazioni, modificazioni di calibro ed angolature e quelle dell'esofago baritato, che può risultare pure variamente improntato (Fig. 10-9).

L'evidenziazione a mezzo della flebografia dei tronchi brachiocefalici e della cava superiore può servire per lo studio dei rapporti tra una massa mediastinica e i grossi vasi venosi.

A scopo diagnostico può riuscire assai utile il *pneumomediastino* diretto, secondo la tecnica di Condorelli: introduzione di aria, intorno ai 200 cc., nel mediastino anteriore-superiore, attraverso un ago ricurvo infisso a livello della forchetta del giugulo e fatto scivolare lungo la faccia posteriore del manubrio sternale; l'aria tende poi a diffondersi nel mediastino posteriore.

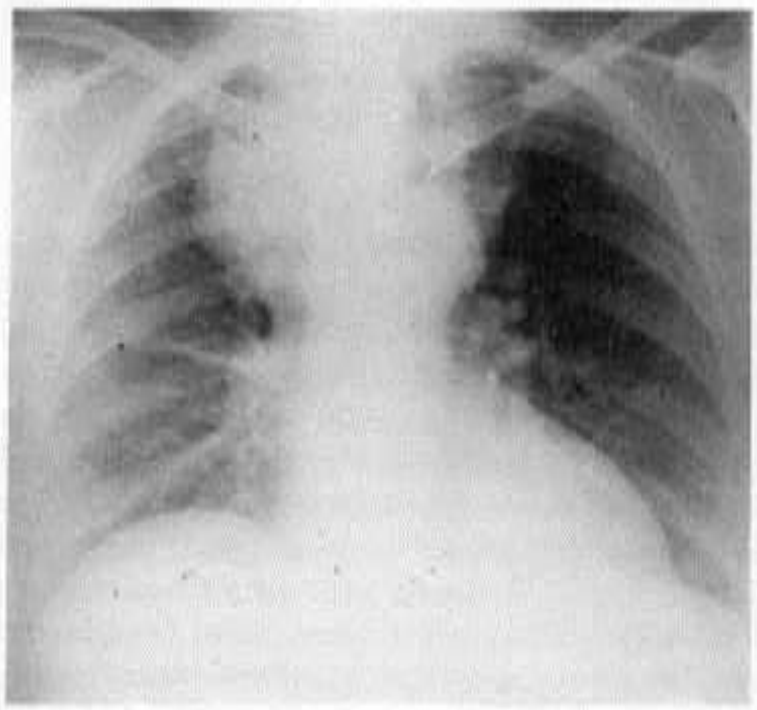

Fig. 10.5. Massa mediastinica neoplastica debordante verso destra.

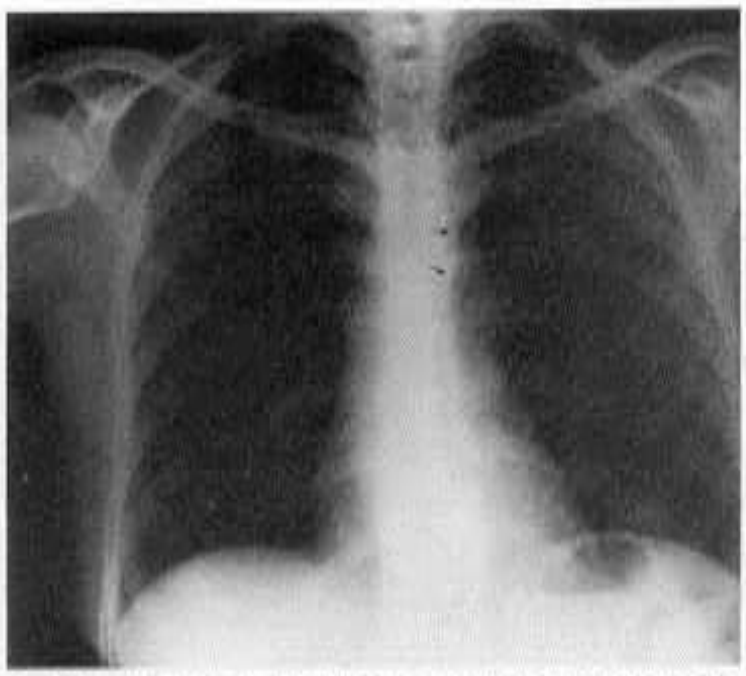

A

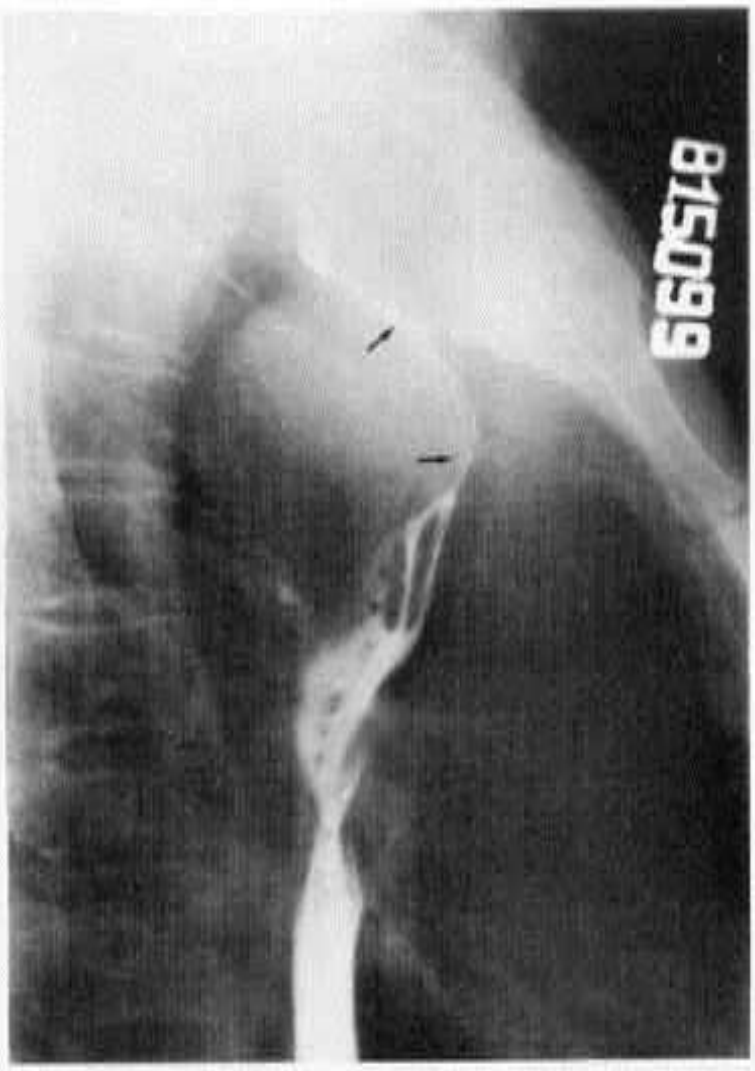

B

Fig. 10.6 A e B. Aneurisma dell'aorta ascendente e dell'arco che disloca verso sinistra ed in avanti l'esofago (di calibro assai assottigliato: B). Le frecce in A indicano il profilo destro del mediastino e la dislocazione verso sinistra dell'esofago.

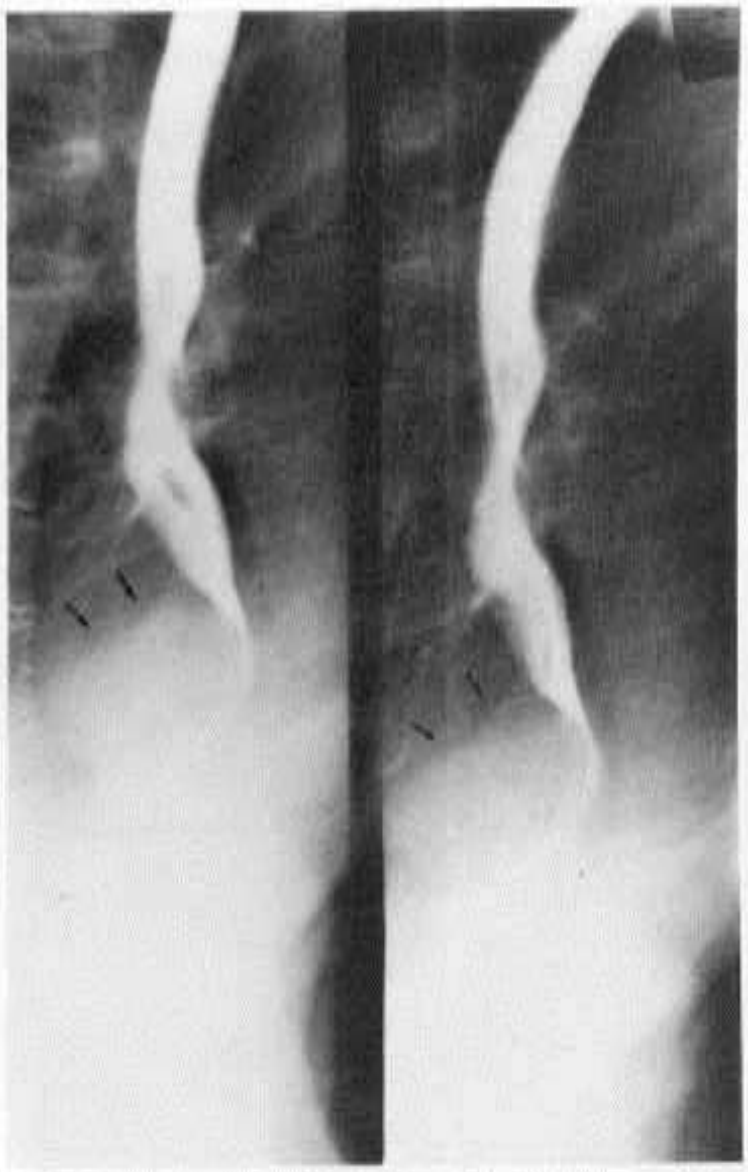

Fig. 10.7. Massa rotondeggiante del mediastino postero-inferiore che comprime e disloca lateralmente il tratto distale dell'esofago (con dilatazione a monte).

Il pneumomediastino, dissociando le ombre, consente di esplorare lo stato del cellulare lasso mediastinico e la topografia radiologica del mediastino.

Particolarmente prezioso riesce lo studio in caso di cellulite mediastinica; esso, infatti, consente di accertare e documentare l'entità e la diffusione della sclerosi mediastinica, in quanto questa altera i contorni ed i rapporti normali tra le varie strutture.

Il mediastino posteriore può venire raggiunto con un ago diritto introdotto per via transtracheale; esso ha una capacità normale di circa 500 cc. di aria.

Un doppio contrasto può realizzarsi ricorrendo contemporaneamente al pneumomediastino ed alla *cardioangiografia*; tale tecnica può riuscire utile per meglio individuare i rapporti tra gli organi allorché essi sono particolarmente alterati.

L'esame con la TAC consente di indagare con soddisfacente precisione il cavo mediastinico per la ricerca e l'individuazione di formazioni abnormi (fig. 10-10 e 10-11). La TAC non può fornirci molti ragguagli circa le condizioni del cellulare lasso mediastinico, il che invece riesce bene con il pneumomediastino.

Va segnalato, infine, che il pneumomediastino in casi di mediastinite lassa può talora riuscire a sbrigliare delle aderenze, facendo regredire anche delle sindromi conclamate di accretio pericardica (Fradà).

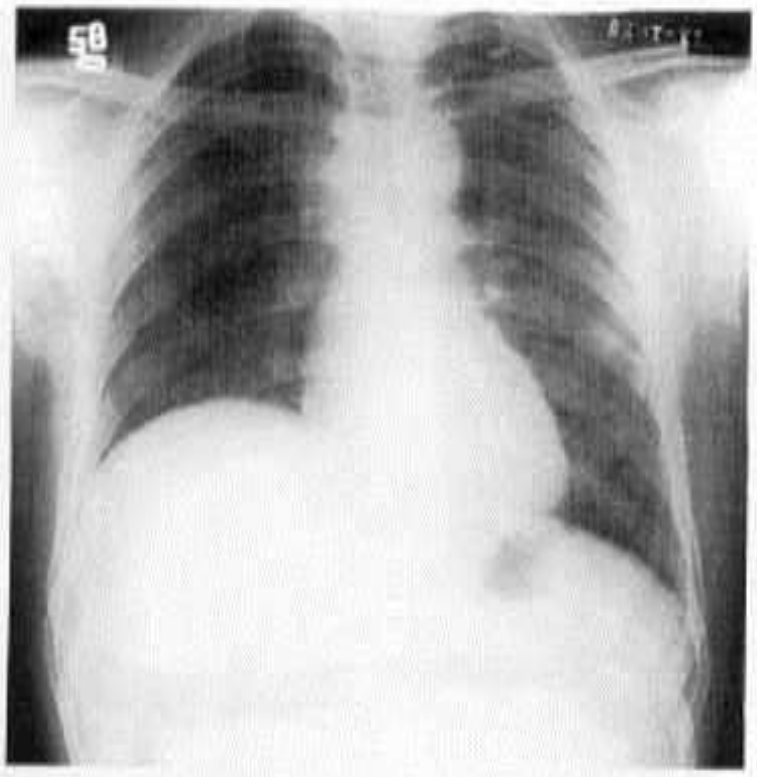

Fig. 10.8 A. Ingrandimento del mediastino antero-superiore, che deborda prevalentemente a destra (cupola diaframmatica sopraelevata per paralisi del frenico).

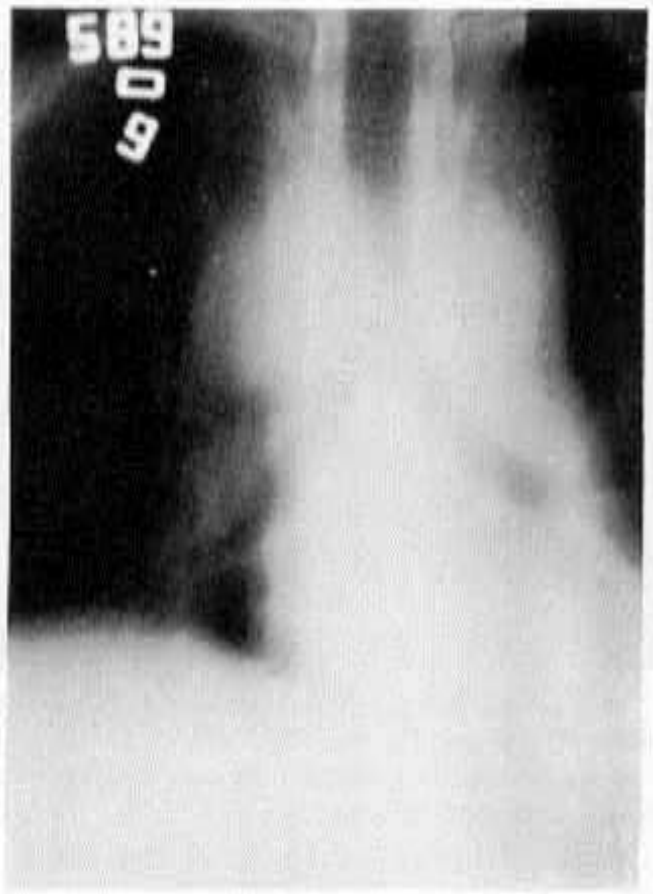

Fig. 10.8 B. Stratigrafia stesso caso. Si noti la riduzione di calibro del lume tracheale.

Come abbiamo visto, esiste anche la possibilità di un pneumomediastino spontaneo (fig. 10-12) per perforazione della parete della trachea, dei bronchi e dell'esofago, ma per lo più associato al pneumotorace e provocato dalle stesse cause di questo. La sintomatologia dipende dalla quantità di aria che è penetrata nel mediastino.

Un pneumomediastino può ottenersi anche indirettamente attraverso il *retropneumoperitoneo*, introducendo del gas (1.000-1.500 cc. di aria o di ossigeno) nello spazio retroperitoneale con un ago infisso davanti al coccige; il gas dopo circa 2 ore comincia a passare nel mediastino.

Mediastinoscopia

È una metodica diagnostica strumentale che trova applicazione nello studio della patologia mediastinica e paramediastinica.

In anestesia generale, si introduce il mediastinoscopio attraverso un'incisione della fossetta giugulare, seguendo la trachea e procedendo all'esplorazione in visione diretta. Vengono esplorate le eventuali neoformazioni ed in particolare i linfonodi della carena, pretracheali e paravertebrali; la biopsia completa l'indagine.

Allorchè si devono eseguire prelievi in stazioni lin-

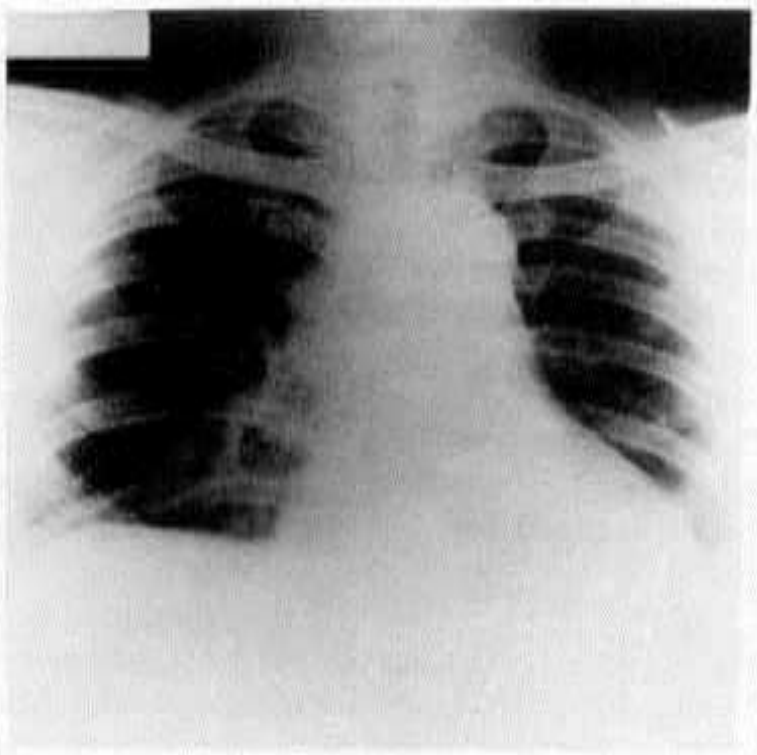

A

B

Fig. 10.9. (cont.)

C

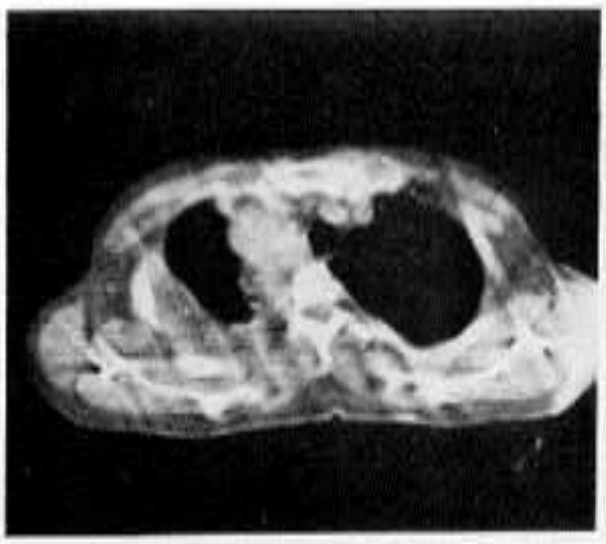

Fig. 10.9 A/B e C. Massa occupante spazio, rotondeggiante, a margini regolari che occupa il mediastino superiore e impronta vistosamente la trachea ed il bronco principale di sin.; l'esofago viene dislocato verso destra (linfosarcoma).

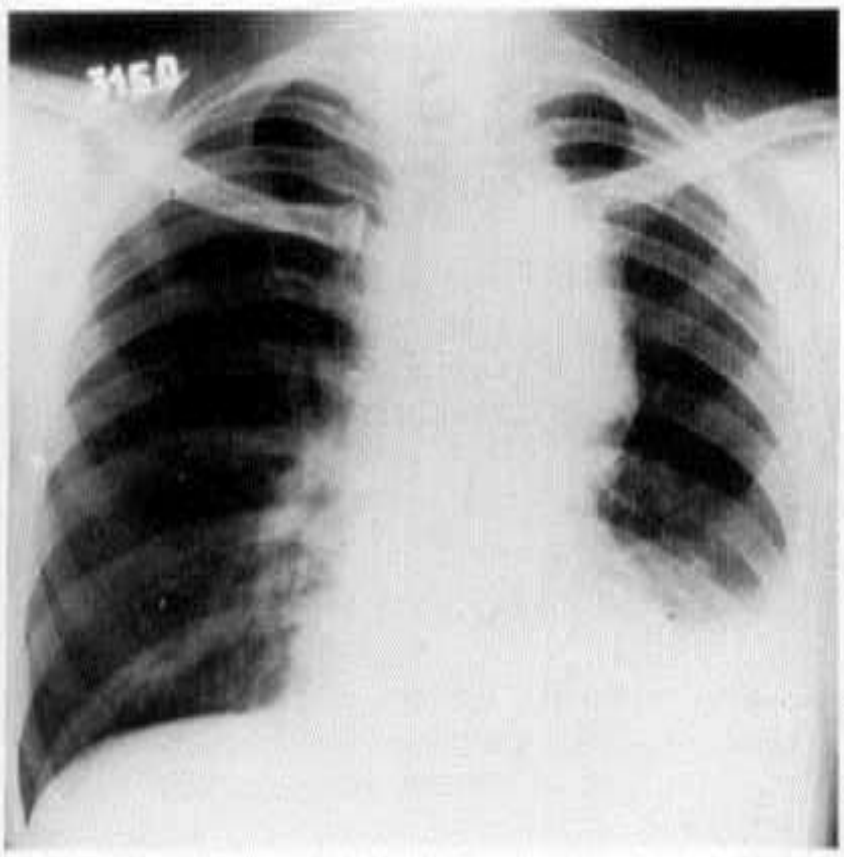

Fig. 10.10/A. Voluminosa e densa opacità debordante dal mediastino verso l'emitorace sinistro, con modesto versamento pleurico basilare.

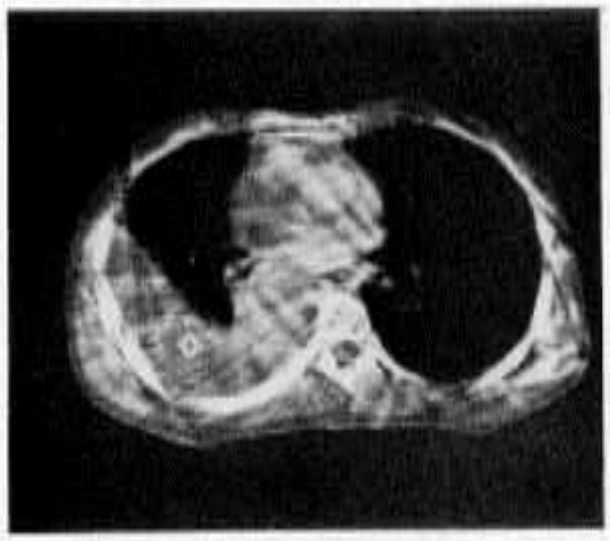

Fig. 10-10/B. La TAC evidenzia l'origine mediastinica retrocardiaca della neoplasia e la sua notevole estensione laterale, sulla parete costale interna sinistra.

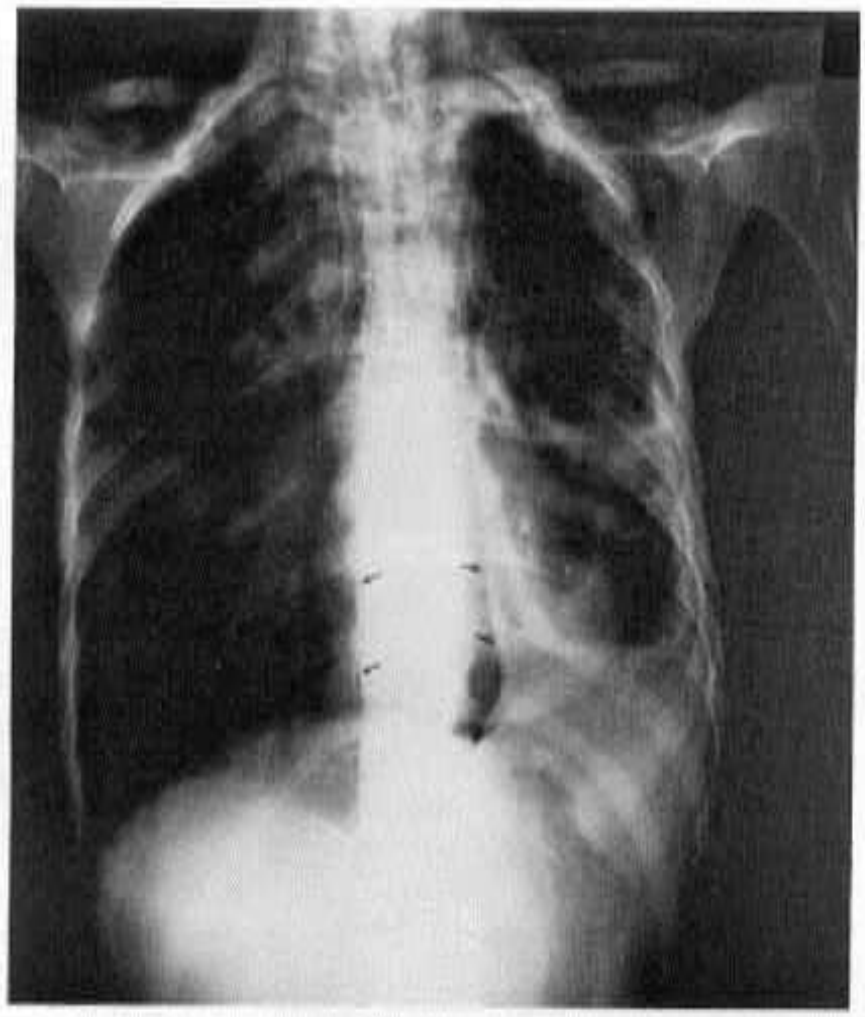

foghiandolari inaccessibili alla mediastinoscopia (quali quelle al davanti dei grossi vasi, quelli sottoaortici e sottocarenali) si può ricorrere alla *mediastinotomia anteriore,* che risulta alquanto più traumatizzante.

Da tenere presente l'utilità dell'esame istologico sistematico dei linfonodi prescalenici (biopsia prescalenica di Daniels) ai fini della valutazione diagnostica delle neoformazioni mediastiniche e polmonari e di alcune pneumopatie croniche granulomatose diffuse del polmone.

La *biopsia prescalenica di Daniels* si basa sulla conoscenza del drenaggio linfatico dei polmoni e del mediastino nella catena paratracheale e da questa nelle stazioni linfatiche della base del collo, anteriormente al muscolo scaleno anteriore.

Fig. 10.11. Pneumomediastino spontaneo in soggetto portatore di polmone policistico, complicato da esteso processo broncopneumonico e da rottura in mediastino di qualcuna delle cisti.

CAPITOLO UNDICESIMO

ESPLORAZIONE FUNZIONALE DELL'APPARATO CARDIOVASCOLARE

Premesse

L'esplorazione funzionale dell'apparato cardiovascolare si avvale oggi di numerose indagini strumentali, alcune alquanto sofisticate, che consentono di pervenire a dettagliate acquisizioni diagnostiche sul piano anatomo-funzionale; riferiremo in questo capitolo delle principali indagini utilizzate a tale fine.

Tecniche strumentali esploranti la funzione cardiaca

— esame radiologico;
— elettrocardiografia;
— prove da sforzo;
— vettorcardiografia;
— fonocardiografia;
— meccanocardiografia (tracciato poligrafico);
— ecocardiografia;
— cateterismo cardiaco;
— angiocardiografia radioisotopica e scintigrafia miocardica;
— pressione venosa e flebogramma giugulare.

Tecniche strumentali esploranti il circolo periferico

— reografia;
— fotopletismografia;
— ultrasuonografia ad effetto Doppler;
— termometria cutanea;
— capillaroscopia;
— arteriografia;
— flebografia.

RADIOLOGIA DEL CUORE E DEI GROSSI VASI

L'indagine radiologica del cuore e dei grossi vasi, che si avvale della radioscopia e della radiografia (entrambe indispensabili perché l'esame possa venire considerato tecnicamente corretto), riveste un'importanza diagnostica fondamentale, venendo ad integrare e precisare, pur con ruoli diversificati, i dati ricavati dalla percussione nella valutazione della volumetria cardiaca.

L'*esame radioscopico*, che fornisce delle immagini ingrandite rispetto al reale (per via della proiezione conica delle radiazioni, le quali per tale indagine provengono da distanza ravvicinata, di circa un metro), consente soprattutto di analizzare nelle varie proiezioni la morfologia e la cinetica (frequenza, ritmo, ampiezza delle contrazioni) del cuore e dei grossi vasi, nonché quella relativa alla parete toracica ed al diaframma; gli amplificatori di brillanza e la ripresa televisiva agevolano l'osservazione radioscopica.

L'*esame radiografico* consente uno studio dei dettagli e di documentare i rilievi circa la reale volumetria del cuore e la sua configurazione.

Le deformazioni dello scheletro toracico possono significativamente modificare la morfologia dell'immagine cardiovascolare. Variazioni fisiologiche nella morfologia del cuore si hanno in rapporto all'età: è tra i 6 e gli 8 anni di età che il cuore assume la configurazione che ha nell'adulto (avendo dapprima una forma grossolanamente globosa). Nell'età senile, per la prevalenza del ventricolo sinistro sul destro, si ha una rotazione del cuore sull'asse longitudinale verso destra ed inoltre poiché l'aorta si allunga e si dilata, si verifica l'accentuazione del primo e del terzo arco di sinistra. La disposizione del cuore inoltre varia in rapporto al tipo costituzionale: il cuore è obliquo nel normotipo, trasversale nel brachitipo (coricato, con la punta spostata verso sinistra e ruotato sull'asse longitudinale verso destra) e verticale nel longitipo (con la punta rivolta in basso e ruotato sull'asse longitudinale verso sinistra, risultando meno sporgenti il I e III arco di sinistra). Nei longitipi la punta e il contorno inferiore del cuore tendono addirittura a staccarsi dal diaframma, per cui nella profonda inspirazione il cuore appare come sospeso "a goccia" (vedi Fig. 9-3).

Una proiezione fedele della morfologia cardiaca si può ottenere ricorrendo alla *ortodiagrafia*, cioè utilizzando i raggi centrali emessi dal tubo catodico (che sono tra loro paralleli) per tracciare il contorno cardiaco nei suoi vari punti; si procede così ad una deli-

mitazione del profilo del cuore sullo schermo fluorescente, da cui poi viene facilmente ricalcato su carta.

Una dettagliata valutazione delle escursioni dei contorni dell'ombra cardiaca si può effettuare a mezzo della *radiochimografia* (interponendo una griglia a fessura unica o a fessura multipla tra il paziente e la lastra). È possibile così analizzare l'ampiezza dei movimenti sisto-diastolici ed i loro caratteri, che diversificano a seconda dei vari settori cardio-vasali (cuspidi più ampie a livello dei ventricoli e dei grossi vasi, meno ampie a livello degli atri e della vena cava superiore).

Lo studio teleradiografico e radioscopico può venire eseguito in varie proiezioni; quelle fondamentali sono quattro: postero-anteriore; obliqua anteriore sinistra; obliqua anteriore destra; latero-laterale.

Nella proiezione laterale e in quella obliqua il contorno posteriore del cuore non è facilmente evidenziabile e pertanto si ricorre alla visualizzazione dell'esofago, che decorre accollato alla superficie posteriore del cuore e in particolare all'atrio sinistro.

Lo studio morfologico del cuore e dei grossi vasi presuppone una corretta esecuzione dei radiogrammi, che vanno presi nella stazione eretta e in fase di inspirazione.

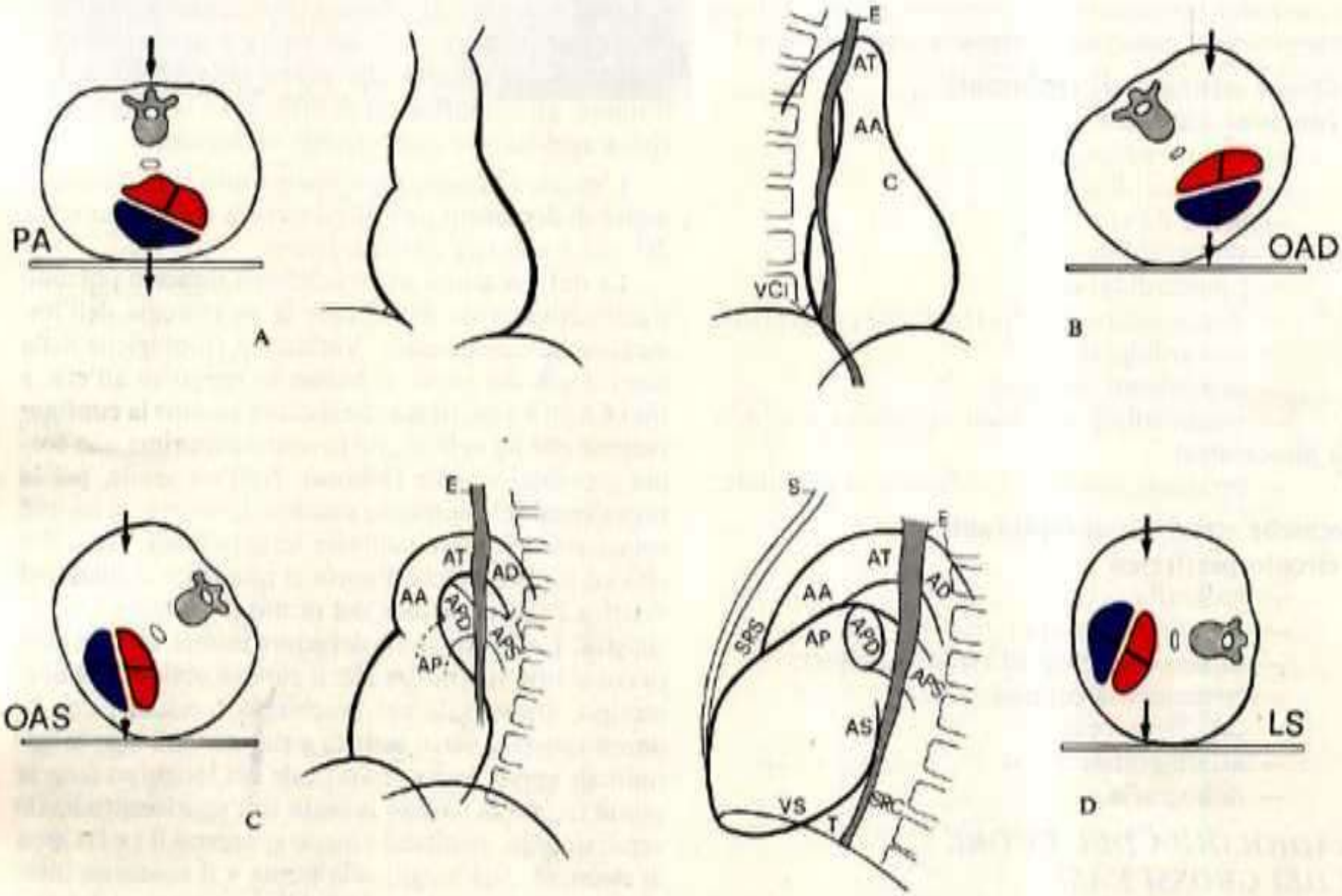

Fig. 11-1.
A) proiezione postero-anteriore;
B) proiezione obliqua anteriore destra;
C) proiezione obliqua anteriore sinistra;
D) proiezione laterale sinistra.

AA: aorta ascendente; AT: arco aortico; AD: aorta discendente; C: cono della polmonare; AP: arteria polmonare; APD: arteria polmonare dx; APS: arteria polmonare sx; AS: atrio sx; VS: ventricolo sx; VCI: vena cava inferiore; S: sterno; SRS: spazio retrosternale; T: spazio retrocardiaco.

Il cuore ed i grossi vasi rappresentano normalmente i due terzi inferiori dell'opacità mediastinica, la quale è delimitata lateralmente dalla trasparenza dei due campi polmonari. I contorni dell'opacità mediastinica risultano costituiti da curve o archi, ognuno dei quali corrisponde a distinte formazioni anatomiche.

Nella proiezione postero-anteriore (P.A.; Fig. 11-1, A), cioè a paziente con il dorso rivolto alla sorgente dei raggi e la faccia anteriormente, il *margine destro del cuore* presenta due archi a convessità in fuori:

— *arco superiore*, formato dall'aorta ascendente e dalla vena cava superiore, che se abnormemente dilatata può sporgere superando il contorno dell'aorta:

— *arco inferiore*, costituito dall'atrio destro; nella profonda inspirazione al di sotto dell'atrio destro e subito al di sopra del diaframma si può evidenziare un contorno rettilineo corrispondente alla vena cava inferiore.

Il *margine sinistro del cuore* presenta 3 archi, il primo ed il terzo a convessità esterna, il secondo a concavità esterna:

— *arco superiore*, costituito dall'arco aortico;

— *arco medio*, costituito nella metà superiore dal tronco principale dell'arteria polmonare (l'ombra del ramo sinistro dell'arteria polmonare, allorché è ingrandito, può sovrapporsi a quella del tronco) e nella metà inferiore dal cono della polmonare (cioè da quella parte del ventricolo destro da cui si distacca l'arteria polmonare); nella parte bassa dell'arco medio può in certi casi aversi la sporgenza dell'estremità dell'appendice auricolare dell'atrio sinistro. Allorché la porzione discendente dell'aorta è ectasica essa può sovrapporsi all'arco medio;

— *arco inferiore*, costituito dal margine del ventricolo sinistro, che si continua con la punta del cuore.

I vari archi sono dotati di una propria pulsatilità; fa eccezione l'arco superiore destro per la parte corrispondente alla vena cava superiore, che è immobile.

Proiezione obliqua anteriore destra (O.A.D.)

Il paziente è ruotato verso sinistra di 45° rispetto alla P.A., in modo che la spalla destra venga posta a contatto con lo schermo. Si utilizza soprattutto per la ricerca di eventuali impronte da parte dell'atrio sinistro ingrandito sull'esofago baritato, per lo studio dell'aorta, del tratto di efflusso del ventricolo destro e del tronco principale dell'arteria polmonare.

Dall'alto in basso il profilo risulta costituito (Fig. 11-1/B) anteriormente da: arco aortico, aorta ascendente, cono della polmonare, ventricolo destro; posteriormente da atrio sinistro e atrio destro.

Proiezione obliqua anteriore sinistra (O.A.S.)

Il paziente è ruotato verso destra di 45° rispetto alla P.A., in modo che la spalla sinistra venga a contatto con lo schermo, restando indietro la spalla destra; si utilizza per lo studio del ventricolo sinistro e dell'arco aortico. Dall'alto in basso il profilo anteriormente risulta costituito da (Fig. 11-1/C): aorta ascendente, atrio destro e ventricolo destro; posteriormente da: arco dell'aorta, ramo sinistro dell'arteria polmonare (separati tra di loro da uno spazio chiaro: finestra sottoaortica), vene polmonari (separate dall'arteria omonima da uno spazio chiaro: finestra sottopolmonare), ventricolo sinistro.

Proiezione laterale

La parete laterale sinistra del torace viene collocata a contatto con lo schermo: si ricava un profilo anteriore ed uno posteriore.

Il profilo anteriore per i 2/3 inferiori viene a contatto con la parete toracica ed è costituito dal ventricolo destro; nel suo terzo superiore è separato dallo sterno (*spazio retrosternale*) ed è costituito dal cono della polmonare e poi dal tronco comune della polmonare. Il profilo posteriore è costituito in alto dall'atrio sinistro, che è a contatto con l'esofago e in basso dal ventricolo sinistro, che è ben distanziato dal rachide (*spazio retrocardiaco*). Normalmente non è dato distinguere con esattezza l'atrio dal ventricolo. Nella parte alta del profilo posteriore si possono riconoscere l'arco della aorta, meglio evidente se sclerotico e calcificato e più in basso le due arterie polmonari (Fig. 11-

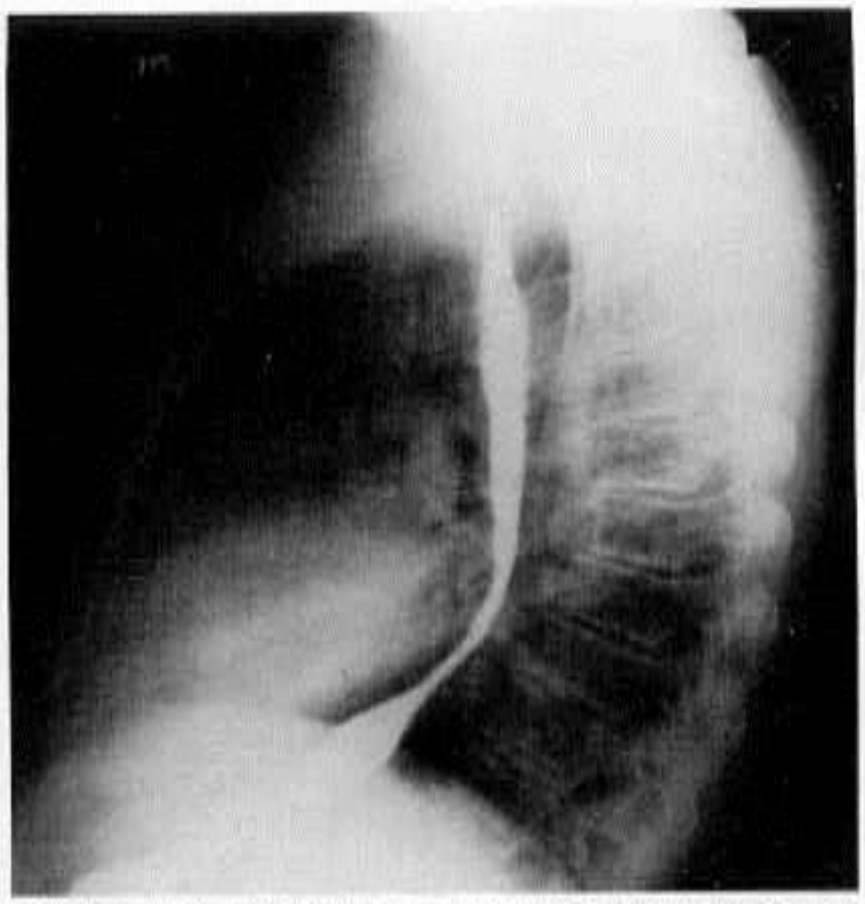

Fig. 11-2. Impronta dell'atrio sinistro ingrandito sul tratto distale dell'esofago.

1/D). Questa proiezione si utilizza soprattutto per lo studio dell'atrio sinistro, il cui ingrandimento provoca un'impronta a concavità anteriore nel terzo distale dell'esofago (Fig. 11-2).

Studio volumetrico del cuore

Si può procedere allo studio volumetrico del cuore seguendo vari metodi, che fondamentalmente si basano sulla determinazione dei diametri del cuore e dei grossi vasi.

L'ortodiagrafia, di cui già si è parlato, fornisce un'immagine del cuore che è priva di un'apprezzabile deformazione.

Diametri cardiaci (Fig. 11-3): il *diametro longitudinale* unisce il punto di incontro tra arco superiore ed inferiore del margine destro con la punta; normalmente nell'uomo adulto varia da 13 a 15 cm; nella donna da 12 a 14 cm.

Il *diametro trasverso massimo* risulta dalla somma dei due diametri massimi di destra e di sinistra, che uniscono rispettivamente la linea mediosternale con il punto più sporgente dell'arco inferiore di destra e di sinistra (normalmente si aggira intorno ai 13 cm).

Il *diametro basale o di larghezza massima* unisce il punto di incontro dell'arco inferiore destro con il diaframma con il punto di incontro dell'arco medio con l'arco inferiore di sinistra: normalmente misura 10 cm.

Come *corda* si intende la linea che unisce due punti dello stesso arco: la *corda destra* unisce le due estremità dell'arco inferiore di destra (nell'adulto normalmente misura 5 cm.) e la *corda sinistra* le due estremità dell'arco inferiore sinistro (nell'adulto normalmente misura 7 cm.).

Le linee perpendicolari che uniscono la corda con il punto più sporgente dell'arco corrispondente sono denominate *saette*.

Si definisce *diametro trasverso aortico*, la massima larghezza del fascio vascolare risultante dal diametro trasverso aortico destro e sinistro (che unisce rispettivamente la linea mediana con il punto più sporgente dell'arco superiore destro e sinistro).

Partendo dal diametro trasverso massimo del cuore e dal diametro toracico trasversale (misurato all'altezza della VII costola) si ricava il *rapporto* o *indice cardio-toracico* all'altezza della cupola diaframmatica; il suo valore è normalmente inferiore a 0,5 ed esprime sul piano trasversale il rapporto tra diametri del cuore e del torace; valori superiori a 0,5 depongono per un ingrandimento del cuore.

Il diametro antero-posteriore (D.A.P.) o di profondità si calcola nella proiezione laterale, misurando la parte più sporgente del contorno anteriore del cuore con la parte più sporgente del contorno posteriore (quest'ultimo bene evidenziabile ricorrendo all'esame dell'esofago con mezzo di contrasto).

In base alle misurazioni ottenute nelle due proiezioni postero-anteriore e laterale si può determinare il *volume cardiaco*, ricorrendo a particolari formule; i

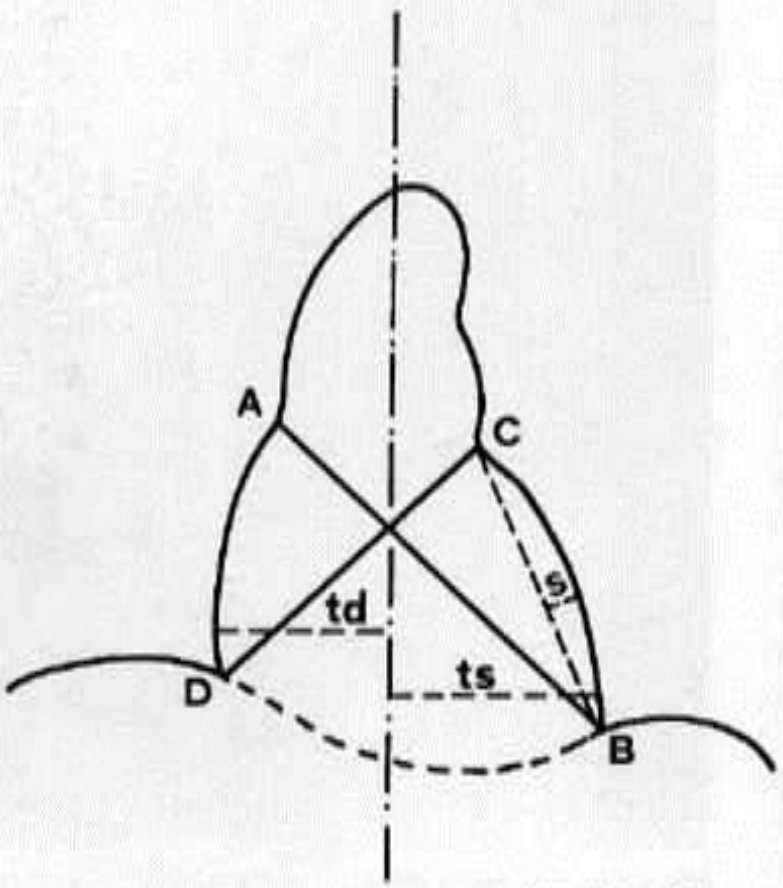

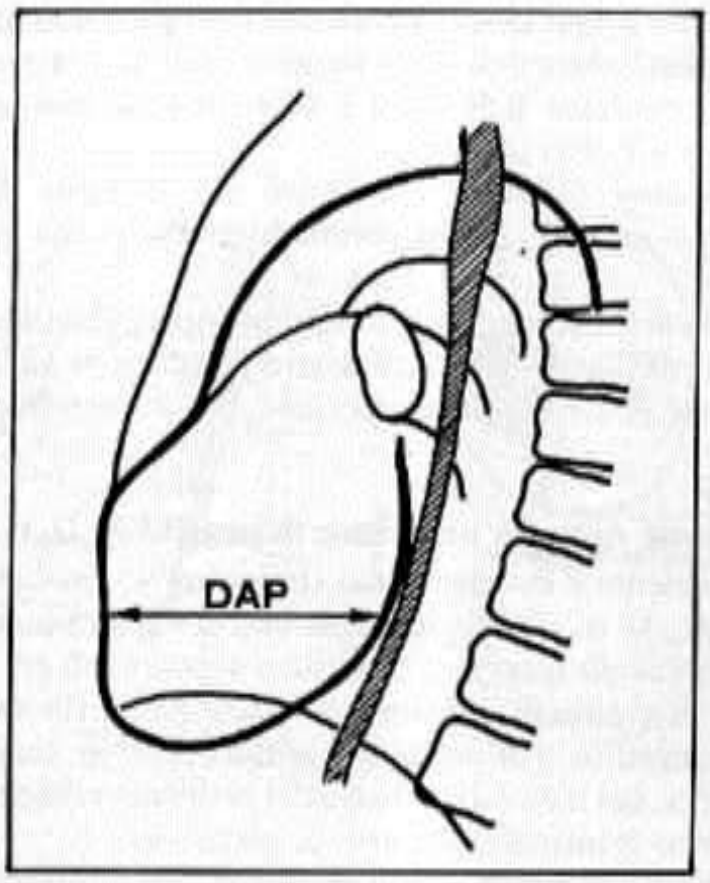

Fig. 11-3. Diametri cardiaci.

dati ricavati vanno rapportati alla statura, peso, diametri toracici, età, sesso e tipo costituzionale.

Reperti patologici

Analizzeremo le varie evenienze patologiche che possono realizzarsi a carico dell'ombra cardio-vascolare.

Può verificarsi una *sporgenza del I arco di destra e di sinistra*, rispettivamente per ectasia dell'aorta ascendente e dell'arco aortico (Fig. 11-4 ; la proiezione ottimale per evidenziare quest'ultima condizione è la obliqua anteriore sinistra); ciò per lo più deriva da processi ateroscletorici o da aortite leutica. Allorquando si verifica una ectasia di grado cospicuo si è in presenza di un aneurisma dell'aorta (Fig. 11-5).

Talora anche l'aorta discendente è spinta in fuori e appare sotto forma di una banda densa, a contorno rettilineo (Fig. 11-6). Un arco aortico allungato e dilatato può improntare l'esofago *(impronta aortica)*. *Una sporgenza del II arco di sinistra* si può verificare

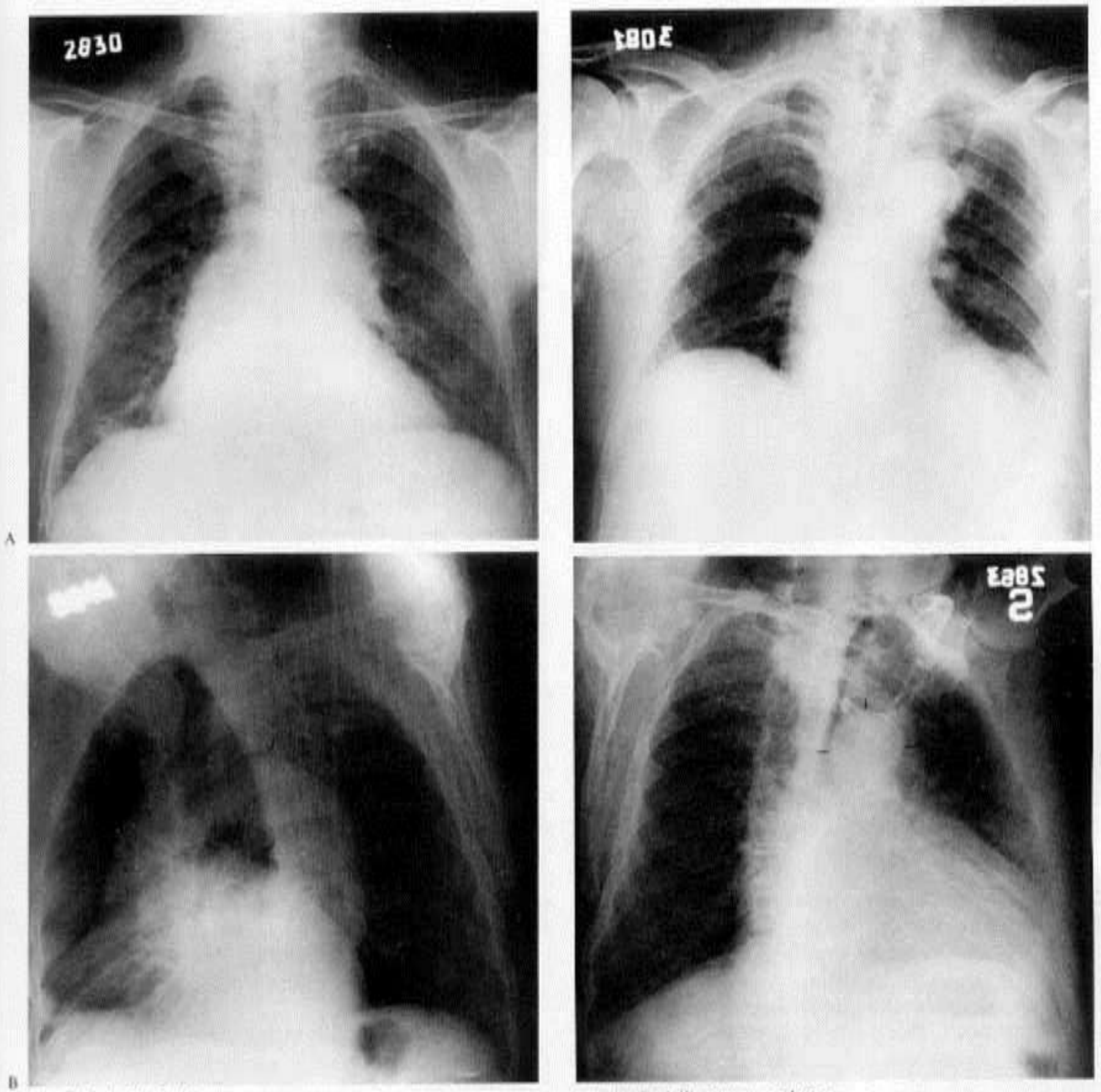

Fig. 11-4. A, B, C, D.
A) ectasia dell'aorta ascendente, dell'arco e dell'aorta discendente;
B) proiezione laterale: ectasia dell'arco dell'aorta;
C) ectasia dell'aorta ascendente;
D) notevole ectasia dell'arco dell'aorta con estesa calcificazione della parete.

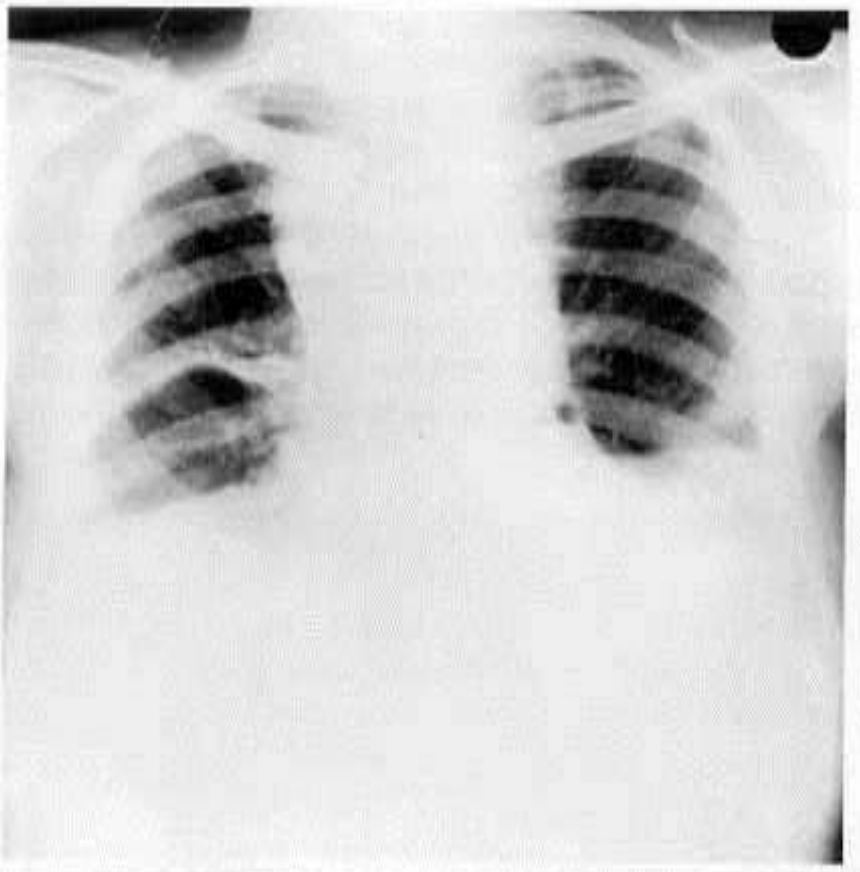

A

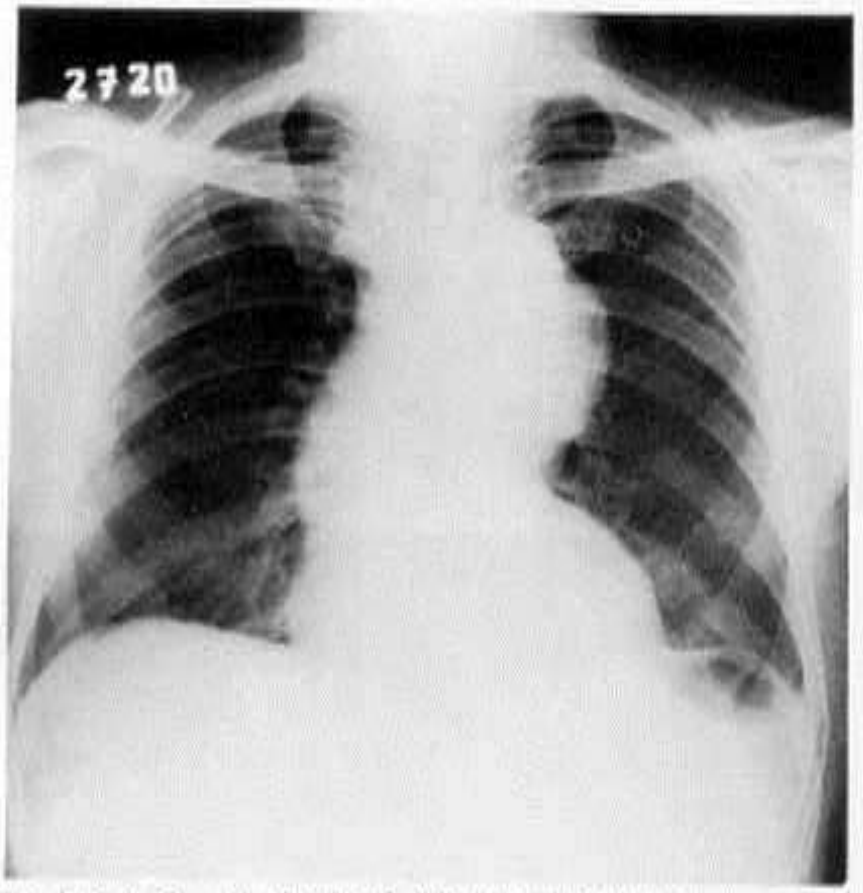

B

Fig. 11-5 A, B. A) aneurisma dell'aorta ascendente;
B) ectasia dell'aorta ascendente ed aneurisma dell'aorta discendente.

per ectasia del cono o del tronco dell'arteria polmonare, per lo più associata a dilatazione del suo ramo sinistro (come abbiamo già visto, la proiezione obliqua anteriore destra è quella ottimale per evidenziarli) o per sporgenza dell'estremità dell'appendice auricolare dell'atrio sinistro (Fig. 11-7; 11-8; 11-9).

Questo reperto può derivare da ipertensione arteriosa polmonare (per broncopneumopatia cronica, cardiopatia valvolare mitralica) o iperafflusso polmonare per shunt artero-venoso (comunicazione interatriale, sindrome di Einsenmenger, pervietà del canale di Botallo).

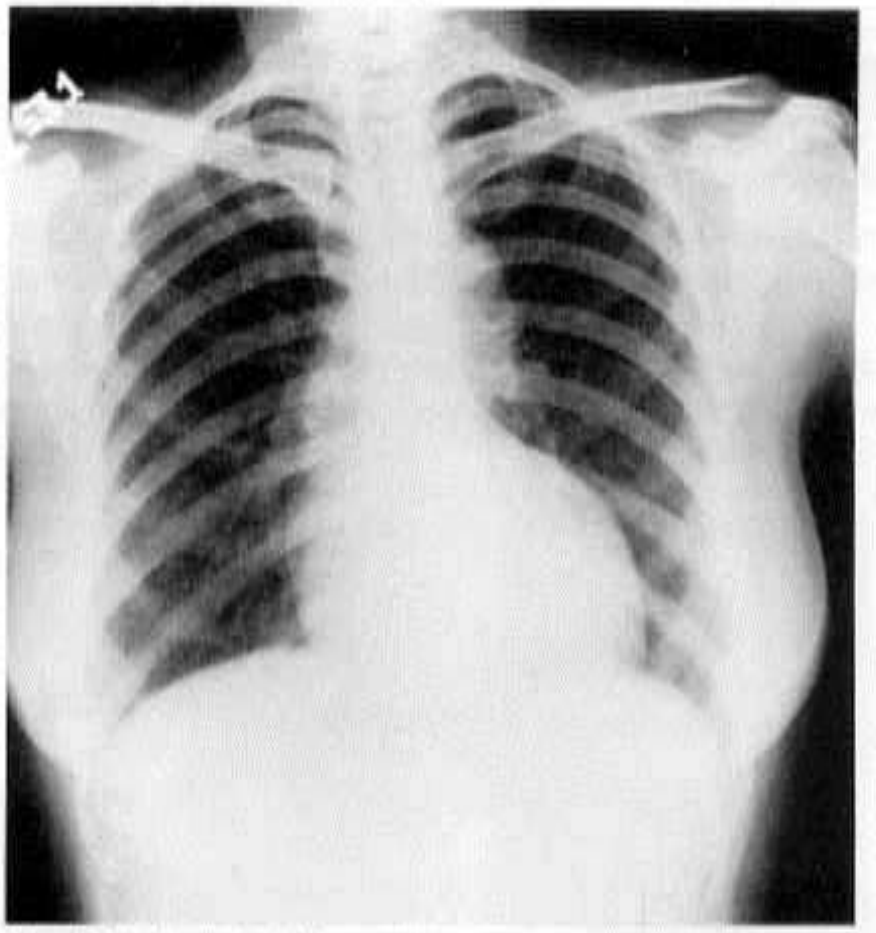

Fig. 11-6. Ectasia dell'aorta discendente.

In caso di iperafflusso polmonare si associa forte pulsazione dei vasi ilari (*danza ilare*); anche in assenza di danza ilare si possono evidenziare due grossi rami dell'arteria polmonare, che si dipartono bilateralmente dall'ilo verso il basso e l'esterno, ed assumono un aspetto a *"baffi di turco"*.

In caso di stenosi infundibolare dell'arteria polmonare viene a mancare l'arco medio di sinistra; in caso di stenosi valvolare si ha dilatazione post-stenotica del tronco.

La *riduzione del II arco di sinistra*, che può essere addirittura sostituito da una incisura (*segno del colpo di ascia*), si ha nella ipoplasia del tronco principale dell'arteria polmonare e dei suoi rami. Questo reperto è tipico delle sindromi di Fallot, nelle quali si associano pure esilità dei vasi polmonari, da ipoafflusso. Il cuore in questi casi assume una caratteristica configurazione a zoccolo (*cuore a zoccolo*), per sollevamento della punta sul profilo del diaframma e suo spostamento a sinistra, con aumento del diametro trasverso, per ipertrofia del ventricolo destro. Cuore a zoccolo si ha pure nella stenosi polmonare.

Una *accentuazione del II arco di destra* può avverarsi per:

— dilatazione dell'atrio di destra (in tal caso si rivelerà in O.A.S. un solco marcato tra atrio e ventricolo destro);

— per ipertrofia ventricolare destra (che sposta verso l'esterno l'atrio corrispondente);

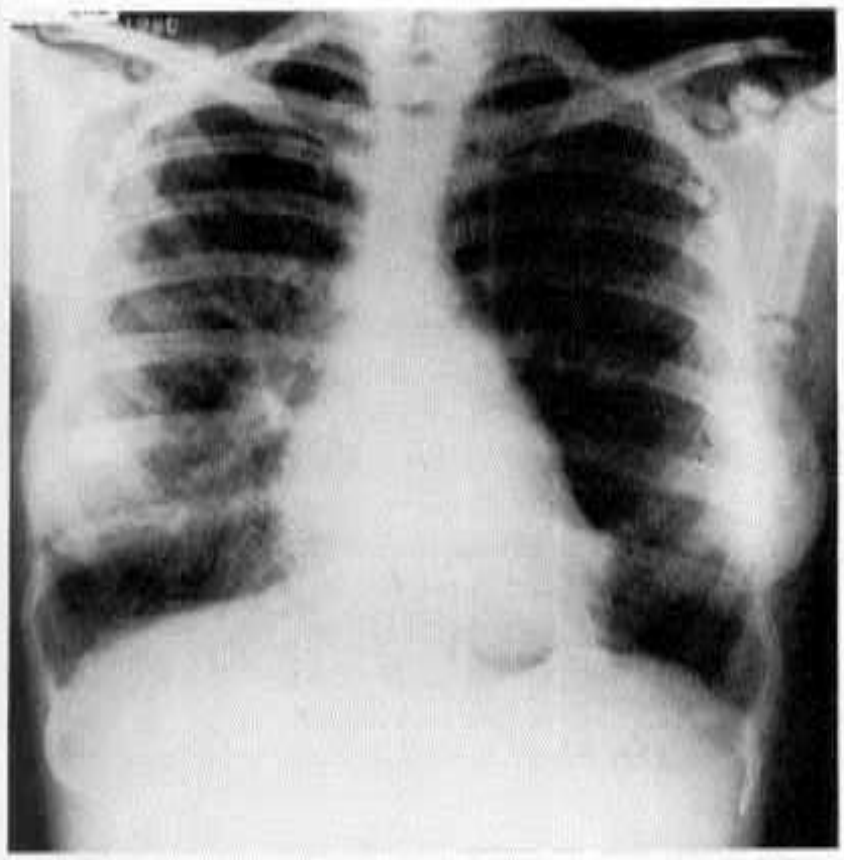

A

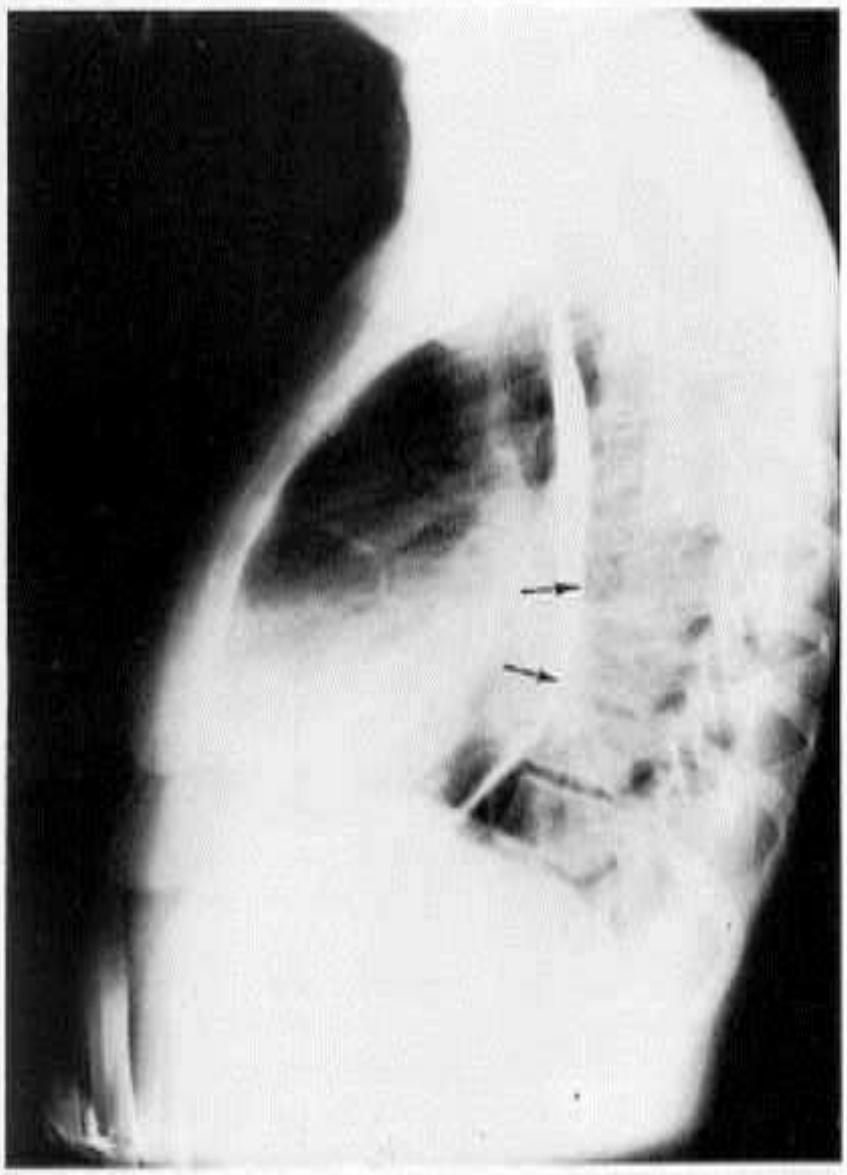

B

Fig. 11-7 A, B. A) prominenza del II arco di sinistra;
B) stesso caso in proiezione laterale: impronta a concavità anteriore del tratto mediale dell'esofago, dato dall'atrio sinistro (steno-insufficienza mitralica).

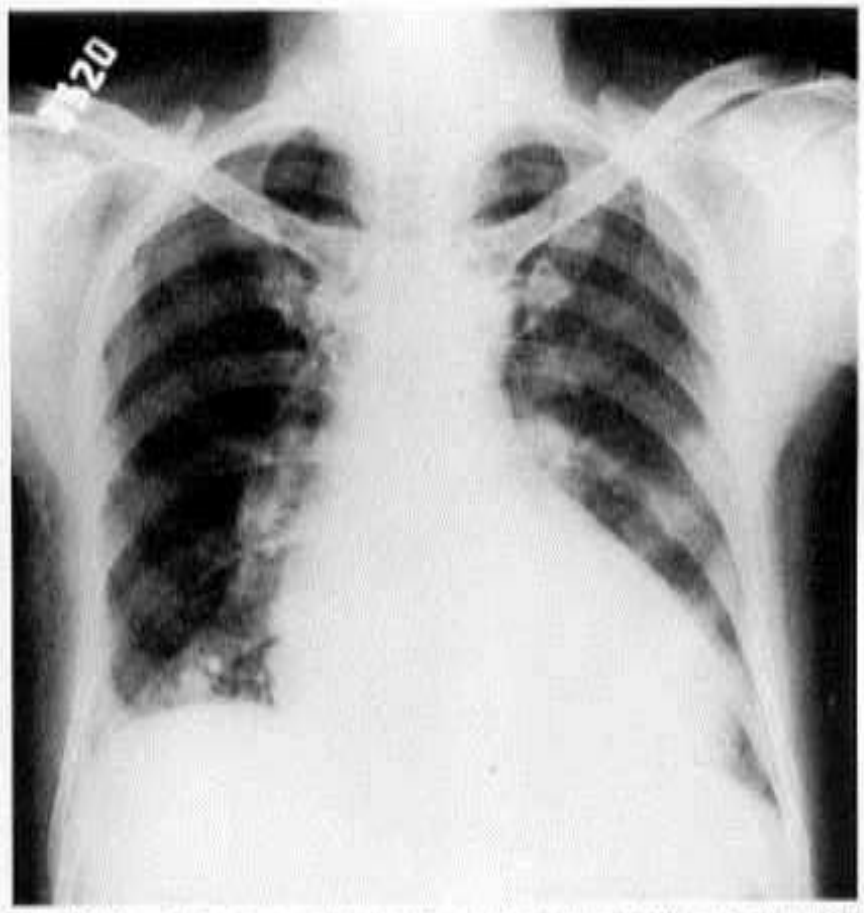

Fig. 11-8. O.C. ingrandita in toto con appianamento del II arco di sinistra, sporgenza del III di sinistra e del II di destra (stenoinsufficienza mitralica tricuspidalizzata).

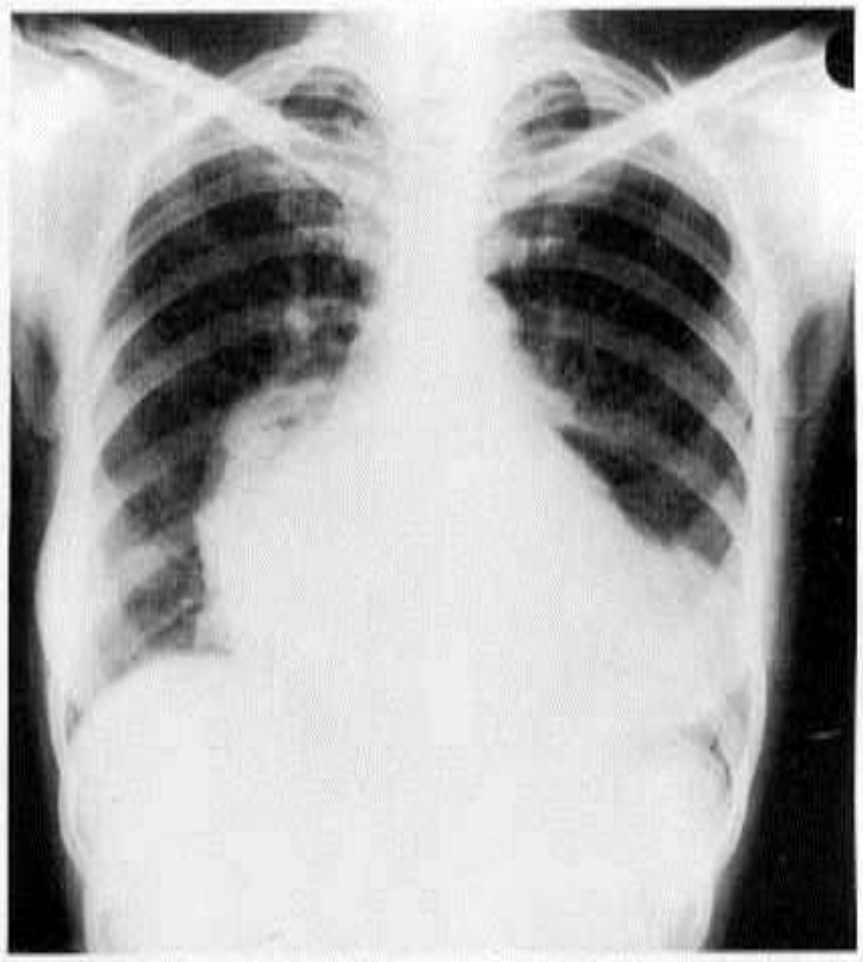

Fig. 11-9. Sporgenza della parte bassa dell'arco medio data dall'appendice auricolare dell'atrio sinistro; coesiste notevole sporgenza del II arco di destra (con doppio contorno) e del III arco di sinistra (steno-insufficienza mitralica tricuspidalizzata).

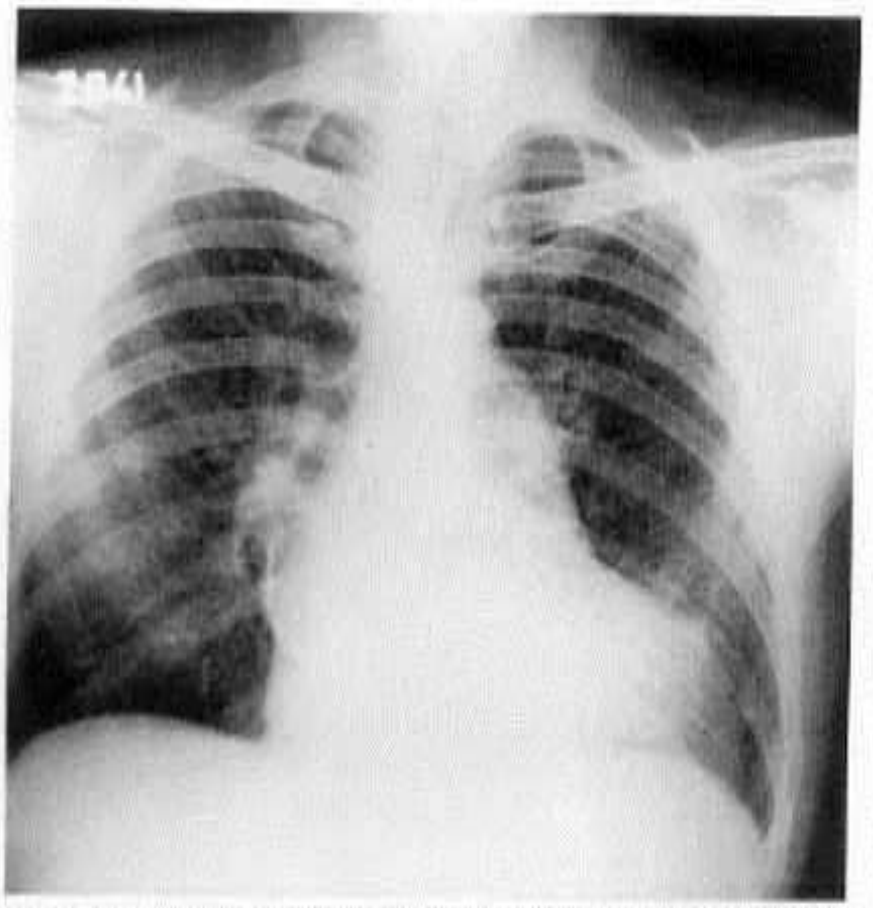

Fig. 11-10. Ombra cardiaca ingrandita nell'arco medio ed inferiore di sinistra, doppio contorno a destra con placche calcifiche in sede atriale sinistra (valvulopatia mitralica tricuspidalizzata). Micronodulazione disseminata nei campi polmonari medio-basali da riferire a deposizione di emosiderina (emosiderosi).

— per dilatazione spiccata dell'atrio sinistro.

Nella dilatazione dell'atrio sinistro, a causa dell'ingrandimento della auricola corrispondente, si suole verificare anche un arrotondamento del II arco di destra. Allorché l'ingrandimento è cospicuo l'atrio sinistro si estrinseca dorsalmente, dislocando all'indietro l'esofago, assottigliandone il lume e riducendo o abolendo lo spazio retro-cardiaco, fino al punto da sporgere a destra, debordando dal II arco e dando un doppio contorno (Fig. 11-10 e vedi 11-9): quello anteriore dato dall'atrio destro e quello posteriore e superiore dato dall'atrio sinistro. L'atrio sinistro può financo assumere dimensioni gigantesche, proiettandosi in modo mostruoso nel campo polmonare destro; in caso di dilatazione estrema, il bronco sinistro viene spinto in alto. Da notare che anche l'ingrandimento dell'auricola destra può occupare la parte inferiore dello spazio retrocardiaco, senza però dislocare l'esofago all'indietro (Fig. 11-11).

L'ipertrofia del ventricolo sinistro (da ipertensione arteriosa, cuore da sport o da lavoro, stenosi aortica, coartazione aortica, ecc.) causa un *arrotondamento del III arco di sinistra* (Fig. 11-12). Una sporgenza spiccata di questo arco depone per ipertrofia associata a dilatazione (insufficienza aortica; Fig. 11-13); in questi casi l'itto della punta è spostato verso

Fig. 11-11. Stenoinsufficienza mitralica in proiezione laterale (vedi testo); da segnalare la contemporanea presenza di un diverticolo della faccia anteriore del III medio dell'esofago.

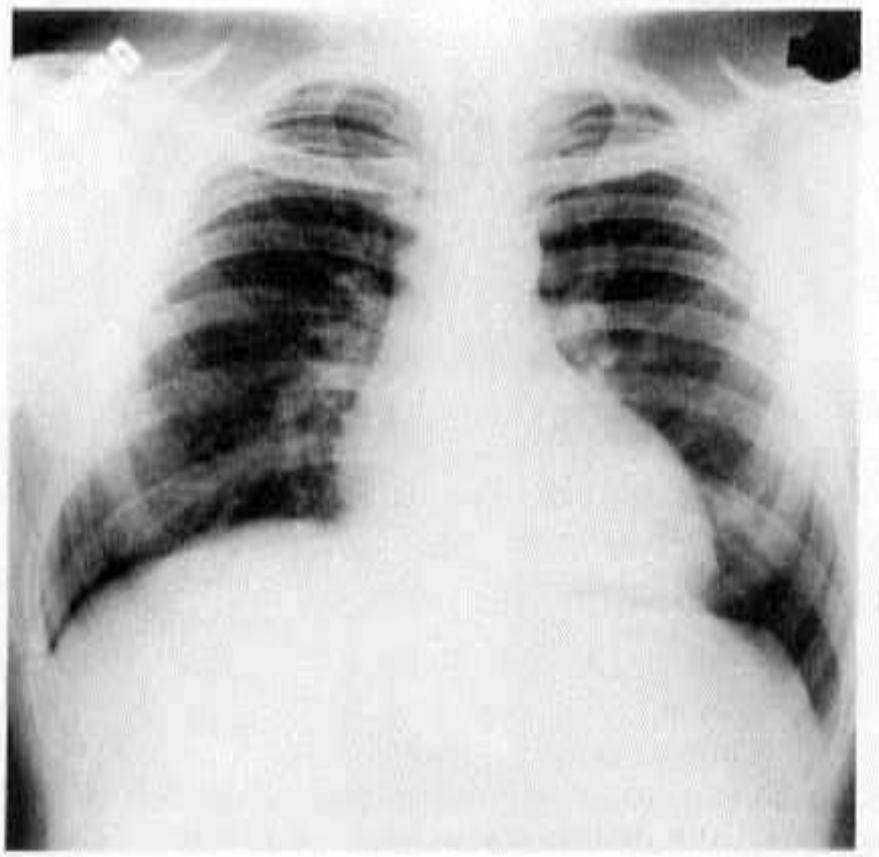

Fig. 11-12. Prominenza dell'arco inferiore di sinistra (soggetto con ipertensione arteriosa).

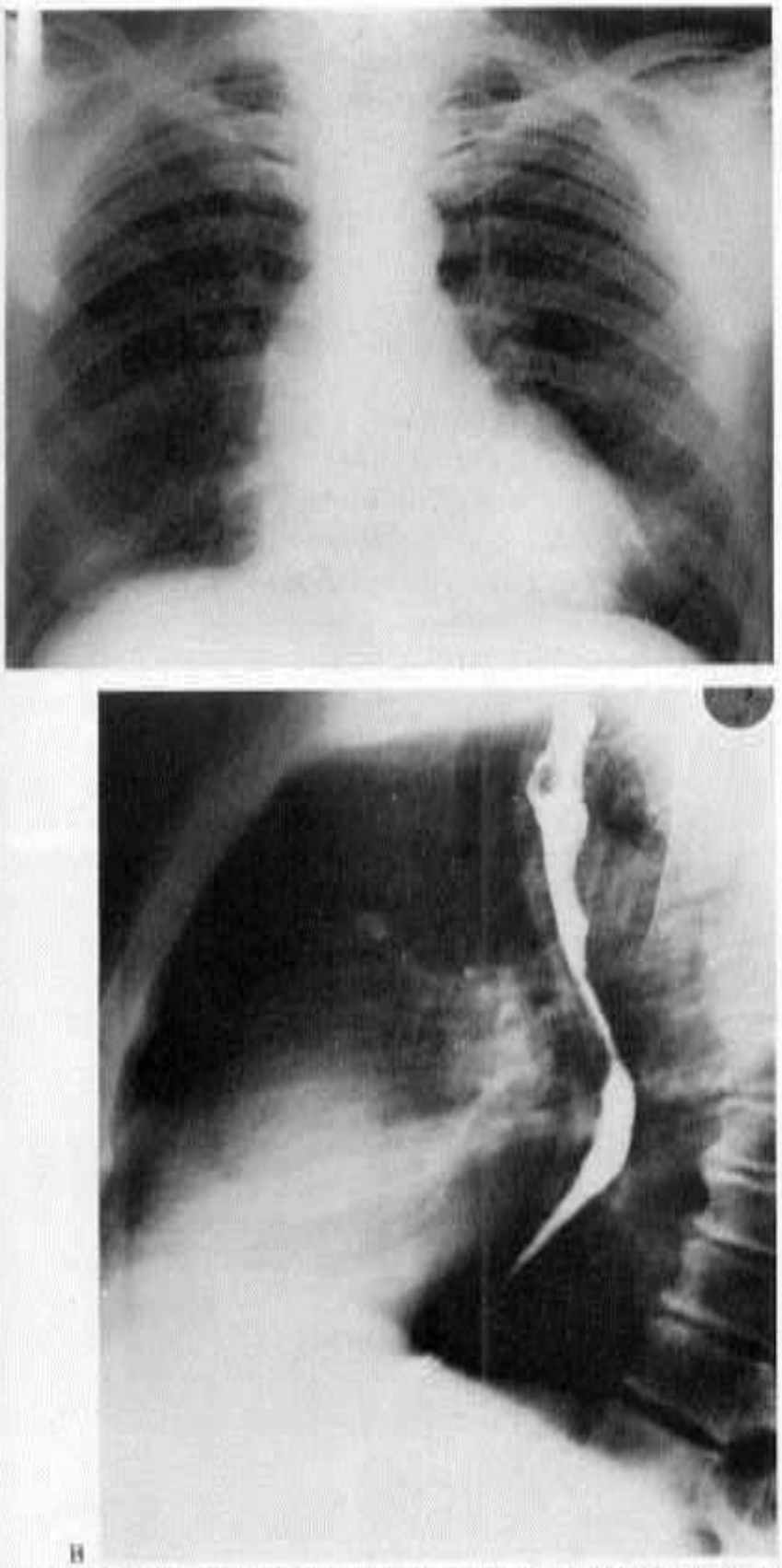

A

B

Fig. 11-13 A, B. A) e B) insufficienza aortica: proiezione postero-anteriore e laterale (vedi testo).

sinistra e verso il basso, assumendo il cuore una forma a scarpa (*cuore a scarpa*; v. pag. 249).

Una sporgenza del III arco di sinistra può avverarsi anche nel caso di notevole ipertrofia e dilatazione del ventricolo destro, che affiora sul profilo sinistro, ricacciando indietro il ventricolo sinistro; l'ipertrofia isolata del ventricolo destro non è rilevabile all'esame radiologico. In caso di ipertrofia e dilatazione del ventricolo destro, in proiezione obliqua anteriore destra si ha una spiccata sporgenza del ventricolo destro e del tronco dell'arteria polmonare; in proiezione laterale si nota la scomparsa dello spazio retrosternale.

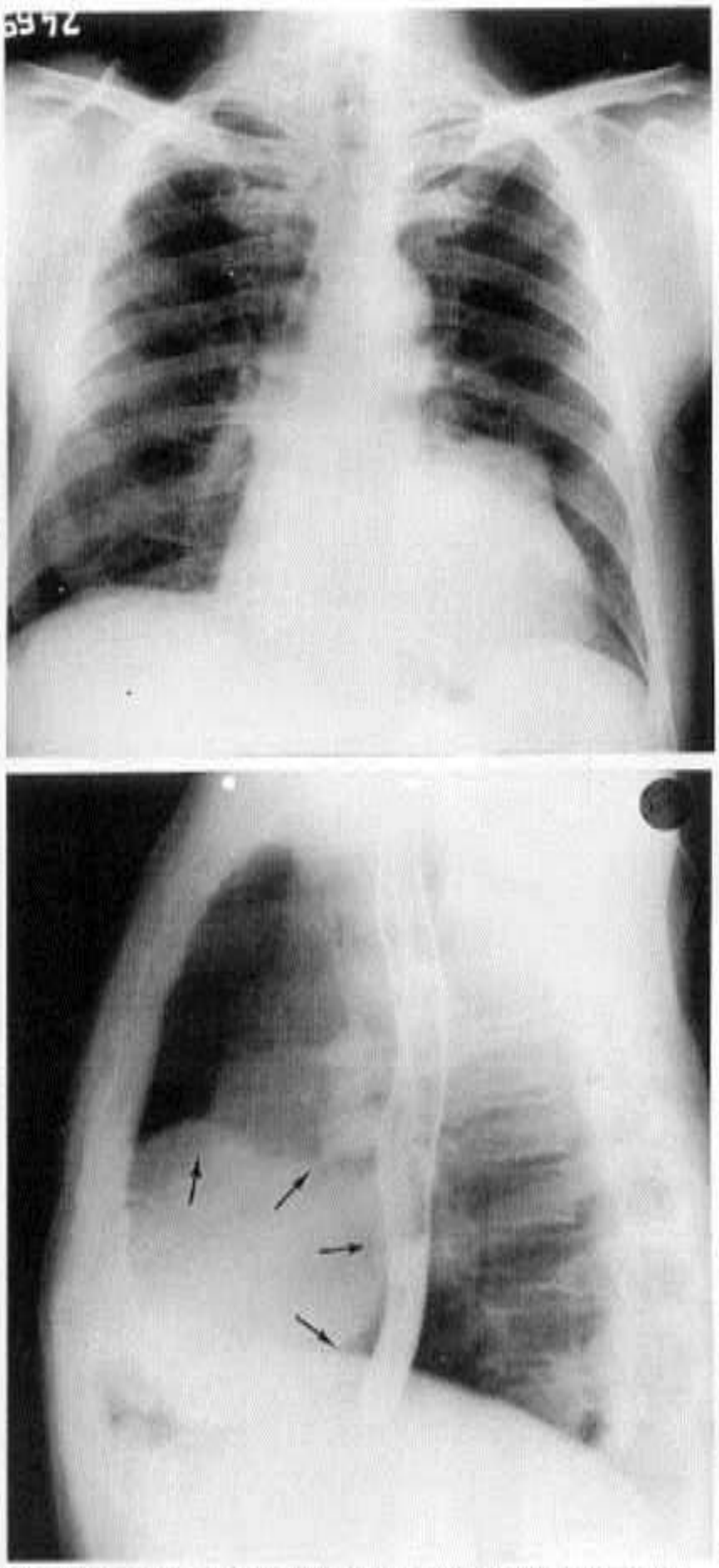

A

B

Fig. 11-14 A, B. Aneurisma ventricolare sinistro (vedi testo).

Una sporgenza del III arco di sinistra, di solito assai spiccata e ad arco breve, può aversi nell'*aneurisma del ventricolo sinistro* (conseguente ad infarto miocardico; Fig. 11-14); in questo caso a livello della zona aneurismatica il profilo del cuore durante la sistole si estroflette anzicché rientrare (*pulsazione paradossa*).

Un valido ed a volte precoce ausilio nella diagnosi di ipertrofia delle pareti ventricolari può essere fornito dall'ECG (v. appresso).

Può riuscire utile indicare anche quali sono le espressioni radiologiche dell'ingrandimento delle varie sezioni del cuore.

I segni di ingrandimento del ventricolo sinistro sono costituiti da:

— aumentata sporgenza dell'arco inferiore del contorno sinistro;

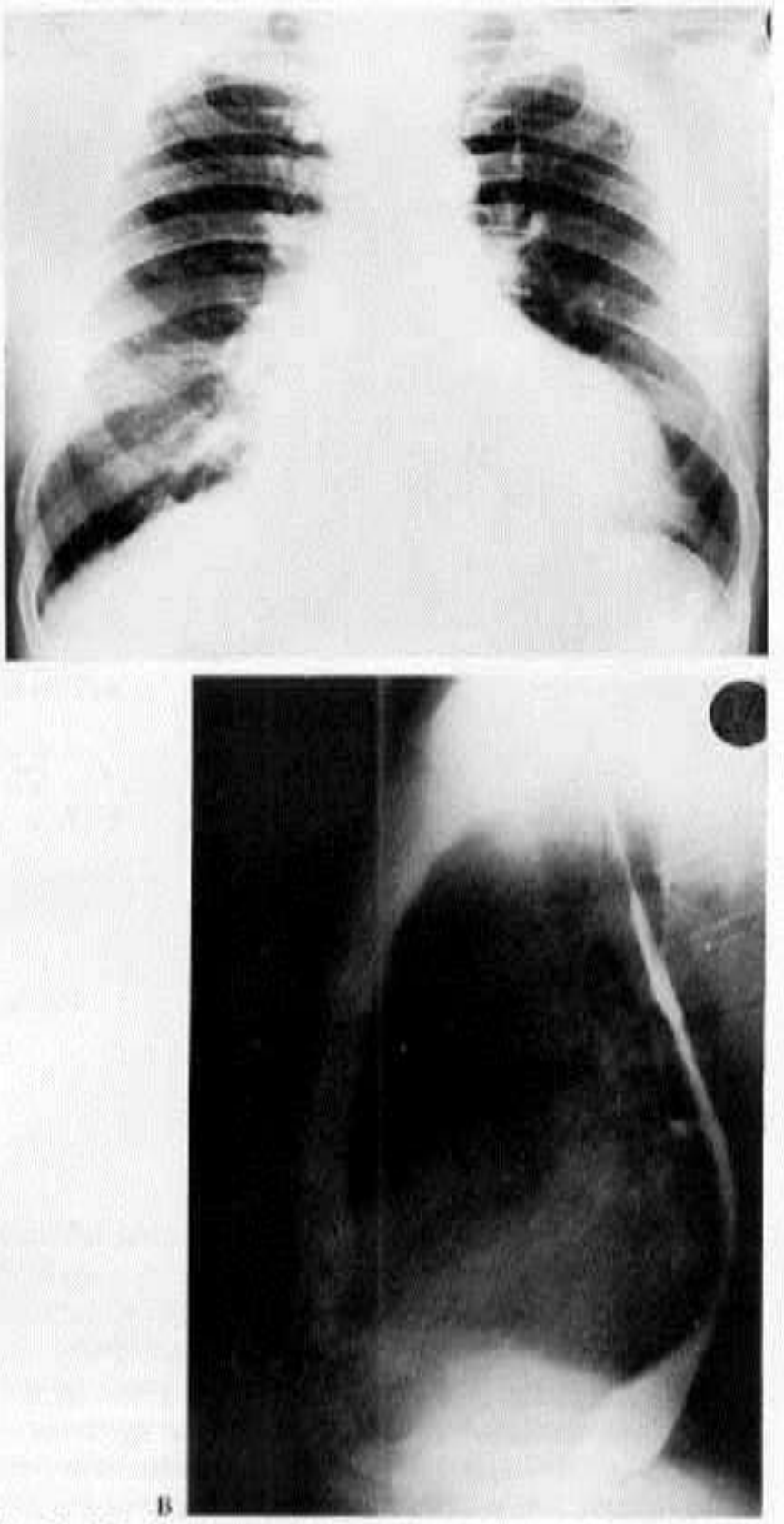

A

B

Fig. 11-15 A, B. Ingrandimento del ventricolo sinistro da insufficienza mitralica; in proiezione laterale si nota riduzione dello spazio retrocardiaco con impronta a concavità anteriore del tratto inferiore dell'esofago (è anche presente un piccolo diverticolo della faccia anteriore del III medio dell'esofago).

— allungamento dell'arco inferiore sinistro;

— arrotondamento della punta, che di solito si proietta in basso e verso sinistra;

Allorché l'ingrandimento deriva da evidente dilatazione del ventricolo, in proiezione laterale si apprezza una riduzione dello spazio retrocardiaco, fino ad una impronta a concavità anteriore sul tratto inferiore dell'esofago (Fig. 11-15).

I segni di ingrandimento del ventricolo destro sono costituiti da:

— spianamento dell'arco medio di sinistra (normalmente, come si è visto, concavo), che può risultare diviso in due: in alto l'arteria polmonare ed in basso il cono della polmonare;

— riduzione dello spazio retrosternale;

— allungamento del contorno inferiore del cuore, cioè della parte del ventricolo destro che è adagiata sul diaframma, con conseguente spostamento verso sinistra del ventricolo sinistro e verso destra dell'atrio destro.

Segni di ingrandimento dell'atrio sinistro:

— spostamento all'indietro e verso destra dell'esofago, che risulta quindi improntato nel suo tratto medio, a concavità anteriore (vedi Fig. 11-2);

— immagine di doppio contorno a destra, dovuto alla sporgenza dell'atrio sinistro dilatato sul contorno destro del cuore;

— sporgenza dell'arco medio di sinistra nel suo tratto inferiore, per distensione dell'auricola.

Segni di ingrandimento dell'atrio destro:

— spostamento verso destra dell'arco inferiore di destra, che si presenta abnormemente sporgente ed allungato;

— dislocazione all'indietro del profilo inferiore del cuore, che può anche superare all'indietro l'esofago baritato, fino ad improntarlo con concavità rivolta verso destra.

Modificazioni globali dell'ombra cardiaca

Ingrandimento dell'ombra cardiaca

Si possono avere ingrandimenti in toto dell'ombra cardiaca per:

— *versamento pericardico*: si calcola che il versamento per cominciare ad alterare l'immagine cardiaca debba superare i 250 cc. In tal caso i margini sono spostati verso l'esterno, tendono a diventare rettilinei, specie a sinistra, le pulsazioni sono ridotte o assenti a tutti i livelli (*grosso cuore tranquillo*) ed il profilo cardiaco assume una *forma a fiasca*, che si modifica con i cambiamenti di posizione (vedi appresso);

— *cardiomegalia*: per ipertrofia del cuore e soprattutto ipertrofia-dilatazione. Si verifica per miocardiopatie primitive o secondarie (mixedema, beriberi, anemie gravi, emosiderosi, ecc.), per vizi valvolari, specie se combinati e per scompenso cardiaco

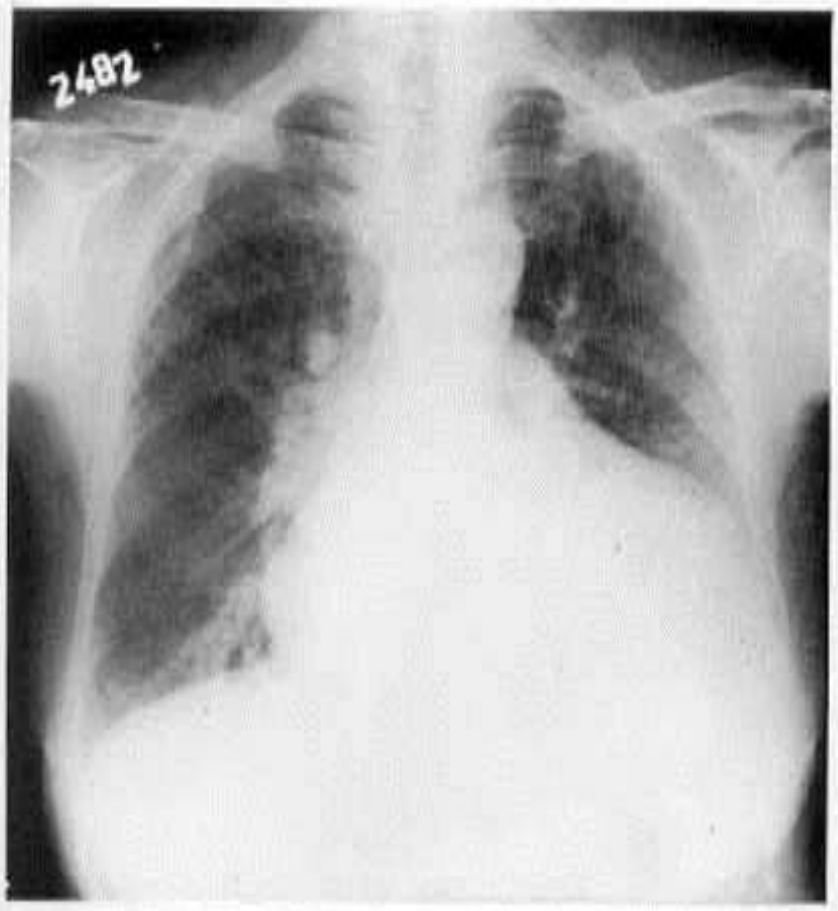

A

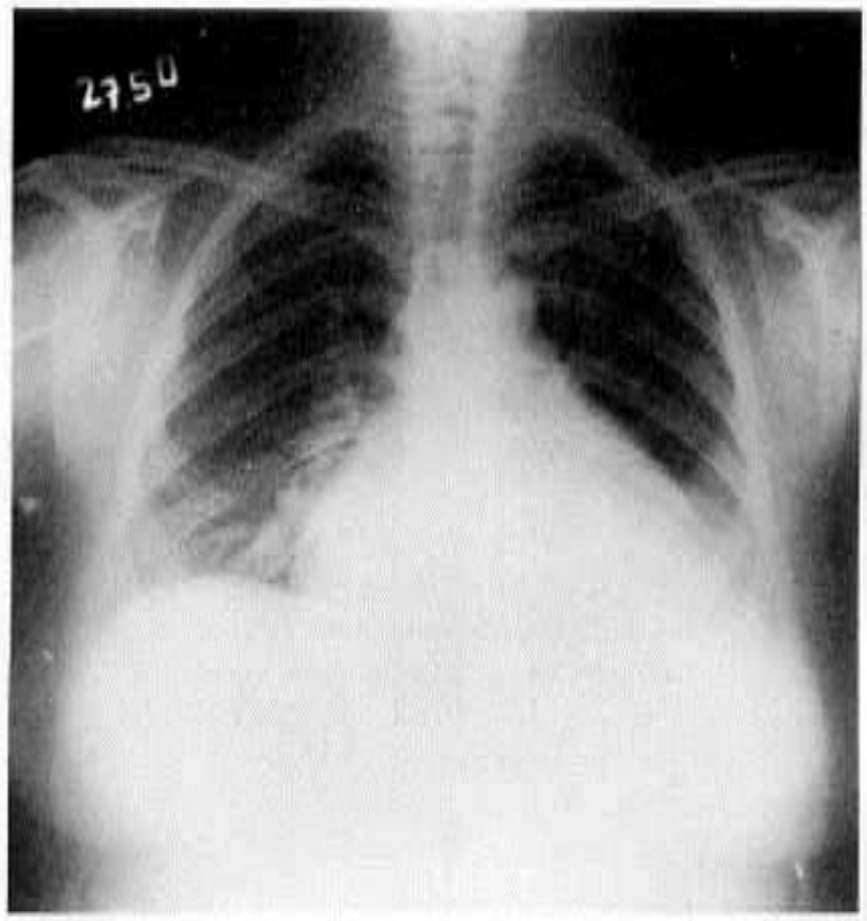

C

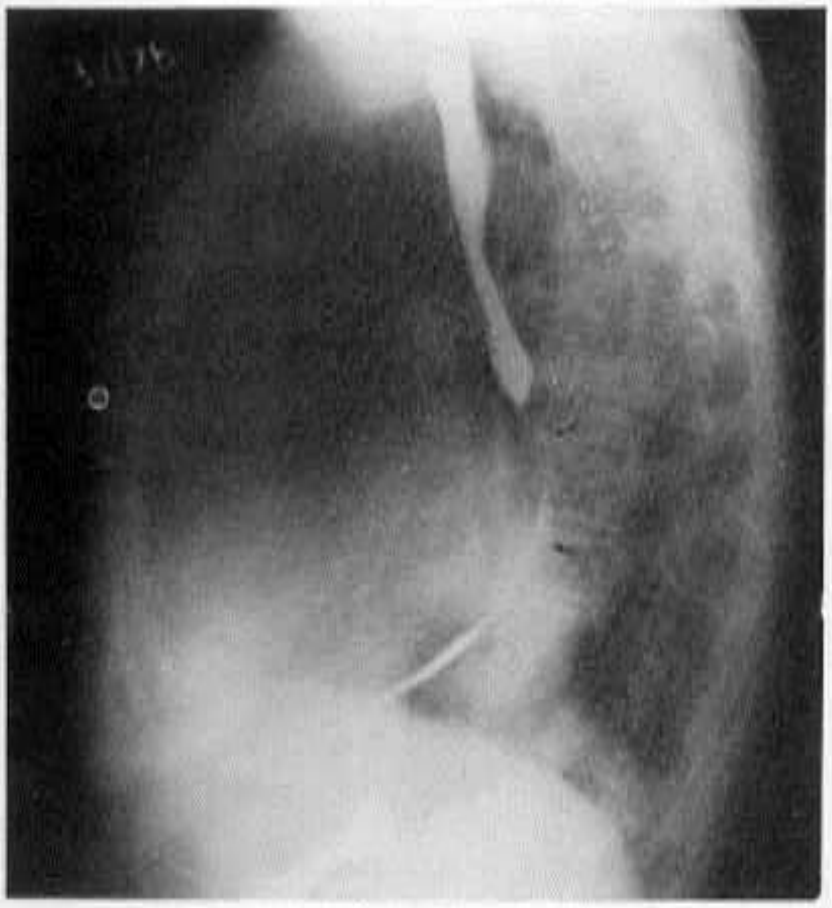

B

Fig. 11-16 A, B, C. A) marcato ingrandimento dell'ombra cardiaca in toto: appianamento del II arco di sinistra, spiccata sporgenza del III arco di sinistra e del II arco di destra (valvulopatia mitralica tricuspidalizzata); è ben evidente anche una sporgenza del I arco di sinistra;
B) stesso caso in proiezione laterale: spiccata impronta a concavità anteriore, con ectasia a monte, del tratto medio dell'esofago da ingrandimento dell'atrio sinistro; lo spazio retrocardiaco risulta ridotto per ingrandimento dell'atrio destro;
C) soggetto mixedematoso: cuore ingrandito nei vari diametri.

(Fig. 11-16). Le pulsazioni dei margini cardiaci sono deboli, ma apprezzabili (meglio con la cardiochimografia) e gli angoli cardiofrenici, che normalmente sono acuti, tendono a divenire ottusi.

Allorché l'ingrandimento cardiaco raggiunge gradi cospicui, si parla di *cuore bovino* (Fig. 11-17).

I *segni di versamento pericardico* sono:

— aumento di volume in toto dell'immagine cardiaca, con riduzione o scomparsa dei vari archi del profilo cardiaco e notevole riduzione dello spazio retrosternale e retrocardiaco.

— l'immagine cardiaca assume forma a fiasca, con base assai larga in basso e peduncolo vasale discretamente ristretto (Fig. 11-18); essa si modifica con i cambiamenti di decubito e di posizione, mentre non si modifica con la manovra di Valsava (che normalmente provoca una riduzione dell'ombra cardiaca).

In proiezione laterale si nota una riduzione della parte bassa dello spazio retrocardiaco, per una caratteristica sporgenza a forma triangolare dello sfondato posteriore del pericardio, che può raggiungere e superare il profilo anteriore della colonna vertebrale (Fig. 11-19);

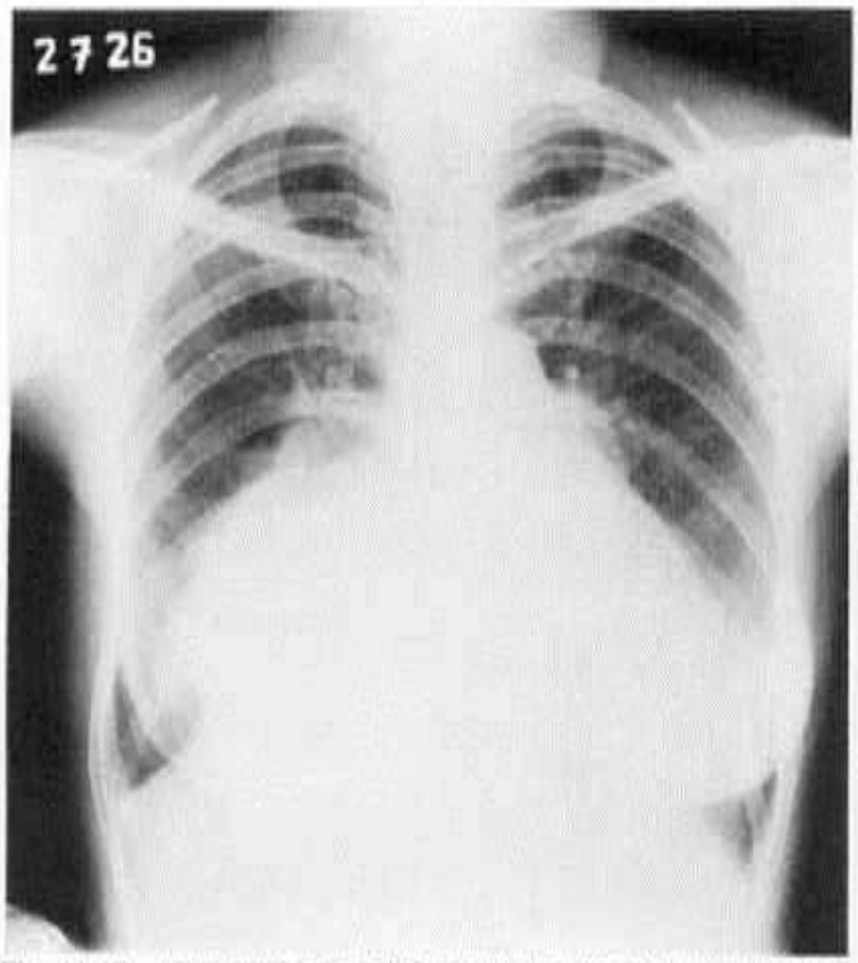

Fig. 11-17. Cospicuo ingrandimento del cuore nelle sue varie sezioni: steno-insufficienza mitralica tricuspidalizzata con fibrillazione atriale (*cuore bovino*).

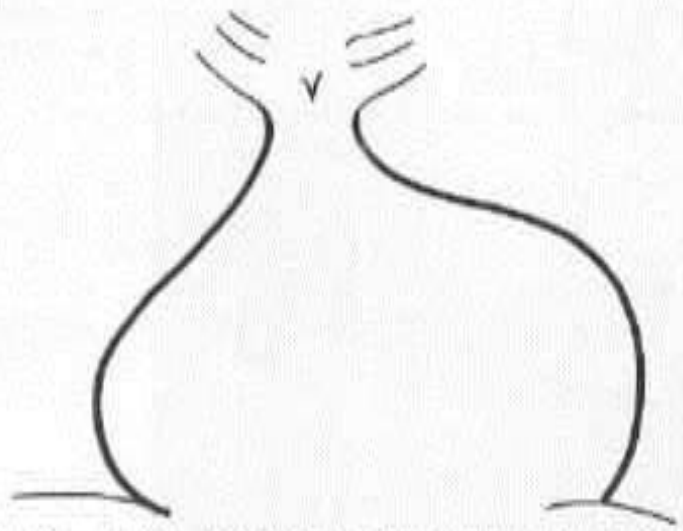

Fig. 11-18. Figura schematica dell'aspetto a fiasca dell'ombra cardiaca nel versamento pericardico.

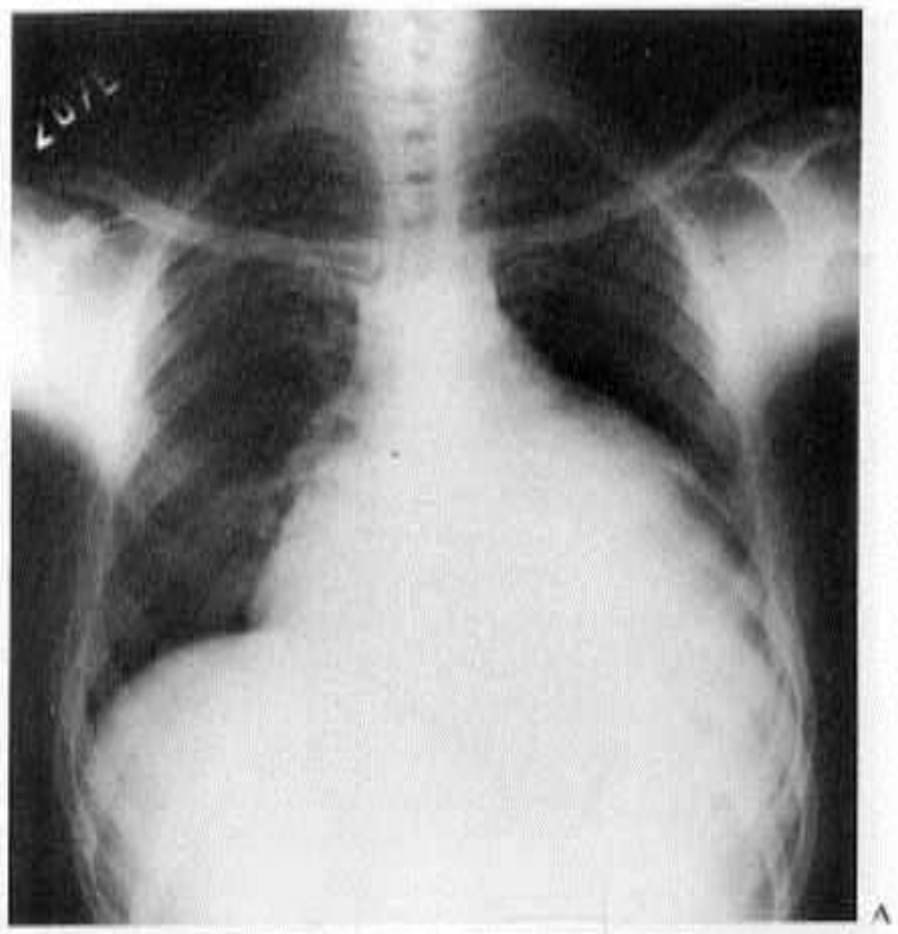

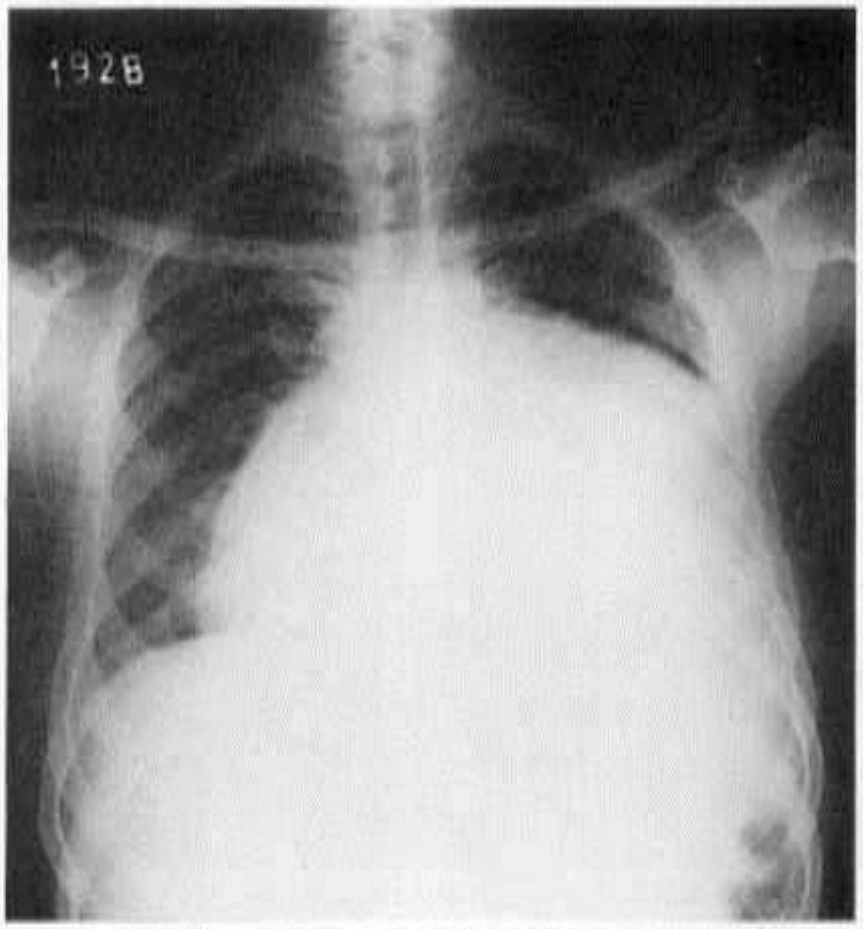

Fig. 11-19. A) Versamento pericardico di grado cospicuo: da segnalare la trasparenza dei campi polmonari da ipoafflusso; B) versamento pericardico: ipoafflusso dei campi polmonari; C) versamento pericardico in proiezione laterale (vedi testo).

— i campi polmonari si presentano chiari per ipoafflusso;

— l'angolo cardiofrenico destro si fa assai acuto per arrotondamento del bordo inferiore dell'opacità cardiaca (in apparente contrasto con il reperto percussorio abituale, che fornisce un angolo ottuso data la impossibilità di delimitare l'angolo acuto per le sue ridotte dimensioni);

— notevole riduzione o assenza delle escursioni cardiache sisto-diastoliche.

— l'angiocardiografia, evidenziando che l'ingrandimento dell'ombra cardiaca non si associa ad ingrandimento delle cavità cardiache, differenzia il versamento pericardico dalla dilatazione cardiaca (Fig. 11-20);

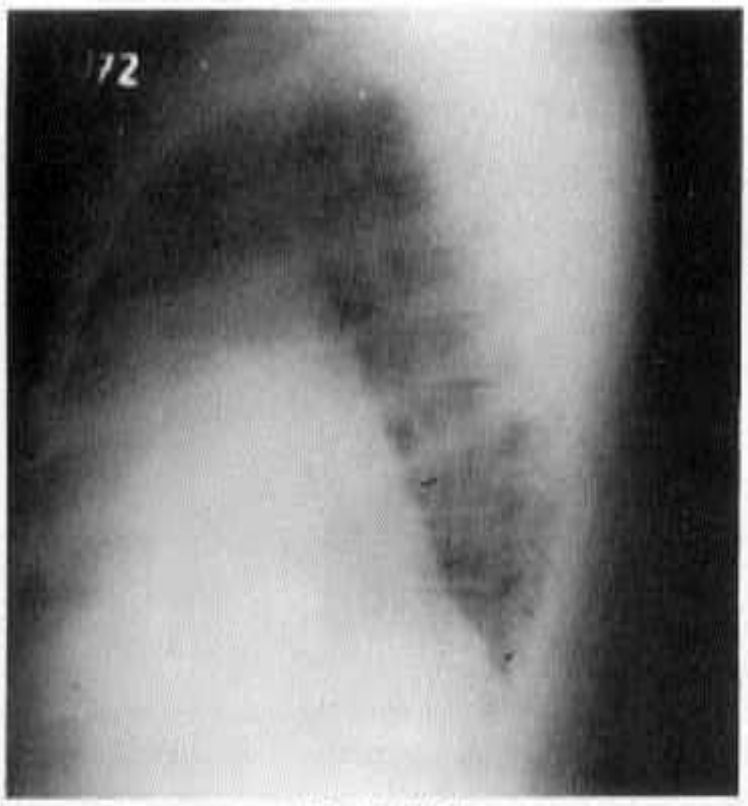

C

Fig. 11-19 C.

Diminuzione di volume del cuore (microcardia)

La diminuzione di volume del cuore è più rara della cardiomegalia; può essere costituzionale (abito longilineo astenico) o acquisita (morbo di Addison, di Simmonds, malattie cachettizzanti in genere, pericardite cronica).

Oltre le variazioni di volume e di forma del cuore, vanno prese in esame le alterazioni della regolarità dei contorni cardiaci. Così, nella mediastino-pericardite adesiva (*accretio pericardica*), venendosi a stabilire delle aderenze tra superficie esterna del pericardio e visceri adiacenti, il profilo può presentarsi irregolare per angolature, fino ad assumere un aspetto a riccio; nel contempo si può avere riduzione o perdita della motilità passiva del cuore con i cambiamenti di posizione del paziente, che può essere evidenziata anche radiologicamente.

Nella *concretio pericardica* si ha la saldatura dei due foglietti pericardici e si osservano spesso estese calcificazioni del pericardio, che possono spingersi fino alla formazione di un guscio rigido attorno al cuore (*cuore a corazza*).

I movimenti dei contorni del cuore risultano ridotti nella accretio e soprattutto nella concretio pericardica; in quest'ultima condizione il cuore si presenta impicciolito (*piccolo cuore tranquillo*).

I segni radiologici della pericardite cronica sono:

— scomparsa delle normali incisure del profilo cardiaco;

— deformazione dei contorni cardiaci, con pinzettature, stiramenti;

— riduzione delle escursioni cardiache;

— l'immagine cardiaca tende a ridursi di volume ed è scarsamente mobile o fissa nei cambiamenti di posizione e di decubito;

— si può avere distensione della vena cava superiore, per fenomeni costrittivi a livello del suo tratto intrapericardico o per aumento della pressione vigente nell'atrio destro;

— riscontro frequente di calcificazioni pericardiche a strie, a lamine, a guscio, (che assume decisiva importanza diagnostica).

Calcificazioni

L'indagine stratigrafica applicata al cuore trova indicazione per lo studio delle calcificazioni cardiache (degli apparati valvolari, del pericardio, del miocardio, dei grossi vasi).

Le calcificazioni mitraliche in OAS si collocano nella parte media o dorsale dell'ombra cardiaca e quelle dell'aorta nella parte anteriore e più in alto; le calcificazioni pericardiche circondano il profilo cardiaco.

Campi polmonari

La trama polmonare appare accentuata in caso di stasi o di iperafflusso ed esile in caso di ipoafflusso (pericardite essudativa).

Nella stenosi mitralica possono comparire noduli miliariformi, specie in prossimità dell'ilo e del suo corno inferiore, per *emosiderosi* (vedi, Fig. 11-10) conseguente a stravaso di sangue negli alveoli ed accumulo in essi di *cellule da vizio cardiaco* contenenti emosiderina; talora tali accumuli possono raggiungere cospicue dimensioni dando anche opacità dense,

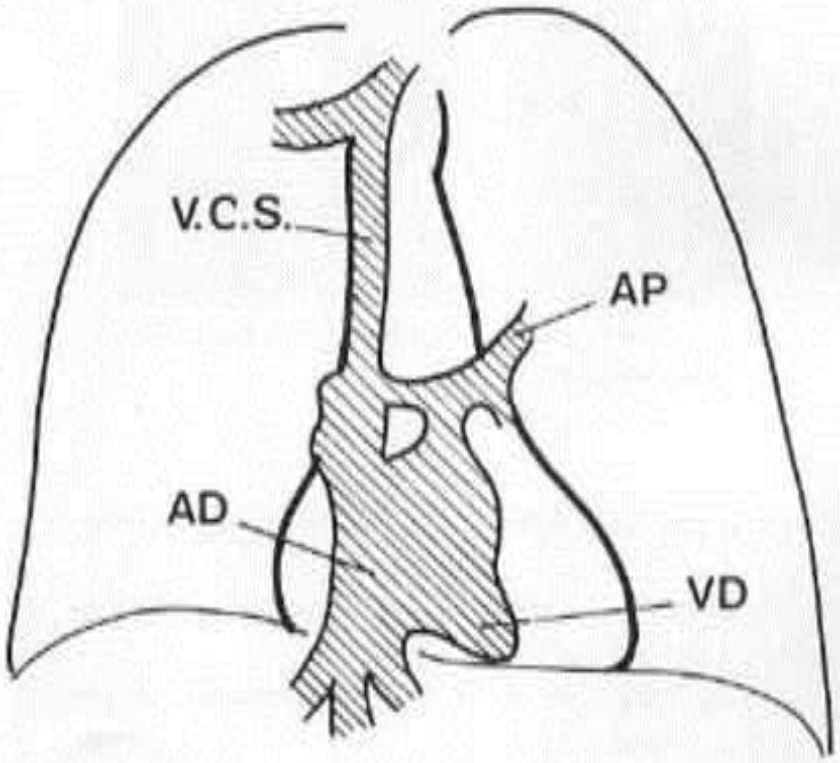

Fig. 11-20. Rappresentazione schematica dell'angiocardiografia destra nel versamento pericardico.

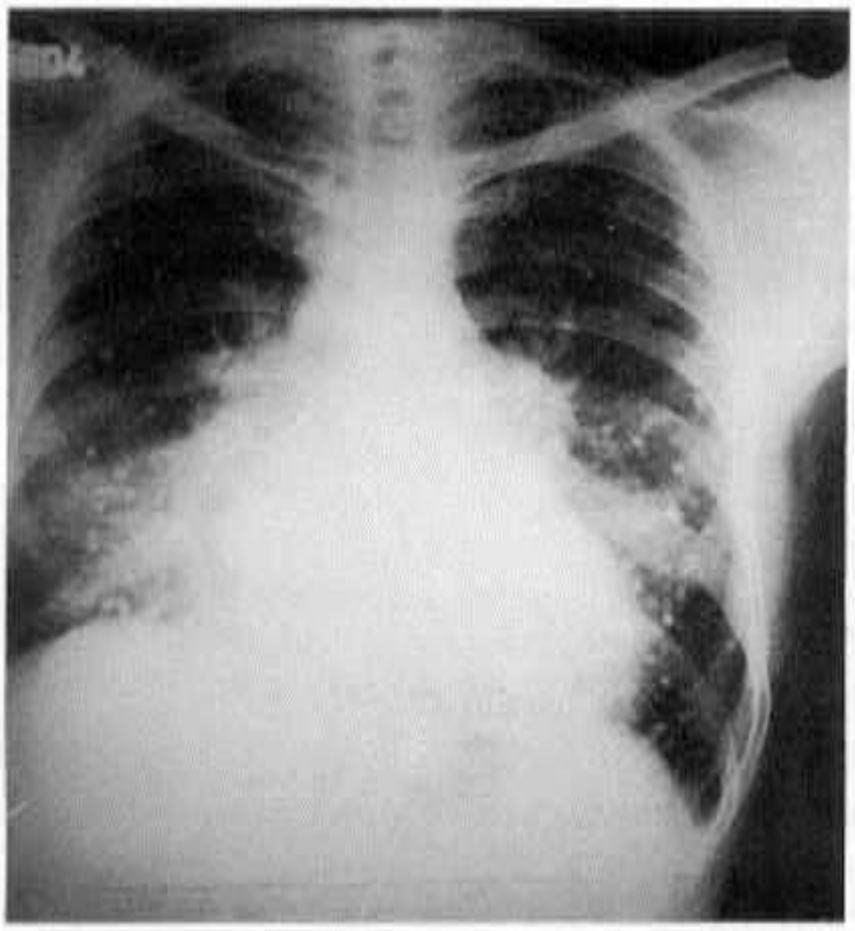

A

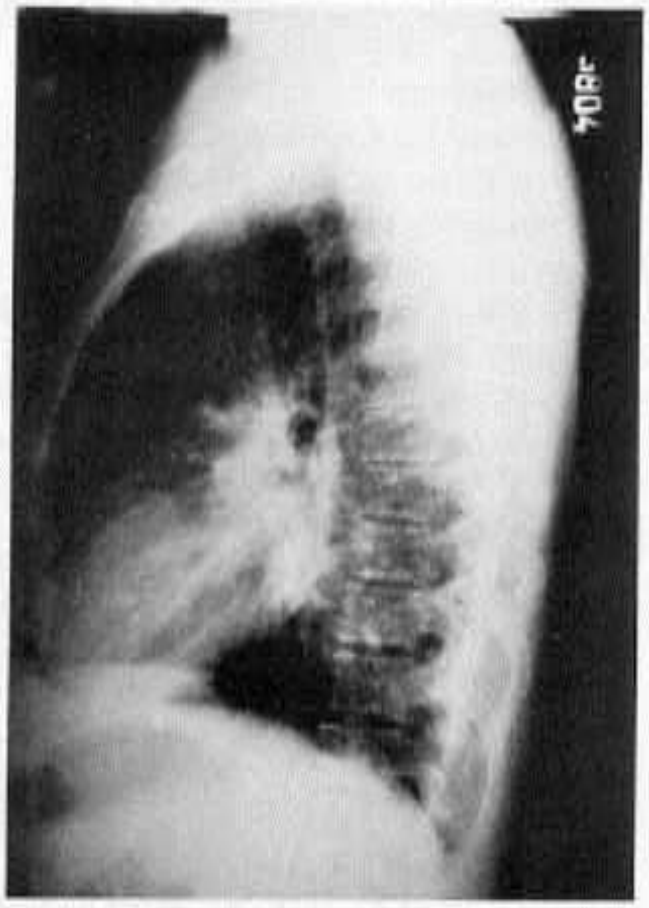

B

Fig. 11-21 A, B. A) e B) emosiderosi polmonare (stenoinsufficienza mitralica tricuspidalizzata).

specie nei campi polmonari medi ed inferiori (Fig. 11-21).

Nel caso di *insufficienza congestizia l'esame radiologico* del torace può mostrare:

— dilatazione delle vene polmonari superiori (aspetto a corna di cervo);

— aumento della densità della trama polmonare interstiziale nei campi centrali ed inferiori (nebulosità polmonare) e infiltrazione del parenchima polmonare con immagini nodulari sfumate;

— ispessimento dei setti e dei linfatici (strie B di Kerley; Fig. 11-22: dette strie cioè interessano perifericamente le basi, mentre le strie A, come è noto, interessano le regioni periilari);

— edema alveolare;

— dilatazione della vena cava superiore e della vena azygos;

— versamento pleurico libero, più frequente a destra (Fig. 11-22/C);

— versamento interlobare.

Nell'*edema polmonare acuto* si ha accentuazione dei segni caratteristici della stasi, con addensamento tenue ed omogeneo od a chiazze di estesi distretti polmonari, specialmente nei campi medi ed inferiori; si ha ingrandimento ed accentuazione delle ombre ilari a carattere vascolare ed ingrandimento dell'ombra cardiaca (Fig. 11-23). È facile la presenza di versamenti pleurici basilari. Nei casi ad evoluzione favorevole è caratteristico un rapido miglioramento del quadro radiologico.

Angiocardiografia

È lo studio radiologico del cuore praticato ricorrendo ad un mezzo di contrasto radiopaco (abitualmente sali organici idrosolubili di iodio) iniettato rapidamente attraverso una vena della piega del gomito — *angiografia venosa* — o direttamente in una cavità cardiaca a mezzo di appositi cateteri (*angiografia selettiva*); questi vengono introdotti attraverso la vena fino al ventricolo destro o attraverso l'arteria brachiale fino all'aorta.

Si può così esaminare l'anatomia delle cavità cardiache e dei grossi vasi. Tale indagine trova precipua indicazione nelle malattie congenite del cuore e dei grossi vasi, nelle miocardiopatie ipertrofiche ed ostruttive e per la differenziazione di un aneurisma da una massa tumorale mediastinica. Si ricorre a delle riprese radiografiche eseguite in serie (fino a 12 radiogrammi al secondo), nella proiezione più idonea, a seconda delle circostanze patologiche che si devono esaminare.

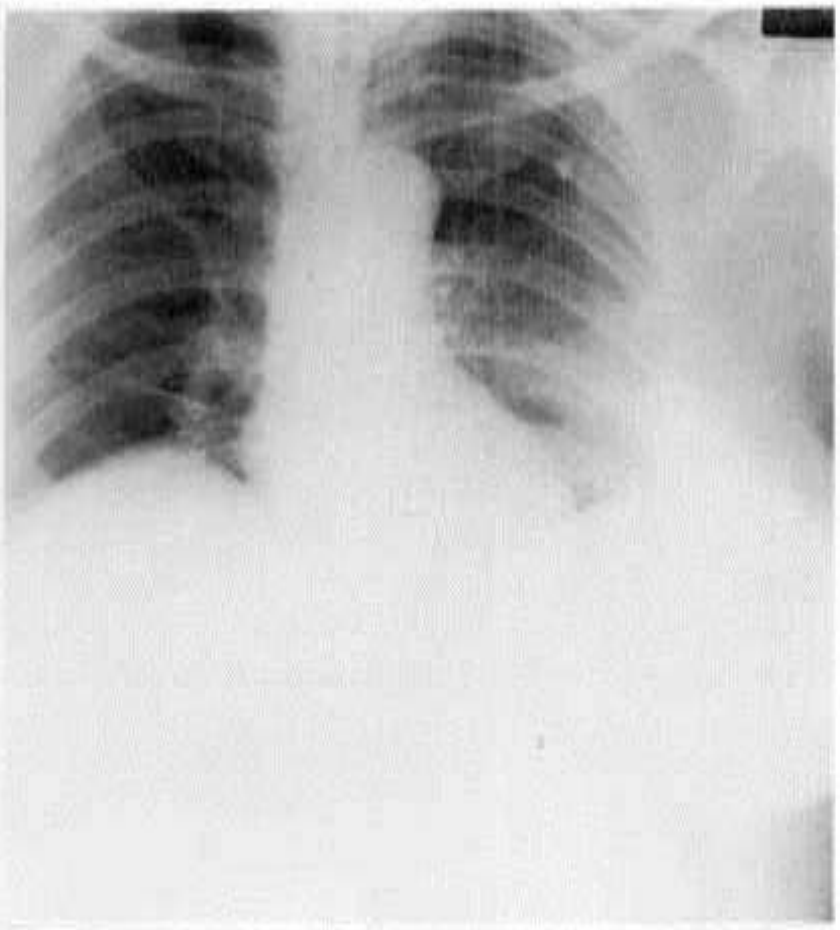

A

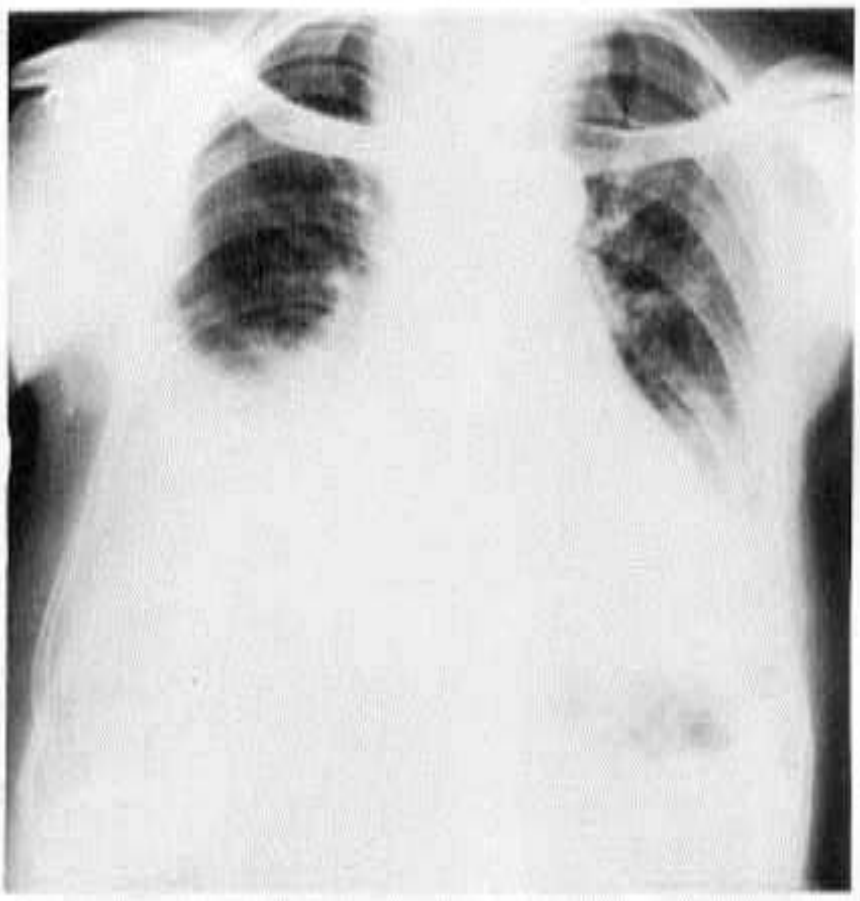

C

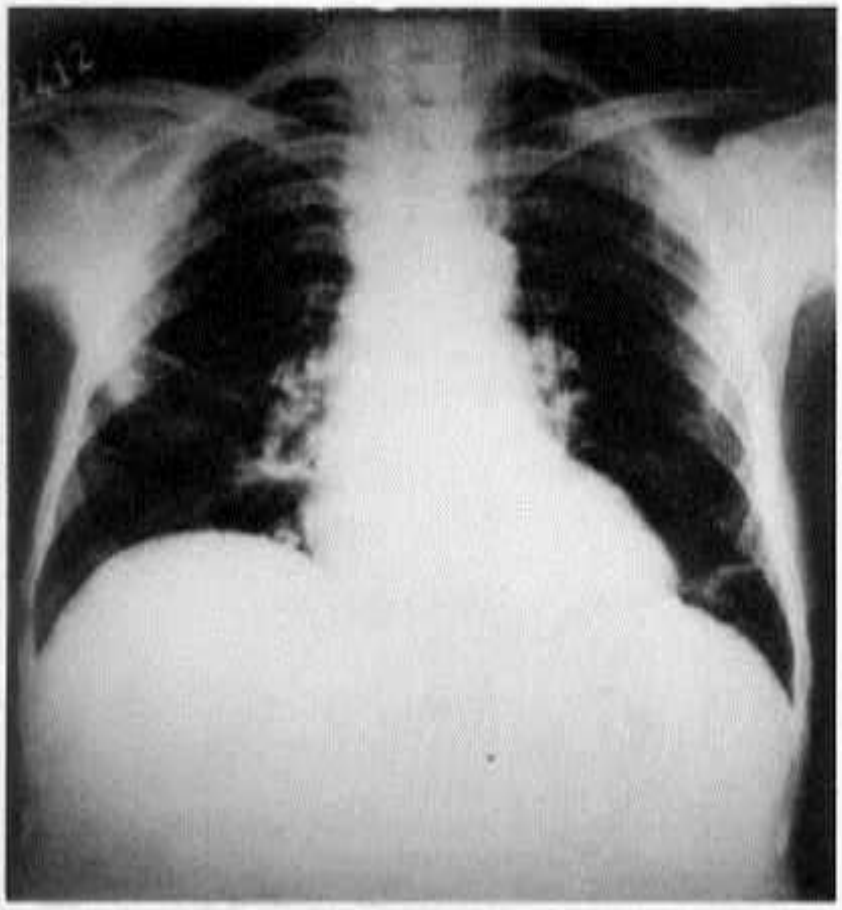

B

Fig. 11-22 A, B, C. A) e B) strie di Kerley;
C) cardiopatia scompensata con versamento pleurico bilaterale.

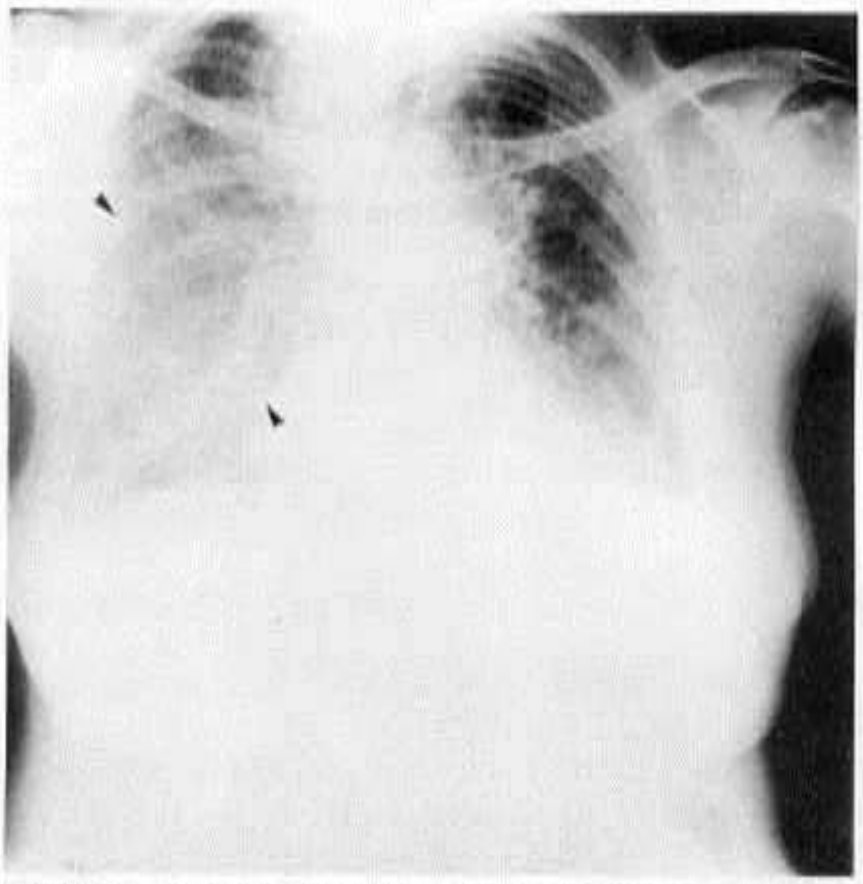

Fig. 11-23. Edema polmonare acuto (vedi testo).

A

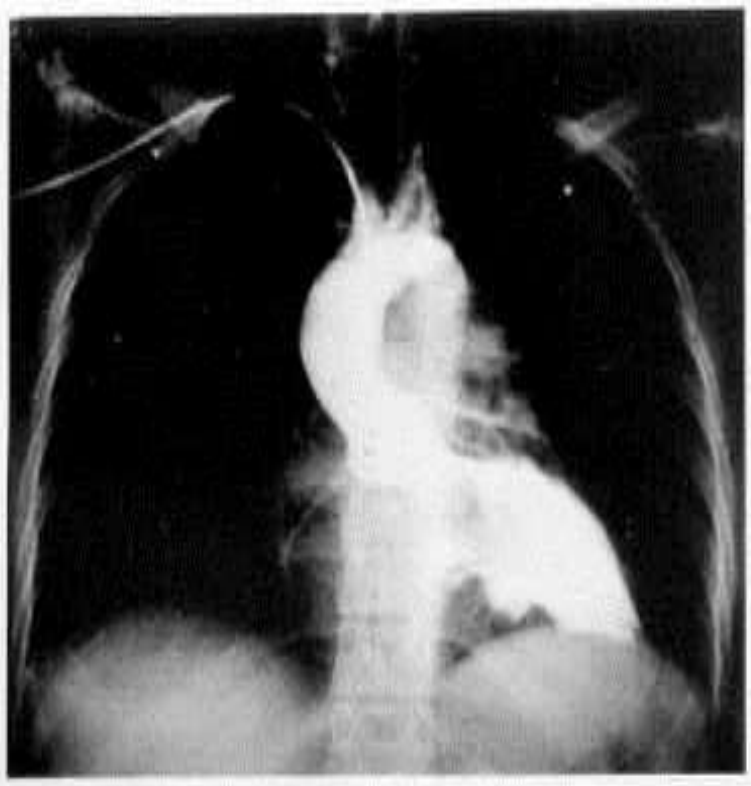

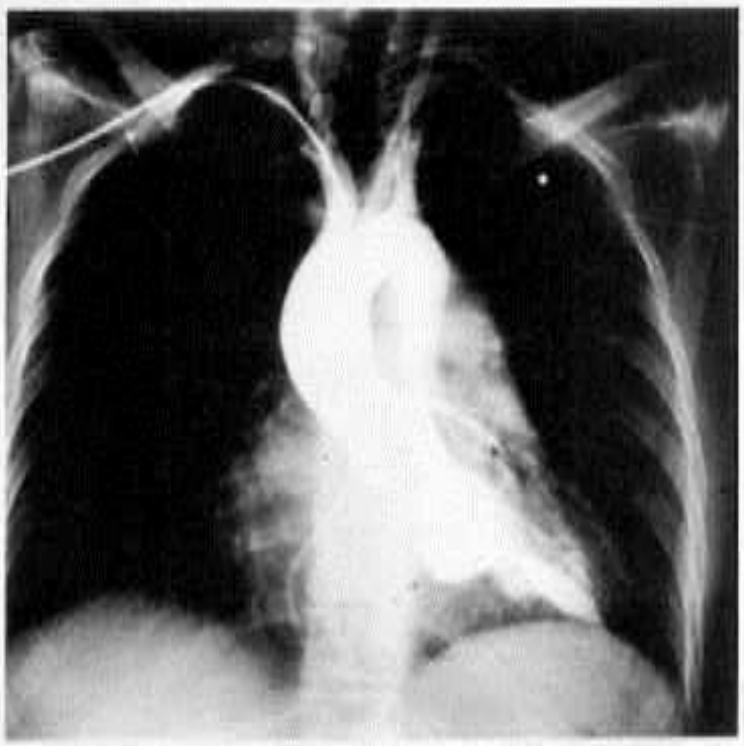

B

Fig. 11-24 A, B. Angiocardiografia.
A) ventricolografia sinistra: opacizzazione del ventricolo sin. in fase diastolica, con visualizzazione della valvola mitralica che appare prolassata; opacizzazione dell'aorta ascendente e dell'arco aortico oltre che delle arterie coronariche.
B) ventricolografia sinistra: in fase sistolica, con visualizzazione del prolasso della valvola mitrale (stesso caso della precedente).

A

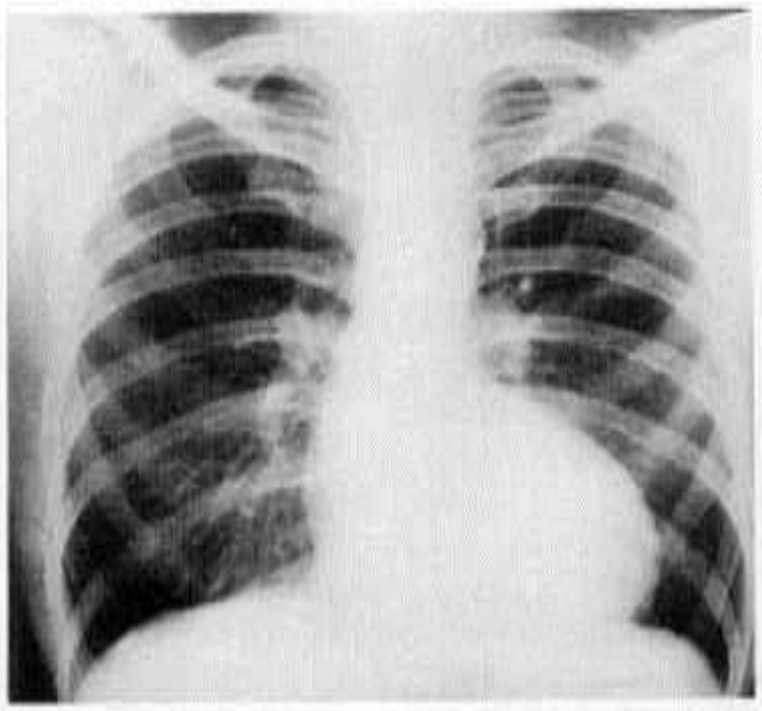

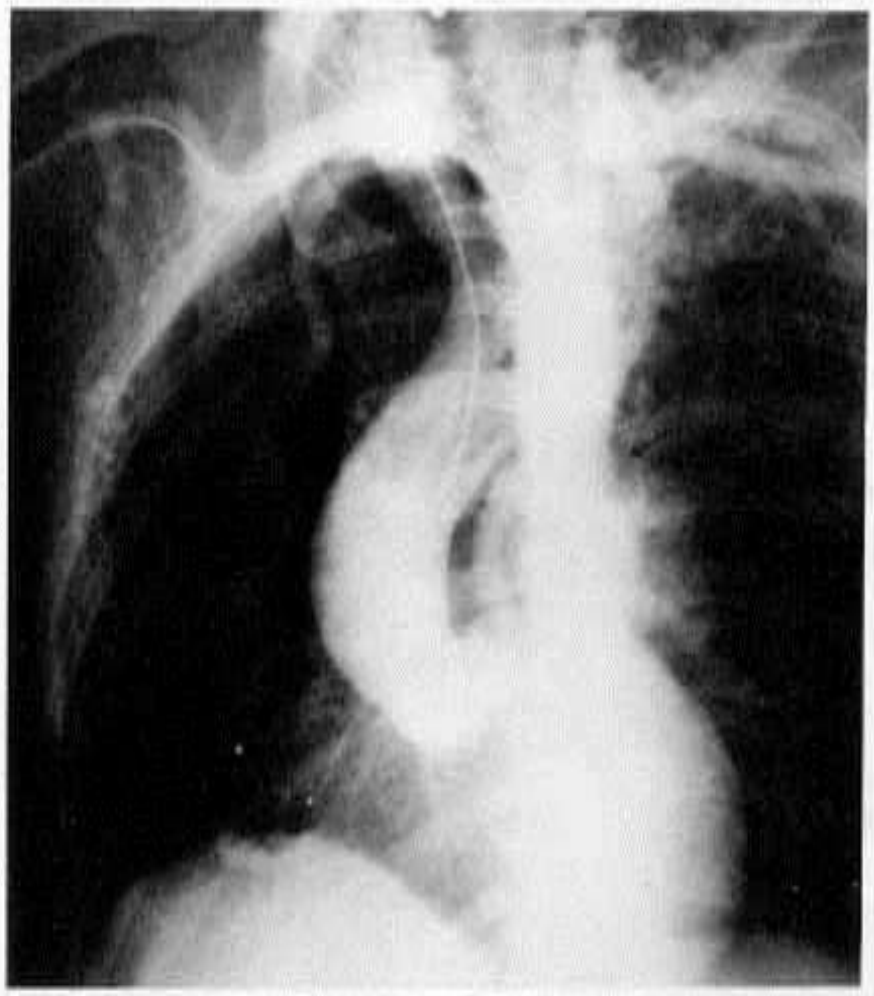

B

Fig. 11-25 A, B. Angiocardiografia.
A) coartazione aortica: non alterazioni polmonari parenchimali in atto; erosione del margine inferiore delle coste configurante l'aspetto "a colpi d'unghia". Ombra cardiaca con parziale calcificazione del bottone aortico ed ingrandimento dell'arco inferiore di sinistra.
B) aortografia: visualizzazione dell'arco aortico, dei tronchi sopraortici e dell'aorta toracica nel suo terzo prossimale, con opacizzazione delle arterie mammarie, periscapolari ed intercostali, che appaiono notevolmente aumentate di calibro.

Se l'angiografia viene eseguita per via venosa si avrà una fase di destrogramma (con visualizzazione delle cavità destre) e poi un levogramma (con visualizzazione delle cavità di sinistra); tra le due fasi si avrà la visualizzazione del circolo polmonare (Fig. 11-24 e 11-25).

Coronarografia

È il metodo contrastografico al quale si ricorre per lo studio della circolazione coronarica, introducendo attraverso l'arteria omerale o la femorale un catetere

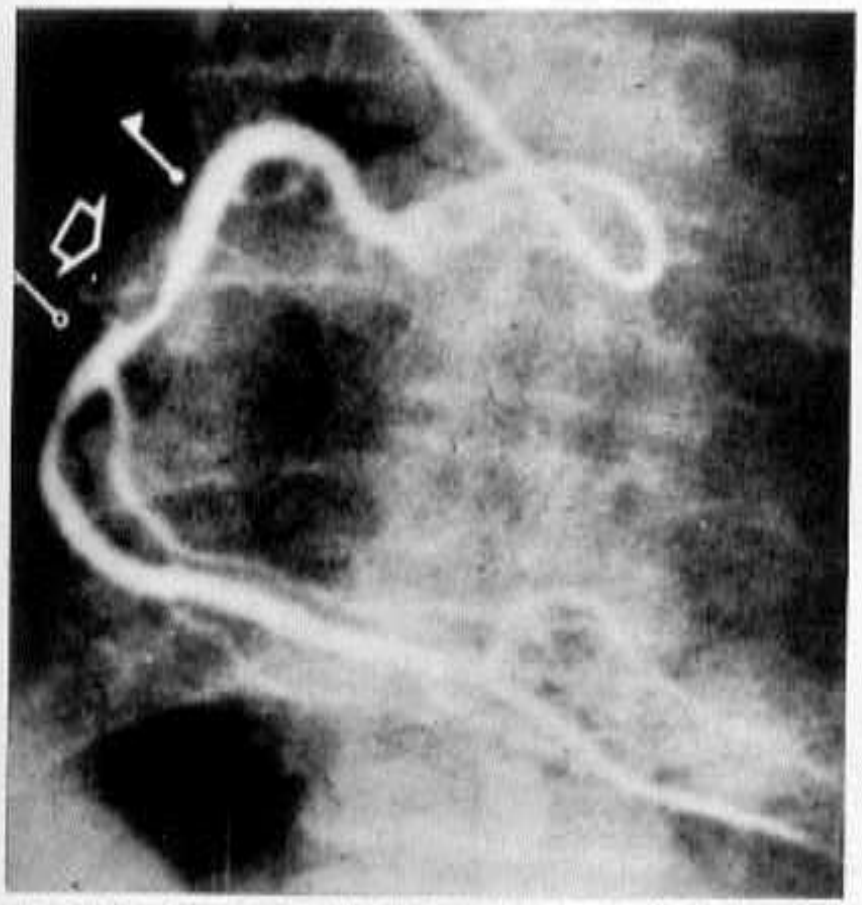

Fig. 11-26. Coronarografia destra: stenosi prossimale da grossa placca aterosclerotica parietale. L'arteria a valle è bene canalizzata e di ampio calibro: il caso è favorevole tecnicamente per by-pass o disostruzione.

Fig. 11-28. Coronarografia sinistra: stenosi molto serrata del tratto discendente anteriore o interventricolare anteriore.

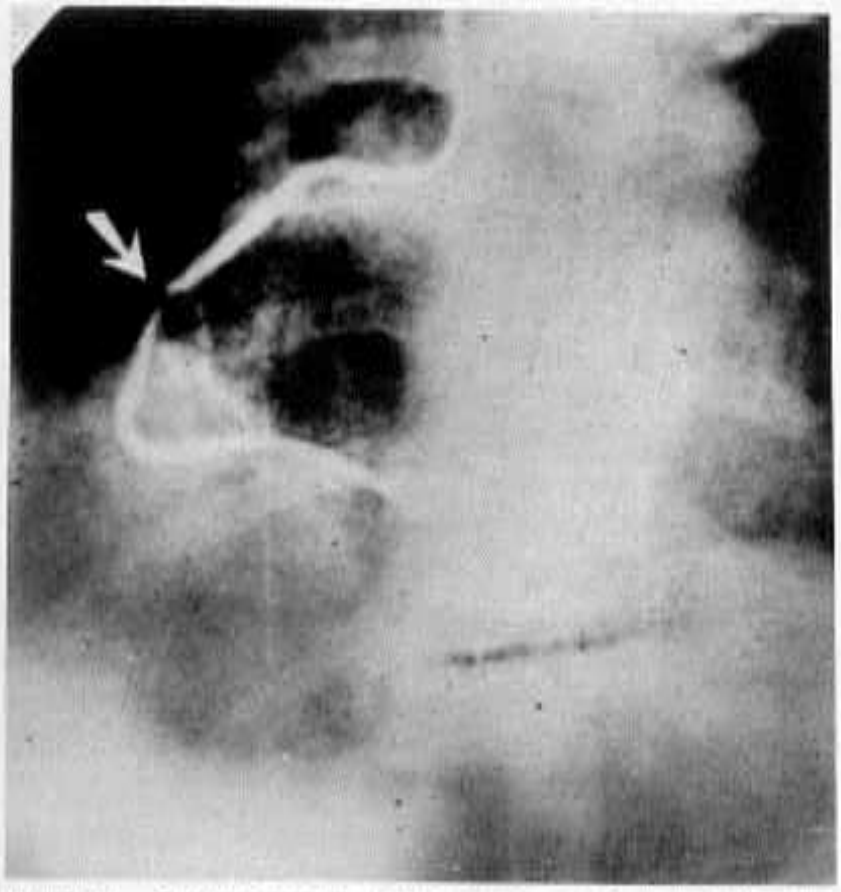

Fig. 11-27. Coronarografia destra: stenosi molto grave della arteria nel primo tratto.

in coronaria (*coronarografia selettiva*) ed iniettando attraverso il catetere il mezzo di contrasto.

L'indicazione a questo esame è dettata da necessità diagnostiche (in presenza di crisi dolorose toraciche non tipiche dell'angor) e per decidere circa l'eventuale intervento di rivascolarizzazione miocardica (Fig. 11-26; 11-27; 11-28 e 11-29).

ELETTROCARDIOGRAFIA

Che cosa è l'elettrocardiografia

Costituisce la registrazione grafica di superficie delle variazioni del campo elettrico derivante dagli scambi ionici che presiedono alla contrazione del muscolo cardiaco.

L'elettrocardiografia studia l'attività elettrica del cuore, che è sede, come è noto, di fenomeni elettrici in ogni istante della sua attività. Questa metodica indaga il fenomeno fisico attraverso la rilevazione e la registrazione delle tensioni elettriche che si generano, dando ad esse un significato clinico.

Come si registra un ECG

L'apparecchiatura di registrazione (elettrocardiografo) è costituita essenzialmente da un programmatore per le derivazioni elettrocardiografiche convenzionali, da un amplificatore e da un sistema elettromeccanico scrivente, che permette di registrare graficamente i segnali generali dal fenomeno bioelettrico (Fig. 11-30).

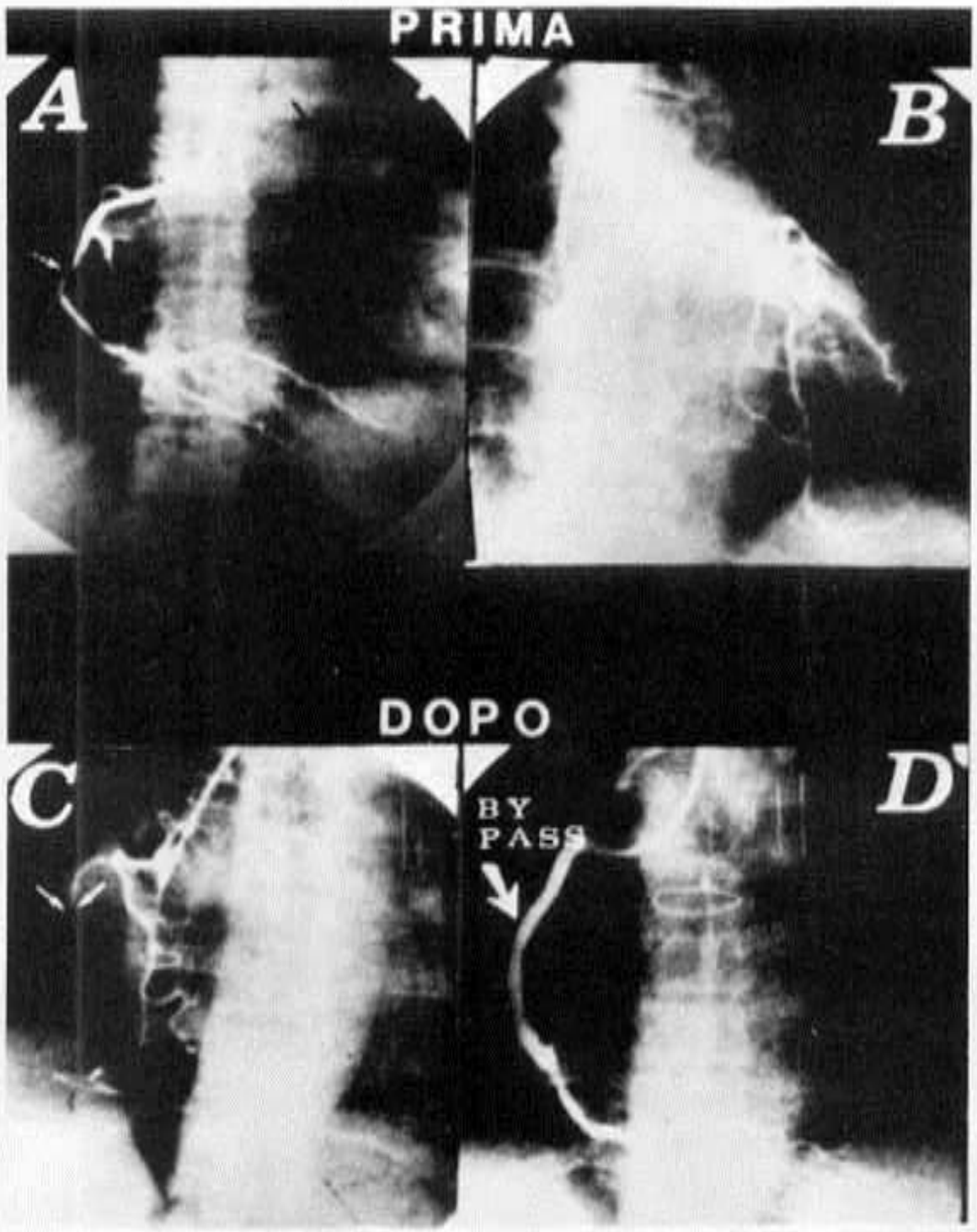

Fig. 11-29 A, B, C, D. Coronarografia prima e dopo intervento di by-pass aortocoronarico destro:
A) coronarografia destra: evidente stenosi a livello del primo tratto;
B) coronarografia sinistra;
C) coronaria destra dopo intervento a distanza: completamente occlusa per il progredire del processo aterosclerotico;
D) by-pass aortocoronarico destro ben funzionante a distanza di un anno.

I sistemi di scrittura possono essere i più vari, ad esempio quello fotografico, a spruzzo d'inchiostro, ad iscrizione diretta ad inchiostro, ad iscrizione diretta su carta termosensibile.

Valore dell'ECG

L'elettrocardiografia è un metodo diagnostico molto preciso, che tuttavia non sempre fornisce una risposta decisamente chiara e non ha un identico valore nella diagnosi di tutte le cardiopatie.

Non è infrequente, infatti, per il cardiologo, anche se di non fresca esperienza, imbattersi in tracciati elettrocardiografici cui non sa quale preciso valore diagnostico attribuire. Spesso un elettrocardiogramma è "al limite della norma" oppure è "anormale, ma non specifico".

In effetti, l'esame ecografico costituisce un valido ausilio tecnico, da non sopravvalutare però se considerato al di fuori del contesto clinico, tenendo presente come esso non fornisca dati sullo stato funzionale del cuore, sullo stato di compenso o scompenso. L'ECG, inoltre, non dà alcuna indicazione diretta sulla integrità del sistema coronarico, ma soltanto sullo stato del miocardio che esso irrora e soprattutto non prospetta alcun dato sull'eziologia di una cardiopatia, né fornisce di regola dati ai fini della formulazione del giudizio prognostico.

Nel campo delle aritmie e dei blocchi spesso è un esame che fornisce lumi inconfutabili; non di altrettanto valido ausilio lo si può considerare in campo di miocardiopatie.

Un ampliamento ai limiti dell'ECG può derivare

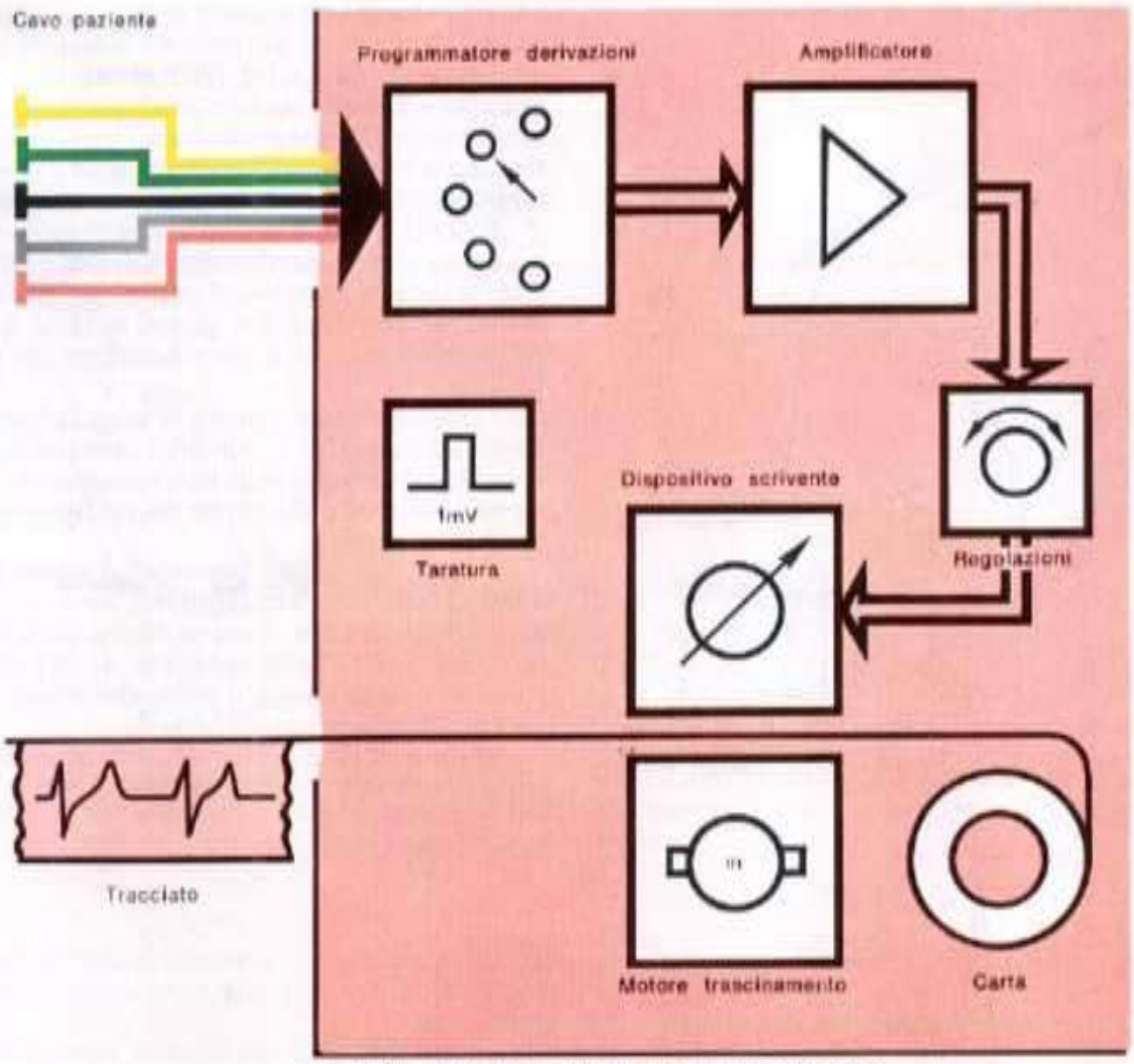

Fig. 11-30. Schema a blocchi di elettrocardiografo.

soltanto dall'integrazione tra i rilievi forniti da questo e dall'attenta osservazione clinica.

Basi elettrofisiologiche dell'ECG normale

La concentrazione intracellulare del K è maggiore di circa 30 volte della concentrazione extracellulare, mentre la concentrazione intracellulare del Na è di circa 30 volte inferiore.

Data questa differenza e dato che la membrana a riposo è più impermeabile al K che al Na, la membrana delle fibre a riposo è polarizzata, cioè a riposo esiste una differenza di potenziale ai due lati della membrana della cellula cardiaca (potenziale transmembraneo). L'interno della cellula a riposo è elettronegativo nei confronti dell'esterno e la differenza di potenziale elettrico fra interno ed esterno si chiama *potenziale di riposo* e misura in genere —90 mV. Sotto l'effetto della eccitazione, il potenziale elettrico si modifica bruscamente (verificandosi un rapido ingresso di cariche positive Na, che inverte il potenziale transmembraneo) e si porta da —90 a +20 mV, dando inizio ad un profilo caratteristico (Fig. 11-31), che nell'insieme forma il "*potenziale d'azione*".

Si possono riconoscere varie fasi: fase 0 = depolarizzazione (perdita o diminuzione del potenziale di riposo); fase 1 = ripolarizzazione (prima fase); fase 2 = ripolarizzazione (fase lenta o "plateau"); fase 3 = ripolarizzazione (fase rapida); fase 4 = potenziale diastolico o di riposo.

Il processo di ritorno alla polarizzazione di base, e cioè alla polarizzazione diastolica o di riposo, si chiama *ripolarizzazione*. L'ECG clinico costituisce l'integrazione di un numero molto grande di potenziali di azione prodotti da altrettante cellule cardiache. I rapporti fra ECG di superficie e potenziale di azione sono i seguenti; fase 0 = onda R, fase 1 = punto J, fase 2 = tratto ST, fase 3 = onda T (Fig. 11-32).

La descrizione del potenziale d'azione fatta fino ad ora si riferisce alle fibre comuni del miocardio che compiono lavoro contrattile e nelle quali la corrente di depolarizzazione si origina solo quando arriva l'onda del potenziale d'azione che si diffonde.

Esistono altre fibre nelle quali la corrente di depolarizzazione si origina spontaneamente (fibre dei centri di automatismo e di conduzione) e nelle quali si stabilisce una regolare attività ritmica, il cui potenziale d'azione si diffonde alle fibre contrattili, funzionando da pacemaker e generando la contrazione coordinata del miocardio. Le altre fibre che possiedono la stessa proprietà automatica funzioneranno come pacemaker allo stato latente.

Il processo di eccitazione del cuore normale origina dal nodo del seno, si diffonde sulla parete degli atri (ad una velocità di 900 mm/sec circa) e raggiunge il nodo A-V, dal quale passa al fascio di His, quindi alle sue branche e infine alle ramificazioni terminali (fibre di Purkinje), eccitando nell'ordine il setto, l'apice e la base del cuore (Fig. 11-33).

Nel nodo A-V l'impulso subisce un ritardo (la velocità scende a 200 mm/sec circa). Se si interrompe il fascio di His,

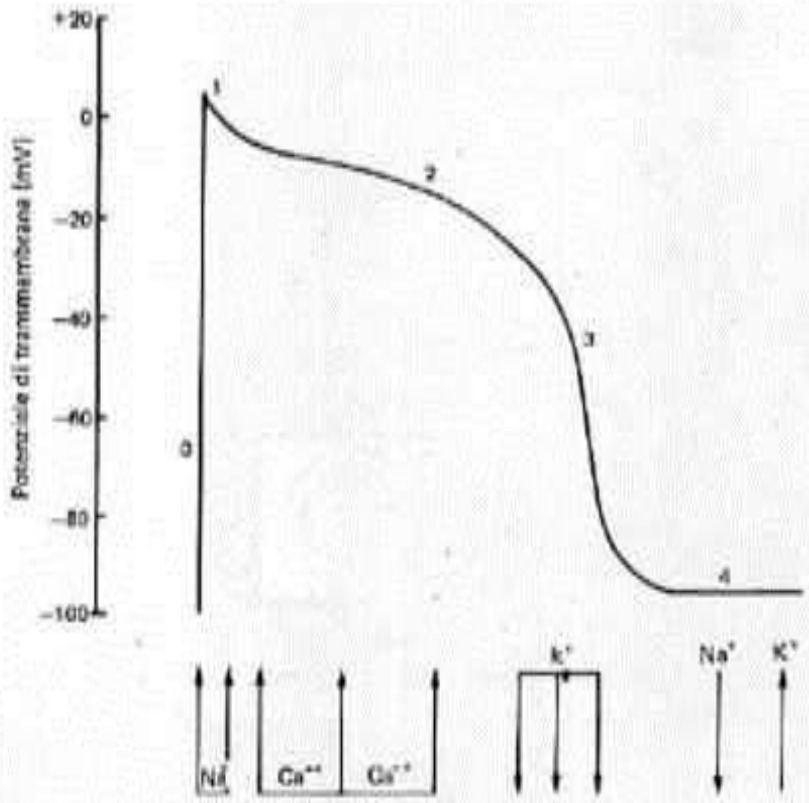

Fig. 11-31. Potenziale d'azione monofasico. Le frecce indicano i movimenti ionici attraverso le membrane (↑ di entrata e ↓ di uscita della cellula).

gli atri e i ventricoli pulsano in modo dissociato, i primi alla frequenza del nodo del seno e i ventricoli a una frequenza più bassa (30/40 al min), per l'entrata in funzione di un pacemaker a valle del punto d'interruzione. Questo pacemaker latente normalmente è inibito dall'impulso che arriva ad una frequenza maggiore dal nodo del seno e libera il proprio automatismo quando tale impulso viene a mancare.

Il fascio di His si divide in due branche destra e sinistra. La destra corre lungo la superficie settale del ventricolo destro; la sinistra attraversa il setto e, arrivata alla superficie sinistra, si ramifica in due gruppi di fibre: le anteriori che si diffondono in alto e le fibre posteriori che si diffondono in basso.

La branca sinistra attiva la maggior parte del setto, poi l'impulso raggiunge le superfici cavitarie degli apici, quindi le superfici cavitarie delle basi ventricolari; contemporaneamente si diffonde alla parete dei ventricoli e raggiunge la superficie epicardica.

La registrazione dei potenziali d'azione transmembranei a livello delle fibre contrattili dell'atrio e del ventricolo ed a livello delle fibre specifiche in diverse parti del cuore presenta caratteristiche particolari (Fig. 11-34); ognuno di questi elementi contribuisce a determinare il tracciato ECG, registrato sulla superficie corporea.

Einthoven pose le basi elettrofisiologiche dell'ECG ipotizzando, in base a quanto esposto, che:

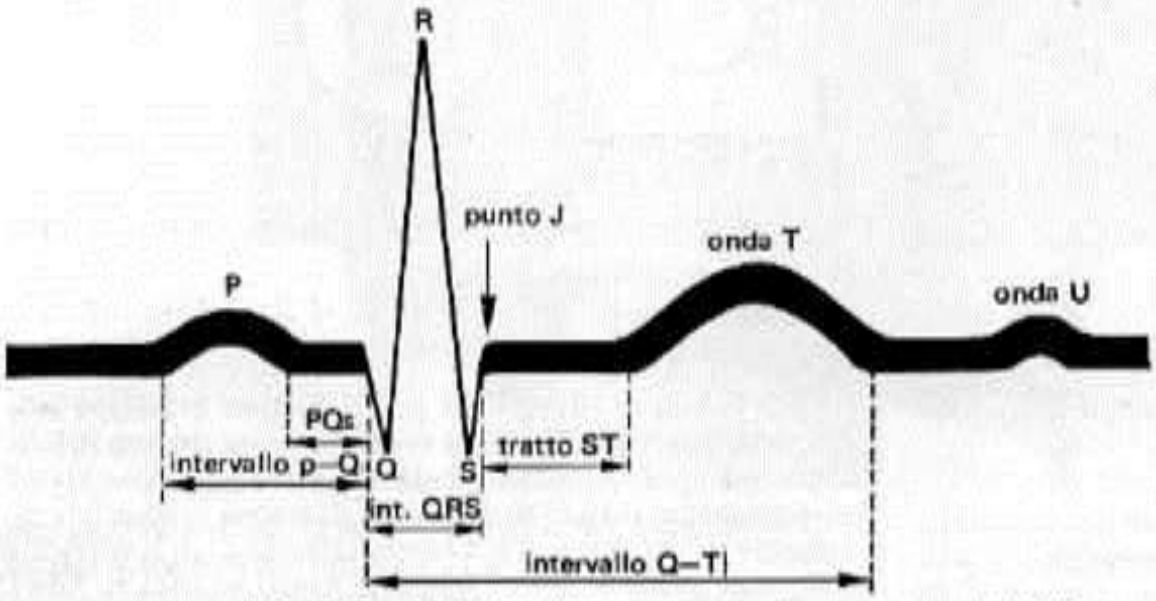

Fig. 11-32. Elettrocardiogramma normale.

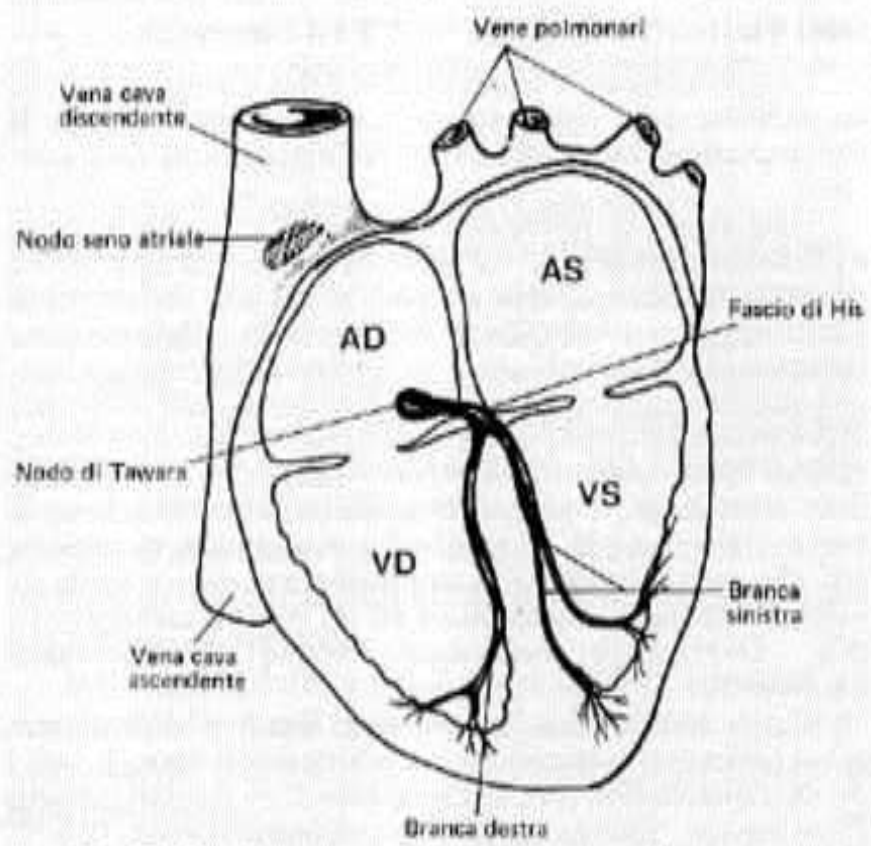

Fig. 11-33. Rappresentazione schematica del cuore.

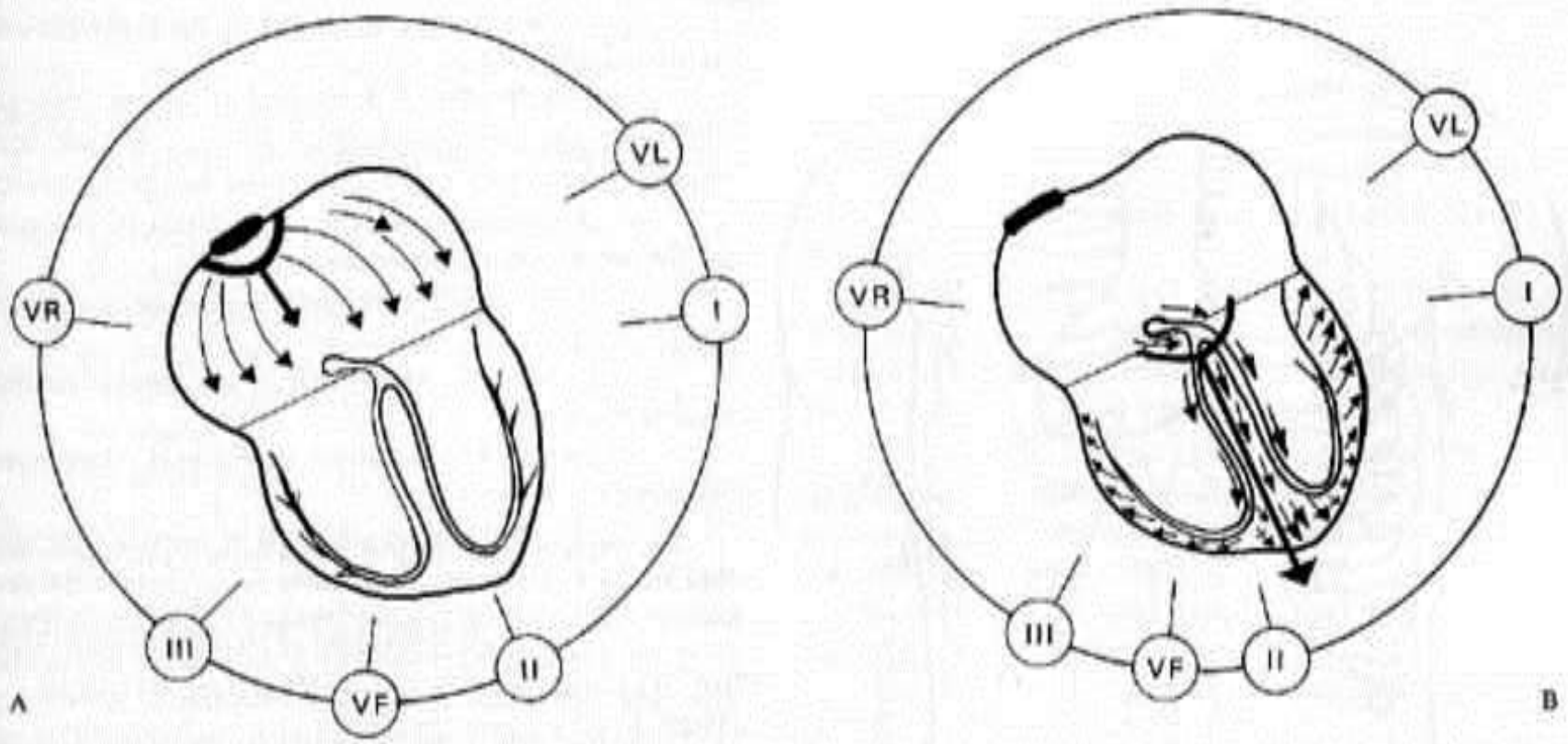

Fig. 11-34. A) Attivazione degli atri: l'impulso elaborato nel nodo del seno, è trasmesso al miocardio atriale (la freccia indica la direzione media); B) attivazione dei ventricoli: l'impulso proveniente dagli atri arriva al nodo A-V e attraverso il fascio di His si trasmette alle branche destra e sinistra, secondo le direzioni indicate dalle frecce.

1) l'attività elettrica del cuore puo essere assimilata ad un dipolo risultante dalla somma di tutte le cariche positive e negative;

2) il cuore si trova al centro di un conduttore omogeneo;

3) il dipolo risultante costituisce il centro di un triangolo equilatero, i cui vertici corrispondono alle radici dei due arti superiori e dell'arto inferiore sinistro ed i cui lati rappresentano gli assi delle derivazioni bipolari periferiche (Fig. 11-35).

In definitiva, possiamo paragonare l'attività elettrica cardiaca ad un vettore che ha la sua origine dal centro del campo elettrico, con una sequenza che partendo dall'atrio destro giunge fino al ventricolo sinistro.

Le derivazioni ecografiche di più comune uso nella pratica clinica sono:

1) le periferiche bipolari di Einthoven (Fig. 11-35);

2) le periferiche unipolari aumentate di Goldberger (Fig. 11-36);

3) unipolari precordiali di Wilson (Fig. 11-37).

Altre derivazioni più sofisticate e di minor uso comune, sono le *bipolari di Condorelli, le derivazioni precordiali secondo Nehb, le derivazioni ortogonali di Frank* (di uso abbastanza comune in Nord America).

La rilevazione dei fenomeni elettrici viene effettuata mediante l'applicazione sulla cute di elettrodi di metallo (lega di rame, zinco, nickel, ecc.), che vengono assicurate agli arti del paziente tramite fasce di

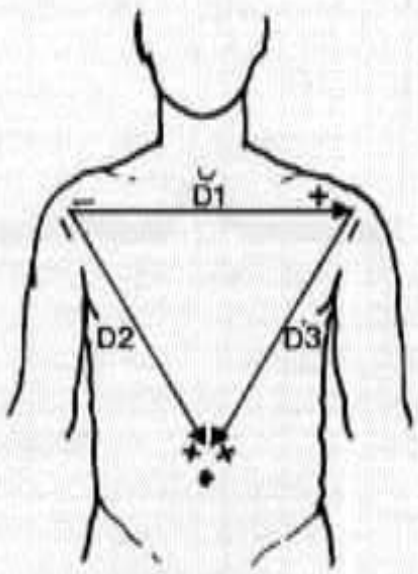

Fig. 11-35. Triangolo equilatero di Einthoven dalle tre derivazioni bipolari periferiche degli arti.

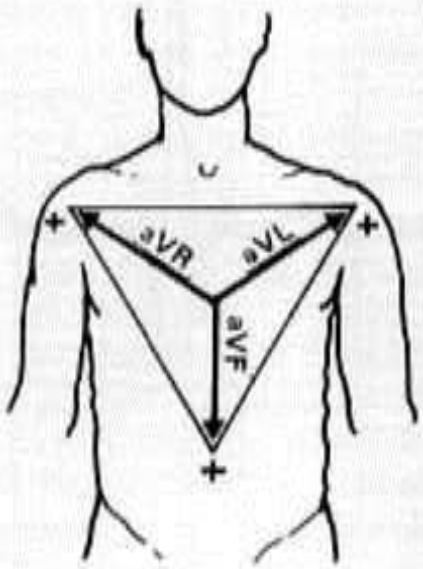

Fig. 11-36. Derivazioni unipolari periferiche degli arti di Goldberger sul piano frontale e loro rapporto con il triangolo di Einthoven.

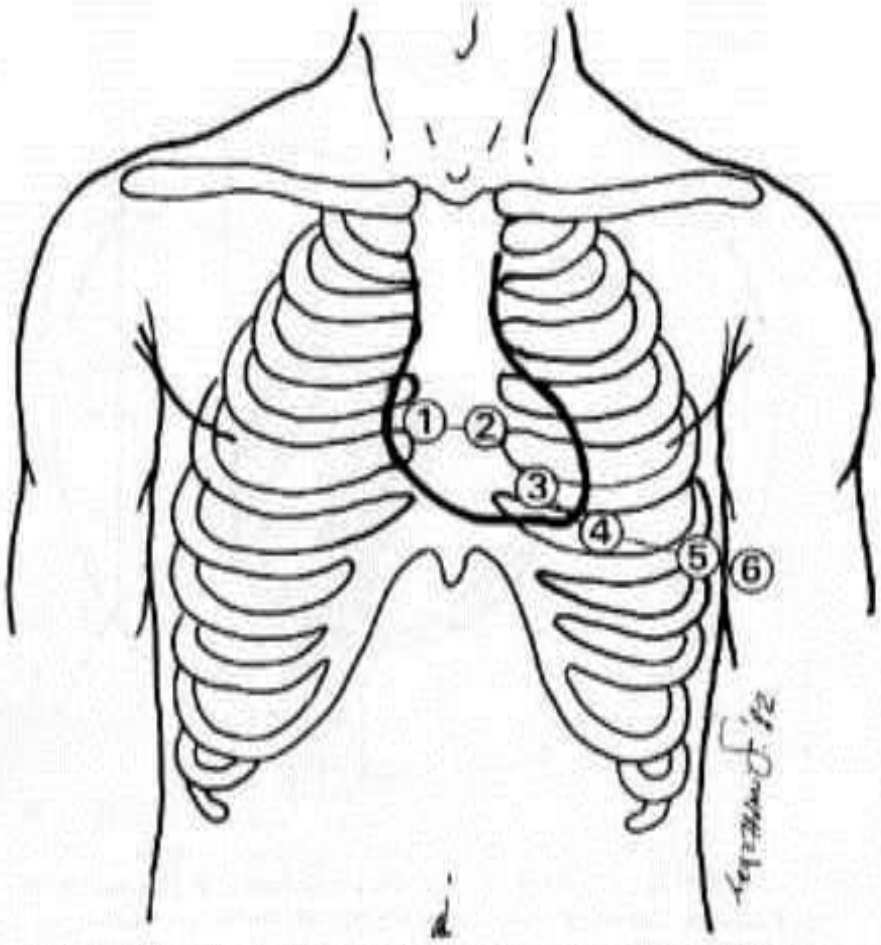

Fig. 11-37. Punti di derivazione delle precordiali di Wilson.

gomma o apposite pinze ed al torace tramite ventose.

Per ottenere un buon risultato tecnico (stabilità della linea isoelettrica, eliminazione di eventuali correnti alternate) è necessario porre tra cute ed elettrodo una soluzione salina o meglio ancora delle paste elettroconduttrici esistenti in commercio.

Elettrocardiogramma normale

— l'onda P corrisponde alla propagazione dello stimolo agli atri;

— l'intervallo P-R misura il tempo impiegato dallo stimolo per attraversare gli atri, il nodo atrioventricolare e le vie di conduzione atrioventricolari;

— il complesso QRS corrisponde all'attivazione del miocardio ventricolare;

— il tratto S-T corrisponde alla totale attivazione dei ventricoli;

— l'onda T rappresenta la ripolarizzazione ventricolare;

— l'onda U, peraltro incostante, non riveste importanza pratica.

La durata dell'intervallo P-R si misura dall'inizio dell'onda P all'inizio dell'onda R; la durata del complesso QRS dall'inizio dell'onda Q alla fine dell'onda S; la durata dell'intervallo Q-T dall'inizio dell'onda Q alla fine dell'onda T. Per la misurazione dei voltaggi ci si riferisce alla linea isoelettrica, misurando da questa fino agli apici delle deflessioni; quelle verso l'alto vengono definite positive e quelle verso il basso negative. Sulla carta sono riportate linee orizzontali e verticali, le prime corrispondono a millimetri, decimi di millivolt (0,1 mV); le seconde indicano il tempo, cioè 0,1 sec.

Nella figura 11-38 sono riportati i valori normali dei tempi di un ECG, di un soggetto normale, ingrandito circa due volte.

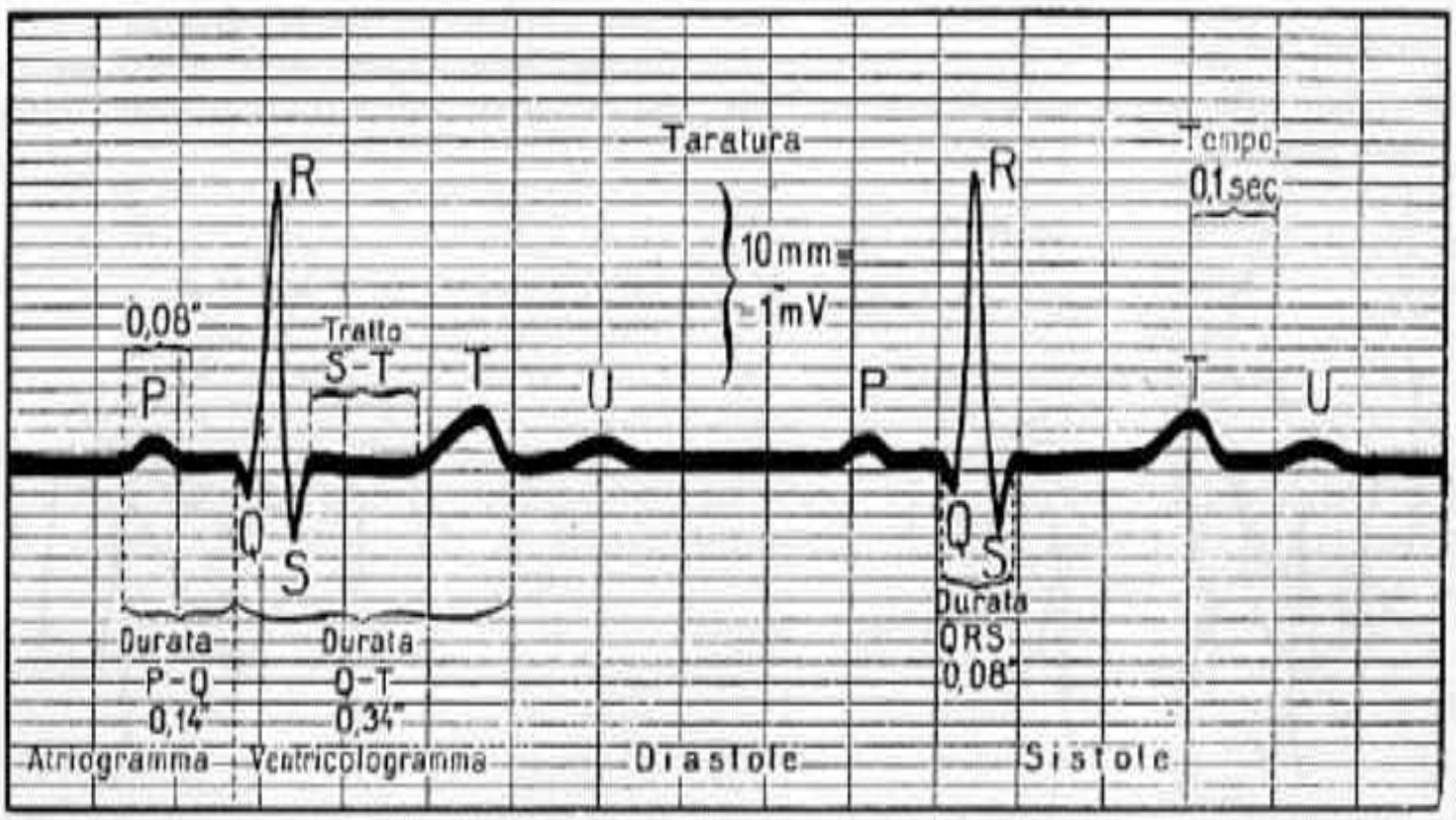

Fig. 11-38. Elettrocardiogramma normale; vedi testo.

Brevi cenni di analisi sistematica dell'ECG

Sinteticamente accenniamo ai vari parametri che occorre analizzare nella lettura dell'ECG, la quale va eseguita metodicamente:

1) determinazione dell'asse elettrico;
2) ritmo;
3) frequenza;
4) onda P;
5) intervallo P-R;
6) durata del QRS;
7) complesso QRS;
8) tratto S-T;
9) onda T;
10) onda U;
11) durata invervallo Q-T;

Determinazione dell'asse elettrico

Poiché le onde dell'elettrocardiogramma (P, QRS e T) rappresentano la risultante degli effetti elettrici sviluppati dall'eccitamento e dal recupero della ripolarizzazione di ogni singola fibrocellula miocardica e dalla progressione del dipolo a partire dal nodo del seno → atri e ventricoli, ne deriva che questi effetti elettrici ed anche la loro somma acquistano le caratteristiche di vettori, vale a dire che hanno una grandezza ed un senso di direzione. La somma di tutti i vettori di azione viene definita *asse elettrico* (AE).

La determinazione dell'asse elettrico (ÂP, AQRS, ÂT) riveste una grande importanza in elettrocardiografia clinica, in quanto le sue deviazioni in grandezza e direzione dalla norma, in rapporto all'età e costituzione del soggetto, rivestono valore diagnostico in numerose affezioni morbose. Deviazioni dell'AE a destra e a sinistra possono essere riscontrate in numerose cardiopatie: ad esempio, la iperdeviazione a dx dell'asse è caratteristica dell'ipertrofia ventricolare dx, riscontrabile nel cuore polmonare cronico, in cardiopatie congenite con impegno ventricolare dx, ecc. La deviazione assiale sin. è, invece, caratteristica delle ipertrofie ventricolari sinistre, esiti di infarti della parete anteriore e laterale, dei blocchi di branca sinistra e degli emiblocchi.

L'andamento dell'attivazione del miocardio può essere seguito studiando l'*ansa vettoriale* (vedi V.C.G.); nell'ECG scalare a 12 derivazioni, poiché si registrano le variazioni dell'ansa proiettate sul piano frontale, può essere ricavato dalle derivazioni bipolari degli arti, costruendo il triangolo di Einthoven.

I vettori principali che si formano durante l'attivazione cardiaca sono:

Ä·P: attivazione degli atri (onda P)

a) atrio destro: il vettore si dirige in avanti, in basso e a destra (prima parte della P);

b) atrio sinistro: il vettore si dirige lateralmente a sinistra ed indietro (seconda parte della P).

La somma dei due vettori degli atri è sempre orientata in avanti e a sinistra, per cui l'onda P non è mai negativa nella derivazione D_1, tranne che nella destrocardia.

Ä·QRS: attivazione dei ventricoli (QRS) per una durata media di 0,08 sec, vanno considerati 6 vettori principali.

a) V. 1°:0,005 sec, attivazione della parte sin. prossimale del setto interventricolare (branca sin.); il vettore si dirige verso destra ed iscrive nell'ecg una piccola onda negativa iniziale (onda Q);

b) V.2°:0,015 sec.; l'impulso attraverso la rete di Purkinje si diffonde a tutto l'endocardio ed al terzo interno del miocardio, da dove più lentamente si estende agli strati esterni;

c) V.3°:0,020 sec, depolarizzazione della parete anteriore di entrambi i ventricoli;

d) V.4°:0,030 sec, attivazione delle pareti laterali di entrambi i ventricoli;

e) V.5°:0,040 sec, attivazione della parete posteriore del ventricolo sinistro e del cono della polmonare;

f) V.6°:0,060 sec, attivazione della porzione alta del ventricolo sinistro (Fig. 11-39).

La somma di questi 6 vettori principali determina l'orientamento generale dell'asse elettrico, che evidentemente potrà essere influenzato sia dalla posizione del cuore nel torace (cuore verticale nei soggetti longilinei, cuore orizzontale nei brachitipi, specie se obesi) ovvero da alterazioni della massa muscolare per ipertrofia delle camere cardiache, zone di necrosi, ecc.

Qualora in determinate zone del miocardio l'attivazione è ritardata (ad esempio, nel ventricolo destro per blocco della branca destra) nell'ECG si registra un vettore tardivo anomalo, orientato da sinistra verso destra che iscrive in V_1 una r' e nelle derivazioni elettriche del ventricolo sin. (D_1, aVL, V_5, V_6) una S profonda (v. blocchi di branca).

La ricostruzione dell'asse elettrico secondo la teoria di Einthoven si può in pratica fare riportando sui lati del triangolo i valori della somma algebrica del QRS delle derivazioni D_1-D_3.

La teoria del triangolo di Einthoven è basata sul principio di Kirkoff. Secondo tale teoria, la somma delle differenze di potenziale registrate in punti differenti di un circuito chiuso è uguale a zero; di conseguenza: $D_1 + D_2 + D_3 = 0$. Poiché, però, la D_2 è registrata con polarità invertita si ha $D_1 + D_3 = D_2$; pertanto, la grandezza dell'asse elettrico sul piano frontale può essere calcolata dalle grandezze di due derivazioni periferiche. Viene in definitiva ammesso (anche se ciò non è in realtà molto esatto) che le tre derivazioni di Einthoven D_1-D_2-D_3 formino un circuito chiuso triangolare, in cui il cuore sia equidistante

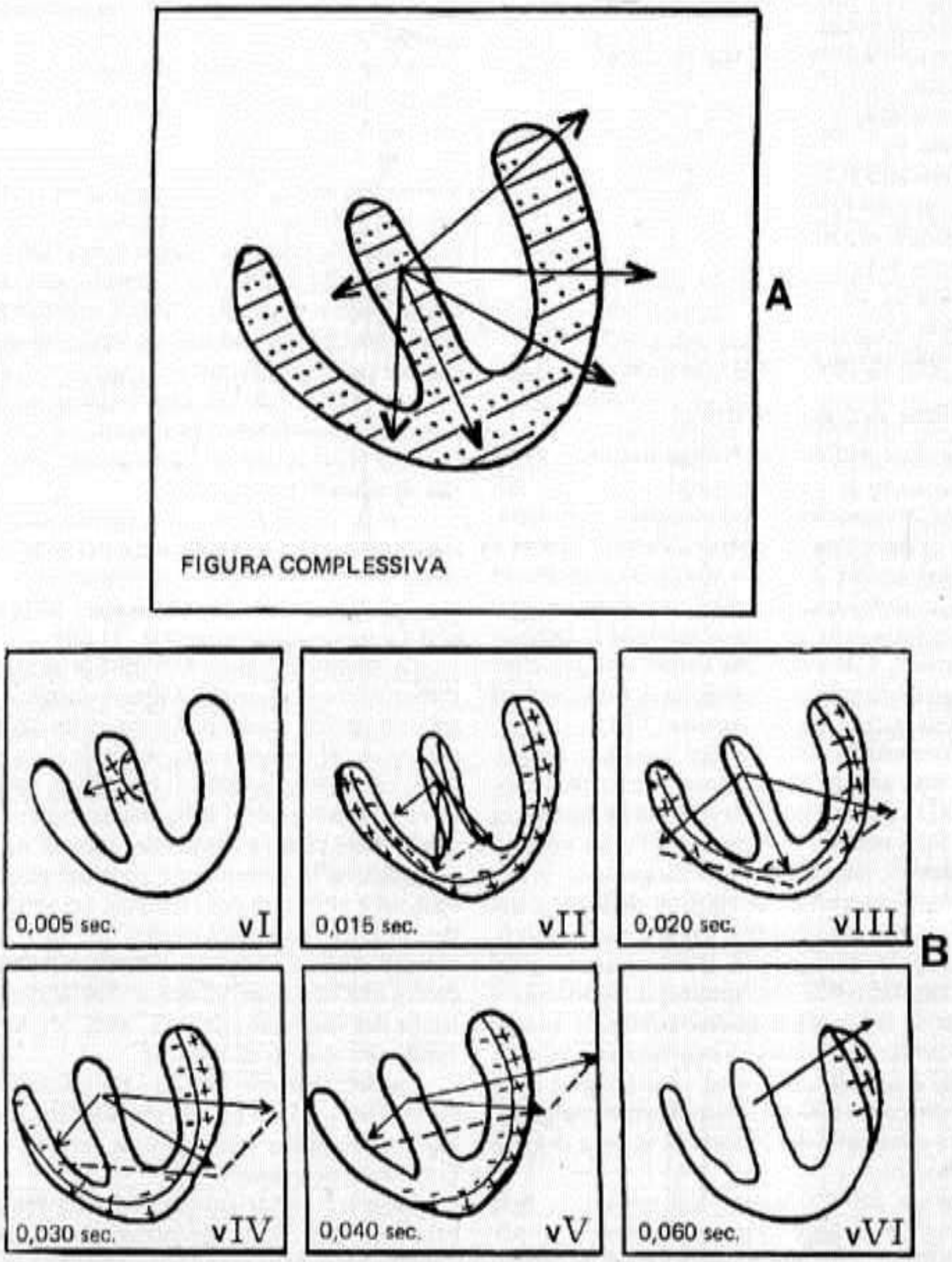

Fig. 11-39. Rappresentazione sul piano frontale dei vettori di attivazione ventricolare:

A) figura complessiva;
B) i vettori separatamente considerati ai vari tempi di propagazione.

dai tre vertici e che il mezzo di conduzione sia omogeneo. L'orientamento dell'AE è indicato dalla retta che partendo dal centro del triangolo incontra l'angolo formato dalle due perpendicolari abbassate dai lati del triangolo stesso (corrispondenti a D_1 e D_3) e precisamente a partire dalla grandezza espressa in mm del ventricologramma (Fig. 11-40 e relativa esemplificazione). Il valore medio dello AE del QRS è intorno a +60°.

Si può anche determinare l'asse elettrico della T, il cui valore è tra 0 e 90°.

L'andamento (di grandezza e di direzione) del QRS, considerato nelle derivazioni unipolari degli arti e nelle precordiali va preso in considerazione per la determinazione della *posizione elettrica del cuore*.

Il cuore può presentare una rotazione su:

— un asse antero-posteriore;

— un asse trasversale;

— un asse anatomico che congiunge la base con l'apice.

La *deviazione dell'asse verso destra*, sul piano frontale, è caratterizzata da onde P e QRS dirette verso destra (spesso fino a + 90°); ecgraficamente vi sono onde R alte nelle derivazioni II, III, aVF, V_3 e V_5.

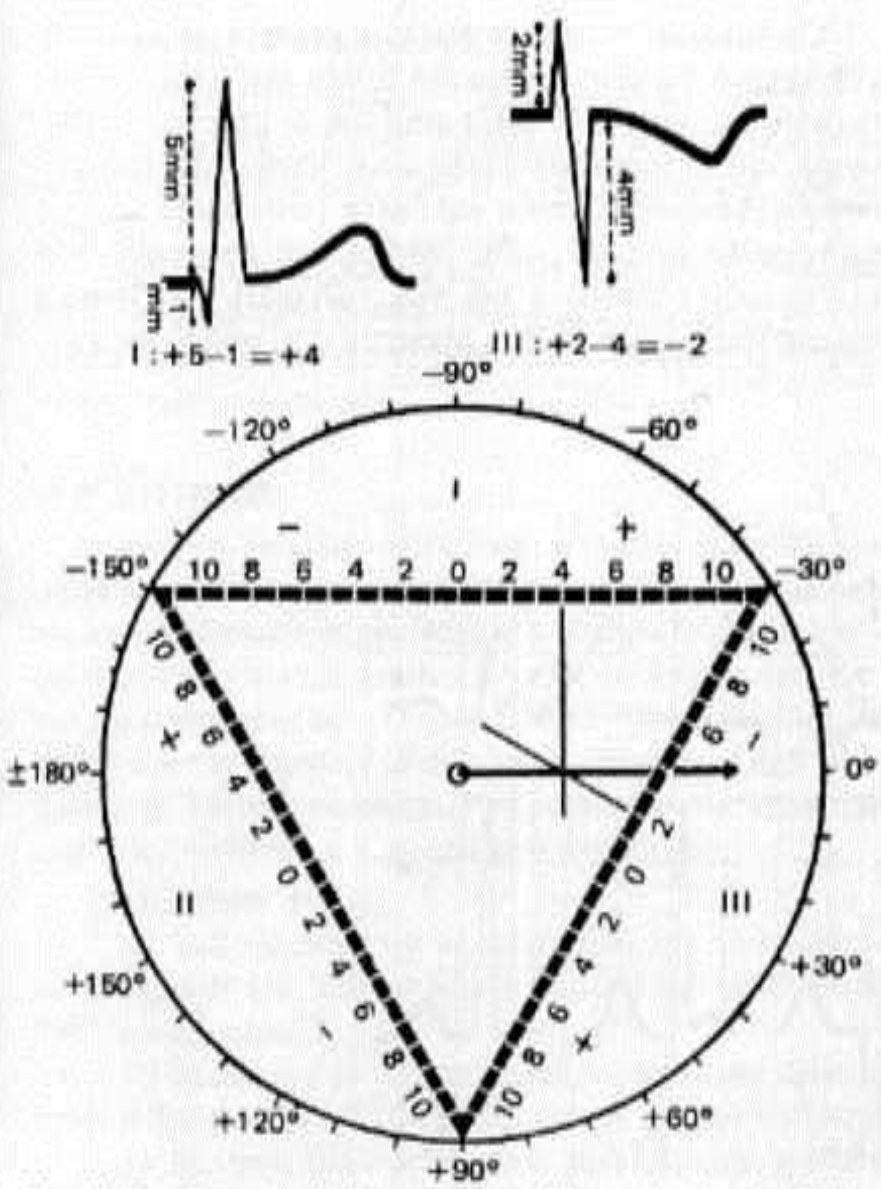

Fig. 11-40. Esempio di ricostruzione dell'asse elettrico del QRS.

La *deviazione dell'asse verso sinistra* è caratterizzata da un'onda QRS che è diretta verso la spalla sinistra. L'asse elettrico medio è spesso oltre —30° sul piano frontale e sul piano orizzontale si avvicina alla posizione —30°; le onde S sono alte nelle derivazioni V_1 e V_2 e le onde R sono alte nelle derivazioni I, aVL, V_5 e V_6.

Ritmo

È sufficiente dare uno sguardo al tracciato per accorgersi se la sequenza dei complessi ventricolari presenta un ritmo regolare od irregolare; in ogni caso basterà misurare gli intervalli R-R per rendersene conto.

Il ritmo è sinusale se tutti i complessi QRS sono preceduti da onde P normali, ad un intervallo normale. Se il ritmo non è sinusale, occorre stabilire se il ritmo si genera a livello del nodo di Keith e Flack (ritmo nodale o giunzionale) oppure al di sotto di questo (ritmo idioventricolare).

Le alterazioni del ritmo (aritmie) verranno esemplificate in un paragrafo successivo.

Frequenza

Il calcolo della frequenza cardiaca sul tracciato può essere effettuato tramite appositi regoli esistenti in commercio o empiricamente e più sbrigativamente, considerando che sulla carta dell'ECG vi sono dei punti di repere temporali ben precisi.

Infatti, considerando la velocità di scorrimento della carta di 25 mm/sec, e sapendo che sulla carta stessa vi sono delle linee verticali più sottili ad intervallo di 1 mm ed altre più spesse ad intervalli di 5 mm, è chiaro che ogni linea verticale più spessa sarà intervallata dalla successiva da un tempo di 0,20 sec ($300 \times 0{,}20$ sec = 60 sec = 1 min).

Quindi basterà dividere per 300 il numero di linee più spesse (5 mm) contenute in un ciclo cardiaco (compreso tra l'apice di una R e della successiva) per ottenere la frequenza cardiaca al minuto (Fig. 11-41).



Fig. 11-41. Vedi testo.

Se la frequenza è irregolare, bisognerà fare una media di almeno 3 cicli per ottenere la frequenza media in un minuto primo.

Riguardo alla frequenza l'ECG può presentare:

a) frequenza normale (compresa tra 60 e 100 battiti al minuto;

b) bradicardia sinusale (frequenza al di sotto di 60 batt/min), che può essere data da:

1) bradicardia costituzionale;
2) bradicardia da ipervagotonia (compressione del seno carotideo, riflesso oculo-cardiaco, aumento della pressione intracranica, riflesso vago-vagale);
3) bradicardia degli sportivi;
4) bradicardia tossica (digitale, ittero);
5) cause varie (beri-beri, mixedema, ipertensione);
6) disfunzione del nodo del seno (sick sinus syndrom), nella quale, per svelare turbe latenti della conduzione A-V spesso associate, risulta utile ricorrere alla registrazione dei potenziali del fascio di His (M. Condorelli).

c) tachicardia sinusale (frequenza superiore a 100 batt./min):

1) da ipersimpaticotonia: da sforzo, emotiva;
2) tossica: atropina, adrenalina, caffeina, teobromina, nicotina, ecc, malattie tossinfettive, ipertiroidismo (in parte anche da ipersimpaticotonia);
3) shock, emorragia;
4) da cause cardiache organiche: miocardite, endocardite, pericardite, ecc.;

Onda P

L'atriogramma (onda P) può presentare delle deviazioni dalla norma allorché vi sia una condizione anatomica e/o emodinamica che comporti un ingrandimento degli atri.

Si parla di *P "mitralica"* quando l'alterazione è a carico dell'atrio sx, di *P "polmonare"* se invece l'ingrandimento è a carico dell'atrio dx.

Sono entrambe condizioni facilmente riconoscibili dall'ECG e di grande valore diagnostico.

P mitralica (dilatazione atriale sinistra)

La dilatazione atriale sinistra si configura nel quadro ecgrafico della "P polmonare"; è di frequente associata alla stenosi mitralica pura, mentre è incostante nella steno-insufficienza e nell'ipertensione. Si presenta allargata con durata superiore a 0,10 sec, bifida (presenta una uncinatura nel suo contesto), sovente piuttosto alta (supera i 0,2 mV in D_2).

L'onda P, in questo suo aspetto tipico, è meglio visibile in D_2, ma essa può essere ugualmente ampia nelle precordiali destre (V_1-V_2), ove spesso è difasica del tipo + — (Fig. 11-42).

P polmonare (dilatazione dell'atrio destro)

La dilatazione atriale destra si osserva quando vi è aumento della pressione o del flusso nell'atrio destro, rispetto a quello dell'atrio sinistro. È un rilievo, pertanto, che si trova associato assai spesso alla ipertensione del piccolo circolo nel cuore polmonare acuto e soprattutto cronico, alle cardiopatie congenite con sovraccarico destro e nei vizi valvolari con lesione tricuspidale. L'onda P si presenta con una durata ge-

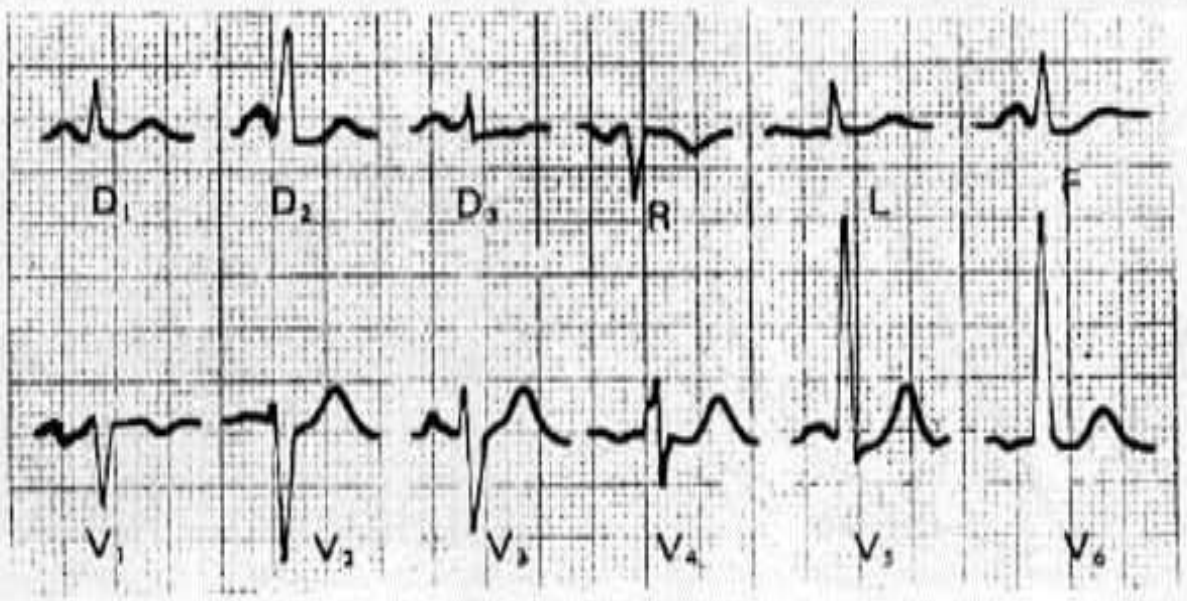

Fig. 11-42. Vedi testo.

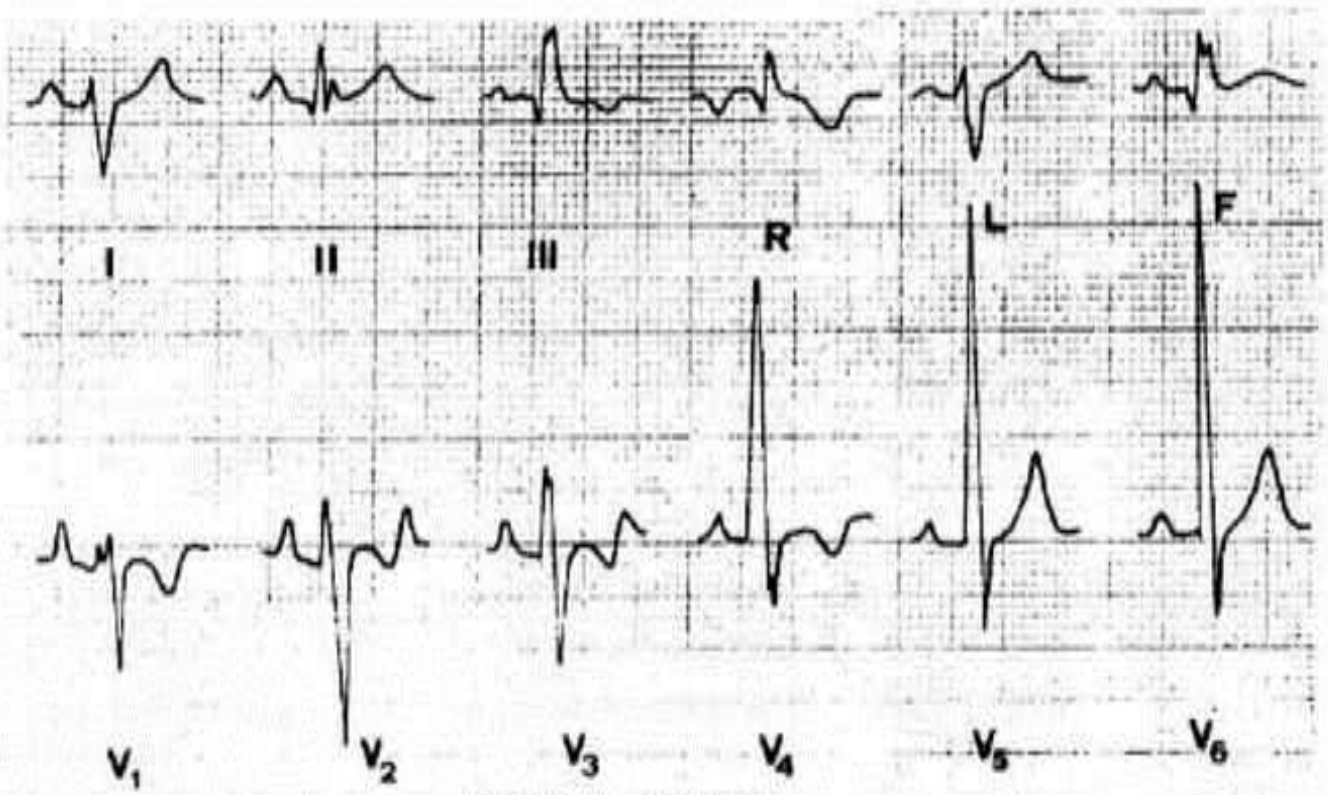

Fig. 11-43. Vedi testo.

neralmente normale, alta (oltre 0,3 mV) ed appuntita in D_2 e D_3 ed aVF (onda P a "tenda da camping"). Nelle derivazioni precordiali, specie a destra, è alta, spesso bifasica del tipo + — (deflessione positiva seguita da una deflessione negativa più profonda), ma anche interamente negativa (Fig. 11-43).

Dilatazione di entrambi gli atri

Quando sono dilatati entrambi gli atri le onde P sono alte oltre a 0,25 mV nella derivazione II e sono ampie (di durata superiore a 0,12); è presente una incisura.

Ciò si verifica quando prevale l'impegno emodinamico conseguente a una vulvopatia mitralica in presenza di un difetto del setto atriale o quando sono presenti lesioni di più apparati valvolari.

Le aritmie

I disturbi del ritmo cardiaco si possono suddividere in *sopraventricolari* e *ventricolari*. A ciò corrisponde una differenza ecgrafica: le aritmie che hanno origine nell'atrio o nel giunto a-v (sopraventricolari) sono caratterizzate da complessi QRS normali, mentre le aritmie ventricolari producono complessi QRS slargati e di forma bizzarra. Per una corretta diagnosi ecgrafica di aritmia è necessario esaminare:

1) *l'attività atriale*:

a) individuare con cura le onde P e particolarmente quelle che possono nascondersi nel complesso QRS e nell'onda T;

b) accertare se in una stessa derivazione tutte le onde P hanno uguale forma oppure se queste variano;

c) in mancanza delle onde P, ricercare le onde di fibrillazione o di flutter;

d) calcolare, infine, il ritmo atriale, misurando l'intervallo P-P.

2) *l'attività ventricolare*:

a) verificare se i complessi ventricolari si succedono con ritmo regolare (misurando l'intervallo R-R);

b) se le variazioni del ritmo si ripetono con regolarità (*alloritmia*);

c) se, invece, il ritmo è del tutto irregolare (*aritmia completa*).

È necessario, inoltre, ricercare le variazioni di forma, di durata e di voltaggio del QRS.

3) *stabilire se esiste relazione tra componente atriale e componente ventricolare*: accertare se questa relazione tra P e QRS è fissa e costante oppure se è variabile o se addirittura non esiste; in quest'ultimo caso si parla di *dissociazione A-V*.

Aritmie sinusali

Bradicardia e tachicardia

1) *Sinusale* (vedi paragrafo precedente).

2) *Manovre di stimolazione vagale*. — Nei soggetti normali la manovra di compressione del seno carotideo o dei bulbi oculari è in genere in grado di rallentare il ritmo sinusale, a causa dell'aumento del tono vagale, di 6-10 battiti in meno rispetto alla frequenza di base. Nei soggetti con ipersensibilità senocarotidea, tale manovra può comportare un notevole rallentamento della frequenza e la inibizione completa, almeno per qualche istante, del nodo seno-atriale (arresto seno-atriale o atrial standstill degli autori anglosassoni (Fig. 11-44).

3) *Aritmia respiratoria*. — È la più comune del-

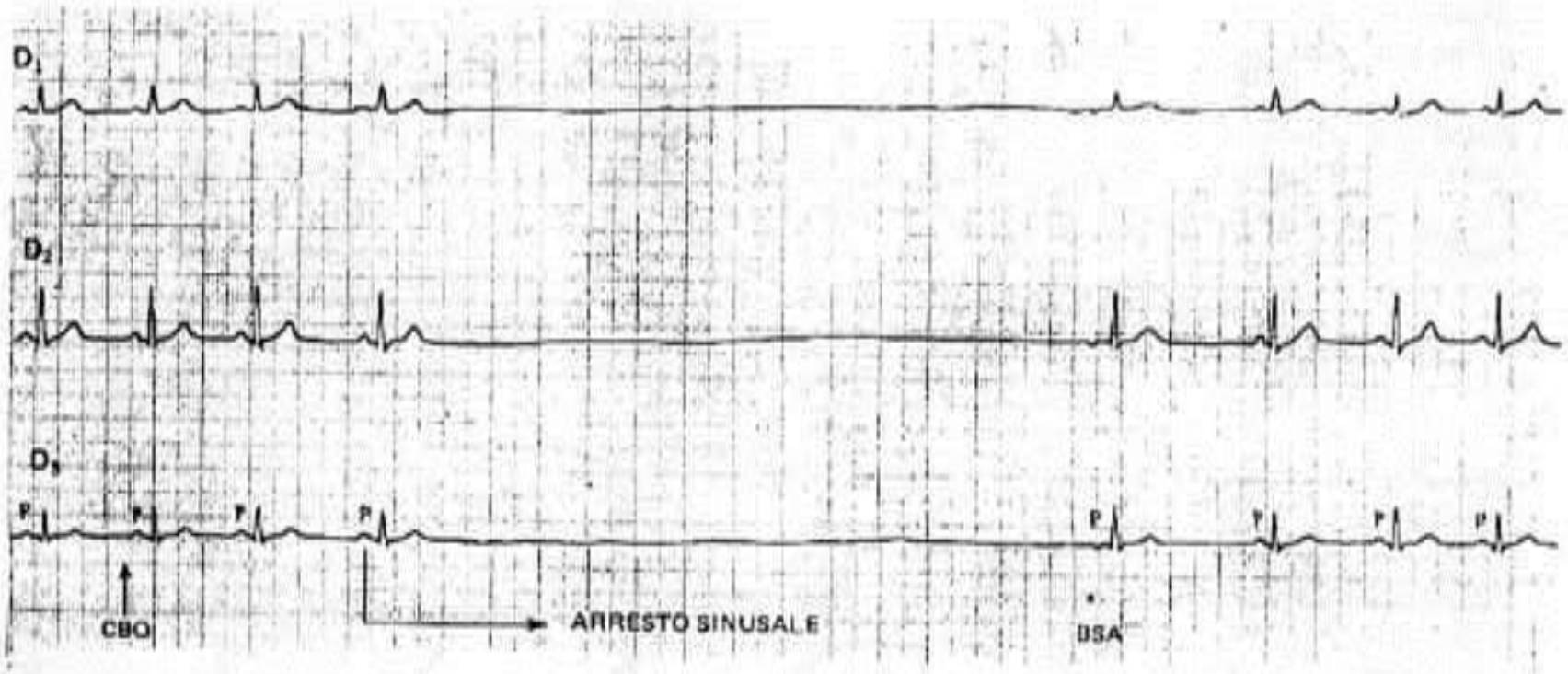

Fig. 11-44. Arresto seno-atriale, provocato dalla compressione dei bulbi oculari, in un soggetto ipersensibile.

CBO: compressione dei bulbi oculari;
BSA: blocco seno-atriale.

le aritmie sinusali ed è causata dalle variazioni del tono vegetativo che, tramite un meccanismo riflesso a partenza dal centro respiratorio e dal seno carotideo, agisce sul nodo del seno e quindi sulla frequenza cardiaca; questa è rallentata in fase espiratoria. L'aritmia respiratoria è fisiologica nei bambini, mentre è da considerare espressione di disregolazione neurovegetativa negli adulti (soggetti nevrotici).

Nei soggetti anziani può essere espressione di sclerosi del seno carotideo.

Nella Fig. 11-45 si osserva come l'intervallo P-R sia sempre costante, mentre l'intervallo R-R variabile in coincidenza delle fasi respiratorie.

4) *Segnapassi migrante (wandering pacemaker).* — È un'aritmia sinusale in cui la forma dell'onda P è variabile ad ogni sistole elettrica ed altrettanto vari sono i rapporti temporali con il complesso ventricolare (P-R), dato che il centro di automatismo può migrare da zone superiori ad inferiori del nodo del seno (wandering intrasinusale), a seconda dell'influenza del tono vagale; a volte può passare dal nodo del seno a quello atrio-ventricolare (Fig. 11-46).

5) *I ritmi giunzionali* (già nodali). — Si parla di ritmo giunzionale quando l'impulso ritmico nasce nella giunzione o giunto A-V (*), anziché nel nodo S-A, come avviene di norma. Ciò si verifica o perché l'automatismo del nodo del seno ha una frequenza inferiore (per modificazioni del tono neurovegetativo, per cause tossico-metaboliche o farmacologiche: digitale, chinidina, atropina) a quella propria del giunto stesso, per cui quest'ultimo prende il comando di segnapassi del cuore.

Questa situazione viene definita *ritmo giunzionale passivo.*

Il *ritmo giunzionale si definisce attivo* allorché il giunto A-V emette stimoli ad una frequenza più elevata di quella propria del nodo S-A e gli subentra "attivamente" nel comando del cuore.

In questo caso si parlerà di *tachicardia giunzionale*, poiché necessariamente il ritmo cardiaco diviene rapido.

La esemplificazione che riportiamo, perché esplicativa delle vie seguite dallo stimolo a seconda della sua origine, si riferisce ad una classificazione che si può attualmente ritenere superata, in quanto prende in considerazione soltanto i ritmi originatisi dal nodo A-V. Le caratteristiche ecografiche che vedremo avanti non sono determinate esclusivamente dalla sede di formazione dello stimolo, ma anche da numerosi fattori legati alle proprietà elettrofisiologiche fondamentali dei tessuti adiacenti al segnapassi e che oggi si sono potute evidenziare più chiaramente.

La distinzione che classicamente si soleva fare in ritmo nodale superiore, medio ed inferiore nasceva dall'idea che il centro di automatismo potesse trovarsi nella parte superiore, media o inferiore del nodo A-V; anche se ciò non trova una sicura verifica anatomica,

(*) Si definisce con tale termine l'area comprendente il nodo a-v, le vie di accesso ad esso ed il tronco comune del fascio di His.

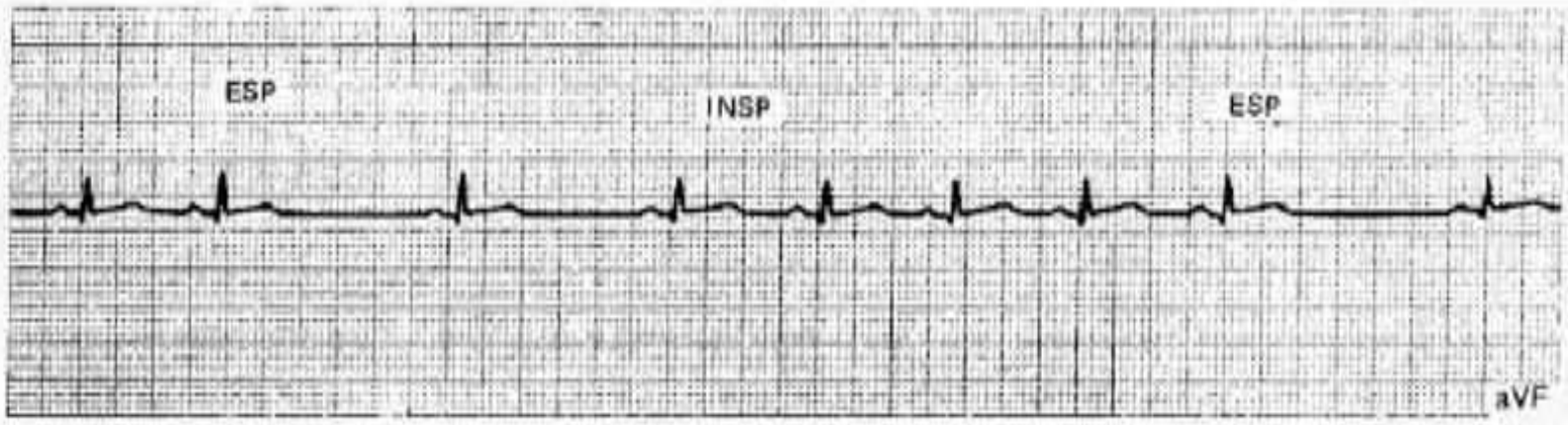

Fig. 11-45. Aritmia respiratoria: variazione della frequenza cardiaca con i cicli respiratori.

è sufficiente a spiegarci le diverse immagini ecografiche che vengono a determinarsi.

Nel *ritmo nodale superiore* le onde P, che precedono i complessi QRS, anche se il tratto P-R è più corto (inferiore a 0,12'') sono negative perché attivano gli atri per via retrograda (dal basso verso l'alto), trovandosi il centro di automatismo al di sotto di questi (parte superiore del nodo A-V) ed i complessi QRS sono normali (Fig. 11-47/A).

Se l'onda P è negativa in D_2 e D_3, ma il tratto P-Q è superiore a 0,12'', si parla di *ritmo del seno coronarico* o più giustamente di *ritmo ectopico atriale* (Fig. 11-48). Si ritiene, infatti, che in questo caso la genesi del ritmo sia a livello del seno coronarico (che trovasi nella parte superiore del nodo A-V) o in ogni caso in un centro ectopico atriale.

Nel *ritmo nodale medio*, invece, lo stimolo ritmico nasce nella parte media del nodo A-V, giunge quasi contemporaneamente agli atri ed ai ventricoli. Ne deriva che all'ECG si osservano complessi ventricolari normali non preceduti da onde P oppure, se queste ultime sono fuse nel contesto dei QRS, i complessi si possono deformare (Fig. 11-46/B).

Infine, nel *ritmo nodale inferiore* lo stimolo, nato nella parte inferiore del nodo A-V, trovandosi più vicino ai ventricoli, ha una strada più breve da compiere per eccitare i ventricoli, che non per eccitare gli atri. Pertanto, all'ECG si troveranno onde P negative che seguono, anziché precedere, i complessi QRS e si inseriscono nel tratto S-T. È frequente in questi casi notare bradicardia, in quanto più in basso è situato il centro di automatismo, più bassa è la frequenza, come già detto (Fig. 11-47/C).

Extrasistoli

Si definisce extrasistole una prematura sistole cardiaca originata da uno stimolo che nasce da un centro ectopico, *atriale, giunzionale o ventricolare*, da cui prende il nome. Esse possono essere *isolate* (sporadiche), *raggruppate o interpolate* (quando si inseriscono tra due sistoli normalmente distanziate) (Fig. 11-49), *bigemine, trigemine, quadrigemine* (a seconda che l'extrasistole appaia ad ogni sistole normale oppure ad ogni due o tre; Fig. 11-50).

Si parla di ''*alloritmia*'' nel caso in cui si manifestino extrasistoli con regolarità ritmata.

A volte le extrasistoli si presentano ''*a salve*'': il ritmo sinusale viene interrotto da una serie di extrasistoli (due, tre, quattro; Fig. 11-51).

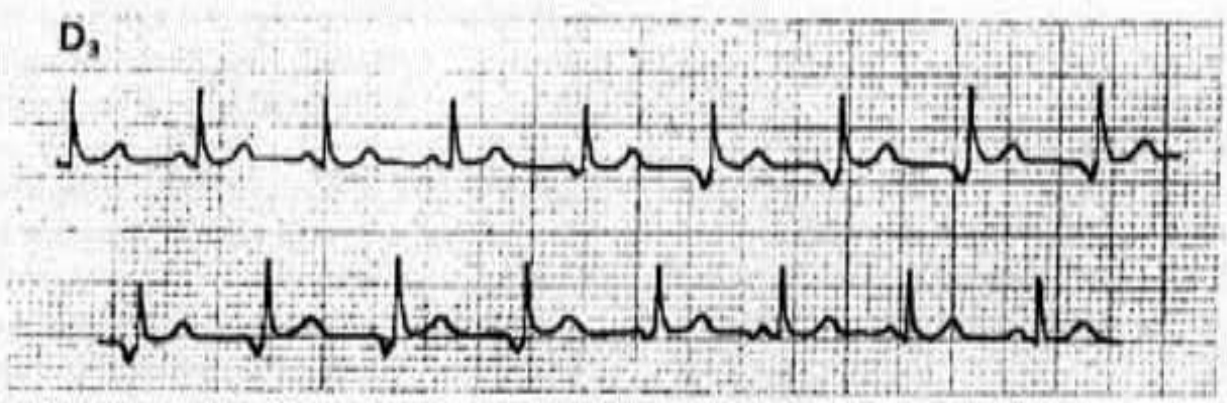

Fig. 11-46. Wandering pace-maker. Si notano le variazioni di morfologia delle onde P, che cambiano in altezza e direzione e le variazioni dell'intervallo P-R. Le onde P sono presenti per ogni complesso QRS.

Fig. 11-47. A) Si noti il passaggio dal ritmo sinusale al ritmo nodale superiore: nella parte destra del tracciato il ritmo nodale è caratterizzato da onde P negative e da un intervallo P-R corto;
B) Passaggio dal ritmo sinusale al ritmo nodale medio: a sinistra due rivoluzioni normali, successivamente compare ritmo nodale medio (l'onda P è nascosta nel complesso QRS);
C) Passaggio dal ritmo sinusale al ritmo nodale inferiore; a sinistra una rivoluzione di origine sinusale, successivamente compare ritmo nodale inferiore (l'onda P segue il complesso QRS).

Infine, le extrasistoli possono essere *monomorfe*, se nascono cioè tutte da uno stesso focolaio o *polimorfe* (o policentriche; Fig. 11-52).

Si parla di *extrasistolia sopraventricolare* quando l'extrastimolo nasce nella parete degli atri (*extrasistolia atriale*) o comunque al di sopra della biforcazione del fascio di His, in quella zona che si è definita giunto A-V (*extrasistoli giunzionali*).

a) Le *extrasistoli atriali* sono caratterizzate da:

— presenza di onda P prematura, anticipata, la cui morfologia può variare (P uncinata, difasica ecc.) tanto maggiormente quanto più basso è il punto di origine;

— *intervallo P-Q* normale o ritardato;

— *complesso QRS* generalmente normale, eccetto nei casi in cui non risulti deformato per *conduzione aberrante*; cioè quando l'extrasistole atriale è molto anticipata e quindi lo stimolo extrasistolico incontra vie di conduzione non ancora uscite dal periodo di refrattarietà relativa (*extrasistoli atriali a conduzione aberrante*; Fig. 11-52 bis).

— *pausa compensatoria incompleta.*

b) Le *extrasistoli giunzionali* sono caratterizzate da:

— *onda P* negativa in D_2, D_3, aVF, la quale precede il QRS, con un intervallo P-Q inferiore a 0,12'', oppure da onda P nascosta che segue il QRS o da P negativa che segue il QRS ed inscritta nel segmento S-T (valgono, insomma, le regole esposte per i ritmi giunzionali trattati in precedenza);

— *complesso QRS* normale, anche in questo caso se non è presente conduzione aberrante;

— *pause compensatorie* generalmente incomplete.

Si parla di *extrasistoli ventricolari* quando l'extrastimolo si origina nel miocardio ventricolare. Esse provocano la contrazione asincrona dei due ventricoli, essendo il ventricolo da cui parte lo stimolo attivato

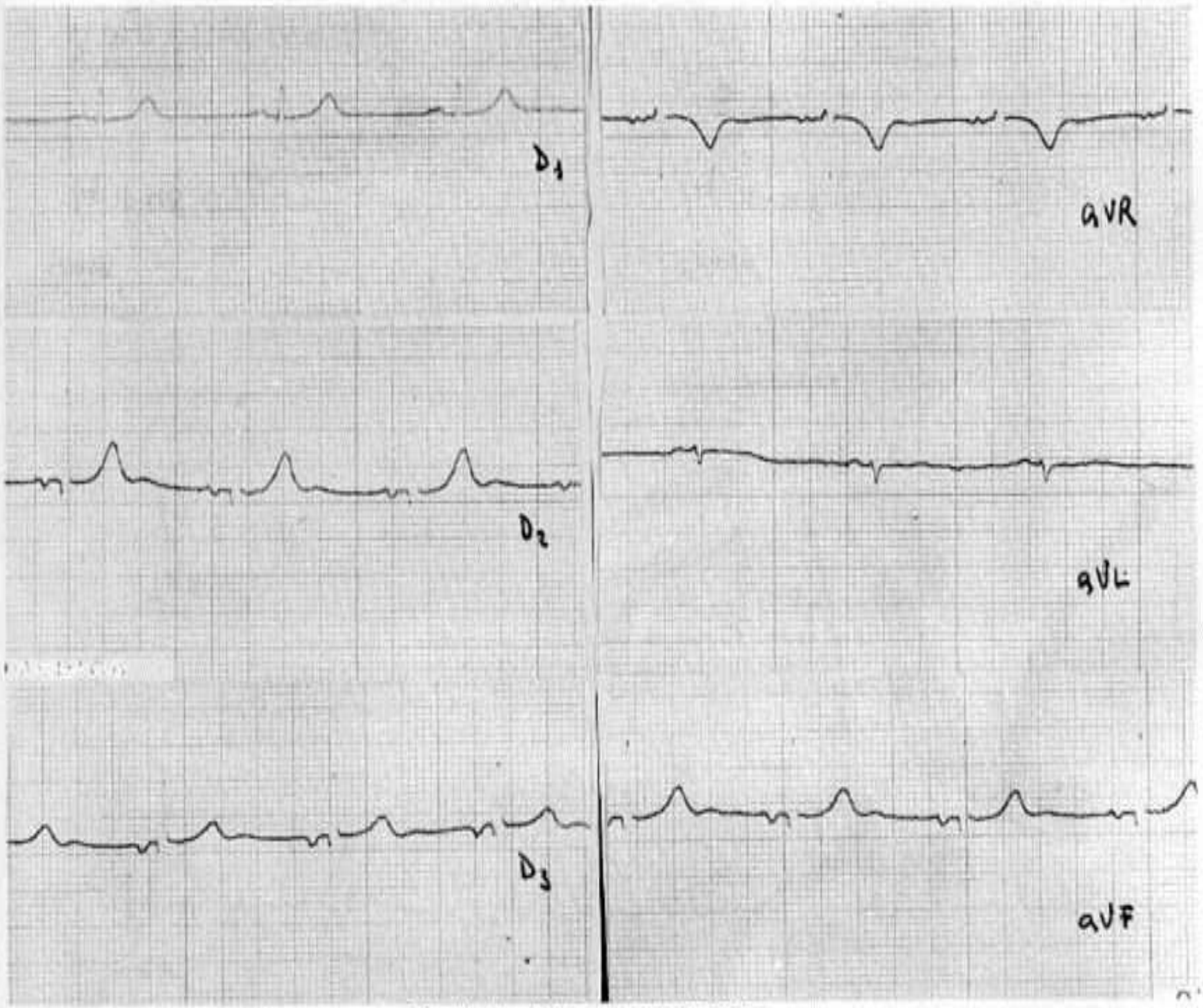

Fig. 11-48. Ritmo del seno coronarico.

per primo. Le extrasistoli ventricolari sono caratterizzate da:

— *complessi ventricolari QRS slargati*, uncinati, di durata superiore a 0,12'', assumenti la morfologia dei complessi presenti nei blocchj di branca;

— le *onde P* sono incluse nel QRS o ad esso seguenti;

— la *pausa di compenso* è completa (l'intervallo, cioè, che separa i due QRS normali entro cui viene a trovarsi l'e.v. è doppio di un intervallo normale; Fig. 11-53).

Parasistolia

È una particolare forma di aritmia nella quale sono presenti due ritmi a frequenza diversa, i cui centri di origine (solitamente uno trovasi nel nodo s.a. e l'altro nel nodo a-v o nei ventricoli) non si influenzano tra di loro.

Nel tracciato ecgrafico la presenza, più o meno frequente, di extrasistoli giunzionali o ventricolari di morfologia sempre identica ed a copula differente, inducono il sospetto di parasistolia. Si intende per "*copula*" l'intervallo che precede l'extrasistole, cioè lo spazio compreso tra il QRS normale che precede l'extrasistole e questa ultima.

Si ha la certezza quando calcolando la distanza si dimostra che gli intervalli tra le extrasistoli monomorfe sono multipli tra di loro. A volte è possibile di-

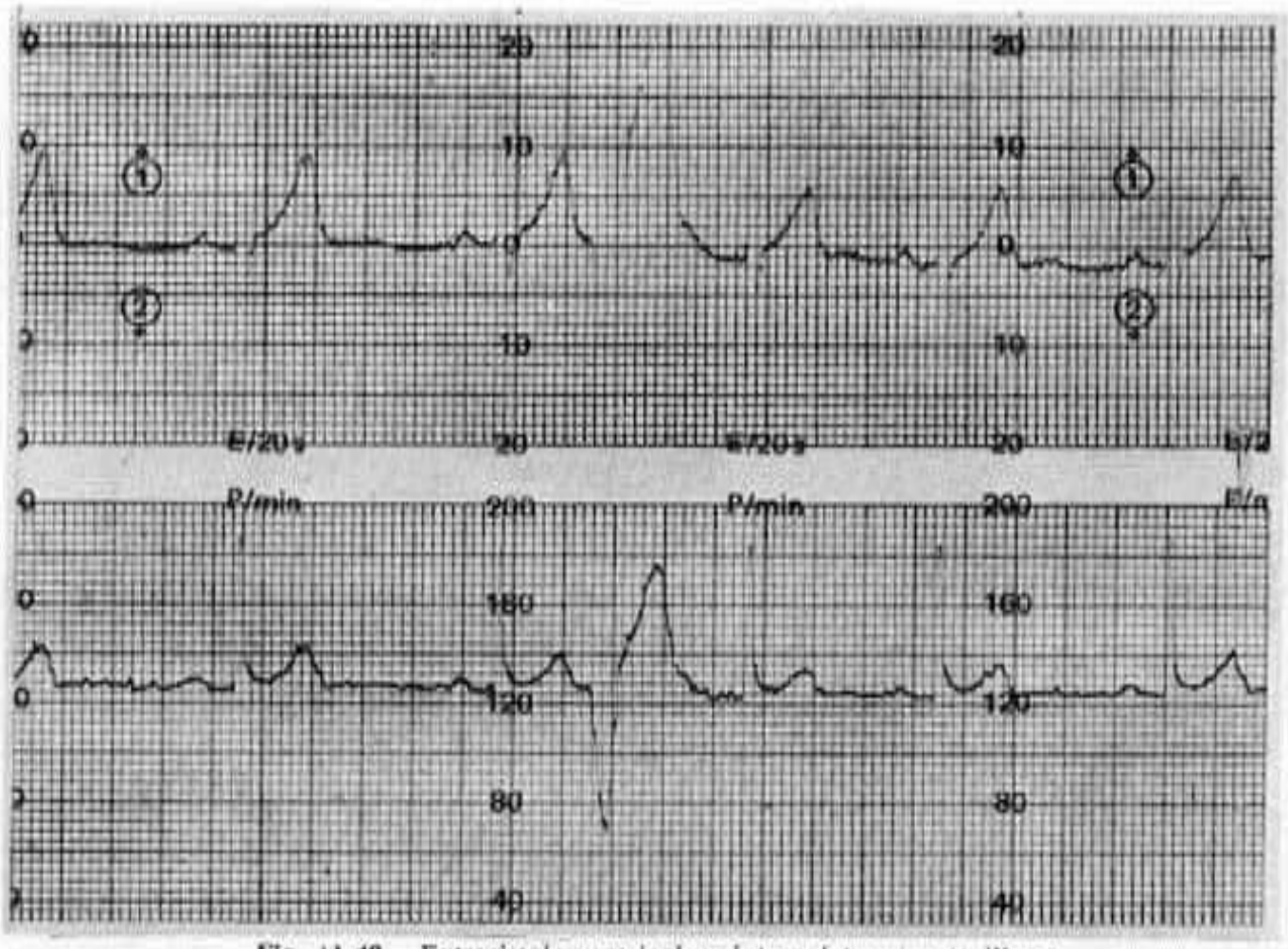

Fig. 11-49. Extrasistole ventricolare interpolata; si nota l'insorgenza dello stimolo extrasistolico equamente distanziato dai complessi ventricoli che seguono e precedono.

Fig. 11-50. Trigeminismo extrasistolico: battito prematuro ventricolare ogni due battiti sinusali.

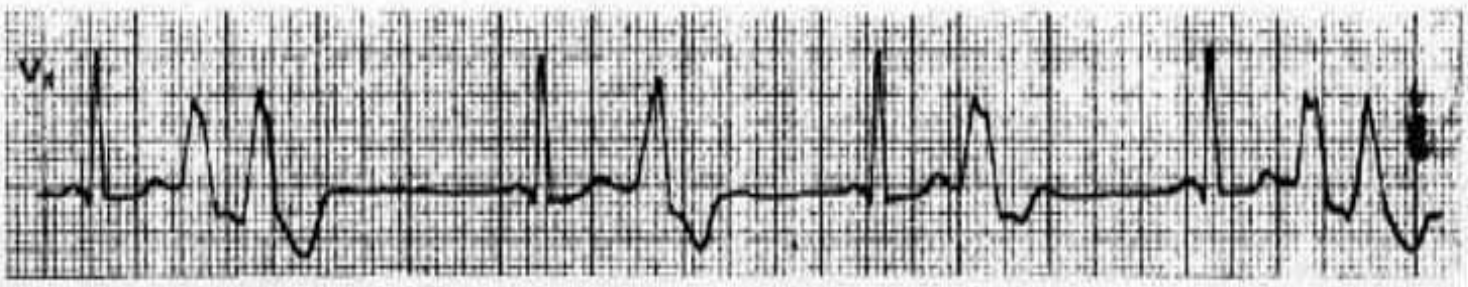

Fig. 11-51. Extrasistoli ventricolari a salve.

mostrare la coesistenza di tre centri, che non si influenzano reciprocamente (sinusale, giunzionale, ventricolare).

Sistoli da scappamento o evasione

Si parla di scappamento o evasione quando, in corso di ritmo sinusale, si verifica una pausa più lunga di un periodo sinusale (per arresto del nodo del seno o per blocco seno-atriale) e subentra una sistole di origine nodale, che prende il posto di quella che normalmente avrebbe dovuto verificarsi (vengono anche denominate *sistoli* di supplenza o di rincalzo).

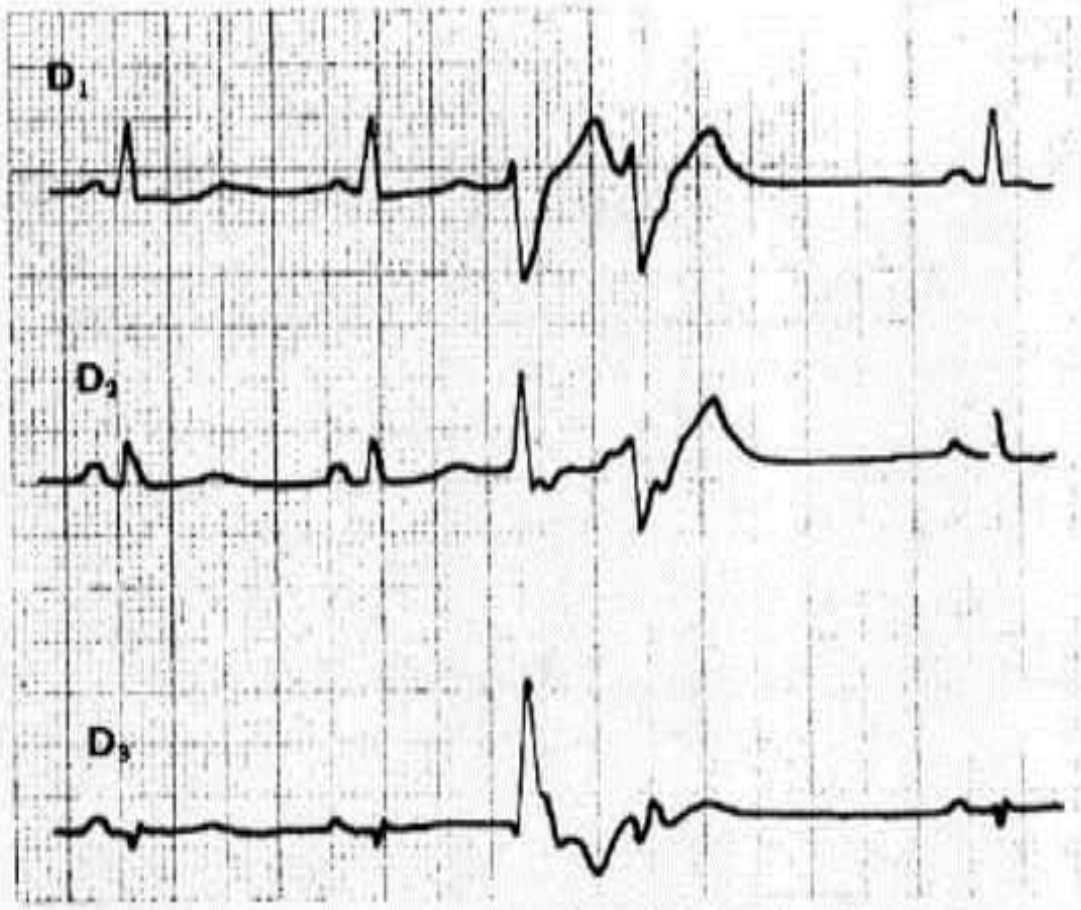

Fig. 11-52. Battiti prematuri ventricolari polimorfi.

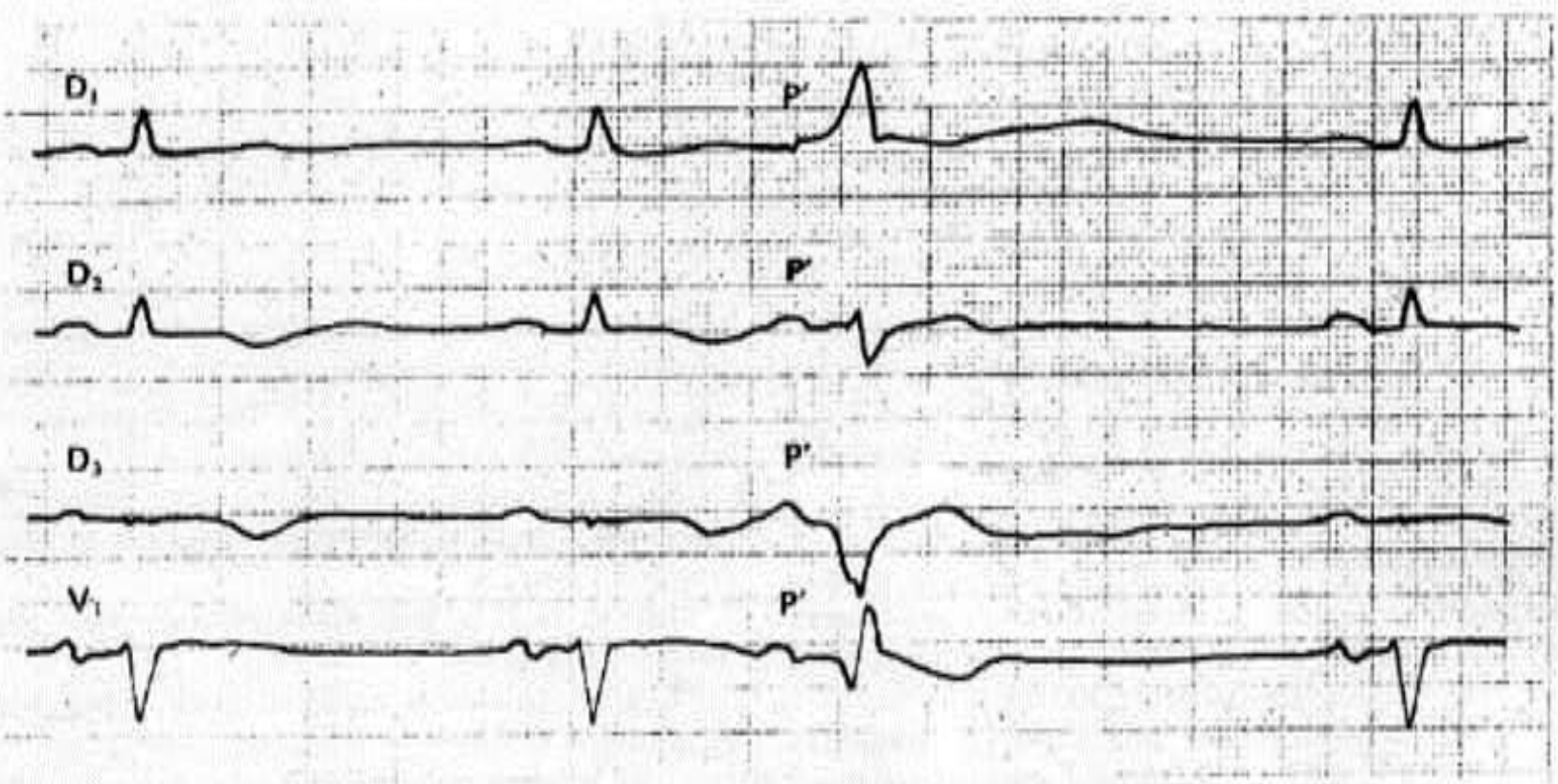

Fig. 11-52 bis. Battiti prematuri atriali a conduzione aberrante.

Battiti di fusione

Questa espressione indica come talvolta in corso di extrasistolia, se si verifica una copula molto lunga, la stimolazione ventricolare può procedere in parte dal nodo del seno ed in parte dallo stimolo extrasistolico stesso, generando così un complesso ventricolare di "fusione", che presenta cioè un aspetto misto tra quello dei complessi normali e quello dei complessi extrasistolici, con una P molto vicina al QRS.

Flutter atriale

È caratterizzato da un ritmo atriale rapido (250-300/m' circa), con blocco A-V funzionale che filtra gli stimoli atriali in maniera tale che l'attivazione ven-

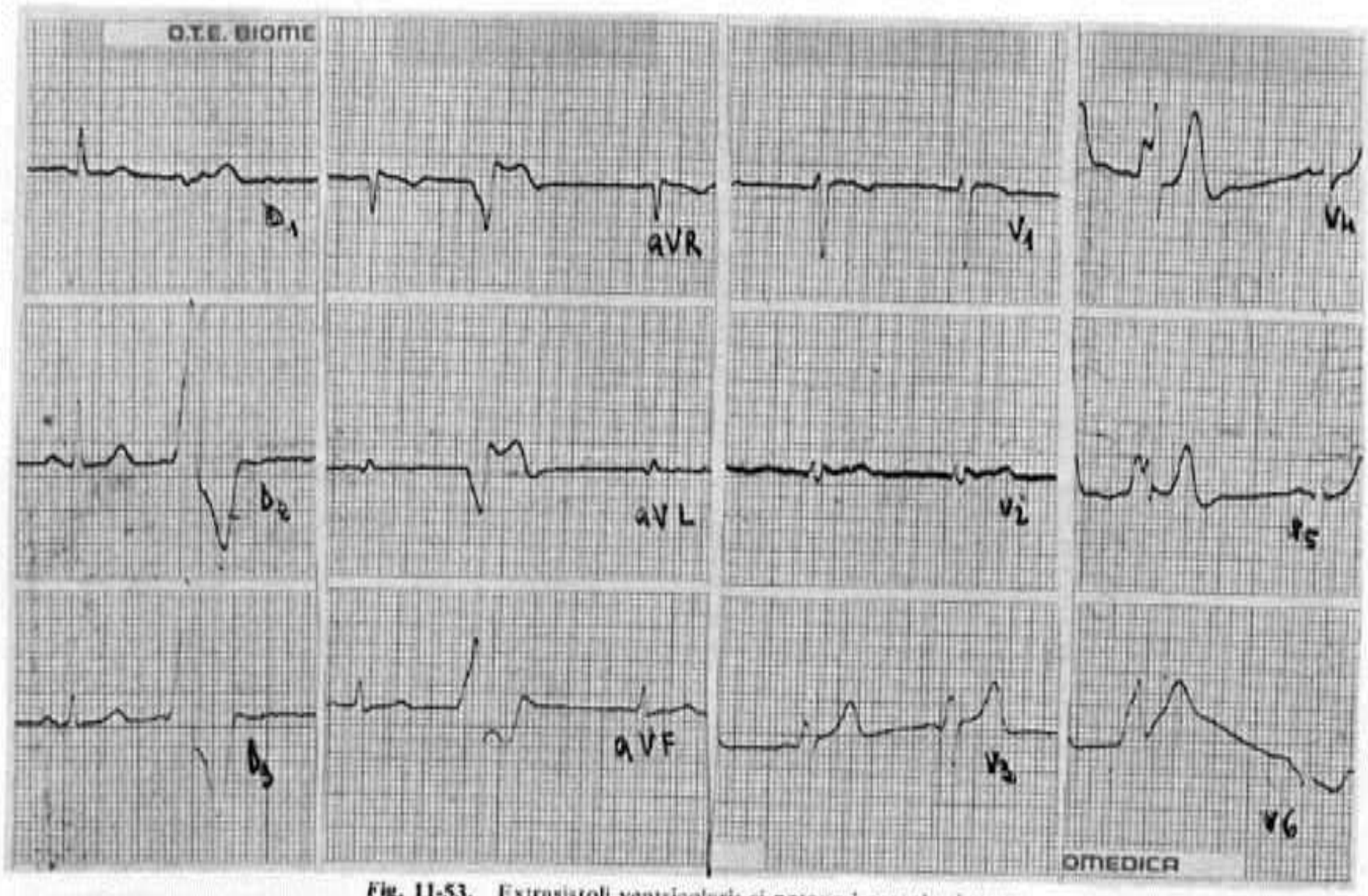

Fig. 11-53. Extrasistoli ventricolari: si notano i complessi ventricolari extrasistolici slargati con durata superiore a 0,12 sec.; onde P non riconoscibili, pausa compensatoria completa.

tricolare avviene soltanto una volta su due, tre o quattro (flutter atriale 2/1, 3/1 ecc.) e quindi ad intervalli regolari, anche se frequentemente variabile.

Solo eccezionalmente ogni stimolo atriale giunge ai ventricoli (flutter 1/1).

All'ECG si nota:

a) Presenza di onde F (attività atriale), meglio evidenziabili in D_2, D_3, a "dente di sega", con branca ascendente ripida, branca discendente inclinata, a successione rapida (mediamente 300/m');

b) ritmo ventricolare più lento, a frequenza all'incirca di 150 o 75 m', a seconda del grado di blocco (2,1, 3/1; Fig. 11-54 e 11-55).

Fibrillazione atriale

La fibrillazione atriale è una turba dell'attività atriale che provoca una irregolarità completa del ritmo ventricolare.

Gli atri si contraggono, infatti, a frequenza assai elevata (mediamente 400-450 m'), parzialmente, irregolarmente ed inefficacemente dal punto di vista emodinamico, mentre il ritmo ventricolare è meno frequente a causa del blocco A-V funzionale, determinato dal periodo refrattario del nodo A-V.

Se la frequenza ventricolare è bassa si parla di *bradiaritmia completa*, se invece è elevata di *tachiaritmia completa da F.A.*

Infine, la F.A. può essere *permanente* o *parossistica* (v. pag. 315).

Ecgraficamente le caratteristiche si possono così riassumere:

a) assenza delle onde P

b) presenza di piccole ondulazioni (onde f), irregolari per forma, voltaggio e durata, con una frequenza assai elevata (attorno a 450 m'); queste sono meglio evidenti in D_2, D_3, aVF e soprattutto in V_1 e V_2.

c) Ritmo ventricolare totalmente irregolare, con complessi QRS di morfologia abitualmente normale (se non coesistono turbe della conduzione intraventricolare) e, a volte, di ampiezza variabile (Fig. 11-56 e 11-57).

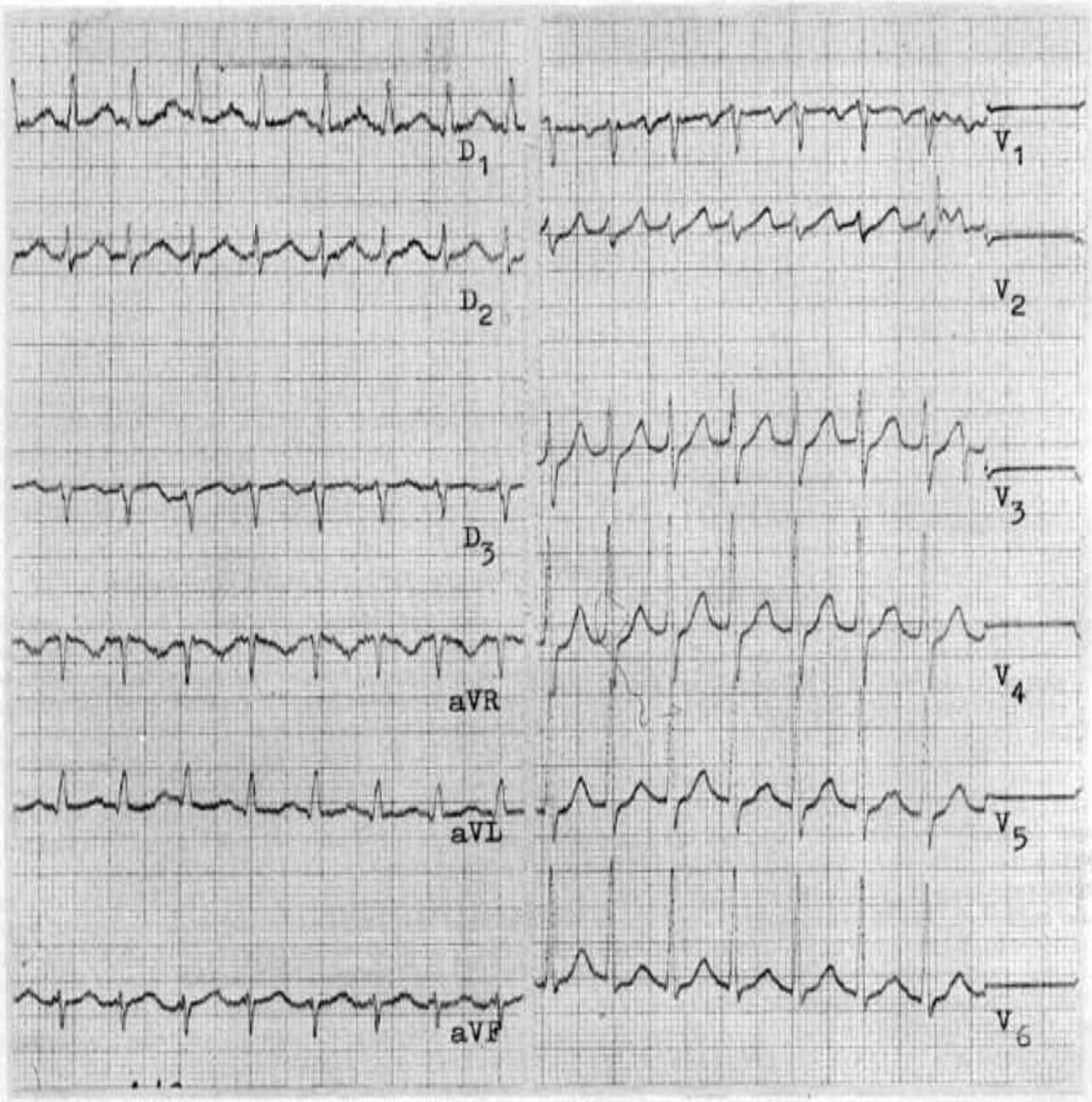

Fig. 11-54. Flutter atriale 2:1, con risposta ventricolare di 175/m'.

Fibrillazione ventricolare

Grave aritmia caratterizzata da contrazioni parziali, rapide, incoordinate dei ventricoli, che non hanno efficacia emodinamica.

Sul tracciato si presenta come una serie di complessi ventricolari completamente deformati, irregolari per durata e voltaggio, non preceduti da alcuna attività atriale (Fig. 11-58). Si tratta di stati terminali che conducono quasi regolarmente all'arresto cardiaco (Fig. 11-59).

Tachicardia parossistica

Si definisce così un ritmo ectopico a crisi parossistiche, di frequenza elevata e spesso regolare (v. pag. 315).

Si distinguono ecgraficamente, secondo l'origine dello stimolo, una forma sopraventricolare (T.P.S.V.) ed una ventricolare (T.P.V.).

Tachicardia parossistica sopraventricolare
T.P.S.V. o malattia di Bouveret

È l'accelerazione parossistica del ritmo cardiaco

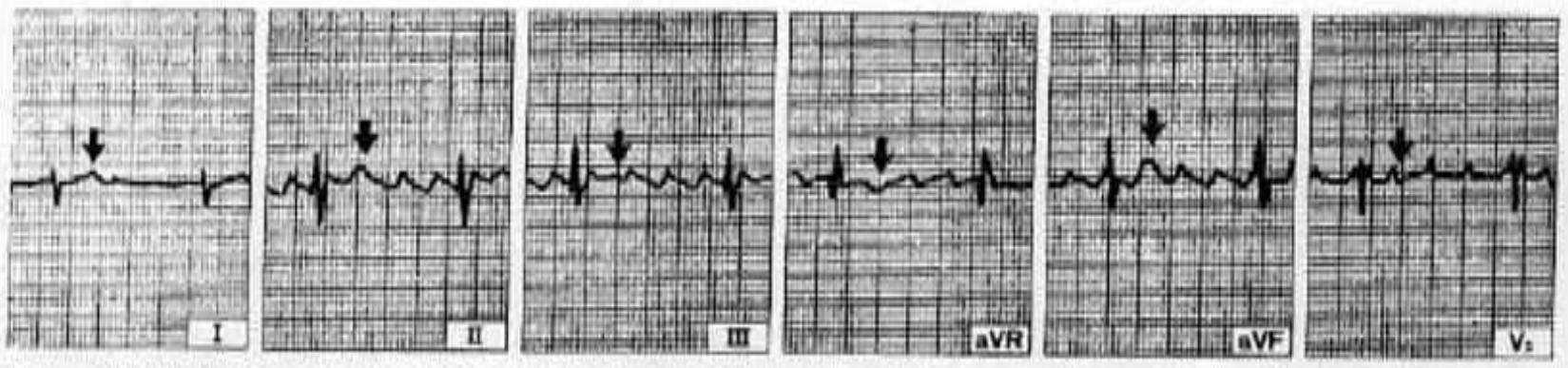

Fig. 11-55. Si notano le onde F a "dente di sega" a frequenza 220-350 m'; ben evidenti in D_1, D_3, aVF, a ritmo regolare con risposta ventricolare 4;1. La freccia indica l'alterazione morfologica dell'onda F dovuta all'apposizione sull'onda T del complesso ventricolare che precede.

che ha un'origine *atriale* o *giunzionale*, che inizia e termina bruscamente, senza alcun apparente motivo, della durata media di qualche ora, ma che può cessare dopo pochi minuti o protrarsi per giorni.

Le caratteristiche ecgrafiche della T.P.S.V. durante la crisi sono:

— *elevata frequenza* (150-200/min);
— *ritmo regolare* (intervalli R-R regolari);
— *QRS normali* per ampiezza e morfologia;
— *onda P* in rapporti cronologici costanti.

Riguardo all'*onda P*, se il centro ectopico è *atriale*, essa avrà morfologia normale o leggermente appiattita ed è positiva in D_2, D_3, aVF.

Se, invece, è *giunzionale*, le onde P sono negative in D_2, D_3, aVF e precedono il QRS di un intervallo minore di 0,12'' oppure sono nascoste nei complessi QRS o li seguono immediatamente (valgono le stesse regole espresse a proposito del ritmo giunzionale nodale superiore, medio ed inferiore e di extrasistoli giunzionali). Riportiamo qui l'esempio (Fig. 11-60) di una tachicardia parossistica giunzionale, in cui è possibile distinguere, oltre l'elevata frequenza (210/m' circa) il ritmo regolare dei QRS e la mancanza di onde P in D_1 (nascoste nel QRS), che invece sono visibili in V_2. Si può dimostrare anche in queste derivazioni una modesta depressione del tratto S-T, espressione di alterazioni della fase di ripolarizzazione ventricolare secondaria alla tachicardia, che possono persistere anche dopo il termine delle crisi (*sindrome post-tachicardica*).

Tachicardia parossistica ventricolare

È l'accelerazione improvvisa del ritmo cardiaco, che ha origine da centri ectopici sottohisiani, mentre il nodo del seno continua ad attivare, indipendentemente, gli atri. Ne deriva che all'ECG si osserveranno complessi ventricolari QRS in rapida successione, superiore a 150/m', con morfologia alterata, analoga a quella delle extrasistoli ventricolari, di durata superiore a 0,12'', con uncinature nel suo contesto e vistose alterazioni del tratto S-T e dell'onda T, la quale è di senso opposto a quello del QRS.

Le onde P, di origine sinusale, si susseguono regolarmente ed indipendentemente dai complessi ventricolari, ad una frequenza normale di 70-90/min oppure non sono del tutto riconoscibili, perché più o meno nascoste nei complessi QRS; inoltre, spesso, se la frequenza è elevata, il tratto S-T e l'onda T non sono distinguibili (Fig. 11-61).

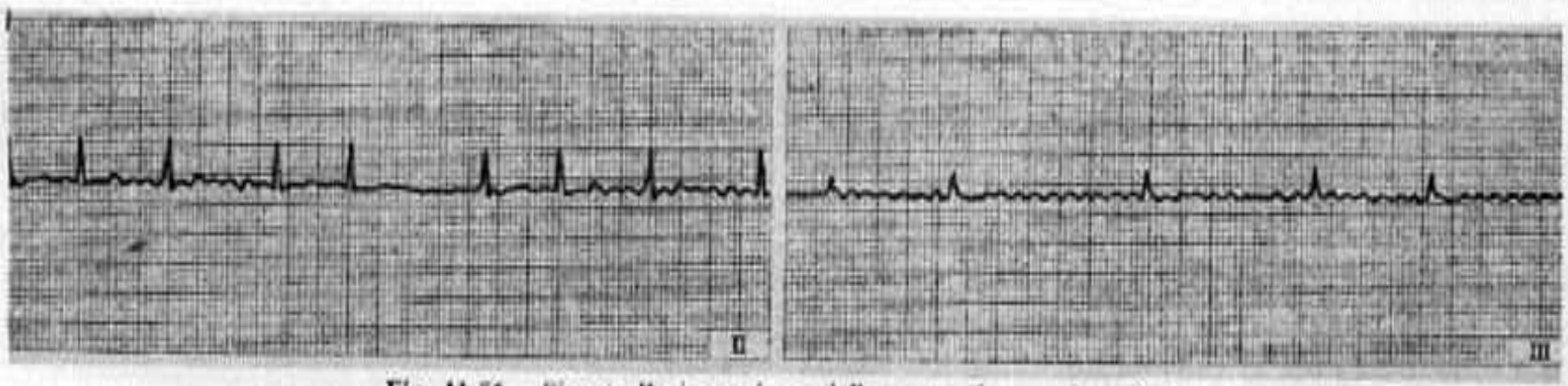

Fig. 11-56. Si nota l'asincronismo della contrazione atriale, l'assenza delle onde P, sostituite da rapide, irregolari, onde di fibrillazione (onde f) e la totale irregolarità della successione dei QRS.

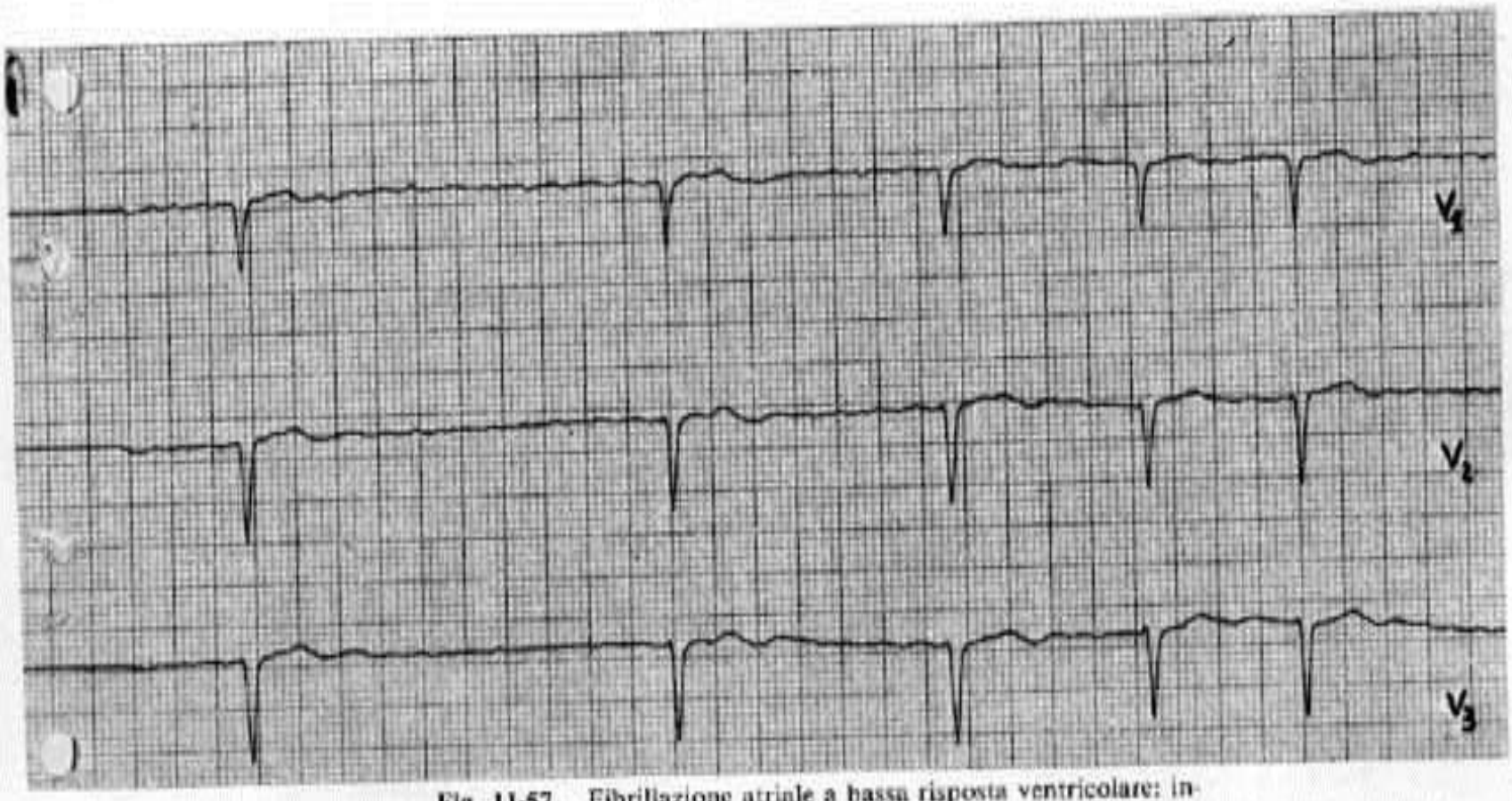

Fig. 11-57. Fibrillazione atriale a bassa risposta ventricolare: intorno a 35/m', (intossicazione digitalica?).

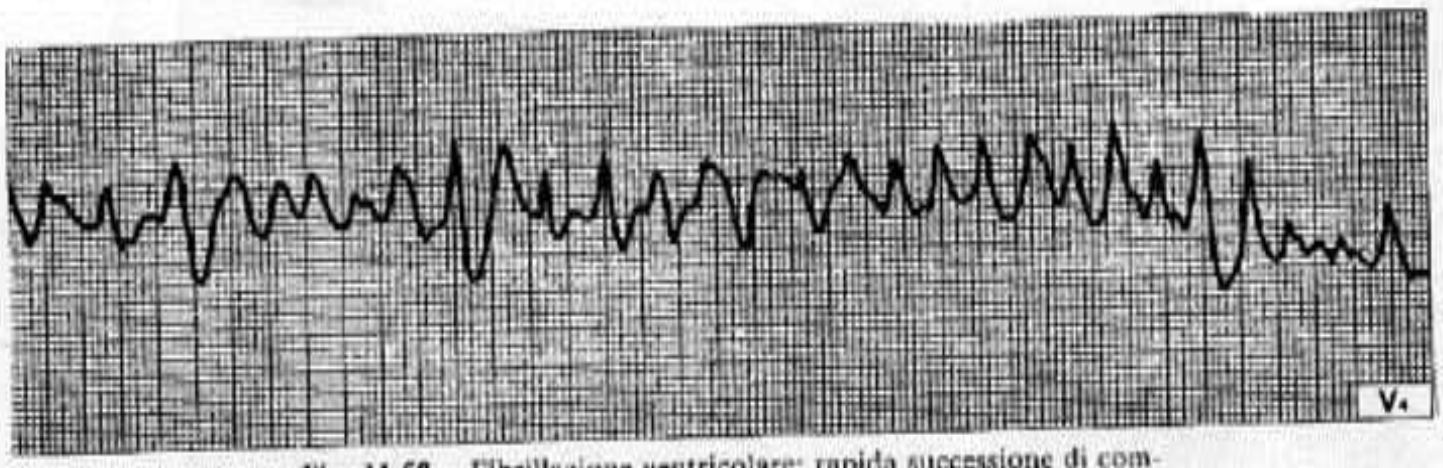

Fig. 11-58. Fibrillazione ventricolare: rapida successione di complessi irregolari per ritmo, forma, ampiezza e durata. Non è possibile intravedere attività atriali.

Sindromi da preeccitazione ventricolare (S.P.E.V.) e sindrome di Wolff-Parkinson-White (W.P.W.)

Per sindromi da preeccitazione si intendono quadri ecgrafici caratterizzati da una attivazione del miocardio ventricolare, che, tutto o in parte, viene attivato prima che di norma, dallo stimolo proveniente dagli atri, attraverso vie accessorie che scavalcano le normali vie di conduzione atrio-ventricolare.

La conoscenza di queste sindromi si è di recente arricchita notevolmente, grazie a nuove tecniche di studio di elettrofisiologia sperimentale applicate alla clinica.

Conosciamo, infatti, tre vie accessorie di conduzione atrio-ventricolare (fascio di Kent, fibre di James, tratto di Mahaim), che da sole o in varia connessione tra loro possono portare ad un cortocircuito, responsabile della precoce attivazione ventricolare, completa o parziale (Fig. 11-62).

Ciascuna di queste possibilità di preeccitazione ventricolare ha delle caratteristiche ecgrafiche peculiari; per una più approfondita conoscenza rimandiamo ai testi specialistici.

Riportiamo soltanto l'esemplificazione delle caratteristiche ecgrafiche della *sindrome di W.P.W.*, che è di più vasto interesse clinico, perché si accompagna a crisi di T.P.S.V. (atriale o giunzionale), accessi di fibrillazione o flutter atriale; si rileva per lo più in soggetti giovani.

Queste caratteristiche possono così riassumersi:

a) Intervallo P-Q corto (< 0,12'');

b) Onda delta (deflessione uncinata, la quale si inserisce nella parte iniziale del QRS, che può essere positiva o negativa);

Fig. 11-59. Arresto cardiaco: notare l'attività terminale caratterizzata da serie di complessi ventricolari deformati e irregolari e da lunghe pause di arresto dell'attività elettrica.

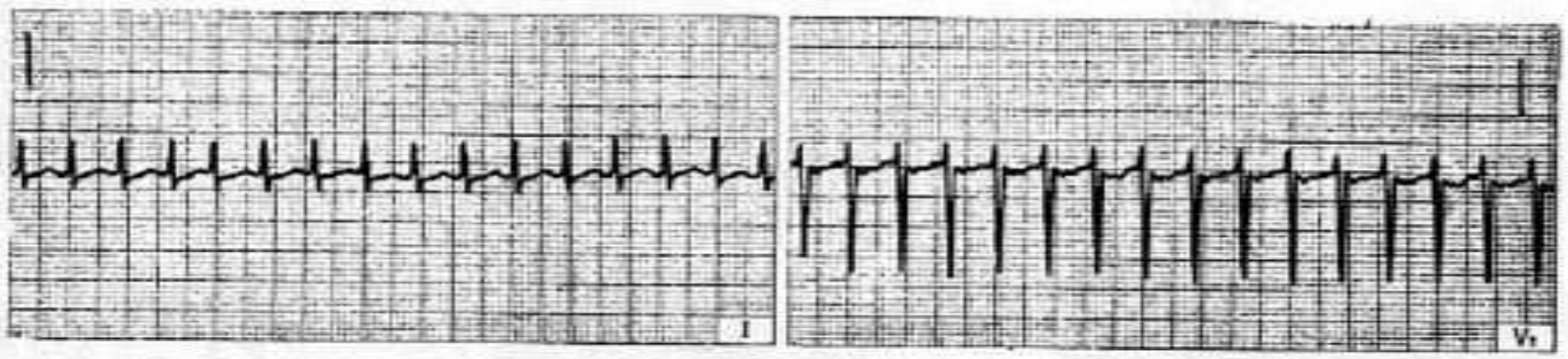

Fig. 11-60. Vedi testo.

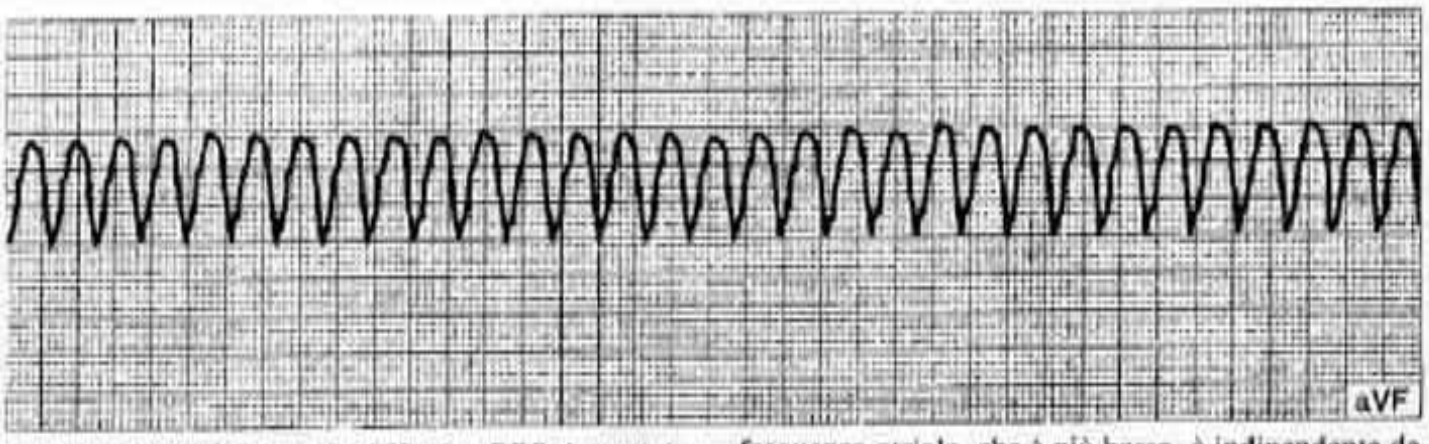

Fig. 11-61. Frequenza variabile tra 150 e 250 min. QRS slargati di chiara origine ventricolare con tratti S-T e onde T indistinguibili; la frequenza atriale, che è più bassa, è indipendente da quella ventricolare e le onde P risultano "nascoste".

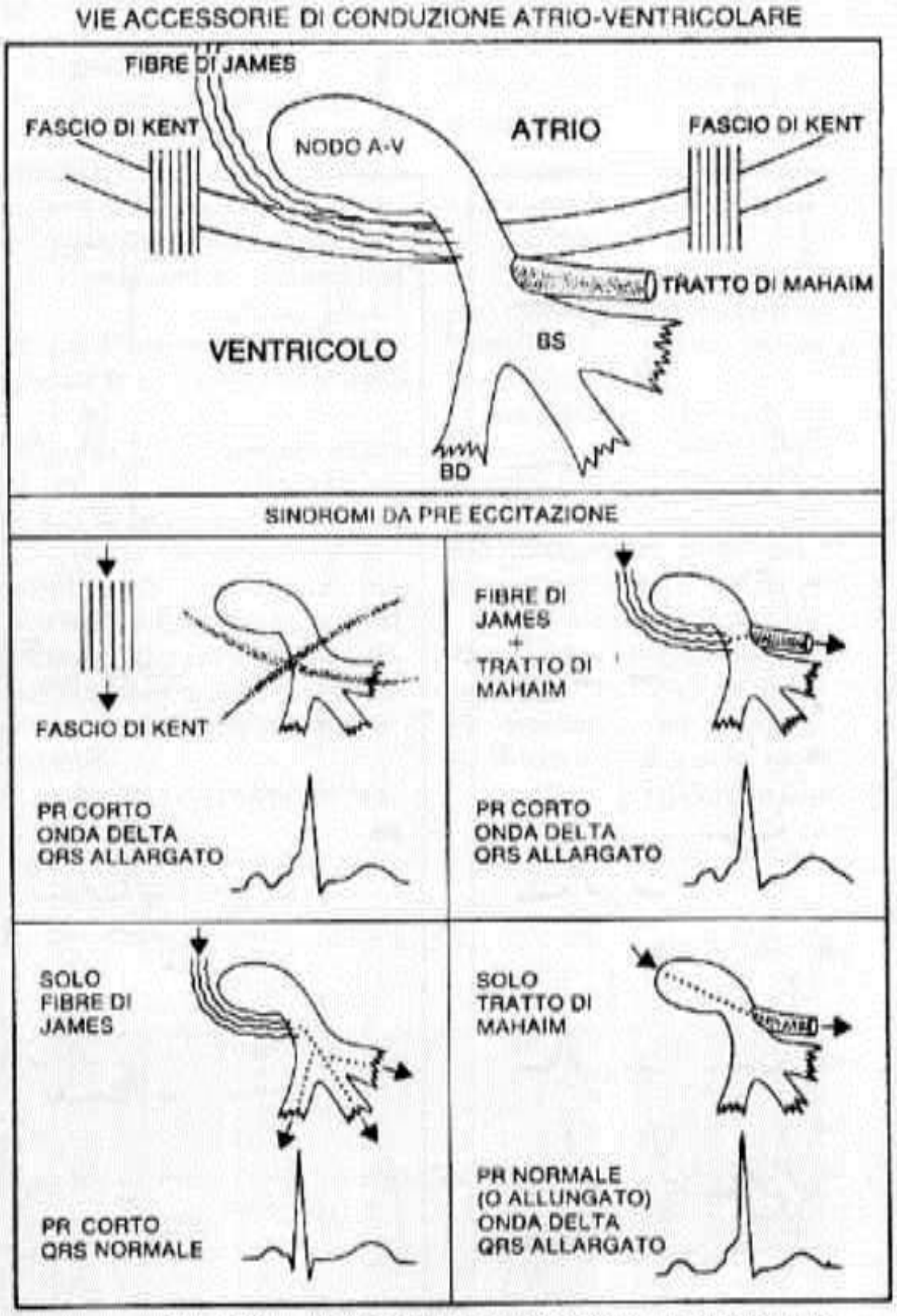

Fig. 11-62. A) Vie accessorie di conduzione atrio-ventricolare; B) sindromi da preeccitazione.

c) QRS allargato (> 0,12").

In base all'onda delta è possibile fare una distinzione in S. di W.P.W. di tipo A, di tipo B e di tipo AB e precisamente:

— *nel W.P.W. di tipo A* i complessi ventricolari sono prevalentemente positivi, con onda delta *positiva in tutte le derivazioni precordiali* (Fig. 11-63);

— *nel W.P.W.* di tipo B i complessi ventricolari sono prevalentemente negativi e l'onda delta è *negativa nelle precordiali destre e positiva nelle sinistre* (Fig. 11-63 e 11-64);

— *nel tipo AB* in V_1 *l'onda delta è positiva*, mentre *il QRS è globalmente negativo.*

Turbe della conduzione atrioventricolare (blocchi A-V)

Blocchi A.V.. Viene definito così il "*blocco*" della conduzione dello stimolo dagli atri ai ventricoli.

Esistono blocchi di 1°, 2° e 3° grado:

Il 1° e 2° grado sono forme di *blocco incompleto* (gli stimoli anche se ritardati — 1° grado — o parzialmente bloccati — 2° grado — giungono sempre ai ventricoli); il 3° grado corrisponde al *blocco completo.*

B.A.V. di 1° grado

Il B.A.V. di 1° grado che sarebbe più esatto non definire blocco, è il rallentamento della conduzione

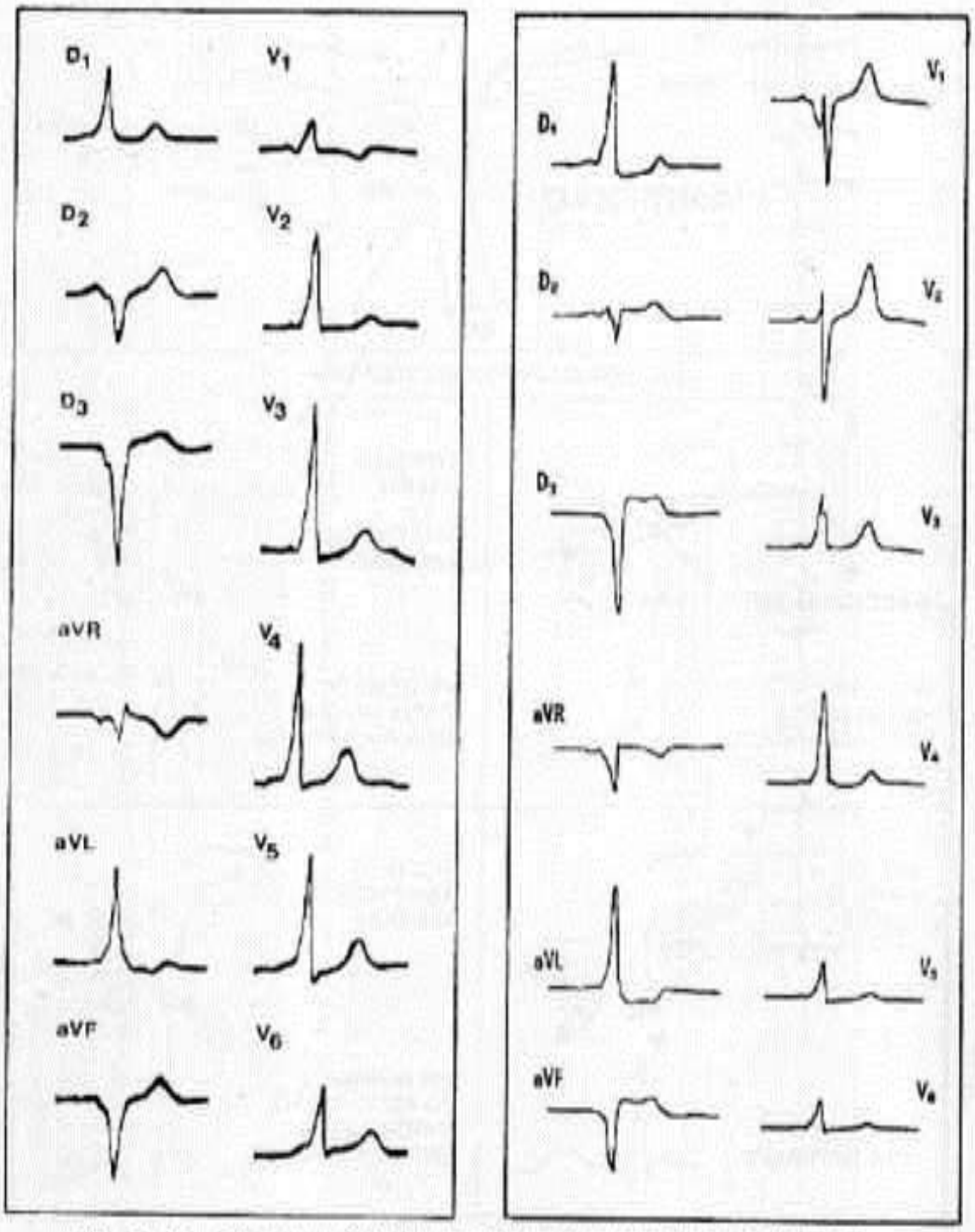

Fig. 11-63. Sindrome di Wolff-Parkinson-White di tipo A e di tipo B.

tra atri e ventricoli al di sopra dei limiti considerati normali.

All'ECG si ha un allungamento dell'intervallo P-R (o P-Q se è presente l'onda Q) che supera il valore massimo normale di 0,20 sec nell'adulto e 0,18 sec nel bambino.

Da tenere presente che l'intervallo P-R è suscettibile di variazioni in relazione a varie condizioni: età, bradicardia e tachicardia, ipervagotonia, bradicardia degli sportivi. L'allungamento costituisce un importante elemento diagnostico della cardite reumatica; (Fig. 11-65).

B.A.V. di 2° grado

Il B.A.V. di 2° grado richiede a sua volta una suddivisione in 2 tipi:

— il *B.A.V. di 2° grado con periodismi di Wenckebach* (dall'A. che per primo lo descrisse) *o di tipo I secondo Mobitz* è caratterizzato all'ECG da un progressivo aumento dell'intervallo P-R, che, partendo da valori normali, mano a mano che i battiti si susseguono allunga la sua durata fino a che un impulso non riesce a raggiungere i ventricoli e rimane bloccato.

Dopo il battito bloccato l'intervallo P-R ritorna normale o quasi e la sequenza si ripete con andamento periodico.

A volte l'allungamento del P-R raggiunge valori notevoli (sono riportati casi con valori P-R soprendentemente lunghi, fino a 0,80 sec; Fig. 11-66).

Il fenomeno descritto trova la sua spiegazione nel fatto che le vie di conduzione A.-V. non arrivano più a recuperare la propria integrità funzionale; in altri termini ogni successivo stimolo arriva sempre più presto nel periodo di refrattarietà relativa della giunzione A.-V. e perciò impiega sempre più tempo per diffondersi e raggiungere i ventricoli.

— *Il B.A.V. di 2° grado di tipo II secondo Mobitz* è un blocco a-v parziale, nel quale solo una parte degli stimoli sinusali giunge ai ventricoli.

Infatti, in maniera più o meno regolare, solo uno stimolo sinusale ogni due o tre ecc. (B.A.V. parziali 2:1 o 3:1 ecc.) viene bloccato nella sua conduzione dagli atri ai ventricoli.

Pertanto, all'ECG si osserverà un'onda P ogni 2 (se il B.A.V. è 2:1) oppure ogni 3 (se il B.A.V. è 3:1) ecc., non seguita da un complesso ventricolare, mentre l'intervallo P-R nelle sistoli condotte è normale e costante (Fig. 11-67). Questo tipo di B.A.V. è meno comune del 1° tipo, ma anche molto più grave, in quanto evolve abitualmente in blocco A.-V. completo (III grado).

B.A.V. completo o di III grado o dissociazione A.-V.

In questa turba del ritmo l'attività atriale e quella autonoma idioventricolare sono del tutto indipendenti l'uno dall'altra.

Per questo motivo nei tracciati ecgrafici non si può riconoscere alcun rapporto tra la successione delle onde P a frequenza normale ed i complessi QRS a frequenza minore.

La frequenza ventricolare, inoltre, sarà tanto più bassa quanto più basso è situato il centro di formazione dello stimolo idioventricolare; in genere, questa si aggira attorno ai 30 batt./min', ma si possono avere, eccezionalmente, frequenza di 15-16 batt./min', e, meno raramente, 40-45 batt./min'.

Se i complessi ventricolari (QRS) si presentano slargati ed uncinati, simili pertanto a quelli riscontrati nei blocchi di branca dx. o sn., può trattarsi di un centro idioventricolare situato al di sotto della divisione del fascio di His o nella parete ventricolare.

Se, invece, i QRS sono di aspetto normale o mode-

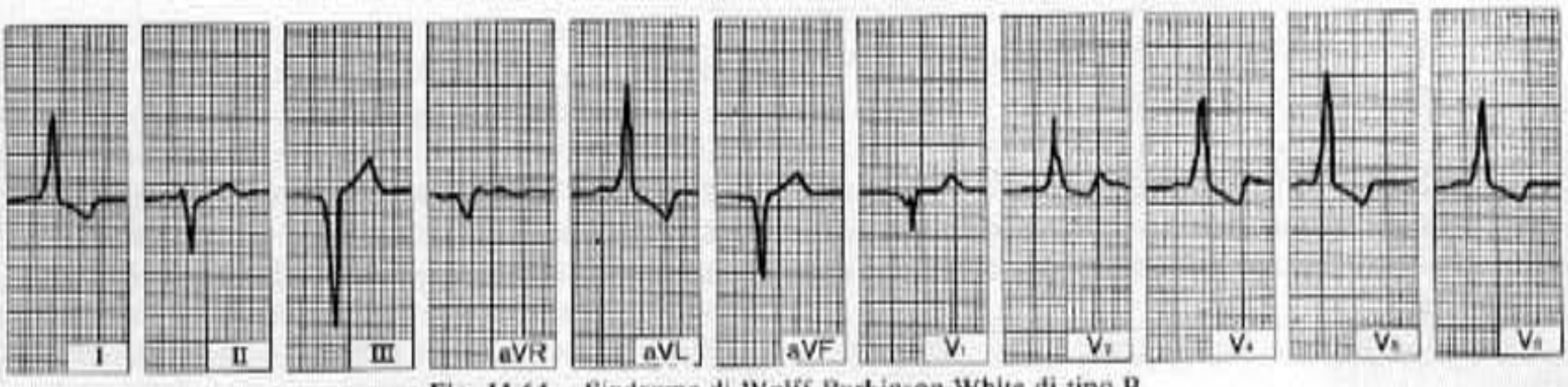

Fig. 11-64. Sindrome di Wolff-Parkinson-White di tipo B.

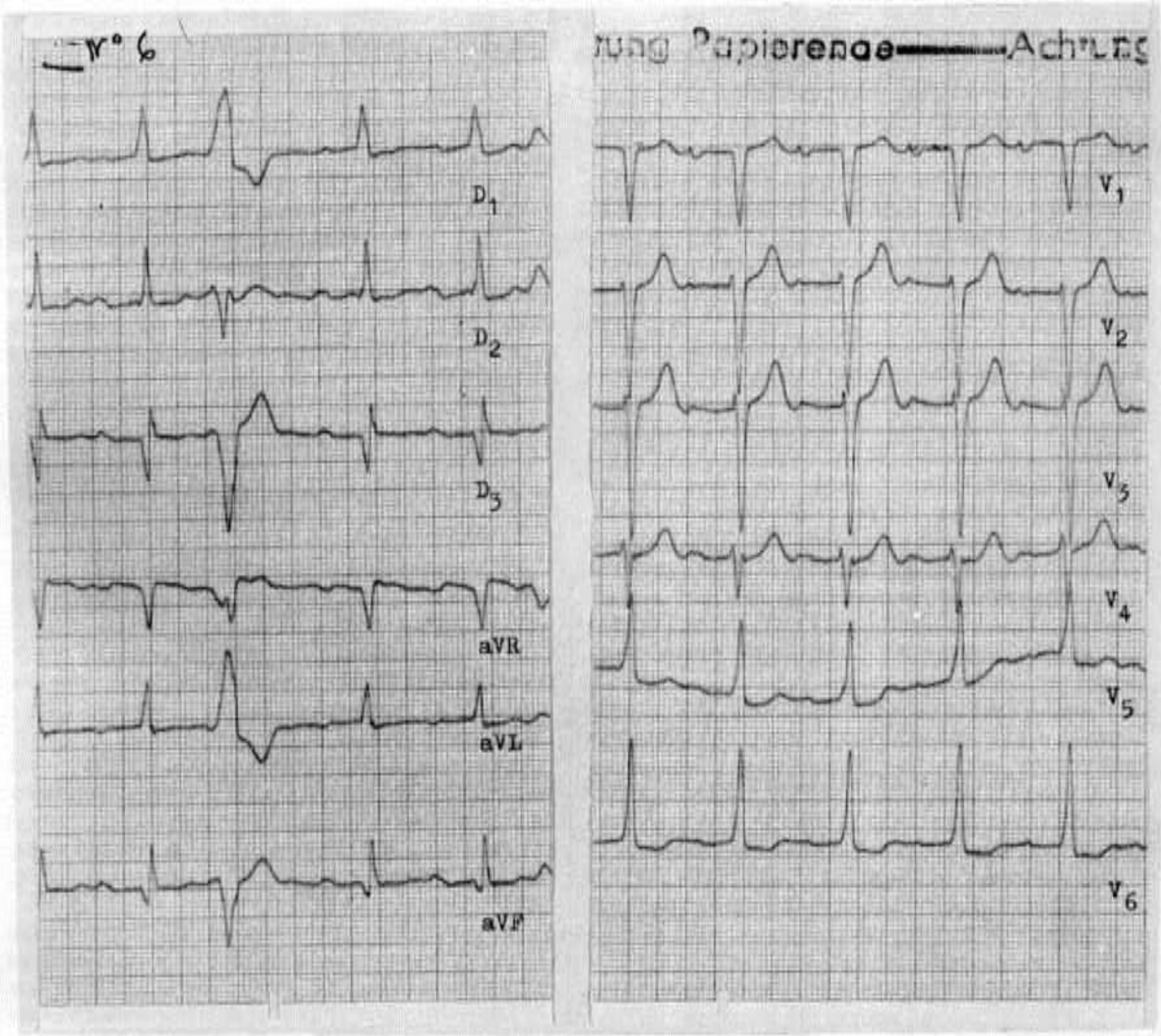

Fig. 11-65. Blocco atrio-ventricolare di I grado (intervallo P - R = 0,32 sec), extrasistolia ventricolare, IM - inferiore pregresso, sofferenza ischemica subendocardica diffusa.

ratamente slargati, il centro di automatismo idioventricolare si trova verosimilmente nel tronco comune del fascio di His, prima della biforcazione o in zona molto vicina ad essa (Fig. 11-68).

Turbe della conduzione intraventricolare

Le turbe della conduzione intraventricolare dello stimolo sono tra le cause più importanti di alterazione del complesso QRS.

L'ECG sovente è l'unico mezzo per diagnosticarle.

Blocchi di branca

Le caratteristiche principali per il riconoscimento ecografico dei blocchi di branca sono:

1) *Lo stimolo ha un'origine sopraventricolare*, quindi, con presenza di onde P e con P-R costante. Il complesso QRS generato dalla extrasistolia ventricolare e dal ritmo idioventricolare, da cui va differenziato quello generato dal blocco di branca, pur presentandosi parimenti allargato ed uncinato non è preceduto da un'onda P con P-R costante: in questi casi le alterazioni elettriche dipendono solo dalla anormale

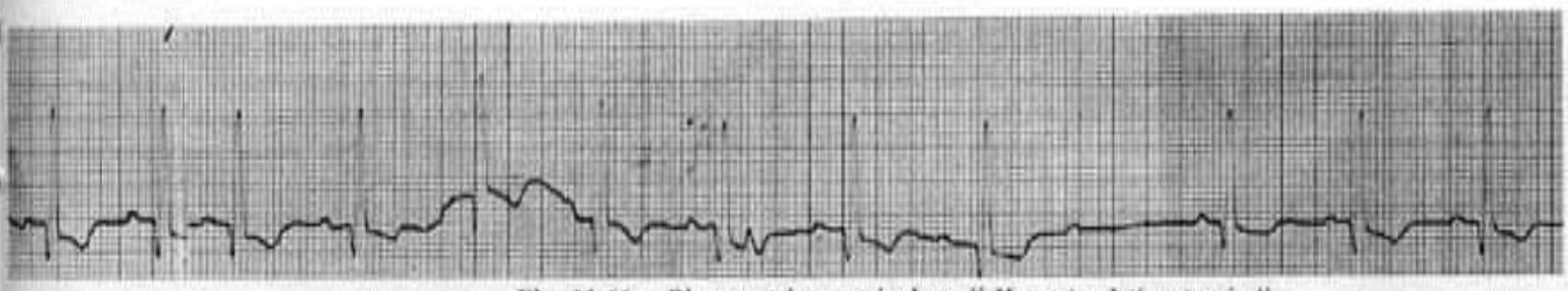

Fig. 11-66. Blocco atrio ventricolare di II grado, I tipo (periodismo di Luciani - Wenckebach).

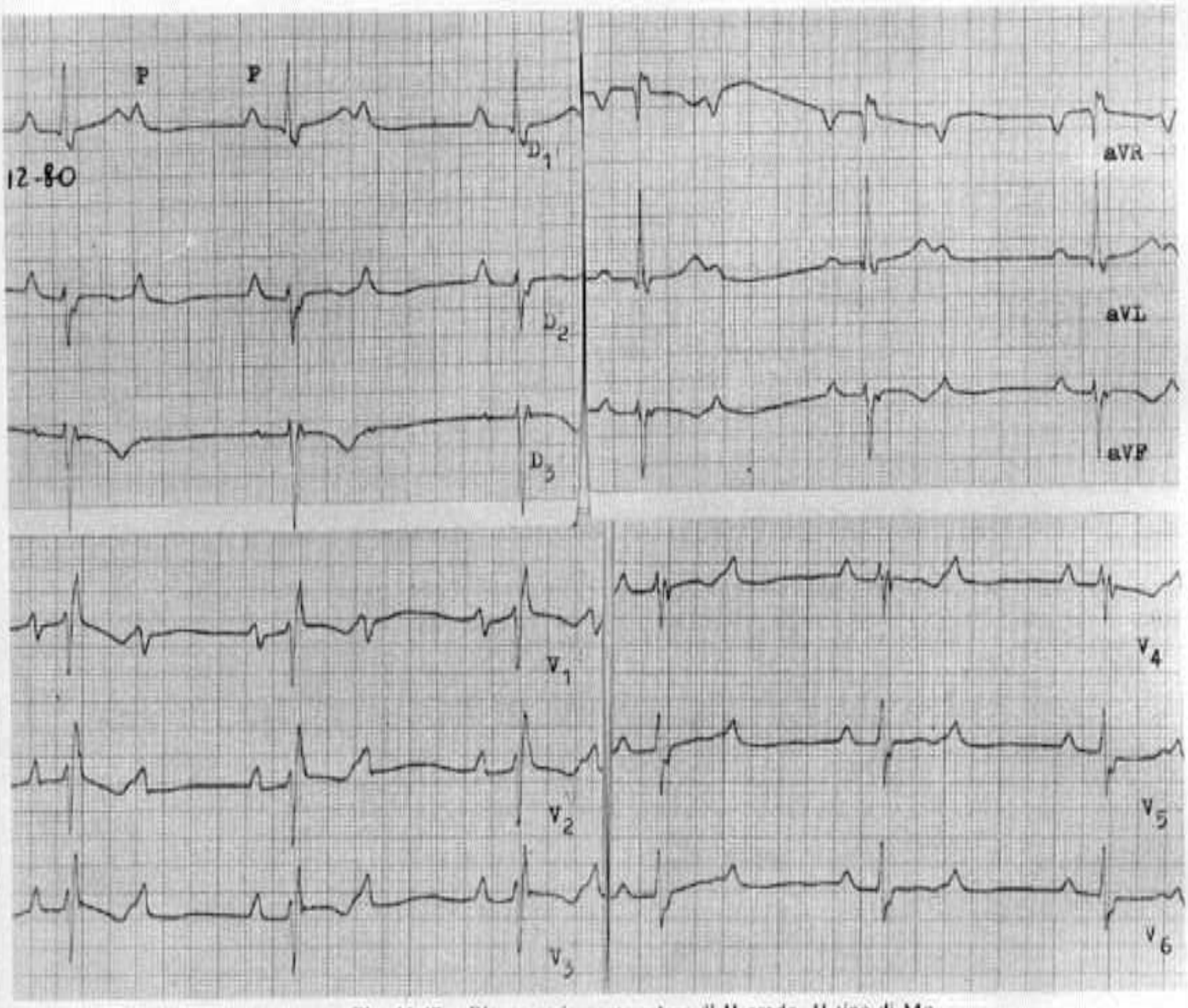

Fig. 11-67. Blocco atrio ventricolare di II grado, II tipo di Mobitz, 2: 1.BBD completo. Sovraccarico biatriale.

sede di formazione dell'impulso che si trasmette per via aberranti.

2) *Il complesso QRS è slargato ed uncinato*: lo stimolo formatosi nel nodo del seno segue un percorso anomalo per vie aberranti e lente, trovando bloccate le vie normali di conduzione ventricolare; da ciò nasce l'alterazione morfologica del complesso ventricolare che si presenta, perciò, slargato ed uncinato.

Infatti, nel blocco di branca completo esso ha una durata superiore ai 0,12 sec, mentre nell'incompleto la sua durata è compresa tra 0,10 e 0,12 sec.

3) *La deflessione intrinseca** è ritardata in un ventricolo:

* La deflessione intrinseca si calcola tracciando la bisettrice dall'apice dell'R e misurando il tempo intercorrente tra la Q e la bisettrice stessa.

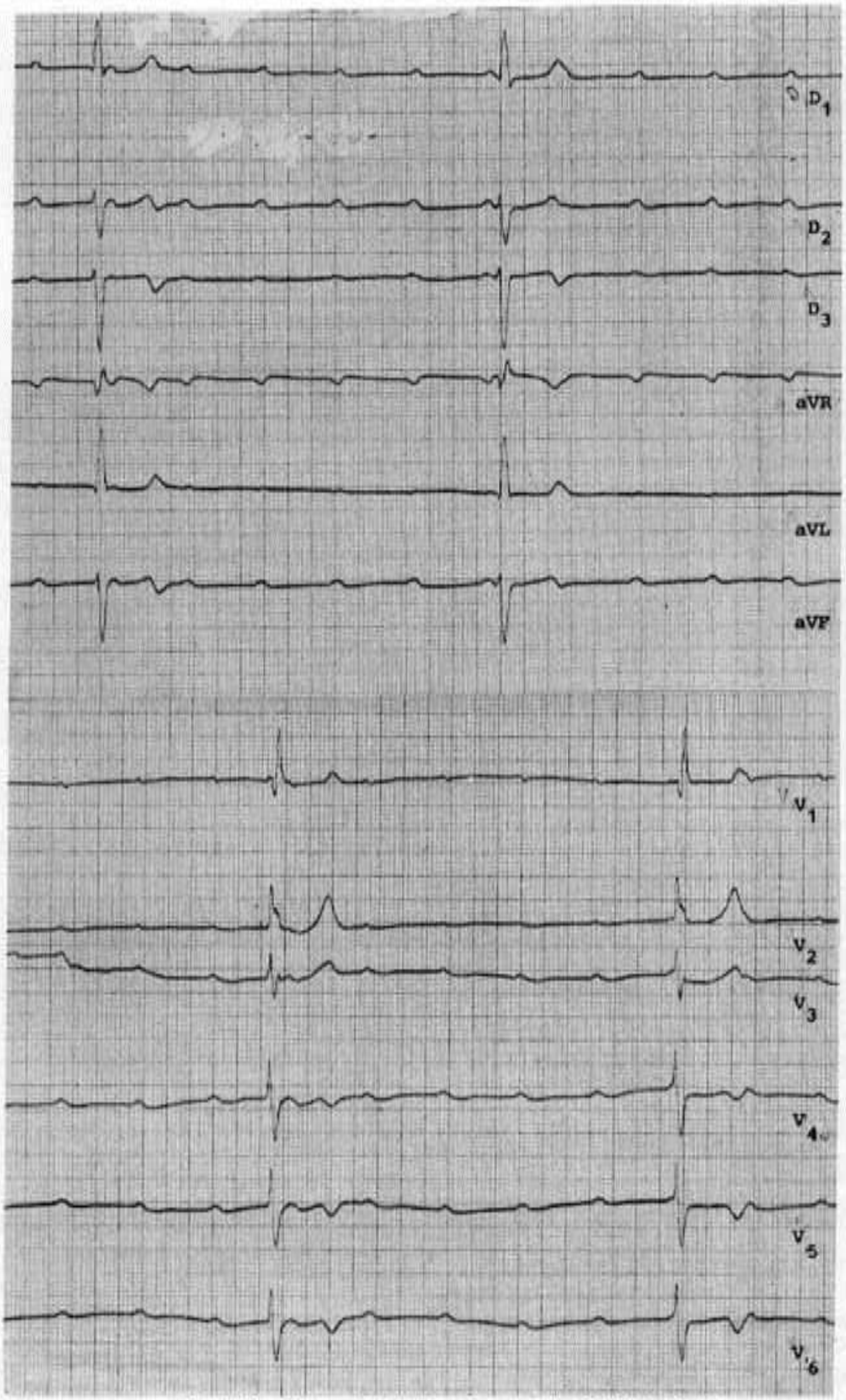

Fig. 11-68. Blocco A-V di III grado a complessi QRS stretti, frequenza ventricolare intorno a 20/m'. BBD completo. Ischemia subepicardica in sede infero-laterale.

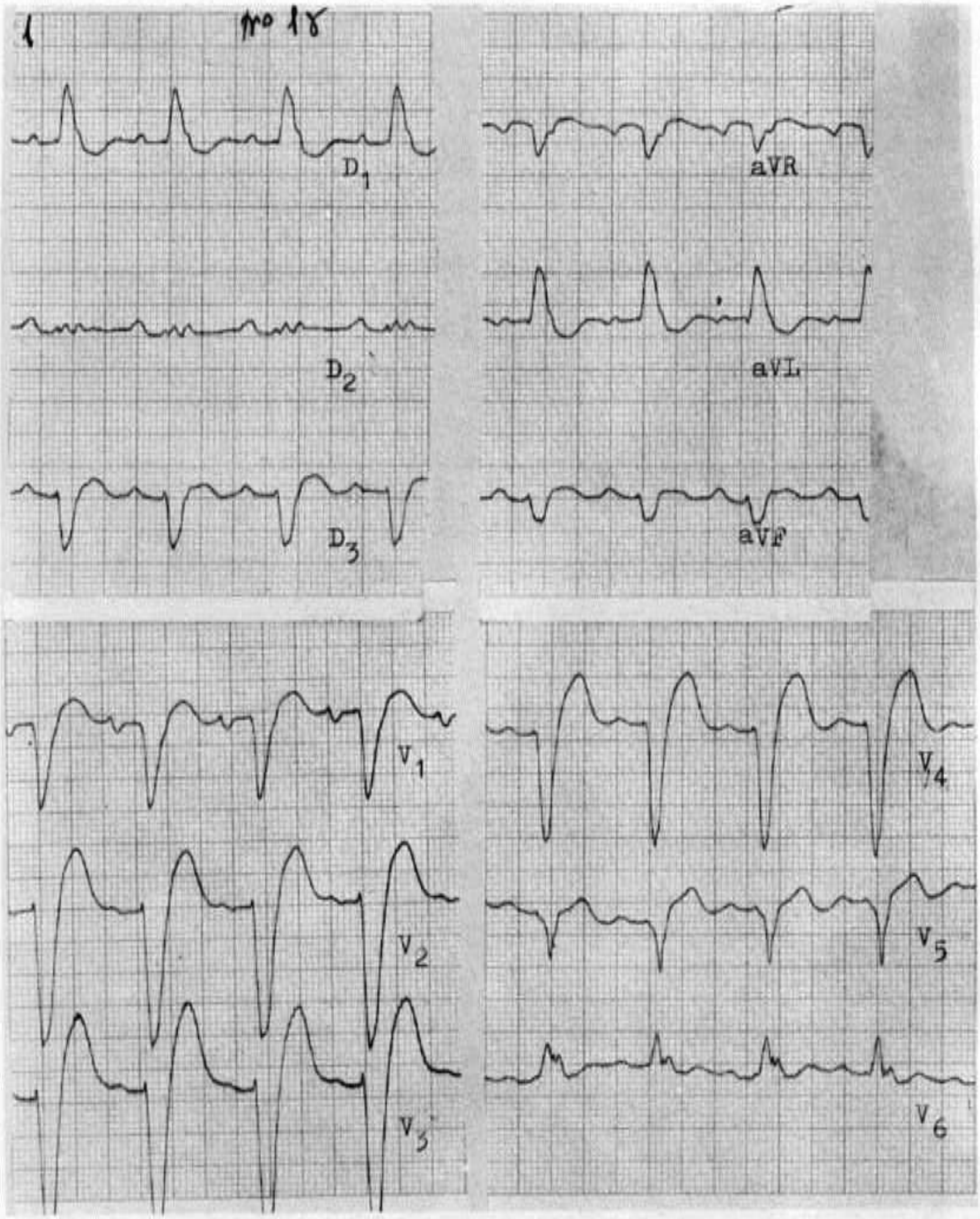

Fig. 11-69. Blocco completo di branca sinistra, sospetta pregressa necrosi miocardica in sede anterosettale.

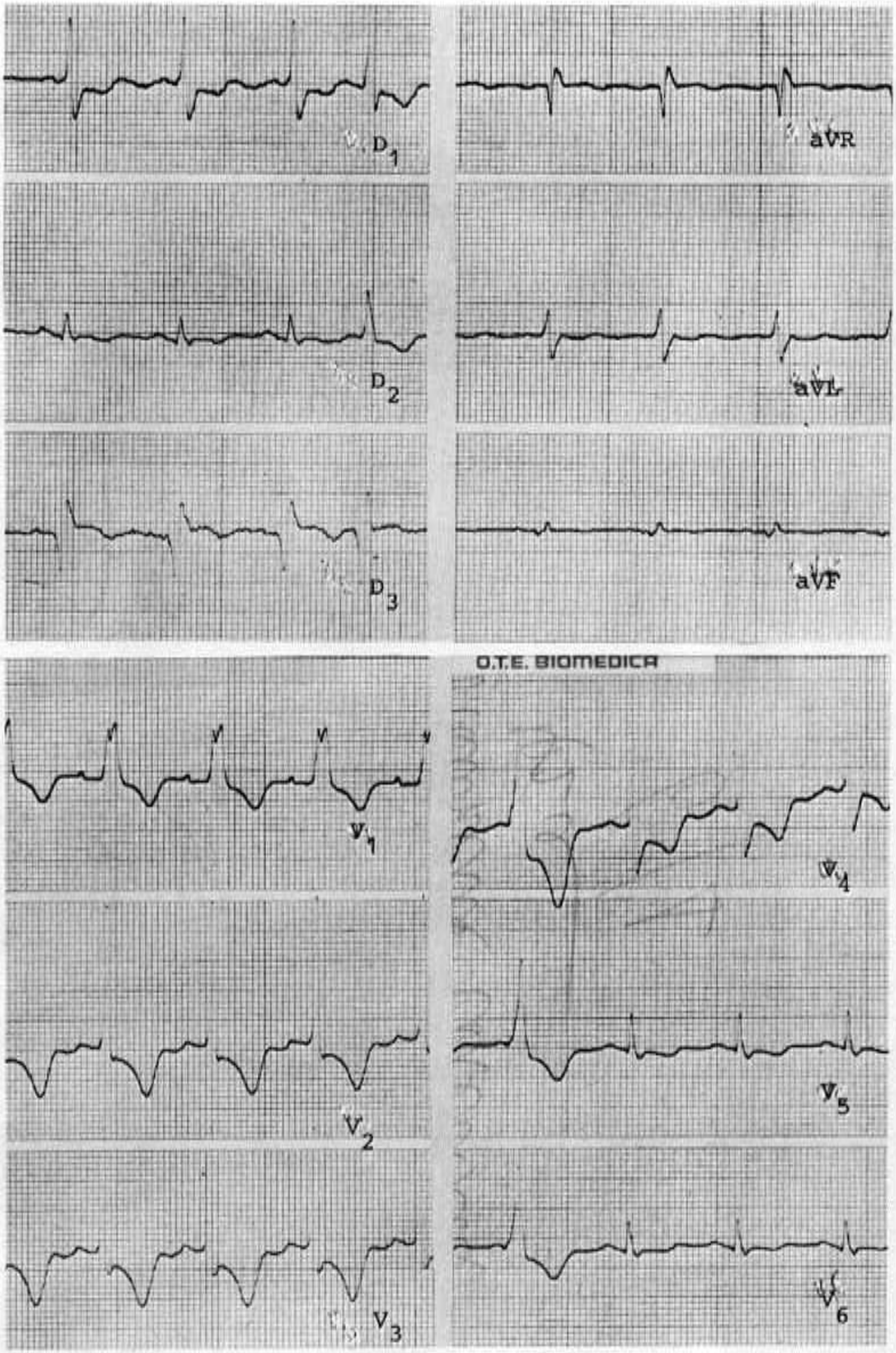

Fig. 11-70. BBD completo: si notano, oltre le alterazioni riguardanti il blocco della branca destra, descritte nel testo, la presenza di extrasistoli sopraventricolari e di turbe generalizzate della fase di ripolarizzazione.

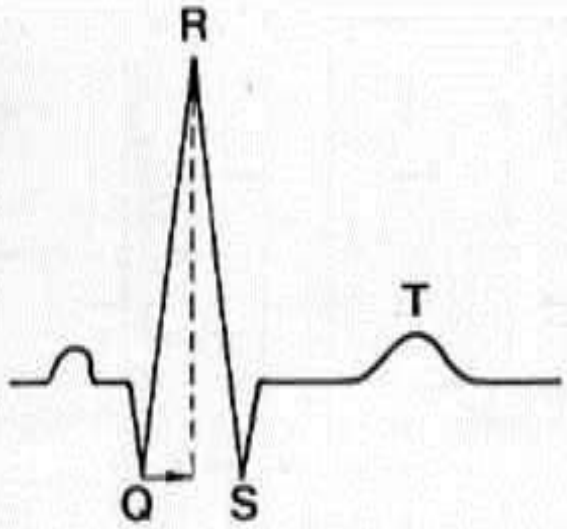

Blocco di branca sinistra

Blocco di branca sinistra (B.B.S.): la deflessione intrinseca delle derivazioni precordiali esploranti il ventricolo sinistro (V_5-V_6) è ritardata (oltre 0,05 sec) e si ha assenza di onda Q in V_5 V_6 per la mancata attivazione del setto.

Blocco di branca destra (B.B.D.): la deflessione intrinseca nelle derivazioni precordiali del ventricolo destro (V_1-V_2) è ritardata (oltre 0,03 sec).

L'ECG presenta:

— allargamento del QRS oltre i 0,12 sec. nelle derivazioni periferiche e di oltre 0,13-0,14 sec. nelle derivazioni precordiali, con presenza di uncinature ed alterazioni morfologiche (Fig. 11-69);

— ritardo delle deflessione intrinseca (oltre 0,07 sec.) nelle precordiali sinistre.

— le onde T sono quasi sempre opposte ai complessi QRS: sono negative nelle derivazioni poste sul ventricolo sinistro (V_5-V_6-I-VL) e positive nelle derivazioni dove QRS è negativo (V_1-V_2-III-VR), con tratto S-T slivellato.

Queste alterazioni dell'onda T e del tratto S-T sono da rapportare all'anomala origine del complesso ventricolare.

Il B.B.S. si può avere nella miocardiosclerosi, nell'infarto miocardico, nel notevole sovraccarico del ventricolo sinistro.

Blocco di branca destra

La diagnosi ecgrafica di B.B.D. si basa sulle seguenti principali alterazioni:

— allargamento del QRS oltre 0,12 sec. nelle derivazioni periferiche e di oltre 0,13 sec. nelle precordiali (valori inferiori si riscontrano nei bambini e nei blocchi di branca incompleti);

— ritardo della deflessione intrinseca oltre 0,03 sec. nelle derivazioni precordiali destre (V_1-V_2), ove sovente il complesso QRS assume l'aspetto ad M.

Nelle derivazioni esploranti il ventricolo sinistro (V_5-V_6-I-AVL) il complesso QRS è formato da una piccola onda Q iniziale (non costante), da un'onda R alta e da un'onda S allargata, piuttosto spessa e poco profonda (Fig. 11-70).

Il B.B.D. si può trovare nella miocardiosclerosi, ipertensione polmonare o nella sclerosi della polmonare.

Gli emiblocchi (blocchi unifascicolari)

Per *emiblocco* si intende una turba della conduzione intraventricolare sinistra circoscritta perifericamente ad una diramazione della branca sinistra (fascicolo anteriore o posteriore, donde la denominazione di blocchi unifascicolari).

Se il fascicolo anteriore (emibranca) sinistro è interrotto, la propagazione dello stimolo al ventricolo avviene, parzialmente o del tutto, ad opera del fascicolo posteriore, con conseguente depolarizzazione delle zone dorsali e basali del setto.

Si parlerà, allora, di *emiblocco sinistro anteriore* (E.S.A.) quando, per le ragioni suesposte, il quadro ecgrafico presenterà:

a) una iperdeviazione assiale sinistra (asse QRS attorno a -45°);

b) una durata della depolarizzazione ventricolare (QRS) normale (< 0,11'');

c) onda S profonda in D_2, D_3, aVF;

d) piccola onda q in D_1, aVL, V_5, V_6;

e) onde S ben evidenti nelle precordiali sinistre;

f) onde T normali.

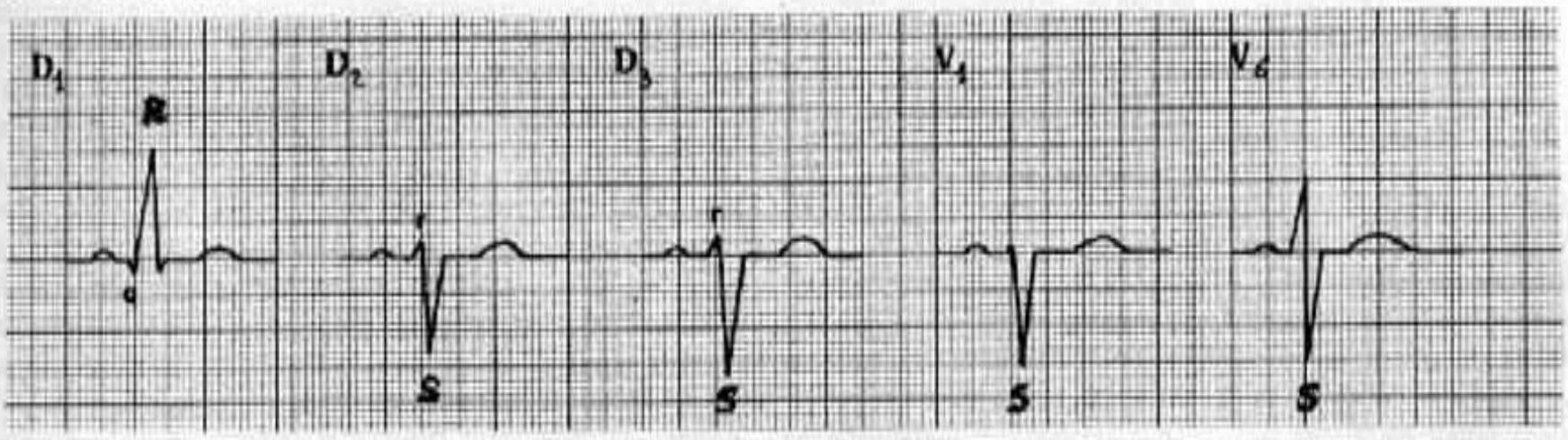

Esemplificazione di E.S.A.

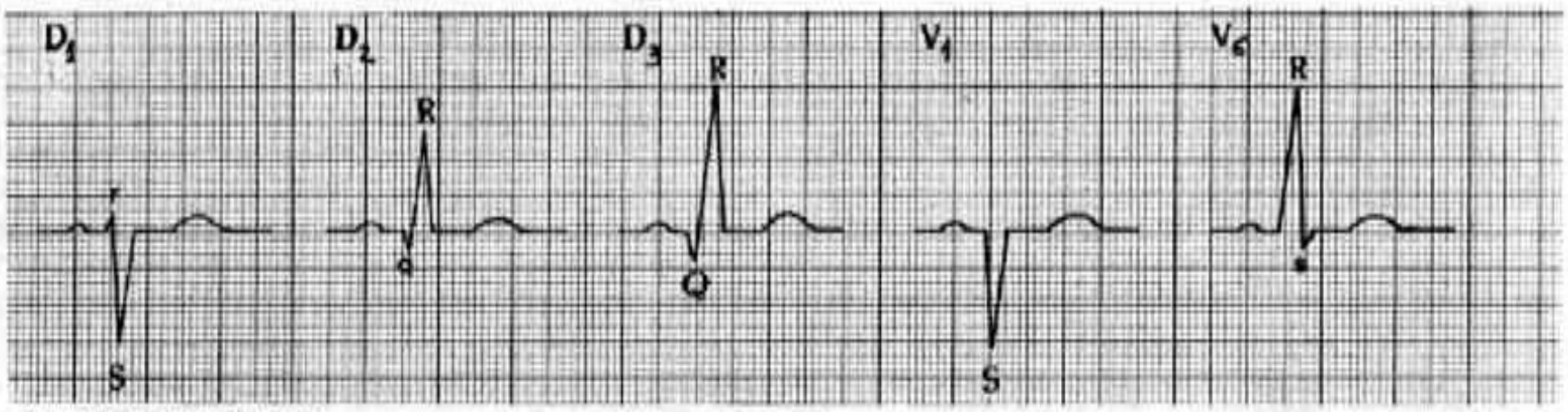

Esemplificazione di E.S.P.

Se, invece, l'interruzione della propagazione dello stimolo al ventricolo sinistro è a carico del fascicolo posteriore, la depolarizzazione avviene inizialmente nella parte posteriore del setto ed in quella della parete libera del ventricolo sinistro. Ne consegue che il quadro elettrocardiografico di *emiblocco sinistro posteriore* (E.S.P.) sarà caratterizzato da:

a) asse del QRS fortemente deviato a destra (attorno a + 120°);

b) profonda S in D_1;

c) profonda Q in D_3;

d) assenza quasi sempre della q in V_5 e V_6.

Alterazioni del tratto S-T e dell'onda T

Reperti caratteristici della cardiopatia ischemica

Ischemia

Quando si verifica una riduzione più o meno cospicua dell'irrorazione miocardica, lo stato di sofferenza cellulare che si viene a determinare provoca delle alterazioni bioelettriche che, registrate all'ecgramma, forniscono il più delle volte elementi diagnostici e valutativi importanti.

Tali alterazioni bioelettriche sono quelle provocate dall'*ischemia*, che è caratterizzata dal punto di vista elettrofisiologico da un ritardo della regressione della depolarizzazione delle fibre miocardiche interessate dal processo ischemico (in altri termini l'area "ischemica" resta più a lungo eccitata rispetto al restante miocardio "integro").

Ciò determina all'ECG la comparsa di onde T negative più o meno appuntite e simmetriche nelle derivazioni poste di fronte alla zona ischemica (derivazioni che "vedono" l'area ischemica), dando le cosiddette *immagini dirette dell'ischemia*, mentre nelle derivazioni che si trovano al lato opposto la configurazione ecgrafica sarà opposta (*immagini indirette dell'ischemia*) e costituita dalla presenza di queste onde T positive (Fig. 11-71). I quadri ecgrafici tipici dell'ischemia non sono esclusivi del deficit irrorativo coronarico, potendosi riscontrare in forme patologiche che riconoscono come base patogenetica altre cause: infiammatorie (pericardite, miocardite), traumatiche, metaboliche, tossiche, ecc.

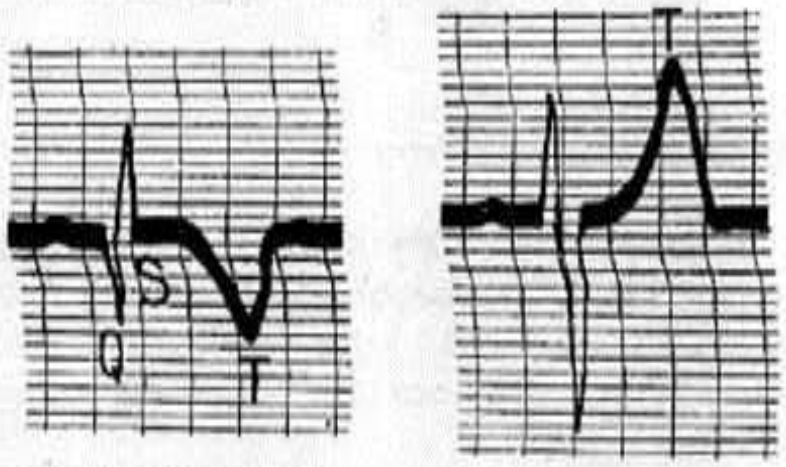

Immagine diretta d'ischemia — *Immagine indiretta d'ischemia*

Fig. 11-71. Vedi testo.

Lesione

Quando la riduzione dell'irrorazione del miocardio si accentua, si appalesano all'ECG alterazioni più cospicue e più durature a carico della zona di tessuto interessato, costituite essenzialmente da uno spiccato slivellamento del tratto S-T, denominato *stato di lesione*.

Dal punto di vista bioelettrico il fenomeno si spiega perché nella zona "lesa" si viene a creare una differenza di potenziale durante l'iscrizione del tratto S-T, generata dal fatto che questa zona, a causa del flusso arterioso insufficiente, non viene attivata completamente dallo stimolo elettrico e, pertanto, rispetto al miocardio sano presenta una minore elettronegatività.

Perciò, nelle derivazioni poste di fronte all'area sede del fenomeno si iscriverà all'ECG un tratto S-T soprastivellato (*immagine diretta di lesione*); al contrario, nelle derivazioni opposte, il tratto S-T si presenterà sottoslivellato (*immagine indiretta di lesione*; Fig. 11-72).

Quanto esposto si verifica quando la sede della lesione è sita sulla superficie epicardica.

Se, invece, la lesione ha sede sottoendocardica i fenomeni bioelettrici registrati dal tracciato ecgrafico sono esattamente opposti: *sottoslivellamento di S-T*

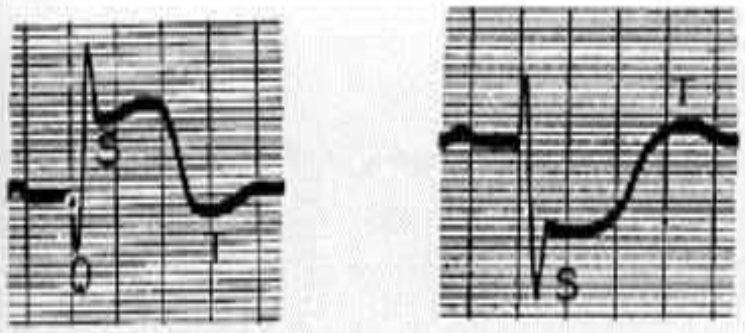

Immagine diretta di lesione *Immagine indiretta di lesione*

Fig. 11-72. Vedi testo.

nelle derivazioni poste di fronte all'area "lesa"; *sopraslivellamento* nelle derivazioni opposte.

Queste alterazioni ecografiche sono solitamente transitorie ed indicano la evolutività del processo (regressione o evoluzione verso la necrosi).

Necrosi

Una accentuazione dello stato di sofferenza della fibrocellula miocardica conduce questa a necrosi; pertanto, essa non è più sede di fenomeni bioelettrici e la polarizzazione cellulare non è possibile, per cui funge soltanto da conduttore passivo dello stimolo.

Un elettrodo esplorante posto di fronte ad una zona più o meno vasta di necrosi, che si estende dall'endocardio all'epicardio (*necrosi transmurale*), registrerà soltanto il potenziale intraventricolare, che è negativo e riprodurrà sull'ECG una onda negativa (QS), che viene denominata "*finestra elettrica*" ossia una sorta di "buco" elettrico attraverso il quale vengono registrati potenziali endocavitari negativi, che prima del fenomeno necrotico erano controbilanciati da quelli positivi generati dal miocardio sano.

Ciò comporta delle importanti modificazioni dei complessi ventricolari QRS, sia nelle derivazioni precordiali che in quelle periferiche che "guardano" la necrosi.

Il potenziale negativo intraventricolare farà registrare una iniziale onda negativa di durata superiore a 0,04 sec. e di voltaggio pari ad almeno un terzo dell'onda R, che possibilmente la segue (*onda Q di necrosi*) oppure il complesso QRS viene del tutto sostituito da un'onda QS, come abbiamo precedentemente ricordato (*segni diretti di necrosi*).

L'ECG nell'infarto miocardico (I.M.)

L'infarto miocardico nella sua classica evoluzione, in fase acuta, subacuta e cronica, presenta delle caratteristiche elettrocardiografiche proprie di ciascuna di queste tappe. Esse si possono così sintetizzare:

A) *fase acuta*: inizialmente transitorie alterazioni dell'onda T di tipo ischemico (vedi Fig. prec.) della durata di pochi minuti cui seguono alterazioni del tratto S-T che si slivella (*onda monofasica di lesione*), inglobando in sé il tratto discendente della R e l'onda T (*onda coronarica di Pardee*); tale alterazione può avere durata da poche ore fino a 1-2 giorni, dopo i quali fa la sua comparsa l'onda Q di necrosi, espressione della necrosi cellulare;

B) *fase subacuta*: i segni della lesione sono i primi a regredire, in genere dopo 4-5 gg e di solito non persistono oltre il mese, il tratto S-T ritorna all'isoelettrica, mentre persistono i segni di ischemia (onda T coronarica invertita a branche simmetriche), che scompariranno (quando scompaiono) nel giro di poche settimane, mentre l'onda Q al contrario persiste di norma per tutta la vita, anche se eccezionalmente (in casi, ad esempio, di infarti diaframmatici) a distanza di tempo essa non è più reperibile.

C) È questa la *fase cronica* dell'infarto miocardico; essa viene raggiunta dopo 2-3 mesi dalla comparsa dell'infarto, ma la durata di questa fase può essere molto variabile.

La diagnosi di infarto del miocardio può talora riuscire impossibile per la particolare sede dell'infarto. Nel caso di infarto intramurale manca l'onda Q e saranno presenti le alterazioni umorali, di cui si è parlato, a denunziare l'evento.

Un infarto intramurale che non coinvolge l'epicardio o l'endocardio non può essere diagnosticato con l'ECG o con la vettorcardiografia.

Nei casi di *persistenza ecografica di uno slivellamento di S-T* nelle derivazioni precordiali di sinistra e di centro (ossia di una immagine duratura di lesione) è ragionevole attribuire un significato prognostico sfavorevole a questo evento (per altro non infrequente negli infarti estesi della parete anteriore), perché suggestivo per la presenza di *aneurisma della parete ventricolare*.

Riportiamo qui di seguito alcuni quadri ecografici di infarto miocardico in fase acuta e di stabilizzazione, dando dei cenni sulle più frequenti localizzazioni.

Localizzazione dell'infarto miocardico

Infarti anteriori

a) Infarto antero-laterale: è dovuto ad occlusione del ramo interventricolare anteriore dell'arteria coronarica sinistra.

Di solito è presente un'onda Q nella I derivazione. Si ha scomparsa delle onde R nelle derivazioni precordiali (V_3-V_4).

In I derivazione si ha uno slivellamento verso l'alto del segmento S-T, con una T diretta verso il basso. In III derivazione si ha uno slivellamento verso il basso del segmento S-T, con la T diretta verso l'alto (Fig. 11-73 e 11-74);

b) *infarto anteriore* (antero-settale): di solito

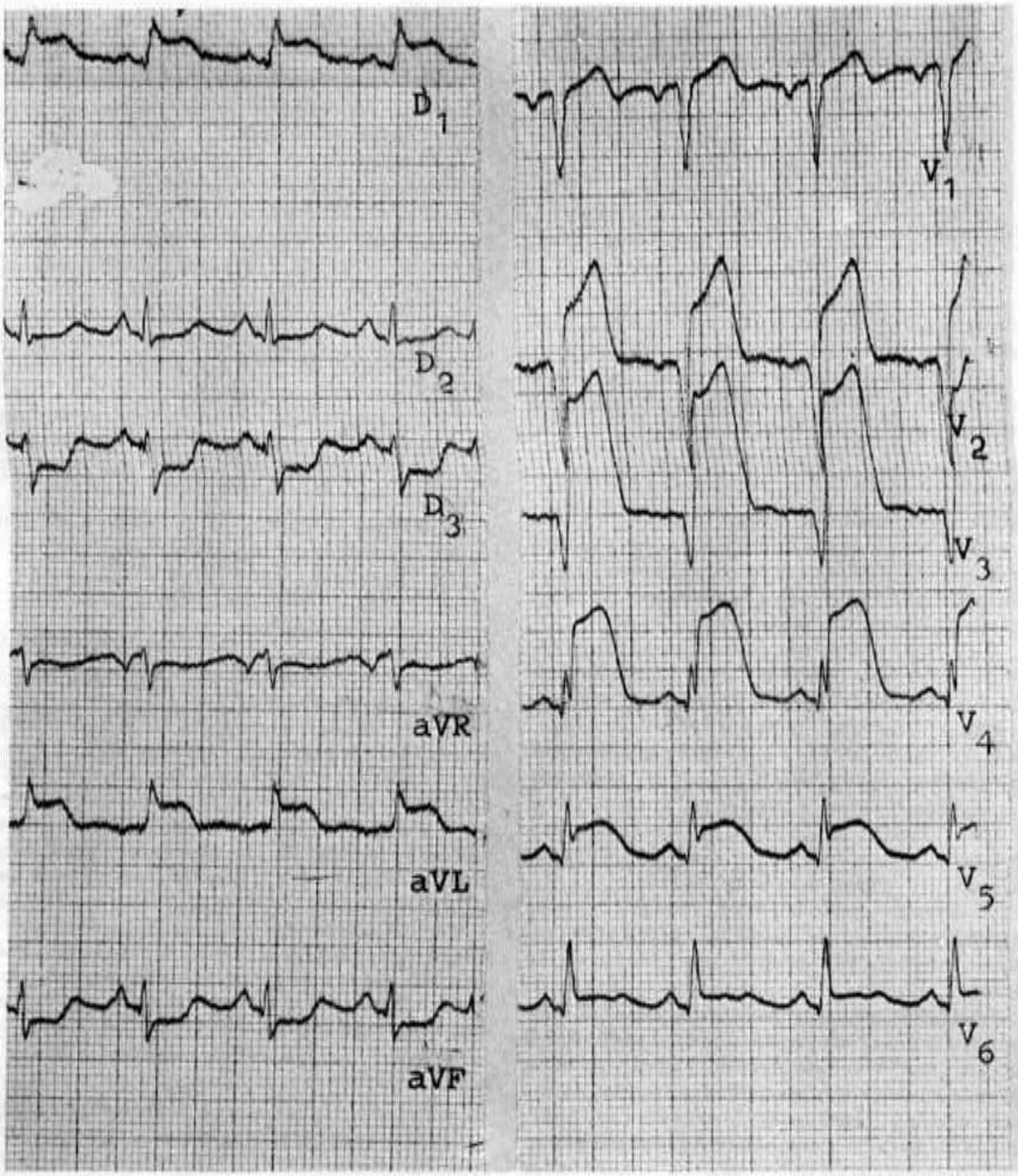

Fig. 11-73. I.M.A. anteriore esteso in fase iperacuta: evidente cospicuo sopraslivellamento di S-T in D_1, aVL ed in V_2, V_3, V_4, V_5. Immagini speculari di lesione in D_3 e aVF.

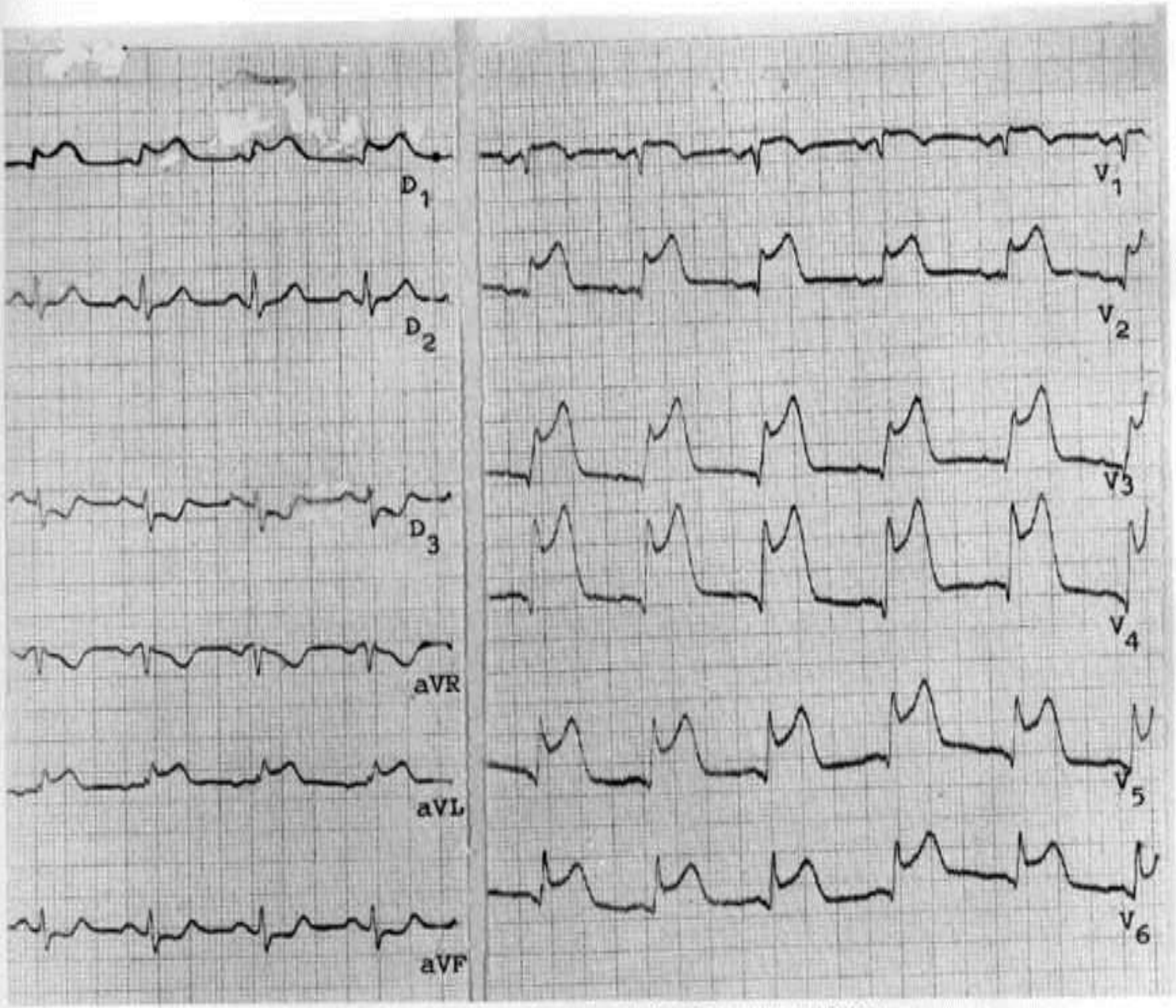

Fig. 11-74. I.M.A. anteriore esteso in fase iperacuta: cospicuo sopraslivellamento di S-T in tutte le derivazioni precordiali, eccetto V_1.

consegue alla ostruzione della branca destra del ramo interventricolare anteriore dell'arteria coronarica sinistra. Nelle derivazioni I, II e III non si hanno segni di questo tipo di infarto. Si ha scomparsa dell'onda R iniziale in V_2 e V_3 (Fig. 11-75);

c) infarto apicale: è di solito provocato da occlusione del tratto terminale del ramo interventricolare anteriore della coronaria sinistra. Si ha scomparsa delle normali onde R e quindi si avrà un complesso QS in I derivazione e in V_3 e V_4. Si hanno slivellamenti discordanti del tratto S-T in I e III derivazione (verso l'alto in I e verso il basso in III), con onde T opposte agli slivellamenti del tratto S-T;

d) infarto antero-basale: è causato da occlusione di una branca del ramo circonflesso dell'arteria coronarica di sinistra. Compare onda Q in D_1 e V_5; nelle fasi acute si hanno slivellamenti del tratto S-T in D_1 e V_6, accompagnati da onde T invertite.

Infarti posteriori

a) infarto postero-inferiore o diaframmatico: di solito consegue ad ostruzione del ramo interventricolare posteriore della coronaria destra. Si ha comparsa di onda Q in V_2, D_3 e AVF. Nello stadio subacuto gli slivellamenti del tratto S-T sono negativi in D_2, V_3, V_4 e positivi in D_3; la derivazione più significativa è la AVF, con onda Q ampia (che raggiunge almeno il 25% dell'ampiezza della R); S-T sopraslivellato e T negativa (Fig. 11-76 A, B, C).

b) infarto posteriore (postero-settale): consegue di solito alla occlusione dell'arteria coronaria destra o del suo ramo interventricolare posteriore. Questo in-

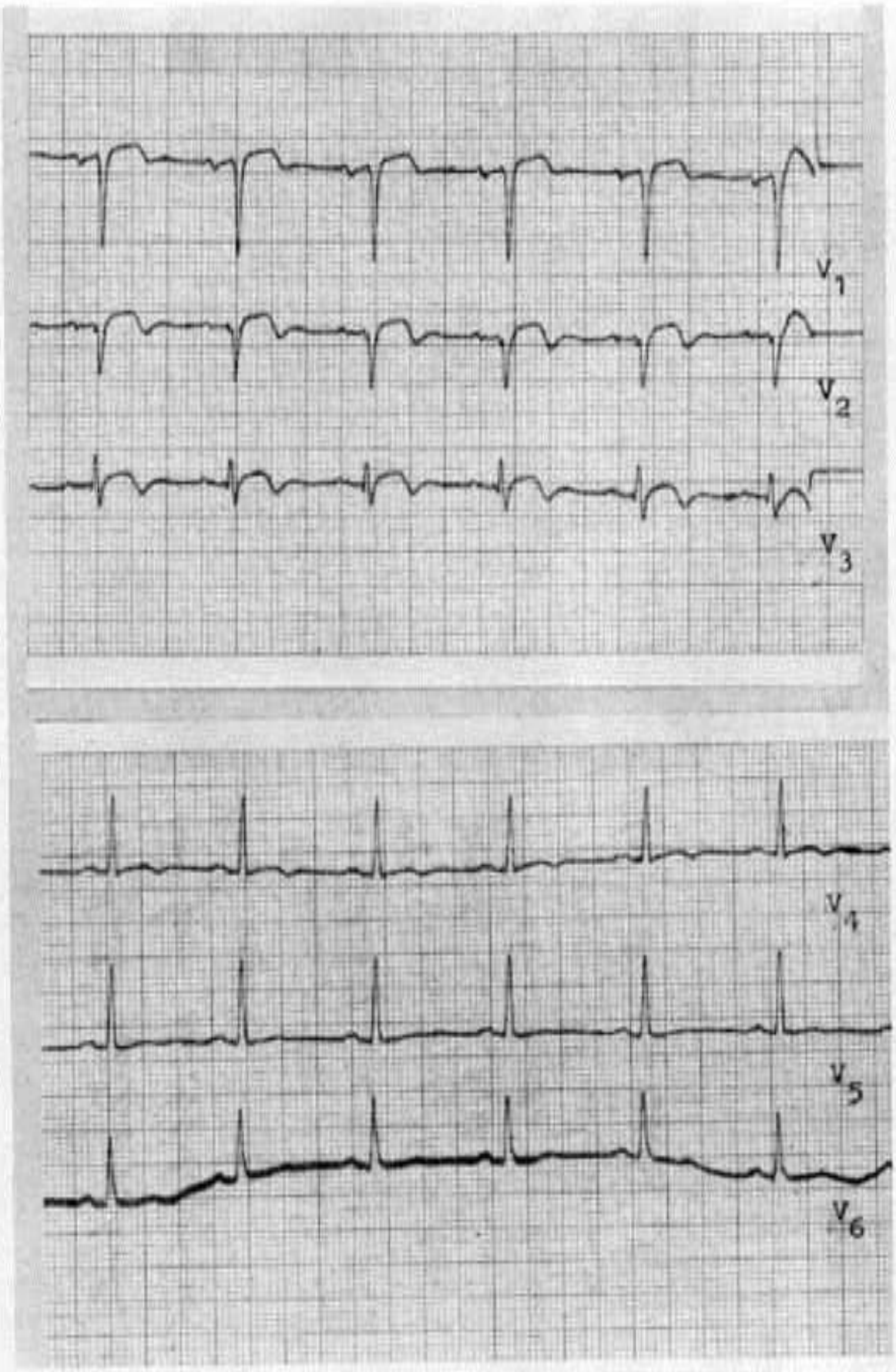

Fig. 11-75. Infarto anterosettale in fase di stabilizzazione (subacuto): si osserva un modico sopraslivellamento di S-T in V_1 e V_2 con onda T negativa a branche simmetriche, che si può notare anche in V_4 come espressione di ischemia subepicardica consensuale.

farto costituisce un punto cieco: la zona necrotica è piccola e si hanno lievi modificazioni di voltaggio nelle derivazioni usuali. Si nota R alta in V_1 e V_2 e piccola in V_5 e V_6. L'infarto può essere rivelato ricorrendo alle derivazioni esofagee.

c) infarto postero-laterale: è per lo più provocato da occlusione del ramo circonflesso dell'arteria coronaria sinistra. Si ha comparsa di onda Q in AVF e in V_6. Nelle fasi subacute in queste derivazioni e anche in D_2 e D_3 si rileva sopraslivellamento del tratto S-T, con T invertita.

d) infarto postero-basale: consegue per lo più ad ostruzione del ramo circonflesso dell'arteria coronaria sinistra. Si ha comparsa di onda Q in V_6, con sopraslivellamento del tratto S-T e onde T invertite, oltre che in V_6, anche in AVF.

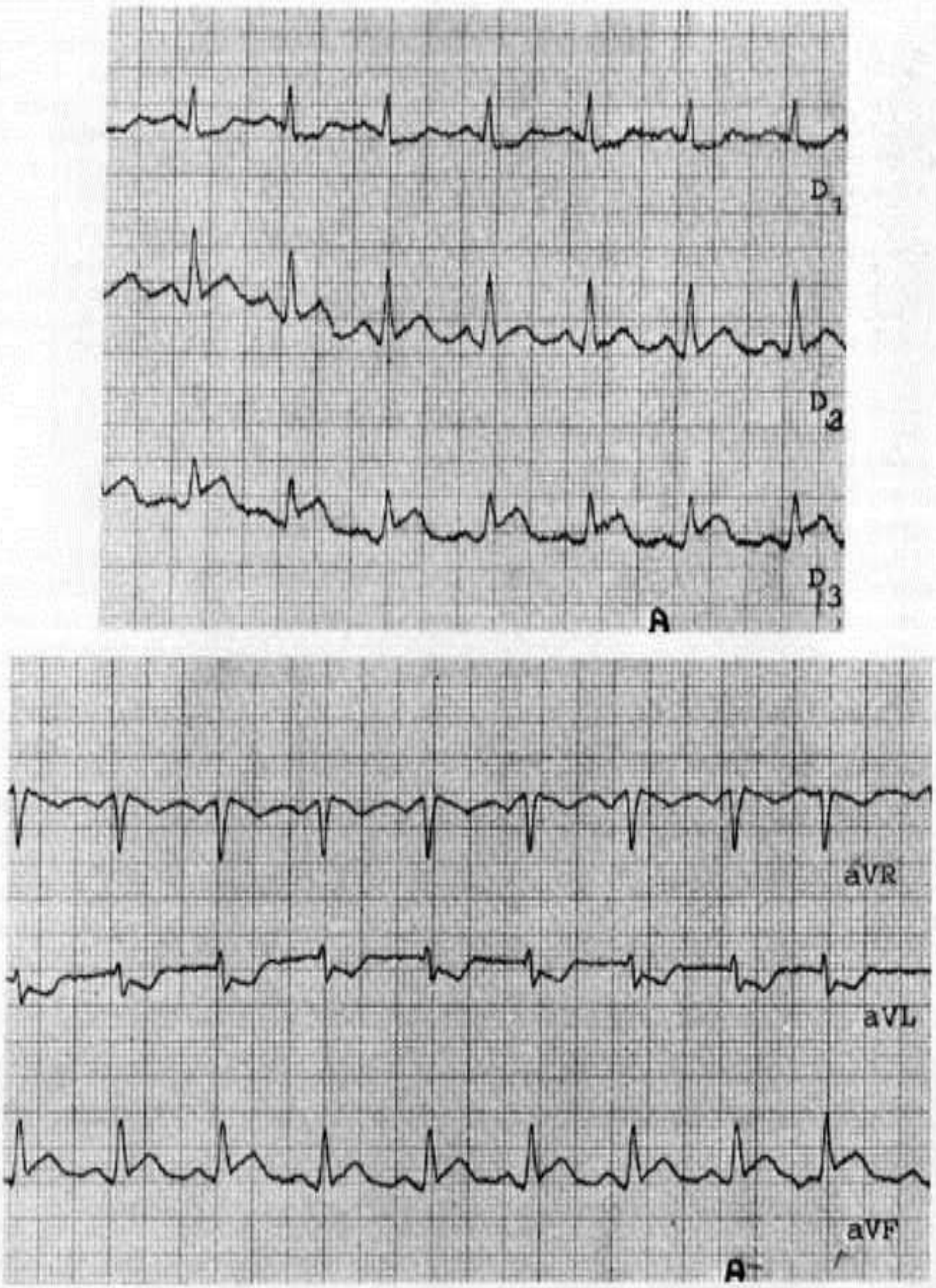

Fig. 11-76/A.

L'ECG nell'angina pectoris

Durante un attacco di angina pectoris compaiono a livello del miocardio zone di ischemia e di lesione, per cui ecgraficamente si osservano delle alterazioni del tratto S-T e delle onde T, le quali scompaiono con il cessare del dolore.

Si è già detto dei caratteri distintivi tra *angina stabile ed instabile*. Durante la prova da sforzo si può avere la comparsa di anormalità ecgrafiche, tanto in soggetti che hanno, quanto in soggetti che non hanno una storia di crisi di angor o che presentano un normale tracciato ecgrafico basale.

Normalmente, anche uno sforzo intenso non provoca la comparsa di anormalità ecgrafiche, quali quelle che si hanno nella coronarosclerosi. Anche le anormalità del tratto S-T e delle T che possono comparire sotto sforzo scompaiono dopo pochi minuti di riposo.

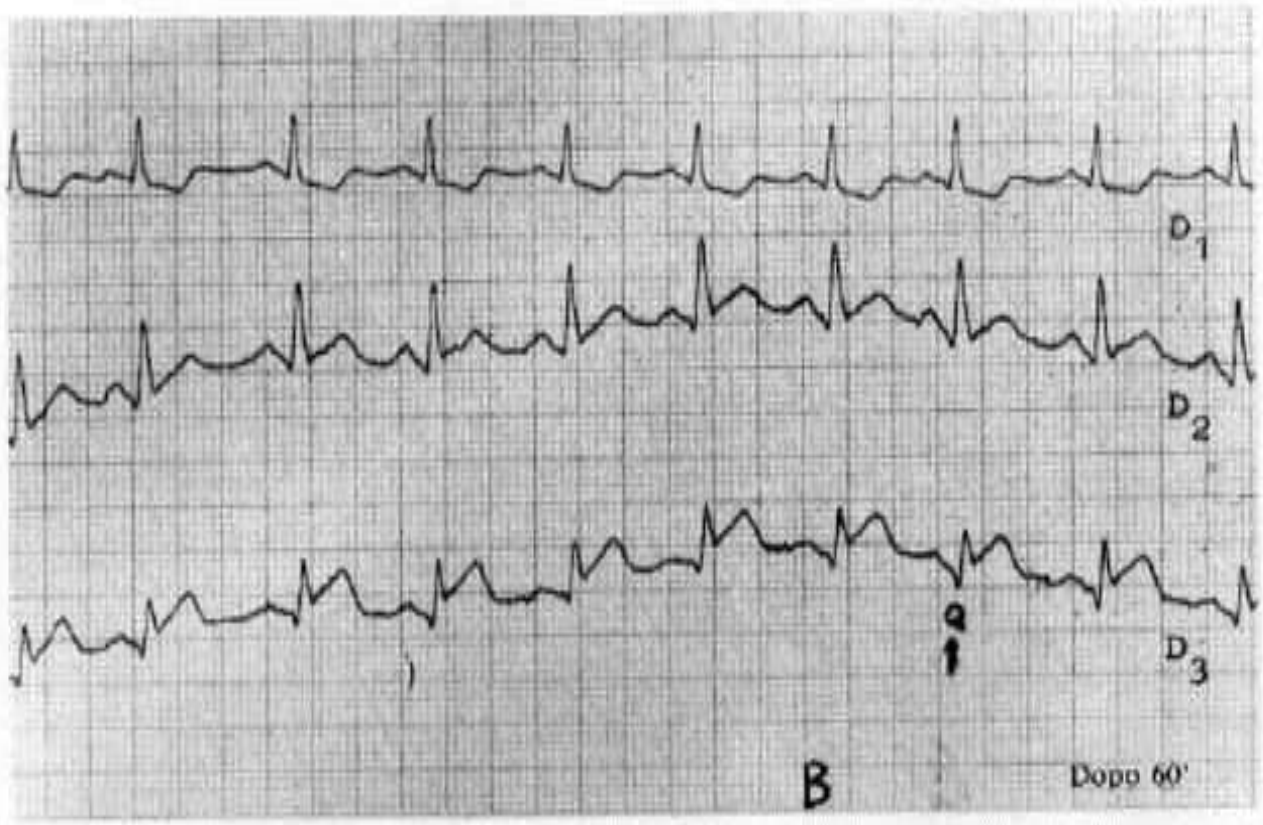

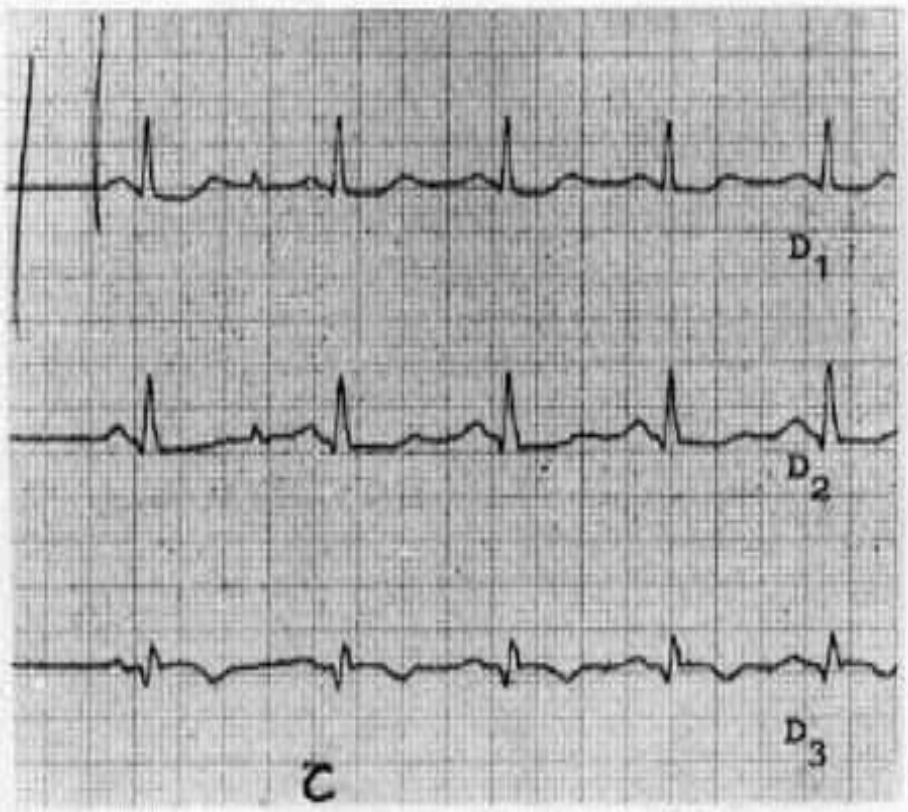

Fig. 11-76. Infarto miocardico postero-inferiore in fase iperacuta, stabilizzatosi a distanza di circa 60 min. A) Si evidenzia l'iniziale sopraslivellamento di S-T in D_3 e AVF, mentre in AVL si nota un sottoslivellamento di S-T.
B) a distanza di circa 60 min. si può notare in D_3 una più cospicua onda di lesione (sopraslivellamento di S-T), e la comparsa dell'onda Q di necrosi in D_3.
C) quadro ecografico già stabilizzato con ritorno all'isoelettrica del tratto S-T e onde Q ben evidenti, onda T a branche simmetriche.

A proposito dell'*angina "variante" di Prinzmetal*, l'ecg mostra, durante la crisi, un evidente slivellamento in alto di S-T con caratteristiche simili a quelle dell'onda di lesione di Pardee (v. questa), che scompare una volta risolta la crisi dolorosa; il tracciato di base il più delle volte è normale.

L'immagine di lesione, durante l'episodio doloroso, è circoscritto ad una o più derivazioni (generalmente le anteriori) prospicienti il territorio di irrorazione di un'arteria coronaria (il fenomeno deriverebbe dalla stenosi sub-critica di un'arteria coronaria, con fenomeni di angiospasmo nel distretto irrorativo).

Pericardite

Quando è presente un versamento pericardico, lo strato liquido, conducendo meglio l'elettricità rispetto ai tessuti, crea un cortocircuito della maggior parte delle correnti cardiache; di conseguenza, se il liquido è abbondante, l'ecgramma presenterà un *basso voltaggio* nelle derivazioni periferiche e precordiali.

Inoltre, l'evento patologico, sia esso di natura flogistica, infettiva o no, traumatica, metabolica, è in grado di alterare più o meno cospicuamente gli strati muscolari sub-epicardici, con conseguenti alterazioni della fase di ripolarizzazione, le cui espressioni ecgrafiche più evidenti sono quelle dell'*ischemia* e della *lesione*, già descritte in precedenza (vedi infarto miocardico).

Pertanto, in corso di pericardite acuta l'ECG evolve abitualmente secondo 4 fasi:

1) *sopraslivellamento moderato, a concavità superiore, del tratto S-T con onda T positiva* (espressione della "corrente di lesione" generata dagli strati sub-epicardici). Questo slivellamento è sempre meno marcato di quello rilevabile in corso di infarto, è reperibile in più derivazioni, indicando la maggior diffusione del processo, e soprattutto è generalmente di breve durata (Fig. 11-77/A);

2) *il tratto S-T*, in un paio di giorni, *ritorna all'isoelettrica*, mentre la T si appiattisce;
77/A);

3) successivamente l'*onda T si inverte, divenendo spesso aguzza*, simmetrica (tipo onda T da ischemia subepicardica), mentre il tratto S-T rimane isoelettrico o leggermente curvilineo a convessità superiore (ciò è espressione dell'*"ischemia" sub-epicardica*, che ritarda il ritrarsi dello stimolo). Sono alterazioni piuttosto diffuse (visibili cioè in quasi tutte le derivazioni) in quanto risulta diffusamente alterata la superficie miocardica dall'evento patologico. Tale fase può durare settimane o anche mesi (Fig. 11-77 B);

4) *scomparsa delle alterazioni della ripolarizzazione.*

Il segno negativo fondamentale nella diagnosi differenziale con l'infarto miocardico è dato dall'assenza di onde Q di "necrosi".

Nella *pericardite cronica costrittiva* gli elementi di diagnostica ecgrafica più comuni sono:

— *basso voltaggio del QRS* (riscontrabile nel 50-70% dei casi).

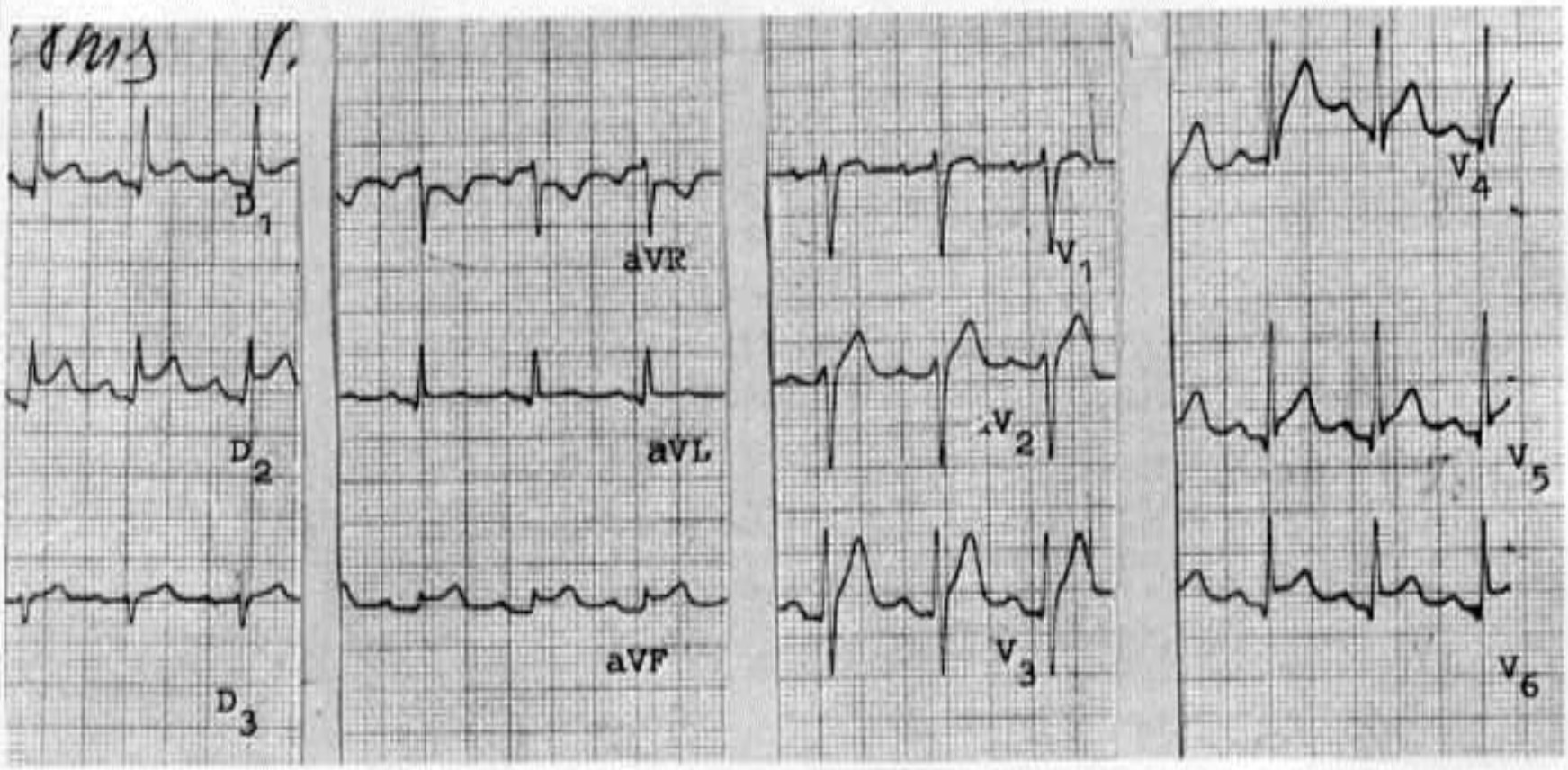

Fig. 11-77/A. Pericardite in fase acuta: notare la morfologia del tratto S-T sopraslivellato a concavità verso l'alto in D_1, D_2, AVF, V_1, V_2, V_3 e V_6.

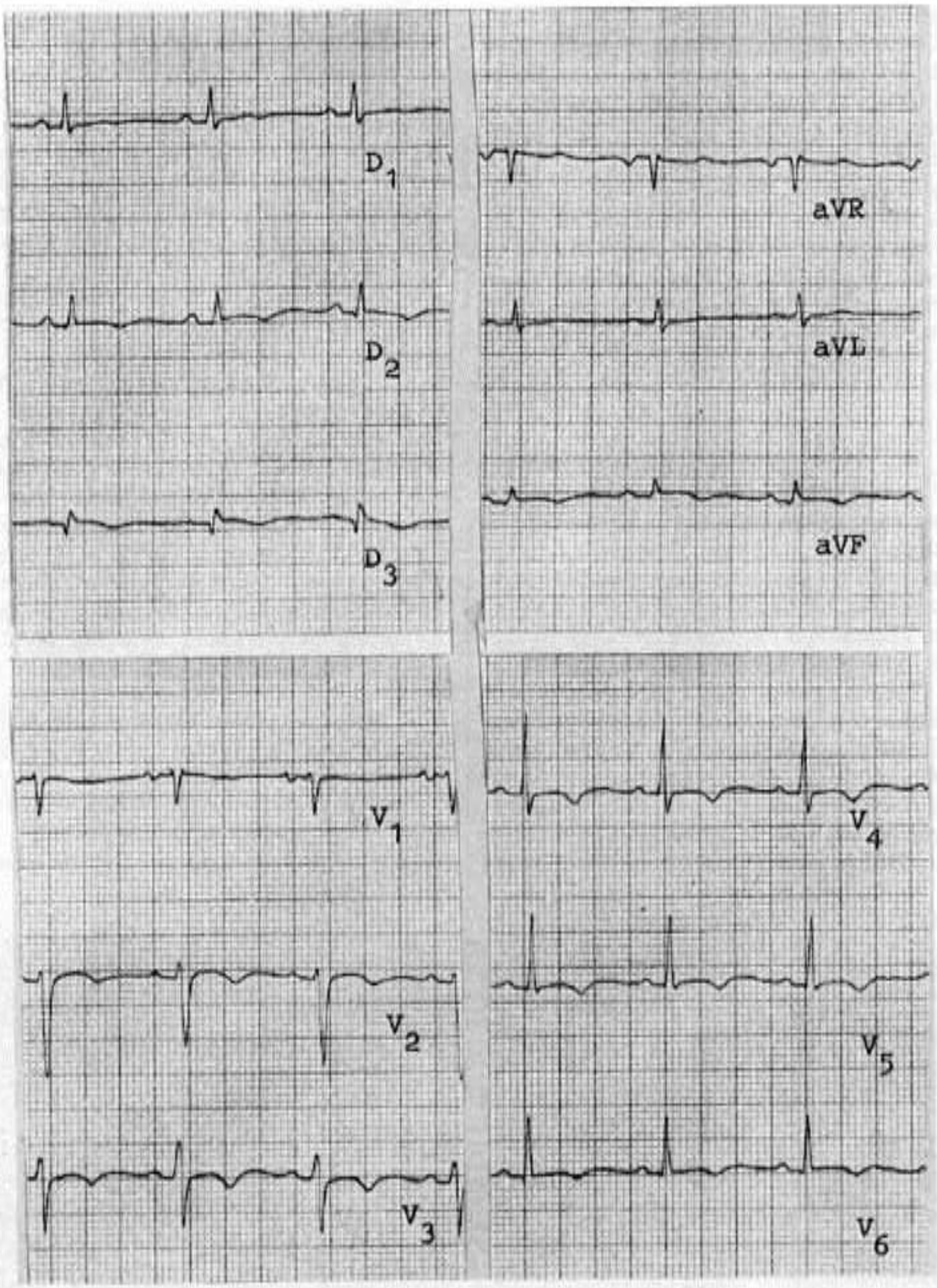

Fig. 11-77 B. Pericardite in fase subacuta. Stesso caso della figura precedente, dopo 20 giorni. Presenza di onde T invertite a branche simmetriche in quasi tutte le derivazioni il tratto S-T è isoelettrico.



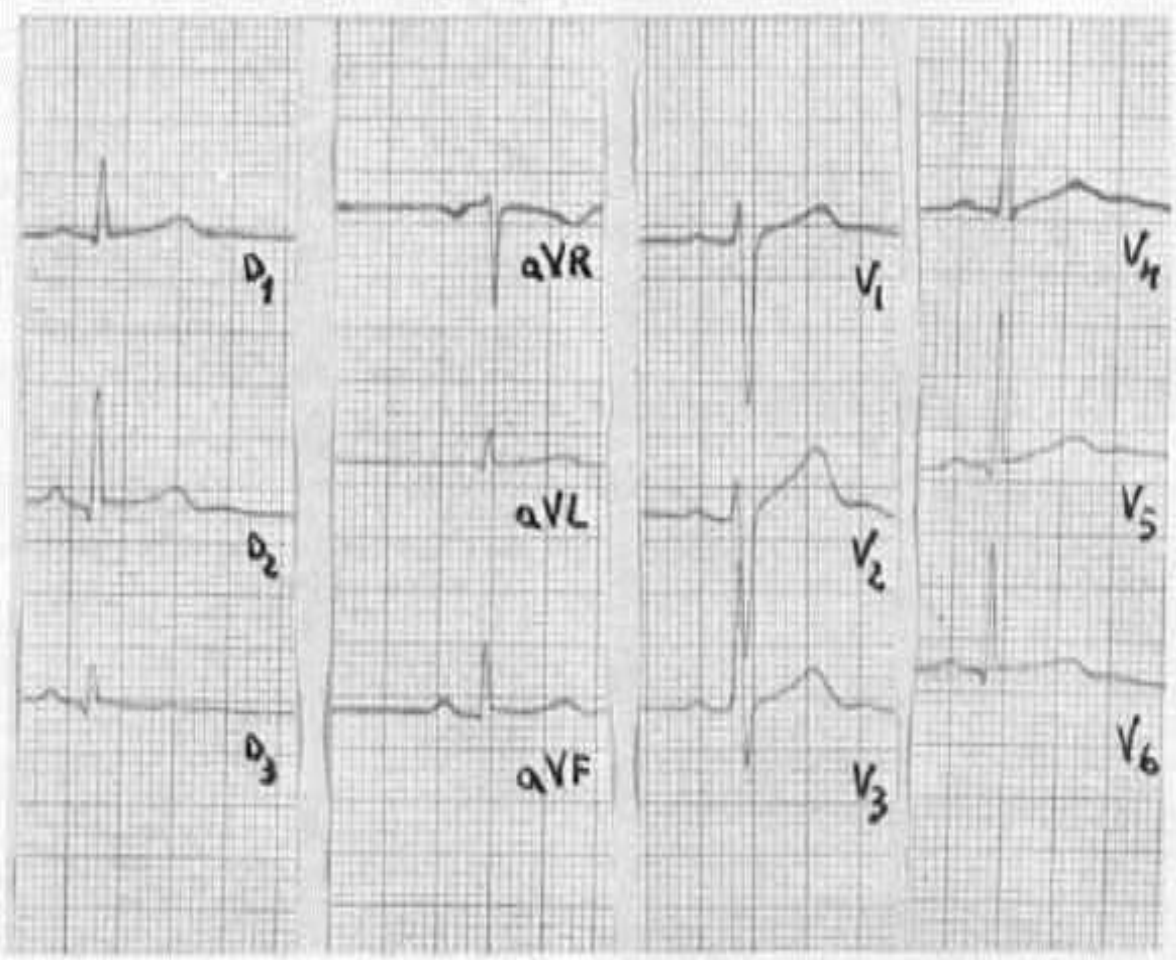

Fig. 11-78. VCG di M.M. di a. 32: nei limiti della norma. L'estremità arrotondata delle tracce marcatempo indica la direzione di iscrizione delle anse. Accanto: esame ecografico dello stesso soggetto: nei limiti della norma.

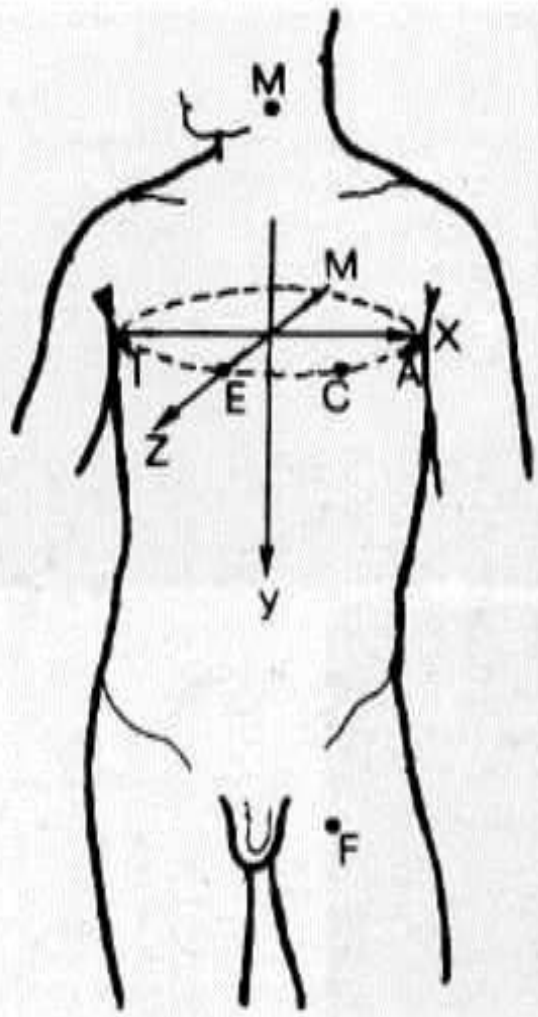

Fig. 11-79. Sistema di derivazioni vettorcardiografiche descritte da Frank.

È spesso rilevabile la fissità dell'asse elettrico nel decubito laterale sinistro o destro (espressione strumentale della fissità del cuore nei cambiamenti di posizione);

— *tratto S-T* per lo più isoelettrico o appena sottoslivellato;

— *onda T* piatta o spesso invertita in più derivazioni.

Vettorcardiografia

Un vettorcardiogramma (VCG) è un'ansa continua che rappresenta la sequenza dei vettori elettrici istantanei prodotti dall'attivazione cardiaca, proiettati su tre piani nello spazio: piano orizzontale (H), piano frontale (F), piano sagittale destro (SR) o sinistro (SL).

Mentre in un dato momento dell'attivazione cardiaca le derivazioni elettrocardiografiche registrano una grandezza scalare, che è data dalla distanza tra la linea isoelettrica ed il punto raggiunto dalla deflessione in quel momento, il VCG invece rappresenta nello stesso momento un vettore planare, cioè la proiezione del vettore spaziale su uno dei tre piani. In altre parole, mentre l'ECG rappresenta il fenomeno elettrico su una retta, il VCG lo fa su un piano; per cui, mentre è possibile con l'ECG ricostruire l'orientamento del fenomeno elettrico nello spazio calcolandolo in diverse derivazioni, il VCG ci dà già questo risultato. I vari metodi vettorcardiografici hanno cercato di ovviare ai limiti dell'ECG con il risultato di una più fedele rappresentazione delle forze elettriche di quanto non possa il tracciato ecgrafico.

La vettocardiografia si serve di derivazioni ortogonali perché si parte dal principio teorico che due derivazioni tra loro ortogonali formano un piano. Le due derivazioni ortogonali sono collegate a due coppie di placche tra loro perpendicolari, attraverso le quali viene fatto passare un fascio di elettroni che si muoverà a seconda delle sollecitazioni ricevute dalla differenza di potenziale generata tra ciascuna delle coppie di placche. Quando non esiste differenza di potenziale il fascio di elettroni si proietta sullo schermo fluorescente come un punto. Durante l'attività elettrica del cuore il punto si muove e disegna una linea ad ansa che unisce le estremità di tutti i vettori spaziali istantanei generati dall'attività cardiaca. Per conoscere il tempo e la velocità di iscrizione delle varie parti dell'ansa, la linea viene interrotta a tempi costanti prefissati (2,5 msec negli esempi riportati), di modo che dove le interruzioni della traiettoria sono più fitte la velocità della attivazione è minore di quando le interruzioni sono più distanziate (Fig. 11-78).

La retta che unisce il punto di partenza (punto E) con uno dei punti dell'ansa rappresenta il vettore dell'attività elettrica del cuore in quel momento. Come per l'ECG anche per il VCG esistono tre gruppi di attività elettrica, quella atriale (ansa P) e quelle ventricolari (anse QRS e T). Dato per ipotesi che i potenziali cardiaci possano essere rappresentati come nascenti da un unico punto (teoria del dipolo singolo), il sistema ideale di derivazione vettorcardiografico dovrebbe essere perfettamente ortogonale con i tre assi a 90° fra loro e con il punto di origine dell'ansa di attivazione, sempre equidistante dagli estremi delle tre derivazioni ortogonali;

gli elettrodi dovrebbero essere posti in modo tale da essere insensibili a minimi cambiamenti di posizione del dipolo.

Numerosi sono stati i metodi proposti per avvicinarsi a questo modello teorico. Il più usato attualmente è *il metodo di Frank* (Fig. 11-79), che prevede l'impiego di otto elettrodi così disposti in modo da dar luogo alle tre derivazioni ortogonali "corrette":

— derivazione X: due elettrodi situati sulle ascellari medie a livello del quarto o quinto spazio intercostale;

— derivazione Z: due elettrodi situati sulle linee mediane anteriore e posteriore allo stesso livello;

— derivazione Y: un elettrodo a livello della nuca e l'altro sulla gamba sinistra.

Il settimo elettrodo è intermedio tra quelli situati sulla linea mediana anteriore e sull'ascellare media sinistra e serve da "compensazione"; l'ottavo elettrodo è sulla gamba destra e ha la funzione di elettrodo indifferente. Le anse sui diversi piani possono essere registrate mediante fotografia su un oscilloscopio o con una penna scrivente su carta.

Il VCG dovrebbe essere eseguito in circa il 10% dei casi di ECG patologico; le principali indicazioni (Piccolo) sono:

1) alterazioni della conduzione atriale;

2) ritmi atriali ectopici;

3) valutazione del grado di ingrandimento del ventricolo destro da sovraccarico sistolico (esiste una correlazione altamente significativa tra pressione intraventricolare destra e dati vettocardiografici nella stenosi polmonare);

4) diagnosi differenziale tra sovraccarico di volume e sovraccarico di pressione del ventricolo sinistro;

5) disturbi della conduzione intraventricolare ed in modo particolare i blocchi incompleti di branca, gli emiblocchi e i blocchi parietali;

6) diagnosi di necrosi miocardica (Fig. 11-80);

7) diagnosi di turbe della conduzione intraventricolare in associazione con necrosi miocardica;

8) sindromi da preeccitazione ventricolare;

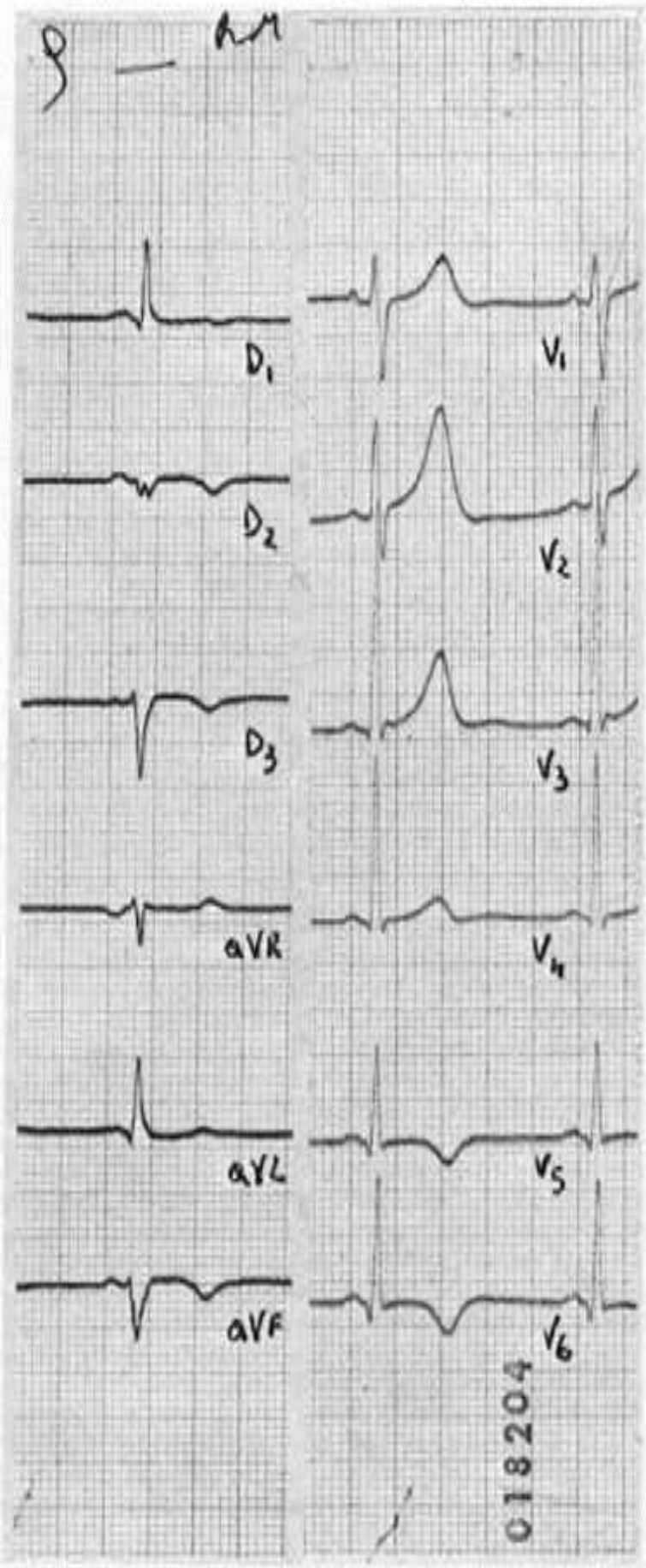

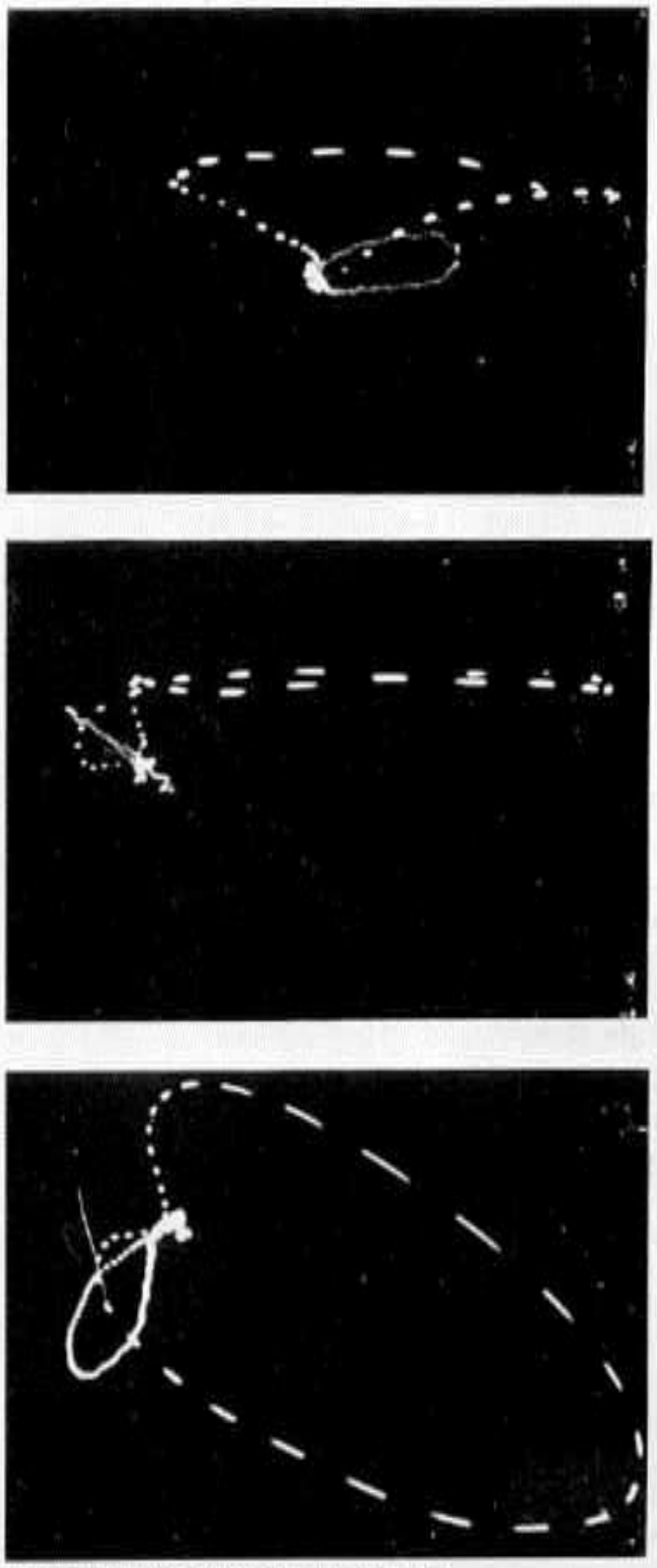

Fig. 11-80. VCG di R.M. di a.46. Necrosi recente in sede infero-dorso-laterale. Come si vede da questo esempio il VCG perfeziona la diagnosi fatta con l'ecg posto a fianco.

Intervallo tracce marcatempo: 2,5 msec.
Taratura ampiezza: 0,5 mV.

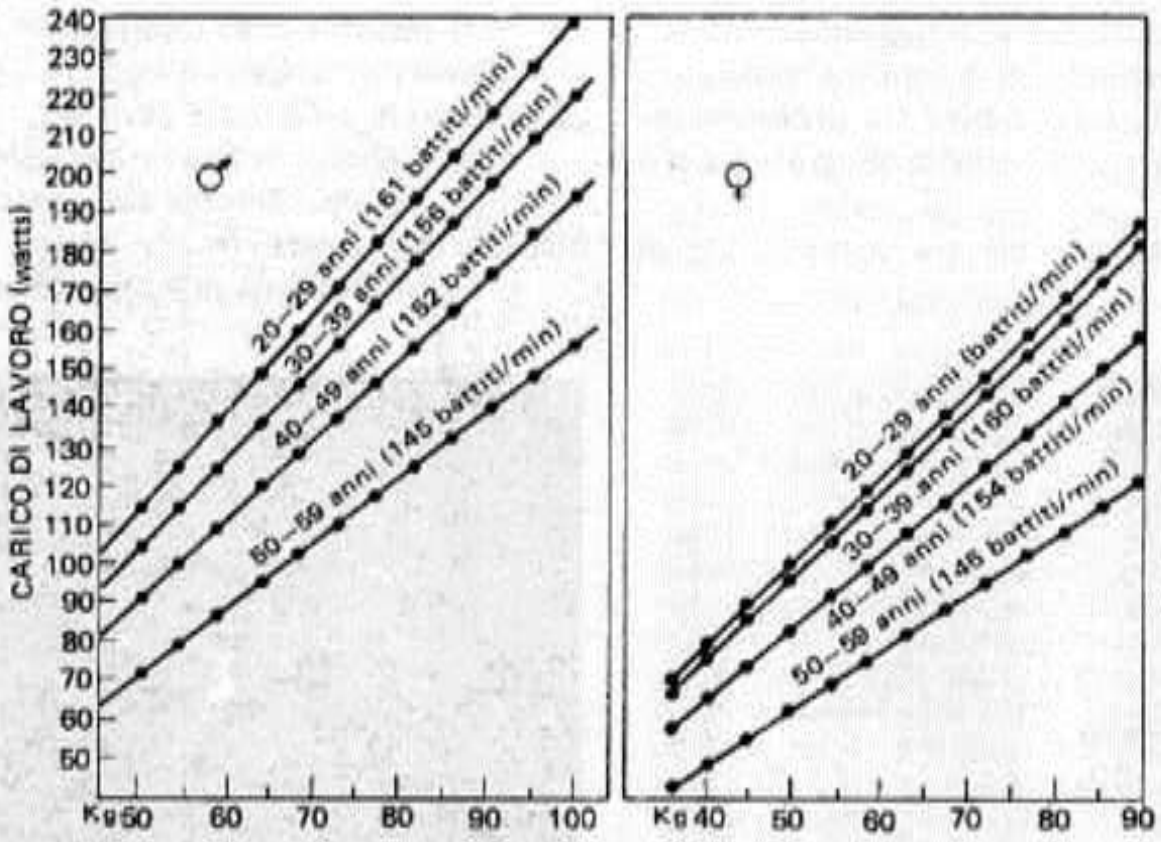

Fig. 11-81. Frequenza cardiaca da sforzo secondo l'età e il sesso (da Lange Andersen K. e coll.).

9) alcuni casi di miocardiopatia primitiva;

10) valutazione della posizione di un pacemaker in ventricolo destro.

Inoltre, è da riconoscere l'utilità della vettorcardiografia come metodo didattico nell'elettrocardiografia.

Prove da sforzo

L'esecuzione di una prova da sforzo costituisce in ogni tipo di cardiopatia un insostituibile test capace di saggiare gli aspetti essenziali della performance cardiaca e circolatoria periferica e dei meccanismi che la regolano, di slatentizzare le deviazioni dalla norma in fase preclinica, di formulare un giudizio prognostico e soprattutto suggerire tempestivamente le scelte terapeutiche più idonee. È dimostrato fra l'altro come una attivita fisica o lavorativa congrua con la capacità funzionale possa riuscire utile per il cardiopatico.

La valutazione quantitativa della riserva cardiaca si rende indispensabile qualora si voglia assegnare ad un soggetto cardiopatico una attività lavorativa della quale è noto il dispendio energetico (Fradà e Di Benedetto.

Per una valutazione preliminare della riserva cardiaca e coronarica risulta sovente molto utile ricorrere all'esecuzione di tests ergometrici, che danno preziose informazioni sull'adattamento dell'apparato cardiocircolatorio allo sforzo (v. pag. 312 "risposte cardiocircolatorie allo sforzo fisico").

Prove statiche: si fa ricorso a una contrazione muscolare isometrica (handgrip). Non consentono di valutare il carico di lavoro e di graduarlo.

Prove dinamiche (camminare, pedalare, ecc.: sono le più usate; esse comportano delle ritmiche contrazioni di gruppi di muscoli agonisti ed antagonisti.

Si distinguono in *tre tipi*:

— *prove massimali*: misurano la capacità aerobica massima del soggetto. Sono scarsamente utilizzabili nei cardiopatici, non essendo prive di rischi;

— *prove submassimali*: sono meglio tollerate e quindi meno rischiose, pur essendo meno indicative. Si sottopone il soggetto ad un carico di lavoro, arrestando lo sforzo (anche in assenza di segni di intolleranza) ad un livello prestabilito in base al comportamento della frequenza cardiaca, che corrisponde al 75% della frequenza massima che può essere raggiunta dal soggetto in esame, in base all'età ed al sesso (Fig. 11-81);

— *prove limitate dalla sintomatologia* (symptum limitated o SL.).

Si tiene conto del carico di lavoro in watts, della frequenza cardiaca, del consumo di ossigeno al momento in cui il paziente è costretto a sospendere la prova per comparsa di alcuni sintomi.

Criteri di arresto dello sforzo sono (H. Denolin, 1975):

1) segni di insufficienza circolatoria (pallore, cianosi, sudorazione, shock);
2) aritmie sopraventricolari o ventricolari gravi;
3) blocco A-V o intraventricolare;
4) affaticamento eccessivo, dispnea;
5) ipertensione grave (sistolica > 250 mmHg);
6) crisi di angor.

Per quanto riguarda le modalità di esecuzione, le prove da sforzo si possono distinguere in:

— *rettangolari* (carico unico, di intensità prestabilita e costante);

— *intermittenti* (carichi crescenti, tra loro intervallati da periodi di riposo;

— *continue o triangolari* (il carico può essere rapidamente crescente, di 10 watts ogni minuto o lentamente di 20 watts ogni 4-6 minuti).

Si tende attualmente a dare la preferenza alle prove triangolari con carichi lentamente crescenti, in quanto esse consentono di raggiungere un sufficiente adattamento allo sforzo e riescono quindi meglio rispondenti ai fini valutativi, oltre che meno rischiose.

Le prove ergometriche su scalini (tipo Master, vedi appresso), anche se si ricorre ad una standardizzazione delle prove (tenendo conto dell'età, del peso corporeo e del sesso) non consentono di determinare con esattezza l'intensità del carico.

Il *nastro trasportatore* trova scarso impiego per il suo costo, le sue dimensioni, che riescono ingombranti e perché richiede un certo addestramento.

Si dà la preferenza al *cicloergometro*, che fra l'altro consente una buona registrazione ecografica in lavoro. I risultati delle prove ergometriche vanno interpretati alla luce dei dati clinici (soprattutto anamnestici) e con questi integrati.

Diagnostica ergometrica

Le prove da sforzo, sin dall'epoca della loro introduzione nella pratica clinica da parte di Master e Oppheneimer (1929), hanno costituito uno dei più preziosi mezzi diagnostico-valutativi. I tests di breve durata 1 m e 1/2-3 m, mirano ad evidenziare a mezzo dell'ECG un deficit di irrorazione del miocardio, dimostrato dalla comparsa di slivellamento del tratto S-T o da turbe del ritmo. La prova dei due scalini appartiene al gruppo dei tests di breve durata, largamente utilizzati per oltre un trentennio.

Gli ottimi risultati ottenuti con le prove da sforzo nella cardiopatia ischemica ne limitarono l'impiego a questo tipo di diagnostica fino agli anni 60, epoca in cui diversi studiosi (Bruce, Hellerstein, ecc) cominciarono ad ampliarne le indicazioni, modificando la tecnica di esecuzione con prove prolungate o con sforzi massimali o submassimali, eseguiti a regime costante (steady state) o a carichi crescenti (prove triangolari) e soprattutto ricorrendo durante queste prove all'esplorazione del maggior numero di parametri: ecografici, emodinamici, clinico-sintomatici e talvolta metabolici. Oggi l'esecuzione di un test ergometrico trova numerose indicazioni (Rovelli, Carù, Rulli):

a) valutazione diagnostica di sospetta coronaropatia;
b) valutazione della capacità fisica aerobica;
c) valutazione della riserva respiratoria;
d) valutazione della ipertensione del piccolo circolo;
e) valutazione della riserva cardiaca dopo un infarto o (v. pag. 250); indicazioni circa il programma di riabilitazione, prognosi a breve o lugo termine di reinfarto e di morte ne prognosi a breve o lungo termine di reinfarto e di morte improvvisa, diagnosi di malattia dei tre vasi coronarici e l'indicazione all'intervento di by-pass;
f) valutazione del risultato di un intervento chirurgico di protesi valvolare o di by-pass aorto-coronarico;
g) diagnostica di sospetta cardiopatia nel paziente asintomatico: con elevato indice di rischio o con sintomatologia dubbia;
h) valutazione delle aritmie;
i) valutazione della terapia antiaritmica, della terapia dell'angina e della terapia dell'ischemia.

Costituiscono *controindicazioni* all'esecuzione di prove ergometriche le seguenti condizioni:

a) miocardite e pericardite acuta;
b) angina instabile;
c) aritmie ipercinetiche;
d) blocchi a-v di II e III grado;
e) insufficienza cardiaca;
f) stenosi aortica;
g) lesioni coronariche note, specie dell'arteria interventricolare (I.V.A.).

Il *test di Master* utilizza due gradini di cm. 22,5 di altezza che vengono fatti salire, in 3 minuti, per un numero di volte stabilito in apposite tabelle, in rapporto al sesso, al peso e all'età, in maniera da ottenere un carico di lavoro identico per tutti i soggetti (circa 8 cal/m). Il *doppio test di Master* consiste in un numero doppio di salite e discese, sempre in 3 minuti.

Questa prova, in passato largamente utilizzata, tende oggi ad essere messa in disuso, in quanto anche se costituisce un saggio dell'adattamento del cuore e del circolo allo sforzo e soprattutto del controllo neurovegetativo del circolo, può riuscire troppo impegnativa per il soggetto coronaropatico e risultare quindi pericolosa. Inoltre, essa non fornisce dati sulla riserva cardiaca, sul numero dei vasi eventualmente interessati nella coronaropatia ischemica, sulle condizioni del miocardio; infine, non consente il controllo durante l'esecuzione del lavoro e quindi espone a gravi rischi (aritmie, infarti). La prova di Master può essere integrata dalla determinazione del consumo di O_2 (tramite un metabolimetro a zaino, che il soggetto porta sulle spalle durante l'esercizio), della frequenza cardiaca e della pressione arteriosa (*prova di Ford e Hellerstein*).

L'elaborazione di prove di lunga durata a carichi crescenti con monitoraggio elettrocardiografico e rilievi ogni minuto dei valori pressori, ha consentito in questi ultimi anni di raccogliere nel cardiopatico dati di notevole importanza, utilmente correlabili ed integrabili con quelli emodinamici (ventricolografia, coronarografia, portata cardiaca con radioisotopi).

Tecnica di esecuzione

Dei numerosi tipi di ergometri utililizzati in passato attualmente sono più usati il *cicloergometro* (il più usato in Europa) a freno elettromagnetico ed il *tapis roulant* (in America). Lo sforzo esattamente tarato, viene iniziato a carichi molto bassi di 20 watts ed aumentato di 20 watts ogni 3', fino a raggiungere i valori previsti, per sesso ed età, della frequenza cardiaca.

È sempre utile registrare un tracciato di base in posizione *supina, in ortostatismo e dopo iperventilazione (al fine di evidenziare eventuale presenza di turbe pseudoischemiche)*. È, inoltre, opportuno eseguire la prova dopo una congrua sospensione di farmaci, in particolare i betabloccanti, calcioantagonisti e nitrati, in quanto capaci di dare dei falsi negativi.

Nei cardiopatici, specie coronarici, è opportuno non superare il carico di lavoro che comporta un superamento

della frequenza cardiaca prevista per quel soggetto. La prova va interrotta in caso di comparsa di dolore e/o di extrasistolia.

A) Valutazione del tratto ST:

Lo slivellamento in basso del tratto ST, espressione di ischemia subendocardica, è in linea di massima correlato con la gravità ed estensione della zona ischemica. Lo slivellamento di 1 mm., tuttavia, in una elevata percentuale di casi costituisce un falso positivo, mentre molto significativo risulta lo slivellamento di 2 mm. Lo slivellamento di 3 mm dimostra una significativa correlazione con l'interessamento di tre vasi e principalmente dell'I.V.A.

Il periodo di comparsa dello slivellamento (3'-6'-7') è indice di coronaropatia tanto più grave quanto questo è più precoce: Anche la sua durata è correlata con l'interessamento di 2 o 3 vasi e spesso dell'I.V.A.; la regressione rapida tuttavia non corrisponde ad una malattia meno grave.

Un sottoslivellamento inclinato in basso con T negativa simmetrica è espressione di ischemia severa transmurale (che interessa cioè oltre agli strati sottoendocardici quelli sottoepicardici).

Lo slivellamento in basso rettilineo con T difasica è viceversa espressione più severa di interessamento transmurale ed è di solito associato a malattia di tre vasi o aneurisma ventricolare.

B) *Valutazione dell'onda R:*

Nel soggetto normale sotto sforzo, per effetto della tachicardia e delle catecolamine, aumenta lo svuotamento sistolico del ventricolo e di conseguenza si ha una riduzione del volume cardiaco, per cui l'onda R dell'ecg si riduce d'ampiezza. I soggetti coronaropatici, in conseguenza dell'insufficienza contrattile, vanno invece incontro a un aumento del volume ventricolare e ad un aumento del voltaggio dell'onda R (*effetto Brody*). Secondo Ellestead, l'aumento della R sommato allo slivellamento di ST accresce la sensibilità della prova ed è correlata con la malattia di tre vasi, mentre i pazienti che hanno una riduzione della R anche in presenza di sottoslivellamento di ST avrebbero una malattia meno grave (un solo vaso).

C) *Aritmie ventricolari:*

La comparsa di aritmie ventricolari può essere espressione di depolarizzazione prematura da stenosi coronarica (se isolato, questo dato possiede una scarsa significatività).

Notevole importanza è stata attribuita in questi ultimi anni alle aritmie da riperfusione, vale a dire le aritmie che compaiono nel periodo di recupero.

D) *Variazioni della pressione arteriosa:*

L'incremento pressorio durante lo sforzo costituisce espressione dell'aumento del lavoro cardiaco e suole raggiungere valori intorno ai 200 mmHg per i massimi valori previsti di frequenza cardiaca (170/m' nel soggetto giovane).

L'elevazione eccessiva della P.A. riveste valore diagnostico per l'ipertensione al primo stadio, mentre una elevazione insufficiente è espressione di insufficienza cinetica del ventricolo sinistro. Valori di P.A. inferiore a 140 mmHg al massimo di frequenza sono correlati a malattie di tre vasi (questi valori, infatti, aumentano dopo by-pass aorto-coronarico).

Anche la ipotensione in fase di recupero può essere espressione di coronaropatia grave.

E) *Frequenza cardiaca:*

Analogamente alla pressione arteriosa, il mancato incremento della frequenza cardiaca (inferiore a 120 min.) è indicativo di malattia di tre vasi o pregresso infarto. Una risposta buona va considerata intorno a 160 battiti/min.

F) *Segni clinici:*

La comparsa di dolore precordiale durante lo sforzo incrementa la significatività dello slivellamento ST (dal 65 al 93%), mentre, da solo, ha una significatività uguale al rilievo ecografico.

Prove che saggiano la riserva funzionale cardiorespiratoria

Si tratta di prove più complesse, rivolte a saggiare la risposta dell'organismo all'esercizio fisico seguendo alcuni parametri cardiorespiratori: pressione arteriosa, polso di ossigeno (rapporto tra consumo di O_2 e frequenza cardiaca), equivalente di ossigeno (rapporto tra ventilazione minuto e consumo di O_2), lattacidemia ed eventualmente portata cardiaca ed emogasanalisi.

Per una più precisa differenzazione tra le forme di insufficienza cardiaca e quelle di insufficienza respiratoria, potrà essere utile ricorrere alla *spiroergometria secondo Knipping*, consistente nella ricerca di un eventuale deficit spirografico in O_2, rilevabile attraverso una prova da sforzo eseguita rispettivamente in aria ambiente e in aria iperossigenata. I dati di questa prova si possono desumere dalla Tabella 11-1.

TABELLA 11-1 Spiroergometria secondo Knipping

Soggetto normale
ventilazione massima elevata
consumo massimo di O_2 in aria: elevato
consumo massimo di O_2 in O_2: elevato
Insufficienza respiratoria
ventilazione massima ridotta
consumo massimo di O_2 in aria: ridotto
consumo massimo di O_2 in O_2: elevato
Insufficienza cardiaca
ventilazione massima elevata
consumo massimo di O_2 in aria: ridotto
consumo massimo di O_2 in O_2: ridotto
Insufficienza cardiorespiratoria
ventilazione massima ridotta
consumo massimo di O_2 in aria: ridotto
consumo massimo di O_2 in O_2: ridotto

FONOCARDIOGRAFIA (FCG)

La fonocardiografia consiste nella registrazione grafica dei fenomeni acustici originati dall'attività cardiaca.

È da precisare che con questa metodica si registrano gli accidenti acustici che sono rilevabili anche con l'ascoltazione, in quanto, come si è già detto, le vibrazioni originate dall'attività cardiaca hanno frequenze intorno ai 100 H_z (25-500 H_z) e quindi rientrano nell'ambito della sensibilità dell'orecchio umano. È ancora da precisare che il Fcg è decisamente inferiore all'orecchio umano per quanto riguarda valutazione del timbro e della tonalità di un rumore.

La fonocardiografia consente, però, di documentare i fenomeni acustici, definendone la cronologia in rapporto alla rivoluzione cardiaca, la durata, la localizzazione, la propagazione e la morfologia.

Allo scopo di poter precisare la cronologia dei reperti rilevati, la registrazione Fcg viene sempre associata all'elettrocardiogramma e possibilmente al carotidogramma; può essere utile anche l'apicocardiogramma e nei vizi del cuore destro è sempre opportuno associare il flebogramma.

Pertanto, il Fcg riesce assai utile ai fini di: identificare i toni aggiunti, il ritmo di galoppo, lo sdoppiamento dei toni, i tempi e la morfologia dei soffi, nonché l'eventuale influenza su tali fenomeni degli atti del respiro e di prove farmacodinamiche. Inoltre, in caso di stenosi mitralica fornisce elementi orientativi circa la gravità del vizio e l'esistenza di una ipertensione polmonare (in base all'intervallo II tono - schiocco di apertura della mitrale); in caso di vizi mitralici doppi può indicare la prevalenza della stenosi o della insufficienza. Se è vero che la soluzione di alcuni problemi diagnostici, un tempo affidati alla fonocardiografia ed ai tracciati poligrafici, oggi viene agevolmente affrontata dall'ecocardiogramma (v. appresso), tuttavia la combinazione dei due rilevamenti suddetti riesce assai utile.

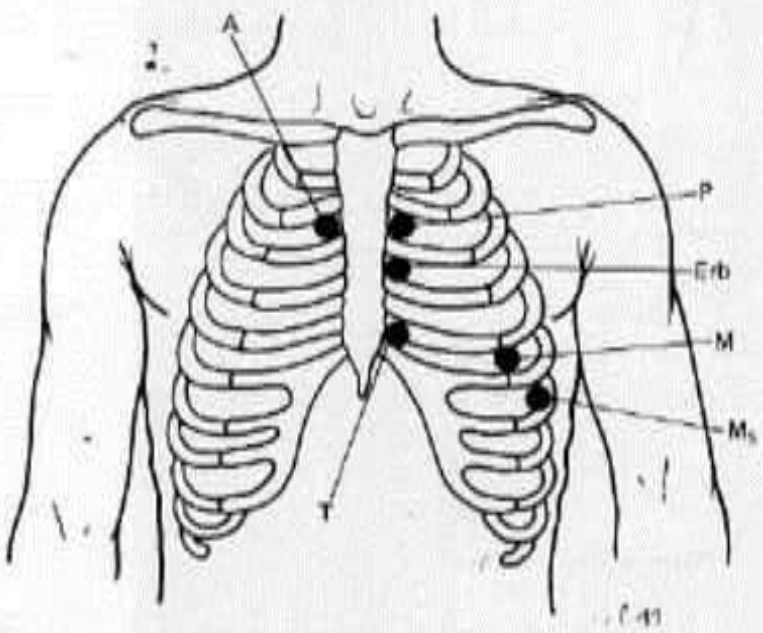

Fig. 11-82. Focolai di registrazione del FCG.
A: aorta
T: tricuspide
P: polmonare
M: mitrale
M_s: mitrale nell'ipertrofia ventricolare sinistra (VI spazio)
Erb: focolaio anatomico dell'aorta.

Con la fonocardiografia le onde sonore prodotte dall'attività cardiaca vengono captate da un microfono a cristallo piezoelettrico, amplificate, filtrate e poi registrate con sistema fotografico oppure direttamente con scrittura a spruzzo o a punta calda.

Purtroppo, non esistendo una standardizzazione per quanto riguarda sistema di rilevamento e di registrazione, non è possibile procedere ad una comparazione di tracciati ottenuti presso differenti laboratori.

Esistono 3 tipi di registrazione:

— *lineare*: registra soprattutto le basse frequenze e quindi riesce poco utile per la registrazione dei soffi;

— *stetoscopica*: registra le vibrazioni rilevabili dall'orecchio umano con lo stetoscopio e quindi riesce utile per registrare i soffi;

— *logaritmica*: si presta bene per i soffi, in quanto registra i rumori nella stessa maniera in cui li apprezza l'organo uditivo.

I focolai di registrazione sono quelli classici: mitralico, mesocardico, tricuspidale, aortico, polmonare (Fig. 11-82).

La registrazione viene normalmente eseguita in apnea respiratoria, in posizione supina, ma va completata in inspirazione ed espirazione e può riuscire utile eseguirla anche facendo decombere il paziente sul fianco sinistro; l'indagine risulta disturbata nei pazienti dispnoici e con notevole tachicardia. Si tiene conto dell'intensità (ampiezza) e dell'altezza (frequenza delle vibrazioni).

I toni si registrano come fenomeni vibratori costanti per frequenza ed ampiezza, mentre i rumori come vibrazioni irregolari.

Il *I tono* (S_1), originato dalla chiusura delle valvole A.V. e dalla contrazione ventricolare, si registra come una serie di onde in cui è possibile riconoscere una componente precoce con vibrazioni a bassa frequenza (che coincide con l'inizio della contrazione ventricolare sinistra) ed una seconda più estesa, con vibrazioni a media ed alta frequenza (60-100 H_z), che coincide con la chiusura della mitrale e poi della tricuspide.

Il I tono inizia appena dopo l'apice dell'onda R (dista da 50 a 60 msec dall'inizio dell'onda R) e precede il piede del carotidogramma di circa 30-40 msec., mentre corrisponde all'inizio della fase ascendente dell'apicocardiogramma; dura da 130 a 160 msec. alle

basse frequenze e da 80 a 130 msec alle alte frequenze.

Secondo tono ($S_2 = A_2 + P_2$; originato dalle vibrazioni delle valvole semilunari aortiche e polmonari che si chiudono, dalle vibrazioni della parete arteriosa e dal flusso ematico) è rappresentato da un treno più omogeneo e più compatto di onde ad alta frequenza. Si possono distinguere tre componenti: una o due vibrazioni iniziali a bassa frequenza e due vibrazioni ampie a maggior frequenza, corrispondenti alla componente aortica (A2) e polmonare (P2), tra loro distanziate di 20-40 msec. S2 inizia con 360-400 msec dopo la R, si inserisce alla fine dell'onda X del flebogramma e precede di 20-30 msec l'incisura dicrota del carotidogramma (Fig. 11-83).

Terzo tono (S_3) tono da riempimento ventricolare rapido; è presente soprattutto nei giovani e si registra elettivamente alla punta e al mesocardio. È costituito da vibrazioni a bassa frequenza (35-30 Hertz), è staccato di 0,12-0,15 secondi dall'inizio del II tono e dura da 40 a 80 msec (Fig. 11-84/A e Fig. 11-84/B).

Quarto tono (tono atriale-S_4). Può essere presente nei soggetti di età avanzata. Si presenta con poche oscillazioni di bassa frequenza e scarsa ampiezza. È provocato dalla sistole atriale. Precede di 0,10 secondi l'onda P; ha una durata di 30 msec. Si registra elettivamente alla punta ed al mesocardio e scompare in posizione ortostatica, per la riduzione del ritorno venoso al cuore.

Sdoppiamento dei toni cardiaci

Lo sdoppiamento dei toni cardiaci è caratterizzato da una divisione in due parti della loro componente principale (v. pag. 265).

Sdoppiamento del I tono:

deriva dall'asincronismo di contrazione dei due ventricoli.

Normalmente l'inizio della contrazione ventricolare sinistra e destra è quasi simultanea, precedendo quella sinistra.

Si tratterà di uno sdoppiamento *fisiologico*, se

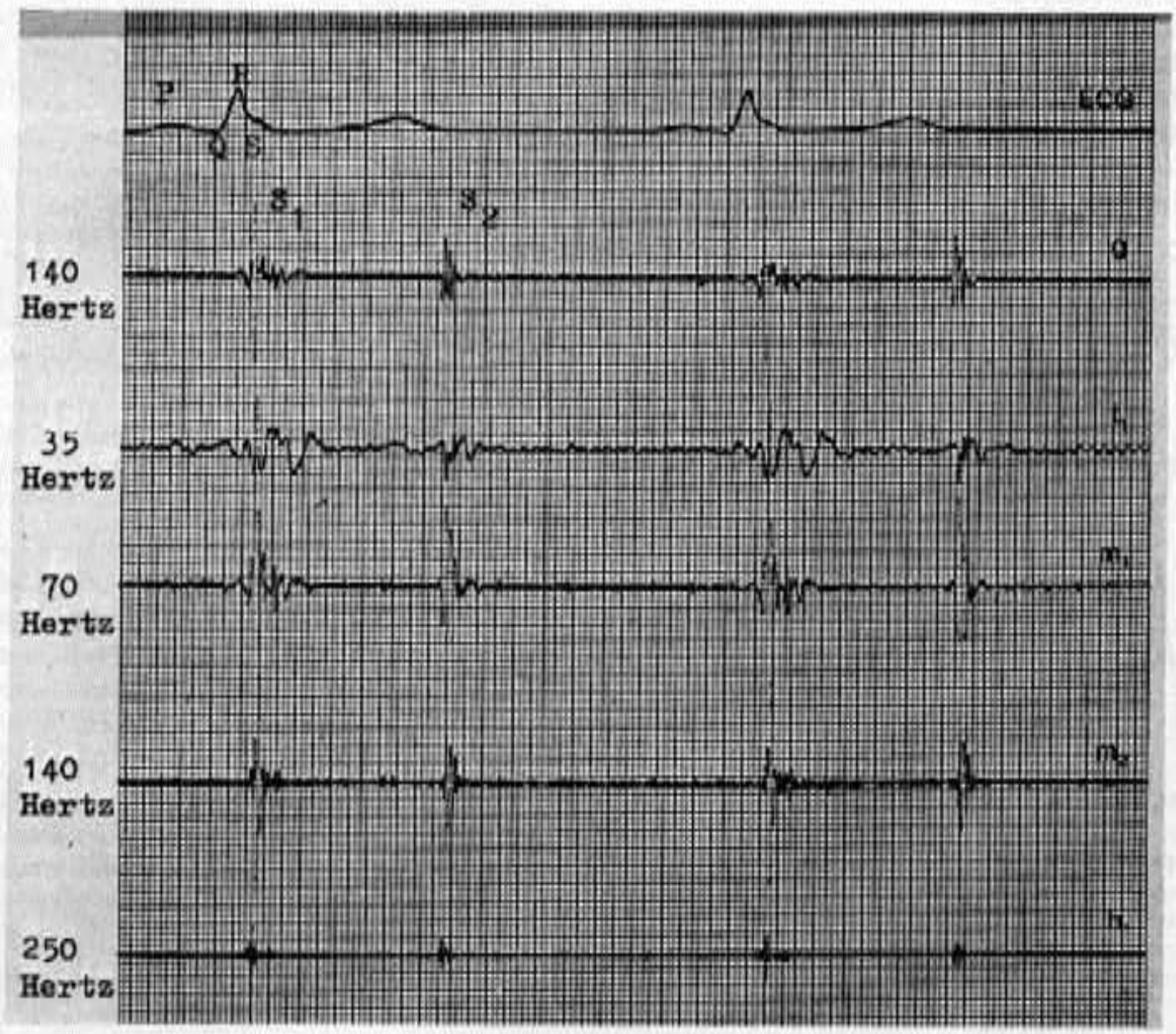

Fig. 11-83. Fonocardiogramma normale:
in alto l'ECG (velocità di scorrimento 100 mm/sec);
in successione la gamma di frequenze registrabili dalle più basse alle più alte, esclusa la prima, "g", che è analoga alla sensibilità dell'orecchio umano (logaritmica).

l'intervallo è inferiore a 70 msec. *patologico*, se l'intervallo è superiore ai 70 msec. Si registra elettivamente alla punta e al mesocardio; si accentua nell'inspirazione (Fig. 11-85).

Uno sdoppiamento patologico può derivare da blocco di branca, da diversa durata del periodo isometrico nei due ventricoli (nell'ipertensione del piccolo e del grande circolo e nella stenosi delle valvole semilunari), da difetto interatriale, da extrasistolia ventricolare di origine sinistra.

La differenziazione va posta con il:

— tono di eiezione o click protosistolico, che coincide con il piede del carotidogramma;

— quarto tono, che scompare in posizione ortostatica.

Sdoppiamento del II tono:

è provocato da una separazione delle sue componenti, aortica e polmonare. Si registra elettivamente sui focolai della base.

Sdoppiamento fisiologico

Per quanto la durata della sistole elettromeccanica ventricolare destra e sinistra sia quasi uguale, la durata dell'eiezione ventricolare destra è più lunga di quella sinistra e pertanto la componente polmonare del secondo tono si manifesta con un certo ritardo rispetto a quella aortica (Fig. 11-86).

Tale asincronia fisiologica risulta più pronunciata nella inspirazione (3-6 msec e anche più) per aumentato afflusso venoso al cuore destro e conseguente maggiore durata della sistole ventricolare destra; essa, invece, si riduce nella espirazione.

Si riconosce in quanto lo sdoppiamento inizia sempre prima dell'incisura dicrota del carotidogramme e in genere termina prima del punto 0 dell'apicocardiogramma, che sta ad indicare l'apertura della mitrale.

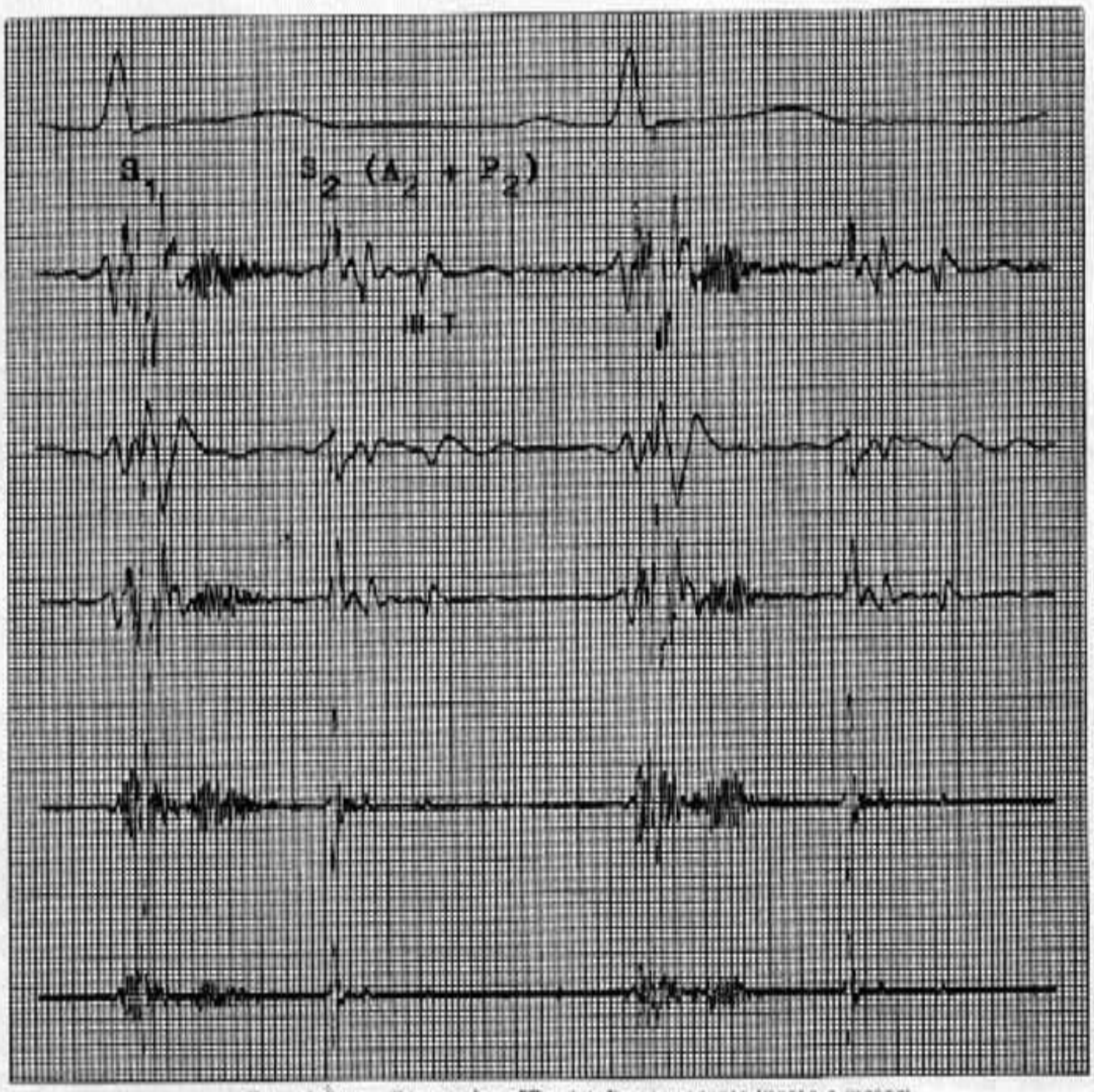

Fig. 11-84A. Diagnosi: soffio sistolico innocente (proto e mesosistolico) fusiforme, a frequenza medio-alta. Rilevabile un III tono a bassa frequenza 0,15 sec dopo l'inizio del II tono (soggetto adolescente).

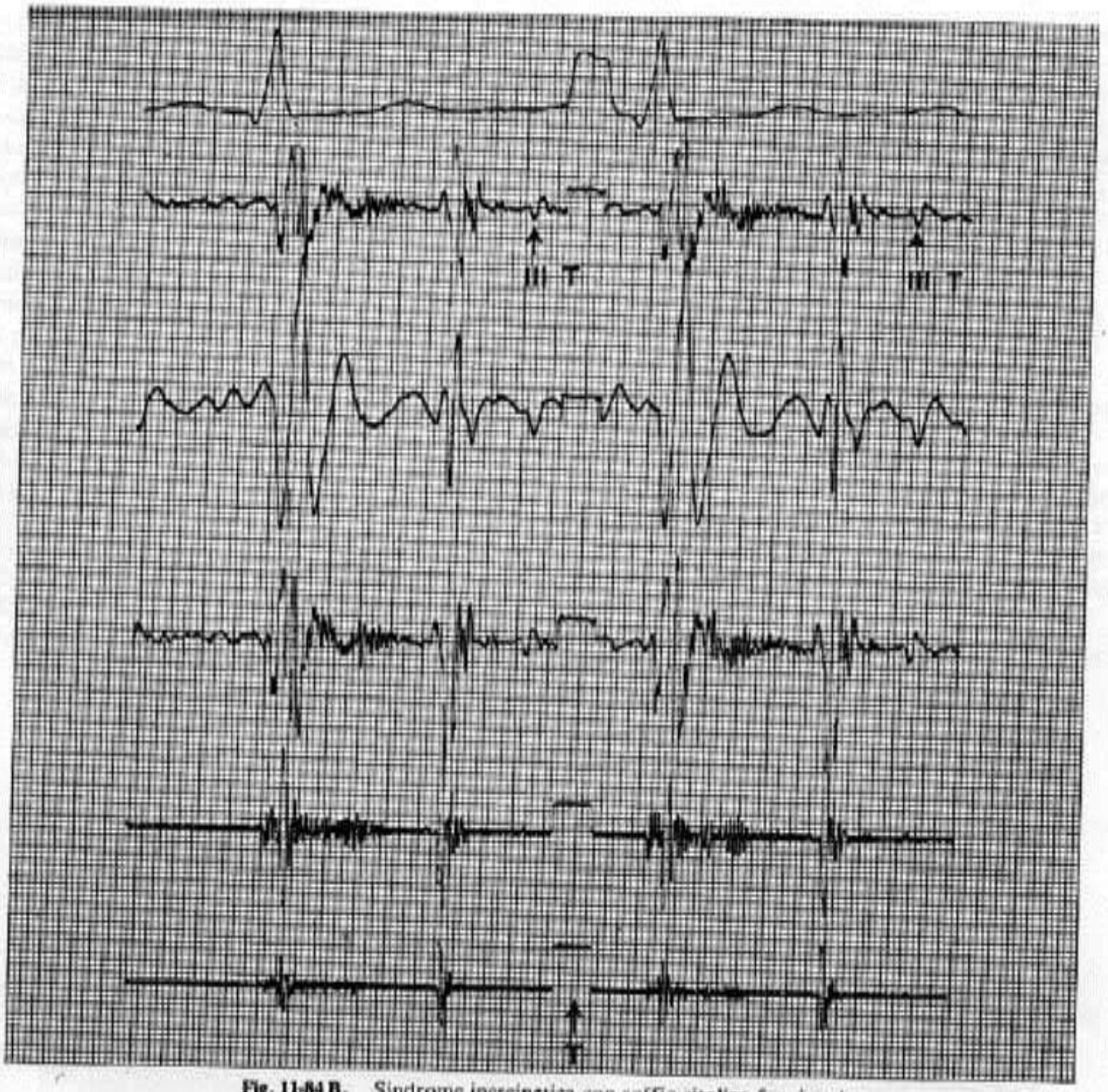

Fig. 11-84 B. Sindrome ipercinetica con soffio sitolico funzionale: I tono normale, seguito da soffio protomesosistolico di piccola ampiezza, a nastro, ben registrabile nelle alte frequenze; telesistole libera; S_2 ben staccato. Presenza di un terzo tono a bassa frequenza (ventenne di sesso femminile, con note di ipertiroidismo).

Sdoppiamento patologico

Lo sdoppiamento patologico può derivare da:

— ritardo di attivazione di un ventricolo e quindi della chiusura della semilunare omologa (blocchi di branca completi);

— prolungata eiezione ventricolare per sovraccarichi diastolici destri o sinistri (difetto interatriale, pervietà del dotto di Botallo) e sovraccarichi sistolici (stenosi valvolare aortica o polmonare);

— prolungamento del tempo di contrazione isometrica (miocardiosclerosi, insufficienza ventricolare);

— riduzione del tempo di eiezione ventricolare sinistra e prematura chiusura delle semilunari aortiche, per cui si accentua la normale divisione tra le due componenti.

Sdoppiamento patologico per ritardo della P_2:

— difetto interatriale (DIA): il sovraccarico ventricolare destro provoca una maggiore durata dell'eiezione e lo sdoppiamento è fisso, cioè l'inspirazione non fa variare la distanza tra le due componenti (Fig. 11-86A);

— ipertensione polmonare, stenosi polmonare (SP): la P_2, oltre che ritardata, è piccola e il ritardo è in rapporto diretto con la entità della stenosi; blocco di branca destra (BBD; Fig. 11-86C);

— *sdoppiamento patologico per ritardo della A_2 (sdoppiamento paradosso)*: stenosi aortica (SA),

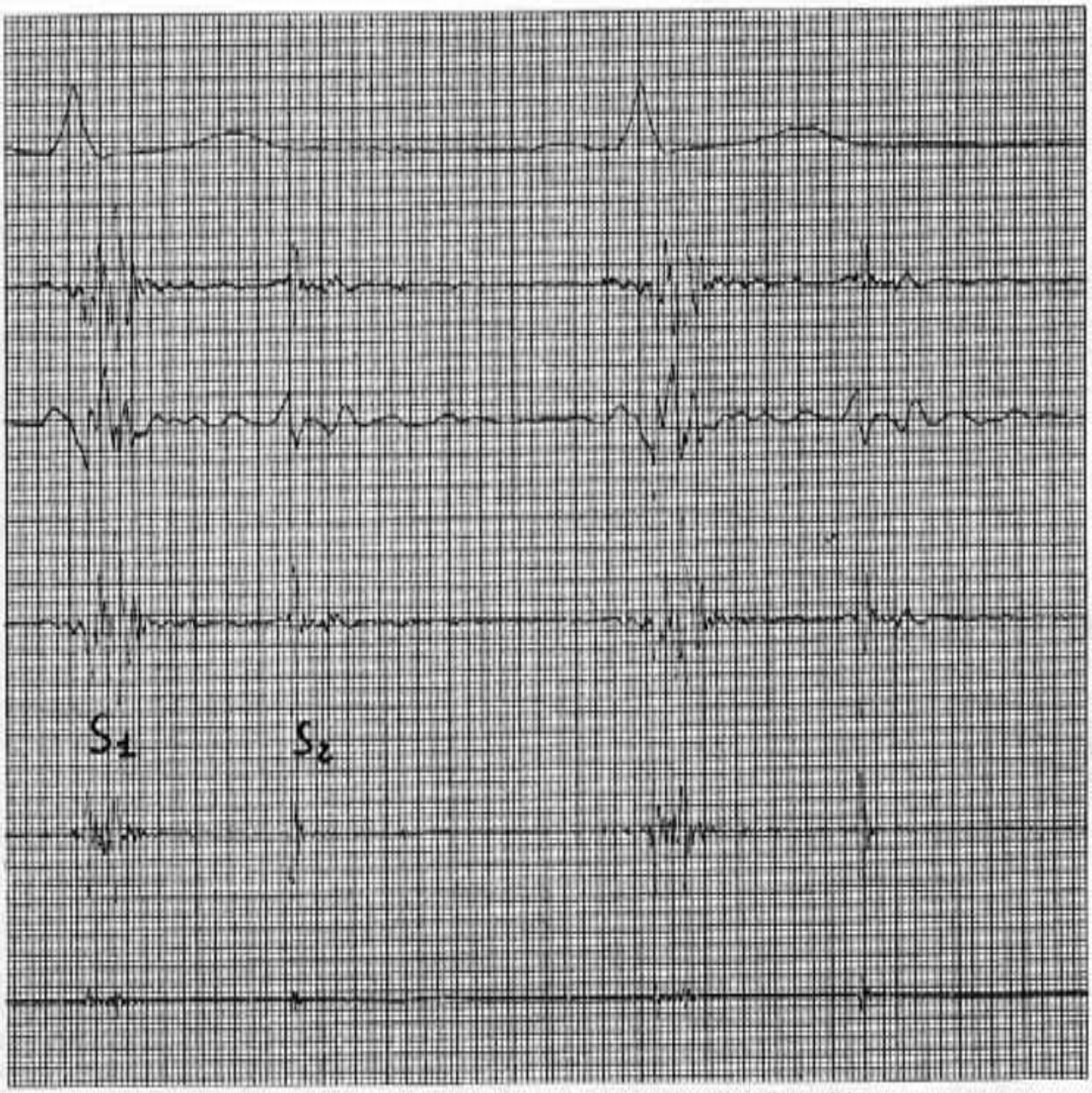

Fig. 11-85. Punta: sdoppiamento del I tono indipendente dal respiro. la prima componente si registra 0,05 sec dopo Q e la seconda dopo altri 0,04 sec (soggetto iperteso con BBS incompleto).

per maggiore durata della sistole ventricolare sinistra; stenosi subaortica, blocco di branca sinistra (BBS), pervietà del dotto di Botallo, ipertensione arteriosa, insufficienza mitralica (maggiore durata della sistole ventricolare sinistra per rigurgito a monte; Fig. 11-86B e 11-87).

La differenziazione per lo sdoppiamento del II tono va posta con:

— i clicks telesistolici: precedono notevolmente il II tono;

— lo schiocco di apertura della mitrale o della tricuspide: lo sdoppiamento è raramente superiore ai 5 csec, mentre lo schiocco di apertura è eccezionalmente inferiore ai 5 csec; inoltre, il tratto S_2-SAM non risente dell'inspirazione.

Toni aggiunti sistolici e diastolici

I toni aggiunti sono vibrazioni sonore che si aggiungono ai toni normali, con le stesse caratteristiche fisiche, ma con significato spesso patologico (v. pag. 266 e seguenti).

Toni aggiunti sistolici (clicks sistolici)

1) *Clicks protosistolici* (toni sistolici aggiunti da eiezione). Si registrano sui focolai della base e sono costituiti da poche vibrazioni a frequenza medio-alta (Fig. 11-88).

Si riscontrano nelle stenosi valvolari aortiche e polmonari, nell'ipertensione arteriosa sistemica e polmonare, nella sclerosi aortica. Compaiono 4-9 csec dall'inizio del I tono, coincidendo con il piede del ca-

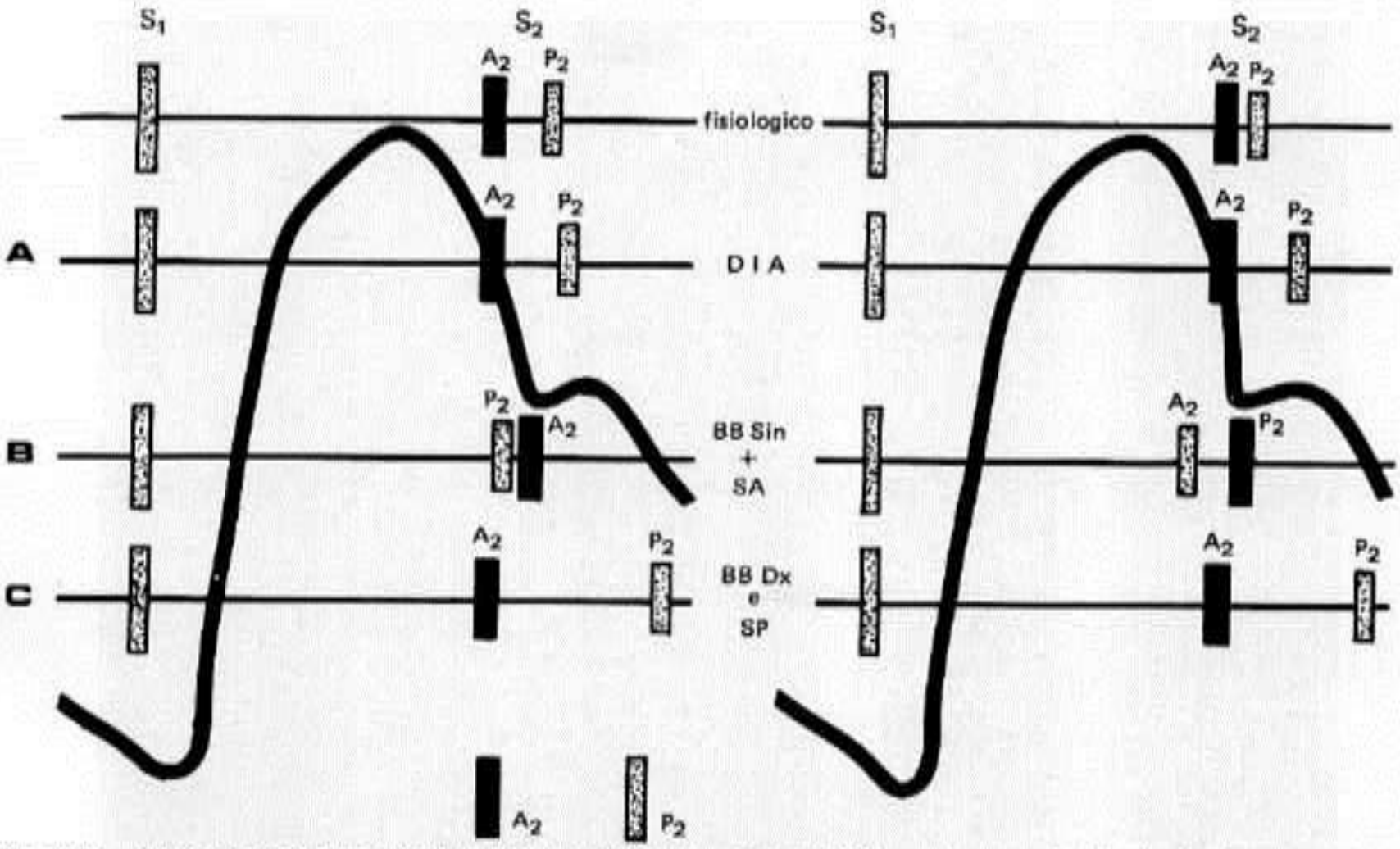

Fig. 11-86. Comportamento dello sdoppiamento del II tono nelle fasi respiratorie nel normale e in varie condizioni morbose, e relativi rapporti con il carotidogramma (CTG). L'incisura dicrota del CTG segue la componente aortica del II tono di quella frazione di tempo (10-50 msec.) necessaria all'onda sfigmica per raggiungere il punto di registrazione. (Da Maccarini/Torelli, Policardiografia, Ed. Piccin).

rotidogramma. Hanno origine vascolare, derivando dal rimbalzo sistolico della massa sanguigna sulle pareti dilatate dei grossi vasi.

Si distinguono dallo sdoppiamento del I tono per la loro presenza elettiva sui focolari della base.

2) *Clicks sistolici*

Si tratta di poche vibrazioni meso-telesistoliche di varia frequenza e di scarsa durata, che si registrano elettivamente alla punta e al mesocardio. Compaiono ad almeno 14 csec dal I tono e vengono considerate di origine extracardiaca (esiti di pericarditi, stiramento di briglie pleuro-pericardiche, urti del cuore contro lo sterno); possono anche derivare da eccessiva lunghezza delle corde tendinee (Fig. 11-89).

Toni aggiunti diastolici

1) *Tono di apertura mitralico o schiocco di apertura (SAM)*: lo si ritrova nella stenosi mitralica. È costituito da poche vibrazioni a frequenza media (Fig. 11-90A/90B). Si registra eletticamente alla punta o al mesocardio e compare da 4 a 12 csec dopo il II tono (misurato dalla sua prima vibrazione ampia).

È tanto più precoce quanto maggiore è l'entità della stenosi. Deriva dalle vibrazioni provocate dall'apertura della mitrale o dalla distensione dei lembi valvolari fusi.

Il SAM corrisponde, in genere, al punto 0 dell'apicocardiogramma e cade sempre dopo l'incisura dicrota del carotidogramma; corrisponde al tratto terminale della branca ascendente o all'apice dell'onda "v".

Si distingue dalla componente polmonare del II tono (P2) in quanto questa è raramente distanziata da A_2 oltre i 4 csec, si registra elettivamente alla base e i suoi rapporti con A_2 si modificano con la respirazione. Si differenzia dal III tono in base all'apicocardiogramma (il punto F coincide con il III tono).

2) *Tono di apertura della tricuspide (SAT)*

Lo si ritrova nella stenosi tricuspidale.

3) *Tono protodiastolico della pericardite costrittiva.*

Si tratta di poche vibrazioni a 4-10 csec dal secondo tono, ad alta frequenza, nell'area mesocardica; si accentua con l'inspirazione. Origina dal brusco arresto della dilatazione del ventricolo sinistro bloccato dalla costrizione pericardica. Si differenzia dal II tono perché è più precoce e si modifica con il respiro.

Ritmi a tre tempi

Questo termine va riservato a quei reperti fonocardiografici che si collegano con il reperto acustico ca-

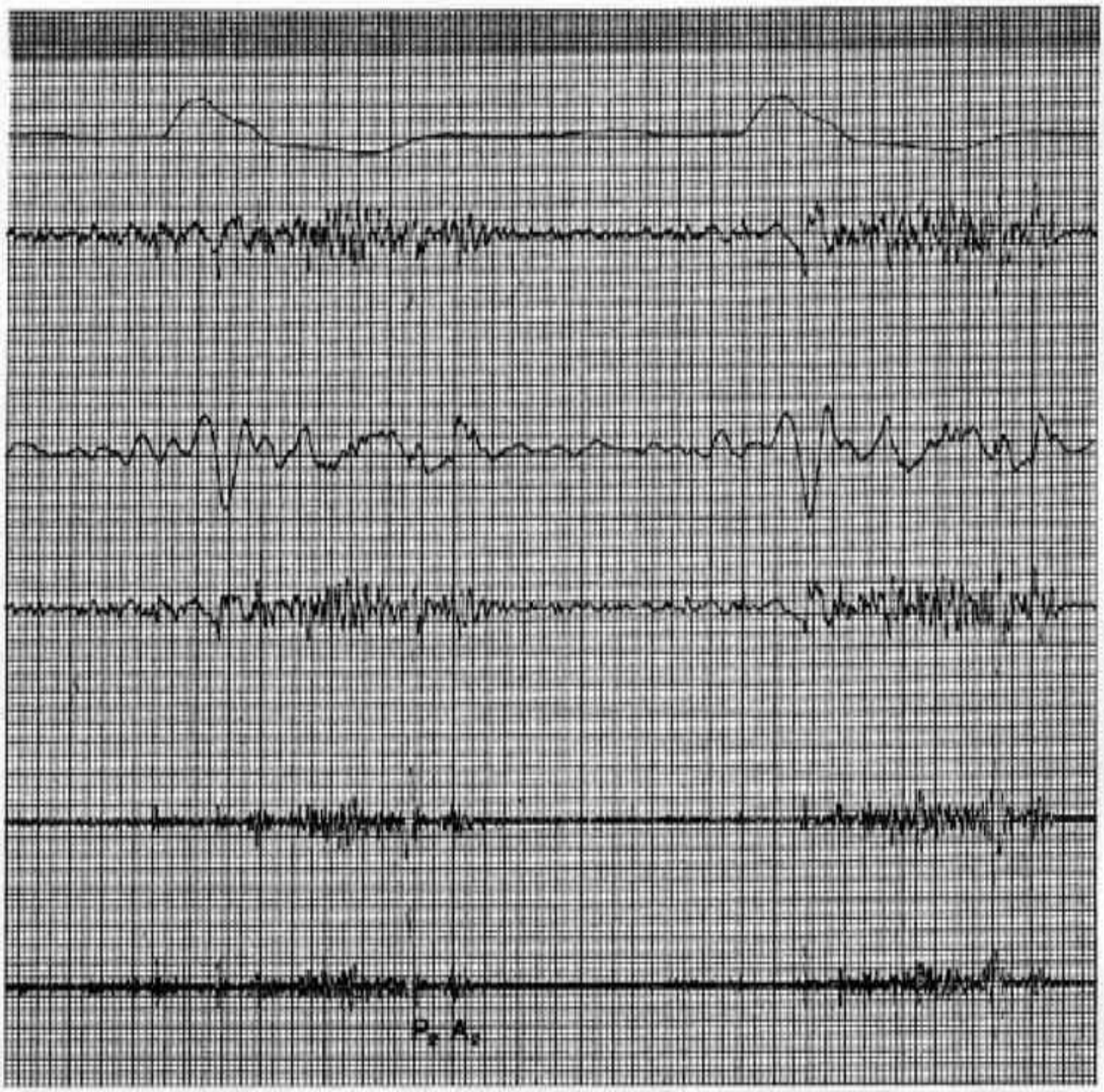

Fig. 11-87. Sdoppiamento del II tono: si rileva prima la componente polmonare, che è accentuata, e dopo 0,08 sec la componente aortica. Diagnosi: BBS completo.

ratteristico che evoca il galoppo dei cavalli (ta-ta-tum).

Sono ritmi a tre tempi, in cui è presente un tono aggiunto diastolico.

Al Fcg, specie utilizzando apparecchiature molto sensibili, possono venire registrati assai spesso dei toni aggiunti, che non sempre vengono percepiti dall'orecchio umano; il ritmo di galoppo è fondamentalmente caratterizzato dall'aumento della frequenza cardiaca (intorno a 120 battiti al min) e dall'essere apprezzabile con l'orecchio umano. Pertanto, la diagnosi generica di galoppo è soltanto clinica, restando affidato all'esame strumentale la sua analisi.

I *ritmi di galoppo hanno sempre significato patologico*. La registrazione elettiva è apicale quando il ritmo di galoppo origina nel ventricolo sinistro e margino-parasternale sinistra quando origina nel ventricolo destro.

I toni aggiunti nei ritmi di galoppo possono tradursi nella registrazione in un treno di onde a bassa frequenza (20-50 H_z) e della durata di 4-6 csec.

Il tono aggiunto in caso di *galoppo presistolico* (nell'infarto miocardico in fase acuta) si registra 10 csec dopo l'onda P e quindi prima del complesso ventricolare QRS, il che lo differenzia dallo sdoppiamento del I tono. Nel *galoppo protodiastolico* il tono aggiunto si registra 12-16 csec dopo il II tono.

In caso di una minore durata della diastole per ta-

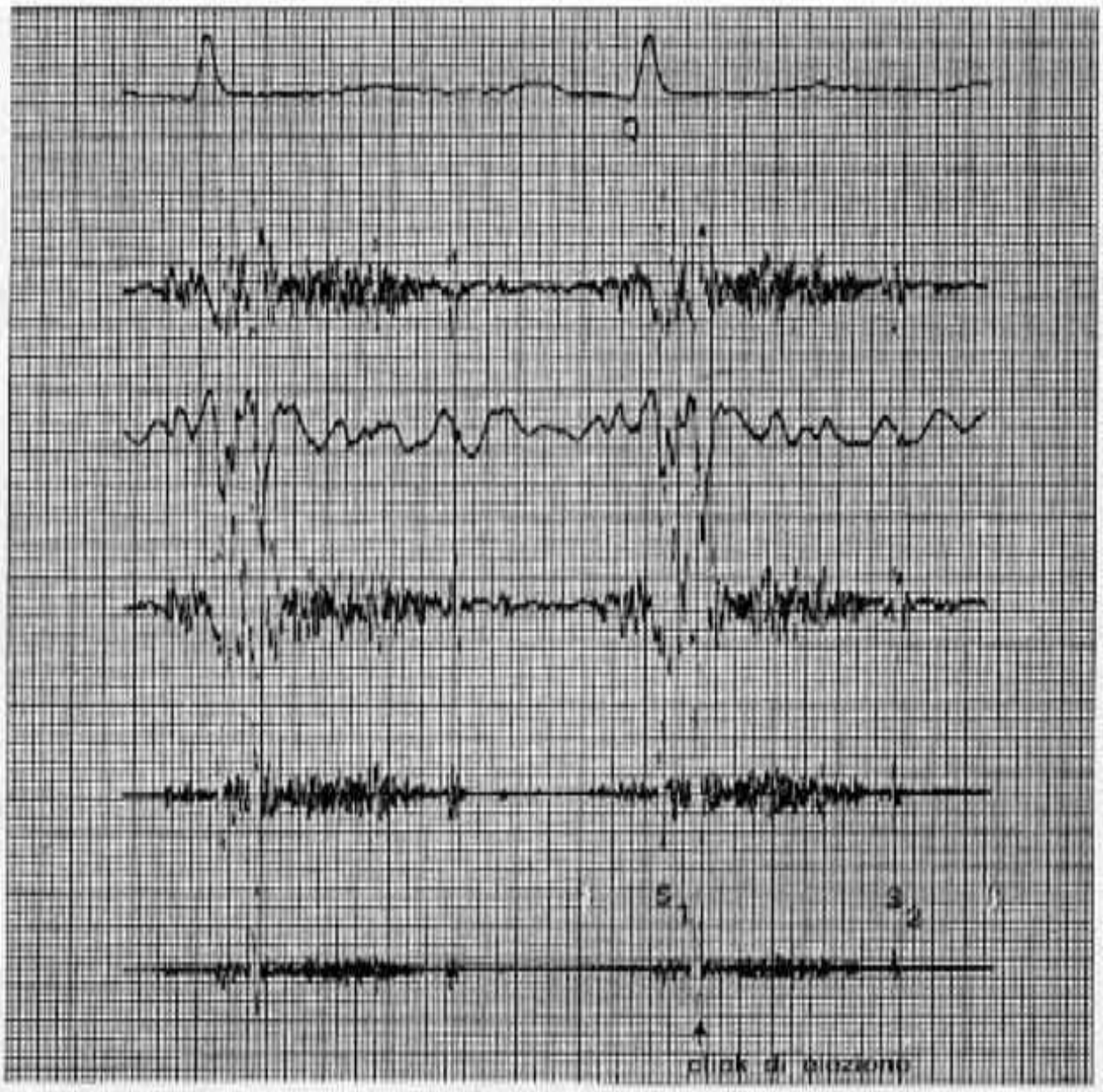

Fig. 11-88. Click da eiezione (protosistolico). Stenosi aortica. Registrazione tra la punta ed il punto di Erb: dopo circa 0,12 sec dalla Q si apprezza il click da eiezione, seguito da soffio a bassa frequenza, fusiforme e poi dal II tono.

chicardia o di allungamento del PR si può registrare un unico treno di onde in mesodiastole, che accomuna il tono aggiunto presistolico e protodiastolico (*ritmo di galoppo di sommazione*).

Click da pacemaker

Un tono aggiunto presistolico si può riscontrare in una percentuale molto elevata di pazienti portatori di pacemaker artificiale: trattasi di click presistolico a frequenza medio-alta, che si inscrive 0,8 csec dopo lo spike; è frequentemente associato a ritmiche contrazioni di diversi gruppi muscolari (pettorali, bicipite, intercostali, diaframma). Esso ha, quindi, origine extracardiaca, per propagazione di corrente elettrica dal catetere stimolatore ai muscoli viciniori. Va differenziato dallo sdoppiamento del primo tono (lo precede di circa 12 csec).

Click da protesi valvolari

Si tratta di toni artificiali che sostituiscono i toni naturali e quindi non si tratta di toni aggiunti.

I soffi

I soffi sono costituiti da un insieme di vibrazioni a frequenza variabile e sono originati dal moto turbolento della corrente sanguigna (v. pag. 269).

Si distinguono dai toni per la banda di *frequenza* e la *durata*. La frequenza dei toni è compresa tra 30 e 150 Hz, mentre quella dei soffi sta tra 80 e 600 Hz. Si considera come caratteristica del soffio una durata superiore a 150 msec.

Nei soffi *dolci* prevalgono le frequenze alte e nei soffi *aspri* le frequenze basse; quando i soffi hanno alte frequenze (300-500 Hz) assumono carattere pigolante e quando hanno basse frequenze assomigliano al

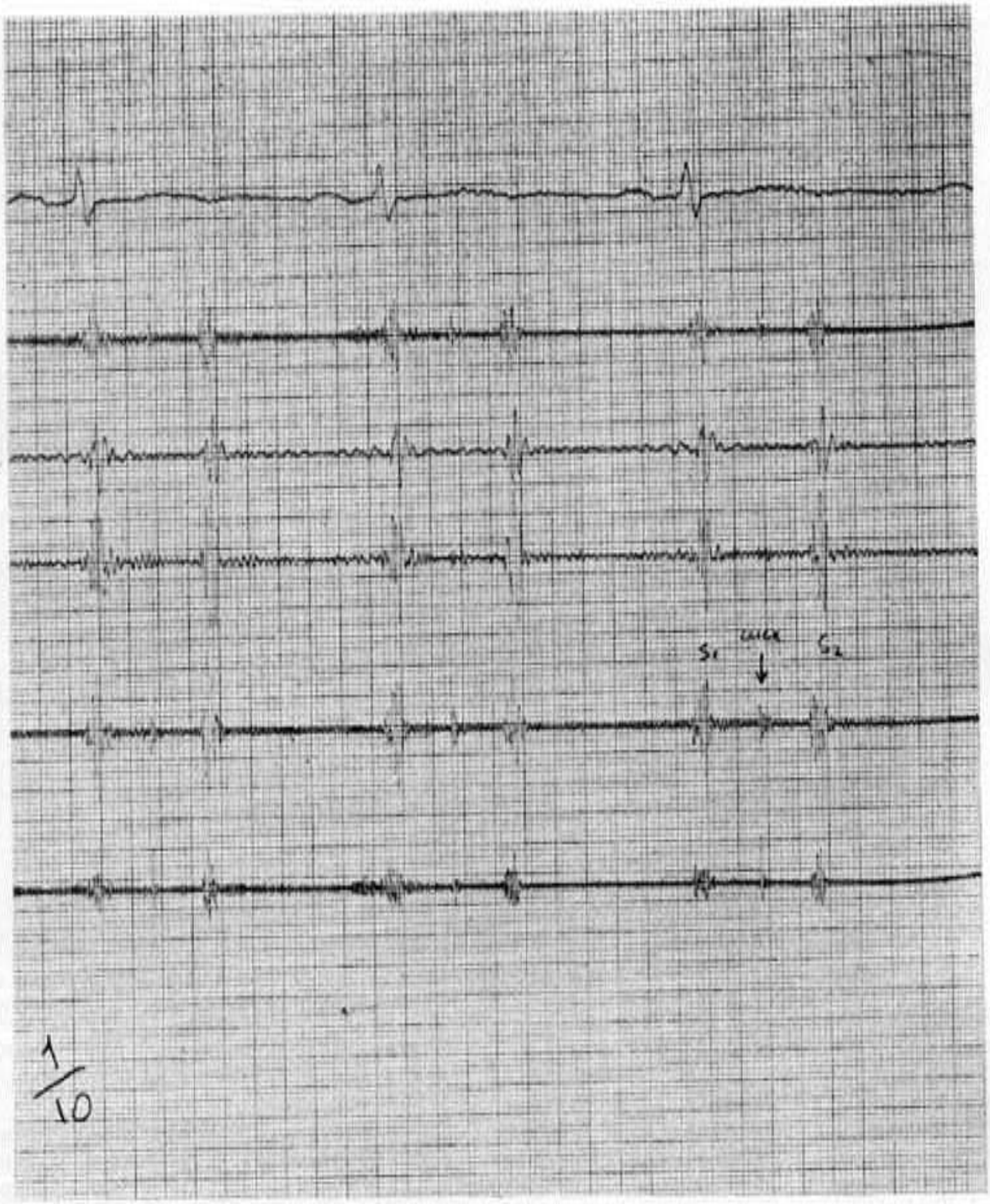

Fig. 11-89. Prolasso della mitrale. Focolaio della punta: click mesosistolico.

tubare dei colombi. I soffi musicali sono costituiti da oscillazioni regolari e periodiche.

Tonalità musicali possono assumere tanto i soffi funzionali quanto quelli organici.

Soffi funzionali

Non raramente si possono ascoltare e quindi registrare, specie nei soggetti giovani, dei soffi sistolici, di solito a debole intensità, in sede mesocardica o parasternale sinistra, che si modificano con la posizione del soggetto e lo sforzo e che non hanno un evidente substrato anatomo-patologico; essi vengono definiti *funzionali o innocenti*. Come si è già detto a pag. 270, è preferibile distinguere i *soffi funzionali in patologici* (ad esempio, da disfunzione del muscolo papillare, da

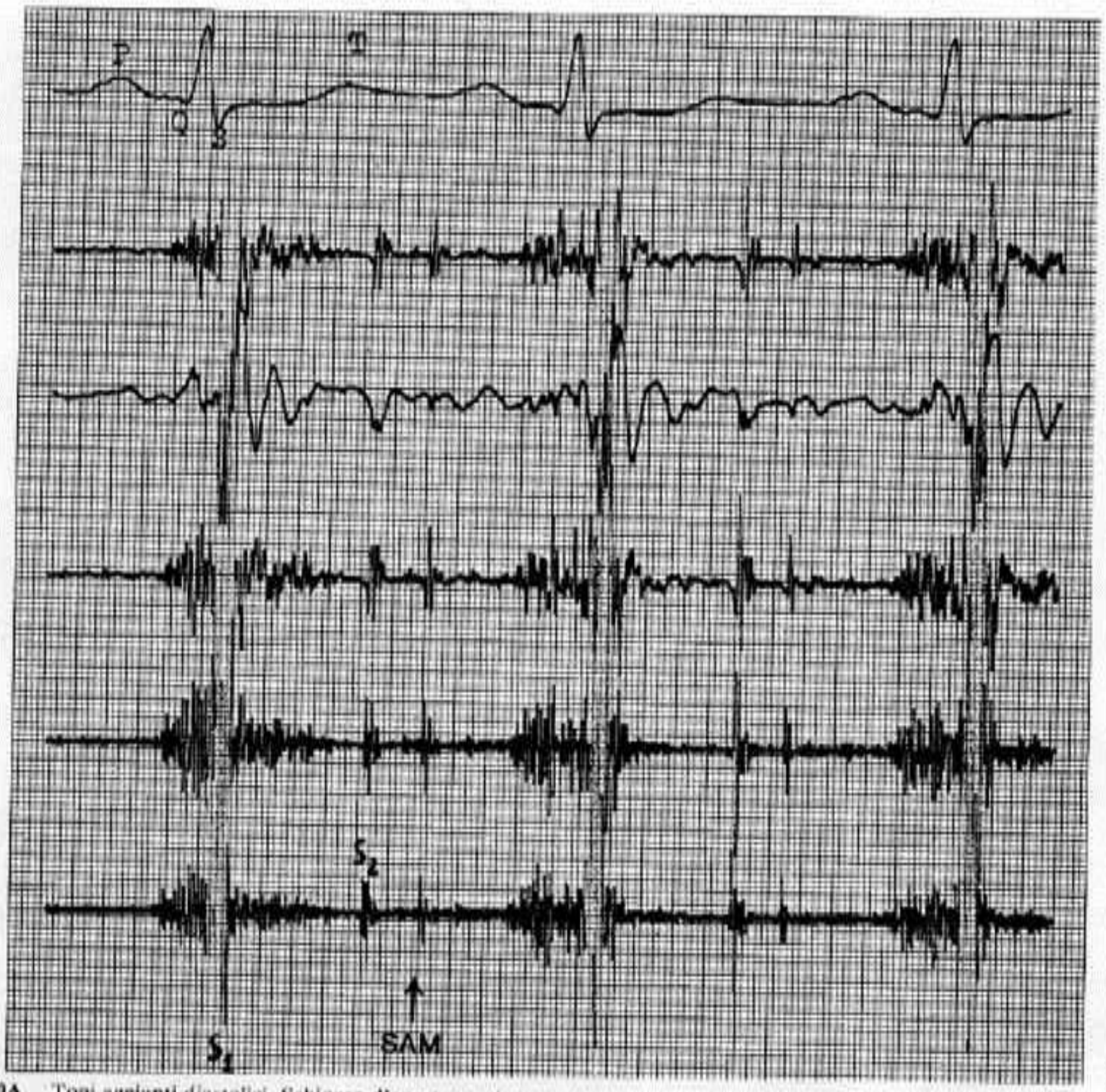

Fig. 11-90A. Toni aggiunti diastolici. Schiocco d'apertura mitralica. Stenosi mitralica: registrazione tra la punta ed il punto di Erb: 0,13 sec dopo la P inizia un soffio presistolico in crescendo, che termina con un I tono accentuato. Lieve soffio sistolico in decrescendo. A circa 0,10 sec dal II tono schiocco d'apertura mitralica (SAM).

insufficienza funzionale della tricuspide per dilatazione dell'ostio valvolare e *innocenti*. I soffi innocenti hanno breve durata, sono di modesta entità e variabili da un momento all'altro; la propagazione è limitata. Sono costituiti da una serie di onde a media ed alta frequenza, di scarsa ampiezza, per lo più in fase proto e/o mesosistolica (v. Fig. 11-84/A).

Soffi sistolici funzionali si possono anche ascoltare e registrare alla base, formati da vibrazioni di scarsa ampiezza, ma di frequenza più elevata, che occupano quasi tutta la sistole, con la forma tipica dei soffi da eiezione, a diamante.

I criteri differenziali citati a pag. 272 non hanno valore assoluto e talora anche il Fcg non è in grado di risolvere il quesito diagnostico. Per etichettare un soffio come funzionale non basta lo studio della morfologia fonocardiografica, essendo richieste, oltre ad un accurato esame clinico, delle prove funzionali.

I soffi innocenti originano da modificazioni della densità e viscosità del sangue o da aumento della velocità di circolo, iperafflusso, modificazioni delle resistenze periferiche.

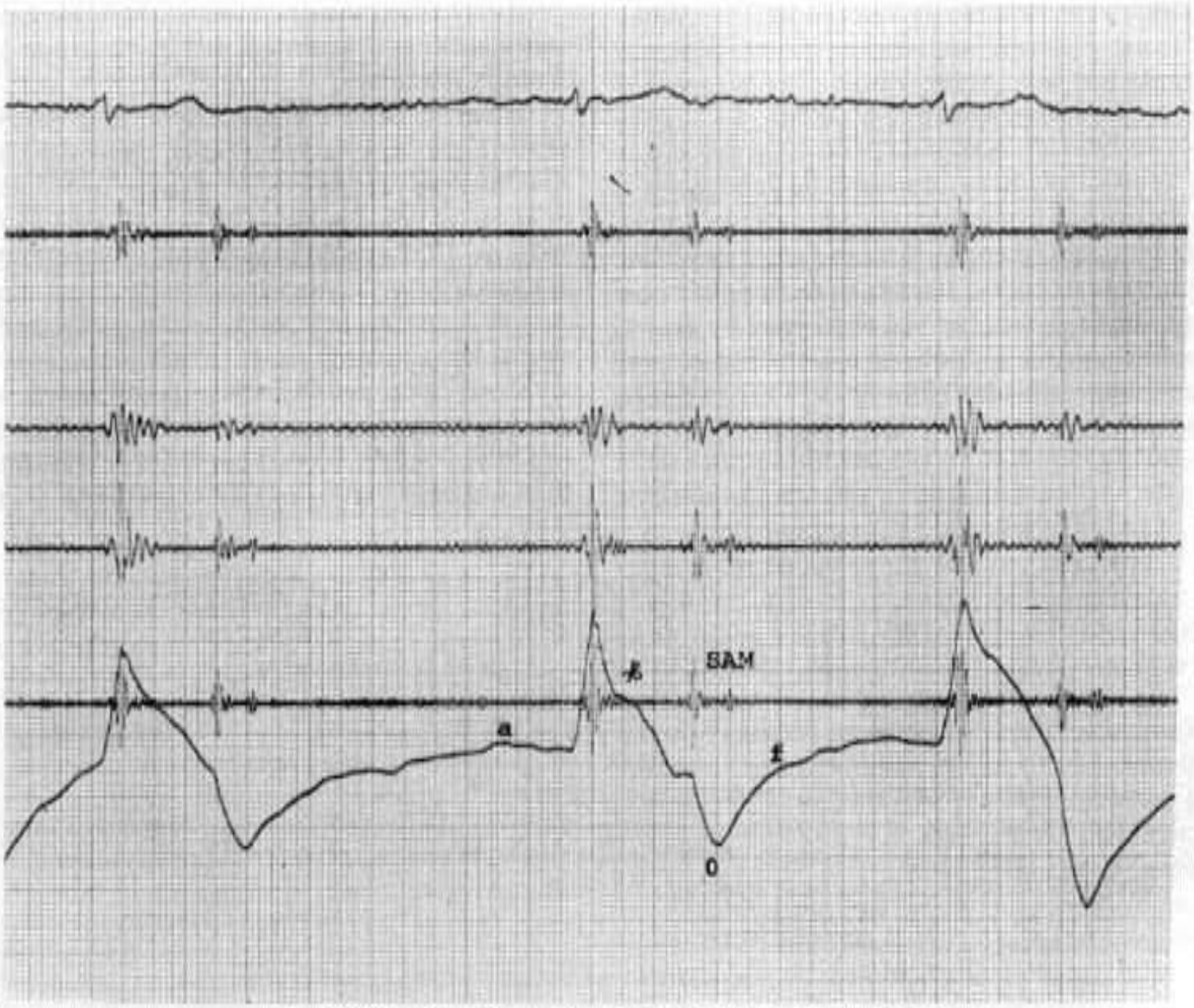

Fig. 11-90B. Stenosi mitralica. Focolaio della punta ed apicocardiogramma: tono aggiunto protodiastolico, coincidente col punto "O" dell'apicocardiogramma (schiocco d'apertura della mitrale: SAM).

Le più comuni *prove funzionali* consistono in:

— *cambiamenti di posizione*: il soffio si attenua o scompare passando dalla posizione supina a quella eretta;

— *prove da sforzo*: in genere i soffi della punta scompaiono con lo sforzo, mentre quelli della base si accentuano;

— *prove respiratorie*: in genere diminuisce l'intensità del soffio durante l'inspirazione e si accentua durante l'espirazione;

— *la stimolazione vagale* a mezzo della compressione dei bulbi oculari induce una bradicardia e quindi un aumento del riempimento diastolico e della gittata sistolica: intensifica i soffi organici, mentre attenua quelli funzionali.

Prove farmacodinamiche: i farmaci simpaticomimetici (adrenalina, fenilefrina) possono fare comparire soffi accidentali funzionali o accentuare l'intensità di quelli già presenti.

I farmaci parasimpaticomimetici (acetilcolina, fisiostigmina, neostigmina ecc.) provocano diminuzione o scomparsa dei soffi funzionali fisiologici.

La prova con nitrito di amile (che provoca intensa vasodilatazione periferica, caduta della pressione, aumento della gittata e del flusso venoso al cuore destro, aumento della velocità di circolo) induce aumento dell'intensità e durata del soffio.

I soffi patologici

Come è noto, essi possono riconoscere un'origine cardiaca e vascolare.

I soffi cardiaci si distinguono in sistolici e diastolici.

Soffi sistolici

I soffi *sistolici* possono essere causati da: ostacola-

ta espulsione ventricolare, da rigurgito di sangue attraverso le valvole atrio-ventricolari, da restringimento o irregolarità della parete vasale, da passaggio di sangue dal cuore sinistro al cuore destro.

I *soffi sistolici da eiezione* (stenosi aortica o polmonare) sono di più breve durata e iniziano dopo la fase di contrazione isometrica, un tempuscolo dopo il I tono; la massima intensità si ha in fase mesosistolica, con un treno di onde a frequenza medio-alta che si incrementa inizialmente per poi decrescere e che pertanto assume la forma a losanga o a diamante, staccato dal I e II tono. L'acme del rombo è tanto più tardivo quanto più la stenosi è serrata (Fig. 11-91).

Il soffio da eiezione aortica termina prima della componente aortica del II tono e quello da eiezione polmonare termina prima della componente polmonare del II tono, per cui può anche inglobare la componente aortica.

In caso di stenosi subaortica il soffio è più protosistolico e così pure nella stenosi polmonare infundibolare.

In rapporto all'ECG il soffio da eiezione inizia a circa 110 msec dall'inizio del complesso QRS e in rapporto al carotidogramma coincide con l'inizio della ascesa carotidea; caratteristica è la morfologia del carotigramma (CAR) (Fig. 11-92).

Un soffio da eiezione polmonare può essere dovuto ad aumento della velocità di eiezione ventricolare destra (soffio funzionale od innocente da anemia, ipertiroidismo, gravidanza, febbre, eccitazione psichica, esercizio fisico); è di breve durata e non si accompagna ad anormalità della componente polmonare del II tono.

Un soffio sistolico da eiezione si può registrare nelle cardiopatie congenite con aumento della portata circolatoria polmonare (comunicazione interatriale). Esso è meno intenso del soffio da stenosi e per lo più occupa la protosistole; c'è sdoppiamento del II tono con uguaglianza delle due componenti del II tono (Fig. 11-93).

I *soffi sistolici da rigurgito* si formano allorché si crea un cortocircuito a controcorrente (insufficienza mitralica, insufficienza tricuspidale, comunicazioni settali); hanno inizio immediatamente dopo il I tono, con l'inizio della sistole ventricolare, nel periodo di contrazione isometrica ed occupano l'intera sistole. Iniziano prima della branca ascendente del polso carotideo, possono persistere fino al II tono che talora inglobano e oltrepassano; ciò in quanto il rigurgito continua anche dopo la chiusura delle semilunari aortiche, essendo la pressione intraventricolare sinistra più elevata di quella atriale sinistra. Sono di frequenza elevata.

Il soffio dell'insufficienza mitralica si registra alla punta e si propaga all'ascella (Fig. 11-94).

Il soffio dell'insufficienza tricuspidale si registra al mesocardio e si accentua nell'inspirazione (*segno di Rivero-Carvalho*).

Il soffio della comunicazione interventricolare è olosistolico con accentuazione mesosistolica: ha la sua massima intensità in posizione più mediana rispetto al soffio dell'insufficienza mitralica (sulla parasternale, nel IV-V spazio intercostale sinistro); non si irradia verso l'ascella (come nell'insufficienza mitralica) e non si accentua nell'inspirazione (come nell'insufficienza tricuspidale).

Così come nell'insufficienza mitralica, anche in quella tricuspidale e nella pervietà del setto interventricolare il soffio si prolunga oltre la chiusura aortica (per le stesse condizioni emodinamiche sopra ricordate).

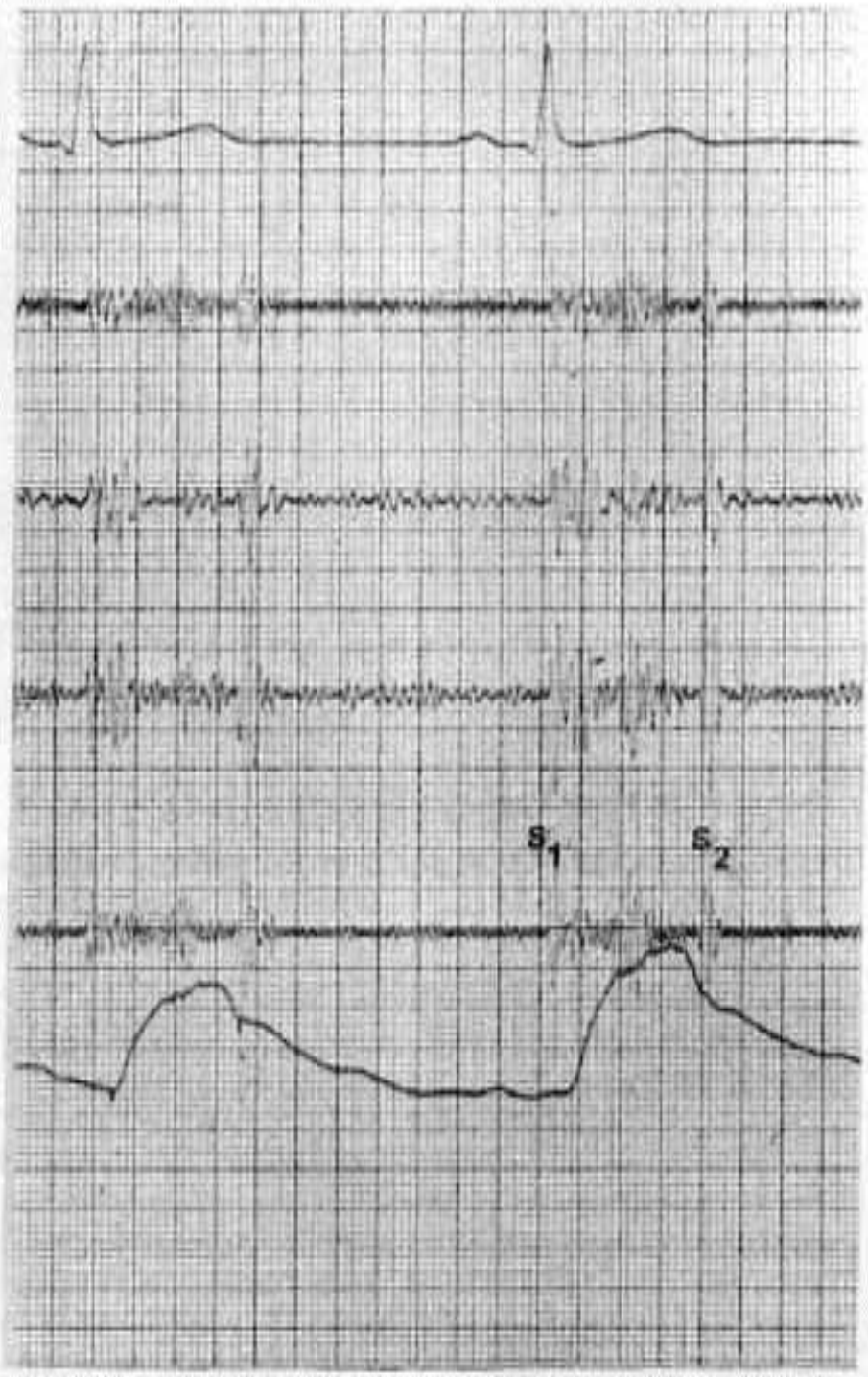

Fig. 11-91. Stenosi aortica: rumore olosistolico con acme mesosistolico (in crescendo - decrescendo) ad alta frequenza. Registrazione sul focolaio aortico.
Carotidogramma: ascesa lenta; presenza di incisure sulla fase terminale della branca ascendente e sul plateau. Incisura catacrota ed onda dicrota mal rappresentate (polso tardo e anacroto).

Soffi diastolici

Sono dovuti a stenosi delle valvole atrio-ventricolari o a rigurgito attraverso le semilunari (Fig. 11-95 e 11-96).

I *soffi diastolici da eiezione* sono di frequenza medio-bassa e sempre distanti dal II tono.

I *soffi diastolici da rigurgito* sono di frequenza assai elevata: quelli da rigurgito aortico iniziano subito dopo la componente aortica del II tono e quelli da rigurgito polmonare subito dopo la componente polmonare.

Nella tetralogia di Fallot (stenosi polmonare + comunicazione interventricolare + destroposizione dell'aorta + ipertrofia ventricolare destra) si ha un soffio da stenosi polmonare e in tutti i casi manca la componente polmonare del secondo tono.

Con l'aumentare della gravità dell'ostruzione, la durata del soffio diminuisce e si fa più precoce e meno intenso (Fig. 11-97).

Nelle forme più gravi con arteria polmonare atresica (pseudotruncus) non vi è alcun flusso attraverso la valvola polmonare e quindi è assente il soffio da eiezione sistolico; l'aorta riceve il sangue da ambedue le cavità ventricolari e si dilata, per cui compare un tono da eiezione. Si apprezza, invece, un soffio continuo sui focolai della base, dovuto all'aumento del flusso attraverso le arterie bronchiali dilatate.

Un reperto ascoltatorio e fonocardiografico simile a quello che si reperta nella steno-insufficienza mitra-

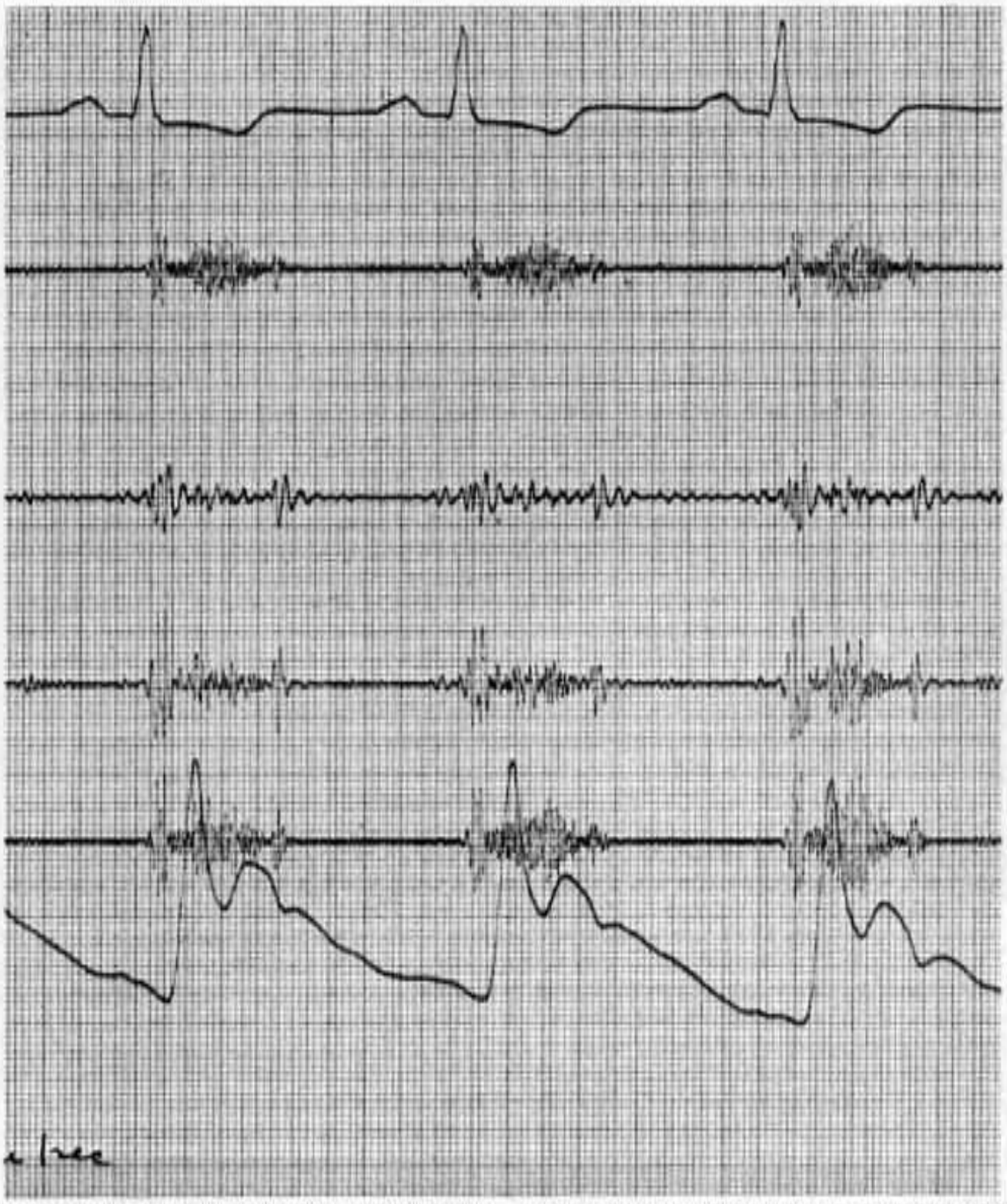

Fig. 11-92. Miocardiopatia ipertrofica ostruttiva. Registrazione sul focolaio di Erb e carotidogramma: soffio mesosistolico a "diamante", il cui acme corrisponde all'incisura che separa le due vette del carotidogramma "ad indice puntato".

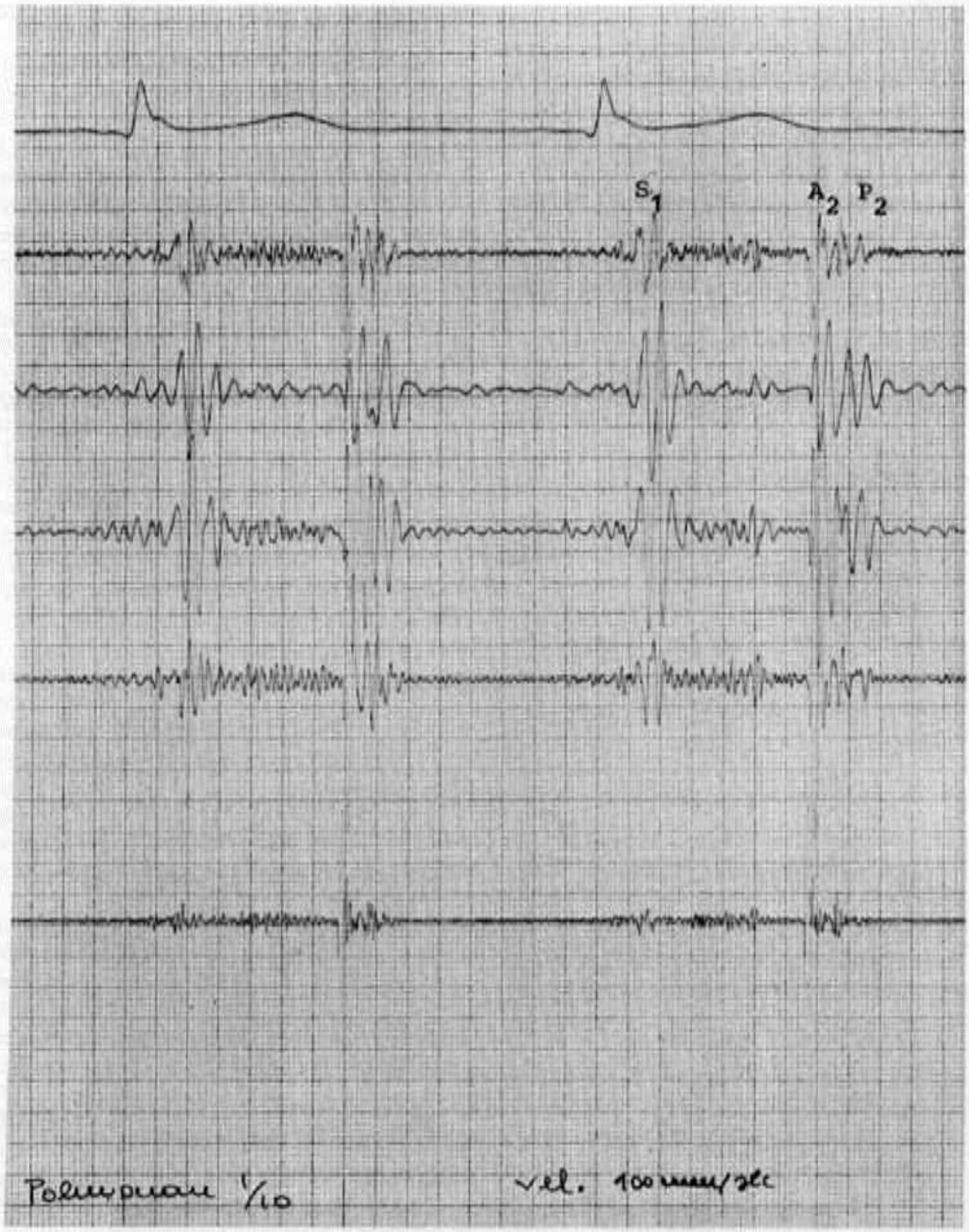

Fig. 11-93. Difetto interatriale. Focolaio della polmonare: soffio protomesosistolico eiettivo; sdoppiamento fisso del secondo tono (A_2-P_2 = S_2).

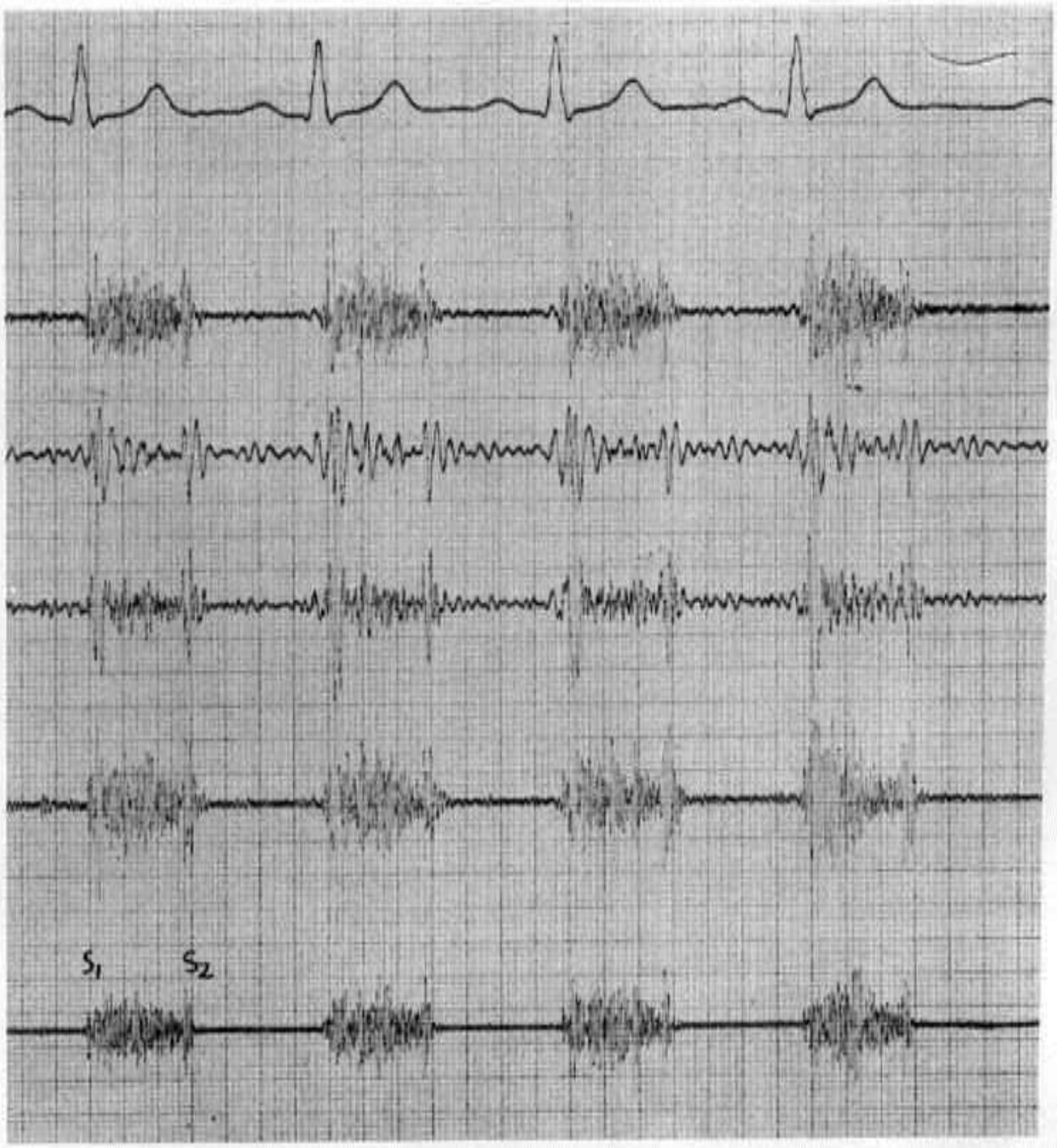

Fig. 11-94. Insufficienza mitralica. Focolaio della punta: primo tono di ampiezza ridotta, soffio olosistolico da rigurgito.

lica o tricuspidale (soffio sistolico-rullio diastolico) può essere dato dalla presenza di un *mixoma atriale*, rispettivamente sinistro (più frequente) o destro, da cui però differisce per il netto cambiamento del reperto con le variazioni di decubito. In quest'ultimo caso sono caratteristici gli episodi sincopali (da brusca ostruzione degli osti atrio-ventricolari), cui possono andare incontro i soggetti portatori di tale neoplasia.

Soffi sisto-diastolici (soffi continui)

Possono derivare da: coartazione dell'istmo aortico; pervietà del dotto di Botallo; finestra aorto-polmonare; fistole artero-venose polmonari, succlavie o toraciche; aneurisma aortico dissecante.

Rumori extra-cardiovascolari

Sono caratterizzati al Fcg da oscillazioni a media frequenza ed elevata intensità; essi assumono un aspetto assai variabile nella successione delle varie sistoli, potendo venire registrati ora in fase proto, ora in fase meso, ora in fase telesistolica.

Il *soffio cardio-polmonare* per lo più riesce a mascherare i toni, si modifica con la posizione e con gli

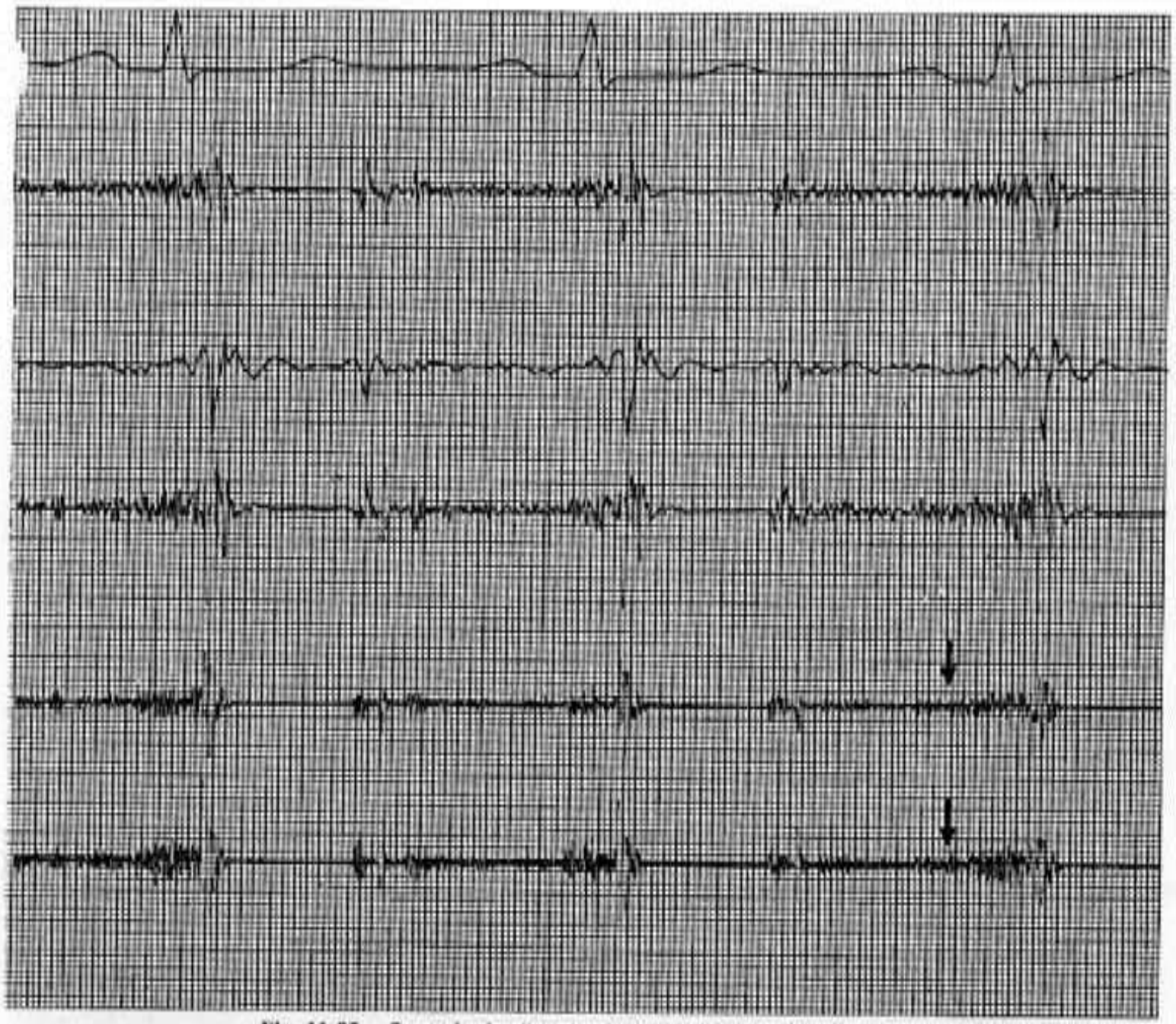

Fig. 11-95. Stenosi mitralica. La freccia indica il soffio diastolico con rinforzo presistolico.

atti respiratori; di solito si rileva alla punta o al mesocardio, in sistole e non si irradia.

Si ascolta per lo più in caso di affezioni stenosanti di bronchioli terminali: l'origine viene attribuita agli effetti della contrazione cardiaca sul tessuto polmonare viciniore, con conseguente distensione o collabimento dei bronchioli terminali.

I *rumori pericardici* o *pleuro-pericardici*, a parte i click di cui si è parlato, si registrano al Fcg con oscillazioni di alta frequenza (100-150 Hz), di varia ampiezza e in genere di breve durata (suole essere variabile da un complesso ad un altro; Fig. 11-98).

Fonocardiografia intracardiaca

Un non trascurabile apporto nella diagnostica proviene dalla *fonocardiografia intracavitaria*.

Consiste nella registrazione diretta intracavitaria, a mezzo di un catetere munito alla punta di un micromanometro adatto alla registrazione di pressioni a frequenze lente ed a frequenze elevate; queste ultime corrispondono ai rumori cardiaci.

Pertanto, è possibile registrare in contemporanea la curva di pressione e il tracciato fonocardiografico, consentendo una valutazione esatta della natura del soffio, oltre che della sede e del momento meccanico in cui esso si produce.

Prove farmacodinamiche

Numerosi farmaci vengono usati nella diagnostica fonocardiografica. Grossolanamente essi possono essere divisi in due categorie:

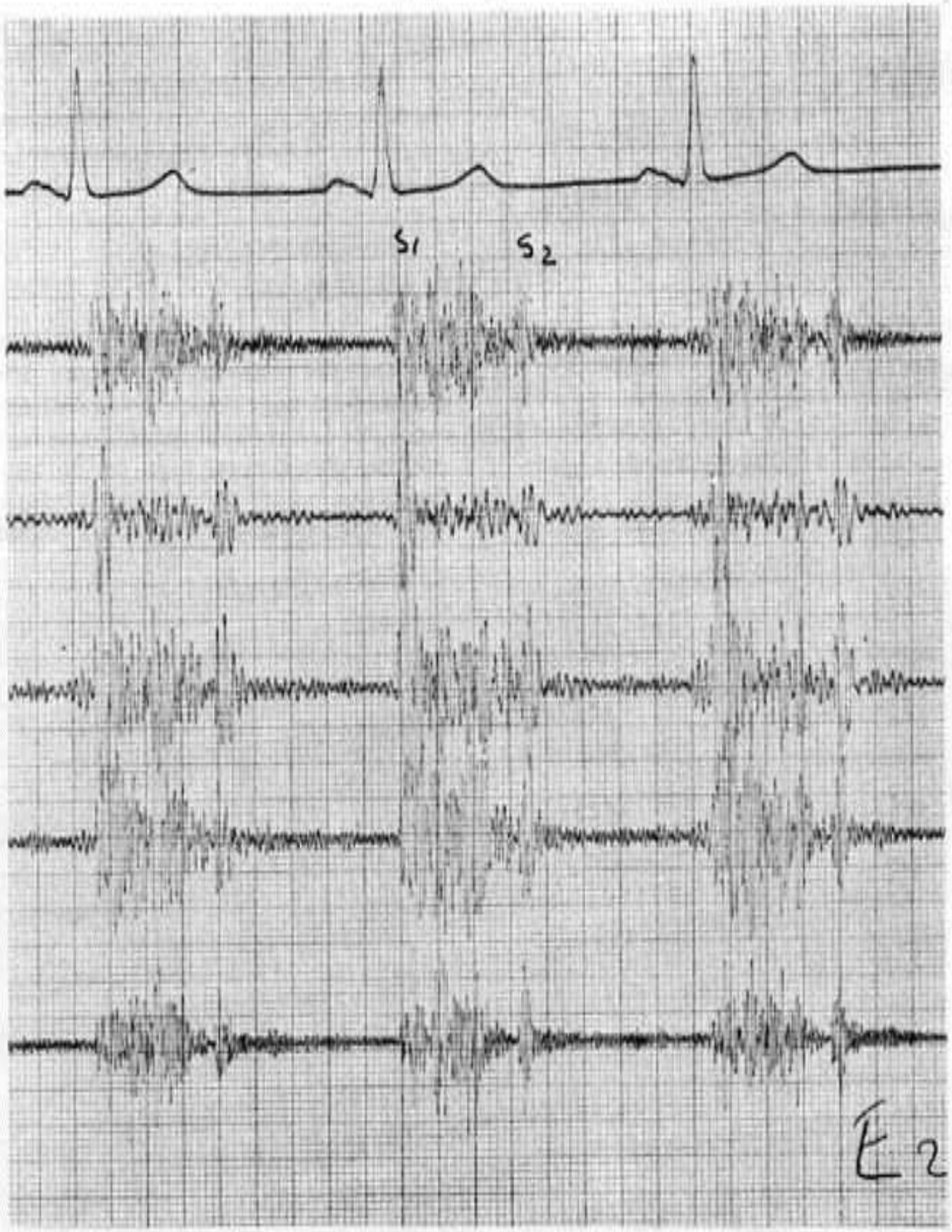

Fig. 11-96. Steno-insufficienza aortica. Focolaio di Erb: soffio sistolico romboidale con acme mesosistolico. Soffio proto-mesodiastolico ad alta frequenza.

a) quelli che abbassano le resistenze periferiche, provocando di solito tachicardia ed aumento della portata cardiaca, come il *nitrito d'amile e l'isoproterenolo*. Il simpaticomimetico beta-adrenergico, aumentando la frequenza e la portata, incrementa la pressione sistolica a livello aortico e polmonare, mentre la diastolica si riduce, con conseguente forte diminuzione delle resistenze periferiche e polmonari;

b) quelli che incrementano le resistenze periferiche, inducendo solitamente bradicardia e discreta diminuzione della portata cardiaca, come la *metoxamina*, simpaticomimetico alfa adrenergico, che agisce solamente stimolando gli alfa recettori periferici (per questo motivo è la sostanza più usata in questo campo di applicazione), la *fenformina*, la *mefentermina* e l'*angiotensina*.

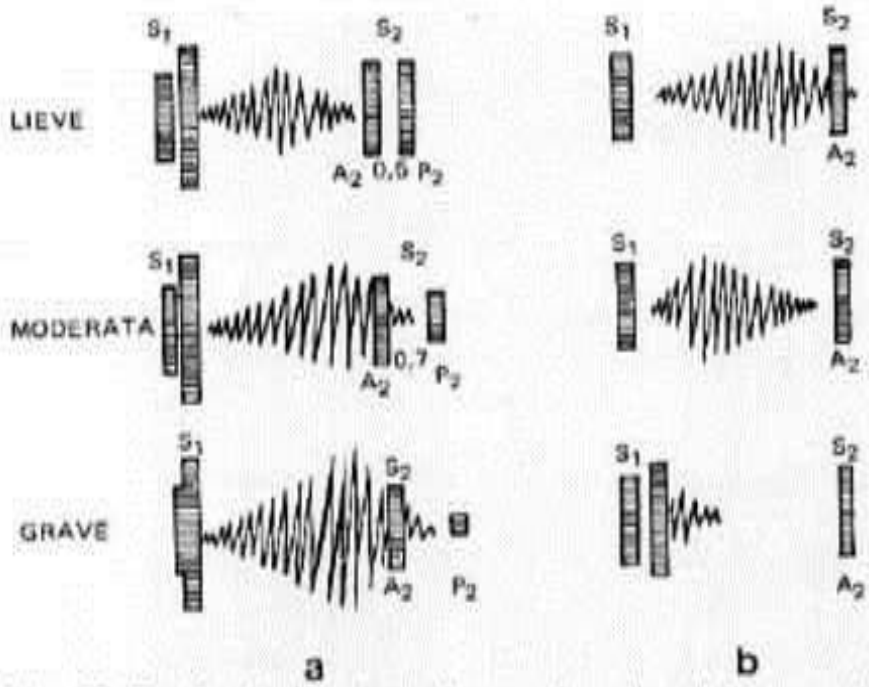

Fig. 11-97. A. Registrazione fonocardiografica della stenosi polmonare. B. Regisrazione fonocardiografica della tetralogia di Fallot.

Questi farmaci, diminuendo o incrementando il post-carico, portano a delle tipiche modificazioni delle pressioni ventricolari ed arteriose. Si riesce così a modificare l'intensità, la propagazione, la durata di un soffio ed a chiarirne meglio la sua genesi organica o funzionale.

Meccanocardiografia

Esami poligrafici

Allorché si procede alla registrazione in contemporanea del fonocardiogramma, dell'elettrocardiogramma del carotidogramma o dell'apicardiogramma o del flebogramma si realizza una *registrazione poligrafica*, che è assai utile per lo studio delle varie fasi del ciclo cardiaco ed in particolare degli intervalli sistolici, cioè dei vari tempi che compongono la sistole

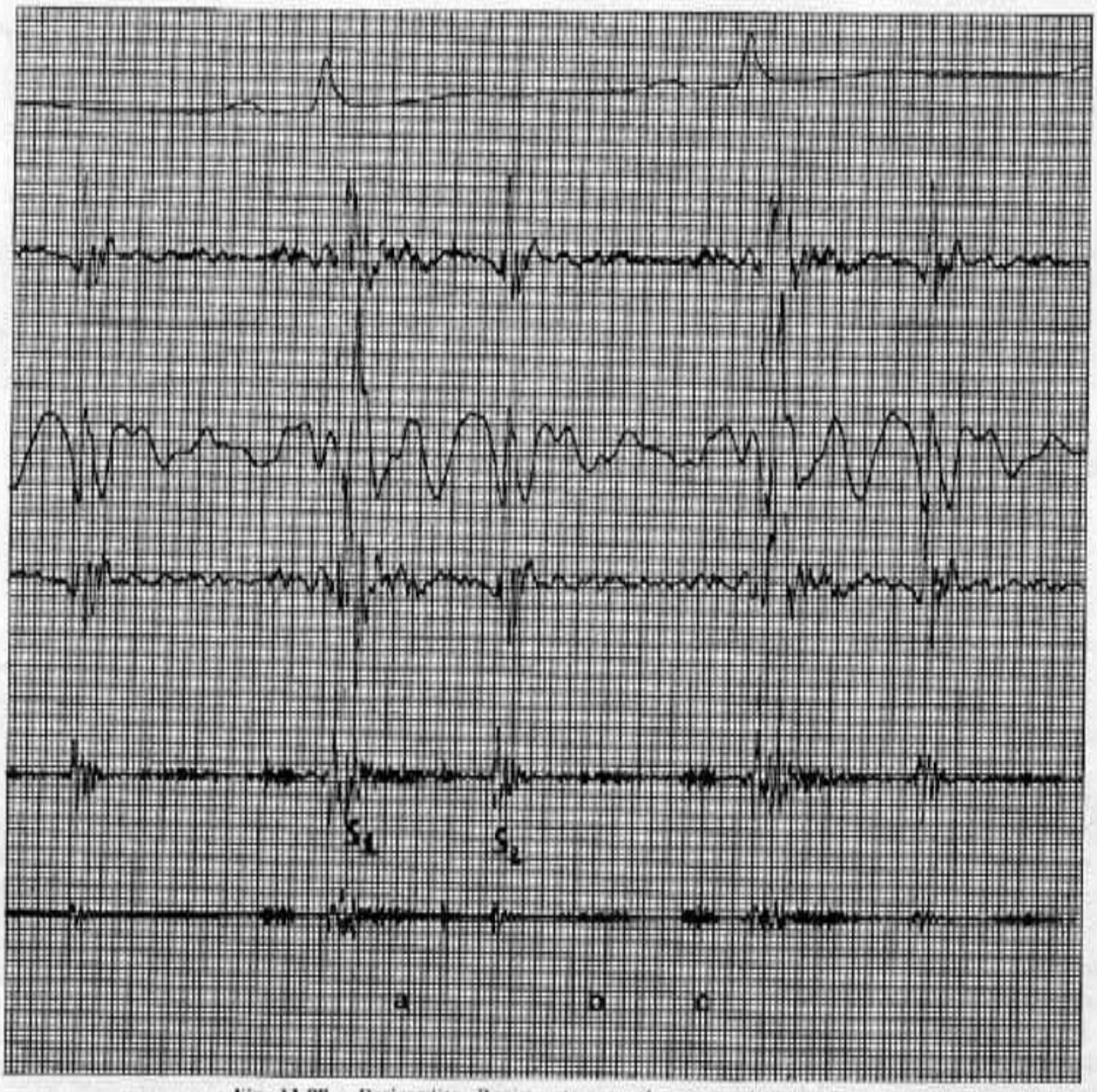

Fig. 11-98. Pericardite. Registrazione tra la punta ed il margine sternale sinistro; riconoscibili tre rumori: sistolico (a), protomesodiastolico (b), telediastolico (c), caratteristici della pericardite.

elettromeccanica. Da essi si possono ricavare elementi significativi per una valutazione quantitativa della funzione contrattile del ventricolo sinistro.

Lo *sfigmogramma carotideo o carotidogramma* (CAR) corrisponde alla registrazione grafica dell'onda sfigmica a livello della carotide, all'altezza dell'angolo della mandibola. Si ottiene un'onda caratterizzata da una branca ascendente quasi verticale, da una sommità che può essere appuntita, arrotondata o appiattita e da una branca discendente obliqua, in cui si inserisce una incisura, dovuta alla chiusura delle semilunari aortiche, seguita da una "onda dicrota", in rapporto al rimbalzo della colonna sanguigna sulle semilunari chiuse ed al ritorno elastico della parete aortica (Fig. 11-97).

A parte che il carotidogramma può assumere un aspetto caratteristico in alcune alterazioni dell'ostio valvolare aortico (ascesa più lenta con sommità a plateau nella stenosi aortica; ascesa assai rapida, apice appuntito e rapida discesa senza incisura discrota nell'insufficienza aortica; vedi Fig. 11-91-92), esso consente di precisare il momento meccanico di un fenomeno acustico: così, ad esempio, il soffio da eiezione inizia dopo il piede dello sfigmogramma carotideo, mentre il soffio da rigurgito inizia prima.

L'*apicocardiogramma* (Fig. 11-99) corrisponde agli spostamenti impressi dall'urto della punta del cuore sulla parete toracica: esso è caratterizzato da una prima fase (a) in rapporto al riempimento ventricolare durante la presistole, da una seconda fase (AB), che corrisponde alla eiezione ventricolare isovolumetrica (IC) e che culmina con l'apertura delle semilunari aortiche, cui segue la fase BC di eiezione ventricolare.

Segue poi una fase che inizia con il punto 0, corrispondente all'apertura della mitrale e quindi all'inizio del riempimento ventricolare rapido; segue infine la fase di riempimento lento, che dà inizio al punto F, corrispondente al terzo tono fisiologico.

L'utilità dell'apicocardiogramma è essenzialmente in rapporto al punto 0, che consente di distinguere sul fonocardiogramma lo schiocco di apertura della mitrale dalla componente polmonare del II tono e dal tono da distensione ventricolare; inoltre, l'apicocardiogramma consente di distinguere lo sdoppiamento del I tono dal click di eiezione sistolica, a seconda che precede o segue il punto F.

Del *flebogramma giugulare*, si parlerà appresso.

La *poligrafia* riveste notevole importanza in quanto consente un reciproco controllo cronologico degli eventi meccanici e soprattutto in quanto dalla misura di alcuni tempi si possono ricavare degli indici circa la funzione contrattile del ventricolo sinistro (Fig. 11-100).

Tali indici sono:

Tempo di deformazione Sx (TD): è il tempuscolo in cui lo stimolo elettrico si propaga al miocardio ventricolare. Si calcola dall'onda Q alla prima vibrazione del I tono

$$Q \rightarrow T1$$

dura da 30 a 55 msec.

Sistole meccanica (SM): si calcola dall'inizio del I tono all'inizio del II tono (componente aortica)

$$T1 \rightarrow A2$$

ha durata variabile, in rapporto alla frequenza, da 315 a 335 msec.

Sistole elettrica (SE): si calcola dall'inizio dell'onda Q alla fine dell'onda T.

Sistole elettromeccanica o totale: è data dalla somma delle due precedenti; si calcola dall'onda Q alla componente aortica del II tono

$$Q \rightarrow A2$$

e dura da 360 a 400 msec (variabile con la frequenza).

Sistole espulsiva o tempo di espulsione ventricolare sx (left ventricular ejection time o L.V.E.T.): si calcola dal piede del carotidogramma (CAR) all'incisura dicrota (ID)

$$\text{piede CAR} \rightarrow \text{ID}$$

dura da 220 a 340 msec (variabile con la frequenza).

È un indice meccanocardiografico di valutazione della funzionalità e dell'efficienza ventricolare sx; esso, infatti, ha una durata direttamente proporzionale alla gittata sistolica ed inversamente proporzionale alla frequenza. Risulta, pertanto, aumentato in varie condizioni:

a) vagotonia;
b) diminuzione dell'inotropismo;
c) aumento delle resistenze periferiche (senza riduzione della gittata);
d) ostacolo all'eiezione ventricolare (stenosi aortica).

Diminuisce, invece, per:

a) aumento dell'inotropismo;
b) sindromi ipercinetiche;
c) ostacolo al riempimento cardiaco;
d) riduzione della gittata sistolica;
e) aumento delle resistenze periferiche (con riduzione della gittata).

ed altre ancora.

Sistole pre-espulsiva o tempo di tensione (PEP): si calcola sottraendo alla sistole elettromeccanica SEM (Q → A2) il tempo di espulsione ventricolare Sx (LVET)

$$(Q \rightarrow A2) - \text{LVET}$$

ha una durata variabile da 80 a 110 msec. È anch'esso indice importante di *contrattilità miocardica*.

Sistole isovolumetrica o tempo di contrazione iso-

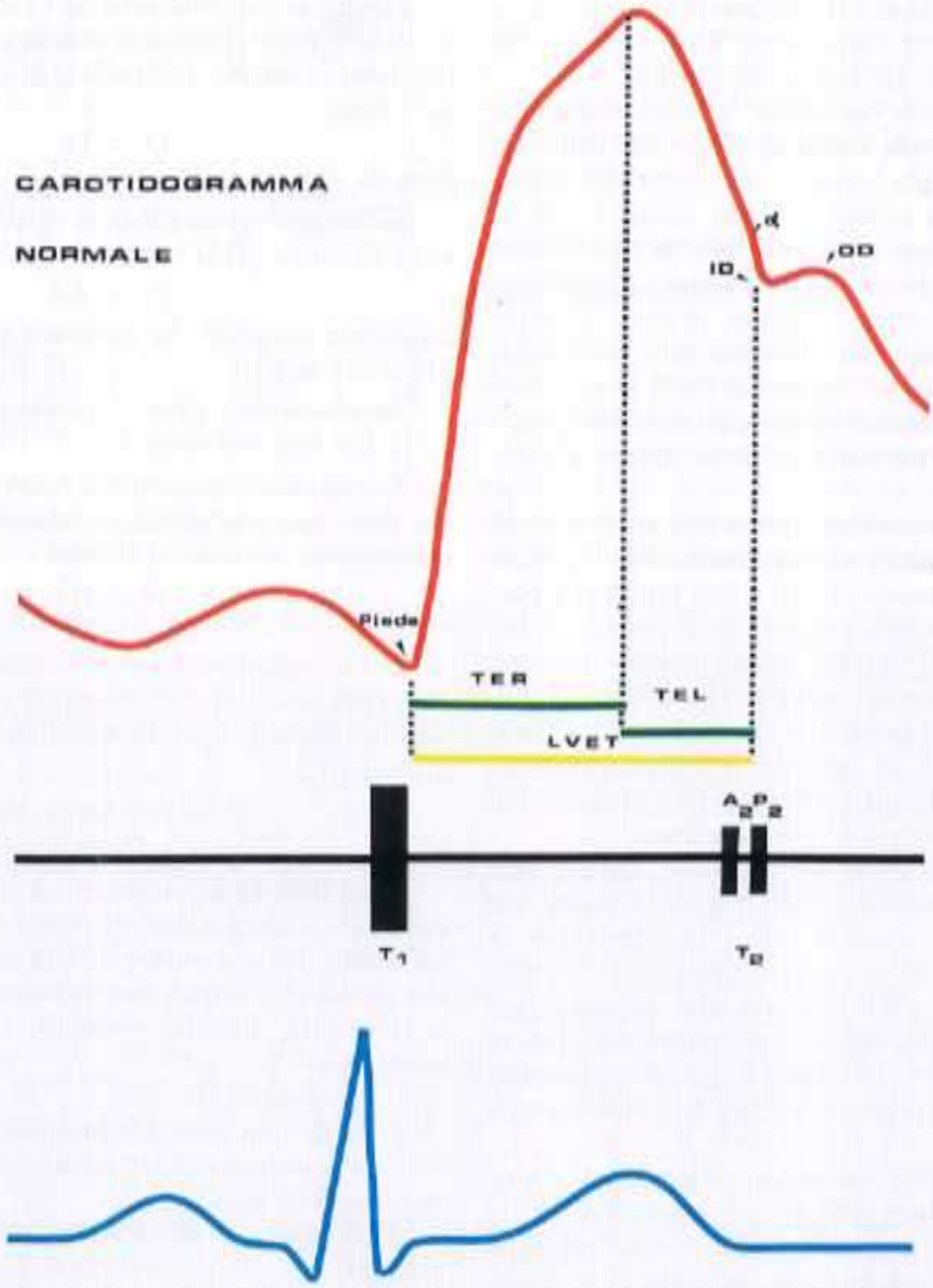

Fig. 11-99. Morfologia del carotidogramma normale.
TER - tempo di espulsione rapida
TEL - tempo di espulsione lenta
LVET = left ventricular ejection time
ID = incisura dicrota. (Da Maccarini Torelli, Policardiografia, 1976, Piccin.

metrica (TCI): si calcola sottraendo al tempo T1 → A2 (Sistole Meccanica - SM) il tempo di espulsione ventricolare sx (LVET)

SM (T1 → A2) — LVET

ha una durata variabile da 30 a 50 msec.

È possibile, tramite i dati forniti dall'esame poligrafico, calcolare degli indici emodinamici relativamente validi a fornire indicazioni quantitative dell'efficienza ventricolare sx senza ricorrere ad indagini cruente (v. Tab. 11-2). È dimostrabile, ad esempio, in corso delle più svariate cardiopatie una stretta relazione tra le variazioni della diametria cardiaca al telecuore e la misurazione dei tempi e degli intervalli sistolici (M. Condorelli).

Valutazione dei parametri emodinamici (cateterismo cardiaco)

Indici più validi dello studio poligrafico per la valutazione della funzione ventricolare possono venire ricavati da alcuni parametri emodinamici forniti dal *cateterismo cardiaco* (v. appresso).

In genere, si fa riferimento al cosiddetto V max, cioè *la massima velocità di accorciamento* allorché la fibra non è sottoposta a tensione, che viene calcolata in base alla misura della pressione, della portata e del volume istantaneo ventricolare (quest'ultima valutata con metodica cinoangiografica).

Nel cuore normale il V max può venire determina-

TABELLA 11-2. Tabella riassuntiva dei tempi sistolici (da Maccarini e Torelli, Policardiografia, Ed. Piccin)

Tempi sistolici	*Calcolo*	*Sturata (secondo frequenza)*	*Sinonimi*	*Sigle alternative*
TD Sx Tempo di deformazione Sx	$Q \rightarrow T_1$ $(Q \rightarrow A_2)$-$(T_1 \rightarrow A_2)$	20-55 ms	Intervallo elettroacustico Electromechanical Interval	TDS EMI
a) Intervallo elettromeccanico	Q → punto C dell'APG	0-45 ms	Latenza Elettro Meccanica Electromechanical Delay	LEM EMD
b) Intervallo elettropressorio	T_1 → punto C dell'APC	10-40 ms	Latenza Elettro Pressoria Contrazione preisometrica	LEP CPIS
TD Dx Tempo di Deformazione Dx	Q → II comp. T_1	50-70 ms		TDD
SEM Sistole elettromeccanica	$Q \rightarrow A_2$	360-400 ms	Sistole elettromeccanica Totale	SEMT
LVET Left ventricular ejection time	(piede → ID) CAR	340-200	Sistole espulsiva Sistole isotonica Tempo espulsione totale Espulsione totale	SE TET ET
TER Tempo espulsione rapida	(piede → apice) CAR	50-120 ms	Espulsione rapida Upstroke time	ER Tempo U
TEL Tempo espulsione lenta	(apice → ID) CAR	150-250 ms	Espulsione lenta	EL
PEP Pre-ejection period	(Q → piede CAR) — (A_2 →ID) (Q → A_2) — (LVET) TD + TCI	80-110	Sistole pre-espulsiva Tempo di tensione Periodo pre-espulsivo	 TT PPE
SM Sistole meccanica sinistra	$T_1 \rightarrow A_2$	315-335 ms		SMS
SM Dx Sistole meccanica destra	$T_1 \rightarrow P_2$	320-345 ms		SMD
TCI (esterno) Tempo contrazione isometrica (del ventricolo sinistro)	(A_2 → ID) oppure ($T_1 \rightarrow A_2$) — LVET		Contrazione isometrica	CIS
TCI (reale) Tempo di contrazione isometrica reale	(punto C dell'APG — piede CAR) - (A_2 → ID) oppure (C → A_2) - LVET	55-80 ms	Contrazione isometrica «vera» True isovolumic contraction time	 TIVC

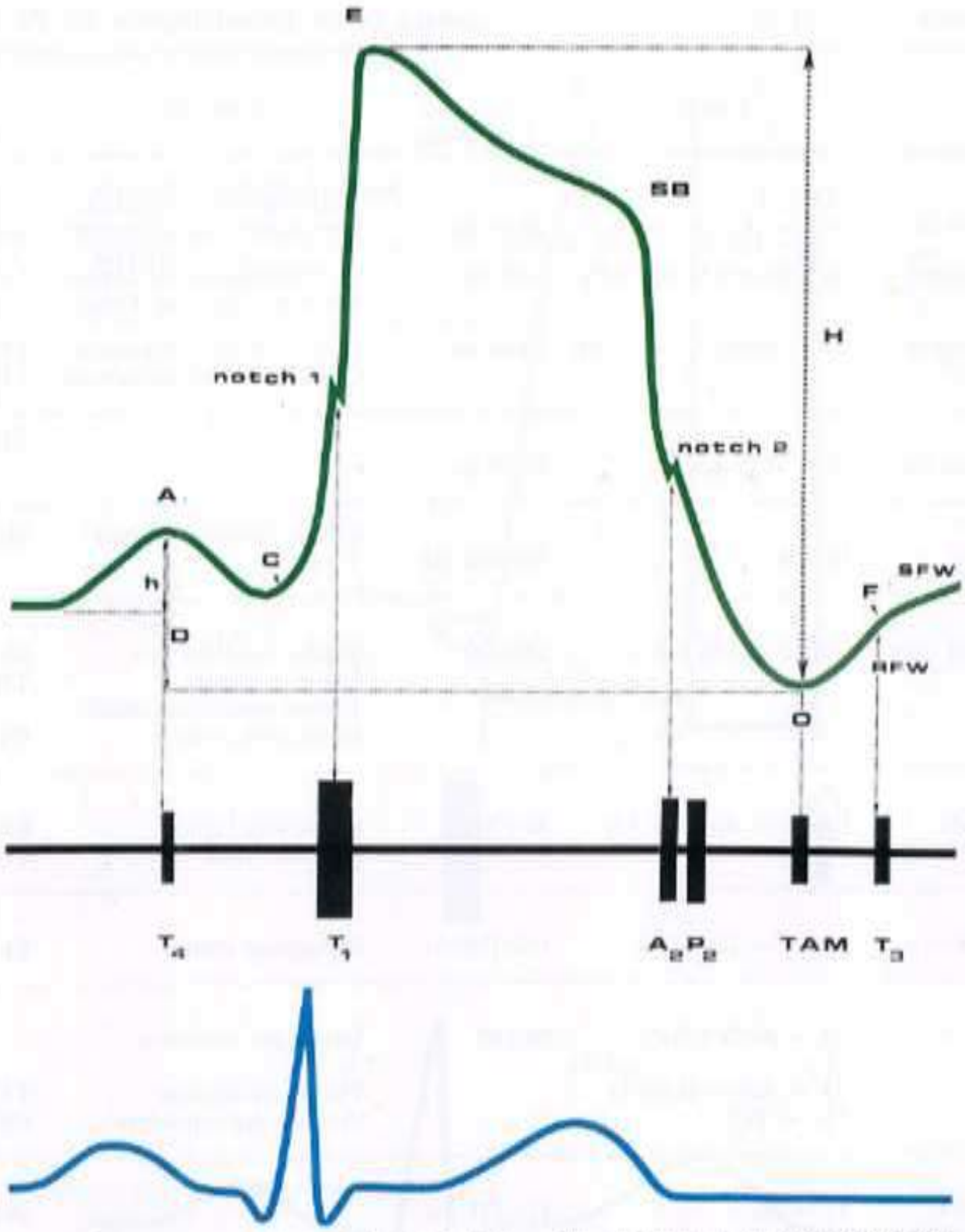

Fig. 11-100. Apicocardiogramma e suoi rapporti con i toni cardiaci.
A - onda presistolica, contrazione atriale sinistra; rappresenta la pressione telediastolica nel ventricolo sinistro;
E - apice, apertura semilunare aortica;
SB - rimbalzo sistolico (sistolic bulge);
O - tono di riapertura mitralica, inizio riempimento ventricolare rapido;
F - riempimento diastolico lento, terzo tono (Da Maccarini/Torelli, l.c.).

to in base alla pressione intraventricolare ed alla sua prima derivata (dp-dt), senza conoscere il volume cardiaco.

Altri indici assai utili ai fini di valutare la funzione ventricolare sono costituiti dall'indice di *efficienza ventricolare*, ricavato dal rapporto gittata sistolica/pressione telediastolica ventricolare (quest'ultima data dal rapporto tra gittata sistolica e tempo di eiezione).

Ecocardiografia

Il sempre più largo impiego degli ultrasuoni nella diagnostica cardiologica trova giustificazione nelle caratteristiche della tecnica ecocardiografica: esecuzione relativamente facile, innocuità, carattere incruento dell'esame che lo rende possibile anche nei neonati e in pazienti in severe condizioni; sua ripetibilità senza limitazioni, favorevole rapporto costo/ricavo. L'utilizzazione delle tecniche bidimensionali della contrastografia ecocardiografica e lo sfruttamento della tecnica Doppler per l'individuazione della direzione del flusso, ampliano l'orizzonte d'indagine aperto dalla ecografia, che si estende dalla individuazione di vizi valvolari, di cardiopatie congenite anche

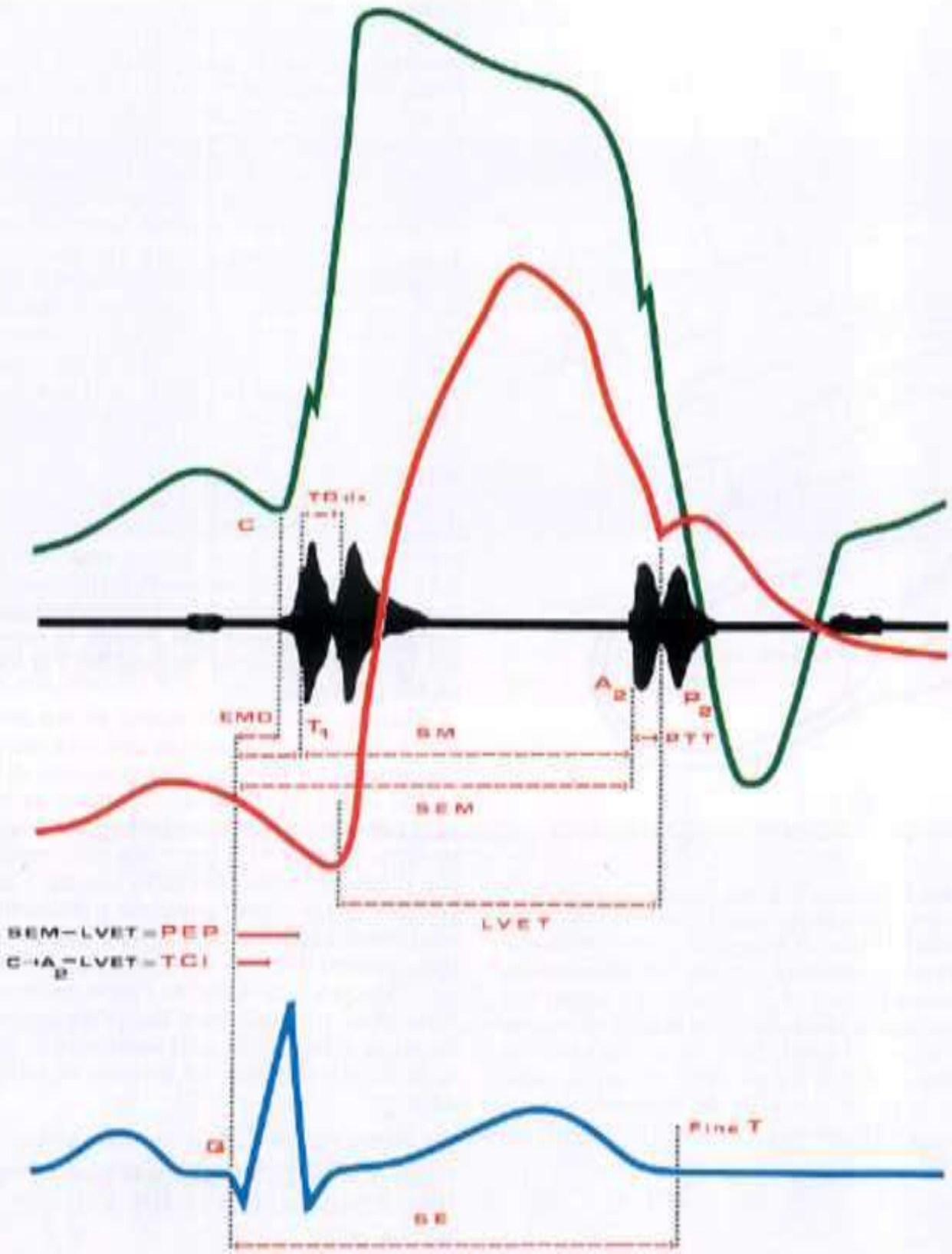

Fig. 11-101. Calcolo dei tempi sistolici. (Da Maccarini/Torelli, l.c.)

complesse, di mixomi atriali, di versamenti pericardici, di miocardiopatie svariate, di rottura di corde tendinee, di prolasso mitralico, allo studio delle cardiopatie ischemiche. È possibile, infatti, rilevare, con un risultato non meno preciso della tecnica ventricolografica o di altre tecniche incruente (ad esempio, impiego di radionuclidi), le zone di ipo-discinesia o di acinesia di tutte le pareti ventricolari sinistre, le ectasie e gli aneurismi del setto, dell'apice e del bulbo aortico, la rottura del setto interventricolare. Assai interessante appare, inoltre, lo studio ecocardiografico dell'azione di farmaci sulla contrattilità delle pareti ventricolari e quello della valutazione della funzione ventricolare sinistra.

Cenni tecnici ed esemplificazioni

L'esame ecocardiografico utilizza gli ultrasuoni. Vengono così definite le onde sonore di frequenza superiore a quella percepibile dall'orecchio umano (da 20 a 20.000 cicli/sec). Nella diagnostica cardiologica si utilizzano onde sonore la cui frequenza oscilla mediamente tra 2,5 e 5 milioni di cicli/sec. Un milione di cicli/sec è definito un megahertz. Nell'attraversare il mezzo, si ha un'attenuazione dell'energia dell'onda, che è anche funzione della frequenza: quanto maggiore è la frequenza tanto maggiore è l'entità della attenuazione e quindi minore la distanza che l'onda può percorrere nel mezzo. Un'onda sonora che attraversa un mezzo omogeneo, incontrando un altro mezzo, dotato di densità ed elasticità (impedenza acustica) diverse, modifica la propria velocità ed in parte si riflette. La quota che viene riflessa costituisce l'eco. La superficie di riflessione è denominata

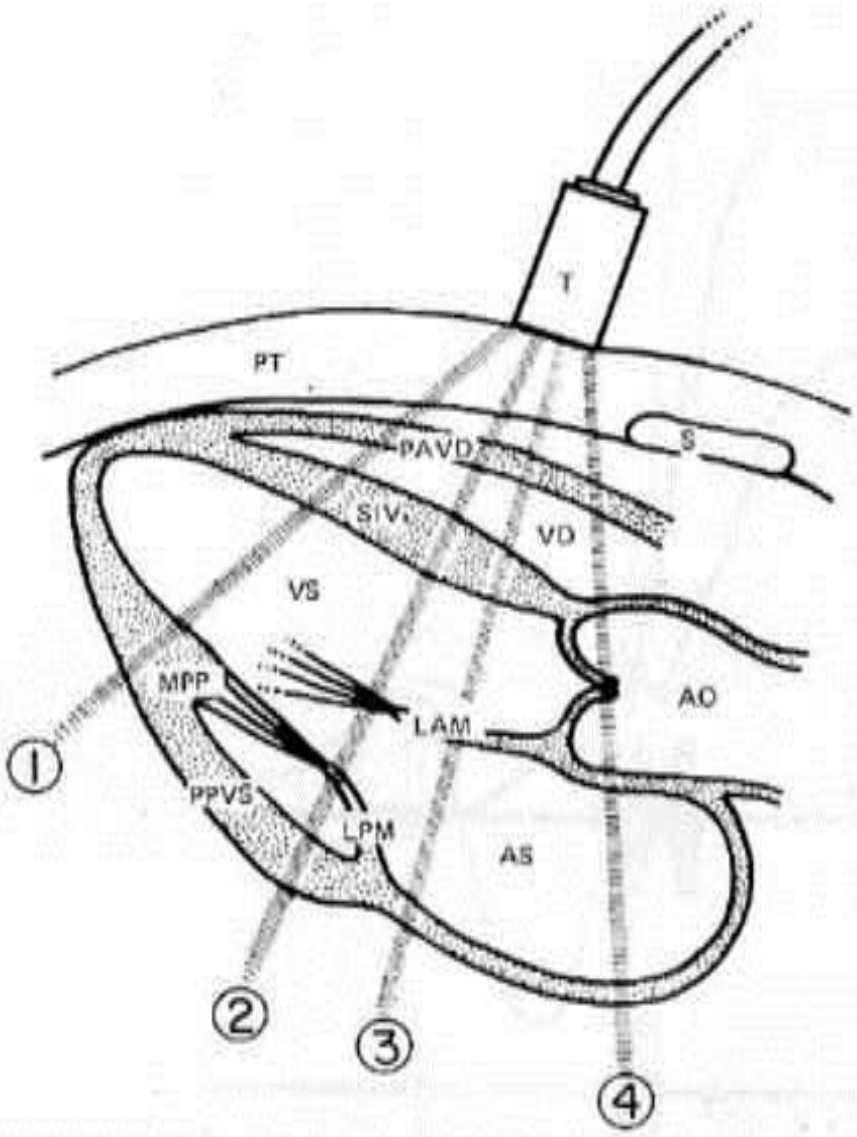

Fig. 11-102. Disegno schematico del cuore illustrante le strutture cardiache attraversate dal fascio ultrasonico quando la sonda è spostata dall'apice (posizione 1) verso la base (posizione 4 del cuore). L'esame standard del ventricolo sinistro corrisponde alla posizione 2 della sonda. DT = parete toracica; T = trasduttore o sonda; S = sterno; PAVD = parete anteriore del ventricolo destro; VD = ventricolo destro; FID = setto interventricolare; VS = ventricolo sinistro; LAM = lembo anteriore della mitrale; NPP = muscolo papillare posteriore; PPVS = parete posteriore del ventricolo sinistro; LPM = lembo posteriore della mitrale; AS = atrio sinistro; AO = aorta. (Da Feigenbaum).

interfacies acustica e vi è tanta maggiore riflessione quanto maggiore è la differenza di impedenza acustica a livello della interfacies.

Per la produzione degli ultrasuoni viene utilizzato del materiale piezoelettrico (il cristallo di quarzo, per motivi economici, è stato rimpiazzato da conduttori al titanio-zirconio). Si definisce piezoelettrica una sostanza che ha la proprietà di modificare la propria forma quando è investita da una scarica elettrica.

La deformazione provocata da una scarica elettrica alterata ha caratteristiche oscillatorie, ottenendosi delle onde sonore. Si ha così il "trasduttore" o "sonda" che, per un decimo di secondo funge da trasmittente e per nove decimi da ricevente.

Infatti, per proprietà transitiva, il cristallo piezoelettrico che oscilla sotto l'impulso di una corrente elettrica è in grado di produrre anche segnali elettrici allorché è sottoposto a sollecitazioni di natura meccanica (echi di ritorno). Il segnale elettrico viene elaborato da un circuito che lo visualizza su di un tubo catodico (display). La registrazione può essere effettuata in *A-mode* (registrazione in ampiezza, con eco a forma di cuspidi), in *B-mode* (B sta per brillanza, che utilizza solo il punto terminale delle cuspidi) ed in *M-mode* (o T-M: time-motion) od in movimento, il che si ottiene accelerando le immagini ottenute col sistema precedente. Essendo il cuore una struttura in movimento, poterne analizzare la motilità nel tempo è apparso molto importante per la diagnostica e perciò tale sistema di registrazione costituisce la modalità standard per l'ecocardiografia monodimensionale.

L'eco bidimensionale ha trovato, basandosi sempre sugli stessi principi fisici, due forme di applicazione pratica: il *multiscan* (basato sull'impiego di un trasduttore composto da numerose sonde parallele) ed il *sector-scan*, che invia un fascio di ultrasuoni con angolazione fra 45° ed i 90°. Quest'ultimo, per le migliori possibilità di sfruttamento, è oggi nettamente preferito.

Il sistema monosonda utilizza, quale principale finestra ecocardiografica (dettata dalla necessità di evitare il tessuto polmonare che disperde gli ultrasuoni) la parte iuxtasternale del 3° o 4° spazio intercostale di sinistra. Si possono utilizzare però altre "finestre" ecocardiografiche in particolari circostanze e per determinati quesiti: la soprasternale o giugulare (ponendo la sonda nel giugulo) e la sottocostale o subxifoidea (all'epigastrio).

Inclinando con movimento molto dolce la sonda dalla punta alla base (dal basso in alto e da sinistra verso destra) si riscontreranno le 4 classiche posizioni di Feigenbaum (Fig. 11-102 e 103) caratterizzate: la prima dalla presenza dei muscoli papillari, la seconda dalle corde tendinee e dai due lembi della mitrale, la terza dal lembo anteriore della mitrale con dietro la parete dell'atrio sinistro e la quarta dal bulbo aortico, la cui parete anteriore è in continuazione col setto interventricolare e la posteriore col lembo anteriore della mitrale. Dietro il bulbo aortico (in cui si scorge l'apertura del box valvolare), si riscontra l'atrio sinistro. Davanti al setto, nelle prime tre posizioni il fascio attraversa la parete toracica anteriore (chest wall) ed il ventricolo destro; nella posizione 4, la parete anteriore ed il tratto di efflusso del ventricolo destro.

Riportiamo qui di seguito alcune documentazioni relative alla patologia cardiaca di maggior riscontro (Fig. 11-104-A/D e 11-105-A/B e C, 106-A/B/C e D, 107/A e B).

Le documentazioni iconografiche ci sono state gentilmente fornite dal Dott. R. Glorioso, aiuto del Reparto Cardiologico dell'Ospedale Villa Sofia di Palermo (primario Prof. A. Di Benedetto).

Cateterismo cardiaco

Il cateterismo cardiaco è diventato una tecnica corrente. È una metodica di largo uso per determinare le pressioni nelle camere cardiache e nei grossi vasi e da queste risalire agli indici emodinamici di efficienza cardiaca.

È indispensabile per stabilire l'entità di un reflusso o di un gradiente pressorio in caso di valvulopatie congenite ed acquisite, fornendo necessari indizi per la diagnostica pre e post-operatoria. Di recente, que-

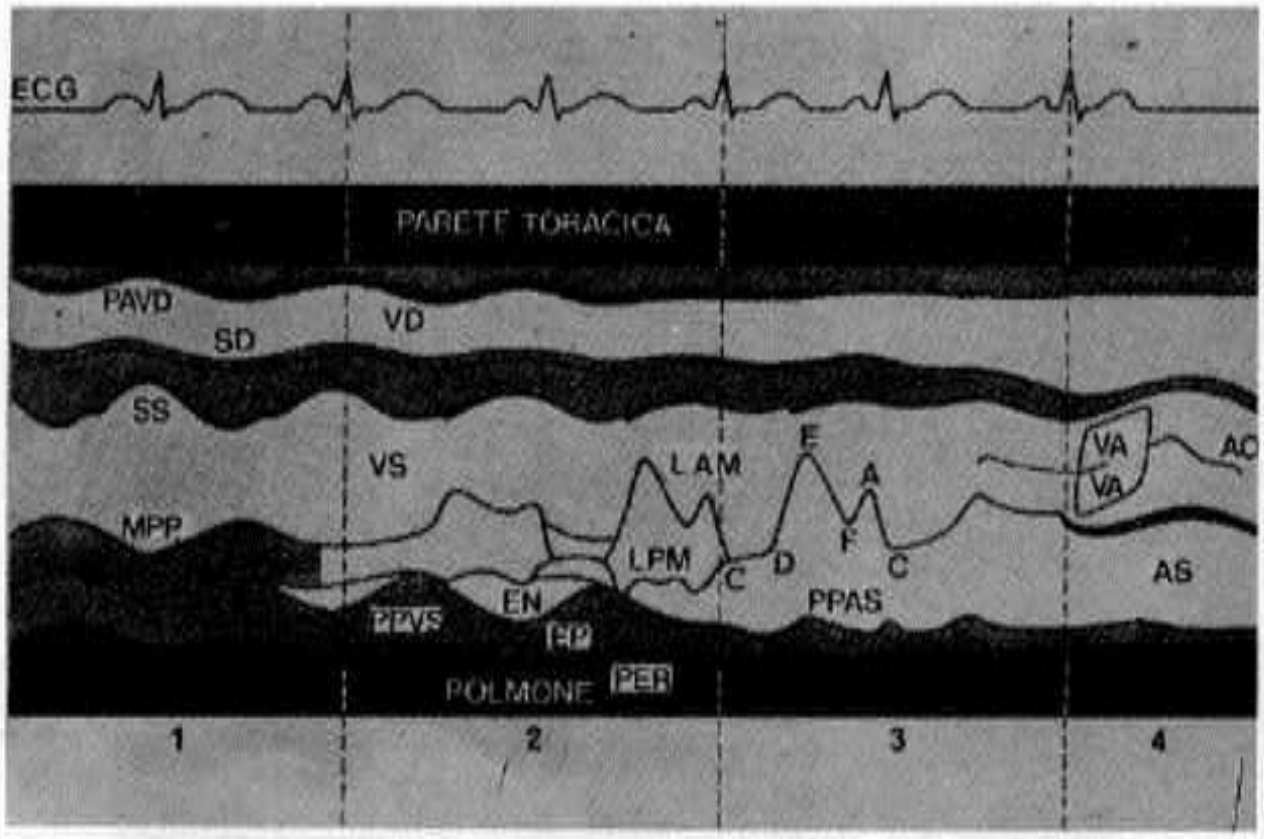

Fig. 11-103. Disegno schematico di una scansione M-mode del cuore corrispondente alle posizioni della sonda indicate nella fig. 11-102. L'ecocardiogramma del ventricolo sinistro si vede in posizione 2. (da Feigenbaum).

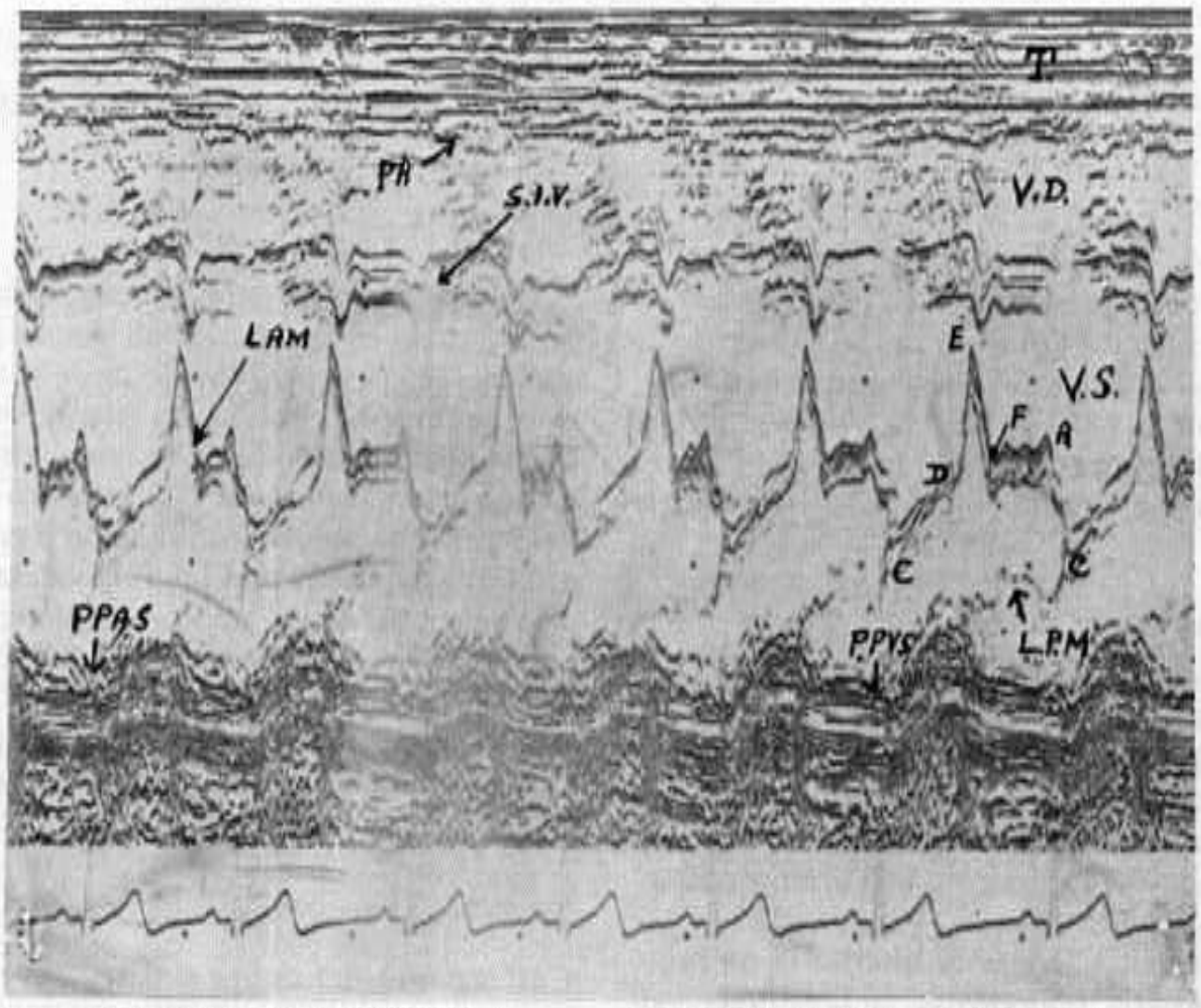

Fig. 11-104A. Aspetto normale della valvola in M-mode.
Apparato valvolare mitralico: la registrazione a fibre ottiche fissa la scansione nel punto di transizione tra la posizione 3 e la posizione 2, contrassegnata dalla nitida comparsa degli echi del lembo posteriore mitralico (LPM), che si apre in contrapposizione al lembo anteriore (LAM). Sono riportati i punti essenziali per lo studio anatomo-funzionale (C, D, E, F, A).
T: echi parete toracica anteriore; P.A.: parete anteriore ventricolo destro; V.D.: ventricolo destro; S.I.V.: setto interventricolare; V.S.: ventricolo sinistro; P.P.A.S.: parete posteriore atrio sinistro; P.P.V.S.: parete posteriore ventricolo sinistro.

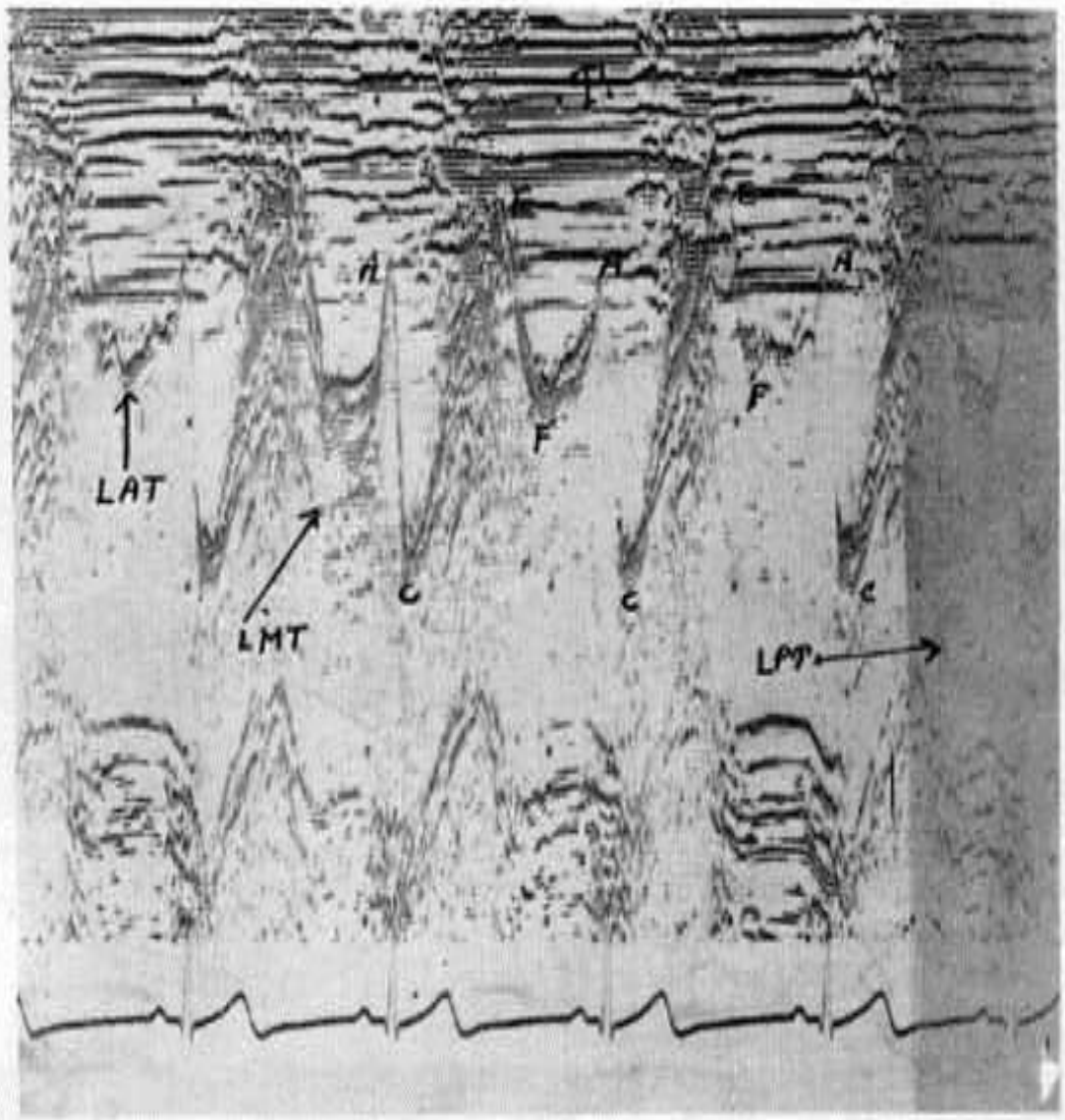

Fig. 11-104B. Aspetto normale della valvola in M-mode. *Apparato valvolare tricuspidale*: sono chiaramente distinguibili in questa scansione il lembo anteriore tricuspidale (LAT), il lembo mediale o settale (LMT), il lembo posteriore (LPT). In analogia con la mitrale sono riportati i punti C, E, F, A.

sta tecnica, che non è priva di rischi, tende a lasciare il campo a nuovissime indagini strumentali non cruente (angiografia radioisotopica, scintigrafia miocardica, ecc.) che almeno in parte (non potendo fornire elementi circa i valori pressori vigenti nel cuore) consentono di pervenire a risultati diagnostici ugualmente precisi.

Cateterismo del cuore destro

Si propone di esplorare le condizioni esistenti nelle cavità e nei vasi del cuore destro.

Il catetere, radiopaco e flessibile, introdotto nella vena basilare, viene guidato sotto controllo fluoroscopico ed ecgrafico costante nell'atrio destro ed eventualmente nel ventricolo destro e nell'arteria polmonare.

Se la punta del catetere resta inserita in un ramo periferico dell'arteria polmonare, la pressione registrata in questa posizione (*catetere bloccato*) è la stessa della pressione media vigente nell'atrio sinistro.

Il catetere può venire introdotto nella vena safena, sino a raggiungere l'atrio destro attraverso la cava inferiore.

Nelle varie posizioni raggiunte dal catetere, si procede al prelievo di campioni di sangue per la determinazione dell'O_2 o per altre analisi e si misura la pressione (a mezzo di trasduttori esterni per la pressione). È così possibile stabilire l'esistenza e le dimensioni di un cortocircuito intracardiaco sinistro-destro, il flusso ematico polmonare (utilizzando il principio di Fick della diluizione dei traccianti) la valutazione della sede e del grado di una stenosi valvolare; è anche possibile procedere alla registrazione dell'Ecg intracardiaco e del fonocardiogramma.

Nel corso del procedimento possono comparire aritmia ed episodi vasovagali; può insorgere flebite; sono rare le complicazioni più gravi.

Cateterismo del cuore sinistro

Lo scopo è quello di esplorare le condizioni nelle cavità e nei vasi del cuore sinistro. Esso viene raggiunto per via retrograda dal catetere introdotto in una arteria o per via percutanea (con puntura dell'apice del ventricolo sinistro); spesso è possibile l'ingresso

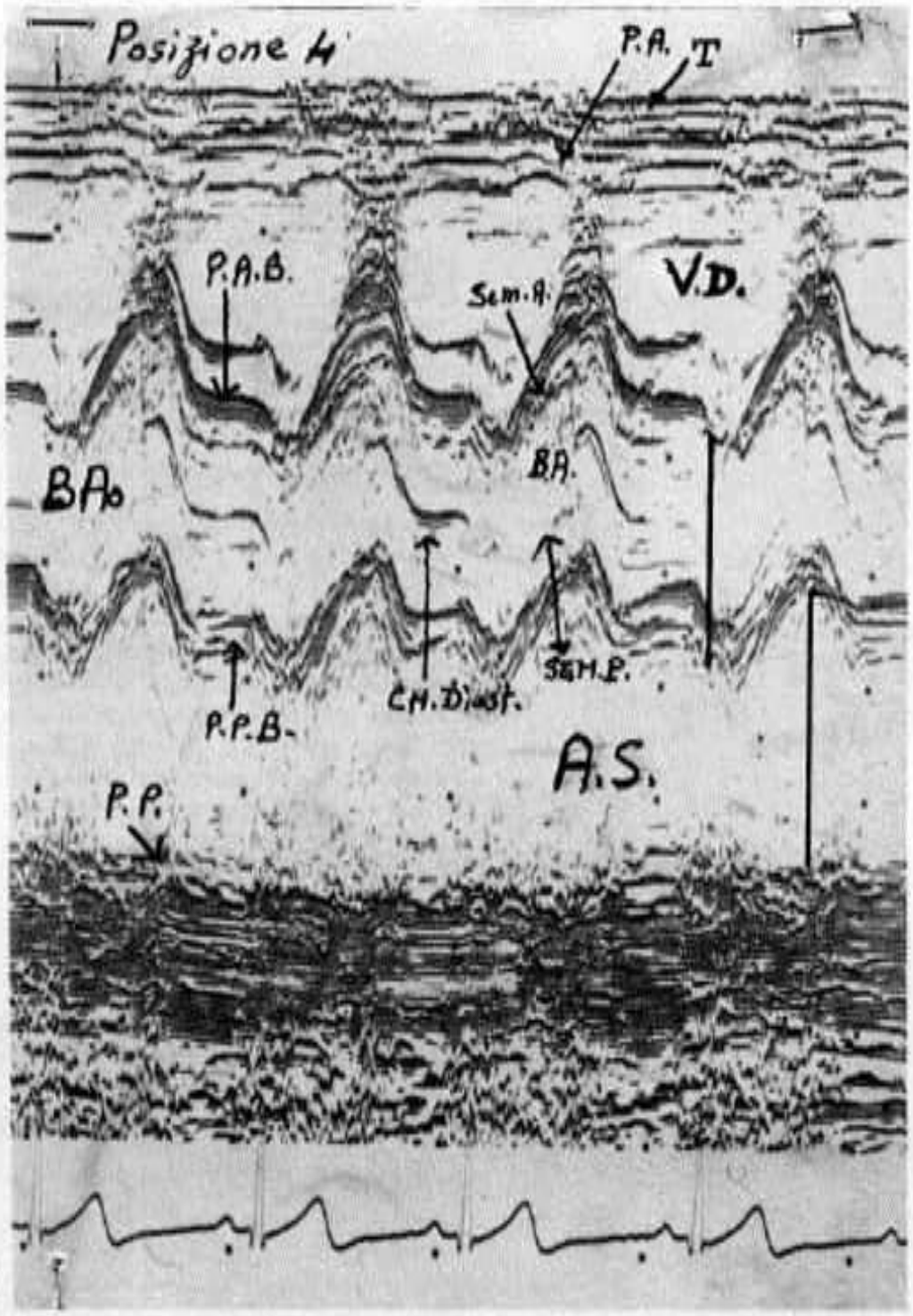

Fig. 11-104C. Aspetto normale della valvola in M-mode.
Apparato valvolare aortico: T: parete toracica; P.A.: parete anteriore; B.Ao.: bulbo aortico; P.B.Ao.: parete posteriore bulbo aortico; B.A.: box aortico; sem.A.: semilunare antero-mediale; sem.P.: semilunare posteriore; CH.diast.: eco della chiusura diastolica delle semilunari; V.D.: cono d'efflusso del ventricolo destro; A.S.: atrio sinistro; P.P.: parete posteriore atrio sinistro.
I diametri segnati indicano la corretta misurazione del bulbo aortico in telediastole e dell'atrio sinistro in telesistole.

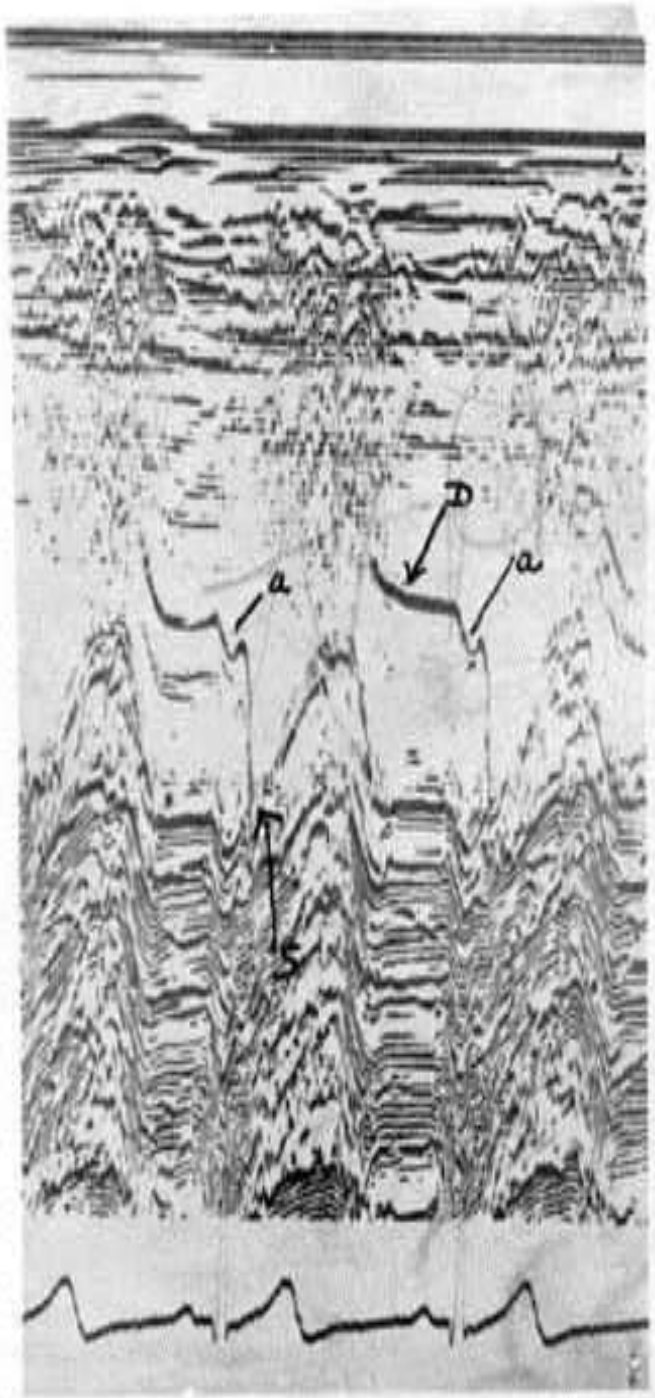

Fig. 11-104D. Aspetto normale della valvola in M-mode.
Apparato valvolare polmonare: di questo, nella maggior parte dei casi, è possibile seguire solo il movimento della cuspide posteriore:
D: chiusura diastolica;
a: onda "a" presistolica;
S: apertura sistolica.

Fig. 11-105A. *Stenosi mitralica calcificata* (posizione 3-2). Si notino: la marcata differenza di densità degli echi del lembo anteriore mitralico (LAM) rispetto a quelli del setto (S.I.V.), indice di verosimile calcificazione valvolare ed inoltre la pressochè totale scomparsa della pendenza E-F (espressione molto probabile di stenosi); l'assenza dell'onda A del LAM a causa della fibrillazione atriale, che rende altresì diseguali le aperture diastoliche valvolari. Il lembo posteriore mitralico ha il tipico movimento "paradosso" di Feigenbaum, conseguente alla saldatura dei lembi valvolari. Esso viene ritenuto il segno più affidabile di stenosi.
P.A.: parete anteriore; V.D.: ventricolo destro; V.S.: ventricolo sinistro; P.P.: parete posteriore.

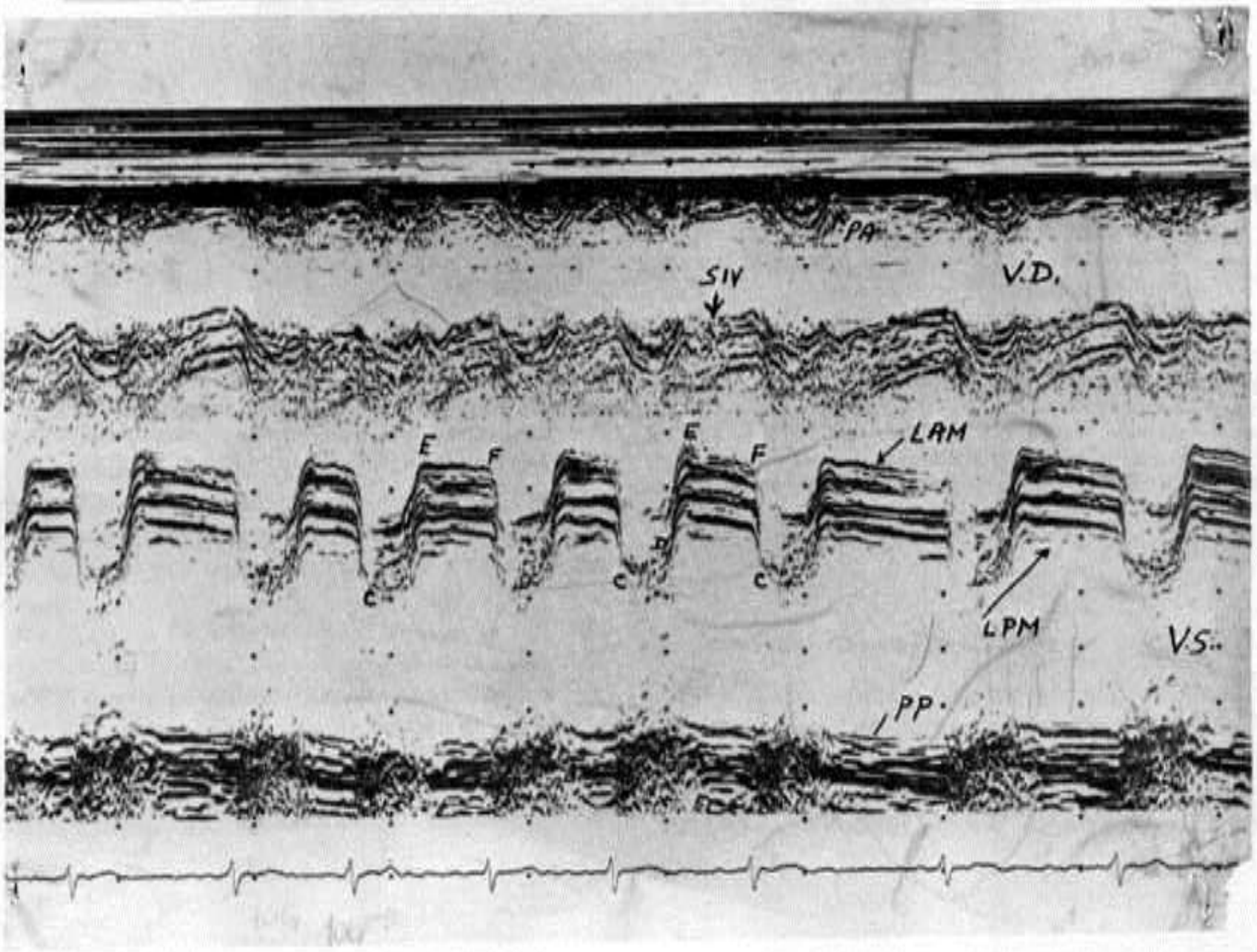

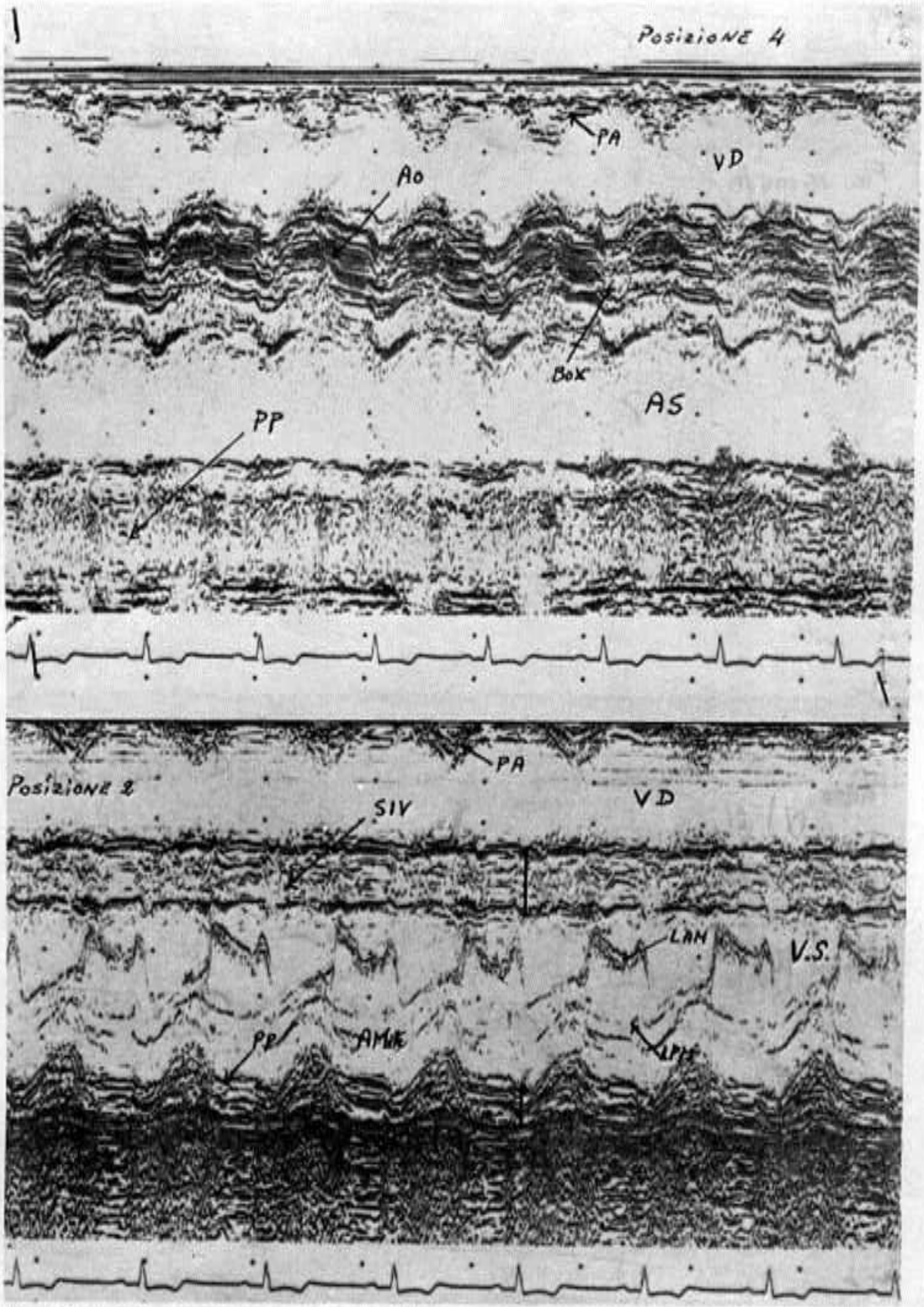

Fig. 11-105B. *Stenosi aortica serrata*, verosimilmente calcifica; ipertrofia asimmetrica del ventricolo sinistro e turbe ischemiche settali (posizione 2-4). Si notino: gli echi multipli e densi del bulbo aortico (Ao), che rendono scarsamente visibile l'apertura del box valvolare in sistole (box); l'ispessimento asimmetrico del setto (S.I.V.) che misura 15 mm in telediastole; l'acinesia del setto interventricolare stesso che risalta bene nei confronti del movimento sistolico vivace della parete posteriore (verosimile danno ischemico).
P.A.: parete anteriore; V.D.: ventricolo destro; A.S.: atrio sinistro; V.S.: ventricolo sinistro; P.P.: parete posteriore; A. mitr.: anello mitralico.

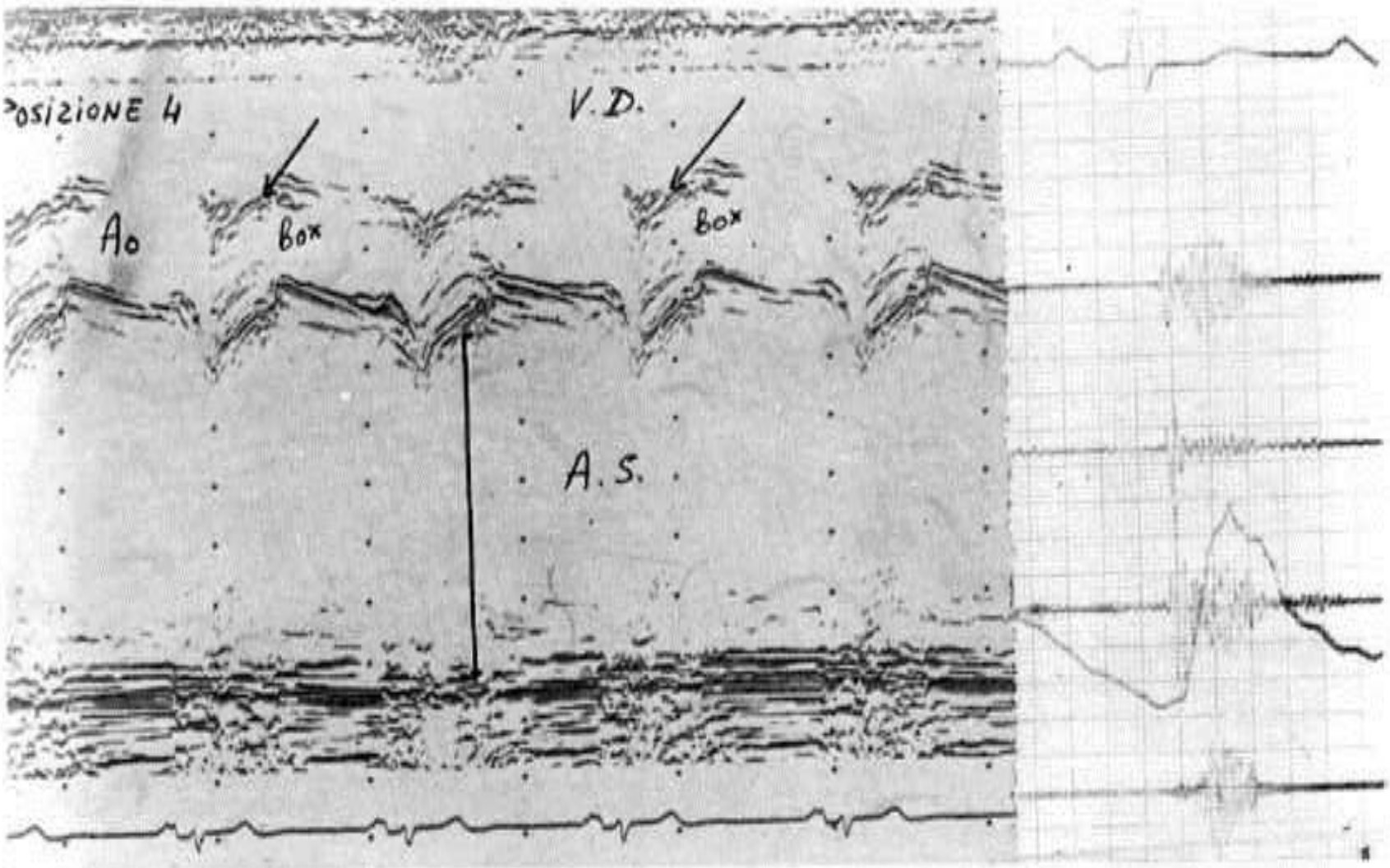

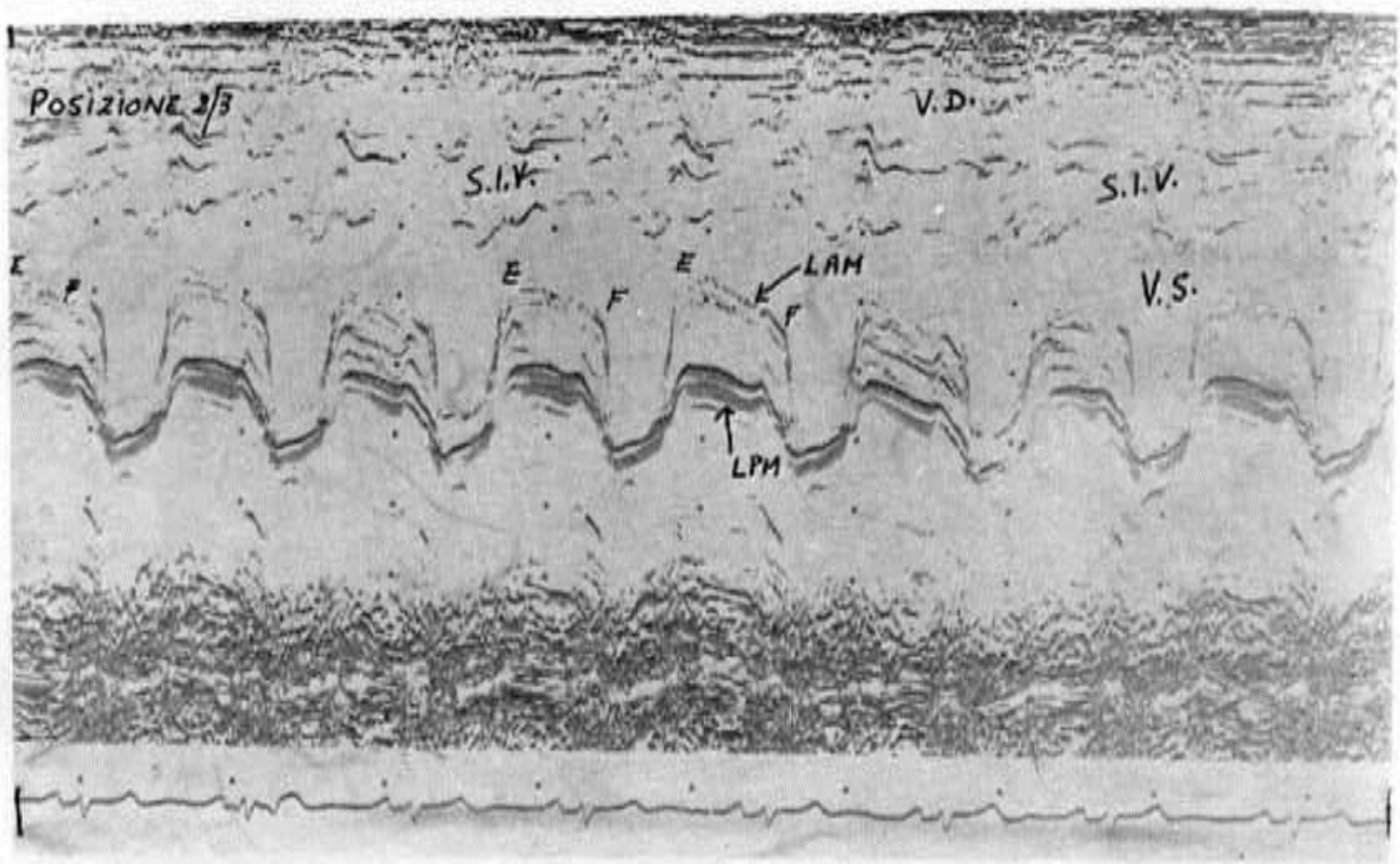

Fig. 11-105C. *Stenosi aortica* (posizione 4) e *Stenosi mitralica* (posizione 2-3). Poco evidente in questo tracciato ecocardiografico la *stenosi aortica*, che può essere sospettata da una scarsa apertura del box valvolare (16 mm) e viene ampiamente documentata dal contemporaneo esame poligrafico (fonocardiogramma più carotidogramma sinistro).
Agevolmente diagnosticabile la *stenosi mitralica* (molto ridotta la pendenza E-F, tipico movimento paradosso del lembo posteriore mitralico: LPM).
In tal senso depone anche il marcato aumento dell'Atrio sinistro.
Ao: bulbo aortico; A.S.: atrio sinistro; V.D.: ventricolo destro; S.I.V.: setto interventricolare; V.S.: ventricolo sinistro; L.A.M.: lembo anteriore mitralico; L.P.M.: lembo posteriore mitralico.



Fig. 11-106A. Cardiomiopatia ipertrofica ostruttiva: posizione 2; si rileva il cospicuo ispessimento del setto interventricolare (S.I.V.) che si presenta anche ipocinetico e con una banderella di echi spessi al limite della cavità ventricolare sinistra (in conseguenza del disordine architettonico delle fibrocellule miocardiche). Di notevole importanza anche il riscontro dell'apposizione diastolica del lembo anteriore mitralico (LAM) al setto e della proiezione anteriore sistolica dei lembi mitralici (SAM o systolic anterior motion), che rende ancora più precaria la pervietà del canale di efflusso ventricolare sinistro, secondario alla disarmonia di movimento di tutto l'apparato valvolare.
La parete posteriore del ventricolo sinistro mostra uno spessore pressoché normale (PP), misurato in telediastole. La contemporanea comparazione col S.I.V. giustifica la denominazione di cardiomiopatia ipertrofica asimmetrica (nel caso in oggetto, a carattere ostruttivo).

nell'atrio sinistro attraverso la mitrale. In caso di difetto settale o di pervietà del dotto di Botallo, le sezioni di sinistra possono venire raggiunte mediante il cateterismo del cuore destro; indipendentemente da tali condizioni, l'atrio sinistro può venire raggiunto da destra con puntura del setto interatriale.

Si procede al prelievo di campioni di sangue e alla misurazione pressoria (Tab. 11-3), come per il cateterismo del cuore destro; è così possibile valutare l'entità delle alterazioni valvolari e le curve dopo somministrazione dei coloranti (verde indocianina) consentono la determinazione della gittata cardiaca e la valutazione dell'insufficienza valvolare.

Le complicazioni più frequenti del cateterismo del cuore sinistro sono le aritmie (in genere, scompaiono con la semplice rimozione del catetere); meno frequente è lo spasmo arterioso ed eccezionale l'occlusione trombotica dell'arteria.

Rilievi anormali del contenuto di 0_2 e della pressione si hanno in caso di difetto del setto interventricolare, di stenosi mitralica, di stenosi aortica, di tetralogia di Fallot.

Le curve di diluizione dell'indicatore possono pre-

TABELLA 11.3

	Sistole	*Diastole*	*Pressione Media*
Arteria polmonare	< 25	< 10	< 15
Atrio destro			< 5
Ventricolo destro	< 25	< 5	
Atrio sinistro			< 12
Ventricolo sinistro	< 150	< 10	
Aorta	< 150	< 90	

Valori pressori normali nelle cavità cardiache, nell'aorta e nell'arteria polmonare (in mmHg).

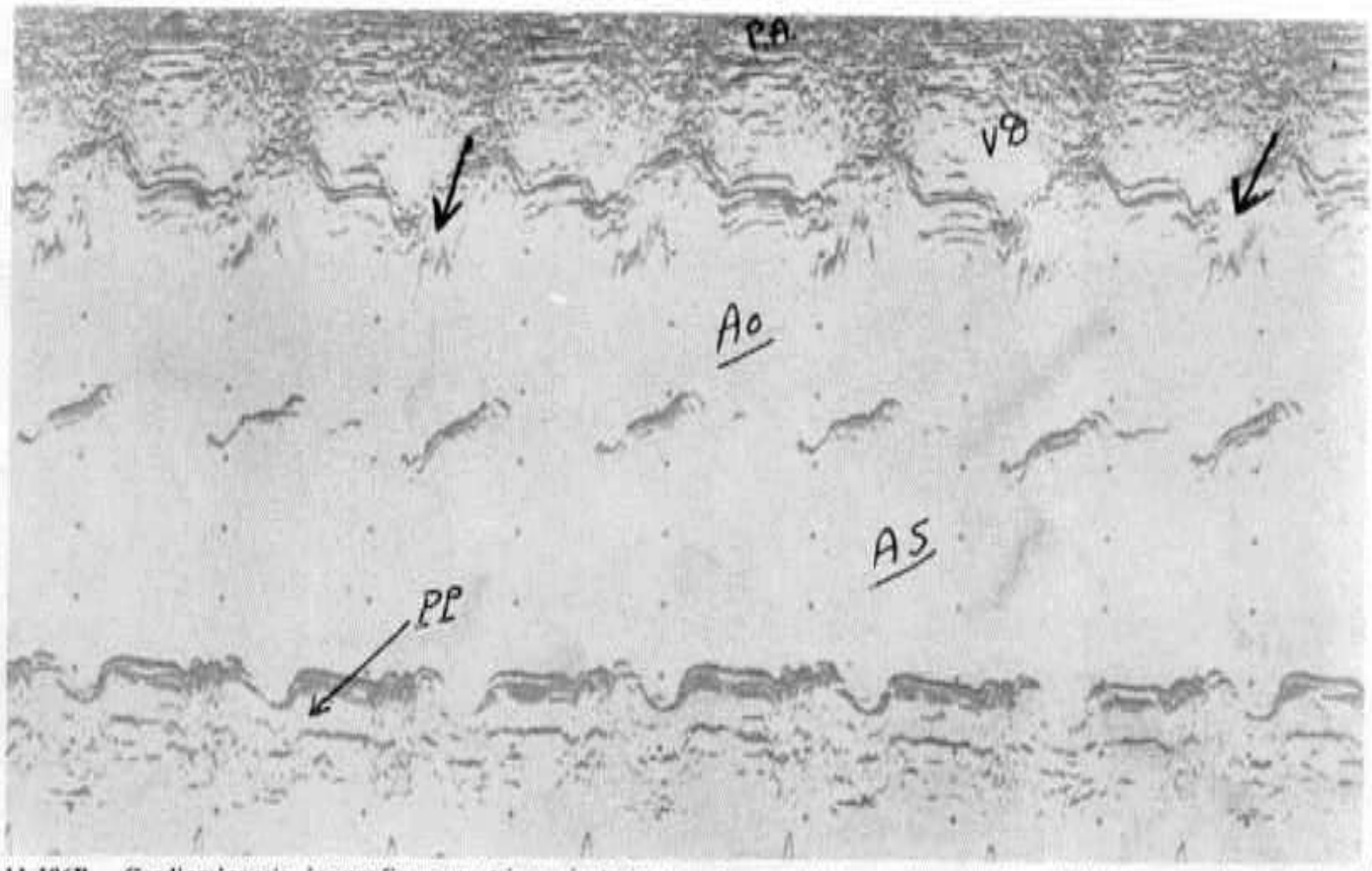

Fig. 11-106B. Cardiomiopatia ipertrofica ostruttiva: si riporta una scansione in posizione 4 (VD, Aorta, Atrio Sinistro, Parete posteriore) onde illustrare uno tra i segni ecocardiografici M-mode considerati più significativi della miocardiopatia in oggetto e cioè il collasso mesosistolico delle semilunari aortiche, nel presente tracciato evidente solo a carico dell'unica semilunare visualizzata (l'antero-mediale - vedi frecce). Il suddetto sintomo è sempre in rapporto con l'ostruzione dinamica ad acme mesosistolico, illustrata anche col fonocardiogramma.

sentare un andamento anormale in condizioni patologiche, con caratteristiche differenti per le varie affezioni (corto circuito sinistro-destro, destro-sinistro, nell'insufficienza valvolare mitralica, nello scompenso cardiaco).

Misurazione della portata cardiaca

La misurazione della portata cardiaca oggi si effettua con il metodo della termodiluizione, che consente di procedere a determinazioni ripetute.

Un bolo di liquido freddo (soluzione di NaCl al 9‰ o soluzione di glucosio al 5%) viene iniettato rapidamente, possibilmente con un iniettore automatico, nella parte superiore dell'atrio destro, registrando nell'arteria polmonare la conseguente variazione termica ed ottenendo una curva temperatura/tempo; viene impiegato un catetere flottante tipo Swan-Ganz. ove PAP è la pressione arteriosa polmonare media e LAP la pressione atriale media sinistra.

Di recente sono state messe a punto metodiche ra-

$$\textit{Indice cardiaco}\ (\mathrm{L/Min/m^2}) = \frac{\text{superficie corporea } (\mathrm{m^2})}{\text{portata cardiaca (L/min)}}$$

Per determinare le *resistenze polmonari* si ricorre alle seguenti formule:

$$\frac{\text{resistenze polmonari totali}}{(\mathrm{mmHg/L/min})} = \frac{\mathrm{PAP/mmHg}}{\text{portata cardiaca (L/min)}}$$

$$\frac{\text{resistenze vascolari polmonari (arteriolari)}}{(\mathrm{mmHg/L/min})} = \frac{\text{gradiente PAP-LAP}}{\text{portata cardiaca (L/min)}}$$

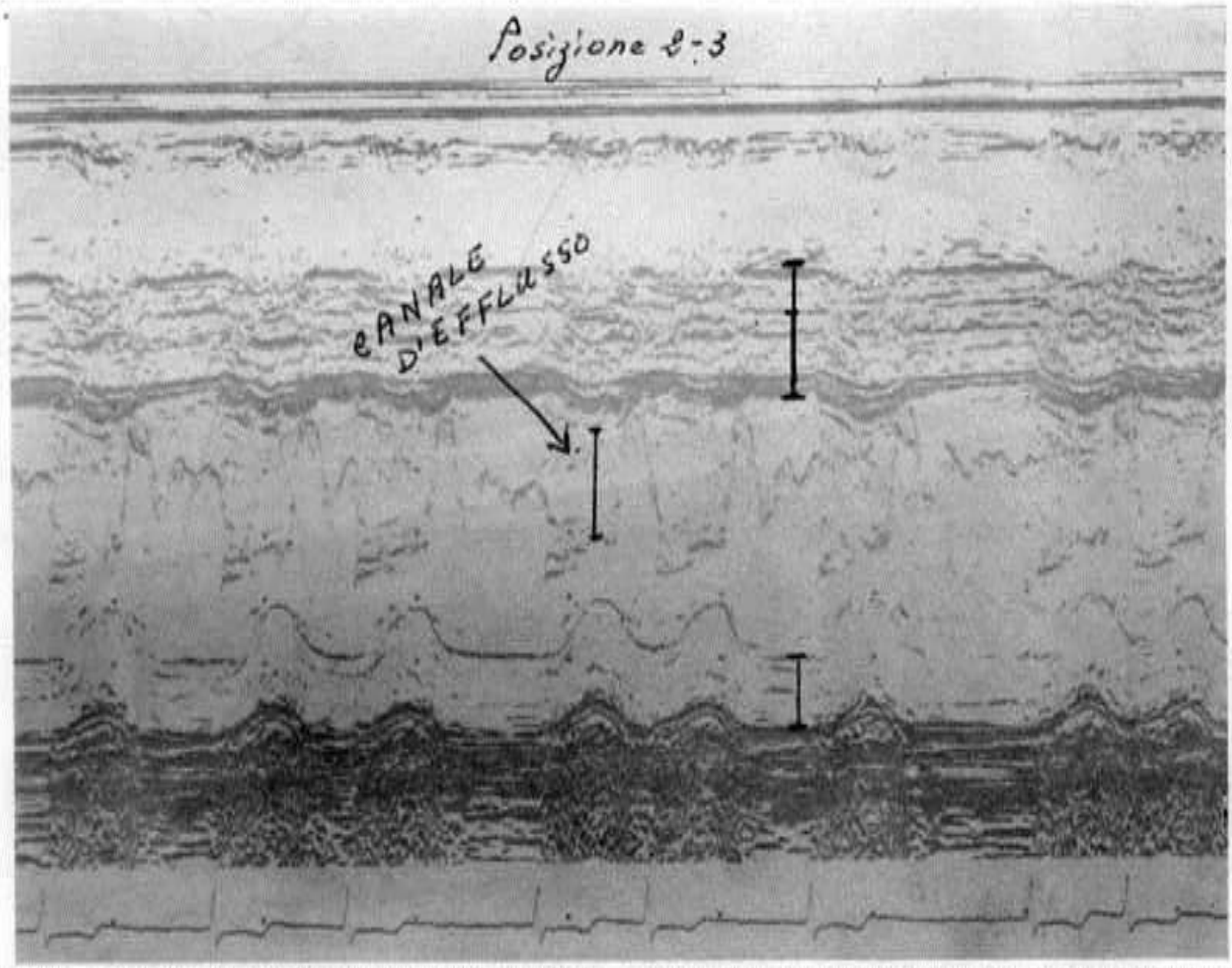

Fig. 11-106C. Ipertrofia asimmetrica non ostruttiva: posizione 2-3; a differenza della miocardiopatia ipertrofica ostruttiva, in questa situazione morbosa (frequente nella cardiopatia ipertensiva, nelle cardiopatie destre, ecc.), pur essendovi un'ipertrofia asimmetrica del setto (vedi diametri telediastolici del S.I.V. e della parete posteriore), il canale d'efflusso all'acme sistolico rimane ampio e manca ogni segno d'ostruzione. Non è infrequente però il passaggio, col tempo, dalle forme non ostruttive a quelle ostruttive. Notasi, per inciso, la ripercussione della fibrillazione atriale sui lembi mitralici (ondulazioni sincrone, in diastole, con le onde f).

dioisotopiche incruente, di notevole semplicità e precisione. Lo *stetoscopio nucleare* consente la registrazione ripetuta per ogni singola pulsazione della p.c. e della velocità di circolo attraverso la registrazione dei passaggi di un radioisotopo (tecnezio-pirofosfato).

La sensibilità di tale apparecchiatura è tale da consentire la registrazione anche di minime quantità del tracciante per un periodo da 12 a 24 ore.

Angiocardiografia radioisotopica

Si utilizza il tecnezio 99 marcante i globuli rossi o sieroalbumina umana. Il primo passaggio del bolo radioattivo fornisce precise informazioni sul tempo di circolo, sulla modalità di transito, sulla sequenza di riempimento delle cavità cardiache (shunt destro-sinistro), sulla frazione di eiezione e portata cardiaca. Il cosidetto "*stetoscopio nucleare*", che è uno scintillatore semplificato, come abbiamo visto, consente il rilievo del tempo di circolo, della frazione di eiezione e portata cardiaca, battito per battito fino alla persistenza in circolo di pochi millicurie di radioattività e quindi il monitoraggio di tali importanti parametri in situazioni cliniche di particolare gravità: infarto acuto del miocardio; shock cardiogeno ecc.

L'*angiocardiografia radioisotopica all'equilibrio*, quando cioè il radionuclide raggiunge una distribuzione omogenea in tutto il distretto cardiovascolare, consente lo studio della morfovolumetria cardiaca, dei versamenti pericardici, l'evidenziazione di zone discinetiche, acinetiche o di aneurismi ventricolari, la valutazione della funzione ventricolare destra, la evidenziazione di miocardiopatie congestizie, di cardiomiopatie ipertrofiche ostruttive, di tumori del cuore

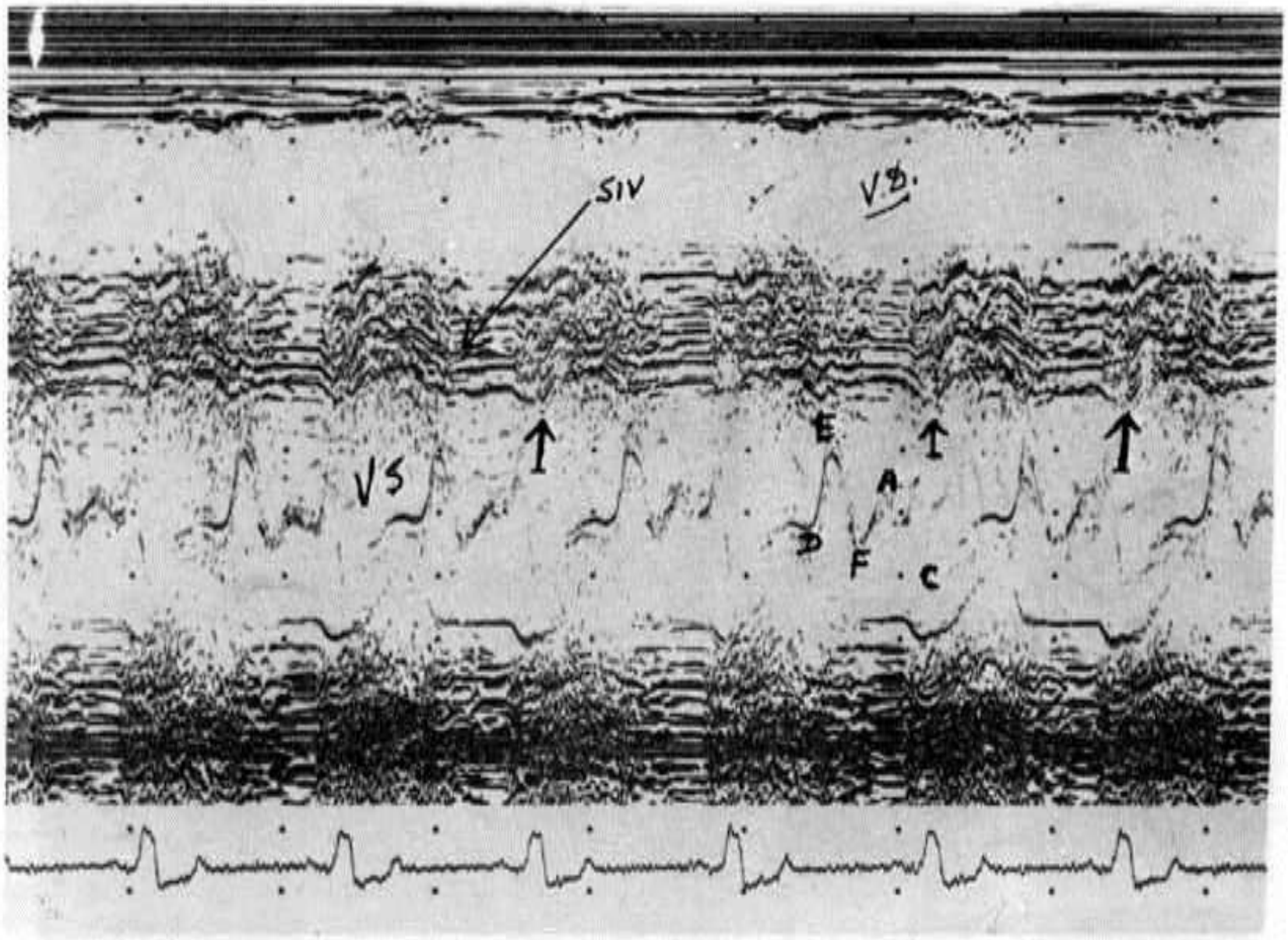

Fig. 11-106D. Movimento del setto interventricolare (SIV) nel blocco di branca sinistra completo (BBS): tale movimento anomalo è riscontrabile anche nei portatori di pace-maker, a causa della diversa attivazione settale. A differenza che nei sovraccarichi di volume del ventricolo destro (del tipo D.I.A.), si nota all'inizio della sistole (vedi freccia), un normale movimento posteriore del setto, seguito da un movimento paradosso anteriore più ampio.

(mixoma dell'atrio sinistro) e la valutazione delle cardiopatie congenite. Le metodiche radioisotopiche offrono, infine, il vantaggio non trascurabile della innocuità e ripetibilità.

Scintigrafia miocardica

Nuove interessanti possibilità nella diagnostica incruenta delle malattie cardiovascolari sono offerte dall'impiego dei radioisotopi che dimostrano un particolare tropismo per i tessuti sani o lesi, dove si concentrano elettivamente. Le radiazioni vengono rilevate da camere a scintillazione (gamma camere) ed elaborate da computers in grado di fornire una mappa della distribuzione del radionuclide, in rapporto ai vari gradi di concentrazione raggiunta.

Vengono utilizzati radionuclidi aventi affinità per l'area ischemica o necrotica (tecnezio pirofosfato) o "area calda" e traccianti che viceversa, non essendo captati dai tessuti ischemici (in rapporto al deficit di flusso sanguigno), delimitano delle zone ipocaptanti o "aree fredde" (tallio 201).

La scintigrafia miocardica risulta di grande utilità in casi di dolore precordiale atipico con quadro elettrocardiografico e umorale dubbio, di infarti molto circoscritti, per stabilire l'estensione della necrosi o i reinfarti in soggetti con necrosi miocardiche pregresse. La captazione si ha già dopo poche ore e scompare dopo 5-6 giorni dall'evento acuto. L'iniezione di radioisotopo all'acme di una prova da sforzo e dopo 45-60 min. può visualizzare con esattezza una zona scarsamente irrorata e quindi ipocaptante (Fig. 11-109 e 11-110).

Flebogramma giugulare

L'esplorazione del polso venoso giugulare riveste particolare importanza ai fini dello studio dell'apparato cardiovascolare.

La registrazione grafica o *giugulogramma* è una tecnica abbastanza semplice, che può risolvere quesiti di interesse diagnostico, in quanto la morfologia del giugulogramma esprime le variazioni di volume che

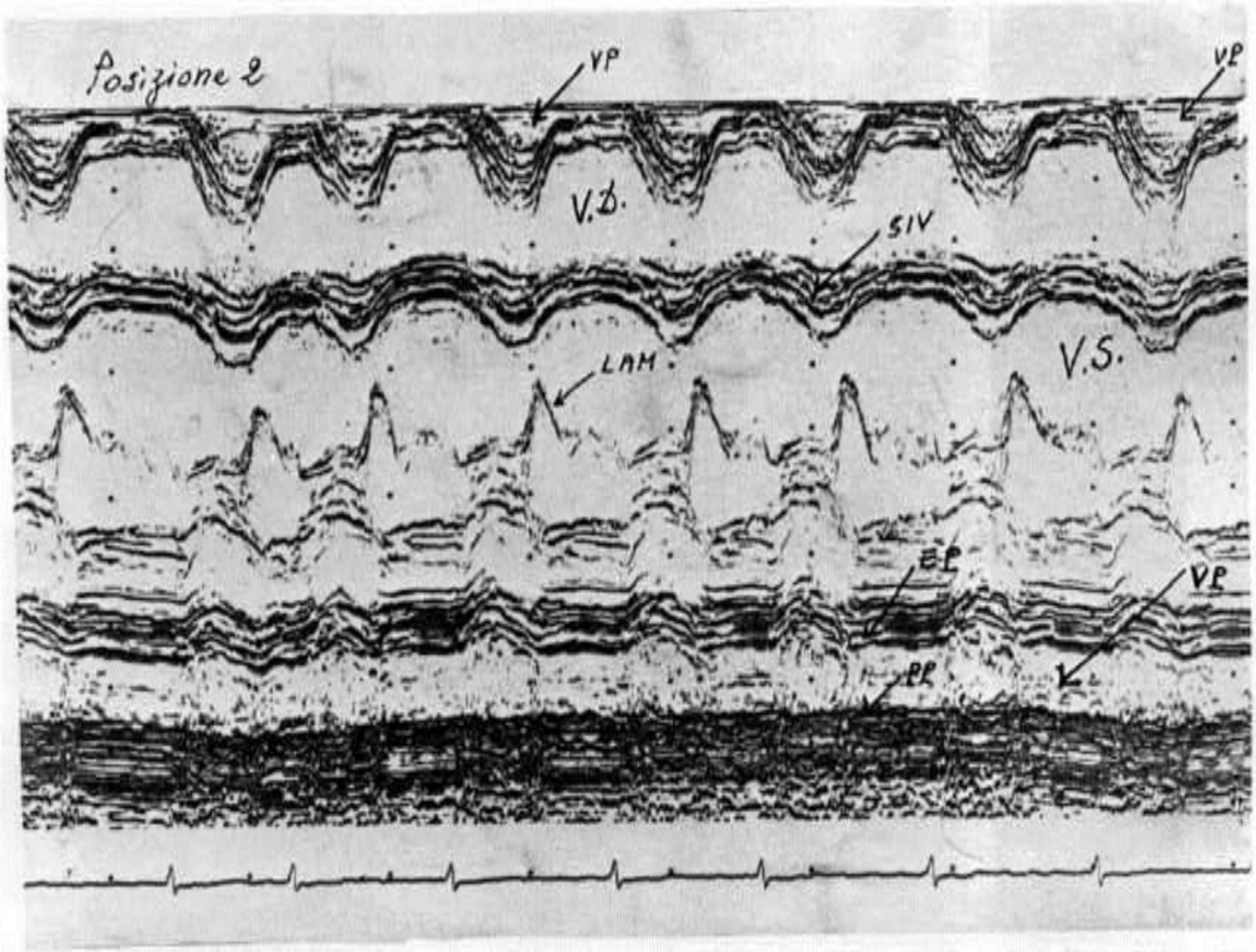

Fig. 11-107A. Versamento pericardico in 3° stadio: posizione 2; tra gli echi epicardici e gli echi del pericardio parietale si nota la presenza, sia in sistole che in diastole, di una banda priva di echi che corrisponde al versamento. Esso è presente anche nella parete anteriore (vedi spazi chiari all'interno degli ispessimenti sistolici anteriori). VP: versamento pericardico; VD: ventricolo destro; SIV setto interventricolare; SV ventricolo sinistro; LAM: lembo anteriore mitralico; EP: echi epicardici; PP echi del pericardio parietale e parete posteriore.

avvengono nelle vene giugulari in rapporto alle varie fasi dell'attività del cuore destro e riproduce l'andamento della pressione atriale destra. L'utilità di questa esplorazione nello studio della meccanica del cuore destro è maggiore se viene associata alla registrazione di altri fenomeni, come il fonocardiogramma, l'apicocardiogramma e l'elettrocardiogramma.

Metodica

Si pone il paziente in posizione supina con il capo sollevato.

Si impiega per la registrazione il trasduttore dell'apico o del carotidogramma; la sua estremità viene posta nella fossa sopragiugulare, all'altezza del tratto medio della clavicola, a livello del bulbo giugulare.

Normalmente il polso giugulare è costituito da tre onde positive, chiamate "a", "c", "v" e da tre onde negative "X_1", "X", "Y" tra loro alternate (Fig. 11-111).

La onda "a" riflette la contrazione atriale destra e l'onda "X_1", il rilasciamento atriale; l'onda "c" è originata dalla sistole ventricolare, che provocando la chiusura della tricuspide la fa sporgere nell'atrio destro e fa risalire in questo la pressione.

Segue una profonda deflessione verso il basso "X", che rappresenta il collasso sistolico, dovuto alla discesa della base del cuore.

Si ha, quindi, un'onda positiva "v", che coincide con la sistole ventricolare destra, mentre è chiusa la tricuspide; essa deriva dall'accumularsi del sangue nel sistema venoso. Si ha infine l'onda negativa "Y", corrispondente alla brusca decompressione dell'atrio destro e delle vene, che avviene con la sistole ventricolare e l'apertura della tricuspide.

L'onda "a" comincia prima del I tono e raggiunge

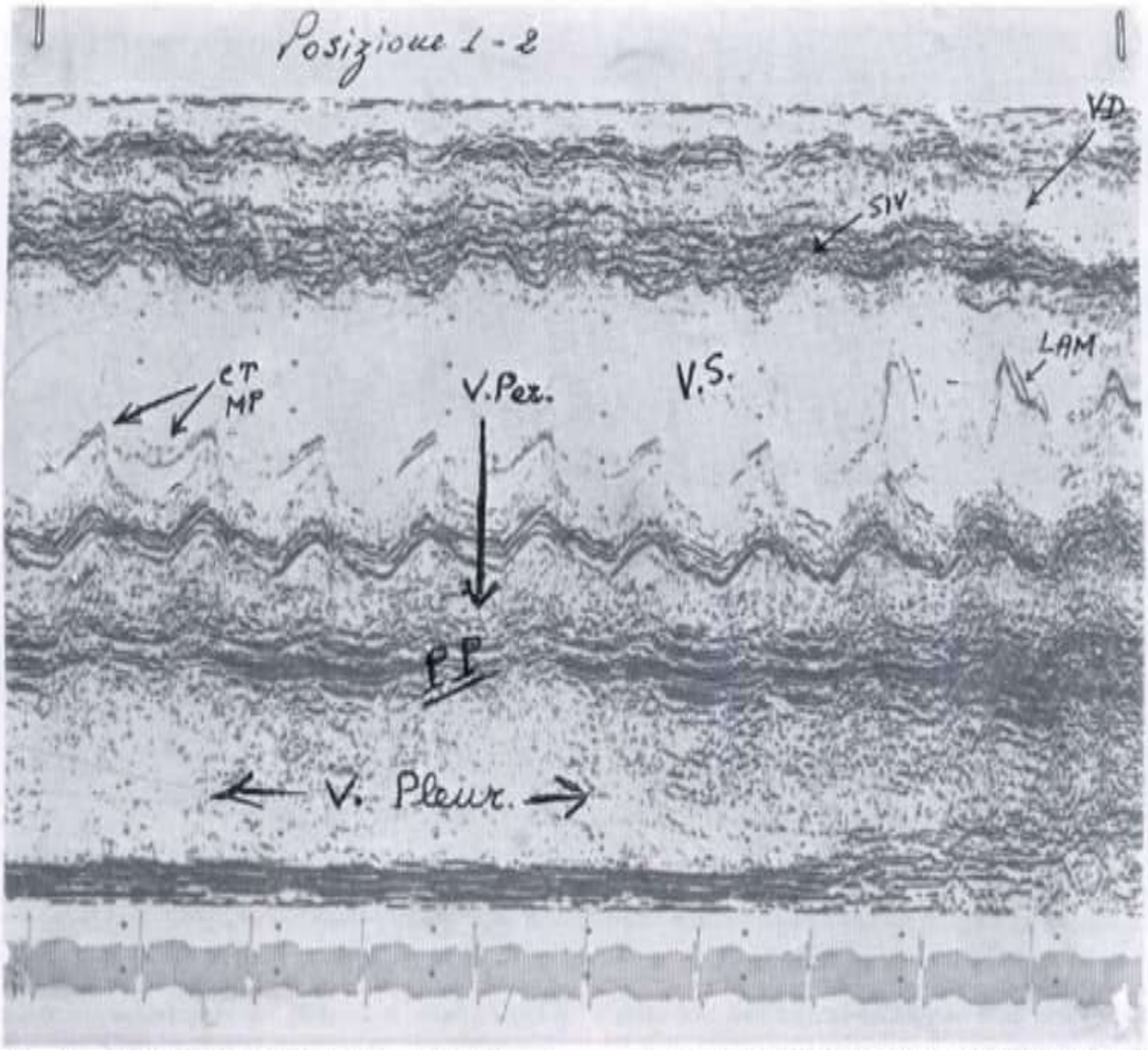

Fig. 11-107B. Versamento pleuro-pericardico: posizione 1-2; è distintamente evidente la divisione, ad opera del pericardio parietale (PP), dei due versamenti: pericardico (V.per.) e pleurico (V. pleur.). Si noti la presenza, in posizione 1, degli echi di corde tendinee e muscoli papillari (CT e MP), nonché alla destra, in posizione 2, la comparsa degli echi del lembo anteriore mitralico (LAM). VD: ventricolo destro; SIV: setto interventricolare; VS: ventricolo sinistro.

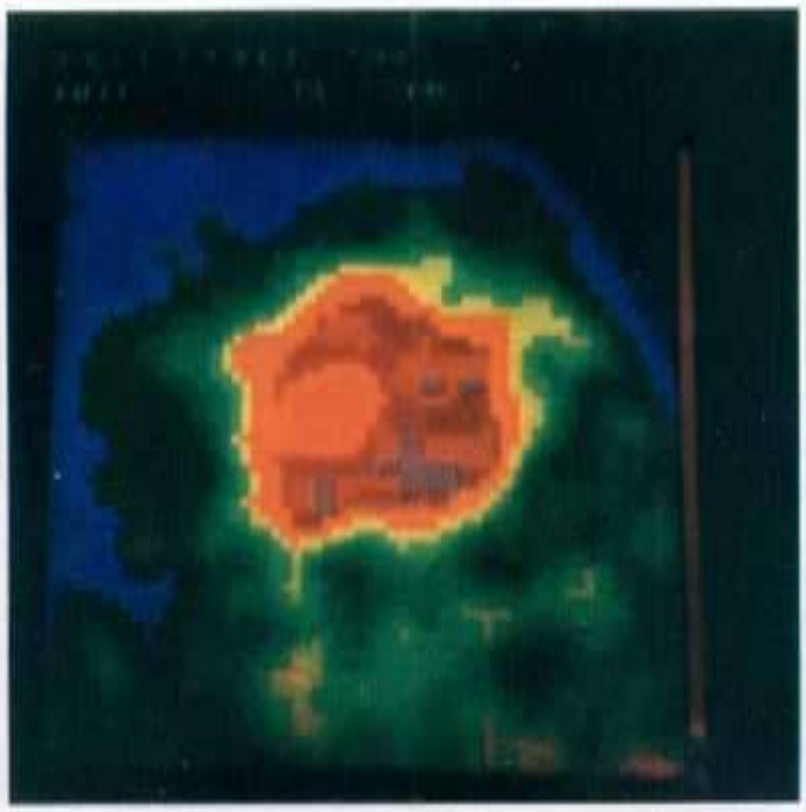

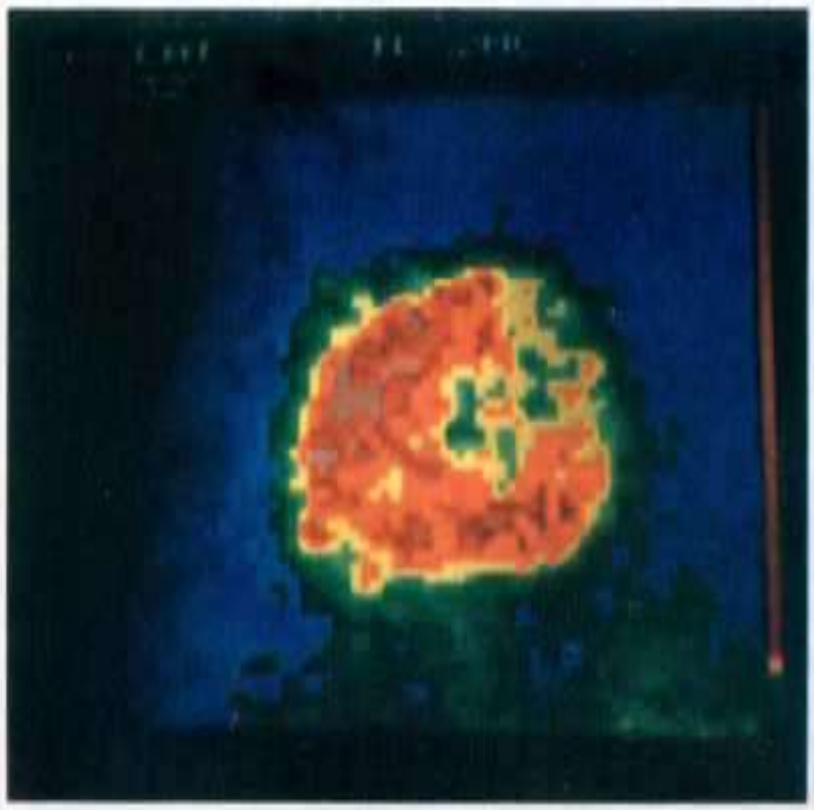

Fig. 11-109. Cuore: scintigrafia con Tallio 201 A: (proiezione a 60°) reperto considerabile normale. B: (proiezione a 90°) zona infartuale in sede posteriore.

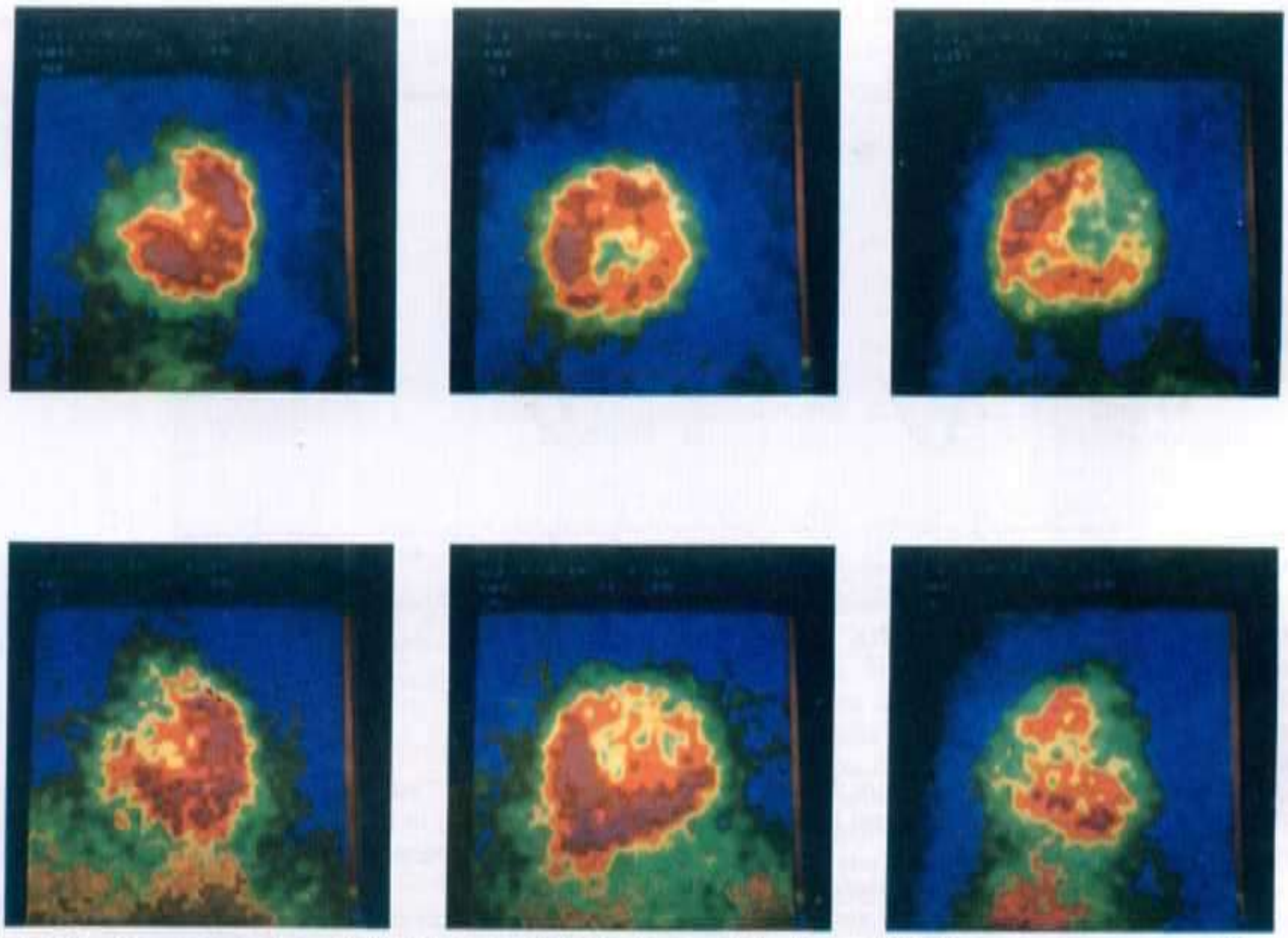

Fig. 11-110. Cuore (scintigrafia con Tallio201): cardiopatia ischemica. La scintigrafia con tallio 201 mostra a riposo una zona di ipocaptazione in sede posteriore e postero-laterale, che si accentua dopo sforzo al cicloergometro. Si può anche osservare una zona di ipocaptazione in sede antero-settale, bene evidente nelle proiezioni obbliqua anteriore sinistra e laterale.

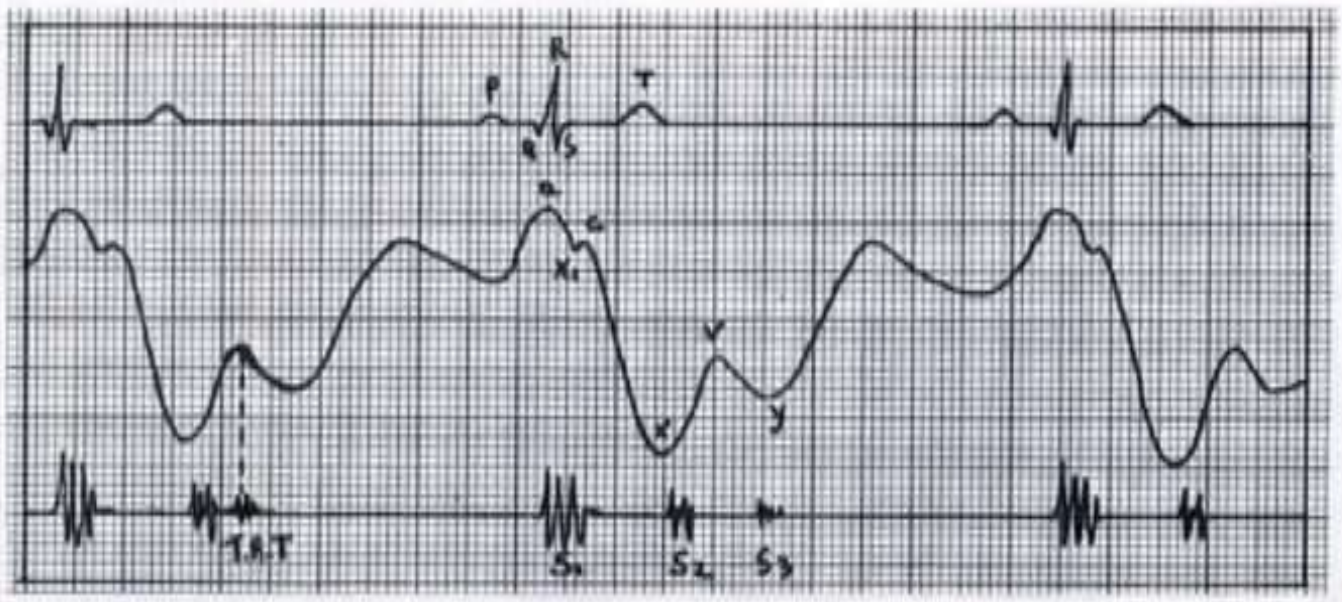

Fig. 11-111. Flebogramma giugulare normale (v. testo).

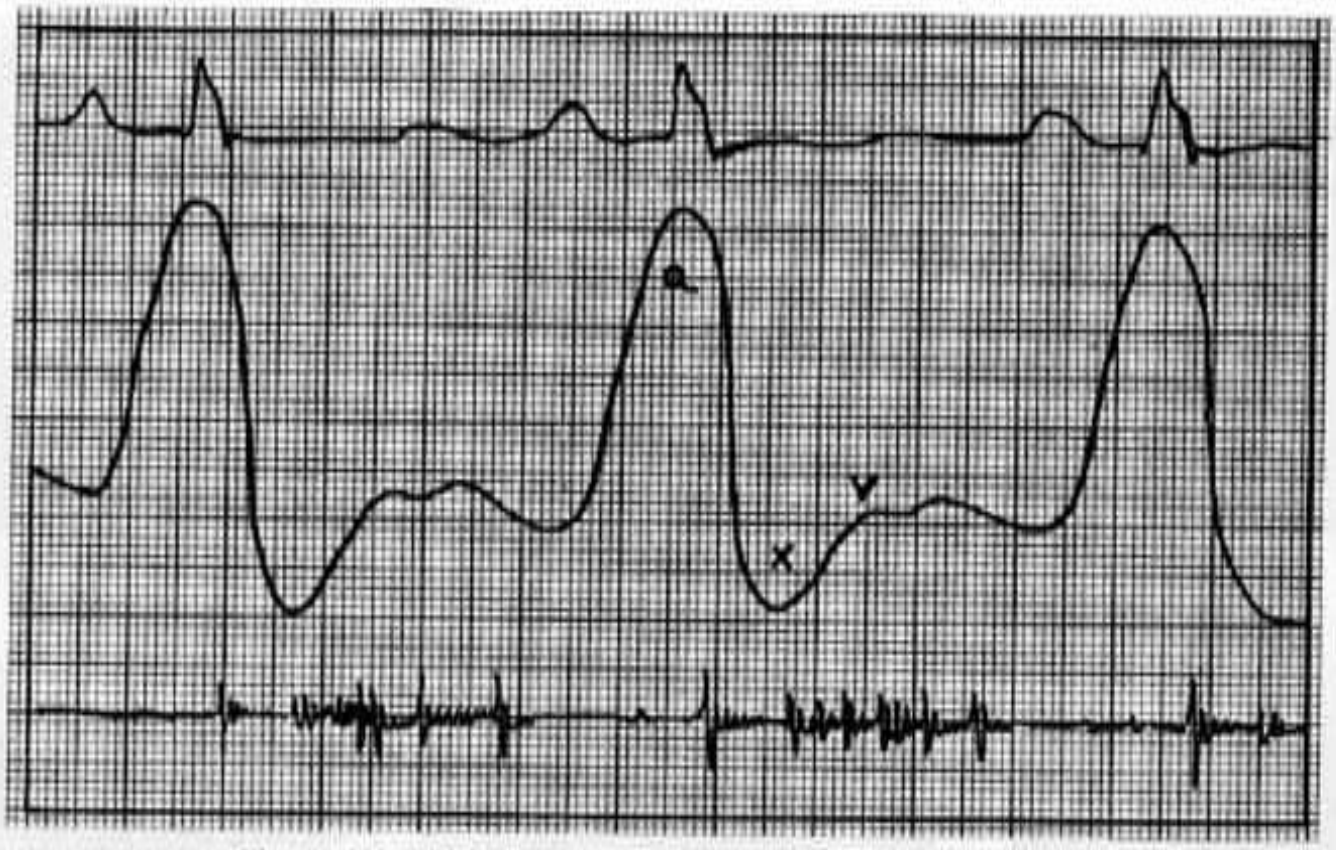

Fig. 11-112. Flebogramma giugulare con onda "a" gigante (v. testo).

l'acme subito prima di questo tono; l'onda "c" comincia alla fine di S_1 e coincide con l'elevazione del polso carotideo.

La discesa della X si verifica durante l'acme del polso carotideo e il fondo della X si verifica 0,10" prima di S_2.

L'onda "v" raggiunge l'acme da 0,06 a 0,08 secondi dopo S_2 e corrisponde molto approssimativamente all'apertura della valvola tricuspidale (TAT); il riferimento all'onda "v" può essere utile per differenziare lo schiocco d'apertura della tricuspide da quello della mitrale.

Il fondo dell'"y" si ha circa 0,20 secondi dopo la componente polmonare di S_2 e indica la fine del riempimento del ventricolo destro (per cui è sincrono con il galoppo ventricolare destro).

L'onda "a" è di dimensione aumentata e del tutto prevalente in caso di stenosi tricuspidale o in caso di ostacolo al riempimento ventricolare destro da ipertrofia ventricolare destra con riduzione della compliance (stenosi della polmonare, ipertensione arteriosa polmonare, cardiomiopatia, insufficienza cardiaca destra). Onde "a" *gigante*, "*a cannone*" (convenzionalmente si considerano tali quando è maggiore del doppio dell'onda "v") si hanno pure nel blocco A-V completo (Fig. 11-112), avvenendo la contrazione atriale mentre la valvola tricuspide è chiusa. L'onda "a" manca nella fibrillazione e nel flutter atriale. Nel blocco A-V di 2° grado di tipo 2:1 ci sono due onde "a" per onda "c" e "v"; in quella 3:1 ci sono tre onde "a" per ciascuna onda "c" e "v".

L'onda "v" aumenta in caso di grave insufficienza tricuspidale; in caso di grave insufficienza tricuspidale la deflessione "X" scompare e si ha un'ampia onda c-v;

Nella pericardite costrittiva la deflessione "Y" può essere assai pronunciata, essendo il riempimento ventricolare limitato alla fase più precoce della diastole, mentre nella stenosi tricuspidale è appena accennata.

Polso venoso positivo

Il polso venoso normale viene anche denominato "*polso venoso negativo*", in quanto si collassa durante la sistole ventricolare (con riferimento al collasso "X"). Allorché si ha nel flebogramma una notevole riduzione del collasso sistolico "X" si parla di *polso venoso positivo* e ciò avviene in caso di grave insufficienza cardiaca; il fondo della "X" oltre ad essere ridotto è anticipato.

Man mano che l'insufficienza cardiaca si fa più grave il collasso "X" risale sempre più, fino a scomparire e si forma una grande onda positiva che fonde le singole onde "a", "c" e "v" (Fig. 11-113).

Questa *onda di fusione* è caratteristica della congestione venosa (per cui le giugulari presentano collasso sistolico soltanto in coincidenza con la deflessione "Y").

Una pulsazione sistolica direttamente visibile delle giugulari si ha nel *polso venoso sistolico*, che si accompagna ad insufficienza della valvola tricuspidale.

Polso epatico

La registrazione del polso epatico riesce utile in quanto riflette le modificazioni di pressione e di volume che avvengono nella vena cava inferiore; tuttavia possono anche registrarsi pulsazioni del cuore trasmesse attraverso il diaframma e pulsazioni dell'aorta addominale. Nel paziente non epatomegalico il ricevitore viene collocato nel lato destro dell'angolo epigastrico, a ridosso del bordo costale; in caso di epatomegalia si colloca all'ipocondrio destro sulla massa epatica (fissato con una cinghia di gomma).

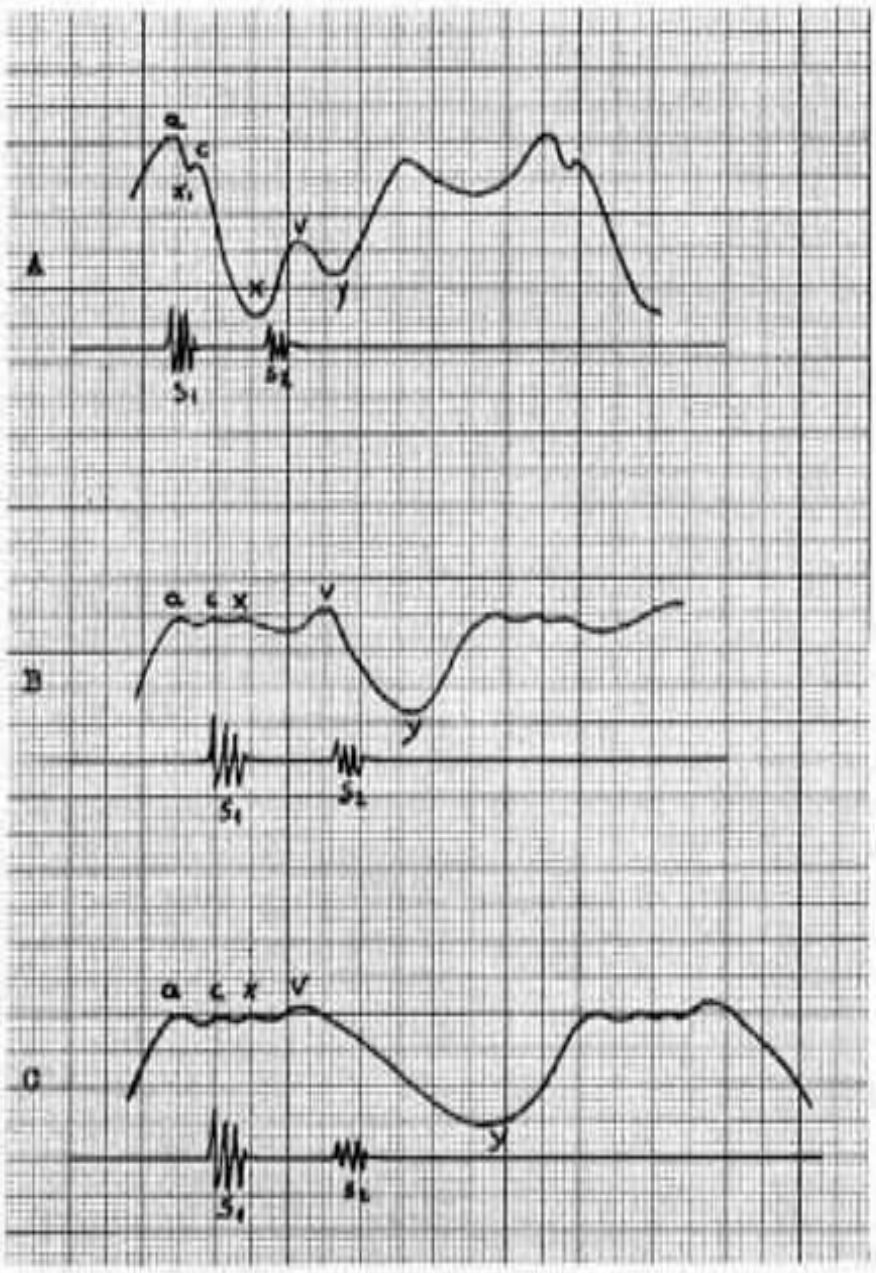

Fig. 11-113. Polso venoso positivo.
A: polso venoso normale. B: polso venoso positivo nello scompenso cardiaco di notevole entità. C: polso venoso positivo nello scompenso cardiaco di grado estremo.

Normalmente (Fig. 11-114) si registrano due onde positive "a" e "v" e due negative "X" e "Y"; sono di minore ampiezza ed in ritardo (0,02-0,04 sec) rispetto alle onde corrispondenti del flebogramma. Si possono anche registrare onde minori: onda protosistolica (C) da trasmissione del battito cardiaco ed una mesosistolica da urto dell'aorta addominale.

Si possono registrare epatogrammi anormali:

— *polso epatico presistolico*: corrisponde al flebogramma con onda "a" gigante, con la quale di solito di associa (Fig. 11-115);

— *polso epatico positivo sistolico*: consiste, come il polso venoso positivo, nella sostituzione del collasso sistolico "X" con una onda positiva che occupa tutta la sistole. Si può riscontrare occasionalmente nell'insufficienza cardiaca grave (come il polso venoso positivo della giugulare), ma è caratteristico dell'insufficienza tricuspidale, sia essa organica o funzionale, condizione nella quale può rendersi apprezzabile anche palpatoriamente. A questo proposito si tenga presente che una pulsazione epatica sistolica arteriosa può apprezzarsi anche nell'insufficienza aortica quando vi è notevole rigurgito.

Pressione venosa

Di solito per ottenere valori significativi della pressione venosa è necessario determinare la P.V.C., in quanto quella periferica spesso viene alterata a causa di fenomeni compressivi; a monte di ogni ostacolo infatti si avrà un aumento della pressione adeguato a superare l'ostacolo stesso.

Fig. 11-114. Epatogramma normale (v. testo).

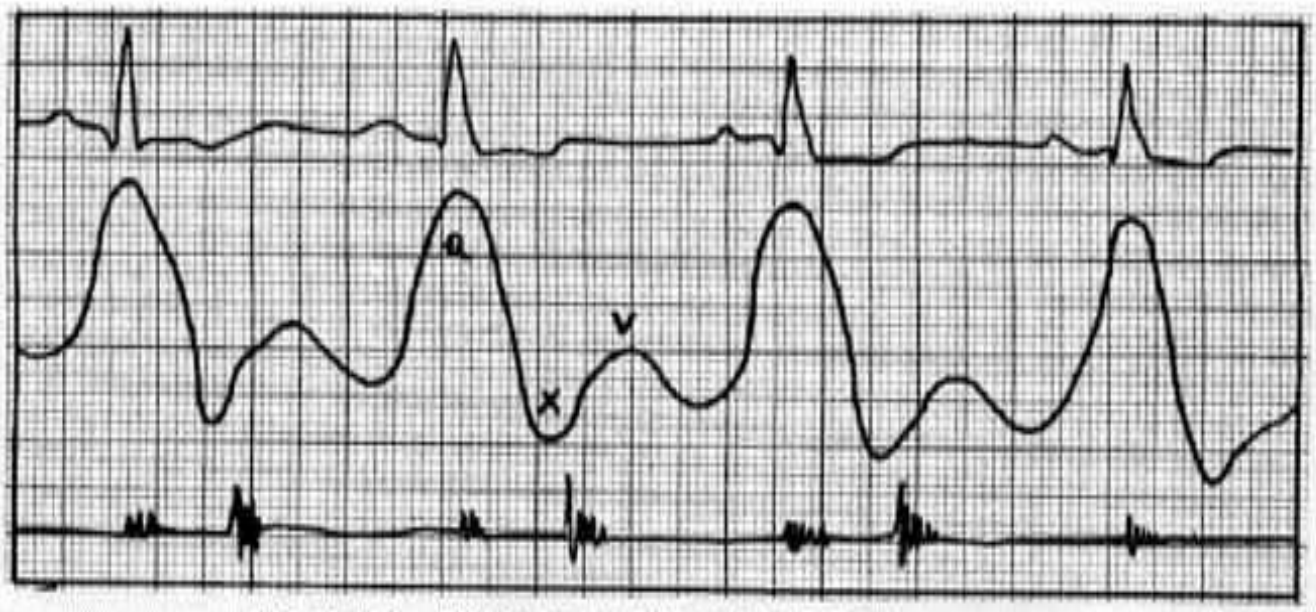

Fig. 11-115. Epatogramma con onde "a" giganti in soggetto con grave ipertensione arteriosa polmonare (v. testo; da Fishleder clinica). Ed. Piccin. Esplorazione cardiovascolare e fonomeccanocardiografica.

Pressione venosa centrale (P.V.C.)

La pressione venosa centrale si può misurare collocando per via venosa un catetere di plastica nella vena cava superiore o nell'atrio destro. Per misurare la pressione venosa centrale non è necessario che la punta del catetere penetri completamente nell'atrio destro, poiché la pressione negativa intratoracica mantiene le vene centrali beanti e la P.V.C. misurata in un punto qualsiasi della cavità toracica, differisce di circa 1 mmHg rispetto alla pressione dell'atrio destro. Questa pressione è fondamentalmente espressione della funzione ventricolare destra e corrisponde approssimativamente alla pressione capillare polmonare o pressione di incuneamento, allorquando la funzione ventricolare destra e sinistra sono confrontabili.

Si può procedere al controllo intermittente o al controllo continuo della *pressione venosa atriale*, introducendo attraverso la vena brachiale di destra o di sinistra un catetere sino a raggiungere la vena cava superiore.

La P.V.C. è influenzata da vari fattori: ritorno venoso, volume del sangue contenuto entro le vene centrali, compliance del ventricolo destro, pressione intratoracica e intrapericardica; nel caso di tamponamento cardiaco la pressione venosa aumenta progressivamente e in modo lineare.

La pressione venosa centrale, che normalmente è di 5-15 cm H_2O, risulterà elevata nell'insufficienza cardiaca congestizia, nello shock cardiogeno e quando la pressione intratoracica o quella intrapericardica sono elevate; è bassa negli stati ipovolemici (per es. shock emorragico). Il controllo della pressione centrale in quest'ultima condizione è assai utile, costituendo fra l'altro un punto di riferimento per la condotta da seguire nella somministrazione di liquidi.

Si può utilmente ricorrere alla misurazione della pressione diastolica dell'arteria polmonare e della pressione capillare polmonare mediante catetere flottante di Swan-Ganz (normalmente tra 5 e 12 mmHg) e così pure della portata cardiaca (indice cardiaco normale 2,7-4,3 litri/min/m^2); questi rilievi sono particolarmente utili nel caso di grave infarto miocardico e di insufficienza ventricolare sinistra (in cui la misurazione della pressione venosa centrale può riuscire ingannevole).

Pressione venosa periferica

La determinazione si esegue a paziente in posizione supina e rilassato, con il braccio supinato e poggiato su un supporto in modo che la vena mediana si trovi a 5 cm sotto l'angolo di Louis (livello che corrisponde all'atrio destro, ove si considera la P.V. = 0). Può riuscire più agevole come punto di riferimento assumere la linea ascellare media a 5 cm dall'apice dell'ascella. Senza applicare laccio si punge la vena mediana con un ago 5-9, al quale è collegato un tubo di vetro ad U graduato, avente un calibro interno di 3 mm e lungo 50 cm, già riempito di soluzione fisiologica sterile. Il liquido del tubo si equilibra con la colonna di sangue e il livello finale raggiunto dal liquido rappresenta la P.V. espressa in cc H_2O.

Allorché la pressione venosa in condizioni di riposo supera i 10-12 cm di H_2O deve essere considerata aumentata (nell'insufficienza cardiaca, in caso di compressione venosa periferica). In caso di insufficienza cardiaca congestizia, quando la pressione venosa supera i 22 cm di H_2O in genere si ha stasi epatica; per valori superiori a 25 cm sogliono coesistere edemi e spesso ascite.

Tempi di circolo

È la misura del tempo impiegato dal sangue per percorrere tutto o un segmento del circolo.

Esistono metodi *soggettivi* e metodi *obbiettivi*.

Metodi soggettivi

T.C. braccio-lingua (totale).

Si iniettano endovena alla piega del gomito cc 2,5-5 di deidrocolato sodico al 20% (Decholin), in 2 minuti primi. Il soggetto normale avverte una sensazione amara alla bocca dopo 10-16 secondi. L'intervallo aumenta nello scompenso ventricolare sinistro, nella pericardite costruttiva e nel mixedema; diminuisce nelle cardiopatie congenite con shunt destro-sinistro e nella ipercinesia circolatoria, nella fistole artero-venose, nell'ipertiroidismo, gravidanza, ecc.).

T.C. braccio-polmonare (parziale)

Si iniettano endovena alla piega del gomito cc 0,4 di etere etilico in cc 0,6 di soluzione fisiologica. Il soggetto normale avverte odore di etere nell'aria espirata dopo 3,5-8 secondi.

Il tempo è aumentato nello scompenso ventricolare destro, nella pericardite costrittiva, nella occlusione della vena cava superiore.

Metodi obiettivi

La determinazione del tempo di circolo si avvale dell'introduzione venosa di radioisotopi, il cui passaggio in punti stabiliti del corpo viene registrato a mezzo di contatori. Si utilizzano soluzioni di isotopi di Na^{23} o J^{131} o sangue dello stesso paziente precedentemente marcato con radioisotopi.

La determinazione del T.C. è soprattutto usata per confermare la presenza di scompenso cardiaco, valutarne la sua entità e seguirne l'andamento sotto l'azione della terapia.

Nello scompenso destro è aumentato tanto il tempo braccio-lingua che braccio-polmone, mentre è normale il tempo polmone-lingua, che si ottiene per differenza dei due primi.

Nello scompenso sinistro è aumentato il tempo braccio-lingua e quello polmone-lingua ed è normale il tempo braccio-polmone.

Test alla fluorescina

Si misura il tempo e l'intensità di irrorazione sanguigna di un arto per mezzo di una sostanza fluorescente (fluorescina), che si inietta in una vena del braccio o nell'arteria e si osserva in camera oscura a luce ultravioletta la velocità e l'intensità di comparsa della caratteristica fluorescenza giallo-verde.

Tecniche isotopiche

Gli isotopi vengono utilizzati nello studio delle arteriopatie periferiche per:

— *misurare le clearances tissutali*, iniettando xenon 133 o Krypton^{85} o antipirina marcata coll'J^{131} in una determinata regione ed a tempi fissi e misurando la radioattività locale: la velocità di scomparsa delle sostanze radioattive è proporzionale al flusso sanguigno locale;

— *misurare i tempi di circolo negli arti*: si inietta in una vena del braccio sieroalbumina umana marcata con J^{131} (praticamente non diffusibile negli spazi extravascolari) e si misura il tempo di comparsa della radioattività negli arti inferiori;

— *misurare la portata circolatoria degli arti*: mediante catetere a doppio canale, da un lato si perfonde la sostanza radioattiva e dall'altro si prelevano i campioni; essendo nota la velocità di perfusione, il calcolo si effettua in base alla diluizione delle sostanze.

Reografia

È una metodica strumentale basata sulla registrazione delle variazioni di impedenza di un distretto corporeo sede di una attività sfigmica, quando questo viene attraversato da una corrente alternata ad alta frequenza.

Le variazioni di tensione conseguenti al passaggio delle onde sfigmiche vengono trasmesse ad un sistema scrivente, che visualizza un tracciato costituito da *curve reografiche*. Queste morfologicamente sono del tutto simili ad un comune sfigmogramma periferico, con branca ascendente (onda anacrota), un apice arrotondato, una branca discendente (onda catacrota), nella cui parte superiore si inscrive l'onda dicrota (Fig. 11-116).

Questa tecnica, di facile esecuzione, pur essendo oggi impiegata con alterni risultati nello studio del circolo polmonare, epatico e cerebrale, trova il suo campo di applicazione più valido nella diagnostica del circolo periferico degli arti.

L'esame può essere praticato sia con *derivazioni longitudinali*, sia con *derivazioni trasversali*, a seconda della disposizione degli elettrodi rilevatori.

L'esame dell'onda reografica va eseguita prendendo in considerazione i vari elementi che la compongono, sia *quantitativamente* (ampiezza, celerità e velocità sfigmica) che *qualitativamente* (morfologia della branca ascendente, dell'apice, dell'onda dicrota e della branca discendente).

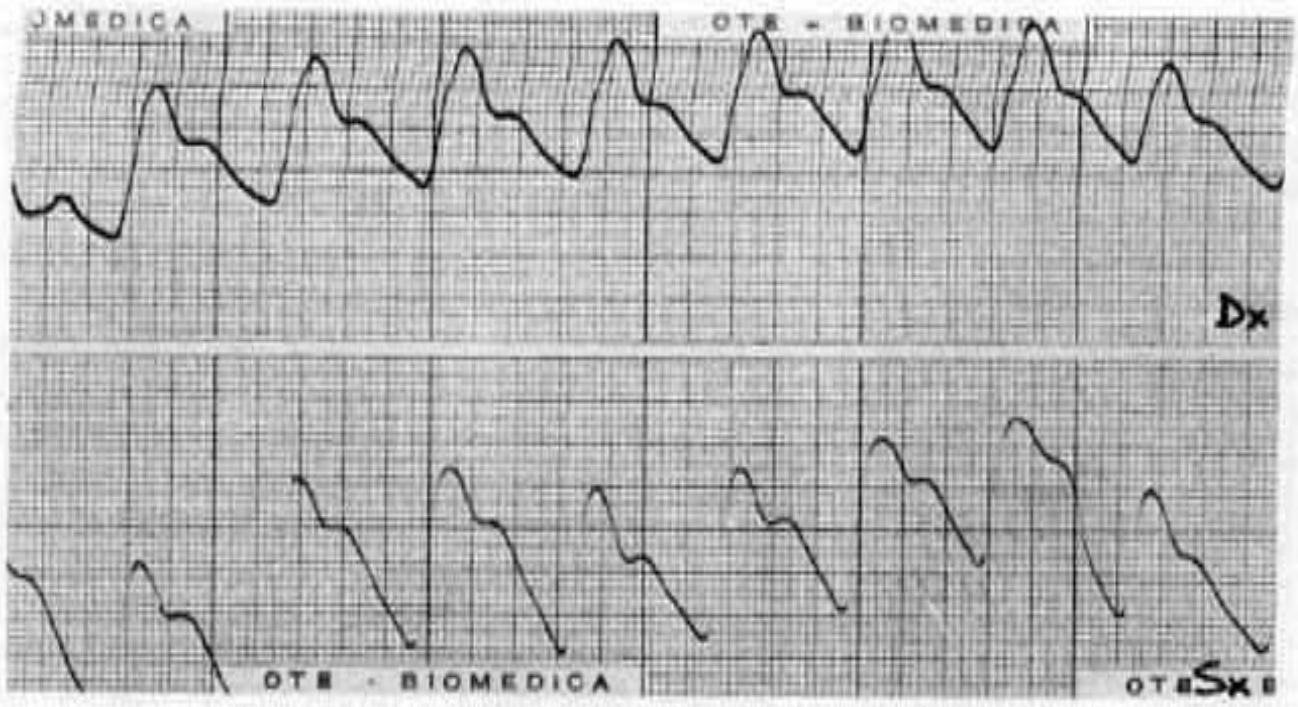

Fig. 11-116. Reografia longitudinale degli arti inferiori: tracciato reografico normale; onde reografiche di normale altezza ed ampiezza con incisure dicrote ben iscritte.

Così, ad esempio, la celerità sfigmica ed il fenomeno dicroto sono espressione del tono delle pareti arteriose, mentre l'ampiezza dell'onda reografica è in rapporto, oltre che all'efficienza cardiaca, all'elasticità del vaso od alle resistenze periferiche e ciò perché, essendo il sangue un buon conduttore, quando durante il fenomeno sfigmico il calibro dei vasi aumenta aumenterà anche la quantità di sangue in essi contenuta e di conseguenza l'ampiezza della curva reografica per incremento della conducibilità.

Un vaso che è poco elastico (per aterosclerosi, ad esempio) si dilata poco e, pertanto, l'ampiezza dell'onda reografica sarà ridotta.

La reografia mostra la sua utilità nello studio dei riflessi posturali o delle risposte a prove farmacologiche ed ergometriche degli arti inferiori.

Anche nelle flebopatie su base infiammatoria riveste una certa utilità per lo studio della vasocostrizione arteriosa riflessa.

La reografia, pur non potendo fornire chiari elementi sulla quantità di flusso e sulla portata ematica, trova largo impiego nello studio delle arteriopatie periferiche per svelare deficit di irrorazione, localizzando l'altezza di una ostruzione arteriosa e fornisce informazioni sulla sufficienza di circolo (l'esercizio muscolare provoca aumento del flusso nel sano e diminuzione nell'arteriopatico).

Sfigmografia ultrasonica ad effetto Doppler

Molto recentemente l'indagine semeiologica cardiovascolare si è arricchita di un nuovo contributo tecnico: l'ultrasonografia ad effetto Doppler.

Si è già detto dell'applicazione alla diagnostica cardiologica. Per quanto riguarda l'esame dei vasi, questo si basa sul principio che un fascio di energia ultrasonica, inviato attraverso un vaso sanguigno in cui scorre la corrente ematica, genera una serie di onde sonore di ritorno (echi), che vengono riflesse soprattutto dai globuli rossi in movimento.

Detti echi hanno una frequenza diversa da quella di emissione (sarà tanto più elevata quanto più alta è la velocità di flusso); da questa differenza tra onde ultrasoniche emesse ed echi di ritorno captati nasce l'*effetto Doppler*.

L'energia ultrasonica usata per questa nuova indagine diagnostica ha potenza piuttosto bassa (compresa tra 1 e 10 MHz) e viene generata da ceramiche piezoelettriche.

Quindi, sinteticamente, il velocimetro Doppler risulta costituito da un generatore di onde sinusoidali che per l'appunto emette gli ultrasuoni che vanno a colpire il vaso sanguigno in esame, che a sua volta rimanda differenti onde sonore, le quali vengono captate dal cristallo piezoelettrico (ricevitore) posto in vicinanza di quello trasmettitore.

Le onde di ritorno vengono amplificate e passando attraverso elaboratori forniscono un segnale, che è udibile e tramite un apparecchio filtrante registratore è anche riproducibile visivamente su carta (fig. 11-117).

Gli apparecchi più semplici, di uso routinario, danno soltanto la possibilità di valutare acusticamente il segnale Doppler, che è correlato alla velocità del flusso; quelli più sofisticati, oltre a rilevare la *velocità del flusso*, sono in grado di indicarne la direzione, se anterograda o retrograda (velocimetro bi-direzionale).

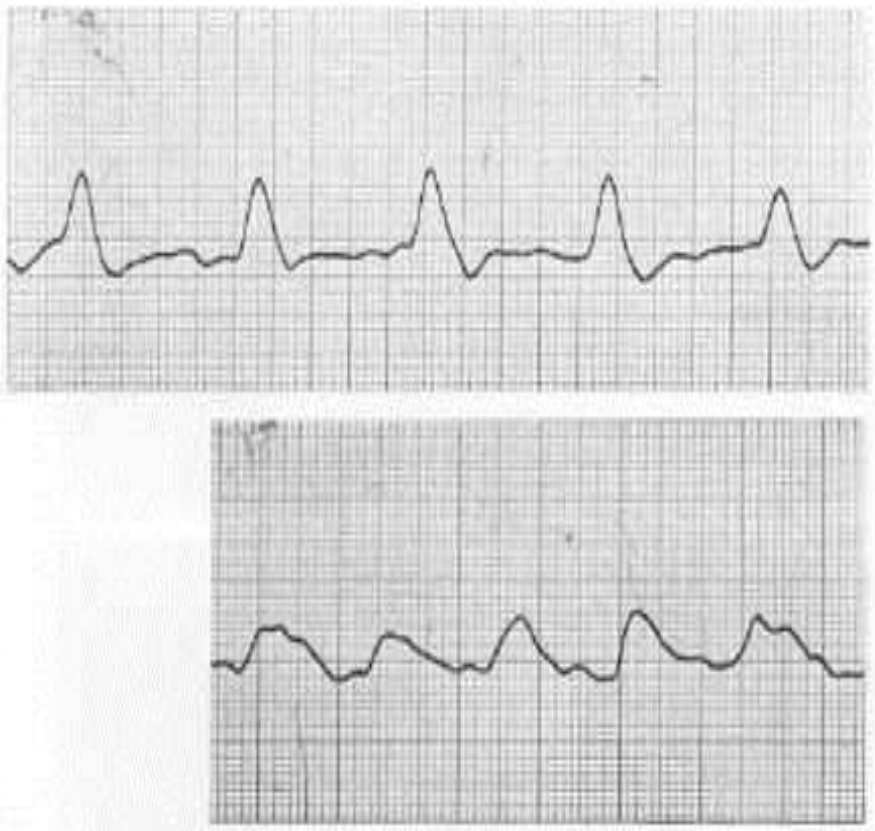

Fig. 11-117. Flussimetria ad effetto Doppler delle arterie tibiali posteriori.
A) Ben modulato il flusso a destra.
B) A sinistra discreta riduzione del picco sistolico e slargamento dei complessi velocitografici.

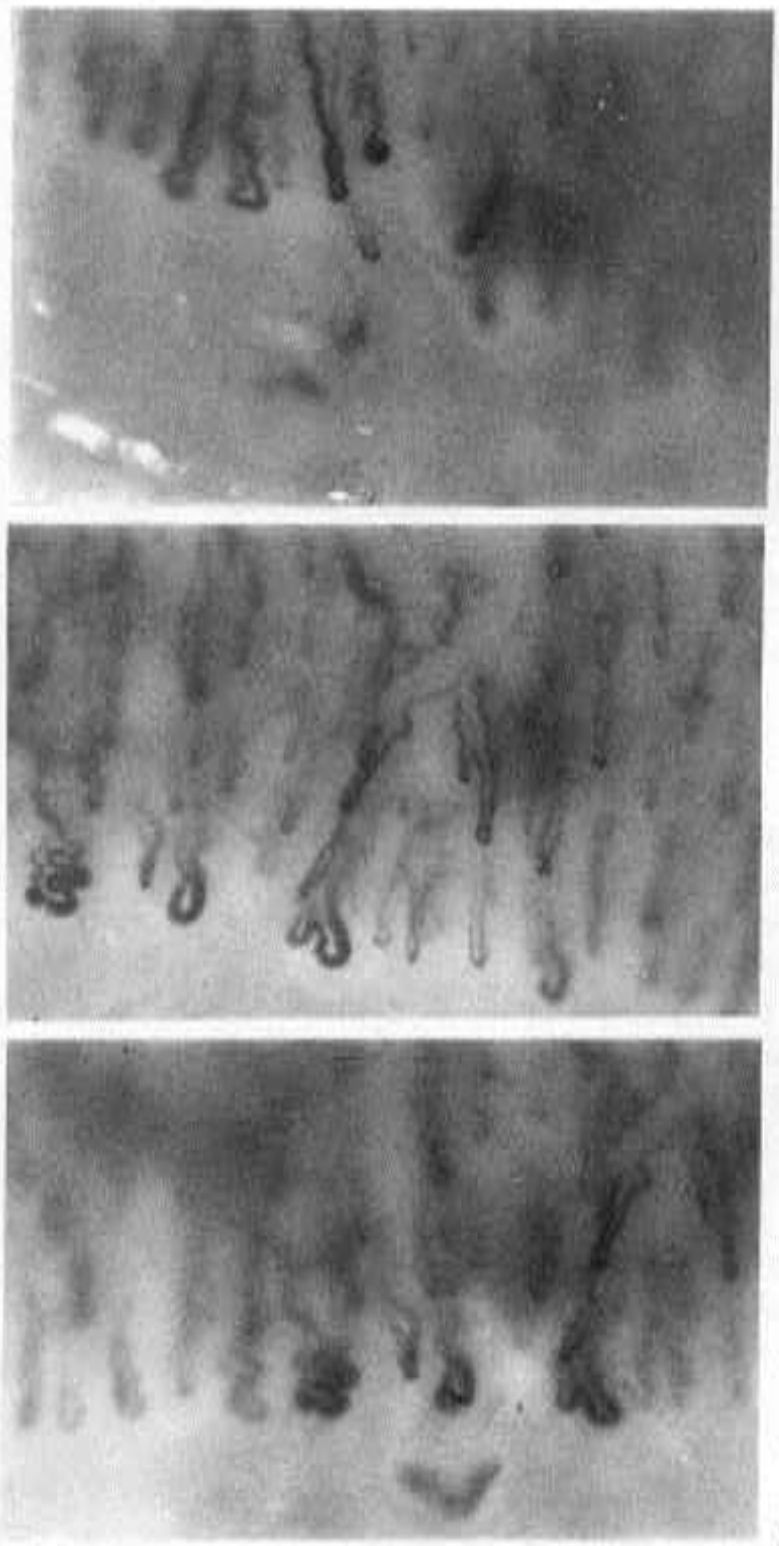

Fig. 11-118 A, B, C. Paziente di anni 20. Quadro capilloroscopico normale.
Paziente di anni 25. Capillari di normale forma e numero. Ben visibile sia il tratto arterioso che quello venoso. In C è possibile vedere un capillare discretamente tortuoso, leggermente deformato, probabilmente per il fenomeno dell' «impilamento dei globuli rossi».

Capillaroscopia

Questa tecnica di studio della microcircolazione è di limitata applicazione allo stato attuale in campo clinico-diagnostico, in quanto richiede un discreto dispendio di tempo ed offre risposte limitate a problemi del tutto particolari. Nonostante ciò da diversi studiosi è ritenuta un'indagine di notevole utilità, specialmente nel campo delle microangiopatie.

L'esame consiste nell'osservazione attraverso microscopio dei più fini vasi cutanei (capillari e vene subcapillari) superficiali.

Ci si serve o di un semplice microscopio a luce incidente o di una più sofisticata apparecchiatura, quale il microscopio intravitale Leitz, che è munito tra l'altro di obiettivi che permettono diversi ingrandimenti (fino ad oltre 250 diametri) e di illuminazione tale da consentire riprese microfotografiche o micro cinematografiche.

È possibile anche utilizzare una lampada a mercurio ad alta pressione per l'osservazione della fluorescenza.

L'esame viene eseguito più frequentemente a livello del letto ungueale (spalmando qualche goccia di olio di cedro, per ottenere una diminuzione della riflessione) o a livello della congiuntiva (con preventivo lavaggio con soluzione fisiologica).

Il *quadro capillaroscopico normale* (Fig. 11-118 A; B; C) è rappresentato da:

— anse capillari che vengono dette "a forcina", per la loro caratteristica morfologica, normalmente a direzione perpendicolare, disposte quasi a palizzata;

— rete venosa subcapillare a disposizione orizzontale;

— piccole venule collettrici.

Dei capillari evidenziabili bisogna tener conto del numero, della dimensione, della distribuzione, della morfologia delle anse e anche del colorito.

Nell'*aterosclerosi* l'aspetto dei capillari risulta modificato morfologicamente, essendo questi serpigino-



Fig. 11-119. Paziente di anni 67. Da 20 anni diabete mellito e da 10 anni ipertensione arteriosa. Il quadro capilloroscopico è patologico: impossibile riconoscere la normale forma "a forcina" dei capillari, i quali appaiono disordinati architettonicamente ed esangui.

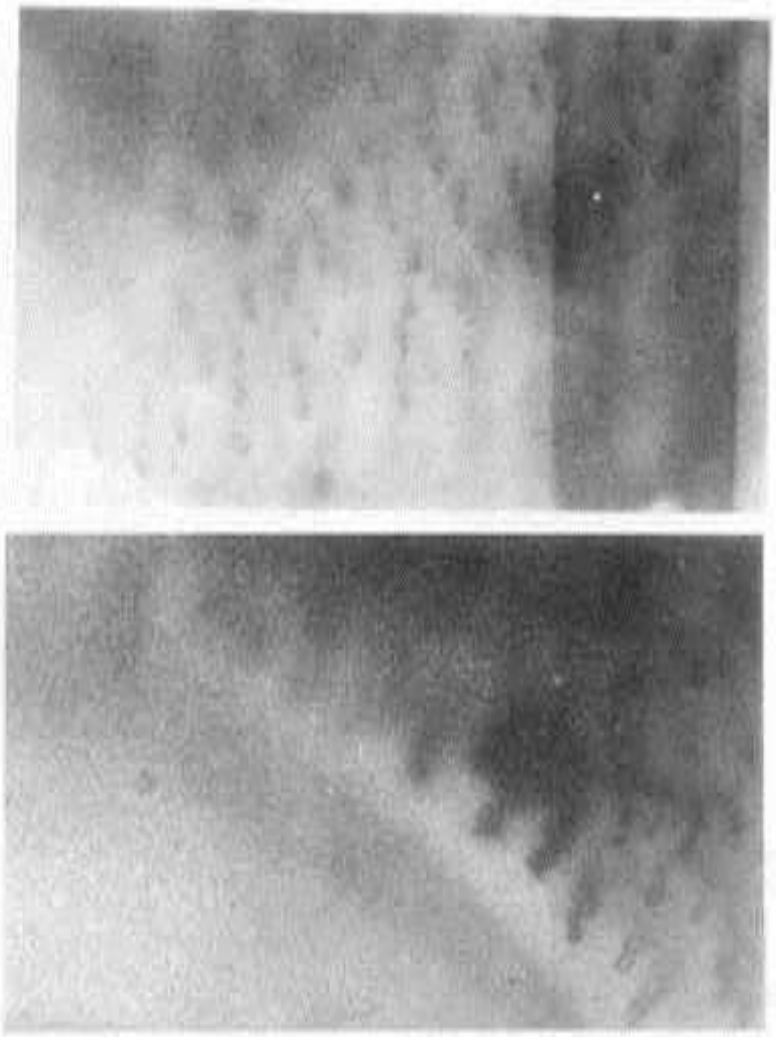

Fig. 11-120. Paziente di anni 13, affetto da LES con sintomatologia raynaudiana. Capillari estremamente spastici ed esangui, sia nel versante arterioso, che su quello venoso.

si, sottili, con dilatazioni sacciformi del versante venulare; inoltre i vasi più piccoli sono irregolarmente disposti, alterando quella che è la normale configurazione "a palizzata".

Talvolta è possibile osservare il fenomeno della presenza intracapillare di aggregati eritrocitari (blood sludge) o anche eventuali apposizioni trombotiche parietali.

Nel *morbo di Raynaud*, non in fase accessuale, si osserva la discrepanza tra alcuni capillari estremamente sottili e tortuosi accanto ad altri dilatati grossolanamente (capillari giganti). In fase critica, invece, durante la sincope, non è possibile vedere il capillare a causa dell'interruzione del circolo arteriolare, mentre la venula è lievemente aumentata di calibro; nella fase di asfissia le venule, invece, sono francamente dilatate in preda a stasi (Fig. 11-119 e 11-120 A e B).

Il limite di questa indagine strumentale è costituito dall'incostante morfologia riscontrabile all'osservazione ripetuta nello stesso soggetto e per le medesime forme morbose.

Pletismografia digitale

Consiste nel seguire le modificazioni di volume determinate dal flusso ematico arteriolare a livello digitale. Si può procedere alla registrazione diretta delle modificazioni di volume di un dito della mano introdotto in un ditale; la registrazione può effettuarsi fotograficamente o collegando il dito con un sistema piezoelettrico e quindi con un sistema scrivente. Di più comune impiego nella pratica clinica è la registrazione indiretta , attraverso le modificazioni di trasparenza a livello del letto ungueale posto tra una sorgente luminosa ed una cellula fotoelettrica (*fotopletismografo*).

Questa metodica consente di acquisire informazioni sulla morfologia dell'onda sfigmica. Il tracciato è costituito, infatti, da una successione di onde, di cui si considera una fase anacrota, una catacrota (in cui è inserita un'incisura dicrota), un apice o cresta, l'ampiezza e la celerità (Fig. 11-121).

Riduzione dell'altezza e della celerità sfigmica con scomparsa dell'onda dicrota indicano una condizione di deficit circolatorio distrettuale, che può essere funzionale e quindi transitorio od organico (Fig. 11-122). Rapidità della fase ascendente con riduzione di ampiezza e accentuato dicrotismo indicano stati di ipercinesia.

L'impiego di stimoli calorici (caldo e freddo; per quest'ultimo è importante la determinazione del tempo di ripristino, cioè del tempo entro cui si ha ritorno alla morfologia di base) e di stimoli farmacologici consente di meglio valutare l'entità della componente spastica delle arteriopatie a livello arteriolare.

La pletismografia, misurando i volumi e i flussi arteriolari a livello digitale, viene a completare le informazioni sull'albero arterioso periferico fornite dall'oscillometria e dalle reografia.

Termometria cutanea

È la determinazione diretta della temperatura cutanea, che è direttamente proporzionale alla irrorazio-

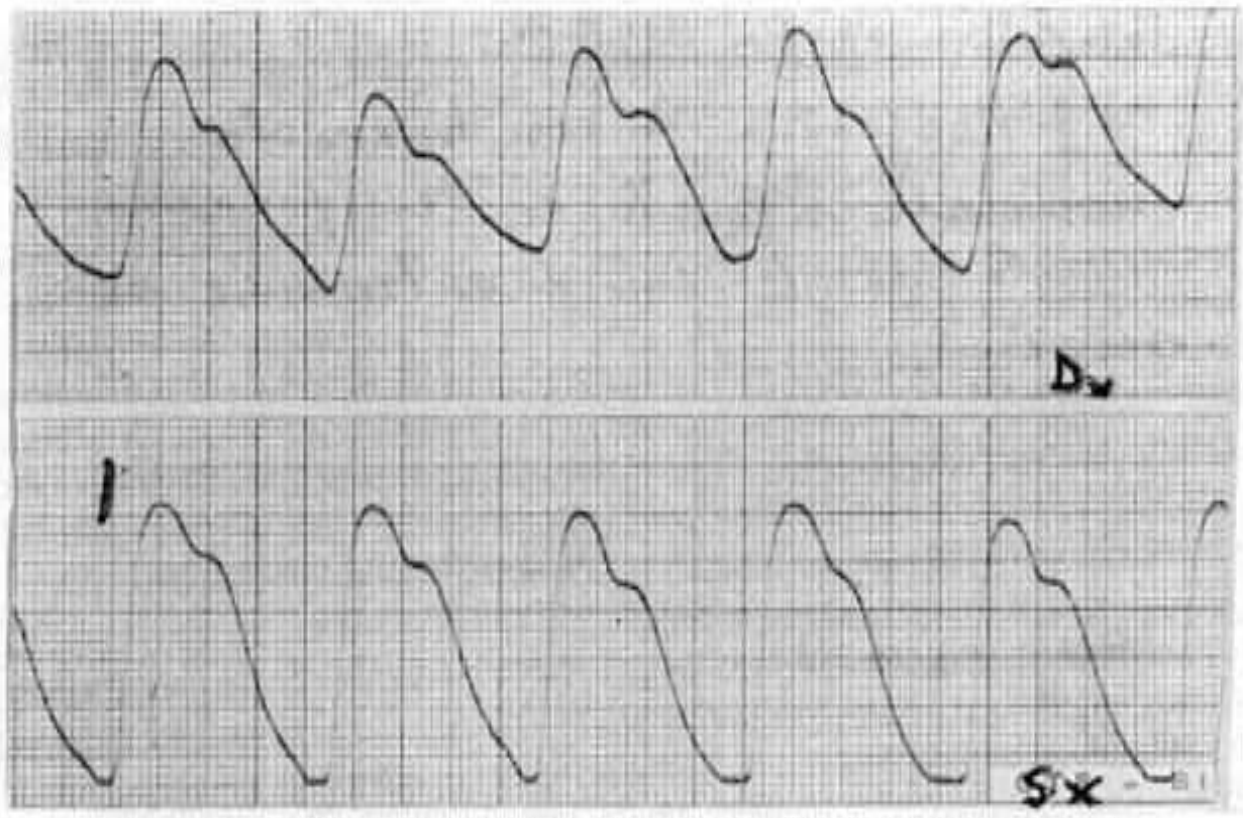

Fig. 11-121. Fotopletismografia digitale: registrazione di un tracciato normale rilevato contemporaneamente al III dito di entrambe le mani.

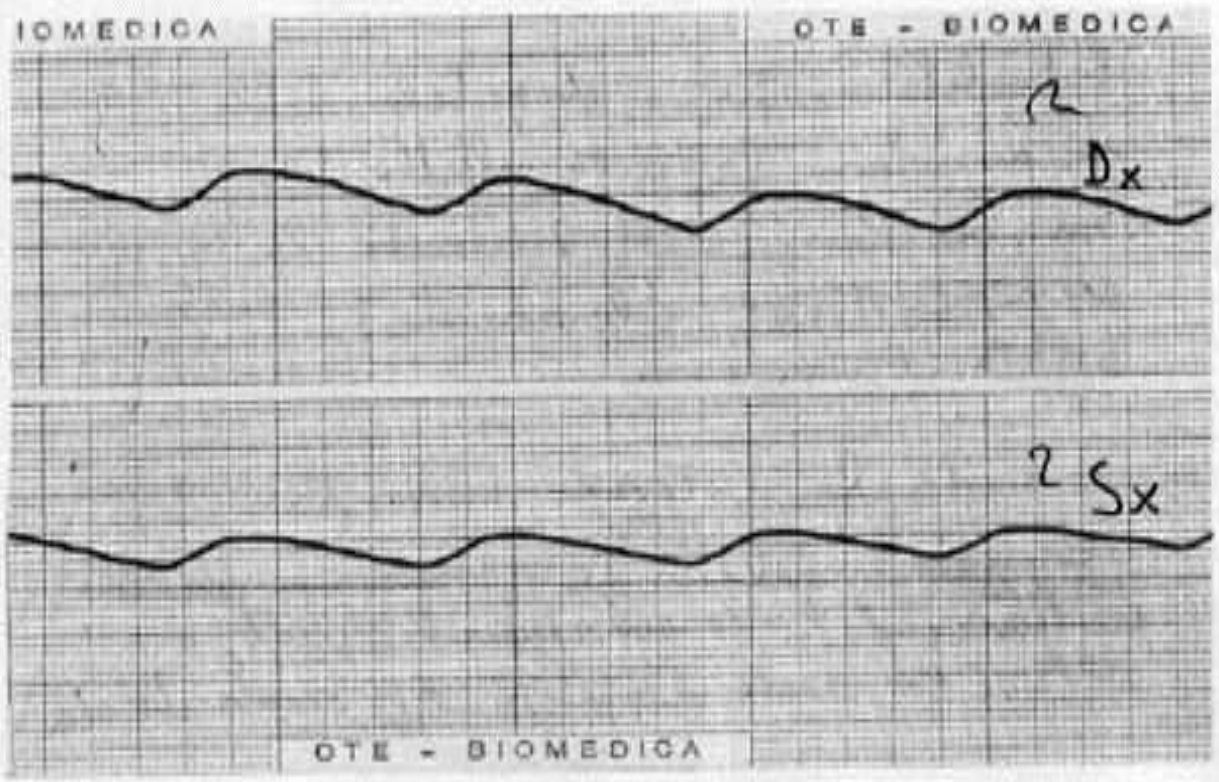

Fig. 11-122. Fotopletismografia digitale delle mani in paziente affetto da malattia di Raynaud durante la crisi angiospastica, (rilevato al II dito bilateralmente). Si nota la notevole riduzione di altezza e di celerità dell'onda sfigmica, per cui il tracciato tende all'appiattimento; è altresì evidente l'assenza dell'onda dicrota.

ne del distretto cutaneo esplorato (quantità di sangue che attraversa le arteriole nell'unità di tempo).

Si riduce nelle arteriopatie obliteranti; gli edemi e il pannicolo adiposo alterano i risultati. Gli stati infiammatori possono mascherare una ipotermia.

Attualmente la clinica dispone di perfezionate apparecchiature costituite da sistemi di misura elettrici, idonei a quantificare le variazioni di temperatura cutanea. Di più frequente uso sono i termometri a termocoppia e a resistenza, i quali, specie se muniti di apparecchio registratore su carta millimetrata, sono in grado di fornire la registrazione grafica della temperatura cutanea in differenti distretti e con le eventuali variazioni nel tempo. Sono strumentazioni ideali, queste, per l'esecuzione di vari tests funzionali. Del tutto recentemente, infine, si è andata sviluppando e

diffondendo una nuova metodica di indagine: «la termografia ad infrarossi», che è essenzialmente basata sulla captazione a distanza del calore generato dal corpo umano sotto forma di radiazioni infrarosse, da parte di particolari strumenti elettronici rilevatori.

Il risultato di questa indagine è costituito dal "*termogramma*", ossia da una mappa del distretto esplorato in cui sono rilevabili, per le differenti tonalità di colore che assumono, le zone più calde rispetto a quelle più fredde.

Arteriografia

È l'esame radiologico contrastografico delle arterie, che costituisce in atto il mezzo più preciso per conoscere la sede, l'estensione ed il tipo di lesione arteriosa di un singolo vaso o di un distretto di arterie e per osservare l'eventuale presenza di circoli collaterali compensatori.

È evidente, da quanto detto, la sua utilità per le indicazioni diagnostiche e prognostiche che fornisce, come ad esempio:

— opportunità o meno di un intervento chirurgico e tipo di intervento da attuare;

— decorso postoperatorio;

— diagnostica precoce delle arteriopatie, quando altri mezzi incruenti non forniscono dati definitivi.

La tecnica si riassume brevemente nella introduzione di un mezzo di contrasto radiopaco con requisiti di atossicità e di facile miscibilità col sangue e di pronta eliminazione (attualmente vengono usate sostanze triiodate) nella arteria o nel distretto arterioso da studiare.

L'immagine radiologica viene considerata normale quando l'arteria studiata si presenta rettilinea con pareti liscie ed ininterrotte, senza difetti di riempimento o dilatazioni; il circolo collaterale è di modesta entità (Fig. 11-123 A; B; C).

Immagini patologiche sono quelle date dalla *trombosi* (Fig. 11-124 A; B; C), in cui il mezzo di contrasto

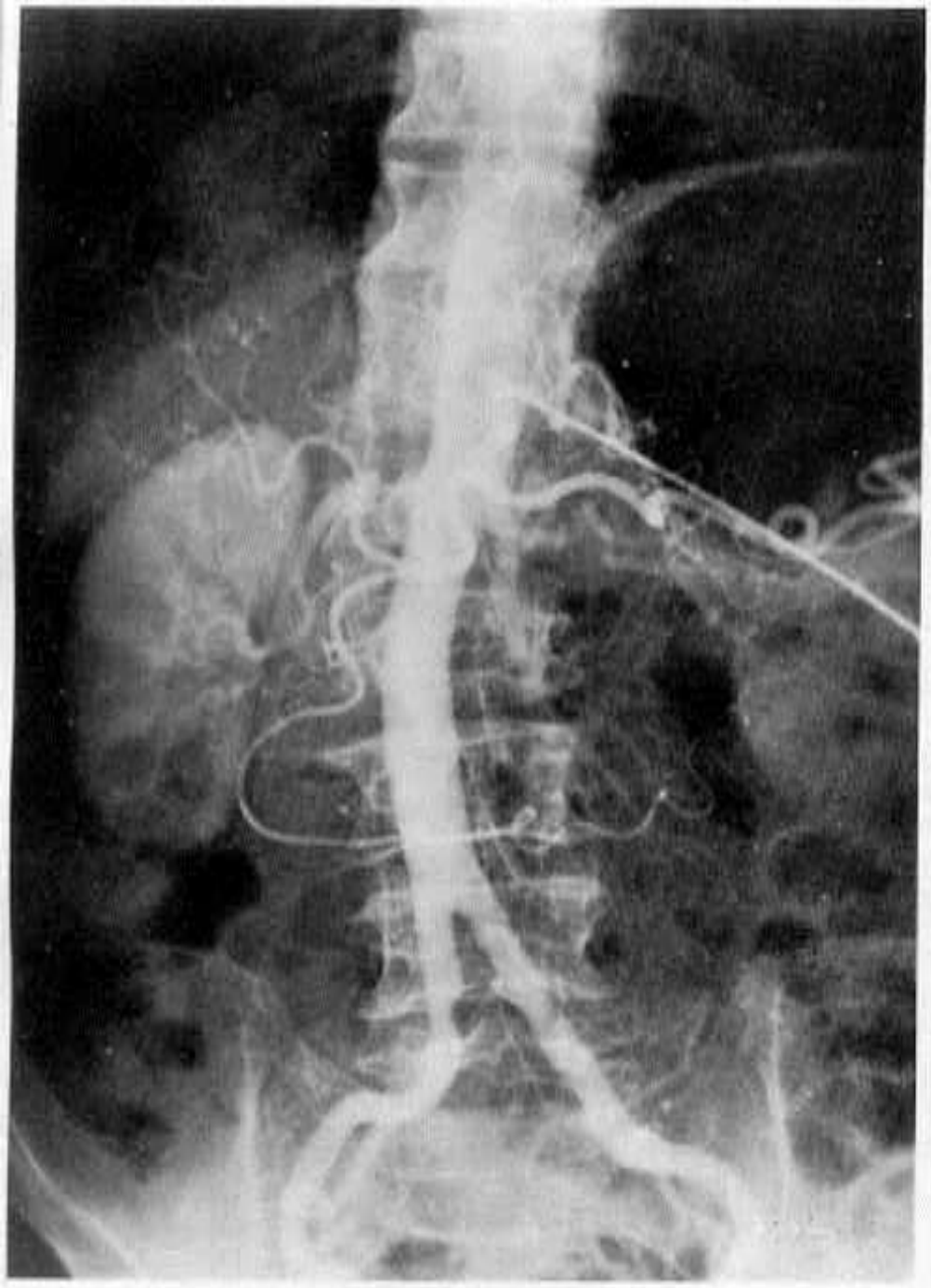

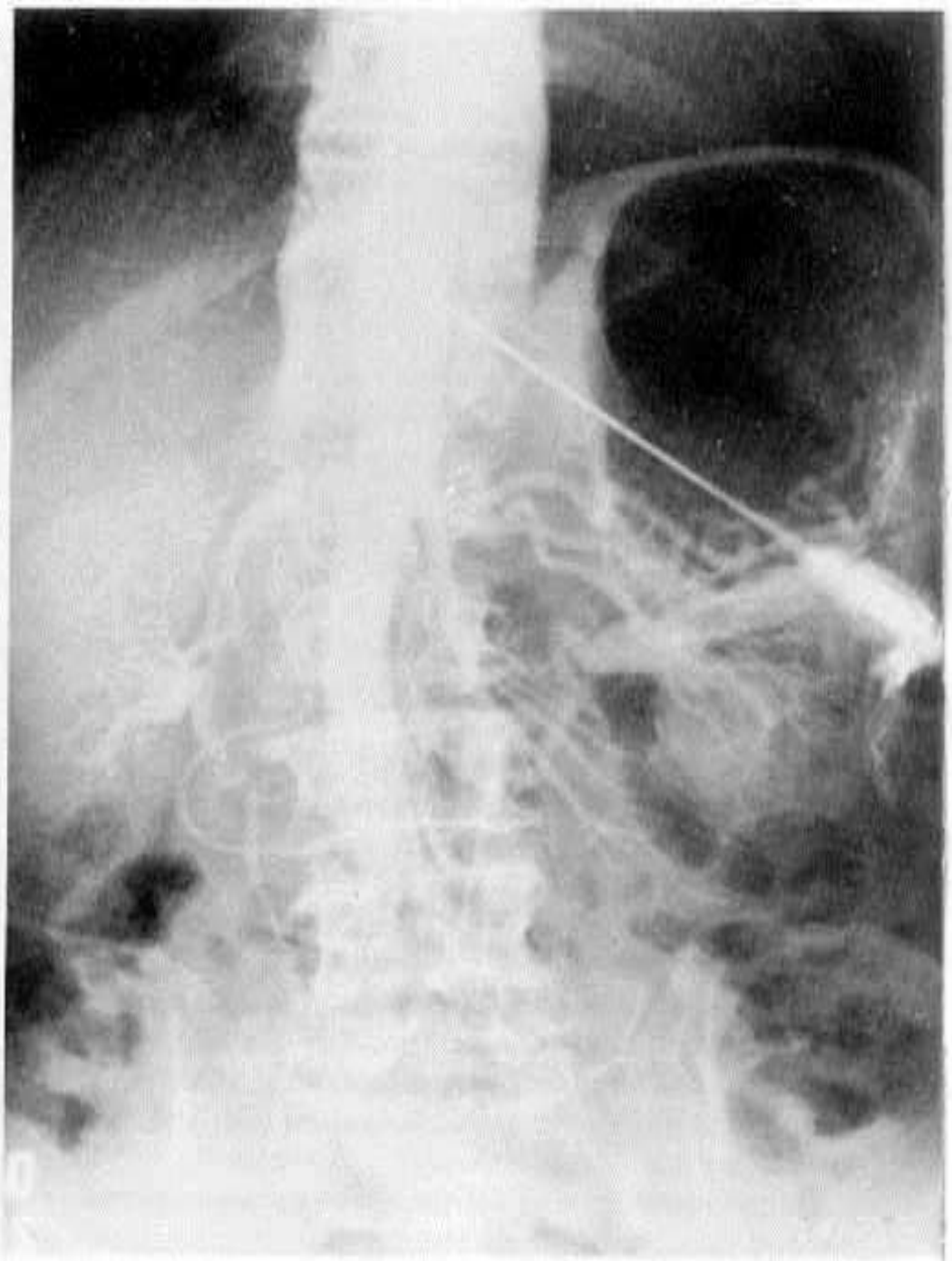

Fig. 11-123/A, B, C. *Aortografia trans-lombare sottodiaframmatica*: quadro radiologico normale dell'aorta sottodiaframmatica e dei suoi rami principali.

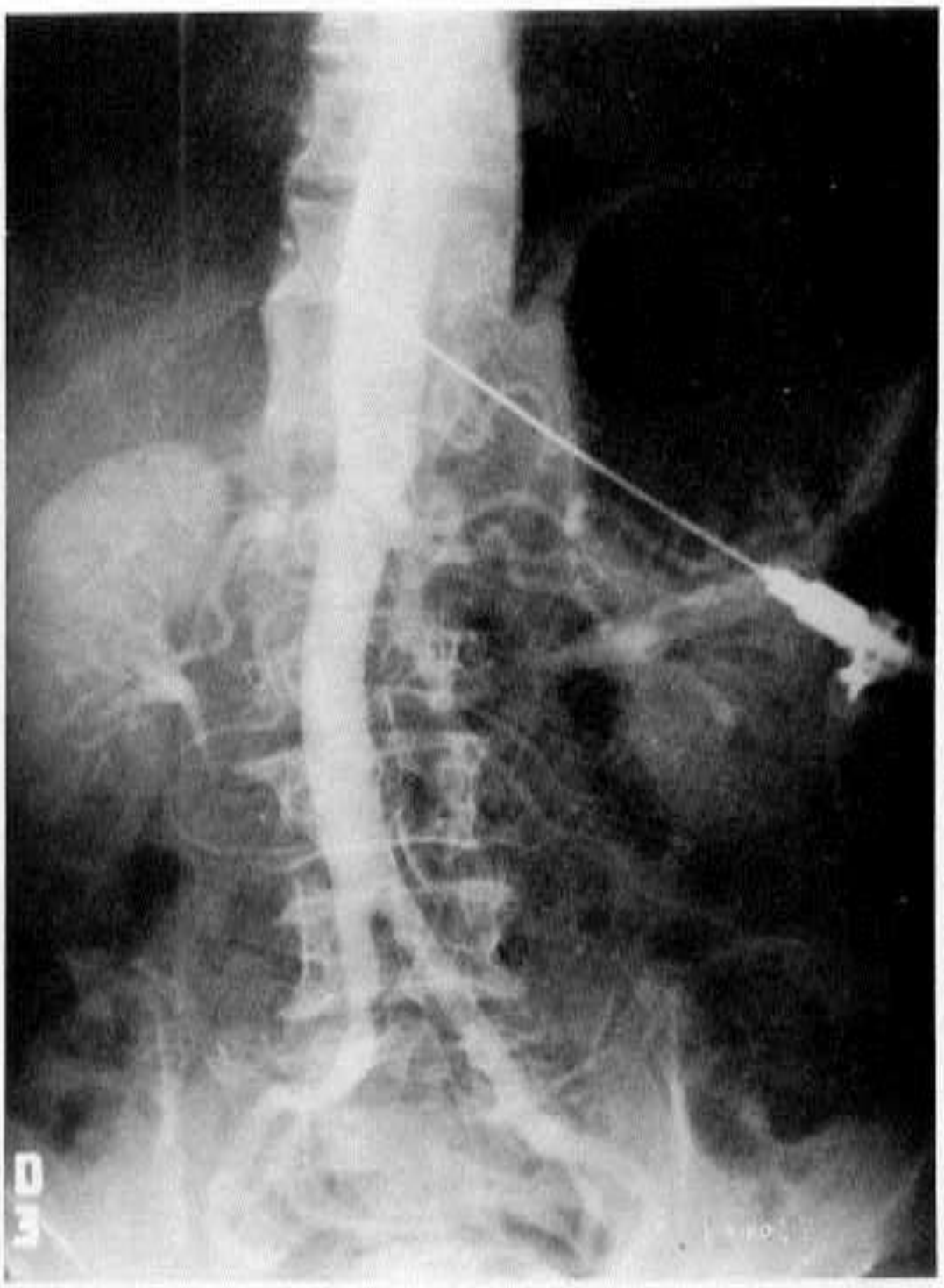

C

Fig. 11-123 C.

si arresta a livello della ostruzione in maniera brusca o quelle dell'*aneurisma*, ove si osservano dilatazioni sacciformi e margini più o meno definiti a seconda della presenza di deposizioni trombotiche lungo le pareti. Oppure ancora immagini di vasi serpiginosi irregolari per calibro e forma che si assottigliano "a coda di topo", come nel caso di arteriopatie periferiche arteriosclerotiche e con presenza di trombi ed alterazioni vasomotorie, come nella tromboangioite obliterante (Fig. 11-125 A e B).

Flebografia

È una indagine che consente di rendere radiologicamente visibile l'albero venoso, tramite l'immissione in esso di mezzo di contrasto radiopaco, dando preziose informazioni anatomiche e funzionali sui vari distretti venosi. Ne indichiamo le più frequenti e più utili applicazioni in campo diagnostico (Fig. 11-126).

Nelle *flebopatie* degli arti inferiori si può ricorrere alla:

— *flebografia diretta (a circolo libero)* per la vi-

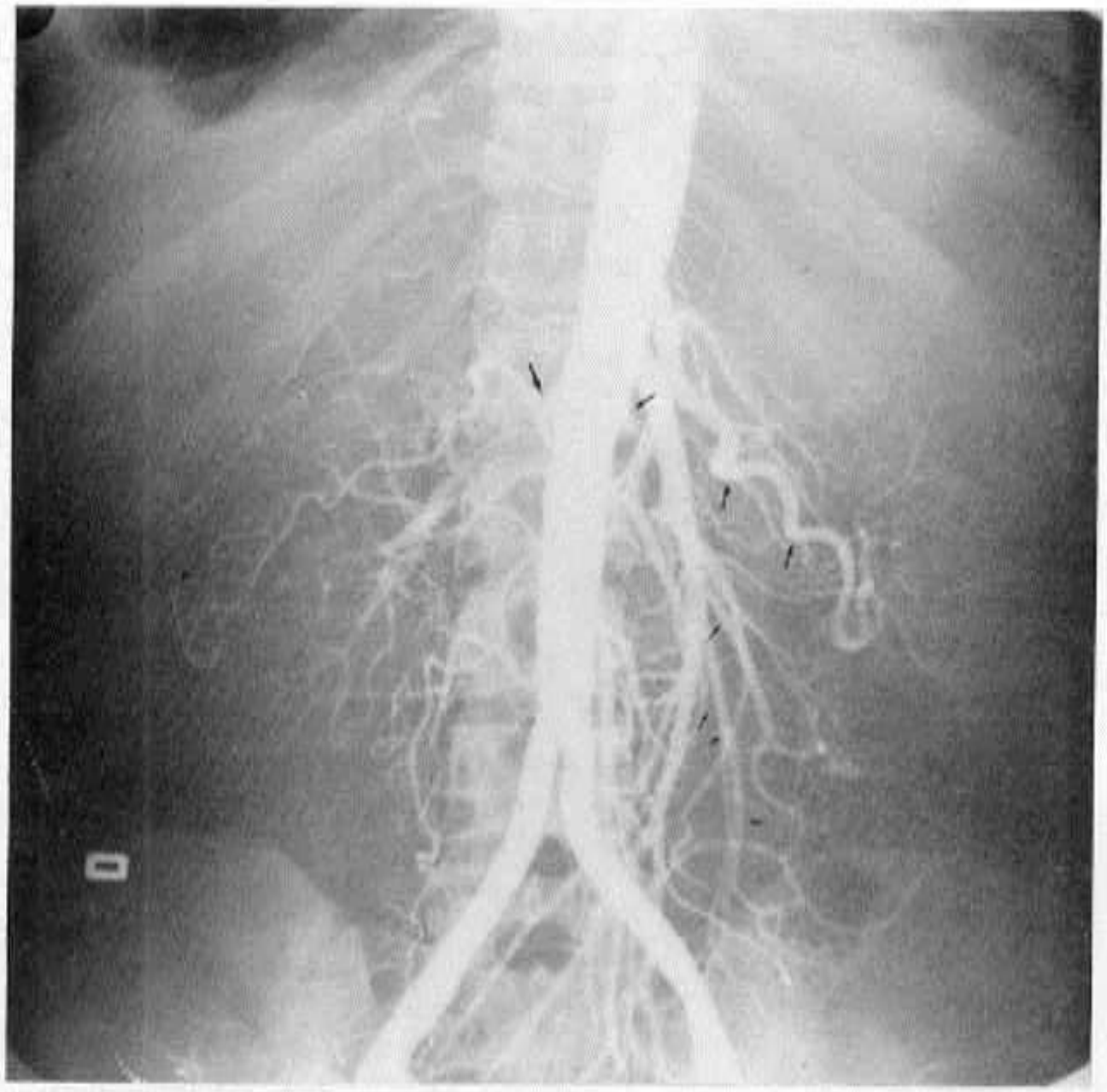

A

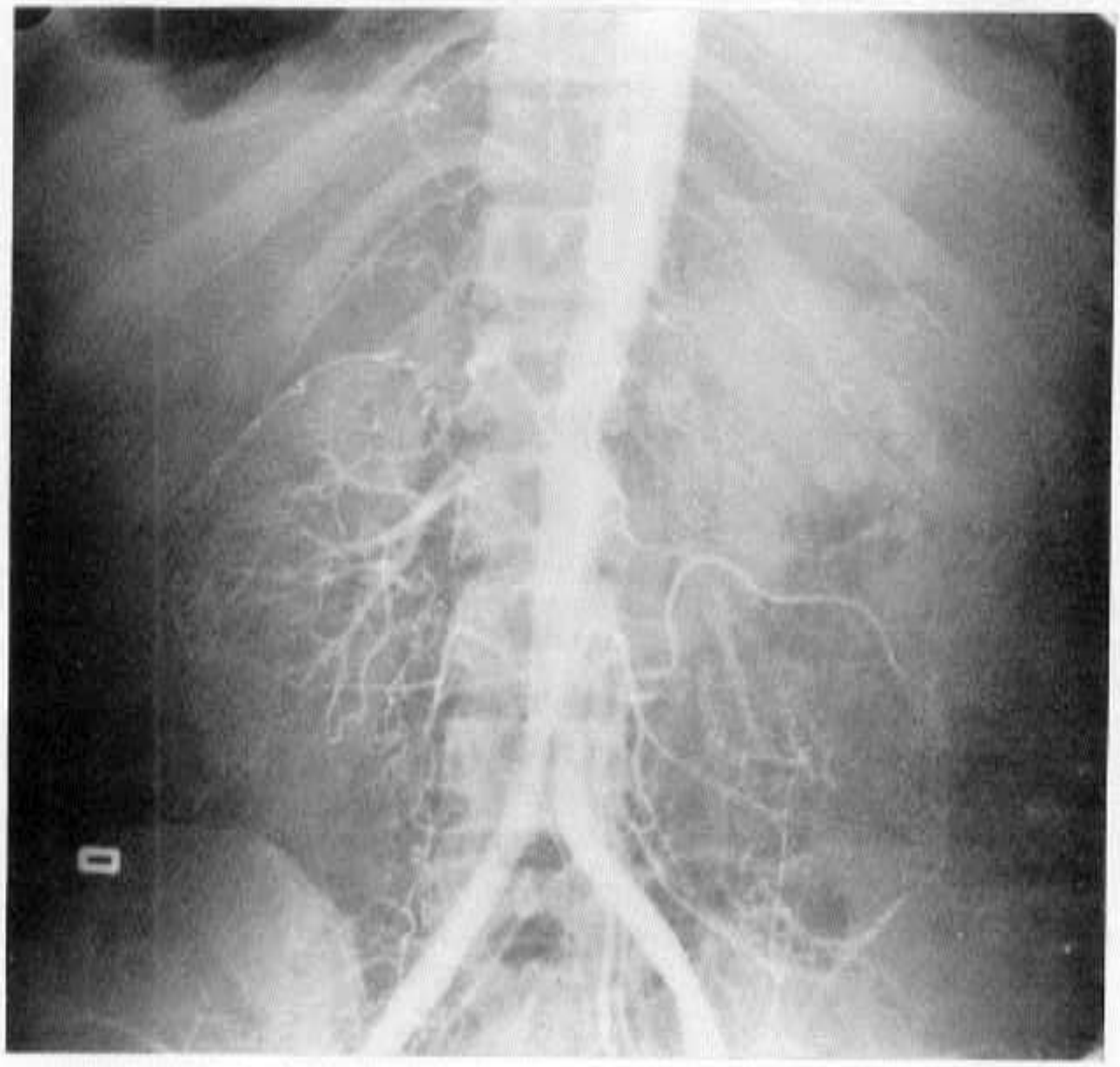

B

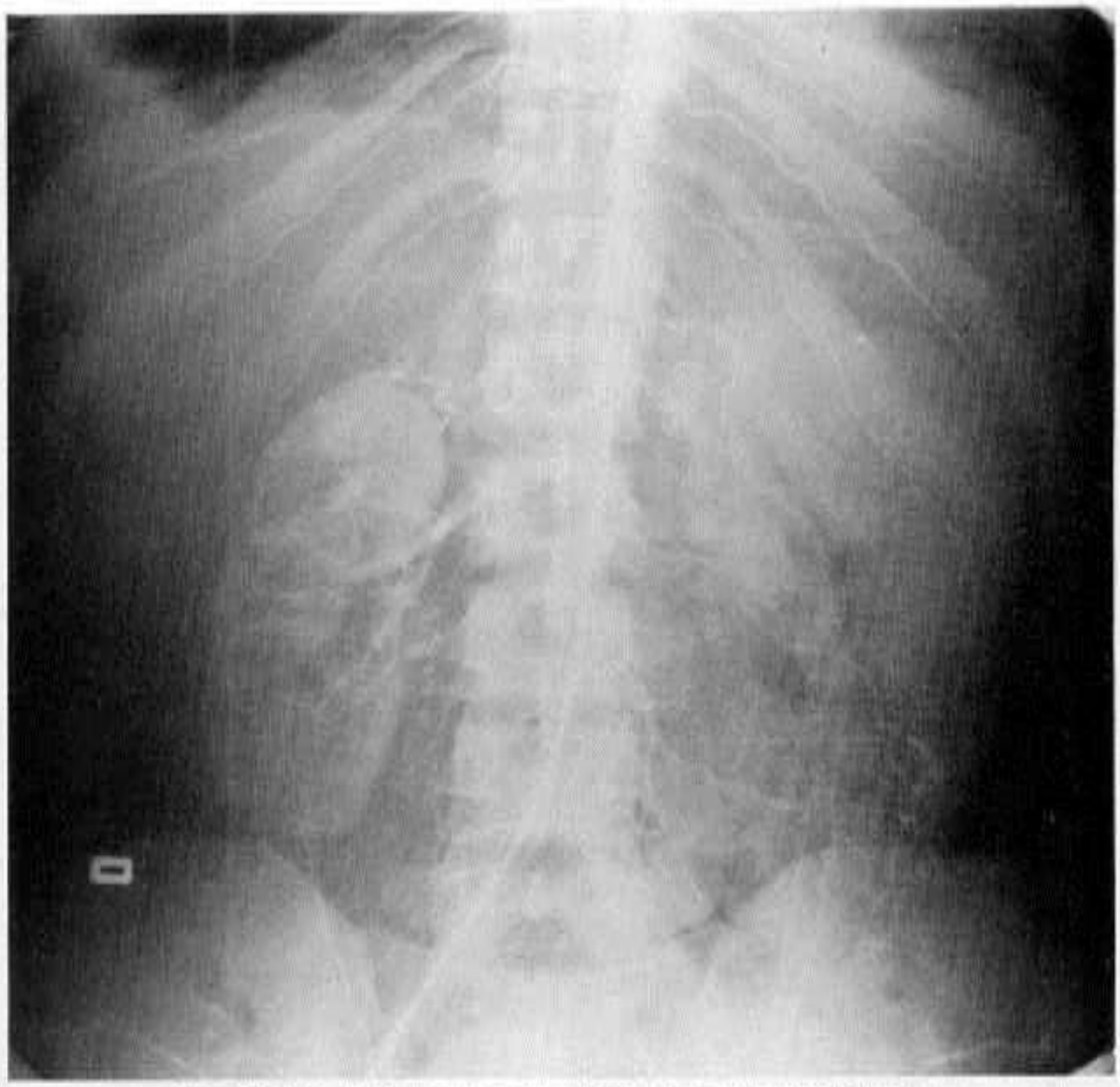

C

Fig. 11-124/A, B, C. aortografia addominale transfemorale destra (secondo Seldinger) in soggetto con ipertensione reno-vascolare.
A) Obliterazione del tratto prossimale dell'arteria renale destra e sinistra. Immagini a corona di rosario delle arterie digiunali. L'arteria splenica ha un decorso irregolare.
B) In una fase successiva si nota la riabitazione parziale dell'arteria renale destra attraverso un circolo collaterale tra rami lombari e rami capsulo-parenchimali. Nel contesto del rene di sinistra si intravedono solo esili rami capsulari e parenchimali a disposizione anarchica.
C) In fase parenchimale il rene destro appare di aspetto normale. Assenza invece di una fase parenchimale a carico del rene di sinistra.

sualizzazione delle vene e dei tronchi superficiali e parzialmente di quelli profondi;

— *flebografia a circolo parzialmente bloccato*, che si basa sull'esclusione del circolo superficiale (mediante compressione con laccio emostatico), per una elettiva visualizzazione di quello profondo e dei rami comunicanti;

— *flebografia funzionale*, che si pratica con il paziente in posizione verticale, iniettando il mezzo di contrasto nella vena femorale ed invitandolo a tossire per far si che aumentando la pressione endoaddominale il mezzo radiopaco venga spinto in periferia. Nell'eventualità che esso incontri una valvola incontinente e arresti la sua progressione si ha una immagine radiografica caratteristica a "coda di rondine";

— *flebografia transossea*, non priva di complicanze e mal tollerata dal paziente, che deve essere posto in anestesia generale per permettere l'introduzione del mezzo di contrasto, tramite un trequarti, nello spessore del calcagno.

Di grande utilità risultano queste indagini nelle sindromi varicose degli arti e nelle sindromi post-flebitiche, specie quando il quadro clinico lascia dubbi sulle condizioni del circolo profondo o delle vene

A

B

Fig. 11-125/A, B. Arteriografia periferica, arto superiore: A) trombosi del III medio dell'arteria omerale in lieve ricanalizzazione; da rilevare (B) la eseguità del calibro dell'arteria radiale ed ulnare.

comunicanti (Fig. 11-127 A, B, C; 128 A, B, C, D; 129). Infatti, è bene ricordare che anche una sola vena comunicante insufficiente può vanificare un intervento chirurgico, per l'instaurarsi più o meno precocemente di recidive.

Altrettanto utile nella risoluzione di quesiti diagnostici risulta la *cavografia*. La visualizzazione delle vene iliache e della cava inferiore (*cavografia inferiore*) permette di evidenziare una trombosi primitiva o secondaria (a provenienza dagli arti inferiori, dalle vene renali o epatiche) oppure compressioni o spostamenti dovuti a masse retroperitoneali (aneurismi aortici, linfosarcomi, neoplasie renali, ecc.).

La *cavografia superiore* è usata principalmente nella ricerca di trombi, di compressioni o spostamenti dovuti a tumori polmonari e mediastinici.

Linfografia

Della linfografia, per ciò che concerne accenni metodologici ed indicazioni, si tratterà a proposito delle masse retroperitoneali.

Essa viene eseguita tramite l'iniezione sottocutanea all'estremità distale degli arti di un colorante vitale linfotropo (Patent Blue Violet), che permette di evidenziare dopo pochi minuti il decorso dei vasi linfatici sottocutanei. Successivamente si procede all'incisione della cute soprastante uno di questi ed all'isolamento chirurgico del vaso linfatico, che viene così incanulato con un sottilissimo ago, collegato, tramite un tubicino di polietilene molto flessibile, ad un iniettore meccanico capace di assicurare pressione e velocità di iniezione sempre costanti del mezzo di contrasto liposolubile

Fig. 11-126. *Flebografia normale arto inferiore sinistro*: quadro anatomo-radiologico normale.

A

B

Fig. 11-127/A, B, C. *Rx-fleboografia dinamica degli arti inferiori. A destra*: quadro radiologico di stato post-trombotico (ricanalizzazione dell'area femorale superficiale; blocco persistente a livello del tripode con circoli collaterali di tipo divergente alla radice della coscia); la dilatazione delle vene dell'arcata plantare denunzia lo stato di ipertensione venosa vigente.
A sinistra: quadro radiologico di insufficienza venosa cronica da varici essenziali, con presenza di numerose collaterali incongrue alla gamba.

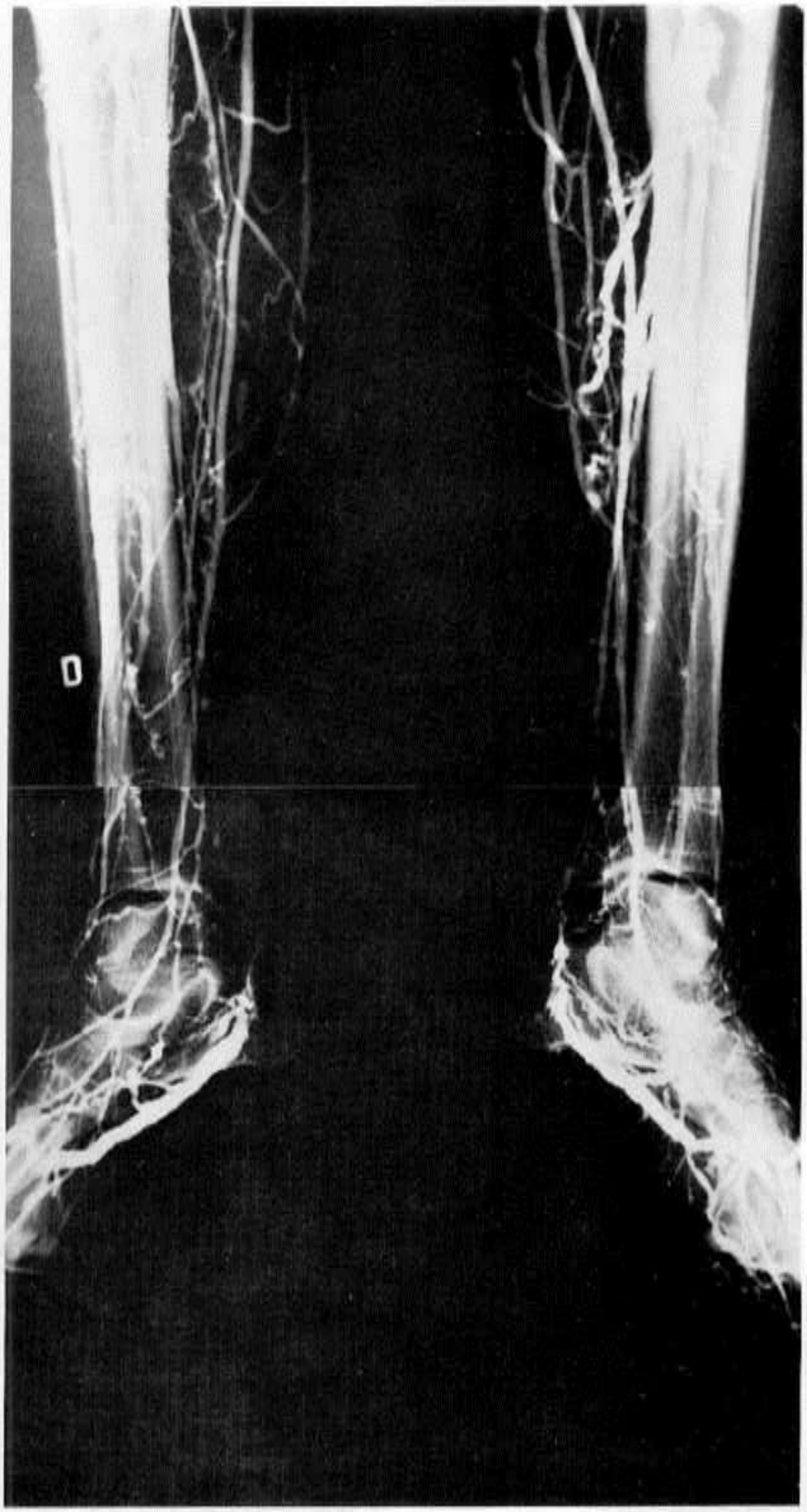

c

A

C

B

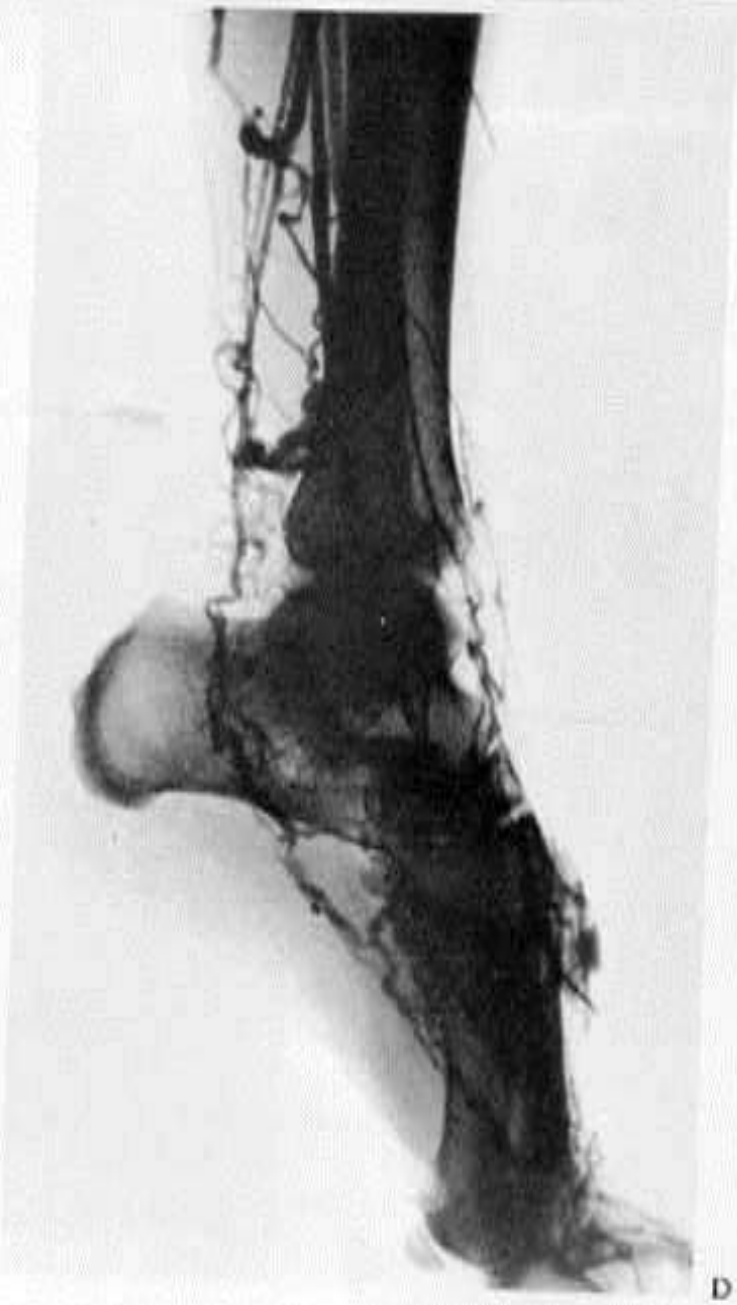

D

Fig. 11-128A, B, C, D. *Flebografia dinamica arto inferiore di sinistra*: quadro radiologico di reflussi attraverso le comunicanti di Cockett (1) insufficienti. Insufficienza combinata della confluente safeno-femorale.

(*Lipiodol ultrafluide*). Una volta terminata l'introduzione del mezzo di contrasto attraverso il linfatico isolato, si procede alla esecuzione dei radiogrammi seriati dei distretti da esaminare.

A seconda del quesito diagnostico la linfografia viene eseguita in regioni diverse. Si può ricorrere alla linfografia degli arti inferiori quando i distretti che si vogliono studiare sono:

a) i collettori linfatici degli arti inferiori;

b) i vasi e i linfonodi superficiali e profondi;

c) i vasi e i linfonodi delle catene iliache;

d) le catene lomboaortiche fino alla cisterna del Pecquet.

È questa l'esplorazione che viene più di frequente richiesta nella pratica clinica.

La *linfografia degli arti superiori* è in grado di visualizzare, invece, i collettori dell'arto superiore, i linfonodi ascellari e sopraclaveari.

I quadri radiologici di più frequente riscontro ed indicativi di più o meno gravi alterazioni patologiche, sono per ciò che concerne i *collettori linfatici*: l'aumento del numero dei collettori visualizzati, l'aumento del loro calibro, il decorso tortuoso (segni questi indicativi di stasi linfatica), oppure la riduzione del numero e del calibro, con decorso irregolare a zig-zag dei collettori stessi, con interruzione del circolo linfatico e, più raramente, la formazione di circoli collaterali con dilatazione. Questi vari rilievi sono espressione di alterazioni morfologico-funzionali le più varie, che vanno dal linfedema post-traumatico alle linfoadeniti batteriche, alle infiltrazioni neoplastiche.

I segni patologici che bisogna andare a ricercare con la metodica linfoangiografica a livello linfoghiandolare sono: l'aumento di volume dei linfonodi e la eventuale presenza di aggregazioni (macchiettamento linfonodale; Fig. 12-47 A, B), il difetto di distribuzione del mezzo radiopaco nel suo contesto, con immagini lacunari di difetto di riempimento (Fig. 12-47 C, D).

Per ciò che riguarda la patologia dei linfonodi, le immagini radiologiche che l'esame linfoangiografico può fornirci sono a volte sorprendenti, ma è bene ricordare che non è infrequente imbattersi in quadri linfografici falsamente positivi o falsamente negativi. Ciò essenzialmente per due ordini di motivi:

1) i linfonodi patologici non si opacizzano perché shuntati dal mezzo di contrasto;

2) la presenza di lacune radiotrasparenti all'interno del linfonodo (espressione sovente di infiltrazione neoplastica) può anche essere causata da tessuto adiposo o da aree di fibrosi cicatriziale da pregressa linfoadenite semplice.

Fig. 11-129. *Flebografia dinamica arto inferiore sinistro*: quadro anatomo-radiologico di insufficienza isolata della perforante di Boyd (1).

CAPITOLO DODICESIMO

SEMEIOTICA FISICA DELL'ADDOME

Generalità

La diagnostica dell'addome, specie quella degli organi cavi, suole presentare non lievi difficoltà e non soltanto per il giovane medico; occorre, pertanto, procedere ad una attenta valutazione dell'anamnesi e ad un accurato esame obbiettivo, anche se spesso per pervenire alla diagnosi necessita fare ricorso ad accertamenti laboratoristici e strumentali, di cui più oltre diremo. Ciò, infatti, non giustifica in alcun modo la superficialità nell'indagine semeiologica, che di solito suole fornire elementi preziosi, anche ai fini di una razionale programmazione delle indagini complementari.

Così, particolare attenzione va posta anzitutto nella localizzazione topografica dei rilievi obbiettivi, ai fini di stabilire a carico di quali strutture anatomiche essi sono attribuibili. Per una corretta localizzazione ed interpretazione dei sintomi e dei segni addominali è intanto necessario procedere ad una suddivisione topografica dell'addome, tracciando delle linee di riferimento sulle pareti.

La parete anteriore è delimitata in alto dalla *linea toraco-addominale*, che segue il contorno del bordo costale ed in basso da una linea che partendo dalla spina iliaca antero-superiore segue l'arcata crurale fino alla sinfisi pubica; lateralmente da una linea (*linea spino-costale*) che partendo dalla spina iliaca antero-superiore sale verticalmente fino ad incontrare l'arcata costale (Fig. 12-1).

Le due pareti laterali sono comprese fra le linee spino-costali e le ascellari posteriori prolungate (Fig. 12-2).

La parete posteriore è delimitata in alto dal prolungamento all'indietro della linea toraco-addominale, che segue il margine inferiore della XII costa, lateralmente dalla *ascellare posteriore prolungata*, in basso da una linea che seguendo la cresta iliaca passa per l'apofisi spinosa dalla V lombare (Fig. 12-3).

In verità, la cavità addominale si estende alquanto più in basso, continuandosi con il cavo pelvico e venendo delimitata in basso dal perineo, così come in alto viene delimitata dal diaframma, per cui parte del contenuto addominale viene a trovarsi dentro la gabbia toracica.

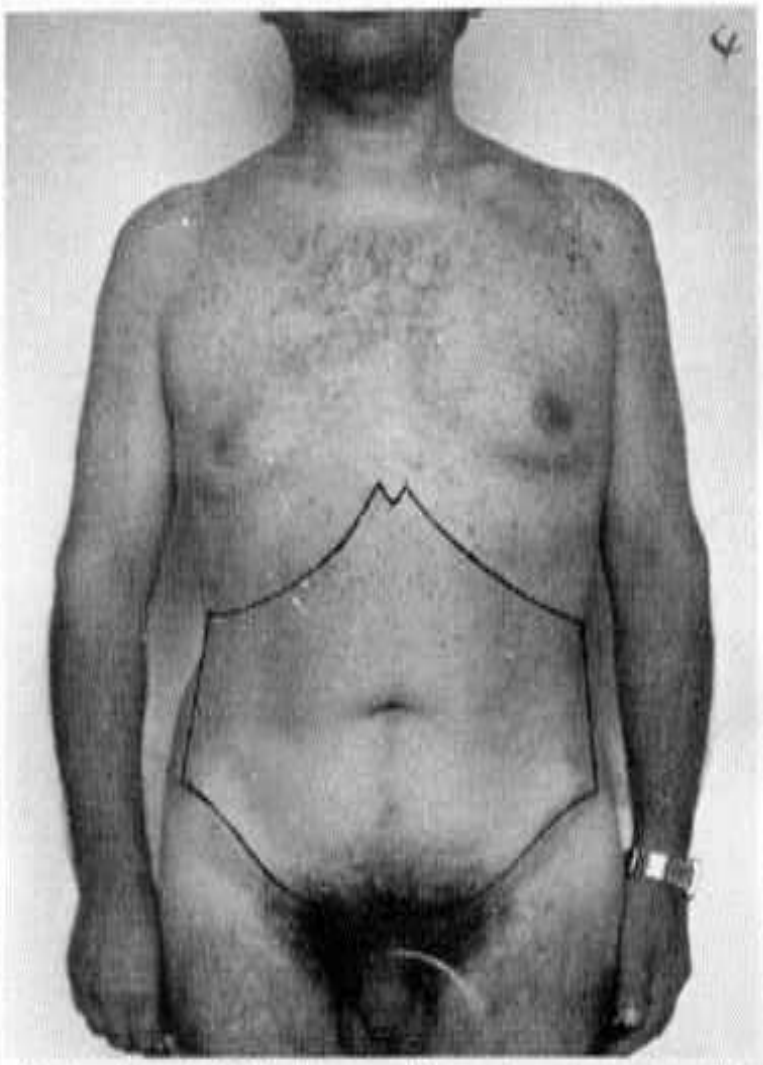

Fig. 12-1. I limiti dell'addome sulla parete anteriore (vedi testo).

Una suddivisione grossolana della parete anteriore dell'addome si può ottenere tracciando una linea verticale che dalla apofisi ensiforme si porta alla sinfisi pubica (*xifopubica*) ed una trasversale che passa per la cicatrice ombelicale (*ombelicale trasversa*). Ne risultano così *quattro quadranti*, due superiori (destro e sinistro) e due inferiori (destro e sinistro; Fig. 12-4).

Una divisione più dettagliata della parete anteriore dell'addome si ricava dall'intersecazione di due linee

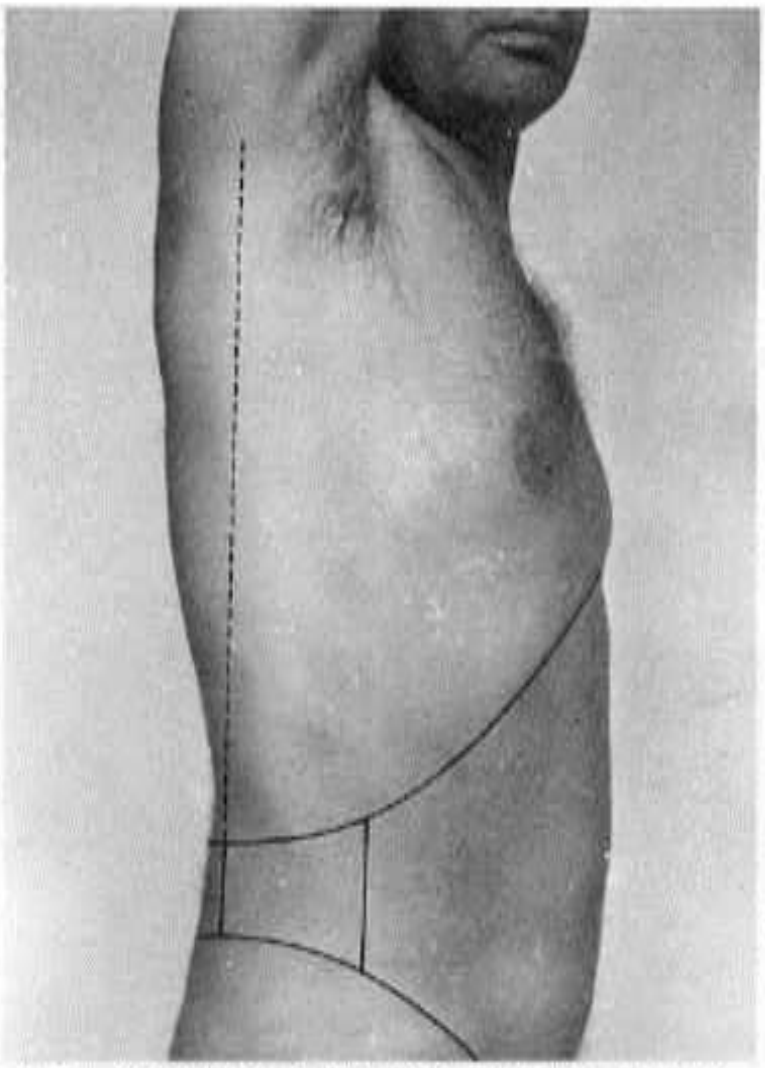

Fig. 12-2. Addome: limiti sulla parete laterale (vedi testo).

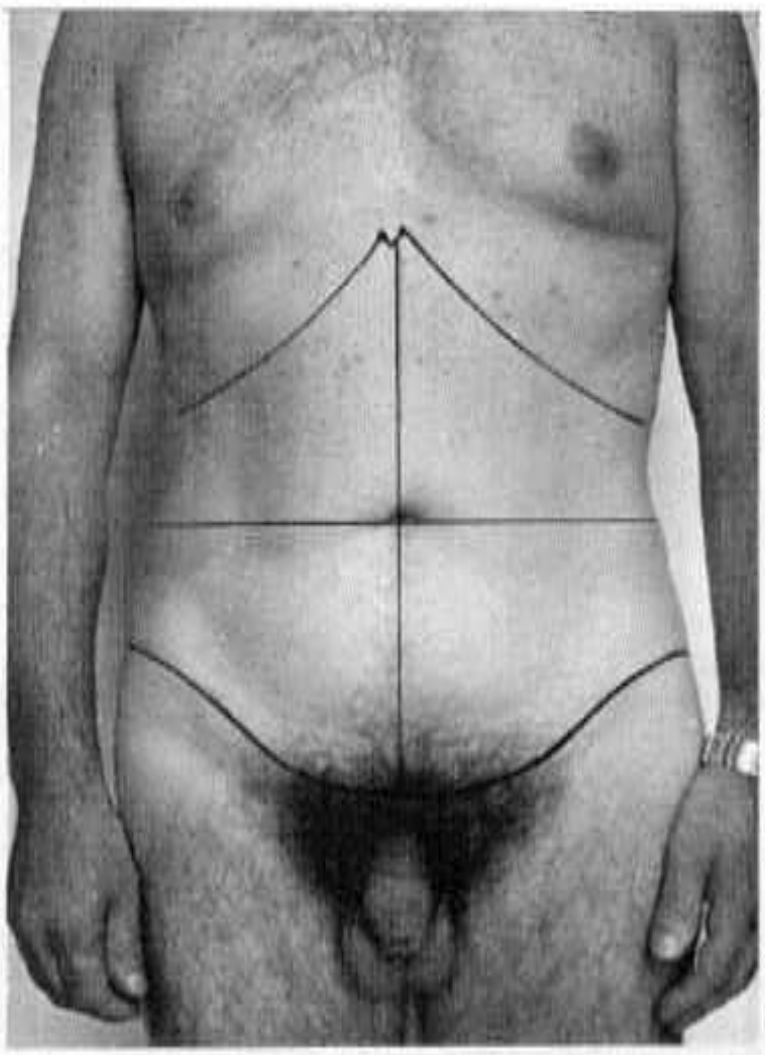

Fig. 12-4. Addome: divisione della parete anteriore in quadranti.

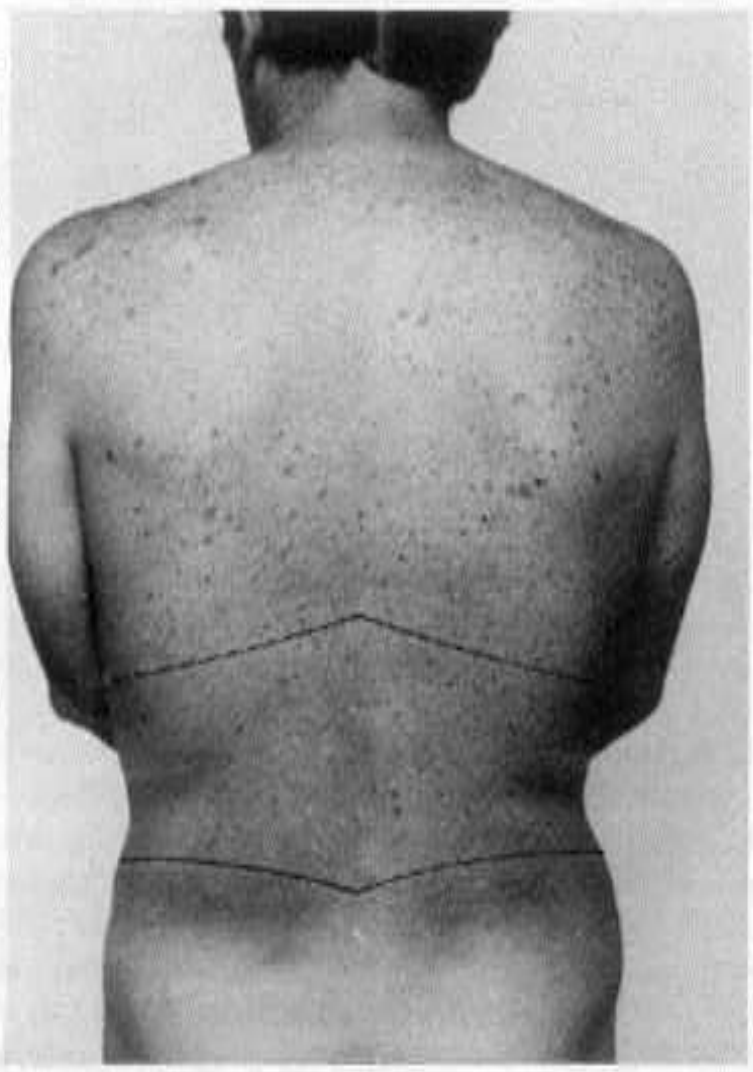

Fig. 12-3. Addome: limiti sulla parete posteriore (vedi testo).

verticali che costituiscono il prolungamento in basso delle linee emiclaveari e di due linee orizzontali: una che unisce le due spine iliache anteriori superiori (bicresto-iliaca) ed una che unisce le due arcate costali passando per il loro bordo inferiore (sottocostale). Ne risultano, così, nove *zone* o regioni, che andando da destra verso sinistra, sono: in alto la *regione ipocondriaca destra, epigastrica ed ipocondriaca sinistra*; al centro la *regione del fianco destro*, la *regione ombelicale* o *mesogastrica* e la *regione del fianco sinistro*; in basso la *regione iliaca destra* o fossa iliaca destra, la *regione ipogastrica* e la *regione iliaca sinistra* o fossa iliaca sinistra (Fig. 12-5).

La parete posteriore viene suddivisa dalla linea spondiloidea, che passa per le apofisi spinose lombari, in destra e sinistra (regione lombare destra e sinistra), che a loro volta vengono suddivise in *lombare interna o renale* e *lombare esterna* da una linea verticale che parte dalla cresta iliaca a 12 cm dalla linea spondiloidea. Le pareti laterali si possono suddividere in anteriore e posteriore in base ad una linea verticale di prolungamento dell'ascellare media.

La proiezione dei visceri addominali sulla parete anteriore fornisce le seguenti indicazioni (Fig. 12-6):

l'*ipocondrio destro* corrisponde a gran parte del lobo destro del fegato, alla flessura destra del colon,

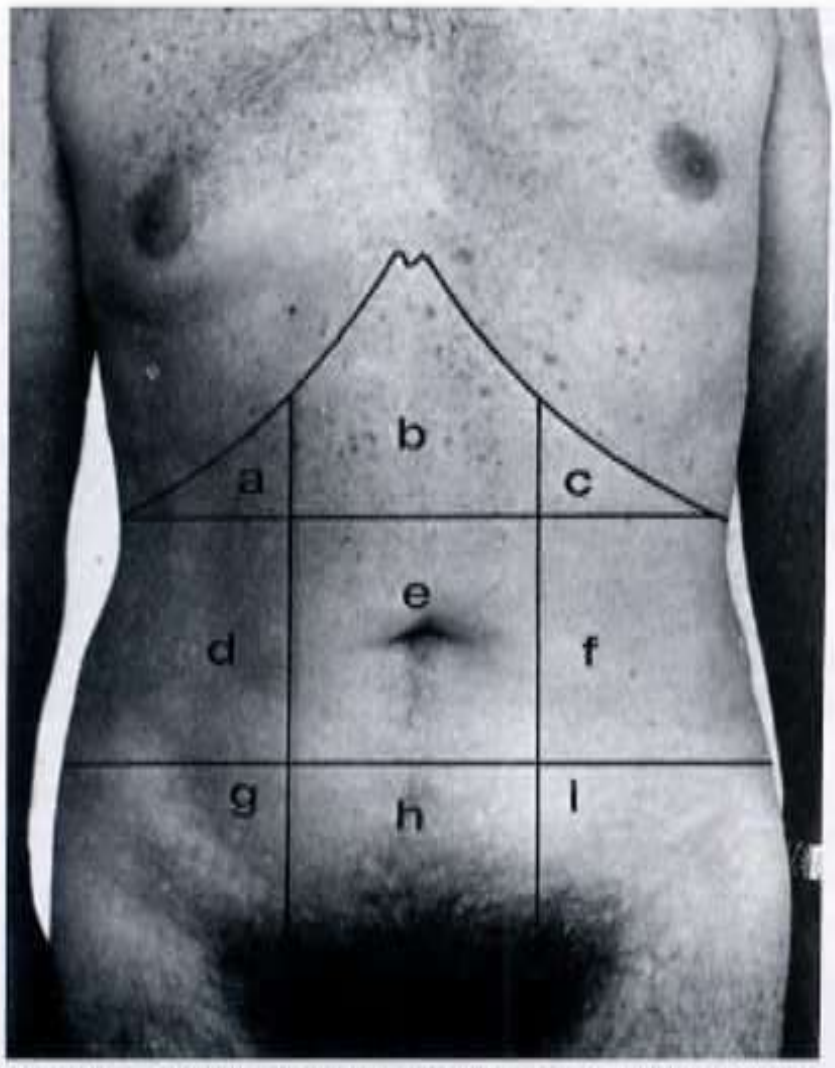

Fig. 12-5. Addome: divisione della parete anteriore in regioni.

alla parte supero-esterna del rene destro e corrispondente surrenale.

L'*epigastrio* corrisponde a parte del lobo destro e gran parte del lobo sinistro del fegato, alla colecisti, a parte dello stomaco e del duodeno, alla parte supero-mediale dei reni, al tratto alto dell'aorta e cava inferiore, al plesso celiaco.

L'*ipocondrio sinistro* corrisponde alla parte sinistra della piccola ala del fegato, a parte del corpo dello stomaco, alla flessura sinistra del colon, alla milza, la coda del pancreas, la parte supero-esterna del rene e la surrenale di sinistra.

Il *fianco destro* corrisponde al colon ascendente ed alla parte infero-esterna del rene.

Il *mesogastrio* corrisponde alla parte inferiore dello stomaco ed alla II porzione del duodeno, al pancreas (testa e corpo), al colon trasverso, digiuno e parte alta dell'ileo, alla parte infero-interna dei reni e al tratto superiore degli ureteri, al tratto medio dell'aorta e cava inferiore, all'omento, mesentere ed alle ghiandole preaortiche.

Al *fianco sinistro* corrispondono colon discendente e parte infero-esterna del rene sinistro.

Alla *fossa iliaca destra* corrispondono cieco, appendice, ileo terminale, cordone spermatico destro

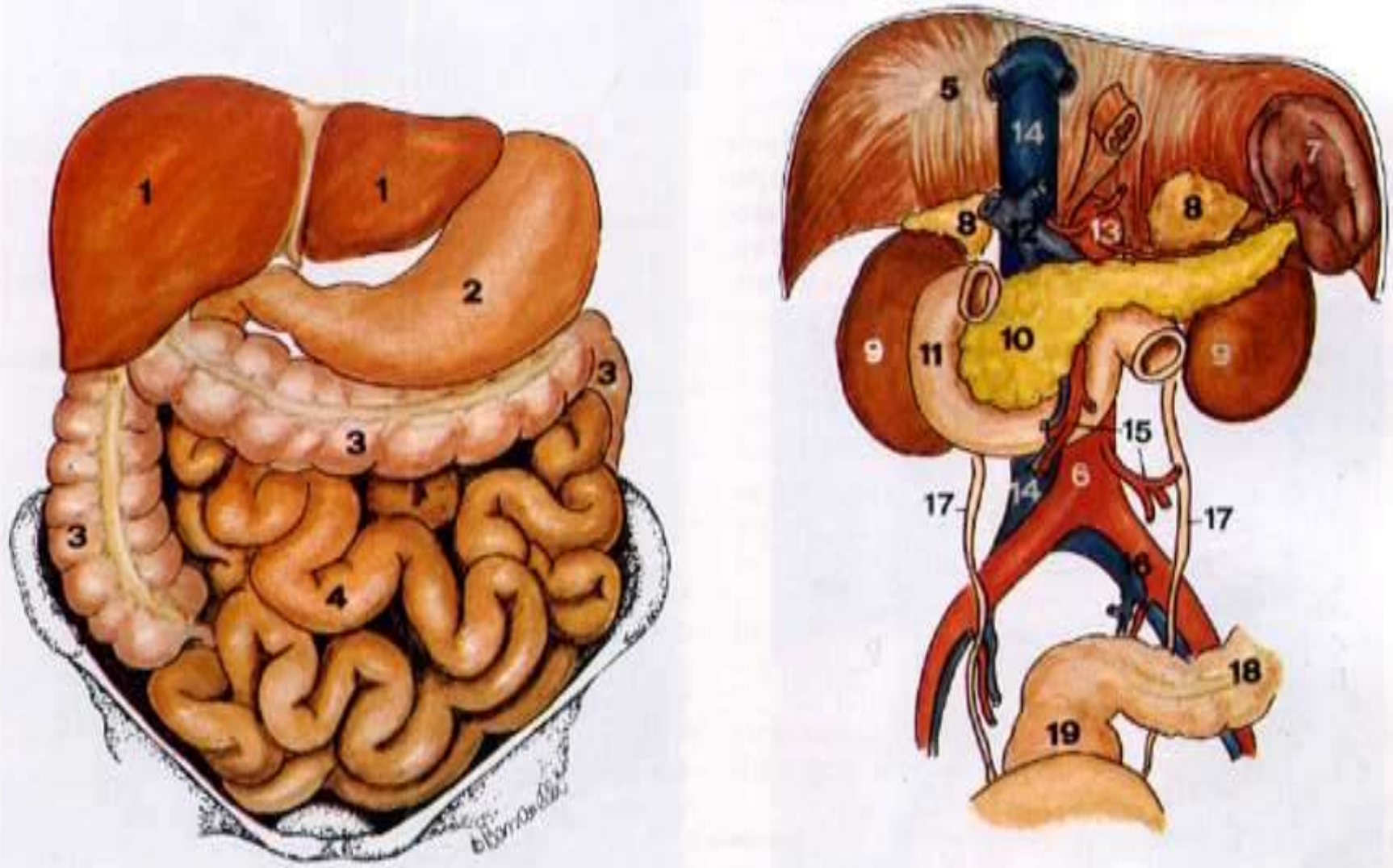

Fig. 12-6. Divisione dei visceri addominali e loro rapporti sul piano superficiale e profondo. 1) Fegato; 2) stomaco; 3) colon; 4) tenue; 5) diaframma; 6) aorta; 7) milza; 8) surrene; 9) rene; 10) pancreas; 11) duodeno; 12) vena porta; 13) tripode celiaco; 14) vena cava inferiore; 15) arterie mesenteriche; 16) arteria iliaca comune; 17) uretere; 18) sigma; 19) retto.

(uomo), tromba ed ovaio destro (donna), muscolo psoas-iliaco.

All'*ipogastrio* corrispondono vescica, ultimo tratto degli ureteri, tratto distale del sigma e penultimo tratto del tenue, utero (donna).

Alla *fossa iliaca sinistra* corrispondono sigma, cordone spermatico sinistro (uomo), tromba ed ovaio sinistro (donna), muscolo psoas-iliaco.

ESAME OBBIETTIVO DELL'ADDOME

Si pratica mediante l'ispezione, la palpazione, la percussione e l'ascoltazione.

L'esame della parete anteriore e della pareti laterali viene di solito praticato a paziente in posizione supina, con il tronco leggermente flesso, il capo poggiato sul guanciale e gli arti inferiori estesi e rilassati o flessi; l'esame della parete posteriore viene praticato a paziente seduto.

ISPEZIONE

L'ispezione dell'addome ha lo scopo di rilevare:

— simmetria, forma e volume;

— stato dell'ombelico;

— movimenti respiratori e pulsazioni addominali;

— aspetto della cute ed eventuale presenza di reticolo venoso sottocutaneo.

Simmetria, forma e volume dell'addome

In condizioni normali, le due metà dell'addome sono simmetriche. Asimmetria può verificarsi per aumento di volume di un viscere addominale (epatomegalia, splenomegalia) o per voluminose masse endoaddominali. Nei bambini, a causa dell'epatomegalia infantile, talora può osservarsi una lieve prominenza a destra in alto.

Nell'adulto normotipo in stato di normale nutrizione, l'addome si presenta pianeggiante, di forma esagonale; nell'adulto con abbondante adipe e con ipotonia dei muscoli della parete o nell'età infantile l'addome ha forma globosa (Fig. 12-7), presentandosi cioè con convessità più o meno pronunciata a livello dell'ombelico, se in posizione supina o in sede sottombelicale, se in posizione eretta. In caso di ipotonia spiccata, nella stazione eretta l'addome si presenta incavato in alto e sporgente in basso (*addome pendulo*; Fig. 12-8).

Nei soggetti assai adiposi, nella stazione eretta, il sottocutaneo pende, disponendosi a forma di una grossa plica (*addome a grembiule*; Fig. 12-9).

Nei soggetti assai dimagriti, invece, l'addome si presenta incavato (*addome avvallato* o addirittura, *addome a barca*), facendo spicco la salienza delle arcate costali, delle ali dell'osso iliaco e del pube; in questi casi lo spessore del sottocutaneo della parete e

Fig. 12-7. Addome globoso con strie rubrae in soggetto con morbo di Cushing.

Fig. 12-8. Addome pendulo.

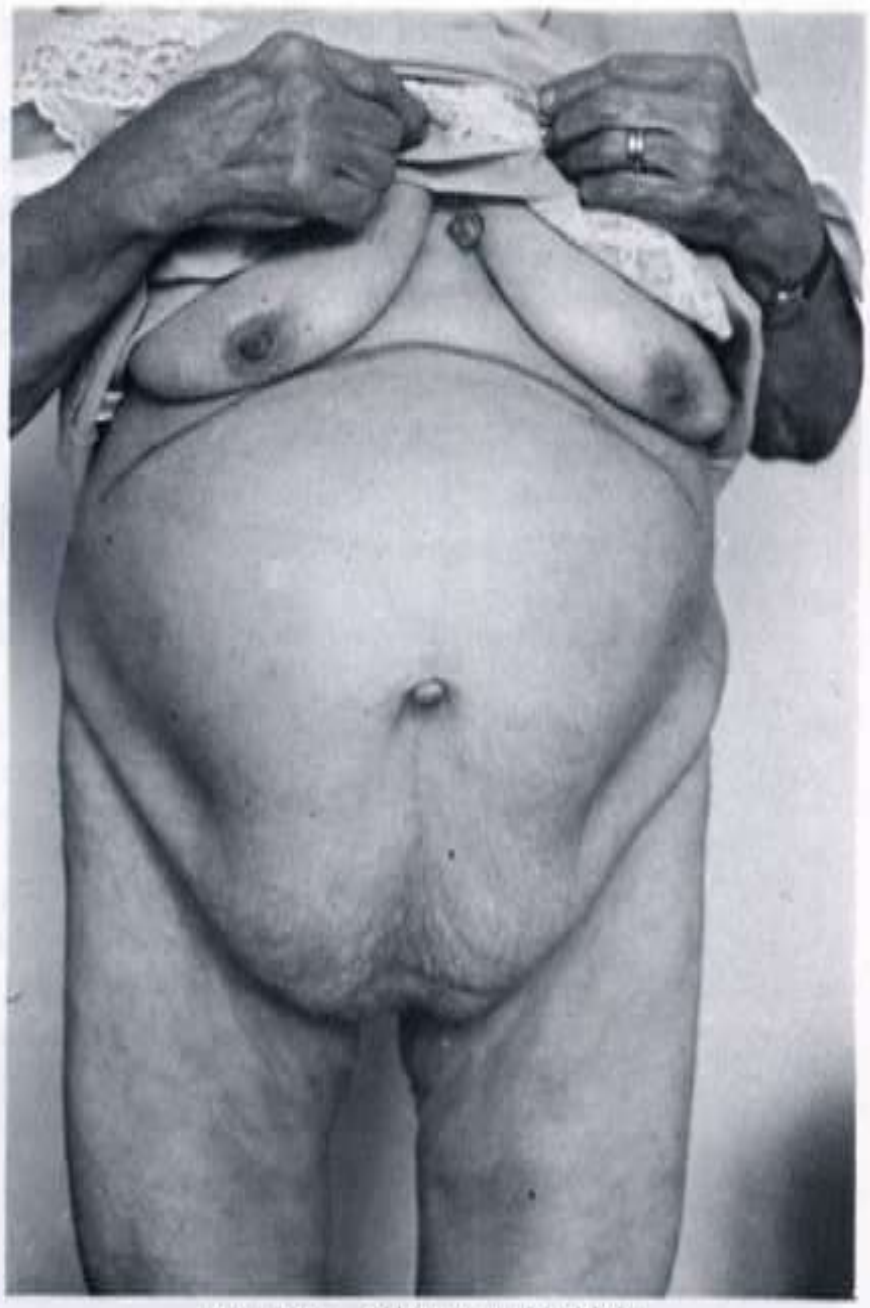

Fig. 12-9. Addome a grembiule.

Fig. 12-10. Epatomegalia da fegato policistico.

il grasso intraaddominale sono assai ridotti e la parete non oppone resistenza alla palpazione.

Uno spiccato avvallamento addominale può aversi per contrattura dei muscoli della parete addominale ed allora la palpazione incontrerà notevole resistenza (*addome ligneo*), che anzi viene accentuata dalla palpazione. La causa della contrattura della parete può essere nervosa centrale (meningite acuta, tetano, avvelenamento da stricnina) o riflessa, da peritonite acuta (v. appresso).

Un aumento di volume dell'addome, di vario grado, può aversi per presenza di liquido nel cavo addominale (*ascite*), per abnorme meteorismo intestinale, per presenza di gas nel cavo peritoneale (*pneumoperitoneo*), per aumento di volume di qualche viscere o per neoplasia o cisti. Nei soggetti con pareti addominali sottili si può talora apprezzare all'ispezione il rilievo di tumefazioni del fegato, della colecisti o della milza, che si spostano in basso nell'inspirazione. In caso di abnorme meteorismo, a paziente supino, la distensione è prevalente verso la parte alta dell'addome.

Nell'ascite, specie se di data non recente, a seguito dell'ipotonia delle pareti, l'addome tende per gravità a svasarsi lateralmente (*addome batraciano*).

Talora all'ascite si può associare *idrocele* comunicante, facendosi strada il liquido ascitico attraverso il dotto peritoneo-vaginale. In caso di voluminosa cisti ovarica, l'addome appare globoso, specie nella sua parte mediana, mentre tende a deprimersi nelle regioni laterali.

Se il meteorismo è circoscritto allo stomaco (per stenosi pilorica), l'addome si presenta prominente nella sua parte centrale ed alta; in caso di stenosi pilorica inoltre, si possono osservare delle ampie onde che partendo al di sotto dell'arcata costale sinistra si dirigono verso destra.

In caso di stenosi del tenue (neoplasie, briglie cicatriziali), la distensione delle anse a monte della stenosi provoca una prominenza all'epigastrio ed al mesogastrio e, se le pareti addominali non sono particolarmente spesse, si possono distinguere le anse dilatate e animate da vivaci movimenti peristaltici: ciò specie allorché la stenosi si è stabilita lentamente ed è subentrata una ipertrofia compensatoria della muscolatura delle anse a monte. Persistendo la stenosi e sopravvenendo poi uno stato paretico, si può osservare una ansa intestinale a monte abnormemente distesa ed immobile, il che permette di localizzare orientativamente la sede dell'ostruzione (*sintomo di Wahl*).

Nei casi di stenosi del tenue stabilitasi acutamente lo sfiancamento dell'intestino a monte dell'ostacolo sopravviene precocemente.

Allorché la stenosi interessa il crasso si ha una distensione della parte periferica dell'addome, a livello del tratto di colon dilatato a monte dell'ostacolo.

Correlato con l'ipermotilità delle anse intestinali a monte della stenosi è l'apprezzamento da parte del paziente ed anche da parte dell'osservatore di borborigmi. In questi casi la peristalsi può essere stimolata o accentuata imprimendo alla parete dell'addome pic-

cole scosse con colpi ripetuti delle estremità delle dita.

L'aumento di volume di un viscere (fegato, milza, ecc.) o la presenza di una neoplasia addominale sogliono causare una prominenza circoscritta a livello del viscere interessato o della sede della neopalsia (v. appresso, a proposito delle tumefazioni).

In caso di *ernie* (ombelicale, inguinale, crurale, epicastrica; Fig. 12-12), si apprezzeranno delle prominenze circoscritte dell'addome a livello dei rispettivi forami erniari attraverso i quali si ha la protrusione di un'ansa intestinale o di altre formazioni intraddominali; esse possono raggiungere variabili dimensioni, compaiono o si accentuano sotto sforzo, con la tosse e in posizione eretta, per ridursi o scomparire con il decubito supino. L'ernia, oltre che nelle sedi classiche ricordate, può comparire anche nella regione lombare (*ernia lombare*; Fig. 12-10).

In rapporto a *diastasi dei retti addominali* si può osservare una prominenza sulla linea mediana, che si rende più appariscente facendo contrarre le pareti addominali (invitando il paziente a compiere uno sforzo o a sollevare il tronco dal letto); si suole osservare nelle donne pluripare e nei pazienti con ascite di vecchia data (Fig. 12-11).

Stato dell'ombelico

Modificazioni di sede della cicatrice ombelicale (che può essere spostata in alto, in basso o lateralmente) si riscontrano in caso di affezioni che provocano un aumento di volume asimmetrico dell'addome.

Inoltre, la cicatrice ombelicale, che normalmente è infossata, può presentarsi appianata o sporgente in caso di ernia ombelicale ed anche in caso di processi che provocano un aumento della tensione addominale (ascite, neoplasie, cisti, ecc.).

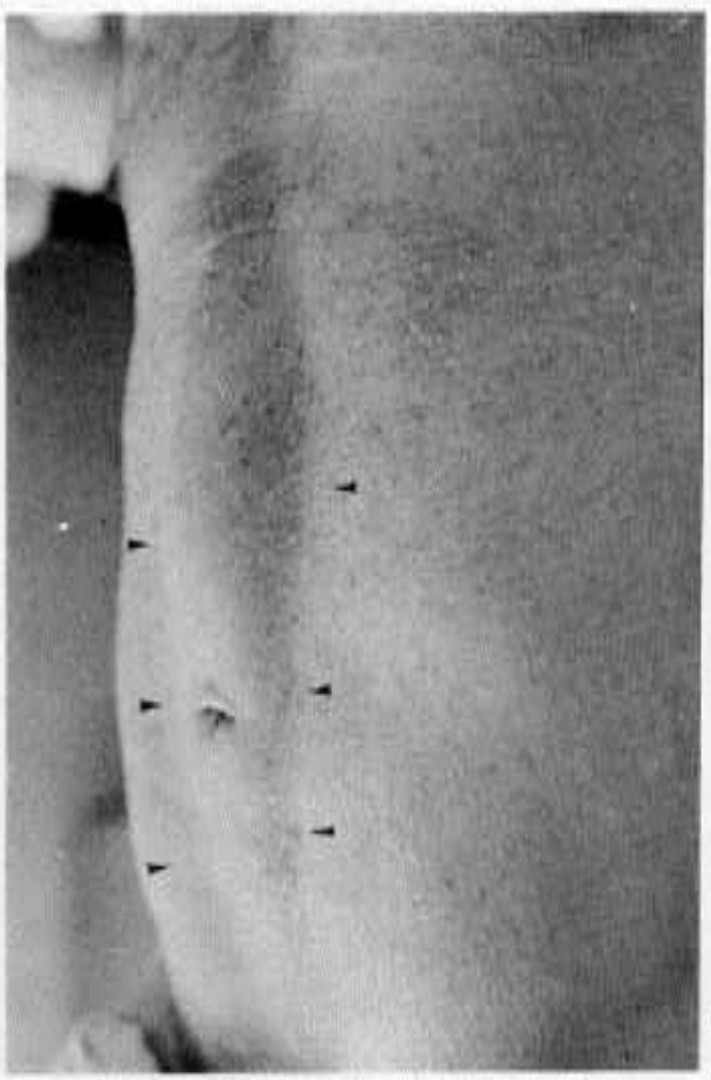

Fig. 12-11. Diastasi dei muscoli retti addominali.

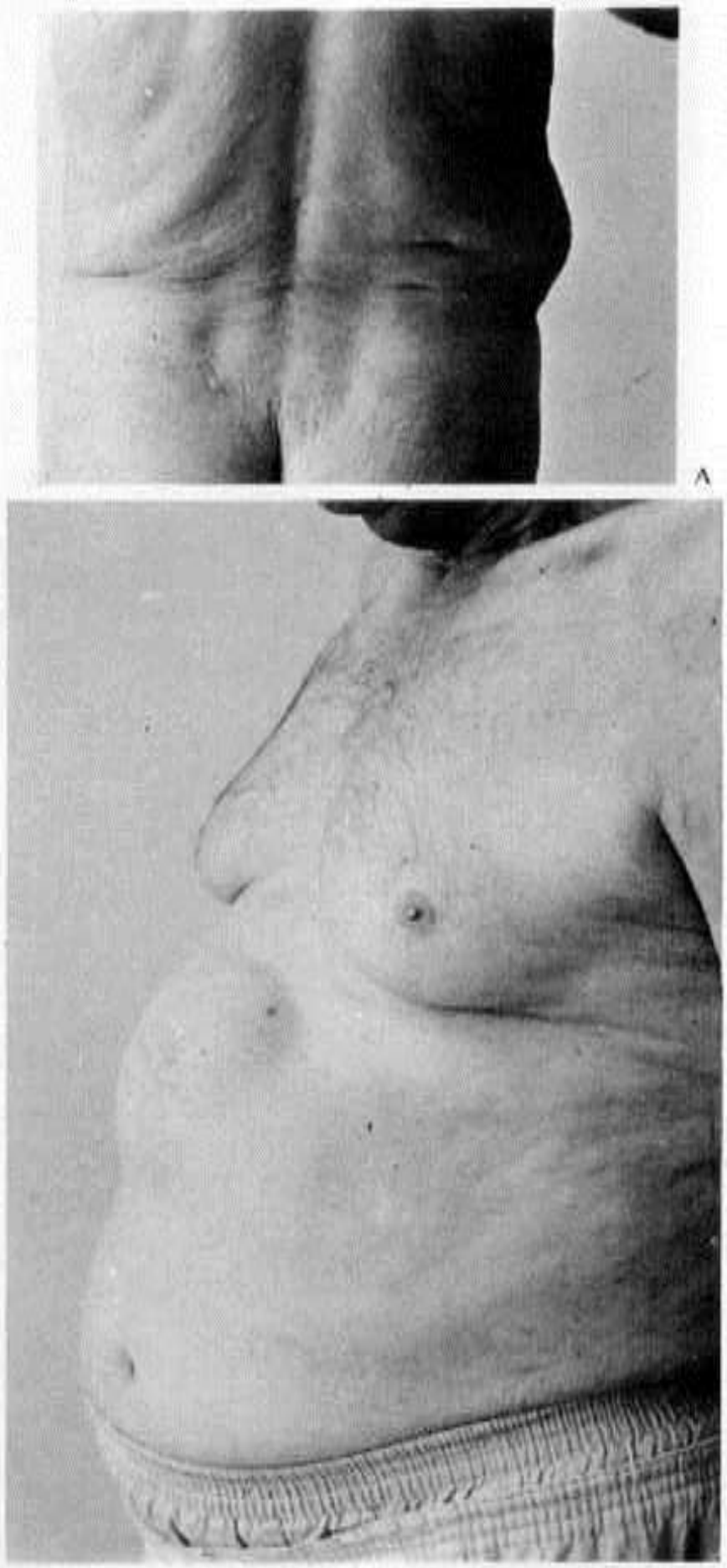

A

B

Fig. 12-12/A. B. A) Ernia lombare destra; B) Ernia epigastrica.

Movimenti respiratori

Durante gli atti respiratori si osserva un sollevamento inspiratorio della parete addominale alta, che poi si abbassa nella espirazione (in rapporto alla contrazione del diaframma, che spinge in basso gli organi sottostanti); nell'uomo ciò è ben evidente anche durante la respirazione tranquilla, in quanto essa è prevalentemente addominale.

Questo movimento respiratorio della parete addominale viene a mancare in caso di paralisi diaframmatica; se la paralisi è unilaterale, dal lato della paralisi si osserva il movimento opposto, per il movimento a basculla che subisce l'emidiaframma paralizzato, il quale viene a innalzarsi nell'inspirazione, a causa dell'aumento della pressione endoaddominale.

In caso di infiammazione acuta del peritoneo, i movimenti respiratori della parete addominale sono limitati o assenti, divenendo la respirazione di tipo costale.

Abbiamo già visto come in caso di pericardite adesiva, in rapporto a fenomeni aderenziali del pericardio con la parete toracica ed il diaframma, durante l'inspirazione, al posto del sollevamento della parte inferiore dello sterno e dell'epigastrio, si possa verificare un rientramento inspiratorio di tali zone (*respiro crociato di Wenckeback*).

Pulsazioni addominali

Nei soggetti magri, con addome che tende ad assumere la forma a barca, normalmente si può osservare sulla linea mediana della parete anteriore, tra l'apofisi ensiforme e l'ombelico, una pulsazione sincrona con la sistole cardiaca, data dall'aorta addominale; essa si dirige dall'alto in basso ed è più evidente nei soggetti eretistici. Una pulsazione addominale più estesa e vivace si può osservare in caso di aneurismi dell'aorta addominale.

Una pulsazione epigastrica alta si può osservare in caso di ipertrofia del ventricolo destro; essa si parte dall'arcata costale destra e si dirige verso sinistra e in basso (*segno di Harzer*).

Pulsazioni addominali possono aversi per masse voluminose addominali che trasmettono alla parete le pulsazioni dell'aorta, con la quale vengono a contatto. Una pulsazione del fegato sincrona con la sistole cardiaca si può apprezzare all'ipocondrio destro e all'epigastrio in caso di insufficienza tricuspidale e di insufficienza aortica (v. polso epatico).

Cute

La cute dell'addome bene si presta per un esame del colore dei tegumenti, in quanto raramente esposta ai raggi solari; delle alterazioni del colorito della cute si è detto a proposito dell'esame obbiettivo generale. Caratteristica è la linea di pigmentazione bruna che si estende sulla linea mediana dal pube all'ombelico in caso di gravidanza (*linea nigra*) e che, sebbene attenuata, può persistere dopo il parto.

La cute dell'addome è frequentemente sede di strie, che sono delle aree di riparazione cicatriziale di smagliature e lacerazioni lineari. Le strie recenti sono rosso-bluastre a causa della ricca vascolarizzazione; in seguito, con il prevalere della componente cicatriziale, il colore diviene bianco-madreperlaceo. Esse compaiono in seguito a distensione della parete per gravidanza, rapido ingrassamento, ascite, neoplasie addominali.

Nel morbo di Cushing la tendenza delle smagliatura alla riparazione cicatriziale è ridotta (come lo è nel trattamento con ormoni corticosurrenalici glicoattivi), per cui le strie mantengono il colorito rosso-violaceo iniziale (*strie rubrae*, v. Fig. 12-7).

La cute può presentarsi iperemica, edematosa e calda in relazione a processi infettivi della parete (Fig. 12-13) o degli organi sottostanti. La cute può presentarsi edematosa per fenomeni di stasi e nella stasi cronica l'edema sarà duro.

Circa la disposizione dei peli del pube in rapporto al sesso è da dire che nell'uomo essa assume forma

Fig. 12-13. Edema della parete addominale, con sovrapposto processo flogistico.

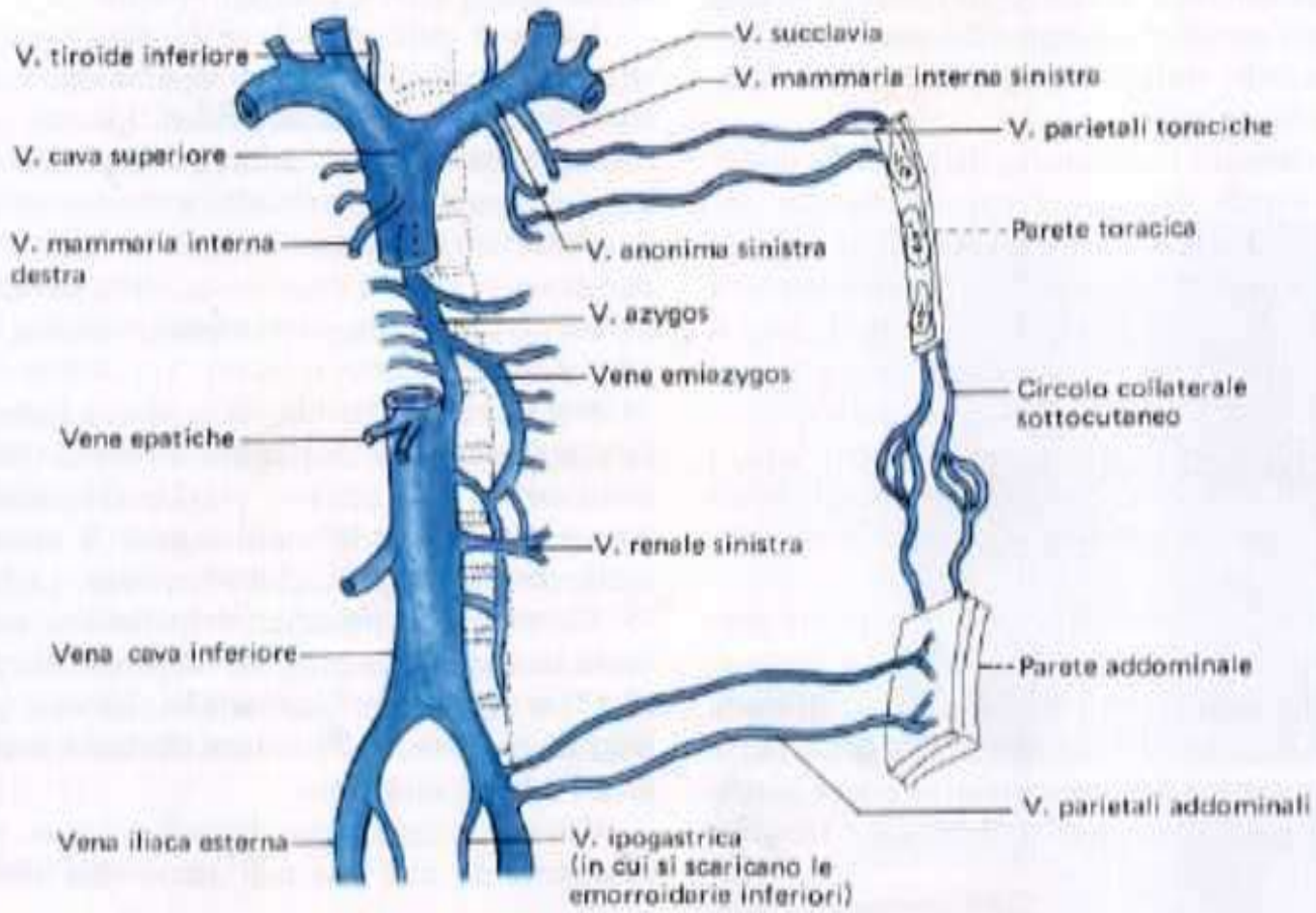

Fig. 12-14. Rappresentazione schematica dei rapporti normalmente esistenti tra cava superiore e cava inferiore.

triangolare con base al pube ed apice verso l'ombelico, mentre nelle donne la forma triangolare è capovolta, essendo la base poco al di sopra dell'osso pubico.

Reticolo venoso sottocutaneo

Nei soggetti magri, specie se di età avanzata, si può normalmente osservare un reticolo venoso sulle pareti antero-laterali dell'addome, con direzione dall'alto in basso. La figura 12-4 fornisce una rappresentazione schematica dei rapporti normalmente esistenti tra cava superiore e cava inferiore.

Condizioni patologiche con ostruzione di vasi venosi intraaddominali o intratoracici possono provocare la comparsa sulla parete addominale di reticoli venosi patologici; in questi casi, onde individuare il territorio venoso profondo interessato dall'ostruzione, occorre anzitutto stabilire la direzione della corrente sanguigna. A tale scopo si procede alla compressione della vena, in un tratto ove non si notano anastomosi laterali, con due dita (gli indici delle due mani) che dapprima unite vengono poi tra loro divaricate in modo da svuotare il vaso del contenuto ematico; indi si sospende la compressione alternativamente da un capo e dall'altro del vaso schiacciato per osservare da quale lato si verifica il rapido riempimento della vena e quindi poter stabilire la direzione della corrente (Fig. 12-15).

Reticoli venosi tipo cava-cava e tipo porta-cava

I reticoli venosi che compaiono in corrispondenza delle regioni latero-addominali e degli ipocondri di destra e di sinistra sono espressione di ostacolato deflusso in ambito cavale; quelli apprezzabili all'epiga-

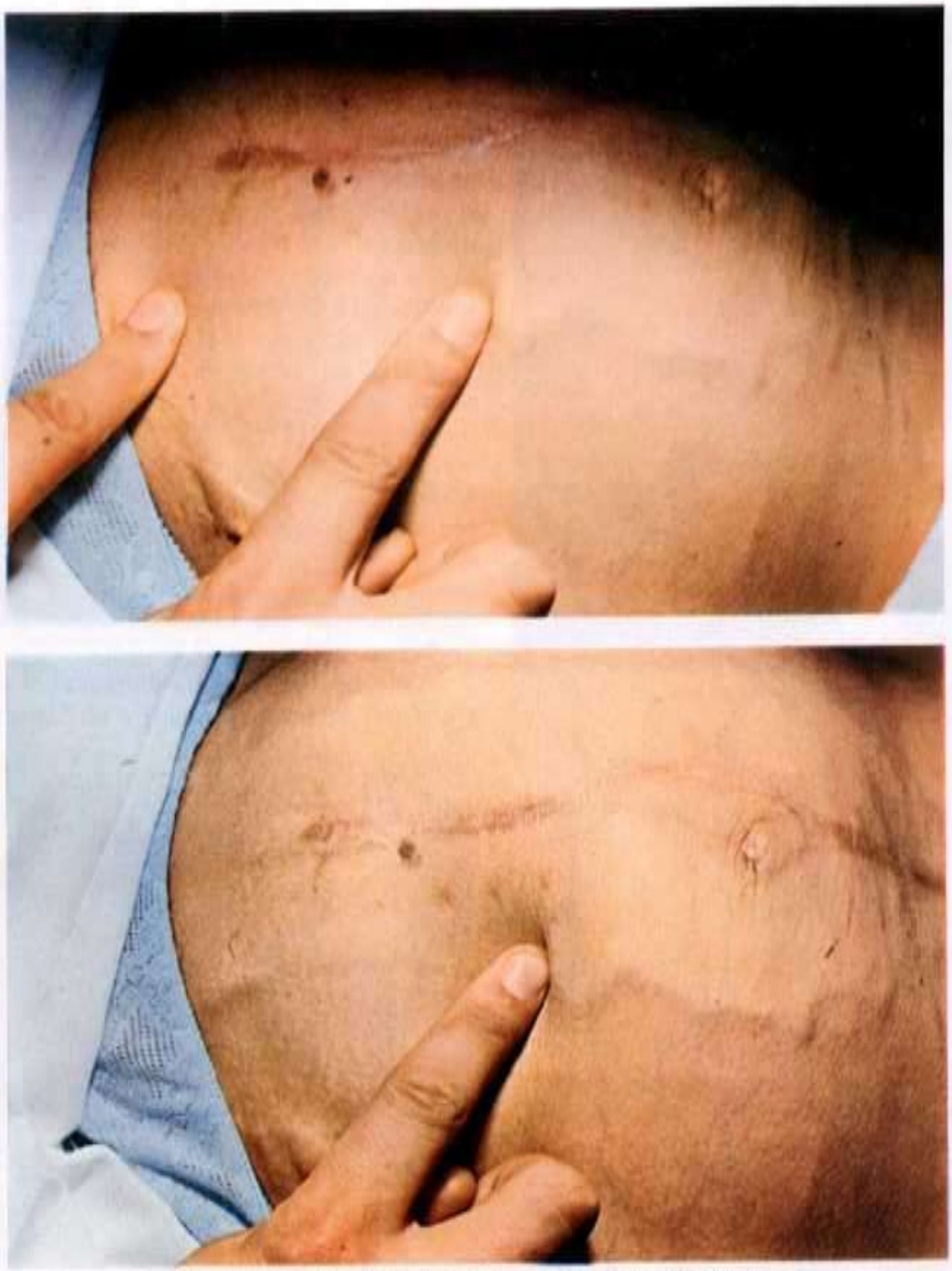

A

B

Fig. 12-15/A, B. Reticolo venoso con flusso diretto dal basso verso l'alto.

strio sono espressione di una condizione di ipertensione portale.

Normalmente, come abbiamo detto, nei soggetti con scarso sottocutaneo e soprattutto se anziani, può rendersi apprezzabile nei quadranti addominali inferiori un sottile reticolo venoso a decorso discendente.

Nel caso di stasi nel territorio della cava inferiore (per scompenso congestizio, ascite abbondante), a causa del ristagno del sangue, il reticolo superficiale si rende più evidente, ma continua la circolazione ad avverarsi dall'alto verso il basso, come di norma (Fig. 12-16 e 12-17 A).

Nel caso di ostruzione della cava inferiore (da cause intrinseche: trombosi, embolia, metastasi neoplastiche o da cause estrinseche: per compressione da parte del fegato, di linfoadenopatie, ecc.) si sviluppa un reticolo con direzione invertita, cioè dal basso verso l'alto (Fig. 12-17B), tipo cava-cava e più precisamente tipo cava inferiore-cava superiore.

Una ostruzione cronica della vena porta provoca

Fig. 12-16. Reticolo venoso discendente da stasi nella cava inferiore, causata da ascite.

una *ipertensione portale*, che, come meglio poi vedremo, può avere sede preepatica, intraepatica o postepatica. Sarà l'ipertensione portale intraepatica e postepatica a far sviluppare un reticolo venoso parietale centrale, che cioè avrà sede periombelicale. È da tener presente che un reticolo di tipo portale può svilupparsi anche in caso di ostruzione portale preepatica per un processo tromboflebitico che si estenda al ramo sinistro della porta, nella quale sboccano le vene paraombelicali (v. appresso).

Il reticolo venoso superficiale portale può estrinsecarsi al di sopra della linea ombelicale trasversa e con direzione del flusso dal basso verso l'alto (*reticolo tipo portale puro*; Fig. 12-17, C) e talora anche al di sotto della linea ombelicale trasversa (cioè con aspetto a raggiera), avendo una direzione dall'alto verso il basso nelle vene disposte al di sotto di detta linea (*reticolo porta-cava*; Fig. 12-17, D e Fig. 12-18). Più raramente il reticolo portale si sviluppa soltanto al di sotto dell'ombelico con direzione verso il basso (Fig. 12-19).

Allorché il reticolo si sviluppa al di sopra ed al di sotto dell'ombelico, a raggiera tutt'attorno all'ombe-

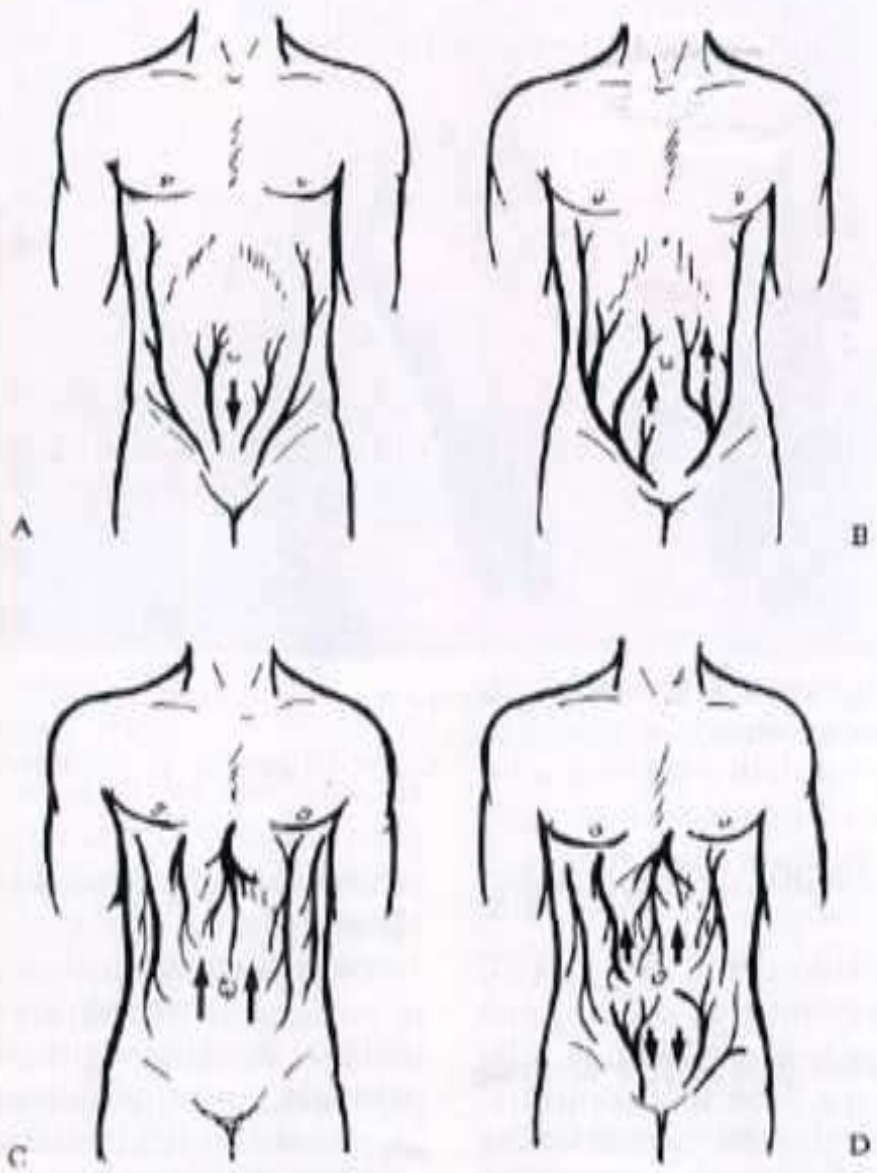

Fig. 12-17/A, B, C, D. Diversi tipi di reticolo venoso superficiale dell'addome.

Fig. 12-18. Cirrosi epatica in fase ascitica con reticolo tipo porta-cava.

Fig. 12-19. Reticolo tipo porta-cava.

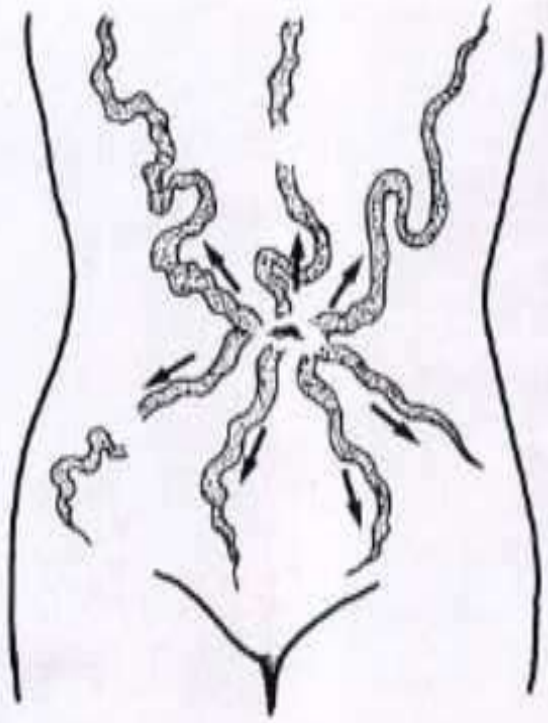

Fig. 12-20. Schema di caput medusae.

lico, con vene però assai sviluppate, si parla di *caput medusae* (Fig. 12-20).

Per svilupparsi un reticolo tipo portale puro o tipo porta-cava occorre la pervietà delle vene paraombelicali, che fanno parte delle vene porte accessorie (v. ipertensione portale) e decorrono nel legamento rotondo del fegato. Per aversi sviluppo del caput medusae, occorre anche la pervietà della vena ombelicale.

Nel caso di ostruzione della cava inferiore il reticolo collaterale interessa, oltre che le parti anterolaterali dell'addome, le cosce ed i genitali esterni (Fig. 12-21), con edema agli arti inferiori.

Un reticolo tipo cava-cava e più precisamente cava superiore-cava inferiore, cioè con direzione dall'alto verso il basso, compare per ostruzione della cava superiore; in questo caso il reticolo venoso, come si è visto, oltre che sulla parete addominale, si sviluppa anche sulla parete toracica, ove anzi è ancora più apariscente.

PALPAZIONE

La palpazione costituisce il mezzo essenziale di esplorazione semeiologica dell'addome, quindi la sua esecuzione deve risultare corretta e particolarmente accurata.

Il paziente va posto in decubito supino (collocandosi l'osservatore alla sua destra o alla sua sinistra, a seconda delle aree che intende esplorare) ed in posizione comoda e rilassata, onde evitare contrazione della parete. Egli respirerà tranquillamente, preferibilmente a bocca semiaperta (in seguito, per precisare alcuni particolari, lo si farà respirare profondamente); l'ambiente sarà confortevole dal lato termico e le mani dell'esaminatore saranno calde. L'esplorazione ovviamente riesce più agevole nei soggetti magri; l'inverso sarà negli obesi e nei muscolosi. La fase espiratoria

Fig. 12-21. Ostruzione della cava inferiore con spiccato reticolo venoso ascendente sull'addome sui fianchi e sulle cosce.

Fig. 12-22. Posizione per fare rilassare l'addome (vedi testo).

si presta meglio per la palpazione dell'addome e dei visceri addominali.

La palpazione va eseguita con la mano poggiata a piatto (che sarà la destra, se l'osservatore trovasi alla destra del paziente o la sinistra se trovasi a sinistra), infossando le falangi distali delle dita, prefiggendosi di saggiare sistematicamente, quadrante per quadrante, zona per zona, la tensione e la eventuale dolorabilità e resistenza della parete addominale, di apprezzare l'aumento di volume ed i caratteri di alcuni organi (fegato, milza, reni) e di ricercare l'eventuale presenza di masse abnormi o di versamento.

La palpazione va iniziata con molta leggerezza (palpazione superficiale, quasi sfiorante) a partire dalle aree non dolenti, per poi passare gradualmente e sempre delicatamente a quelle ove eventualmente viene riferito il dolore.

In linea di massima, è anche preferibile iniziare la palpazione dal basso per poi risalire: in tal modo riesce più facile apprezzare il margine inferiore degli organi ipocondriaci (fegato e milza) ingranditi.

Sempre restando nell'ambito della palpazione superficiale, le dita della mano che palpa vanno via via leggermente infossate, in modo da non provocare contrazione di difesa della parete e di cercare di vincerla se è presente; va anche ricercata l'eventuale esistenza di aree di iperestesia cutanea (v. appresso).

Nei soggetti particolarmente sensibili o emotivi, nell'intento di evitare la contrazione della parete, è bene invitarli a flettere le ginocchia ad angolo retto, tenendole divaricate; sempre a tale scopo, si faranno agganciare le dita delle due mani poste al di sopra del capo, invitando il paziente ad esercitare una trazione in senso opposto (Fig. 12-22) e si cercherà di distrarre il paziente con qualche domanda.

Nei soggetti che soffrono il solletico si può invitarli a poggiare leggermente la loro mano su quella dell'esaminatore che esplora l'addome.

Nel passare successivamente dalla palpazione superficiale alla profonda (che richiede l'impiego di una maggiore ed idonea pressione), la pressione va aumentata gradualmente, evitando manovre brusche; si andrà alla ricerca di punti dolorosi e di tumefazioni profonde. Conviene anche invitare il paziente a compiere profonde respirazioni ed approfittare per la palpazione profonda soprattutto della fase espiratoria.

La palpazione si propone, fra l'altro, di controllare i dati ricavati dall'ispezione per quanto concerne eventuale presenza di ernia, di diastasi dei retti, di edema della parete (in questo caso la compressione digitale lascia la classica fovea) o di succulenza (si ricerca sollevando la cute in zone simmetriche e valutandone lo spessore) o di fluttuazione a livello dei tegumenti.

La palpazione superficiale, che normalmente non risveglia dolore, permette anche di rilevare lo spessore del sottocutaneo, le inserzioni tendinee dei muscoli retti addominali, l'eventuale presenza di formazioni a carico delle pareti (noduli adiposi o fibrosi, ecc.).

Si tenga presente che la palpazione profonda può causare, anche in condizioni normali, una modesta dolorabilità all'epigastrio sulla linea mediana alta, su un'area circoscritta corrispondente al plesso celiaco. La palpazione profonda può mettere in evidenza uno stato di iperalgesia viscerale; in questi casi, il dolore spontaneo suole venire accentuato dalla palpazione, altre volte il dolore verrà suscitato soltanto dalla palpazione.

Si può ricorrere alla *palpazione combinata o bimanuale*, particolarmente utile per esplorare il fegato, la milza, il rene e per la ricerca del fiotto addominale (v. appresso). In linea di massima, la palpazione bimanuale viene utilizzata per meglio esaminare una massa addominale, valutarne i caratteri intrinseci e la motilità passiva.

La *palpazione a scosse* va utilizzata per apprezzare delle formazioni solide ricoperte di liquido (essa fornisce la sensazione come di un blocchetto di ghiaccio che galleggia sull'acqua) e per la ricerca di eventuali fenomeni acustici (guazzamento) derivanti dalla presenza nel tubo digerente di liquidi e gas.

La *tensione della parete addominale* va espressamente e sistematicamente saggiata; un aumento può derivare dalla presenza di gas, liquidi e masse addominali o da contrazione della muscolatura; nel primo caso l'addome è nel contempo aumentato di volume, mentre nel secondo il volume sarà normale o ridotto.

Allorché la palpazione riesce meno agevole per aumento della tensione, si può ricorrere alla *palpazione a mano doppia* (o a mani sovrapposte): si sovrappongono le mani, collocando la destra sopra la sinistra, in modo che con quella soprastante si esercita una maggiore pressione, mentre con quella sottostante si cerca di raccogliere le sensazioni tattili (Fig. 12-23).

La contrazione addominale, può dipendere da un dolore viscerale, ma anche, come abbiamo ora visto, da intolleranza, solletico od emotività del paziente. Essa va distinta in *contrazione di difesa* della muscolatura addominale, che può essere vinta da una moderata palpazione e in *contrattura*, che è caratterizzata da una rigidità lignea o "a tavola" della parete addominale e si esacerba con la palpazione anche superficiale. La contrattura è provocata dalla flogosi peritoneale parietale; inizialmente circoscritta, tende poi a diffondersi, in rapporto alla diffusione del processo peritonitico.

Va tenuto presente che nei bambini in caso di flogosi viscerale può mancare la contrazione muscolare

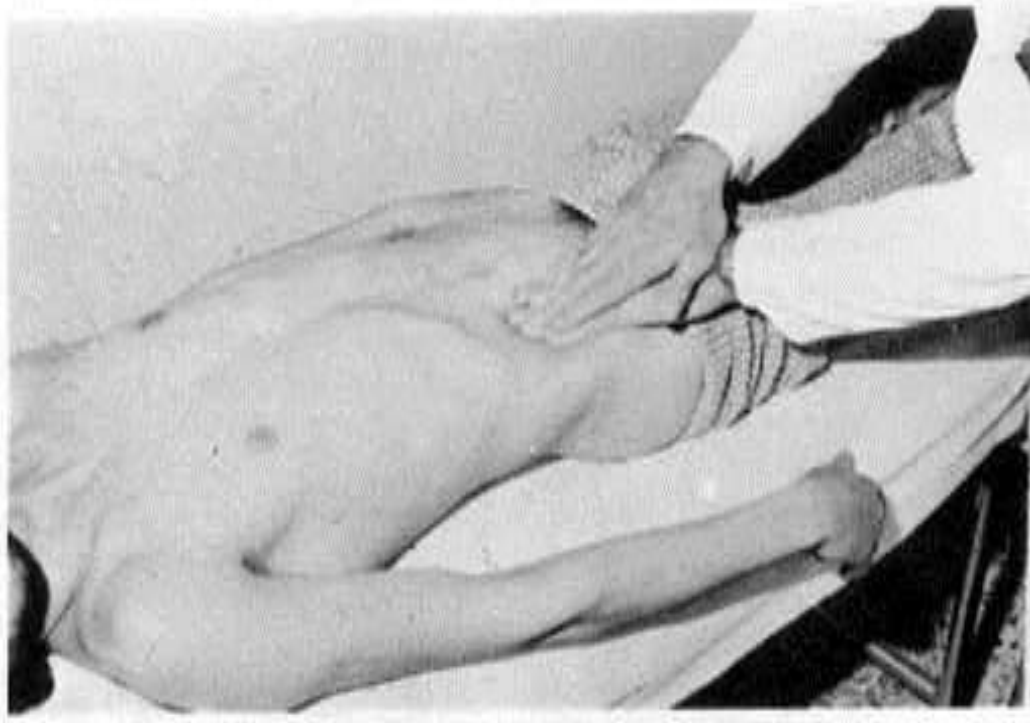

Fig. 12-23. Palpazione a doppia mano (vedi testo).

di difesa dell'addome, il che può essere causa di gravi errori diagnostici.

Una rilevatezza circoscritta della parete addominale si può apprezzare a livello di visceri ipocondriaci aumentati di volume o di masse abnormi.

La contrazione muscolare si può accompagnare ad iperalgesia cutanea della parete; è importante ai fini diagnostici la delimitazione delle aree di *iperalgesia cutanea*. Ciò si può ottenere strisciando uno spillo a raggiera partendo dall'ombelico; a volte basta il semplice strisciamento delle dita sulla cute.

Alla iperalgesia cutanea si suole accompagnare anche *iperalgesia muscolare* (che si può svelare sia con la pressione esercitata dalla mano che palpa, sia con il pinzettamento del corpo muscolare); entrambe possono essere espressione sia di un dolore riflesso in sede di elezione, sia di una reazione peritoneale in sede epicritica (v. Capitolo III, dolore addominale).

Allorché si palpa una tumefazione, si deve anzitutto stabilire se essa è endoaddominale o se appartiene alla parete addominale; in quest'ultimo caso essa è solidale con i movimenti dei muscoli parietali e se è posta al davanti di essi si evidenzia meglio con la loro contrazione.

Inoltre, in sede paramediana, a livello dei retti addominali si possono apprezzare, specie nei soggetti muscolosi, delle nodosità che fanno parte della parete e come tali fisse, date dalla contrazione di detti muscoli (*nodi muscolari*); talora sono evidenti anche all'ispezione (Fig. 12-24).

A livello dei muscoli retti si possono anche apprezzare degli indurimenti circoscritti, disposti trasversalmente e non rilevati; essi sono dati dalle inserzioni

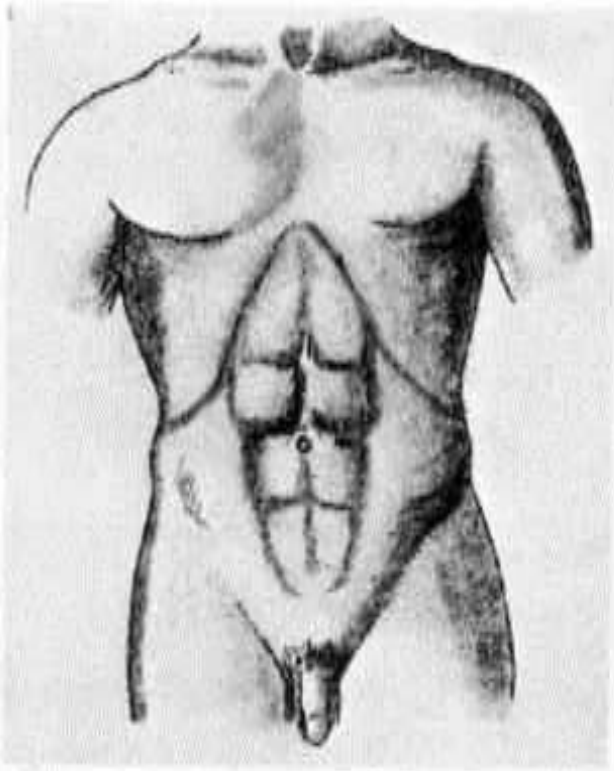

Fig. 12-24. Nodosità da contrazione dei muscoli retti addominali.

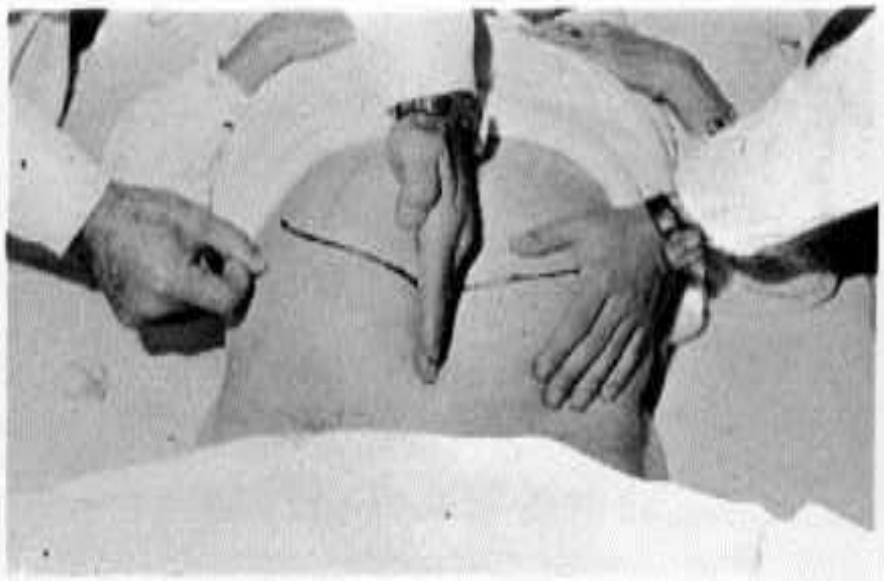

Fig. 12-25. Manovra per la ricerca del fiotto addominale.

tendinee che suddividono i detti muscoli in vari segmenti (v. appresso).

In corrispondenza dell'ombelico si può verificare un processo flogistico sotto forma di un infiltrato dolente, con arrossamento cutaneo (*onfalite*). A livello dell'ombelico si può anche apprezzare un indurimento nodulare, indolente, di consistenza duro-fibrosa o lignea, a superficie per lo più irregolare, non accompagnato a segni di flogosi cutanea; trattasi per lo più di una localizzazione metastatica, attraverso i linfatici del legamento rotondo, di affezioni neoplastiche endoaddominali. Associato o meno alla localizzazione in sede ombelicale, in questi casi si può talora apprezzare un indurimento cordoniforme lungo il rafe mediano, più frequentemente nel tratto sovraombelicale.

Fiotto addominale

In presenza di un paziente con addome aumentato di volume, allorché si sospetti la presenza di un versamento, si procede alla ricerca del fiotto: a paziente in decubito supino, si applica una mano a piatto sulla parete antero-laterale dell'addome (ad un'altezza alla quale si ritiene che arrivi la raccolta liquida) e con l'altra mano si imprimono delle piccole scosse in un punto opposto della parete. In caso di versamento, la mano applicata a piatto ad ogni scossa percepirà una sensazione di fiotto. È, però, necessario che un coadiutore dell'esaminatore o in mancanza lo stesso paziente ponga una mano a taglio con il lato ulnare sulla linea mediana dell'addome, onde evitare che le vibrazioni impresse alla parete si trasmettano sul lato opposto e diano una falsa sensazione di ondulazione (Fig. 12-25). Per aversi la fluttuazione occorre che il liquido sia libero nel cavo addominale e sotto tensione.

Dopo avere sistematicamente esplorato tutto l'ambito addominale con la palpazione, si passa ad un circostanziato esame palpatorio degli organi addominali ed in particolare del fegato, della milza, dei reni, del pancreas, dello stomaco e dell'intestino.

Palpazione del fegato

Il fegato si trova allogato nell'ipocondrio destro, in stretto contatto con la cupola diaframmatica, lo stomaco, la cava e l'aorta; con la sua faccia inferiore è in contatto con il duodeno, il pancreas, il rene, il surrene e il colon destro.

La palpazione del fegato va effettuata procedendo gradualmente dal basso verso l'alto con le dita indirizzate cranialmente, fino ad incontrare il margine del viscere, nel mentre il paziente compie delle profonde inspirazioni. Da ricordare che un esaminatore non esperto può facilmente scambiare per bordo inferiore del fegato l'*inserzione tendinea del muscolo retto* addominale, di cui si è detto; ma questo non si sposta con gli atti respiratori, si irrigidisce facendo contrarre la parete ed il rilievo inoltre viene a mancare al di fuori della sede dei retti.

Se la consistenza e le dimensioni del fegato sono normali, il margine del viscere si riesce ad apprezzare soltanto nei soggetti con pareti addominali assai sottili e lasse.

Per la palpazione del fegato, si può ricorrere alla

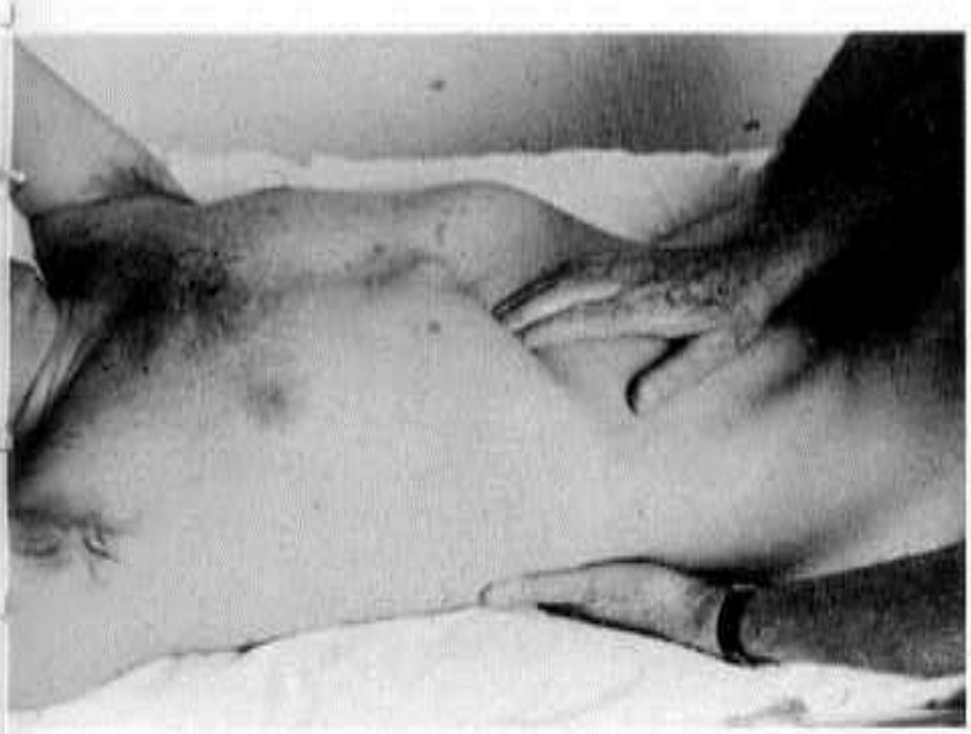

Fig. 12-26. Manovra combinata per la palpazione del fegato.

manovra combinata: nel mentre con la mano destra si cerca di apprezzare il bordo inferiore del fegato, la sinistra, collocata posteriormente, in corrispondenza della XI e XII costola, con le dita disposte parallelamente alle costole, sospinge il fegato in avanti (Fig. 12-26).

Per meglio palpare il lobo destro del fegato si può fare poggiare il paziente in posizione diagonale sinistra e in posizione diagonale destra per meglio palpare il lobo sinistro.

Si può pure palpare il bordo inferiore del fegato ponendosi al di dietro del paziente, sia che esso trovasi seduto o in piedi; se è in piedi si poggiano le mani sulla parete anteriore in modo da abbracciare il soggetto, disponendo le dita delle mani leggermente ripiegate ad uncino verso l'alto (manovra di uncinamento). Poiché in tale posizione il fegato tende ad abbassarsi per la gravità, suole riuscire più agevole l'apprezzamento del margine inferiore del viscere e

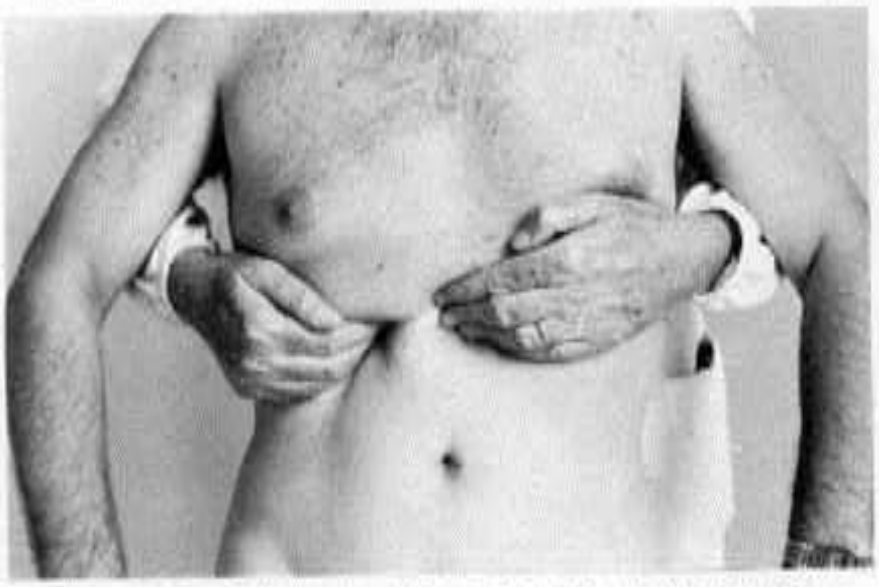

Fig. 12-27. Palpazione all'impiedi del fegato (vedi testo).

dei suoi caratteri (spessore, regolarità, dolorabilità; Fig. 12-27).

In caso di abbondante versamento addominale, il bordo del fegato ingrandito, può non venire apprezzato. In questi casi si può ricorrere alla *palpazione a scosse*, di cui si è già parlato: si imprimono con i polpastrelli delle dita leggermente flesse, dei piccoli colpi sulla parte alta della parete addominale in modo da scacciare il liquido che ricopre il viscere. La mano apprezzerà così il fegato, il quale subisce un urto di rimbalzo che somiglia alla sensazione che si ha eseguendo la stessa manovra su un pezzo di ghiaccio galleggiante (*fenomeno del ghiacciolo*).

Può verificarsi uno spostamento in basso del bordo epatico senza che il viscere sia ingrandito e cioè per *ptosi* (v. appresso); in questo caso il limite superiore del fegato risulterà abbassato. Evenienza rara è la *ptosi congenita del fegato* ed ancor più il cosidetto *fegato mobile congenito*.

Il fegato raramente può presentare su base congenita un aumento di volume (*epatomegalia congenita*) o una riduzione di volume (*ipoplasia totale* del fegato o *ipoplasia parziale*, se a carico di qualche lobo). L'ingrandimento acquisito del fegato può essere di vario grado ed interessare una parte o tutto il viscere e in quest'ultimo caso l'ingrandimento può risultare uniforme o no.

In genere, un cospicuo ingrandimento diffuso del fegato tende a provocare un abbassamento del viscere. Formazioni circoscritte (quali cisti da echinococco, ascesso, neoplasia) localizzate sulla faccia diaframmatica possono provocare una espansione del viscere verso l'alto, sollevando e deformando la cupola diaframmatica.

La superficie può essere uniformemente liscia, come di norma, o presentare delle fini irregolarità (cirrosi epatica) o grossolane (cancro nodulare, fegato policistico, epatite luetica sclero-gommosa, ecc.); grossi noduli o masse stanno per il tumore.

Una falsa sensazione di granulosità del fegato può essere data dai lobuli di grasso sottocutaneo; facendo contrarre la parete addominale i noduli adiposi si rendono più evidenti e risultano spostabili passivamente.

Il fegato normalmente ha consistenza molle-parenchimatosa, cioè appena deprimibile e leggermente elastica, con margine regolare e tendente al rotondeggiante; è indolente e presenta due incisure appena accennate, una in corrispondenza del legamento rotondo, sulla linea mediana ed un'altra in corrispondenza della colecisti, a 6-7 cm all'esterno della prima (Fig. 12-28).

Il fegato ingrandito può presentare un margine come di norma smusso e regolare oppure un margine regolare ed arrotondato (per steatosi) o assottigliato ed aumentato di consistenza (per fibrosi o cirrosi;

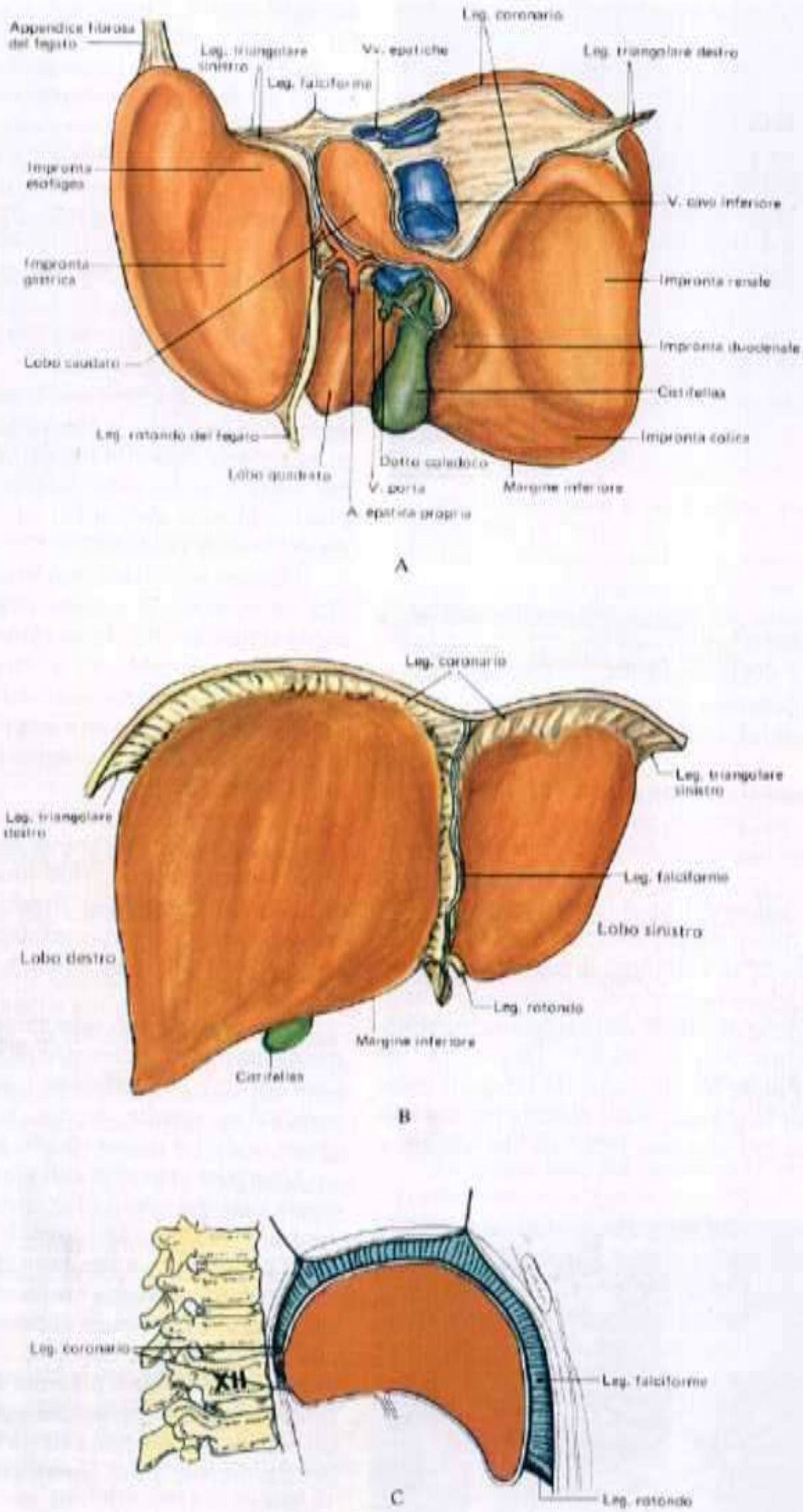

Fig. 12-28./A, B, C. Fegato: faccia inferiore, faccia anteriore e schema dei legamenti.

margine scattante), mantenendosi regolare o divenendo frastagliato.

Nelle persone molto anziane, in rapporto a fenomeni di fibrosi, il fegato può assumere una consistenza sostenuta e il bordo assottigliarsi.

Il fegato normale può presentare anomalie di forma; la più significativa di esse è la presenza di un lobo aggiunto, per lo più in corrispondenza del margine anteriore del lobo destro, all'altezza del lobo quadrato, che può raggiungere la dimensione di un'arancia (*lobo di Riedel* o lobo linguiforme od appendicolare); esso può continuarsi direttamente con il resto del viscere o risultare ad esso unito soltanto da un ponte fibroso (in quest'ultimo caso può verificarsi torsione del peduncolo). Il lobo di Riedel può venire confuso con una colecisti dilatata o con un rene.

La consistenza parenchimatosa del fegato normale può divenire molliccia (steatosi, degenerazione torbida, atrofia giallo-acuta) o sostenuta, fino ad arrivare al duro elastico, al duro-fibroso ed al duro-ligneo. Una riduzione di volume del fegato può accompagnarsi a consistenza molliccia (come nell'atrofia giallo-acuta) o a consistenza dura con margine tagliente ed irregolare (cirrosi atrofica).

La dolorabilità del fegato è legata a fenomeni irritativi della sierosa viscerale (ascesso, talora neoplasie, ecc.) ed alla distensione della capsula; in quest'ultima evenienza la dolorabilità suole essere in rapporto alla rapidità con cui si verifica l'aumento di volume del viscere.

Tipica, ad esempio, è la dolorabilità del *fegato da stasi acuta* (che presenta anche consistenza un po' sostenuta e margine arrotondato), mentre nella *stasi cronica* la dolorabilità è assente o quasi, la consistenza diviene duro-fibrosa e il margine si va via via assottigliando.

Del *reflusso epato-giugulare*, che è caratteristico del fegato da stasi, specie nella fase acuta, si è già detto precedentemente.

Un fegato ingrandito può anche essere pulsante: può trattarsi di una pulsazione trasmessa dall'aorta addominale per contatto diretto o di una vera pulsazione espansiva; quest'ultima evenienza si dimostra poggiando le mani sui lati opposti del fegato: esse si allontanano e avvicinano alternativamente (nell'insufficienza tricuspidale e nell'insufficienza aortica di notevole entità).

Sul bordo epatico destro, in prossimità della linea emiclaveare, si può apprezzare una colecisti ingrossata (la colecisti in condizioni normali non è palpabile), che può essere dolente o meno.

Un segno importante di flogosi colecistica è il *segno di Murphy* o arresto inspiratorio: si colloca la mano destra a piatto nel quadrante superiore destro dell'addome, applicando le estremità dell'indice e del medio sul punto colecistico (all'inserzione costale del margine esterno del retto addominale) ed esercitando una certa compressione. Si invita, quindi, il paziente a compiere una profonda inspirazione, nel mentre si intensifica la compressione: la comparsa o l'esacerbazione del dolore causa un arresto dell'inspirazione (Fig. 12-29).

Un *aumento di volume della colecisti* (Fig. 12-30), tale da rendersi palpabile e talora appariscente anche all'ispezione, può derivare da:

— distensione del viscere per presenza di muco, per lo più a causa di incuneamento di un calcolo nel dotto cistico: *idrope della colecisti*; manca l'ittero. La colecisti si apprezza come una formazione allungata od ovoidale, con massimo diametro verticale, delle dimensioni da un uovo ad un cedro, più o meno dolorabile, di consistenza duro-elastica, di solito spostabile in senso trasversale;

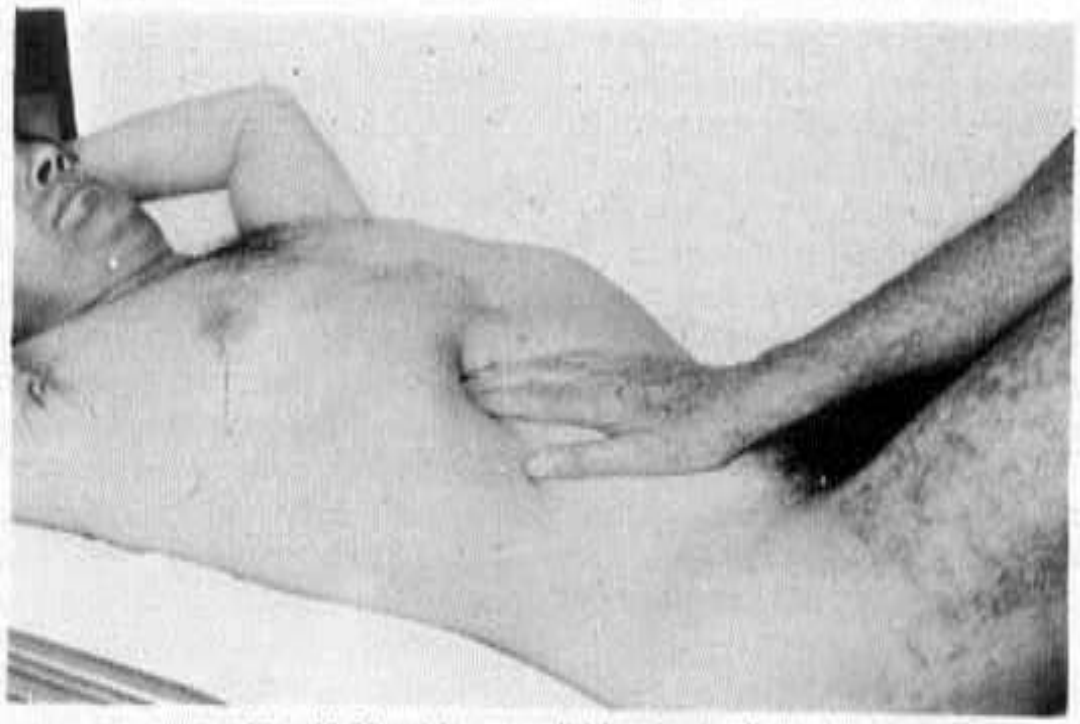

Fig. 12-29. Manovra di Murphy (vedi testo).

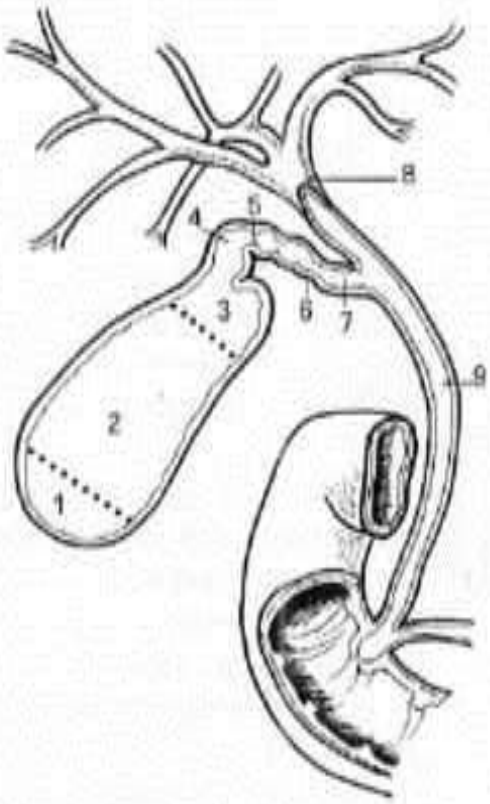

Fig. 12-30. Disegno schematico delle vie biliari extraepatiche in sezione: 1) fondo; 2) corpo; 3) infundibolo; 4) collo della colecisti; 5) sfintere di Lutkens tra collo e porzione mediale del dotto cistici; 6) dotto cistico, parte fornita di valvole a spirale; 7) parte liscia; 8) dotto epatico comune; 9) dotto coledoco (da Marrano e coll. modificata).
Il tratto infundibolo-cervico-cistico assume l'aspetto di una S e viene paragonato ad un sifone; esso riveste un notevole ruolo nella funzione della colecisti. La malattia del sifone può derivare da flogosi, sclerosi, calcolosi, discinesie.

— raccolta di pus per suppurazione del contenuto colecistico: *empiema della colecisti*. Si associa una spiccata dolorabilità, più o meno estesa attorno al viscere e febbre a carattere suppurativo; può aversi ittero ostruttivo per partecipazione del coledoco al processo infettivo (coledocite);

— distensione della colecisti ripiena di calcoli o neoplasia a carico delle pareti del viscere: si apprezzerà nel primo caso una formazione allungata, liscia, di consistenza dura, indolente e nel secondo caso a superficie irregolare e spesso deformata, dura, indolente; l'ittero suole mancare in entrambi i casi;

— stasi biliare per ostacolo al deflusso della bile, localizzato al di sotto della confluenza del dotto cistico con l'epatico (neoplasia del coledoco, della papilla o della testa del pancreas, calcolosi del coledoco); in questo caso è presente ittero da ostruzione.

È però da tener presente che nell'ittero ostruttivo da calcolosi coledocica per lo più viene a mancare la distensione della colecisti, in quanto, associandosi abitualmente in tali casi una colecistite calcolosa (i calcoli coledocici sono di solito di origine colecistica e raramente autoctoni), le pareti del viscere diventano ispessite, sclerotiche ed inestensibili (Fig. 12-31). È questa la *legge di Courvoisier e Terrier*.

In conclusione, secondo questa legge:

— ittero con aumento di volume della colecisti depone per neoplasia della testa del pancreas o del coledoco al di sotto dello sbocco del cistico o della papilla;

— ittero senza aumento di volume della colecisti depone per litiasi coledocica.

La validità di questo segno è relativa, in quanto può presentare frequenti eccezioni. Così, un calcolo incuneato nel cistico (cui si associ o meno una calcolosi coledocica) può causare idrope della colecisti se le pareti del viscere non sono ancora divenute inestensibili (Fig. 12-32).

Elementi per una differenziazione tra l'ittero da tumore della testa del pancreas e quello da calcolosi coledocica sono: nel tumore della testa del pancreas l'ittero suole instaurarsi in modo graduale, non preceduto da sintomatologia dolorosa ed è progressivamente ingravescente; nella calcolosi coledocica l'ittero di solito è preceduto da sintomatologia dolorosa, ha insorgenza brusca e presenta delle oscillazioni di intensità, potendo anche recedere. Inoltre, in quest'ultima condizione per lo più è presente un movimento febbrile, sostenuto da coledocite infettiva.

Palpazione della milza

La milza si trova allogata nell'ipocondrio sinistro in stretto contatto con la cupola diaframmatica, lo stomaco, il rene ed il colon sinistro.

La palpazione della *milza* si pratica esercitando una lieve pressione con la faccia palmare delle dita della mano destra posta sotto il margine costale sinistro, tra l'emiclaveare e l'ascellare media, procedendo dal basso verso l'alto ed affondando gradualmente la mano (Fig. 12-33). La milza ingrandita può trovarsi all'altezza dell'arcata costale o venire apprezzata nelle profonde inspirazioni o debordare in varia misura, potendo spingersi fino alla fossa iliaca.

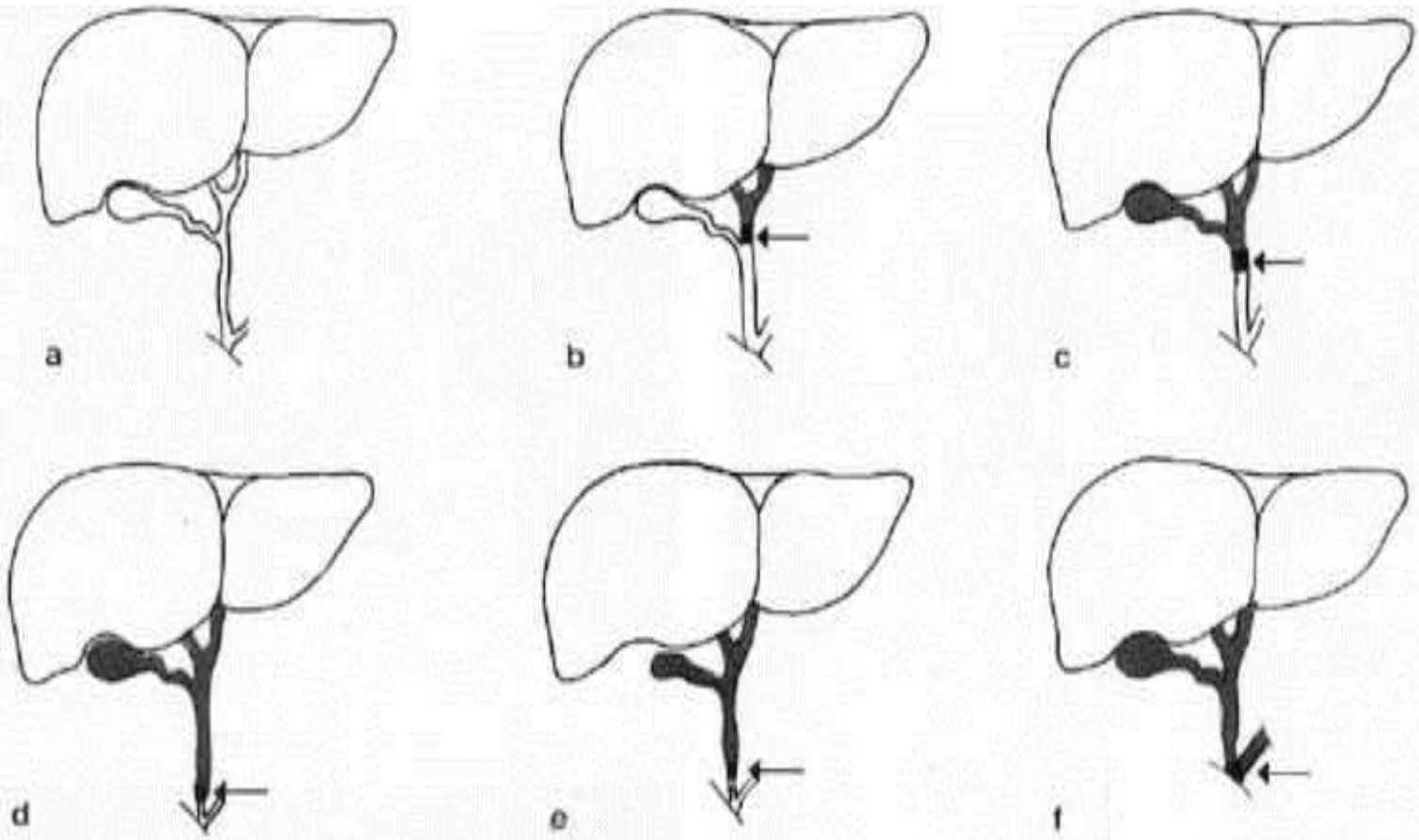

Fig. 12-31. Aspetto delle vie biliari a seconda della sede dell'ostacolo.
a) ostruzione intraepatica; b) ostacolo all'ilo; c) ostacolo al crocicchio: colecisti idropica, esclusa; d) ostacolo nel coledoco inferiore: colecisti turgida; e) stessa sede dell'ostacolo, ma con colecisti non distesa perché sieroatrofica; f) ostacolo alla papilla con stasi biliare e pancreatica (da Sotgiu).

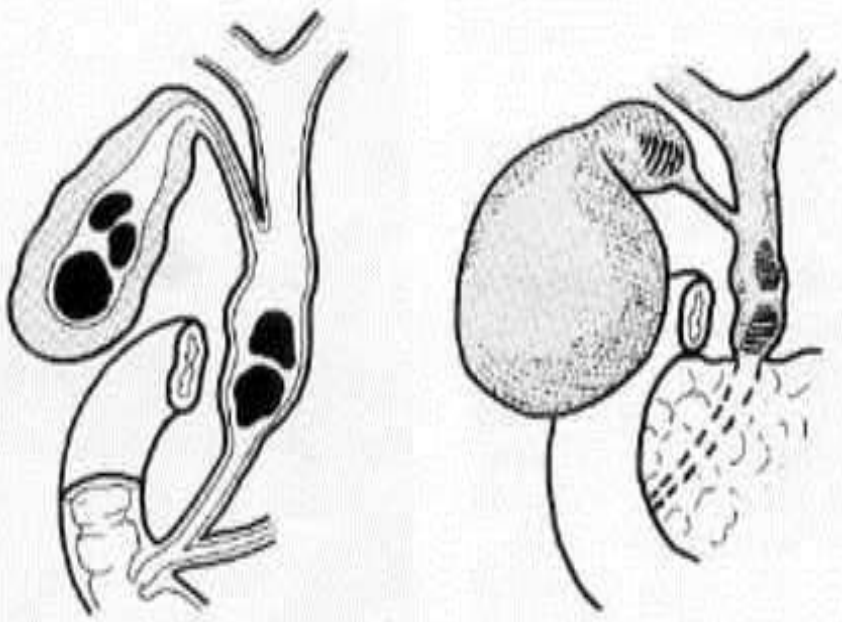

Fig. 12-32. Possibilità di eccezione della legge di Courvoisier-Terrier (v. testo).

Fig. 12-33. Palpazione della milza (vedi testo).

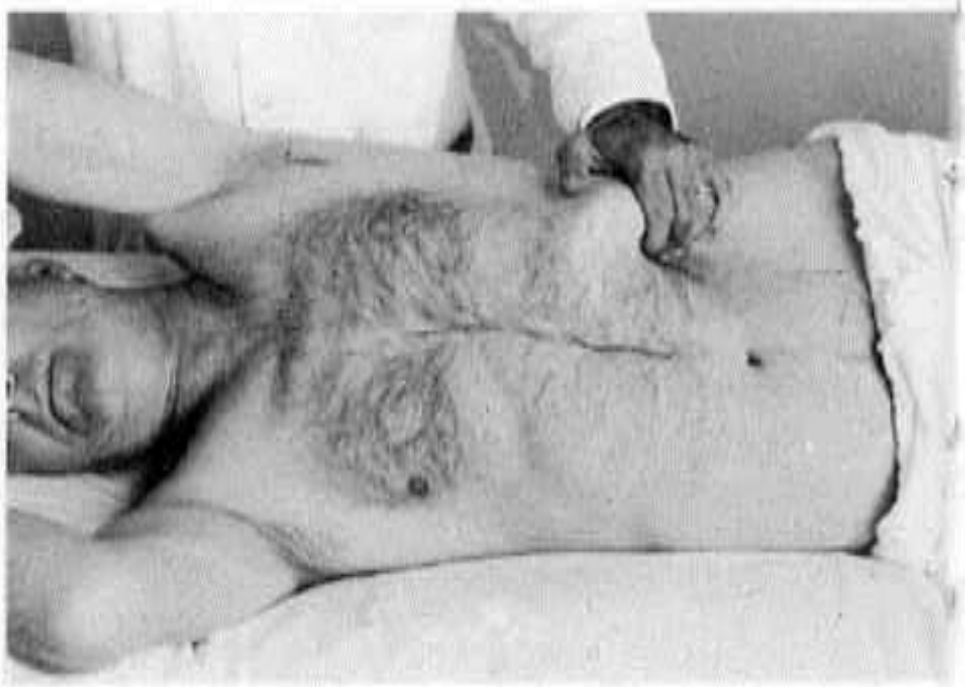

Fig. 12-34. Palpazione ad uncino della milza (vedi testo).

Si può procedere alla palpazione ad uncino della milza, collocandosi l'osservatore alla sua sinistra ed all'indietro del paziente ed agganciando con una o entrambe le mani l'arcata costale, nel mentre il paziente respira profondamente (Fig. 12-34).

Si può ricorrere anche per la milza alla *palpazione combinata*: disponendosi l'osservatore alla sinistra del paziente, colloca la mano sinistra nella regione lombare esterna di sinistra ed esercita una pressione verso l'avanti, nel mentre con l'altra procede alla esplorazione della milza (Fig. 12-35).

La palpazione può riuscire più agevole facendo decombere il paziente sul fianco destro, anzicché sul dorso e facendogli tenere il braccio sinistro flesso e poggiato sul capo e le cosce flesse sull'addome, in modo da ridurre la tensione della parete addominale; sempre allo scopo di ridurre la tensione addominale si può anche esercitare con l'altra mano una pressione sul quadrante superiore destro (Fig. 12-36).

L'insufflazione gassosa del colon non modifica il reperto palpatorio, in quanto la splenomegalia sposta in basso l'angolo colico di sinistra.

In caso di versamento addominale abbondante anche per la milza si può ricorrere alla *palpazione a scosse*.

In condizioni normali, il viscere non è palpabile; quando è palpabile ciò sta a significare che esso è ingrandito o che è ptosico (evenienza questa piuttosto rara). Un modico abbassamento si può verificare nell'enfisema polmonare, nel pneumotorace e nel versamento pleurico sinistro, ma in genere non è tale da rendere palpabile una milza che non sia ingrandita.

La milza può raramente subire congenitamente uno spostamento notevole (ectopia), financo nella fossa iliaca destra; in tali casi è oltremodo difficile riconoscere la natura della massa.

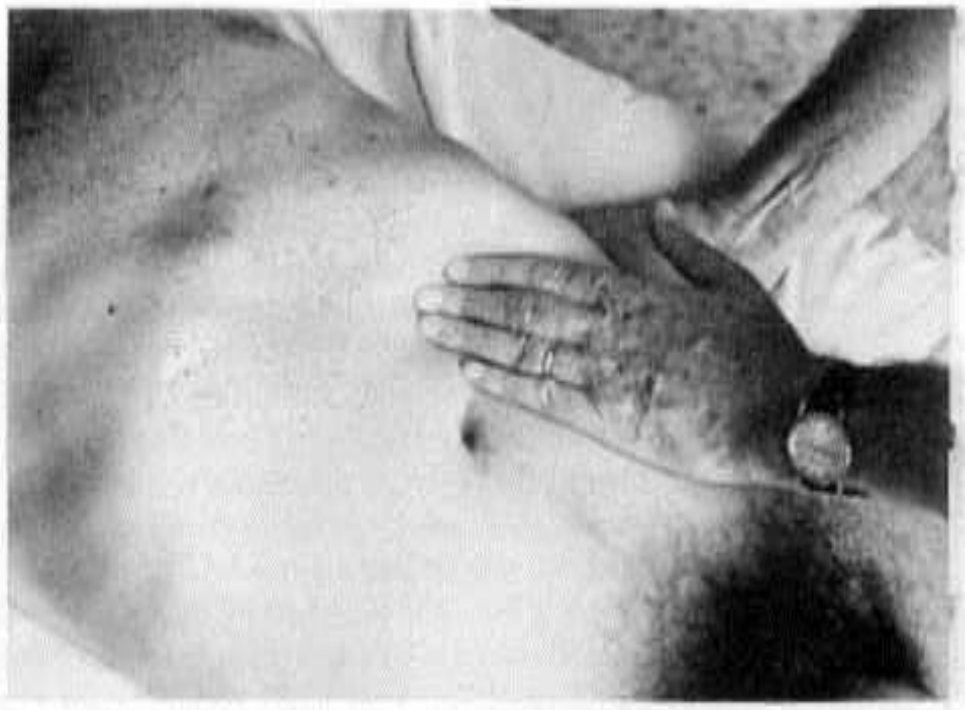

Fig. 12-35. Palpazione combinata della milza (vedi testo).

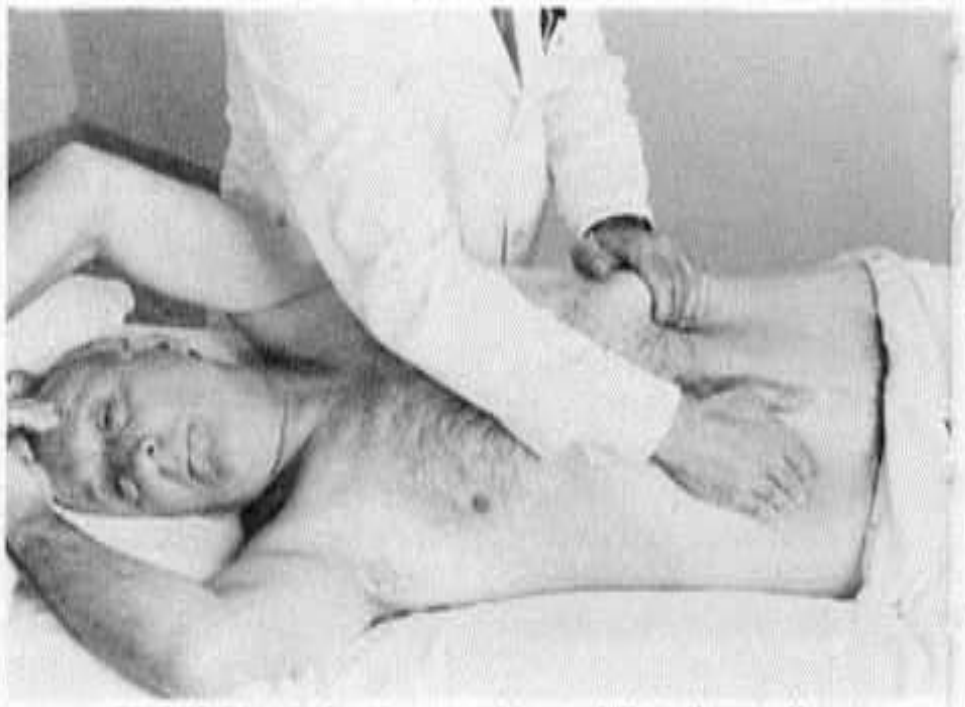

Fig. 12-36. Palpazione combinata della milza (vedi testo).

La splenomegalia può essere di grado *lieve* (se raggiunge l'arcata), di grado *moderato* (se la supera di 3-4 dita), di *grado notevole* se raggiunge l'ombelicale trasversa e di grado *cospicuo* se supera detta linea (Fig. 12-37); può spingersi, come si è detto, fino alla fossa iliaca sinistra.

La mano apprezzerà il polo inferiore della milza come una formazione rotondeggiante o più raramente ad estremità assottigliata, che si muove con gli atti respiratori dall'alto in basso e dall'esterno verso l'interno. In caso di splenomegalia notevole o cospicua già all'ispezione si può apprezzare una maggiore sporgenza dell'ipocondrio e del fianco sinistro, talvolta disegnandosi decisamente il profilo del viscere sotto la parete.

La superficie dell'organo può essere liscia e regolare anche in caso di splenomegalia, ma in genere, allorché l'ingrandimento della milza raggiunge una discreta entità, sul suo margine mediale si possono apprezzare una o più incisure trasversali (residui delle lobazioni fetali), che sono caratteristiche e consentono di differenziare la milza da una massa renale o da una massa neoplastica.

La consistenza può variare dal molle-parenchimatoso (malattia infettiva acuta, tumore spodogeno, da crisi emolitica) al duro-elastico, al duro-fibroso (leucemia mieloide cronica, Hodgkin), al duro-ligneo. Anche nell'ambito delle forme infettive, si possono notare spiccate differenze: dalla consistenza parenchimatosa dell'ileo-tifo a quella duro-elastica o duro-fibrosa della brucellosi, a quella duro-lignea della leishmaniosi. Tale diversità di consistenza non appare ricollegabile soltanto con la diversa durata dell'infezione. Allorché la milza è alquanto aumentata di consistenza e il suo polo inferiore assottigliato, questo può scattare nell'inspirazione sotto le dita che la palpano.

In senso orientativo è da dire che la maggiore consistenza della splenomegalia depone per una minore quota congestizia; ma in tal senso elementi di maggiore significatività indubbiamente si possono ricavare dalla *prova adrenalinica* secondo M. Ascoli (1/60 di mg di adrenalina iniettata endovena, lentamente): l'entità della splenocontrazione consente di valutare l'entità della quota congestizia. È tuttavia da ricordare che una eccezione può essere data dalla splenomegalia tromboflebitica, in quanto in questa forma, pur trattandosi di una splenomegalia congestizia, la riduzione splenica può essere assai scarsa o assente, a causa dell'ostacolo allo scarico del sangue contenuto nel viscere.

Nelle splenomegalie vascolari da tromboflebite recidivante della vena porta o della splenica, in caso di eventi emorragici digestivi (da rottura di varici esofagee o gastriche) si assiste ad una notevole riduzione della splenomegalia, nel mentre frequentemente si verifica la contemporanea comparsa di ascite (a causa dell'iponchia plasmatica conseguente all'emorragia): *sindrome di Gauchois-Eppinger-Frugoni.*

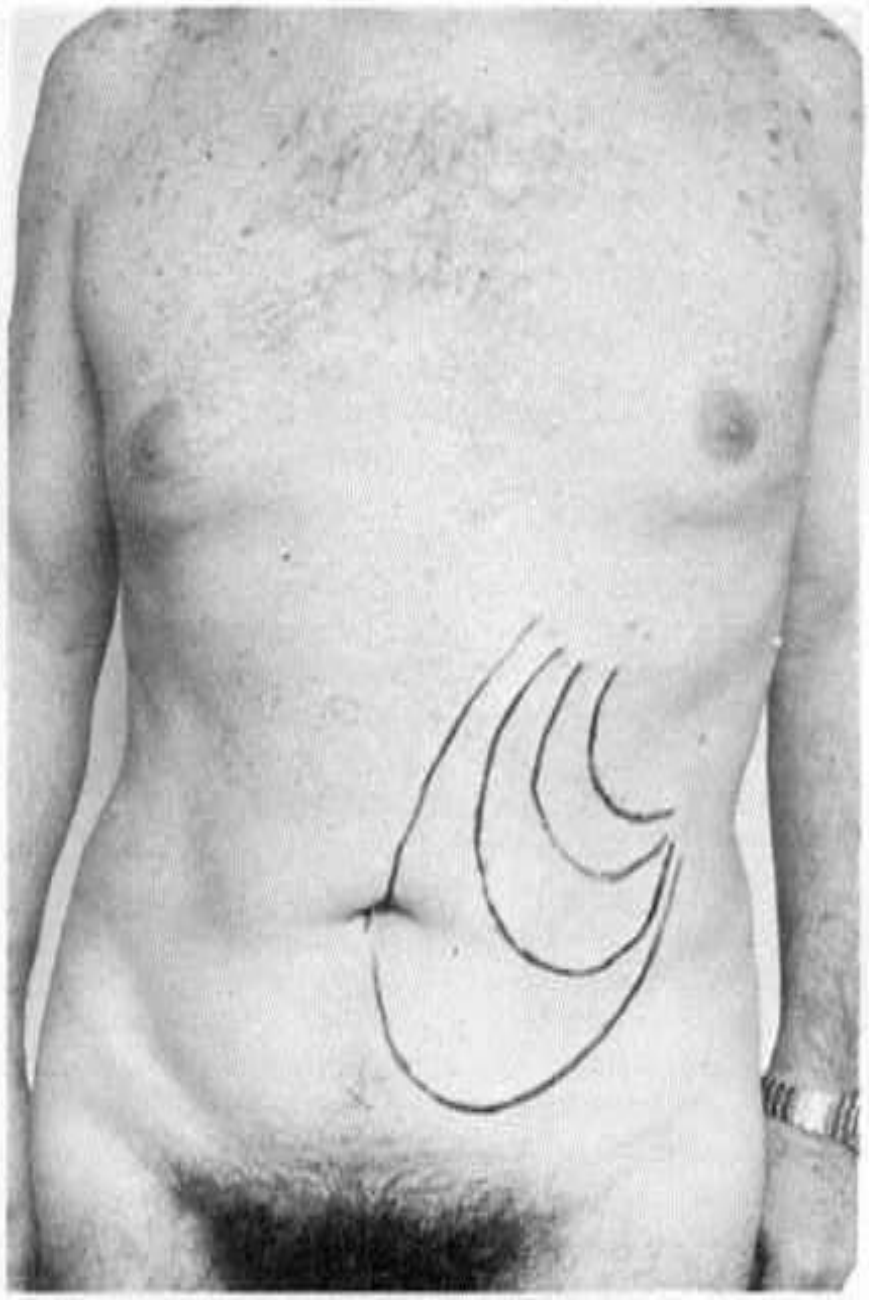

Fig. 12-37. Gradi diversi di splenomegalia.

Palpazione dei reni

I reni sono posti simmetricamente in sede retroperitoneale, nelle logge renali, ai lati della colonna vertebrale, all'altezza delle due ultime vertebre dorsali e delle prime lombari; nell'adulto hanno un diametro verticale di 12 cm, trasverso di 6 cm e 6 cm di spessore. Il rene destro è in posizione un po' più bassa (il polo inferiore non superando normalmente il corpo della III lombare); il destro dista 4 cm circa dalla cresta iliaca e il sinistro 6 cm. Il maggiore asse dei reni dista circa 6 cm dalla linea spondiloidea (Fig. 12-38).

In condizioni normali i reni non sono palpabili; lo diventano se sono abbassati rispetto alla sede normale o se sono aumentati di volume.

Per la palpazione dei reni, si può ricorrere al metodo *bimanuale*, a paziente supino e rilassato. Per il

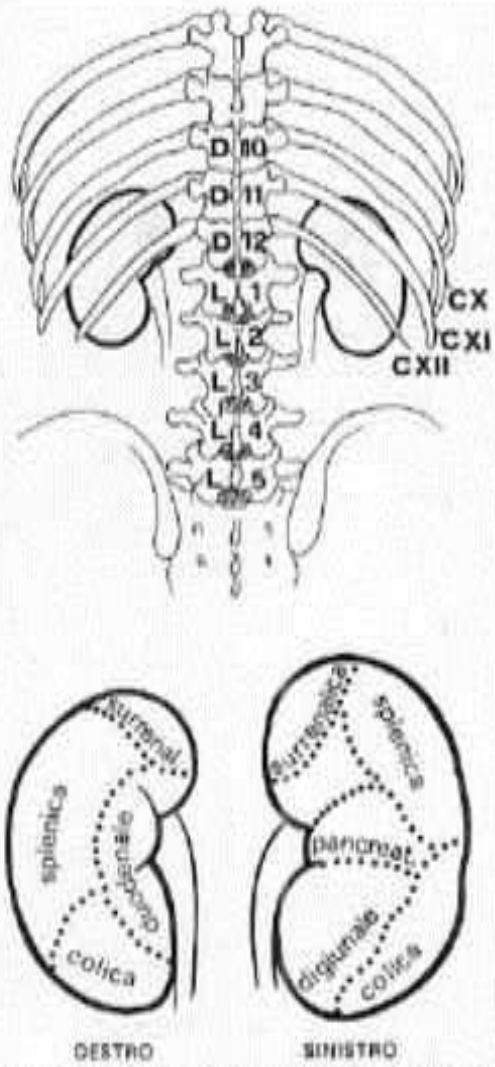

Fig. 12-38. Situazione dei reni e visceri a contatto con la faccia anteriore dei reni.

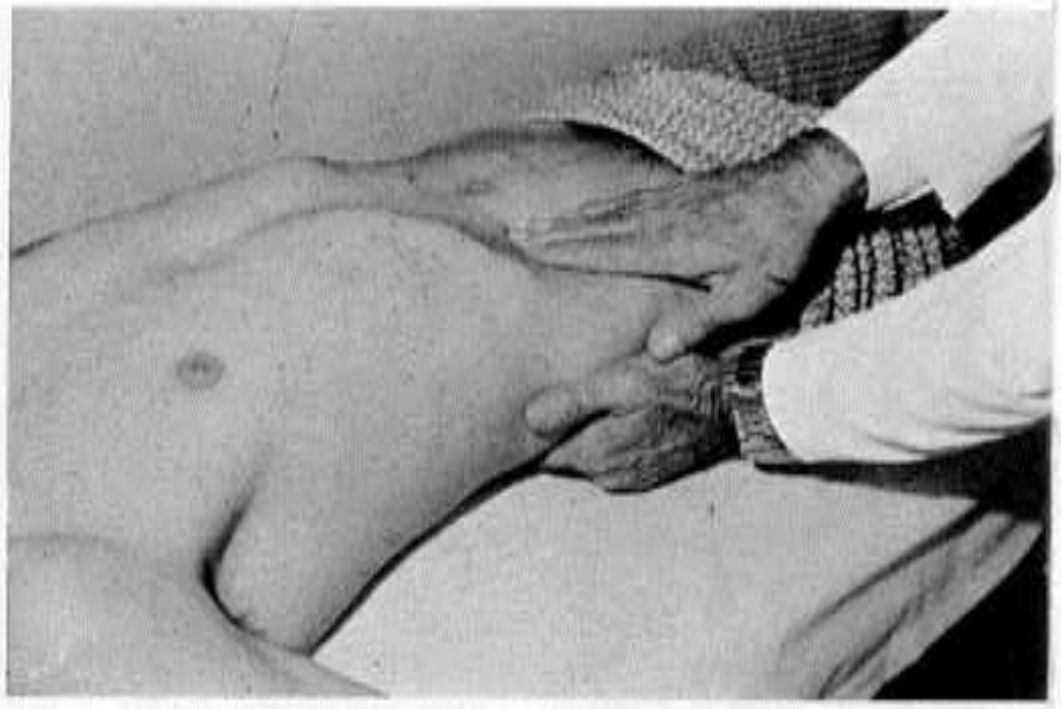

Fig. 12-39. Palpazione dei reni bimanuale: manovra di Guyon.

rene destro, l'osservatore si colloca alla sua destra, ponendo la mano sinistra parallelamente e subito al di sotto della XII costa e la destra anteriormente, nella zona del fianco destro; per il rene sinistro, l'osservatore si pone a sinistra del paziente, con la mano destra collocata posteriormente e la sinistra anteriormente (Fig. 12-39). Invitando, indi, il paziente ad inspirare, si può apprezzare il polo inferiore del rene se questo è abbassato od ingrandito (*manovra di Guyon*). L'apprezzamento del rene riesce più agevole se si esegue la manovra stando il paziente in piedi (poiché in tale posizione il viscere tende ad abbassarsi per gravità). La manovra può venire anche praticata stando il paziente, anziché in posizione supina, sul fianco opposto al rene che si vuole esplorare (*manovra di Israel*).

La palpazione, può venire anche eseguita con una mano soltanto che agganci il fianco del paziente, collocando il pollice anteriormente e le altre dita posteriormente (*manovra di Glenard* o del pollice; Fig. 12-40).L'osservatore può anche collocarsi ai lati o dietro il paziente ed applicare il pollice posteriormente e le altre dita anteriormente (Fig. 12-41). Entrambe queste manovre possono venire eseguite stando il paziente in piedi.

Il rene, anziché essere situato come di norma nella regione lombare, per anomalie di sviluppo, come abbiamo detto, può occupare altre sedi: per lo più

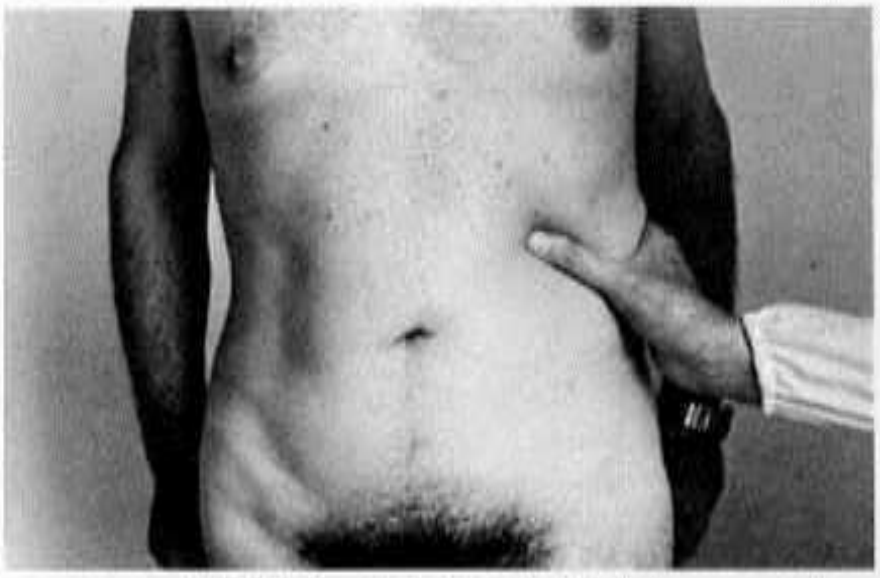

Fig. 12-40. Manovra di Glenard.

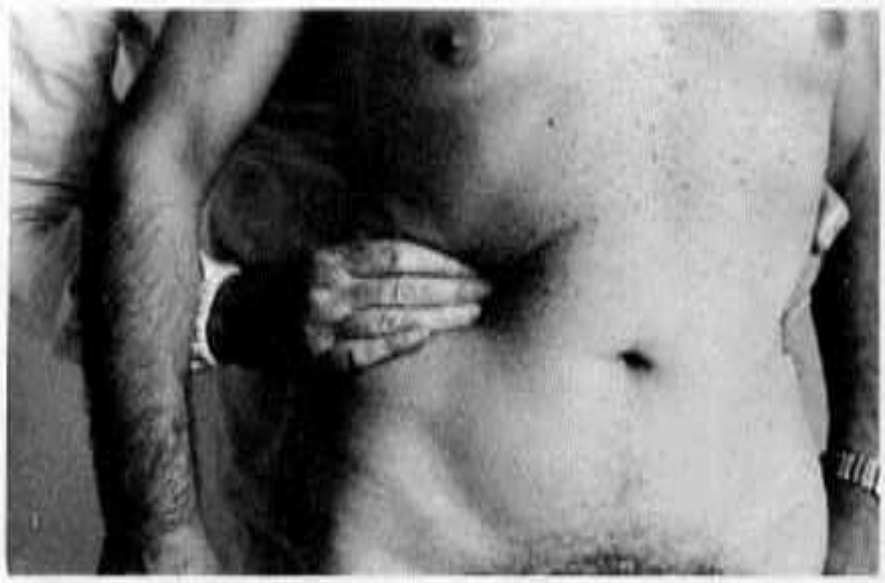

Fig. 12-41. Manovra inversa del Glenard.

fossa iliaca o cavità pelvica (*rene ectopico*); in questi casi spesso è anche ipoplasico.

In caso di notevole dimagrimento la riduzione della capsula adiposa perirenale rende il rene meno fisso e questo si sposta in basso (*rene ptosico*). Si parla di *ptosi di primo grado* allorché durante l'inspirazione, con la manovra di Guyon o con quella di Glenard, si arriva a palpare il polo inferiore soltanto, di *secondo grado* se buona parte del viscere, di *terzo grado* se si arriva ad agganciare tra le dita il polo superiore del rene, trattenendolo in basso durante l'espirazione. È più facile apprezzare la ptosi del rene destro, che normalmente occupa una posizione più bassa del sinistro.

La ptosi renale suole causare dolenzia continua, gravativa, alla regione lombare, soprattutto nella stazione eretta, per stiramento ed inginocchiamento del peduncolo vascolare e talora per inginocchiamento dell'uretere, con conseguente dilatazione del bacinetto (*idronefrosi*).

Come vedremo, dolore alle logge renali si suole avere anche nelle affezioni che si accompagnano a rapido aumento di volume del rene (in quanto provocano brusca distensione della capsula: fase acuta della glomerulonefrite e della pielonefrite, ascesso renale, ecc.) e nell'infarto renale.

In genere, il rene ptosico viene facilmente riconosciuto per la sua forma e le sue dimensioni. Infatti, il rene ha una forma a fagiolo, con la concavità rivolta medialmente, consistenza duro-elastica, superficie liscia, scarsa dolorabilità alla compressione (nel mentre riesce spiccatamente dolente la pressione a livello dell'ilo dell'organo), con movimenti respiratori dall'alto in basso. L'insufflazione gassosa del colon fa allontanare la massa dalla mano che palpa anteriormente. Un rene che sia spiccatamente ptosico (rene mobile), avendo perduto i suoi rapporti con il diaframma e gli organi ipocondriaci, non è più dotato di spostabilità respiratoria.

Un rene può divenire pure mobile in conseguenza di un aumento di volume del viscere ed anche di una notevole e rapida diminuzione del contenuto addominale per asportazione chirurgica di masse voluminose. Un ingrandimento del rene può derivare da varie condizioni patologiche: idronefrosi, pionefrosi, rene policistico, neoplasia, cisti renale, amiloidosi, tbc, ecc.

Una superficie grossolanamente irregolare, bernoccoluta, che dà la sensazione di palpare un sacco di noci, in un rene alquanto aumentato di volume, è caratteristica del *rene policistico*.

Una massa addominale appartenente al rene può presentare tre segni utili per il suo riconoscimento:

— *segno del contatto lombare*: si ricerca mediante la palpazione bimanuale con la manovra di Guyon, a paziente supino, invitandolo a compiere profondi atti respiratori; durante le profonde inspirazioni la mano posta nella regione lombare percepisce una sensazione di ripienezza e di resistenza, data dalla massa renale che viene spinta in basso;

— *fenomeno del ballottamento bimanuale*. Si esegue la palpazione bimanuale della massa con la manovra di Guyon, a paziente supino: alternativamente con la mano posta nella regione lombare si imprimono alla massa delle piccole e brusche scosse verso l'avanti e con quella posta anteriormente delle scosse verso l'indietro; queste scosse vengono trasmesse all'altra mano.

La manovra del ballottamento bimanuale, può riuscire positiva per qualsiasi massa addominale che venga a contatto con la parete posteriore e con quella anteriore e quindi possono darla, oltre al rene ingrandito, anche il fegato o la milza ingranditi, una massa della coda del pancreas o del colon;

— *fenomeno della ricaduta*. È da considerare più indicativo per il rene l'apprezzare con la mano posta nella loggia renale la ricaduta di una massa alla quale, a paziente supino, vengano impresse piccole e brusche scosse dall'indietro verso l'avanti. La mano collocata posteriormente apprezza, cioè, la ricaduta della massa stessa, in quanto essa occupa una sede retroperitoneale; questa manovra, pertanto, va eseguita con una sola mano (Fig. 12-42). L'apprezzamento del fenomeno riesce più evidente se l'altra mano viene collocata anteriormente in modo da favorire il rimbalzo verso l'indietro della massa.

Ciò non si avvera per il fegato o la milza ingranditi o per altra massa endoaddominale, mentre oltre che per il rene, la manovra può riuscire positiva per la coda del pancreas ingrandita o per altra massa retroperitoneale.

Spesso ci si imbatte nel quesito, non sempre age-

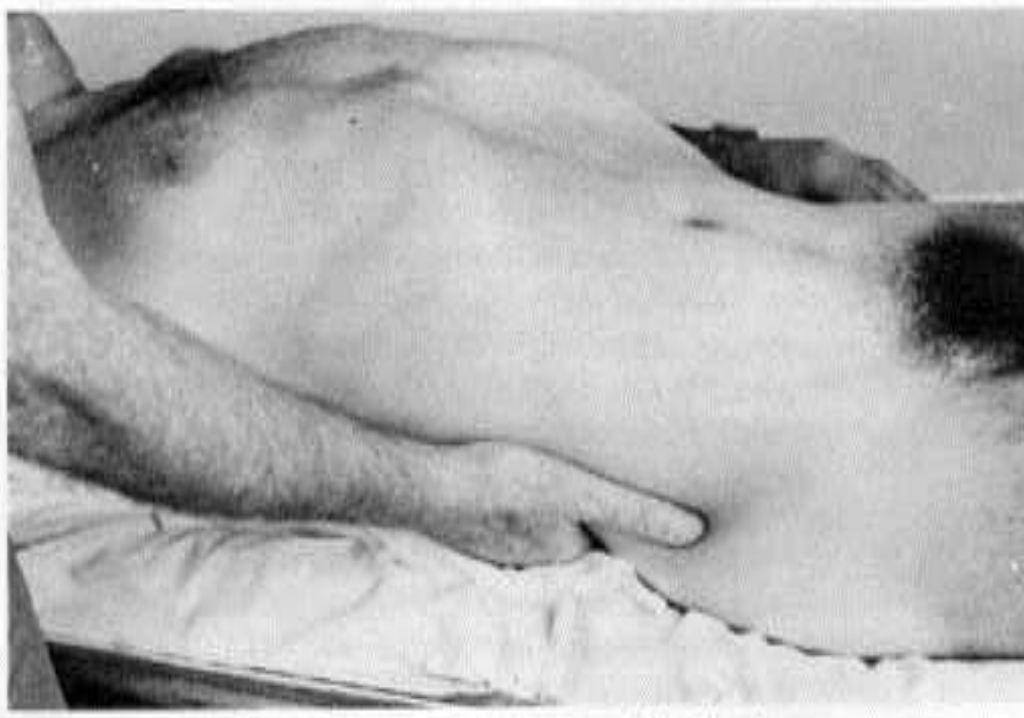

Fig. 12-42. Rene: fenomeno della ricaduta.

vole da risolvere, di *distinguere la milza ingrandita dal rene sinistro ingrandito* e ciò perché il rene ingrandito può spingersi in avanti ed in basso, fino ad assumere una posizione che è assai simile a quella di una milza ingrandita.

Utili elementi di riconoscimento sono:

— la milza ingrandita può presentare una caratteristica incisura sul suo margine mediale, vicino al polo inferiore (la lobulazione fetale del rene ingrandito può, però, simulare una incisura splenica);

— la milza suole avere un margine mediale sottile, a volte tagliente;

— la milza non presenta il fenomeno del contatto lombare e della ricaduta secondo i termini sopra indicati, che è caratteristico sebbene non patognomonico del rene.

Assai utile ai fini di una differenziazione suole riuscire la prova della *splenocontrazione adrenalinica*; se la milza ingrandita possiede una apprezzabile quota congestizia, si riduce di volume, il che non avviene per il rene.

Comunque, la diagnosi differenziale tra rene e milza può in molti casi rendere necessaria l'urografia.

Esplorazione del pancreas

Il pancreas, essendo situato profondamente, in condizioni normali non si rende palpabile.

La sua proiezione sulla parete anteriore corrisponde all'incirca: in alto ad una linea orizzontale che unisce le estremità dell'ottava costa di destra e di sinistra; in basso ad una linea orizzontale che passa a circa 2 cm al di sopra dell'ombelico, a destra a due dita trasverse dalla linea mediana ed a sinistra alla emiclaveare sinistra.

Le tumefazioni pancreatiche che si rendano palpabili presentano le seguenti caratteristiche:

— hanno sede profonda nel quadrante superiore destro (testa) o sinistro (coda);

— non sono dotate di mobilità respiratoria;

— non hanno mobilità passiva o questa è assai scarsa (in caso di masse cistiche);

— presentano una pulsazione non espansiva, trasmessa dall'aorta addominale sottostante;

— data la sede retroperitoneale, durante l'inspirazione si allontanano dalla mano che palpa;

— possono presentare una superficie liscia (cisti o pseudocisti) o irregolare (pancreatiti, neoplasie);

— il rilievo palpatorio suole scomparire con la insufflazione gassosa dello stomaco e del colon.

Per favorire l'apprezzamento di una tumefazione pancreatica si può fare assumere al paziente posto in posizione supina una iperestensione del rachide lombare: *manovra di Grott* (Fig. 12-43).

Le masse pancreatiche sono per lo più date da: cisti, pseudocisti, tumori maligni, pancreatiti acute e croniche, adenomi. A proposito di pancreatiti è da tenere presente che non sono ancora del tutto chiariti i rapporti esistenti tra pancreatiti acute ricorrenti e pancreatiti croniche recidivanti, così come la possibilità di evoluzione delle pancreatiti acute in croniche (Scuro).

Le formazioni cistiche quando raggiungono dimensioni cospicue si presentano come massa rotondeggiante, liscia, di consistenza duro-elastica e se sono lateralizzate possono dare, come il rene, il fenomeno del ballottamento bimanuale e della ricaduta; in genere, coesistono i segni di una affezione cronica del pancreas (emissione di feci abbondanti, grasse, iperglicemia e talora ittero intermittente con feci scolorate).

Dei punti dolorosi pancreatici si tratterà più oltre.

Palpazione dello stomaco

In condizioni normali lo stomaco vuoto, al pari di altri visceri cavi, non è apprezzabile con la palpazione; allorché esso è disteso da alimenti o da gas si può rilevare una resistenza elastica che grosso modo ne riproduce la forma e le dimensioni.

In condizioni patologiche il viscere può, invece, rendersi apprezzabile allorché le sue pareti sono ispessite per infiltrazione di natura infiammatoria o neoplastica o per ipertrofia della tunica muscolare conseguente a stenosi pilorica. In quest'ultima evenienza la palpazione, oltre che l'ispezione, possono fare rilevare le contrazioni peristaltiche dello stomaco, dirette da sinistra verso destra; esse possono venire provocate o accentuate dalla palpazione a scosse dell'area gastrica.

Ricorrendo alla palpazione a scosse, con piccoli e rapidi colpetti sulla parete anteriore, in sede epigastri-

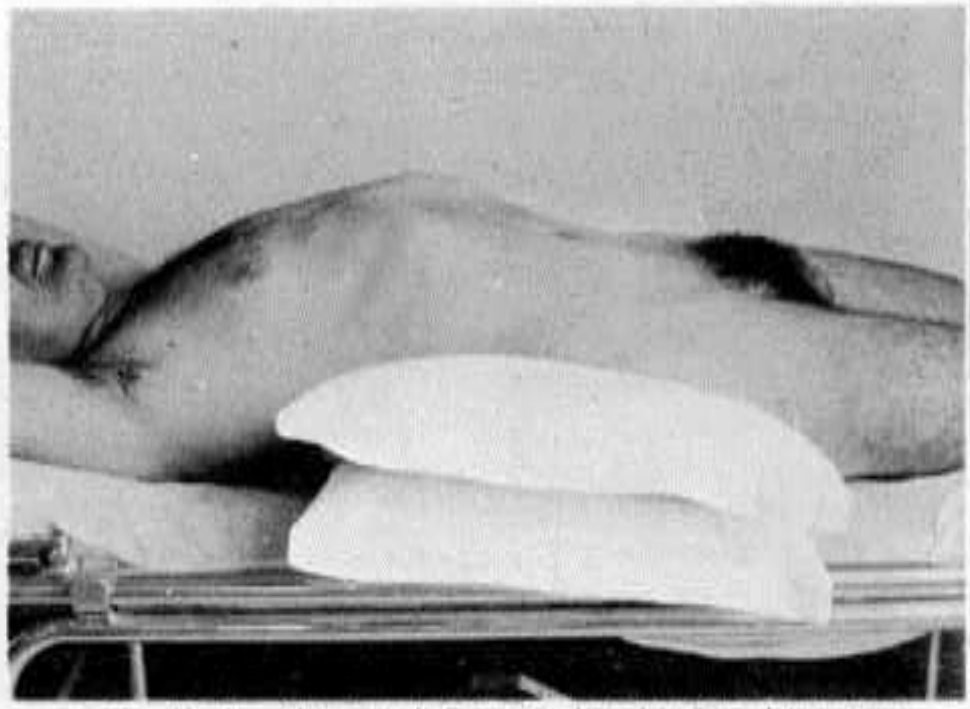

Fig. 12-43. Manovra di Grott per la palpazione del pancreas.

ca, si può apprezzare un rumore di guazzamento, dato dalla contemporanea presenza nello stomaco di liquido e gas. Tale rilievo, che non ha significato patologico qualora viene ricercato poco tempo dopo l'ingestione di liquidi, se si rinviene a distanza dai pasti può stare ad indicare una ipersecrezione gastrica o uno svuotamento gastrico ritardato, per stenosi pilorica, per ipotonia o ptosi gastrica; procedendo dall'alto verso il basso, si può in tal modo effettuare una delimitazione topografica del viscere, stabilendone dimensioni e sede.

Una distensione artificiale dello stomaco può attuarsi ricorrendo alla somministrazione della miscela gassosa di Frerichs (facendo ingerire mezzo bicchiere di acqua con entro disciolto mezzo cucchiaino di bicarbonato di sodio e subito dopo altrettanta acqua con mezzo cucchiaino di acido citrico o tartarico): si ha sviluppo di acido carbonico, che distenderà le pareti dello stomaco, le quali si renderanno apprezzabili alla palpazione.

Palpazione dell'intestino

Normalmente le anse dell'intestino tenue sfuggono alla palpazione, dando alla mano che palpa soltanto una sensazione di lieve resistenza elastica.

L'intestino crasso, invece, può rendersi apprezzabile fisiologicamente, per lo più a livello del cieco, dell'ascendente, del discendente e soprattutto del sigma, sotto forma di un cordone duro-elastico, delle dimensioni di un piccolo salsicciotto, che sfugge a scatto sotto le dita (*corda colica*), talvolta dolente; tale reperto, che è dato dal colon contratto, è più facilmente rinvenibile nei soggetti vagotonici con stipsi spastica. A livello del sigma, se questo contiene delle scibale tra loro isolate, il viscere assume un aspetto a rosario.

In condizioni patologiche un'ansa del tenue od una sezione del colon possono rendersi apprezzabili palpatoriamente per ispessimento della parete dell'intestino (infiammatoria o neoplastica) o per uno spasmo segmentario, per lo più su base organica (ulcerazioni, stenosi instrinseca o da briglie cicatriziali ecc.). Inoltre, una massa intestinale può costituirsi repentinamente per:

— *invaginazione*: massa di forma cilindrica, a salsicciotto, di consistenza duro-elastica, che si ingrandisce ed indurisce durante i parossismi dolorosi, per lo più localizzata nella fossa iliaca sinistra o destra, che si accompagna a vomito, presenza di muco e sangue nelle feci;

— *volvolo*: ad esempio, in caso di sigma mobile una massa dolente sarà localizzata alla fossa iliaca sinistra.

Entrambe le condizioni si accompagnano alla sintomatologia dell'ileo meccanico (vedi appresso).

Le masse neoplastiche dell'intestino non raggiungono in genere dimensioni cospicue, in quanto precocemente si rendono responsabili di *fenomeni subocclusivi od occlusivi*: dolori violenti, accessionali e intermittenti, con borborigmi, alvo quasi chiuso (*subocclusione*) o chiuso (*occlusione*) a feci e gas, meteorismo. Nelle occlusioni dell'ultimo tratto del tenue e del cieco il meteorismo è in sede centrale, in quelle del sigma il meteorismo è laterale a cornice, per dilatazione del colon.

Soprattutto i tumori del tenue sono dotati di grande spostabilità passiva. La sede più frequente della neoplasia del colon è il sigma, poi il trasverso, il cieco, il discendente. I tumori del cieco vanno differenziati dal *tubercoloma*, nel quale il viscere per lo più conserva la sua forma e la tumefazione non appare ben circoscritta, ma si continua nelle parti circostanti. I tumori del sigma vanno differenziati dalla *sigmoidite e perisigmoidite cronica* a carattere iperplastico, da diverticolite; il reperto palpatorio di tumefazione dolorosa e la mal delimitabilità depone più per la *diverticolite* che per il tumore. La diverticolite è accompagnata da dolore, stipsi o diarrea muco-sanguinolenta, subocclusione od occlusione, febbricola, dimagrimento e VES aumentata; la differenziazione con processi d'altra natura va fatta con l'esame radiologico e soprattutto con l'endoscopia e completata dallo studio bioptico.

Allorché si reperta una tumefazione palpabile del colon, occorre prendere in considerazione la possibilità che si tratti di un tumore fecale (*fecaloma*): massa fecale, che può raggiungere volume considerevole, indolente, a superficie liscia o bernoccoluta, di consistenza varia, dura, elastica o pastosa, cioè plasmabile con le dita (in quest'ultima evenienza è più agevole riconoscerne la natura); essa, ristagnando nel colon, si disidrata e aumenta via via di consistenza. Il fecaloma si apprezza per lo più a livello della porzione distale del colon o della flessura destra del colon, con scarsa possibilità di eliminazione spontanea; abitualmente si tratta di pazienti affetti da stipsi cronica ed il reperto scompare dopo somministrazione di un purgante o dopo enteroclisma.

Con il termine di *tumori fantasmi* si intendono tutte le tumefazioni endoaddominali che scompaiono e non sono più evidenziabili in successivi esami: per fecalomi o per spasmi circoscritti.

Palpando l'addome occorre sistematicamente esplorare le porte erniarie. La localizzazione più frequente dell'ernia (Fig. 12-44) e quella:

— *inguinale*, che può essere *esterna* (se segue il canale inguinale e può discendere fino allo scroto: ernia inguino-scrotale) o *interna* (se si fa strada direttamente attraverso la parete addominale e può comparire all'anello inguinale esterno; non penetra nello scroto);

— *ombelicale*: il tipo *congenito* protrude attraverso la cicatrice ombelicale ed ha un colletto fibroso completo; il tipo dell'*adulto* è un'ernia paraombelicale e manca di colletto;

— *epigastrica*: si fa strada attraverso la linea mediana dell'addome; è per lo più un'ernia di grasso attraverso la linea alba, che quando non è evidente, va ricercata facendo scorrere un dito lungo la linea mediana, a paziente in posizione eretta ed invitandolo a compiere uno sforzo;

— *crurale*: si fa strada attraverso il canale crurale subito al di sotto del legamento inguinale, a circa due dita all'interno dell'arteria femorale.

Rara è, come abbiamo visto, l'*ernia lombare*: si fa strada attraverso un punto debole dell'aponeurosi del trasverso che trovasi iscritto nel triangolo di Petit (delimitato in basso dalla cresta iliaca, in avanti dal grande obliquo, indietro dal grande dorsale) o nel quadrilatero di Grynfeltt (delimitato indietro dalla massa sacro-lombare e dal piccolo dentato posteroinferiore, in avanti dalla XII costola e dal piccolo obliquo).

L'esplorazione del *canale inguinale* va eseguita a paziente in posizione eretta: si introduce attraverso la borsa scrotale nel canale inguinale l'indice della mano rivolto dal basso verso l'alto e dall'interno verso l'esterno. Quindi, si invita il paziente a tossire o ad espirare a glottide chiusa; in caso di ernia inguinale si palpa nel canale una tumefazione rotondeggiante e molliccia, che pulsa sotto i colpi di tosse (Fig. 12-44).

Nei soggetti magri ed eretistici, particolarmente nelle giovani donne, si può spesso avvertire in sede epigastrio-mesogastrica sulla linea paramediana sinistra la pulsazione dell'aorta addominale. Si differenzia dall'*aneurisma* in quanto trattasi soltanto di un movimento in su e in giù senza espansione laterale, mentre nell'aneurisma si ha una pulsazione espansiva, cioè diffusa in tutte le direzioni e si ascolta spesso un soffio; inoltre l'aneurisma suole provocare dolore al dorso per erosione dei corpi vertebrali (v. Fig. 12-89).

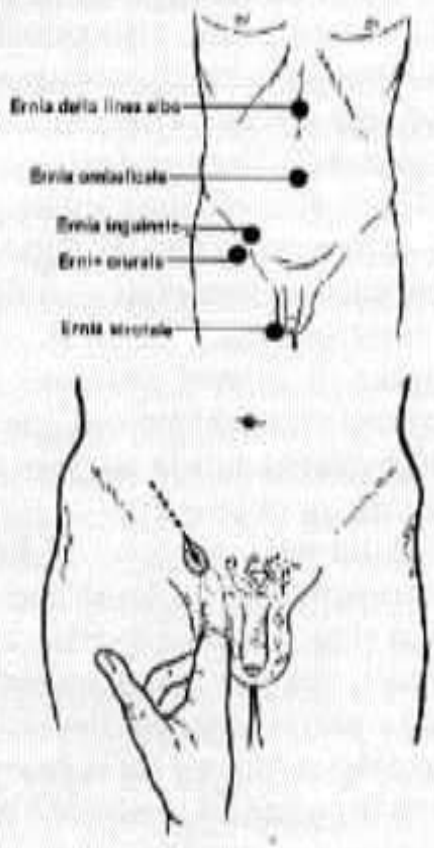

Fig. 12-44. A, B. A) Le più frequenti localizzazioni erniarie; B) Esplorazione del canale inguinale (vedi testo).

A completamento della palpazione dell'intestino, può rendersi utile e talora necessaria la *esplorazione rettale*: a paziente supino, con gli arti flessi e divaricati, si introduce con delicatezza l'indice della mano destra, protetto da guanto di gomma lubrificato con vaselina, nel retto; si esplora lo stato dell'ampolla rettale, la superficie mucosa e la sua cedevolezza, lo stato del plesso emorroidario, della prostata per l'uomo e degli organi genitali interni per la donna, la presenza di stenosi o di masse rettali, di ascessi pelvici (Fig. 12-45).

L'esplorazione rettale si può praticare anche facendo decombere il paziente sul fianco o mentre sta in piedi (facendolo inclinare in avanti, a gambe divaricate, con i gomiti poggiati sulle ginocchia o su un piano rigido) o facendogli assumere la posizione genupettorale.

L'esplorazione rettale, consentendo di esplorare la parte inferiore del cavo peritoneale, può fornire ragguagli circa i caratteri intrinseci e la sede di masse palpabili dall'esterno a livello dell'addome inferiore.

Eseguendo la palpazione profonda dell'addome basso, è bene esplorare anche la pulsatilità delle arterie femorali; se il polso femorale non si apprezza o è indebolito, occorre ricercare la pulsazione delle arterie iliache, risalendo fino alla biforcazione dell'aorta (l'aorta si divide circa 2 cm al di sotto e lievemente a sinistra dell'ombelico). Assenza del polso femorale può aversi nelle arteriopatie obliteranti (trombosi terminale dell'aorta o *sindrome di Leriche*), nella coartazione dell'aorta, in caso di aneurisma dissecante dell'aorta (in questo caso trattasi di una sintomatologia acuta, intensamente dolorosa).

Peritoneo

Si è già accennato al reperto palpatorio nella flogosi acuta peritoneale: addome a "tavola" con resistenza invincibile e dolore che si esacerba con la palpazione anche superficiale; le anse sono dilatate e sono assenti i movimenti intestinali (*ileo paralitico*). Si associa alvo chiuso alle feci ed ai gas, vomito, singhiozzo, febbre, facies peritonitica.

Per lo più trattasi di peritonite acuta secondaria a perforazione gastro-intestinale (in tal caso si ha scomparsa della ottusità epatica, v. appresso), a rottura nel cavo addominale di raccolta purulenta, a traumi, strangolamenti, infarto intestinale, pancreatite acuta;

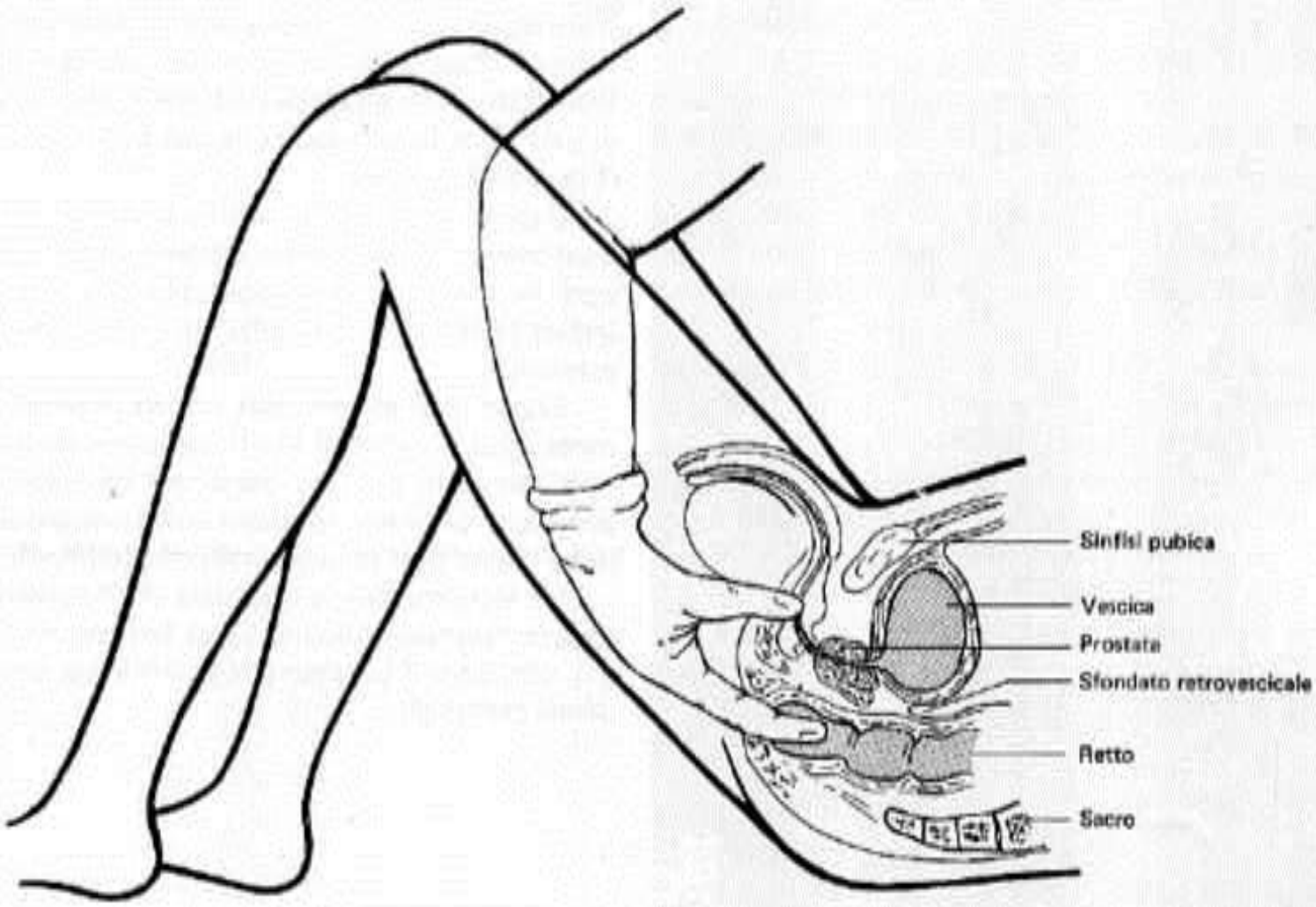

Fig. 12-45. Esplorazione rettale.

più rara la peritonite acuta cosidetta primitiva (da pneumococco, streptococco, gonococco, ecc.).

A volte il processo flogistico peritoneale acuto è e resta circoscritto (in questi casi la contrattura addominale è circoscritta) e può condurre alla formazione di raccolta saccata; talora il processo flogistico peritoneale circoscritto non ha carattere di acuzie (spesso, in tal caso, è di natura tubercolare).

Raccolte saccate peritoneali

Allorché non si è avuta o è già scomparsa la difesa addominale circoscritta, la raccolta saccata peritoneale può rendersi apprezzabile alla palpazione sotto forma di una resistenza circoscritta in sede, mal delimitabile (che può venire meglio localizzata con la percussione) e più raramente, allorché è assai superficiale, come una massa a contorni ben netti, che può simulare una formazione solida. Sacche profonde, anche se di discrete dimensioni, possono non dare alcun rilievo palpatorio. Quando la sacca interessa il peritoneo parietale, essa non è spostabile con i cambiamenti di posizione, né con gli atti respiratori.

La varietà ulcero-caseosa della peritonite tubercolare, oltre alle raccolte saccate peritoneali, suole dare dei rilievi palpatori rappresentati da masse addominali di consistenza elastica o dura, corrispondenti a linfonodi mesenterici ed a fenomeni di epiploite cronica, la cui motilità è limitata o assente, a causa dei coesistenti fenomeni aderenziali.

Abbiamo già visto come la peritonite tubercolare possa provocare un versamento addominale libero (ascite) a carattere essudativo.

Anche i *tumori maligni peritoneali* (primitivi: sarcomi e mesoteliomi; più spesso secondari: da disseminazione o da propagazione per contiguità di carcinomi dei visceri addominali, quali tubo digerente, ovaio, utero o per diffusione linfatica o ematica di neoplasie extraaddominali) possono dare delle masse addominali per lo più multiple, quasi sempre associate ad ascite essudativa, spesso emorragica. Raramente la raccolta sarà saccata.

Tumori retroperitoneali

Sotto tale denominazione sono comprese le neoformazioni, di natura benigna e maligna, che si sviluppano nello spazio cellulare retrosieroso dello scavo pelvico, delle fosse iliache e delle regioni lombari; esse possono originare dal tessuto adiposo e dalle formazioni anatomiche che vi sono contenute (ad eccezione, per comune intesa, di quelle di origine pancreatica, renale e surrenalica). La fenomenologia consiste in una tumefazione addominale a sede profonda e che pertanto resta abitualmente a lungo ignorata, mal delimi-

tabile, non spostabile, indolente alla palpazione; incostante e di solito tardivo è il dolore spontaneo.

Quando la tumefazione raggiunge un volume considerevole possono facilmente comparire fenomeni compressivi a carico del tubo digerente, della cava e dei suoi rami, con comparsa di edemi agli arti inferiori, di ascite e di un circolo collaterale sulla parete anteriore dell'addome; si può avere comparsa di varicocele sintomatico per compressione delle vene spermatiche.

La diagnosi differenziale va posta tra il tumore retroperitoneale e la cisti pancreatica, l'idronefrosi, l'aneurisma aortico con estesi fenomeni trombotici parietali (Polli); di notevole utilità sono gli accertamenti radiologici, soprattutto l'urografia, che spesso può evidenziare spostamenti e deformazioni dei reni, dei bacinetti e degli ureteri.

Il *retropneumoperitoneo* costituisce un valido mezzo complementare di indagine radiologica. Esso consiste nell'iniettare O_2 nello spazio retroperitoneale del bacino, mediante un ago da rachicentesi infisso attraverso il rafe ano-coccigeo e diretto verso l'alto, a ridosso della faccia anteriore del coccige. Il gas viene insufflato nella quantità di 1.500-2.000 cc, per mezzo di un raccordo collegato con una bombola di ossigeno (Fig. 12-46 A e B).

Una visualizzazione ottimale ai fini della individuazione di masse retroperitoneali si può anche ottenere ricorrendo alla arteriografia selettiva e superselettiva (vedi Cap. XIII, alla voce arteriografica addominale).

Masse linfoghiandolari retroperitoneali sono frequentemente presenti in affezioni emolinfopatiche sistemiche e in caso di metastasi linfoghiandolari di neoplasie degli arti inferiori o di formazioni addominali; talora esse possono rendersi palpabili.

La *linfografia* è la metodica che consente di visualizzare radiologicamente i vasi linfatici ed i linfonodi per studiarne il decorso e la morfologia, con le alterazioni eventuali.

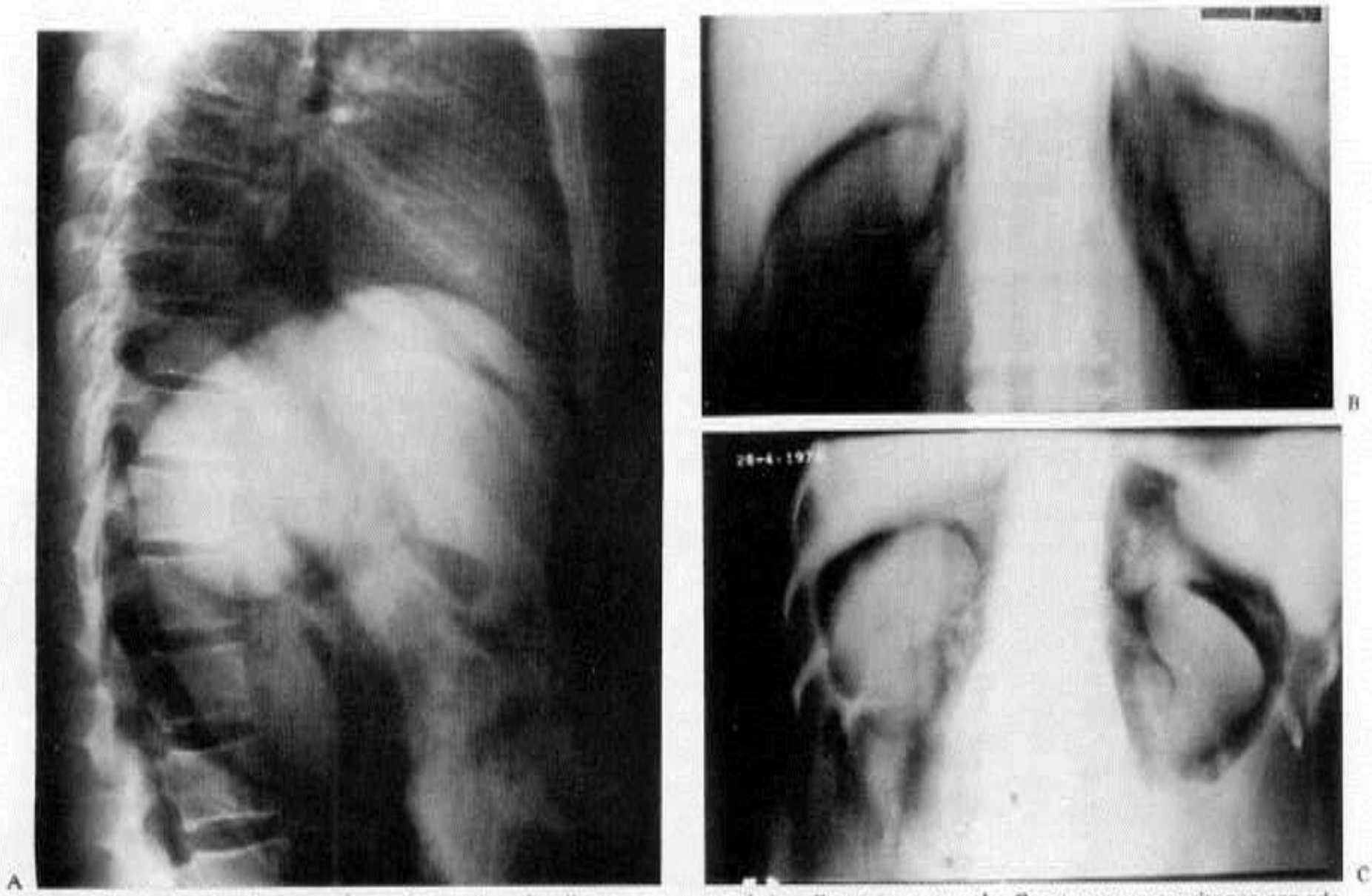

Fig. 12-46/A, B, C. Retropneumoperitoneo A: sul radiogramma eseguito in L-L dx si apprezza posteriormente, sulla proiezione dell'ombra epatica, una massa rotondeggiante a margini netti, di tipo cistico. B: surrene normale. C: retropneumoperitoneo con adenoma surrenalico a sn.

A

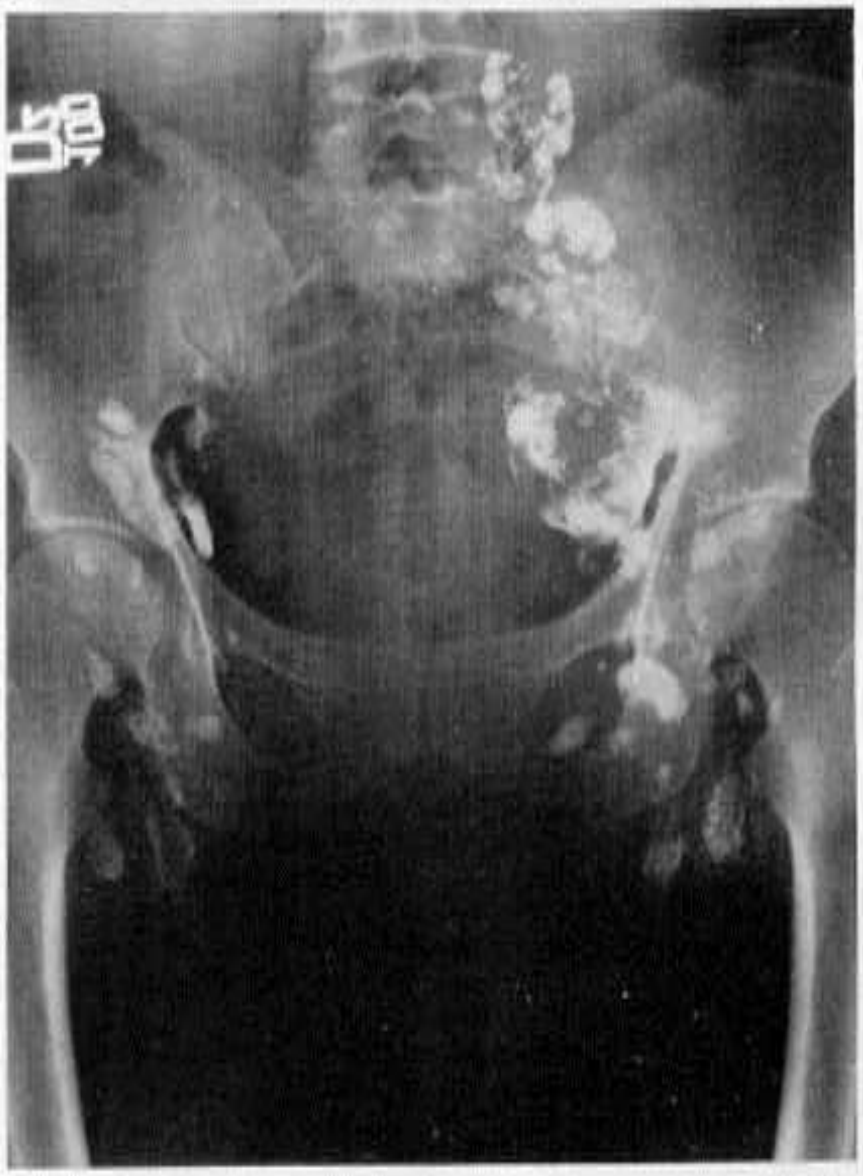

B

Fig. 12-47./A e B *Linfografia arti inferiori e addome.* **A)** Linfografia: radiogramma eseguito subito dopo la iniezione del mezzo di contrasto. Si osserva la visualizzazione dei piccoli vasi linfatici inguino-femorali e delle stazioni linfoghiandolari soprastanti. **B)** Radiogramma eseguito dopo 12 h dall'iniezione del mezzo di contrasto. Si nota l'aumento considerevole di volume dei linfonodi opacizzati che mostrano disomogenea distribuzione del mezzo di contrasto e numerosi difetti di riempimento. Alcune di queste risultano "impacchettati" con interruzione della corticale. Si evidenzia, inoltre, l'arresto del mezzo di contrasto a dx a livello dei linfonodi femorali ed a sx a livello di quelli lombari inferiori, ove si osserva accenno a circolo collaterale (reticolosarcoma).

C

D

Fig. 12-47./C e D. C) Linfografia: multiple masse linfoghiandolari in sede iliaca e lungo le catene lombari. D) Stesso caso della C in proiezione laterale (metastasi da ca dell'utero).

Punti dolorosi addominali

Nella parte generale (Capitolo II) abbiamo già parlato delle caratteristiche del dolore addominale, che costituisce il sintomo più frequente nelle affezioni dei visceri addominali, digestivi e non digestivi.

Per utilità del lettore riportiamo nella acclusa Tabella i dati che si sogliono ricavare dall'anamnesi circa la sede del dolore originato dal tubo digerente e dagli altri visceri addominali.

TABELLA 12-1. Sede del dolore originato dal tubo digerente e dagli altri visceri addominali

Organo	*Sede del dolore*
Esofago	Retrosternale; a volte al collo, braccia o dorso.
Stomaco	Epigastrio; a volte ipocondrio sinistro e dorso.
Bulbo duodenale	Epigastrio; a volte ipocondrio destro e dorso.
Intestino tenue	Periombelicale; a volte a livello della lesione.
Colon	Al di sotto dell'ombelico, dal lato della lesione.
Flessura splenica	Quadrante superiore sinistro.
Sigma	Regione sovrapubica.
Fegato e colecisti	Ipocondrio destro, spalla destra, dorso.
Pancreas	Epi-mesogastrio o dorso.
Milza	Ipocondrio sinistro e regione sopraclavicolare.
Rene	Regione lombare e fianco, al di sopra dell'ombelicale trasversa.
Vescica	Soprapubico.
Utero	Soprapubico e posteriormente in sede lombo-sacrale.
Annessi	Alle fosse iliache, con irradiazione all'inguine.

Prenderemo ora in considerazione i rilievi obbiettivi. La localizzazione dei punti dolorosi richiede un esame attento e dettagliato in quanto acquista notevole importanza ai fini diagnostici.

Ci limitiamo ad elencare i principali punti dolorosi addominali; nella Figura 12-48 sono riportate alcune localizzazioni del dolore addominale acuto sulla parete anteriore.

Ricordiamo che una dolorabilità addominale può derivare da varie cause: flogosi peritoneale, flogosi viscerale, distensione o spasmo dei visceri cavi. Nel

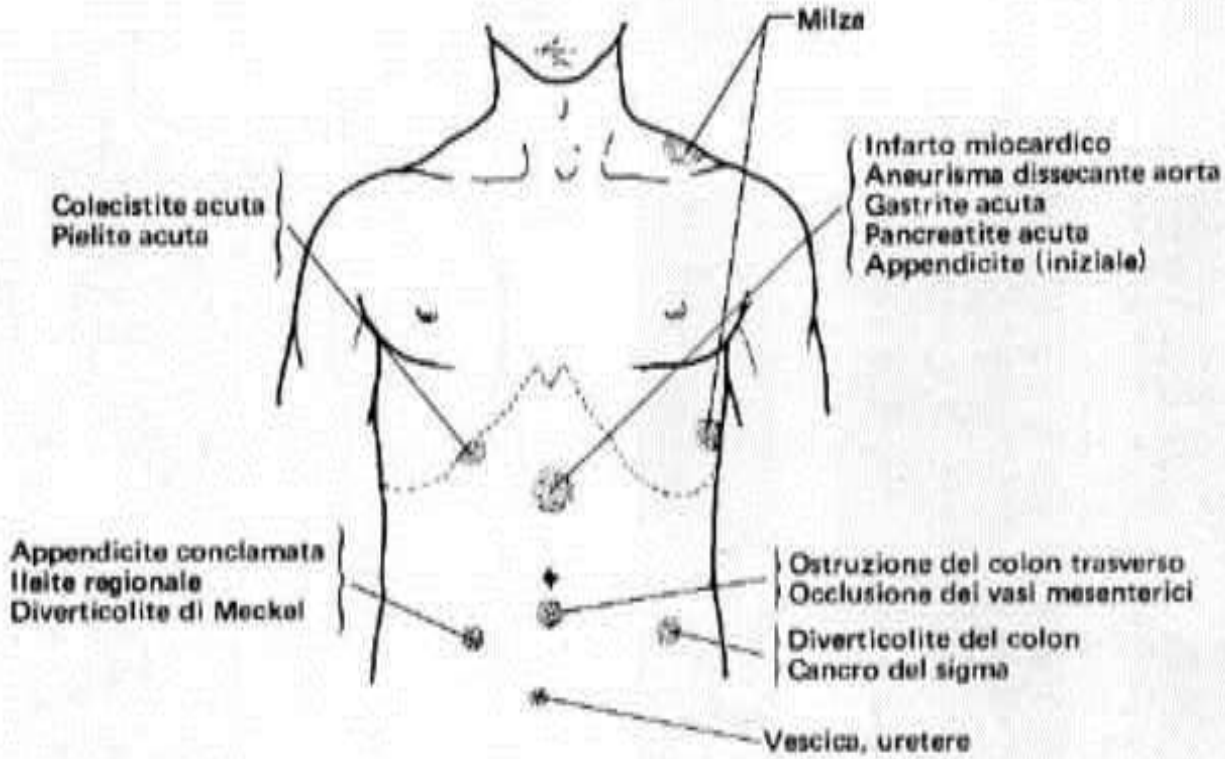

Fig. 12-48. Alcune localizzazioni del dolore addominale acuto.

caso della peritonite acuta suole essere presente il *segno di Blumberg*: la compressione della parete addominale suscita dolore, ma questo è più pronunciato allorché bruscamente si interrompe la compressione.

Dolore del pancreas

I punti dolorosi originati dal *fegato e dalle vie biliari* sono:

— *il punto colecistico*: è localizzato subito al di sotto dell'arcata costale, al punto d'incontro tra la X costola e il margine esterno del retto addominale (Fig. 12-49). Mentre è estremamente doloroso nella colecistite acuta, lo è assai meno nella colecistite cronica, nella litiasi della colecisti e nelle discinesie colecistiche.

Talvolta il dolore colecistico si suscita soltanto durante la profonda inspirazione, che viene quindi bruscamente interrotta (*segno di Murphy o dell'arresto inspiratorio*.

Talora il paziente può avvertire il dolore oltre che nella sede della palpazione, in corrispondenza del fianco sinistro (per spasmo riflesso dell'angolo colico sinistro, a livello dello sfintere di Payr); in qualche caso il dolore può venire apprezzato soltanto in questa sede, mancando quello a livello colecistico.

La *zona coledoco-pancreatica* di Chauffard-Rivet, è collocata tra la xifo-ombelicale e la bisettrice dell'angolo formato a destra tra questa e l'ombelicale trasversa; è quindi una zona triangolare che si estende verticalmente per circa 5-6 cm a partire dall'ombelico e corrisponde alla proiezione della prima porzione del duodeno, della testa del pancreas e del coledoco (Fig. 12-50). La palpazione va eseguita pressando con le dita perpendicolarmente alla parete addominale. La dolorabilità si suole suscitare in caso di ulcera duodenale, calcolosi coledocica, flogosi acuta del pancreas.

Fra gli altri punti dolorosi vanno ricordati il:

— *punto epigastrico*: subito al di sotto dell'apofisi ensiforme;

— *punto di Binet*: all'estremità anteriore della IX costale dx;

— *punto frenico destro*: fra i due capi dello sternocleidomastoideo destro, alla base del collo;

— *punto di Schmidt*: sul bordo del cucullare di destra;

— *punto scapolare o di Budd*: all'angolo inferiore della scapola destra;

— *i punti vertebrali di Boas*: qualche centimetro a destra dell'apofisi spinosa della IX-X-XI-XII dorsale;

— *punto di Campanacci*: posteriormente, in sede paravertebrale, al di sotto dell'ultima costa di destra.

Punti appendicolari

Nella flogosi acuta e cronica dell'appendice si suscita dolorabilità in corrispondenza del quadrante inferiore destro dell'addome, ove si possono individuare vari punti (in rapporto alla variabilità topografica dell'appendice e soprattutto in rapporto alla diversa

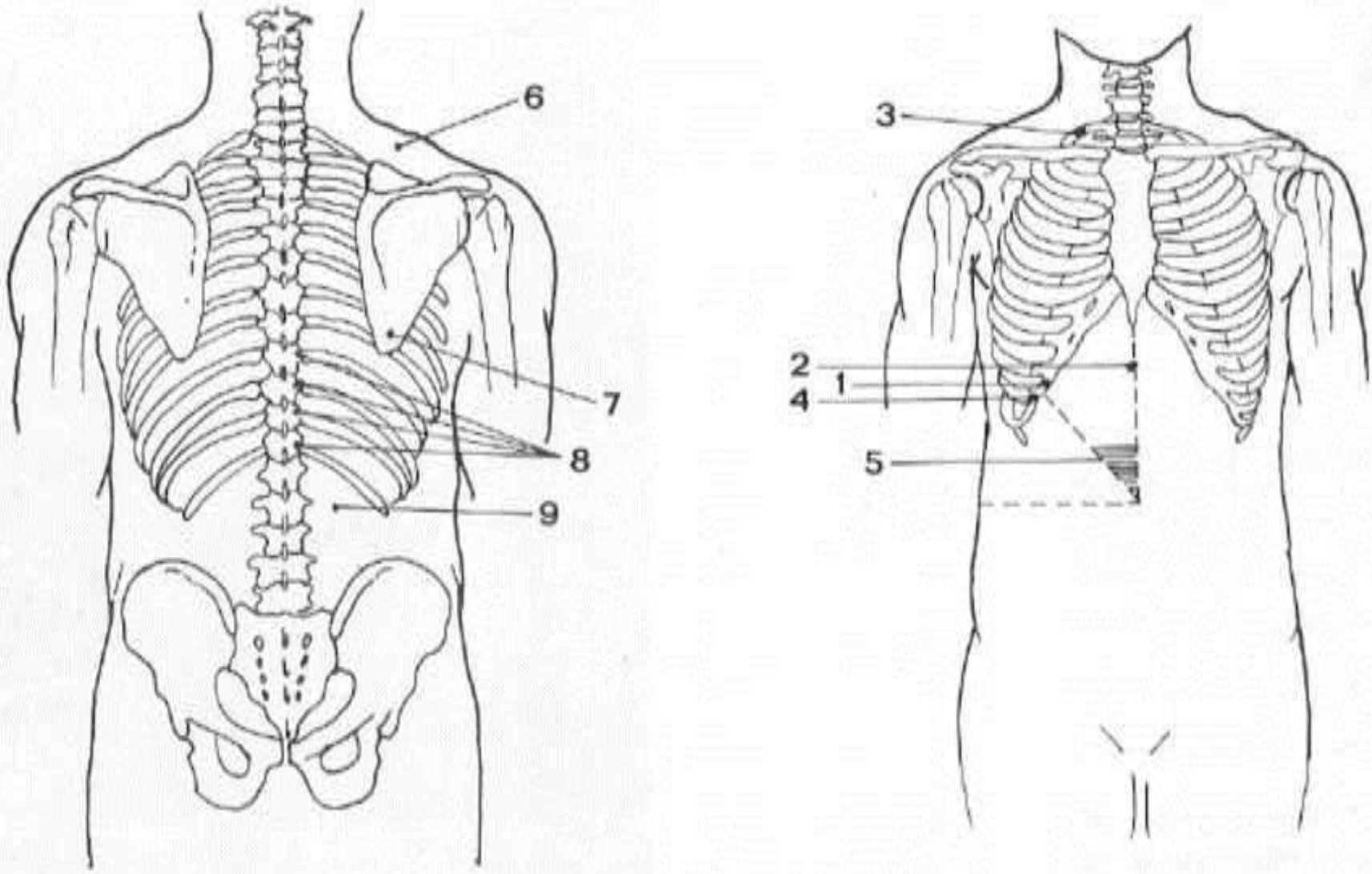

Fig. 12-49. Dolore biliare (v. testo).

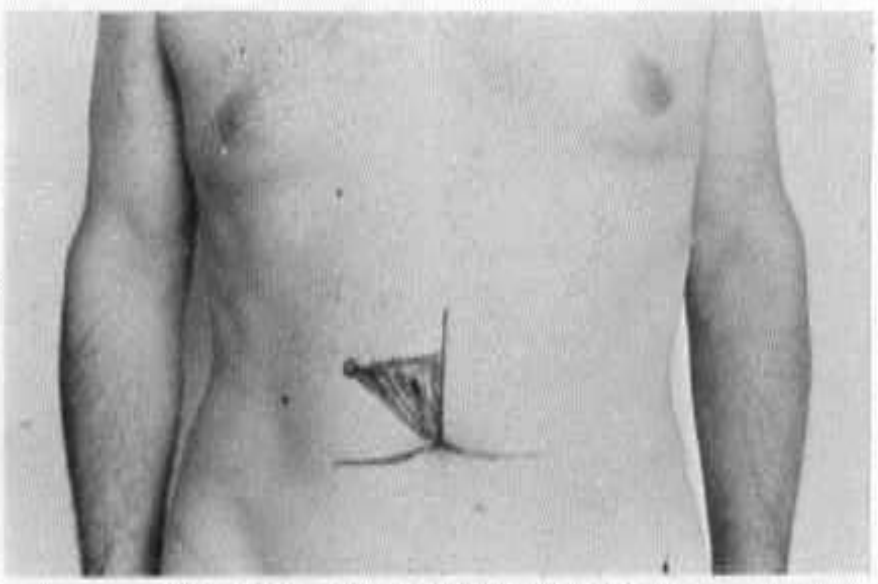

Fig. 12-50. Zona coledoco-pancreatica.

lunghezza e direzione del viscere); i più importanti sono (Fig. 12-51):

— *punto di Mc Burney*: a metà della linea spino-ombelicale (corrisponderebbe, più che all'appendice, ai gangli linfatici dell'angolo ileo-cecale e quindi può essere presente anche in affezioni del cieco);

— *punto di Morris*: sulla spino-ombelicale, a 4 cm dall'ombelico;

— *punto di Munro*: all'incrocio della parasternale con la spino-ombelicale;

— *punto di Lanz*: all'unione del terzo laterale con il terzo medio della bisiliaca;

— *punto di Clado*: sulla stessa linea, in sede paramediana destra;

— *segno di Aazon*: comprimendo in sede appendicolare compare dolore epigastrico;

— *segno di Bastedo*: insufflando aria nel colon compare dolore alla fossa iliaca destra;

Posteriormente:

— *punto di Campanacci*: nella regione dorsale, all'ultimo spazio intercostale destro, tra ascellare posteriore e angolare della scapola (nella appendicite retrocecale).

— *punto di Jalaguier*: è a metà della linea che unisce la spina iliaca anteriore superiore alla spina del pube (nella appendicite retrocecale);

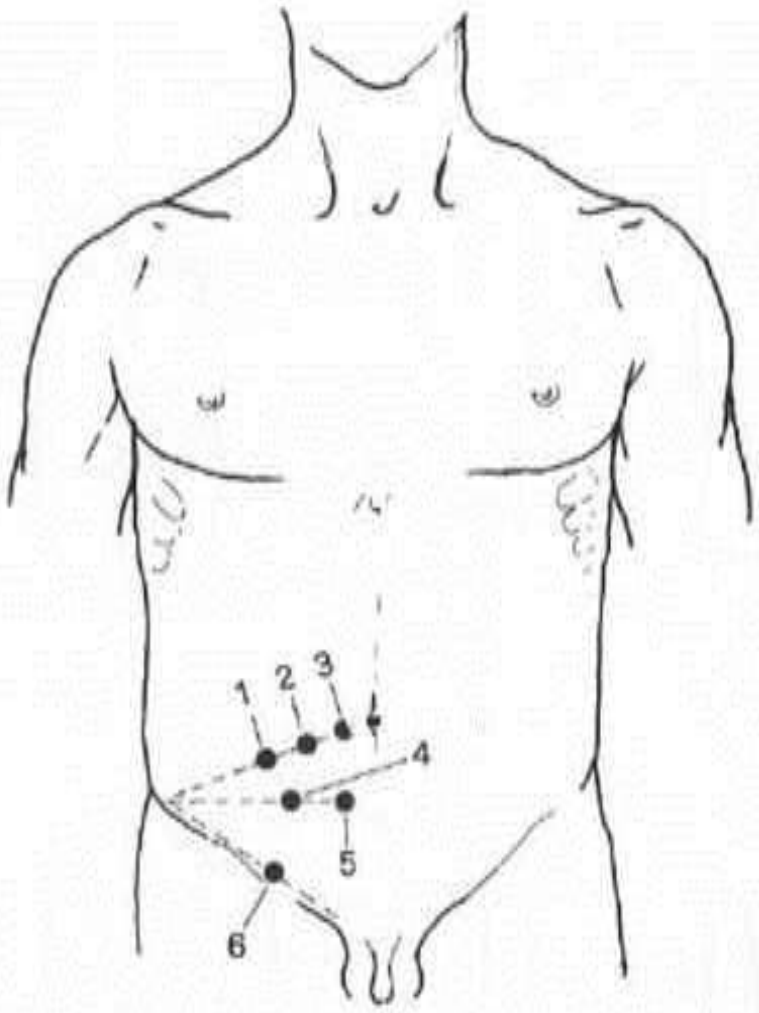

Fig. 12-51. Punti dolorosi appendicolari.

Va ricordato che, in rapporto alle frequenti ectopie dell'appendice (Fig. 12-52/A), i rilievi obbiettivi possono subire delle modificazioni: così, in caso di appendice lunga che si spinge medialmente (Fig. 12-52/B) la dolorabilità è localizzata sulla linea mediana o paramediana destra; nella *appendicite sottoepatica* (Fig. 12-52/C) il dolore è avvertito in sede ipocondriaca destra, ove pure si localizza la dolorabilità alla pressione, simulando così una colecistite. Nell'*appendicite retrocecale* il dolore è avvertito in sede lombare e nella stessa sede, al di sopra della cresta iliaca, si suscita dolorabilità. Nel caso di *appendicite pelvica* si

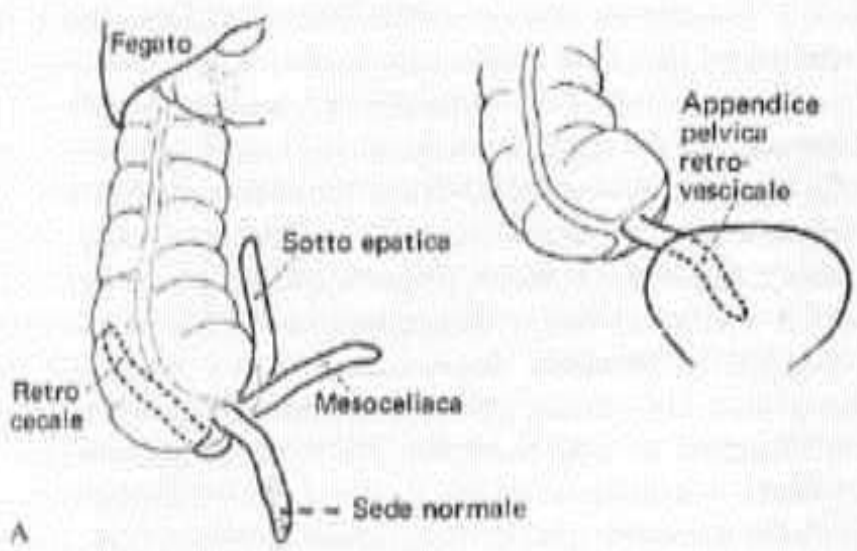

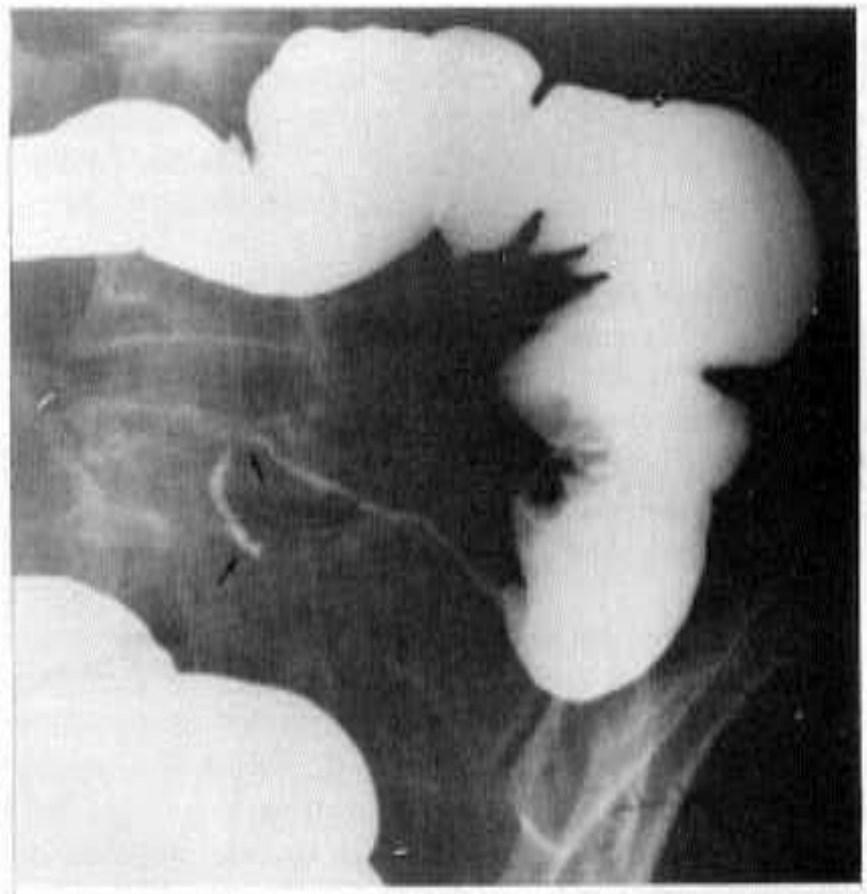

B

C

Fig. 12-52/A, B, C. Varie sedi dell'appendice (v. testo)

possono avere disturbi urinari (pollachiuria, disuria) o rettali o della sfera sessuale femminile; obbiettivamente si provoca dolore soprapubico diffuso e l'esplorazione rettale consente di suscitare dolore molto intenso in corrispondenza dello sfondato retrovescicale del Douglas.

In caso di *situs viscerum inversus* possono sorgere difficoltà diagnostiche, in rapporto alla sede anomala del dolore (alla fossa iliaca sinistra, anziché a quella destra). Nel vecchio spesso la sintomatologia dolorosa è attenuta e così pure nel bambino; in questo la sintomatologia dolorosa può essere prevalentemente periombelicale e può non insorgere la contrattura di difesa.

Nell'appendicite acuta si può riscontrare il già ricordato *segno di Blumberg* o dolore di rimbalzo toneo parietale) e il *segno di Rovsing*: la pressione esercitata verso l'alto a livello di colon discendente accentua il dolore alla fossa iliaca destra, a causa della brusca distensione del cieco per lo spostamento del gas del colon.

Si tenga presente che un dolore alla fossa iliaca destra, oltre che dall'appendicite può essere causato da flogosi annessiale destra, da gravidanza extra-uterina con minaccia di rottura in peritoneo, da ileite terminale di Crohn.

In caso di appendicite acuta, la reazione peritoneale localizzata può portare alla formazione nella fossa iliaca destra di un piastrone (massa flogomatosa mal delimitabile, assai dolente, che può lentamente regredire od evolvere verso l'ascesso).

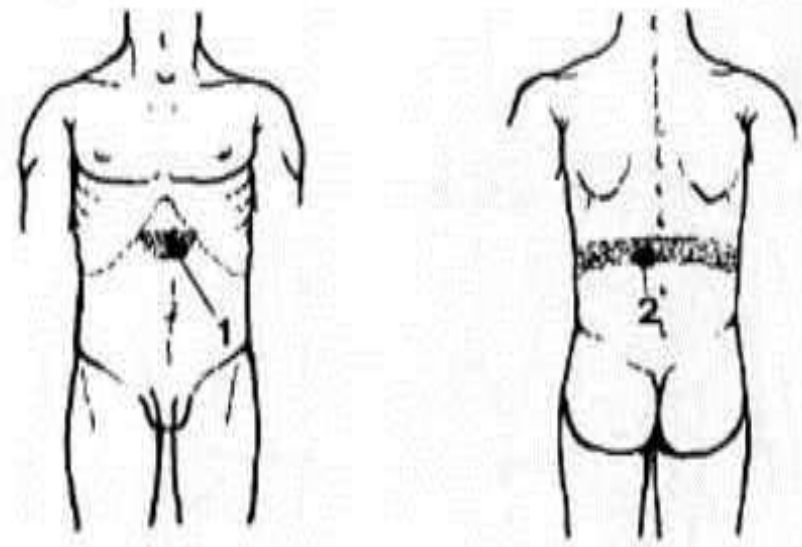

Fig. 12-53. Dolore del pancreas (v. testo).

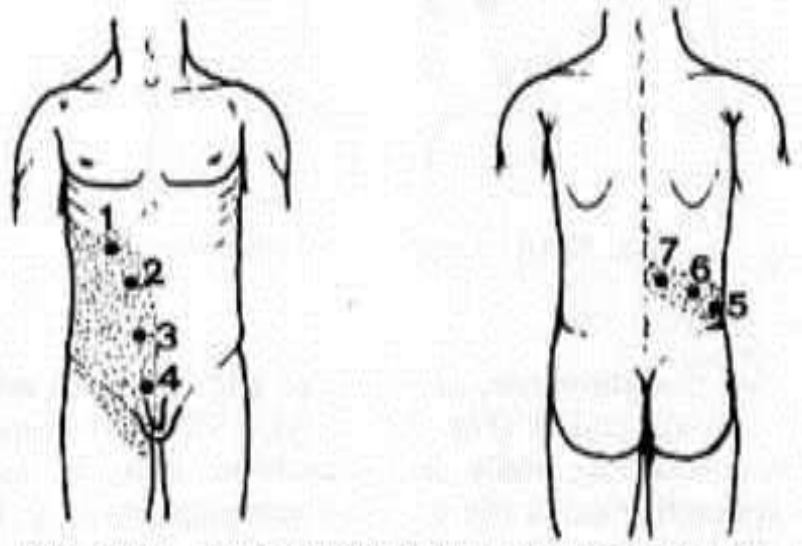

Fig. 12-54. Punti dolorosi renali e ureterali (vedi testo).

Dolore del pancreas

Si è già parlato della zona coledoco-pancreatica; ricordiamo qui il *punto pancreatico di Déjardins*: è collocato a 5-6 cm sulla bisettrice dell'angolo tra xifo-ombelicale e ombelicale trasversa; corrisponde allo sbocco del canale di Wirsung nel duodeno.

In corso di pancreatite acuta il dolore è localizzato in sede epi-mesogastrica e si irradia posteriormente a sbarra (Fig. 12-53).

Un punto doloroso si può rinvenire posteriormente in sede paravertebrale sinistra, all'altezza di D_{11}-D_{12}, a livello dell'angolo costo-vertebrale.

Punti renali ed ureterali

Nelle affezioni dolorose del rene riesce positiva la *manovra del Giordano*: la percussione con il margine ulnare della mano posta a taglio in corrispondenza della loggia renale (subito al di sotto dell'arcata costale) evoca dolore vivo.

In caso di affezioni del bacinetto renale o di distensione della capsula renale (per calcolosi, glomerulonefrite acuta, pielonefrite, ascesso perirenale, ptosi con idronefrosi, ecc.) si possono riscontrare posteriormente dei punti dolorosi renali (Fig. 12-54):

— *punto costo-vertebrale*: all'angolo tra XII costola e margine esterno della colonna lombare;

— *punto costo-muscolare*: all'angolo tra XII costola e margine esterno dei muscoli lombari; si differenzia dalla dolorabilità miositica in quanto in questa evenienza il dolore viene suscitato dalla pressione anche sulla parte restante del muscolo.

La dolorabilità in questi punti è più facilmente evidenziabile allorché il paziente trovasi in posizione supina. Un altro punto doloroso renale trovasi all'estremità libera della XI costale omolaterale (*punto costale*).

Si possono riscontrare anteriormente dei punti dolorosi ureterali:

— *punto sottocostale anteriore*: subito sotto

l'arcata costale, lungo la linea parasternale prolungata; corrisponde al bacinetto renale. Un'altra zona di elezione del dolore del bacinetto renale trovasi al fianco, subito sotto l'arcata costale, lungo l'ascellare anteriore (*punto sottocostale laterale*);

— *punto ureterale superiore* o paraombelicale di Bazin: sulla ombelicale trasversa a 5 cm dall'ombelico;

— *punto ureterale medio*: all'incrocio tra la linea bispinoiliaca anteriore superiore con la linea verticale innalzata dal punto di unione del terzo medio con i due terzi esterni dell'arcata di Poupart;

— *punto ureterale soprapubico*: sovrastante il tubercolo pubico;

— *punto ureterale inferiore*, che corrisponde allo sbocco dell'uretere in vescica. Si ricerca nell'uomo con l'esplorazione rettale, all'esterno delle vescichette seminali e nella donna con l'esplorazione vaginale a vescica piena, in corrispondenza del fornice laterale.

A proposito di dolori del basso addome si ricordi ancora come dolorabilità vescicale si possa evocare con la palpazione in sede soprapubica; la vescica distesa può essere palpata come una tumefazione rotondeggiante soprapubica, che scompare dopo la minzione (vedi appresso).

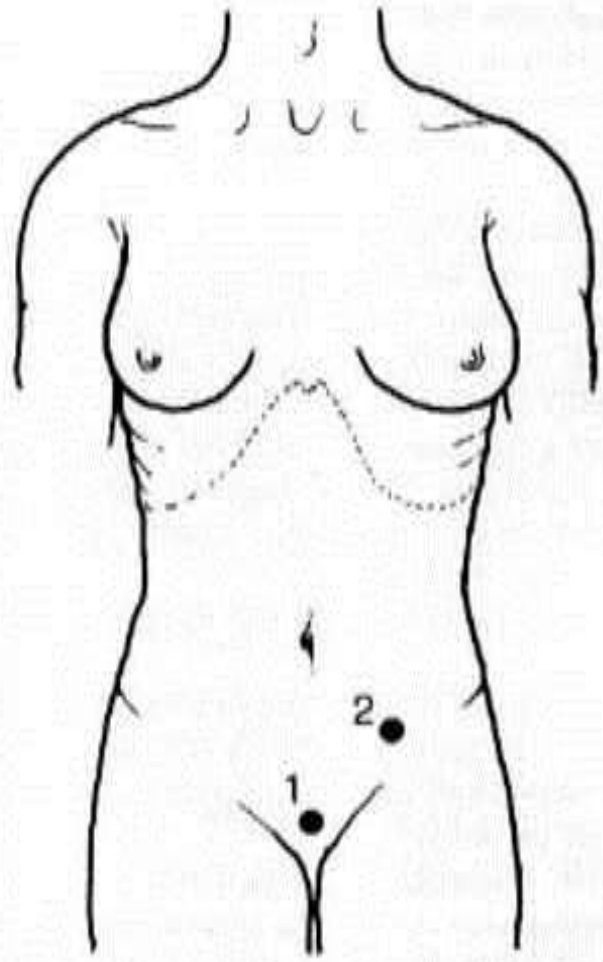

Fig. 12-55. Punti dolorosi dell'utero (1) e dell'ovaio sinistro (2).

Punti dolorosi dell'utero e dell'ovaio

Il dolore che origina dal corpo dell'utero si localizza anteriormente sopra il pube, in sede mediana e posteriormente in sede lombosacrale.

Il dolore di origine annessiale si localizza nella fossa iliaca, a metà di una linea che va dalla spina iliaca anteriore-superiore al tubercolo del pube (linea spinopubica; Fig. 12-55).

Altri punti dolorosi addominali

A proposito di punti dolorosi addominali va ricordata la possibilità di suscitare o di accentuare con la palpazione un dolore spontaneo in corrispondenza dell'arcata costale, in un tratto di solito compreso tra l'emiclaveare e l'ascellare anteriore. Il dolore è dovuto a fenomeni di "nevrite" intercostale, causata per lo più dalla compressione dell'estremità anteriore libera della X cartilagine costale (spesso congenitamente libera nei soggetti longilinei o divenuta tale in seguito a traumi diretti od indiretti) sul IX nervo intercostale. Esiste, pertanto, la possibilità di scambiare questo dolore con quello sottocostale del bacinetto renale e con il dolore colecistico. Il *dolore da costola fluttuante* si riconosce in quanto compare o si esacerba con la flessione in avanti del tronco e soprattutto allorché la pressione digitale viene esercitata direttamente sulla arcata costale, pressando verso l'alto; questa manovra consente anche di apprezzare l'estremità anteriore della costola libera, che scatta sotto le dita. Inoltre, coesiste dolore ai punti di emergenza dei rami perforanti laterali e posteriori del IX nervo intercostale (punti di Valleix).

Va tenuto presente che talora la sindrome dolorosa da costola fluttuante, specie se localizzata a destra, può provocare per via riflessa delle crisi dolorose a carico delle vie biliari, su base discinetica (Fradà).

Masse addominali

In presenza di una massa addominale occorre definire sede, grandezza, forma, superficie, consistenza, dolorabilità e rapporti con le strutture vicine, pulsatilità, eventuali movimenti respiratori e passivi.

Con riferimento alla localizzazione topografica, la presenza di una massa addominale può venire attribuita diversamente a seconda della sede.

Così, una *tumefazione dell'ipocondrio destro* oltre che da un ingrandimento del fegato, della colecisti, del rene o della surrenale destra, può essere data, sebbene raramente, da una neoplasia o da un processo infiammatorio dell'angolo colico di destra o da un fecaloma (di cui si è già detto). In questi casi in gene-

re, trattasi di una tumefazione di dimensioni non notevoli, circoscritta e ben delimitabile, che si accompagna a fenomeni stenotici del grosso intestino, con evidente iperperistaltismo a monte del tratto stenotico od occluso.

Tumefazione all'ipocondrio sinistro può derivare da ingrandimento del lobo sinistro del fegato (spinge in basso lo stomaco), della milza (spinge in alto o medialmente lo stomaco), del rene o della surrenale di sinistra, dell'angolo colico di sinistra (che si suole accompagnare a fenomeni stenotici del grosso intestino, di cui si è già detto) o della coda del pancreas.

Tumefazione dell'epigastrio e della zona ombelicale. Può essere data da:

— aumento di volume del fegato di varia natura;

— neoplasmi dello stomaco e del piloro (hanno di solito consistenza duro-fibrosa o lignea, bernoccoluta e si rendono più facilmente palpabili se c'è infiltrazione dell'omento);

— cisti o neoplasia del pancreas;

— aneurisma dell'aorta addominale (è profonda, dotata di pulsazione espansiva, con reperto ascoltatorio di soffio);

— linfoghiandole lomboaortiche (tumefazione profonda, di solito a superficie irregolare, dotata di pulsatilità trasmessa dall'aorta);

— cisti mesenterica (forma rotondeggiante, con motilità passiva in senso trasversale);

— tumefazione a carico del colon trasverso (neoplasia: superficie non regolare con motilità passiva in senso verticale; ancor più rara è la tubercolosi iperplastica di questo tratto dell'intestino);

— granulomi dell'intestino tenue (superficie non regolare, con motilità passiva in senso trasversale). I tumori dell'omento sono superficiali; nodosità irregolari dell'omento possono essere anche dovute a peritonite tubercolare od a peritonite cronica di altra natura.

Le tumefazioni a carico del duodeno sono generalmente causate da neoplasie e sono estremamente rare; essendo assai profonde, non sono palpabili e danno una sintomatologia che richiama quella del carcinoma pilorico (dilatazione dello stomaco, vomito).

Tumefazione del fianco destro: colon ascendente, intestino tenue, lobo epatico di Riedel peduncolato, rene destro.

Tumefazione del fianco sinistro: colon discendente, intestino tenue, rene sinistro.

Tumefazione della fossa iliaca destra può essere causata da: processi infiammatori o neoplastici del cieco (cancro, tubercolosi, actinomicosi), ascesso di origine appendicolare (tumefazione assai dolente, a contorni indefiniti), granuloma del tenue terminale, tumefazione delle ghiandole ileo-cecali, invaginazione ileo-cecale, neoplasia o ascesso peritoneale; nella donna cisti ovarica o salpingite destra.

Tumefazione della fossa iliaca sinistra: processo infiammatorio o neoplastico del sigma o del colon discendente, fecalomi, neoplasia o ascesso peritoneale, cisti ovarica o salpingite sinistra. Anche i tumori retroperitoneali possono dare delle masse alle fosse iliache.

Tumefazioni alle fosse iliache possono essere provocate, inoltre, da affezioni varie della colonna vertebrale (ascessi ossifluenti del morbo di Pott), delle articolazioni sacro-iliache, delle coxo-femorali e dell'osso iliaco.

Una *tumefazione dell'ipogastrio* nell'uomo è quasi sempre dovuta alla vescica distesa (globo vescicale); nella donna ad aumento di volume dell'utero (gravidanza, fibroma uterino) o dell'ovaio (le cisti ovariche sono rotondeggianti, molli e quasi sempre sono spostabili con la palpazione in senso trasversale, a differenza delle tumefazioni uterine; v. appresso). Carcinomi prostatici, assai voluminosi, sebbene raramente, possono rendersi apprezzabili in sede ipogastrica; anche una invaginazione enterica o una neoplasia o diverticolite del sigma possono dare una massa palpabile in sede ipogastrica.

I tumori retroperitoneali possono dare delle masse apprezzabili anche all'ipogastrio, oltre che alle fosse iliache.

Il globo vescicale da distensione della vescica per ritenzione urinaria (ipertrofia prostatica, calcolo vescicale occludente, stenosi del collo vescicale, vescica neurologica, ecc.), si presenta come una massa globosa ipogastrica, liscia, di consistenza elastica o duro-elastica, che per ritenzione di notevole entità può estendersi in alto verso l'ombelico; scompare in seguito a cateterismo.

È caratteristica per la sua forma rotondeggiante la massa provocata dall'utero gravido sulla linea mediana; si tenga presente che nei primi mesi di gravidanza l'utero può venire mobilizzato come una cisti e così anche un fibroma uterino di dimensioni non cospicue. L'amenorrea parla a favore della gravidanza e talora di un tumore ovarico bilaterale; la menorragia suole comparire in corso di fibromi uterini.

In caso di tumori ovarici non è facile stabilirne l'esatta natura senza l'esame istologico; la fissità della neoplasia e il suo rapido accrescimento, il versamento ascitico, l'edema unilaterale degli arti inferiori e il decadimento dello stato generale depongono per la natura maligna del tumore.

L'ascite in presenza di un tumore ovarico non è necessariamente indizio di una neoplasia maligna; i fibromi ovarici possono provocare ascite ed accompagnarsi anche a versamento pleurico (*sindrome di Meigs*).

In definitiva, l'orientamento circa la natura di una tumefazione addominale scaturirà in base ai suoi caratteri instrinseci (volume, superficie, consistenza, limiti, dolorabilità, motilità attiva e passiva) ed alla relativa variabilità nel tempo, soprattutto del volume, alle ripercussioni sulla canalizzazione intestinale, sulla diuresi, sul flusso mestruale e sullo stato generale, alla presenza o meno di movimento febbrile ecc. Così, a proposito di formazioni cistiche va anche tenuta presente la possibilità di una loro natura parassitaria (echinococcosi, soprattutto per il fegato) e per il cui riconoscimento il laboratorio, l'indagine radiologica, compresa quella scintigrafica (se sono indovate nel contesto di un tessuto parenchimatoso captante il radionuclide) e l'ecografia possono fornire assai utili elementi.

È da ricordare, infine, come l'echinococcosi peritoneale possa simulare un processo neoplastico: per disseminazione della parassitosi a seguito di rottura nel cavo addominale di cisti contenente delle cisti figlie si possono sviluppare cisti multiple, talora anche assai numerose. Il loro esatto riconoscimento di solito riesce agevole (in base alla forma rotonda, superficie liscia, consistenza duro-elastica delle singole formazioni), benché l'echinococcosi peritoneale multipla possa incidere alquanto sullo stato generale, in ciò simulando il tumore, e rendersi responsabile di fenomeni ostruttivi sul tubo digerente e sulle vie urinarie, che rendono più intricata la situazione obbiettiva locale.

PERCUSSIONE

La percussione nella semeiotica dell'addome riveste una importanza di gran lunga inferiore alla palpazione, che è più ricca di rilievi; tuttavia, la percussione viene a confermare e precisare i dati della palpazione per quanto riguarda i limiti inferiori degli organi ipocondriaci, a fissare i confini superiori di questi organi, a dimostrare la presenza di versamenti addominali scarsi, a delimitare i confini dello stomaco e del colon (meglio dopo insufflazione di aria), a delimitare gli organi cavi contenenti aria dalle strutture solide e in particolare a dimostrare la presenza di gas nel cavo peritoneale (pneumoperitoneo).

Normalmente la percussione dell'addome fornisce un suono timpanico, in rapporto alla presenza di aria contenuta sotto tensione nei visceri cavi.

Si tenga presente che se la consistenza e le dimensioni del fegato sono normali, il margine inferiore del viscere si riesce ad apprezzare soltanto nei soggetti con pareti addominali assai sottili e lasse, nelle profonde inspirazioni; all'epigastrio, data la sottigliezza del margine e la presenza dei muscoli retti, l'apprezzamento palpatorio suole riuscire particolarmente difficile. D'altra parte, la percussione è la sola metodica che consente la delimitazione del margine superiore del viscere.

Percussione del fegato

Per delimitare i confini superiori del fegato, la percussione si esegue sulla parete anteriore a paziente supino e sulla parete laterale e posteriore a paziente seduto; la percussione si effettuerà dall'alto in basso, secondo le linee verticali del torace, mentre il paziente respira tranquillamente.

L'ottusità epatica va distinta in *relativa e assoluta*. La prima indica i confini superiori del viscere che sono ricoperti dai lembi inferiori polmonari e per i quali, quindi, occorre impiegare una percussione forte, data la loro sede profonda, risultandone in definitiva un suono di ottusità non assoluta, cioè una ottusità relativa e quindi un suono ipofonetico; la seconda indica la parte di viscere che rimane scoperta dai lembi inferiori del polmone e questa va ricercata con una percussione leggera, risultandone una ottusità assoluta.

L'ottusità assoluta, pertanto, coincide con il decorso dei margini inferiori del polmone destro (Fig. 12-56), mentre i limiti superiori dell'ottusità relativa decorrono parallelamente ai primi, 3-4 cm più in alto anteriormente; andando verso l'indietro questo scarto si riduce, in quanto si riduce l'estensione del polmone che ricopre il fegato.

I limiti della ottusità relativa normalmente corrispondono: al margine inferiore della IV costola sulla margino-sternale destra, al margine superiore della V costola sulla parasternale, al margine inferiore della V sulla emiclaveare, al VI spazio intercostale sulla ascellare anteriore, al VII spazio sull'ascellare media, alla IX apofisi spinosa sulla linea spondiloidea; essi cioè coincidono con quelli della cupola epatica e vengono a tracciare sul torace una linea, che si innalza andando dall'indietro in avanti.

I limiti superiori dell'ottusità assoluta normalmente corrispondono: al margine inferiore della V costola sulla marginosternale destra, al margine superiore della VI sulla parasternale, al margine inferiore della VI sulla emiclaveare, al margine superiore della VII costola sull'ascellare anteriore, al margine inferiore della VII sull'ascellare media; all'VIII costa sull'ascellare posteriore, alla IX costa sull'angolare della scapola, all'XI costa sulla paravertebrale.

Il limite superiore dell'ottusità epatica, sia assoluta che relativa, discende di circa 2 cm nelle profonde inspirazioni e di circa 1 cm nel passaggio dalla posizione supina a quella eretta; all'incirca uguale è lo spostamento in basso del margine inferiore del viscere.

Per la delimitazione plessica del margine inferiore del fegato si deve ricorrere ad una percussione assai

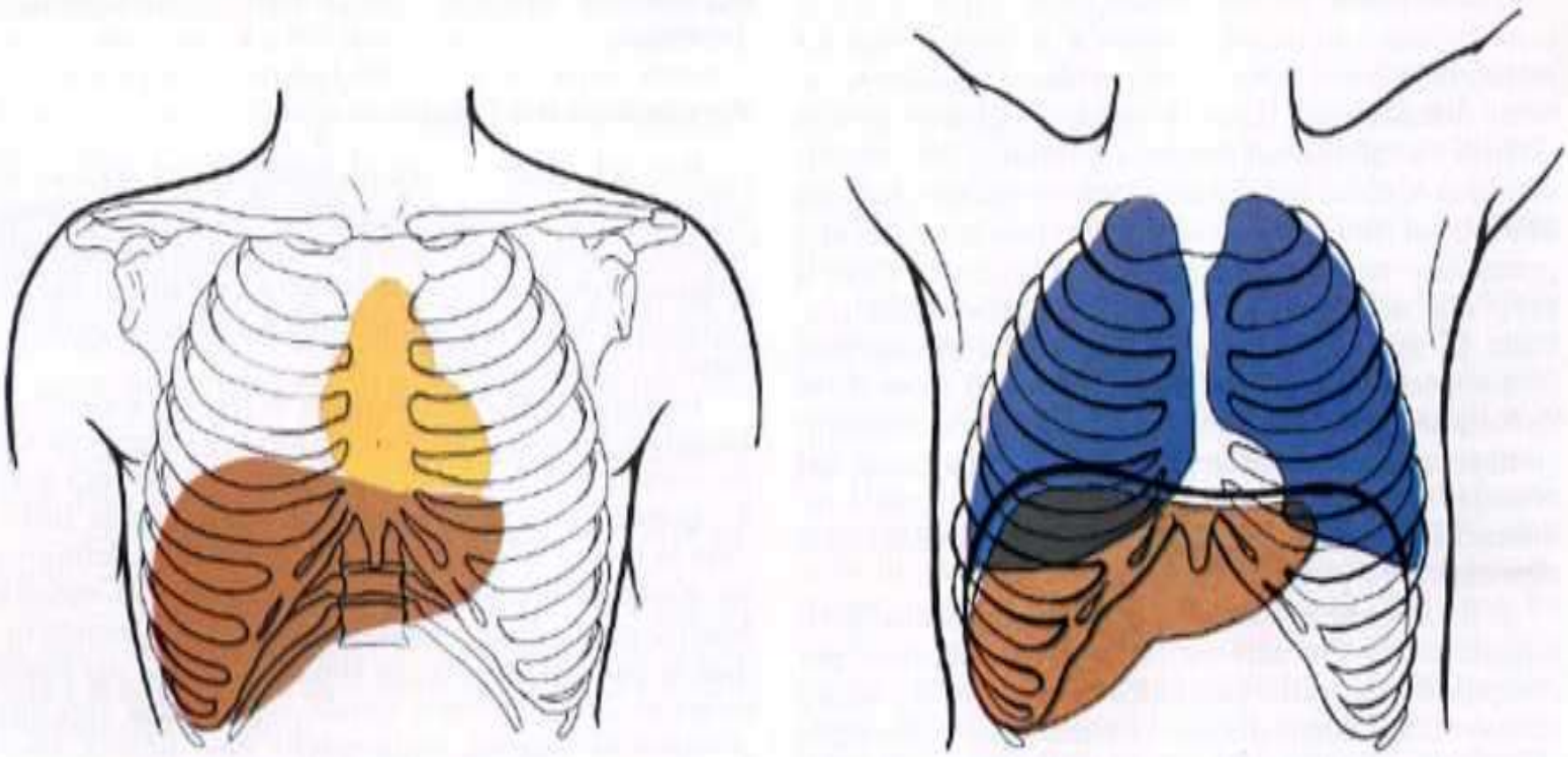

Fig. 12-56. Schema dei confini normali del fegato (vedi testo).

leggera, data la risonanza timpanica che tale manovra suscita a livello dello stomaco, del tenue e del colon sottostanti al fegato, favorita dalla sottigliezza di detto margine.

Normalmente, in posizione supina durante la pausa respiratoria il bordo epatico corrisponde all'arcata costale dall'ascellare media all'emiclaveare, da dove inizia a debordare, raggiungendo 1 dito trasverso all'incirca tra emiclaveare e parasternale.

L'andamento del bordo epatico sulla linea mediana varia in rapporto al tipo costituzionale: esso all'incirca taglia la xifoombelicale a metà nei normosplancnici, all'unione del terzo superiore con i 2/3 inferiori nei microsplancnici ed all'unione dei 2/3 superiori con il terzo inferiore nei macrosplancnici; nel normotipo si immette sotto l'arcata costale sinistra tra parasternale ed emiclaveare, nel macrosplancnico sull'emiclaveare e nel microsplancnico sulla parasternale Sx.

Le dimensioni del fegato si sogliono valutare calcolando la distanza tra il margine superiore dell'ottusità assoluta ed il margine inferiore del viscere sulla linea emiclaveare. I valori normali risentono della costituzione del soggetto; nel maschio adulto su tale linea misura 12 ± 2 cm; esso è di 8-9 cm sulla ascellare anteriore, di 6-7 cm sull'ascellare posteriore, 4-6 cm sull'angolo-scapolare; anteriormente l'ottusità relativa, come si è detto, misura 3-4 cm in più.

Sebbene in pratica ci si soglia riferire al limite superiore dell'ottusità assoluta, tuttavia per ben giudicare delle dimensioni del fegato occorre far riferimento alla *ottusità globale* (ottusità assoluta + relativa). Ciò perché l'ottusità assoluta può variare alquanto in rapporto alle condizioni del polmone (ad esempio, si riduce nell'enfisema polmonare, mentre aumenta nella retrazione del margine polmonare inferiore) e perché talune condizioni morbose (cisti da echinococco, ascesso, neoplasie ecc.) possono estrinsecarsi prevalentemente a carico della parte alta del viscere, venendo a modificare l'ottusità relativa.

Modificazioni patologiche dell'ottusità epatica

Un abbassamento dei limiti superiori dell'ottusità del fegato (*ptosi*), si può riscontrare per:

— *condizioni toraciche* che provocano un abbassamento del diaframma: enfisema polmonare, pneumotorace, versamento pleurico abbondante, deformazioni toraciche;

— *rilassamento dell'apparato sospensore* e diminuzione della pressione intraaddominale (lassità legamentosa costituzionale, età avanzata, dimagrimen-

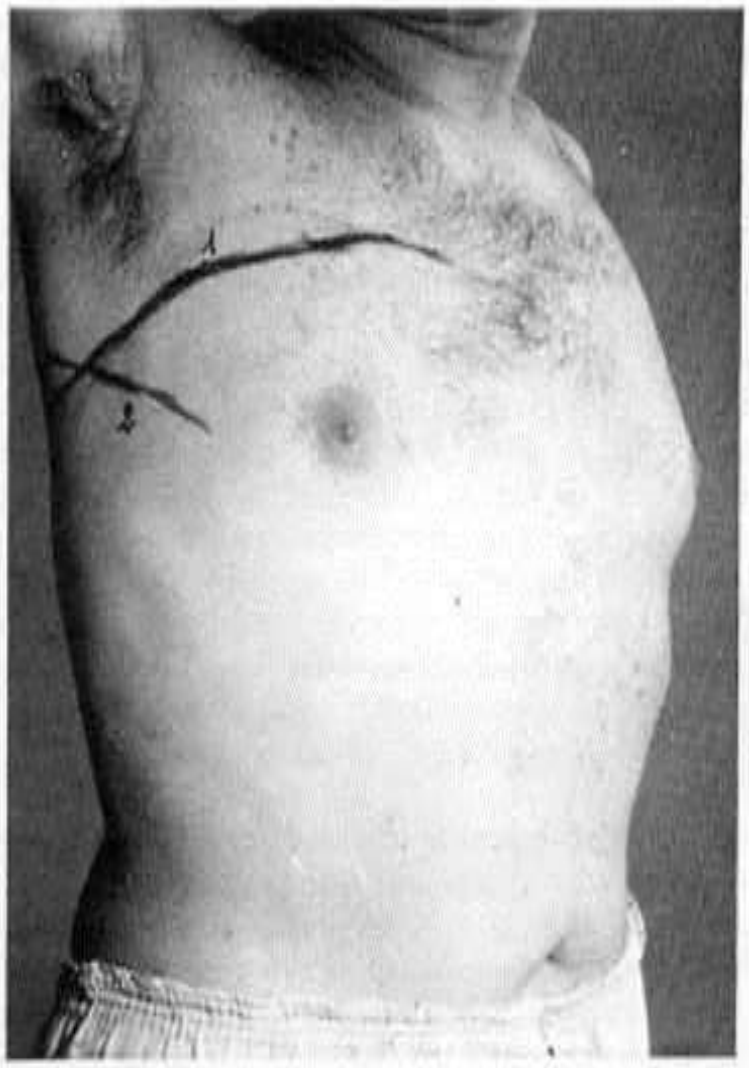

Fig. 12-57. Sollevamento del limite superiore del fegato: 1) linea di Jacksch; 2) linea di Damoiseau-Ellis (vedi testo).

to, diminuzione della tensione delle pareti addominali da decadimento dello stato generale, da pregressa ascite, ecc.); questa condizione può venire favorita dalla esecuzione abituale di lavori pesanti ed esercizi violenti.

Un fegato ptosico, anche se di normali dimensioni, può debordare dall'arcata costale e rendersi palpabile.

Spesso la epatoptosi si associa ad una visceroptosi generalizzata e, come ogni ptosi, si evidenzia soprattutto nella stazione eretta; allorché il paziente assume la posizione supina, il fegato ptosico può venire facilmente sospinto verso l'alto o ritornare spontaneamente nella posizione normale.

Il fegato notevolmente ptosico possiede una ridotta mobilità respiratoria e presenta invece, una accentuata mobilità passiva secondo il suo asse trasversale cioè verso destra e verso sinistra (*fegato migrante*).

Il *limite superiore* dell'ottusità del fegato *può essere risalito* in caso di aumento notevole della tensione addominale (per ascite, neoplasia, meteorismo) o per ingrandimento del viscere (*epatomegalia*) e in questo caso all'innalzamento del limite superiore si associa un abbassamento del limite inferiore. Tuttavia, affezioni circoscritte del fegato (quali cisti da echinococco, neoplasia o ascesso) localizzate sulla convessità del viscere, possono provocare un innalzamento del fegato senza associato abbassamento del limite inferiore (per quanto, in genere, il maggiore peso del fegato ingrandito tenda a favorirne la discesa e quindi a fare abbassare il suo bordo). In questa evenienza, il limite superiore del fegato segue una linea obliqua dall'indietro in avanti e con convessità verso l'alto (Fig. 12-57).

Alcune condizioni possono indurre in errore nella valutazione del volume del fegato.

Così, in caso di aumentata tensione addominale, oltre la risalita del limite superiore dell'ottusità epatica, si può riscontrare anche un'apparente riduzione del volume del fegato, con riduzione della superficie percussoria del viscere sulla parete anteriore dell'addome, a causa di una sua rotazione verso l'alto lungo l'asse trasversale, cioè lungo il legamento coronario (Fig. 12-58).

Un apparente ingrandimento del fegato si può avere, invece, nel caso che abbassandosi il viscere (ad esempio, per diminuzione della tensione dei muscoli della parete addominale o del grasso della cavità) si accentui la rotazione sul suo asse trasversale. In questo caso aumenta l'ampiezza dell'area di ottusità assoluta del fegato sulla parete anteriore, il bordo epatico si abbassa, ma non si rende facilmente palpabile al di sotto del margine costale, in quanto si allontana dalla parete anteriore e non riesce, quindi, agevole uncinarlo (Fig. 12-58/C).

Se il fegato ptosico ruota lungo l'asse antero-posteriore del viscere, cioè lungo il legamento falciforme, percuotendo sulla linea emiclaveare destra, l'area di ottusità epatica risulta aumentata, ma in effetti il fegato non è ingrandito. A causa, infatti, del maggior peso del lobo destro, il fegato ruota in senso antiorario, venendosi a disporre obliquamente e a discostarsi dalla parete laterale destra della gabbia toracica; il contorno esterno del lobo destro discende quasi verticalmente, il margine inferiore risale quindi verticalmente, risultando, sempre a causa della rotazione, apparentemente ridotta la piccola ala (Fig. 12-58/D).

È da tener presente che: di solito nella ptosi la rotazione del viscere avviene secondo i due assi (antero-posteriore e trasversale); frequentemente si associano ingrandimento e ptosi del fegato; l'aumento di peso ne facilita la discesa, per cui esso appare più grande di quanto non lo sia in realtà. Spesso in caso di ptosi il paziente accusa un senso di peso e di stiramento doloroso all'ipocondrio destro, che compare o si accentua nella posizione eretta; spesso si associano disturbi dispeptici.

In definitiva, da quanto detto si ricava che:

— la misurazione della sola porzione del viscere che deborda dall'arcata costale lungo l'emiclaveare è

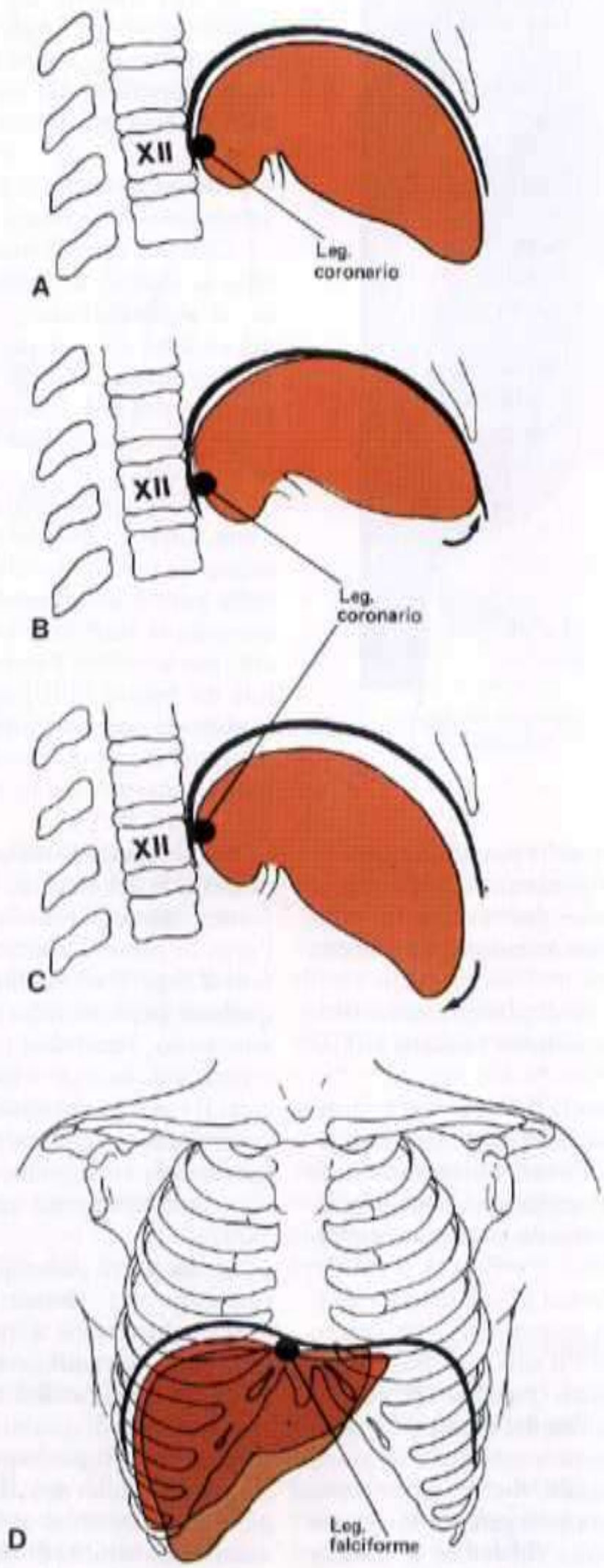

Fig. 12-58/A, B, C, D.
A) Fegato in proiezione laterale in condizioni normali.
B) Fegato ruotato verso l'alto lungo l'asse trasversale.
C) Fegato ruotato verso il basso lungo l'asse trasversale.
D) Fegato visto di fronte ruotato lungo l'asse verticale.

insufficiente per esprimere un giudizio circa le dimensioni del fegato e così pure la sola misurazione dell'ottusità epatica assoluta, essendo necessario tener conto anche del limite superiore dell'ottusità relativa;

— i dati forniti dalla percussione vanno correlati ed integrati con quelli ricavati dalla palpazione e l'esplorazione del bordo epatico va eseguita per tutta la sua estensione.

In effetti, molte diagnosi di epatomegalia non sono confermate al tavolo operatorio od autoptico. L'esame scintigrafico eseguito nelle due proiezioni (antero-posteriore e laterale) di solito fornisce la possibilità di bene evidenziare dette situazioni.

Una *reale riduzione del volume epatico*, si può avere nella cirrosi atrofica e nell'atrofia giallo-acuta.

La scomparsa dell'ottusità assoluta epatica si ha in caso di pneumoperitoneo (perforazione di visceri cavi o pneumoperitoneo diagnostico) o di peritonite sostenuta da germi aerogeni.

Si parlerà di *epatomegalia* allorché il viscere risulta effettivamente ingrandito e ciò può venire stabilito mediante la delimitazione percussoria del confine superiore (ottusità relativa) e quella palpatoria e percussoria dell'inferiore; la percussione va eseguita sia in posizione supina che eretta e così anche la palpazione.

Si può avere:

— epatomegalia con fegato molle, liscio, non dolente (ad esempio, steatosi epatica);

— epatomegalia con fegato molle, liscio e dolente (scompenso congestizio acuto, epatite acuta, epatite colliquativa, ascesso epatico, ecc.);

— epatomegalia con fegato duro e liscio (scompenso congestizio cronico, amiloidosi, linfoma e leucosi cronica, brucellosi cronica, kala-azar, ecc.);

— epatomegalia con fegato duro e nodulare (cirrosi epatica, fegato policistico, echinococcosi del fegato, epatite sclero-gommosa luetica, carcinoma metastatico, ecc.). Una fine nodosità con indurimento del viscere si suole riscontrare in caso di processi infiltrativi cronici o cicatriziali. I noduli neoplastici hanno la caratteristica di possedere una consistenza maggiore rispetto al parenchima circostante ed abitualmente non sono dolenti; dolore può comparire in caso di distensione della capsula. I noduli neoplastici possono presentare una ombelicatura centrale per processi di necrosi.

L'epatomegalia può raggiungere gradi cospicui ed associarsi a notevole indurimento nella carcinomatosi diffusa del viscere.

In effetti, la dolenzia del fegato è indicativa di un processo flogistico o di ingrandimento acuto del viscere con distensione della capsula; è meno probabile che i processi cronici si accompagnino a dolenzia.

Come abbiamo già visto, notevole importanza ai fini della definizione della epatopatia riveste anche il comportamento del bordo epatico (smusso, arrotondato, assottigliato, tagliente, regolare o frastagliato).

Un ingrandimento del fegato, in verità, può verificarsi in svariate condizioni morbose. Talvolta l'epatomegalia rappresenta la manifestazione dominante e il rilievo obbiettivo più importante per la diagnosi differenziale, altre volte ad essa si accompagnano altri rilievi più appariscenti e più significativi, per cui non riveste di per sé valore discriminante ai fini diagnostici.

Accennando alle principali varietà di epatomegalia, ci atterremo ad una distinzione che in pratica riesce assai utile ai fini della diagnosi differenziale: con associata splenomegalia e senza associata splenomegalia.

Cause principali di epatomegalia

Epatomegalia con splenomegalia

— Infettiva: tifo addominale, brucellosi, mononucleosi infettiva, rickettsiosi, leishmaniosi, epatite virale, epatite luetica, epatite da spirochete, ecc.;

— infiammatoria: epatite cronica attiva;

— granulomatosa: sarcoidosi, istiocitosi X;

— cirrotica: cirrosi epatica, cirrosi biliare, sindromi bantiane, cirrosi splenomegalica con ittero emolitico, emocromatosi, morbo di Wilson;

— da emopatie e linfomi: leucemia mieloide e linfatica cronica, linfomi tipo Hodgkin e non Hodgkin, anemie emolitiche;

— circolatoria: sindrome di Budd-Chiari, pericardite costrittiva;

— da disordini metabolici: amiloidosi, glicogenosi tipo II (m. di Pompe) e tipo IV (m. di Andersen).

Epatomegalia senza splenomegalia

— Infettiva e parassitaria: colangite, ascesso epatico, epatite colliquativa, echinococcosi, tubercolosi, ecc.;

— circolatoria: scompenso cardiaco congestizio;

— stasi biliare: ittero ostruttivo;

— farmaci tossici, carenze nutrizionali e disordini metabolici: steatosi epatica, Kwashiorkor, glicogenosi tipo I (m. di Von Gierke) e tipo III (m. di Forbes), epatiti iatrogeniche, epatiti da tossici;

— neoplasie: carcinoma primitivo e metastatico; sarcoma.

Percussione della milza

Anche la milza, come il fegato, allorquando aumenta di volume a causa della gravità tende ad espandersi prevalentemente verso il basso ed a rendersi palpabile. Ma non sempre la milza ingrandita si rende palpabile; essa cioè può essere modicamente ingrandi-

ta senza divenire palpabile. Da qui l'utilità della sua delimitazione percussoria, essendo assai spesso importante potere stabilire ai fini diagnostici se c'è o meno una partecipazione della milza al processo morboso.

D'altra parte, una milza palpabile può non essere ingrandita, ma soltanto ptosica; in verità, questa evenienza è rara. Una milza alquanto ipertrofica è spesso anche ptosica.

La percussione della milza va eseguita a paziente sdraiato in posizione diagonale destra (intermedia, cioè, tra la supina e la laterale destra), facendo tenere l'arto superiore sinistro sollevato, con la mano poggiata sul capo (Fig. 12-59).

La percussione va eseguita dall'alto in basso lungo l'ascellare media, fino ad incontrare l'estremità superiore del viscere che, essendo ricoperta dal polmone, richiede una percussione medio-forte. Si passa, quindi, a tracciare la proiezione toracica del margine anteriore del viscere utilizzando una percussione leggera e procedendo, lungo i vari spazi intercostali, dalla parete anteriore del torace verso quella laterale (quindi partendo dallo spazio semilunare di Traube). Si passa poi a delimitare il polo inferiore con una percussione assai leggera, andando dal basso verso l'alto (sempre che non sia delimitabile con la palpazione) ed infine il margine posteriore del viscere, andando dalla parete posteriore verso quella laterale, sempre lungo gli spazi intercostali.

In condizioni normali, l'ottusità splenica è posta tra il margine superiore della VIII costa e il margine inferiore della X, con disposizione obliqua dall'alto in basso e dall'indietro in avanti, con il polo superiore sulla ascellare media e l'inferiore che raggiunge o supera di poco l'ascellare anteriore. La proiezione splenica ha forma ovoidale, non venendo rilevata con le manovre percussorie l'estremità superiore del viscere, che è ricurva verso l'interno; essa misura cm 8-10 longitudinalmente e cm. 6-8 trasversalmente (Fig. 12-60).

La percussione riesce utile per riconoscere se una ottusità o una massa debordante dall'arcata costale sinistra è da attribuire alla milza o meno, stabilendo se essa si continua o no con l'ottusità splenica, se ha la forma ovoidale caratteristica del viscere, con maggiore asse obliquo verso l'avanti e il basso, e se è dotata di mobilità respiratoria. Eventualmente si ripete la percussione dopo la prova di splenocontrazione adrenalinica, alla quale si suole ricorrere al fine di riconoscere la milza e di stabilire quale sia la componente congestizia di una splenomegalia.

La milza ingrandita può talora dirigersi prevalentemente in senso verticale e talora, invece, in senso trasversale (in rapporto allo stato dei legamenti splenici, a fenomeni aderenziali, allo sviluppo della piccola ala del fegato); può presentarsi stretta e lunga (*milza a lingua di cane*).

Come abbiamo visto, in base all'entità dell'aumento di volume si parla di *splenomegalia lieve, moderata, notevole e cospicua* (v. Fig. 12-37).

Allorché la milza inizia ad ingrandirsi, ad esempio, in occasione di una malattia infettiva acuta, prima che essa si renda palpabile l'ingrandimento può venire evidenziato soltanto a mezzo della percussione (l'espansione del viscere effettuandosi sia verso l'alto che verso il basso; Fig. 12-61/A).

Quando la splenomegalia raggiunge una marcata entità, l'ulteriore espansione del viscere si effettua prevalentemente verso il basso e ciò sia per l'ostacolo opposto dal diaframma, che per l'aumento di peso, che tende a trascinarlo in giù (Fig. 12-61/B).

La regressione di una splenomegalia di una certa entità avviene sia sul versante inferiore che su quello

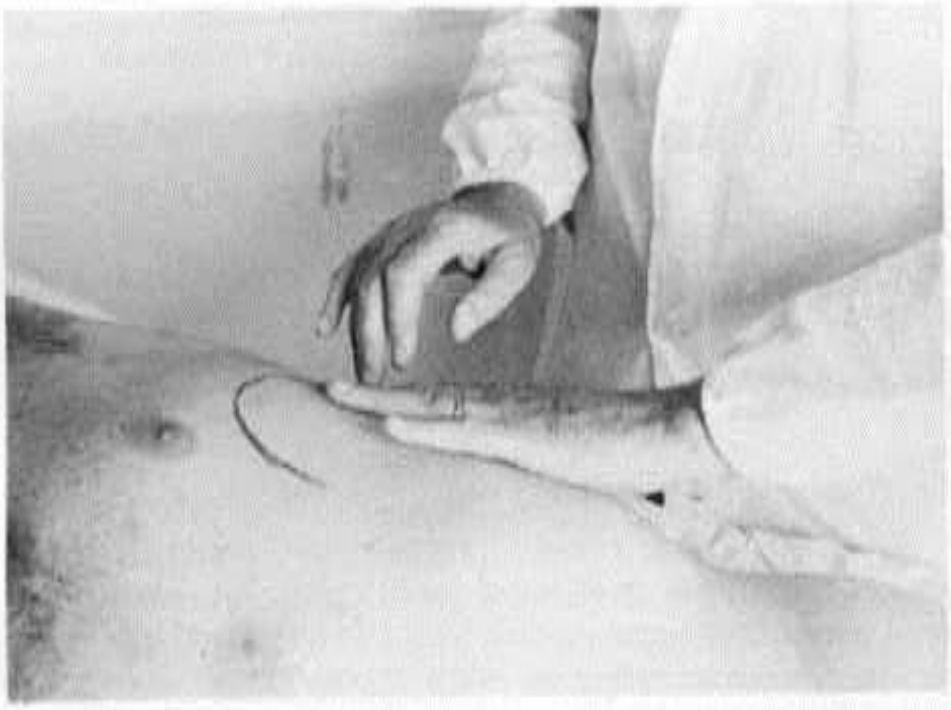

Fig. 12-59. Percussione della milza in posizione diagonale destra.

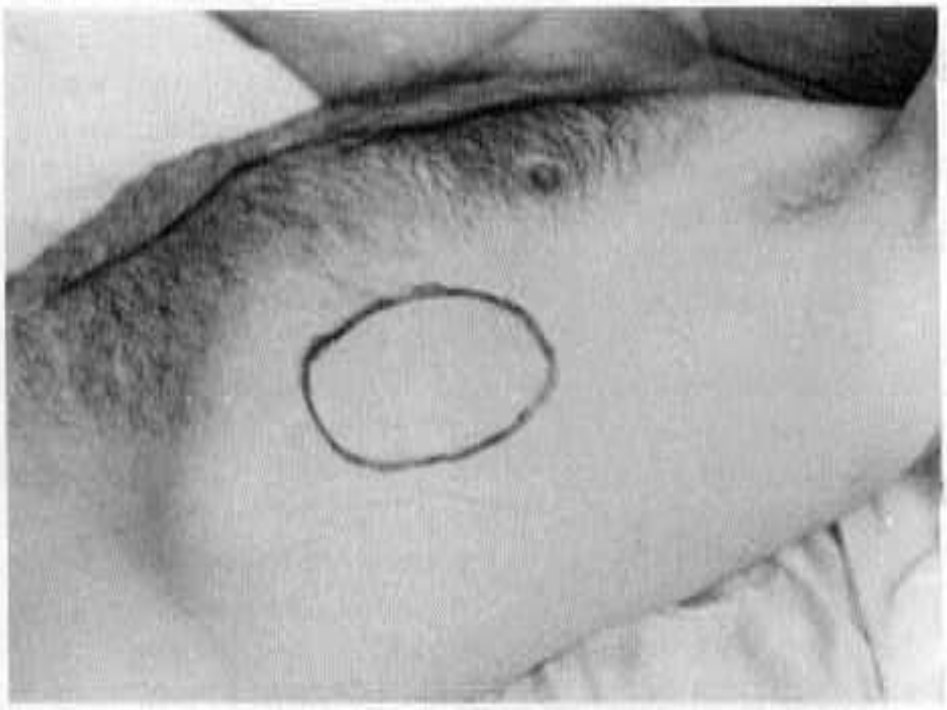

Fig. 12-60. Delimitazione percussoria della milza normale.

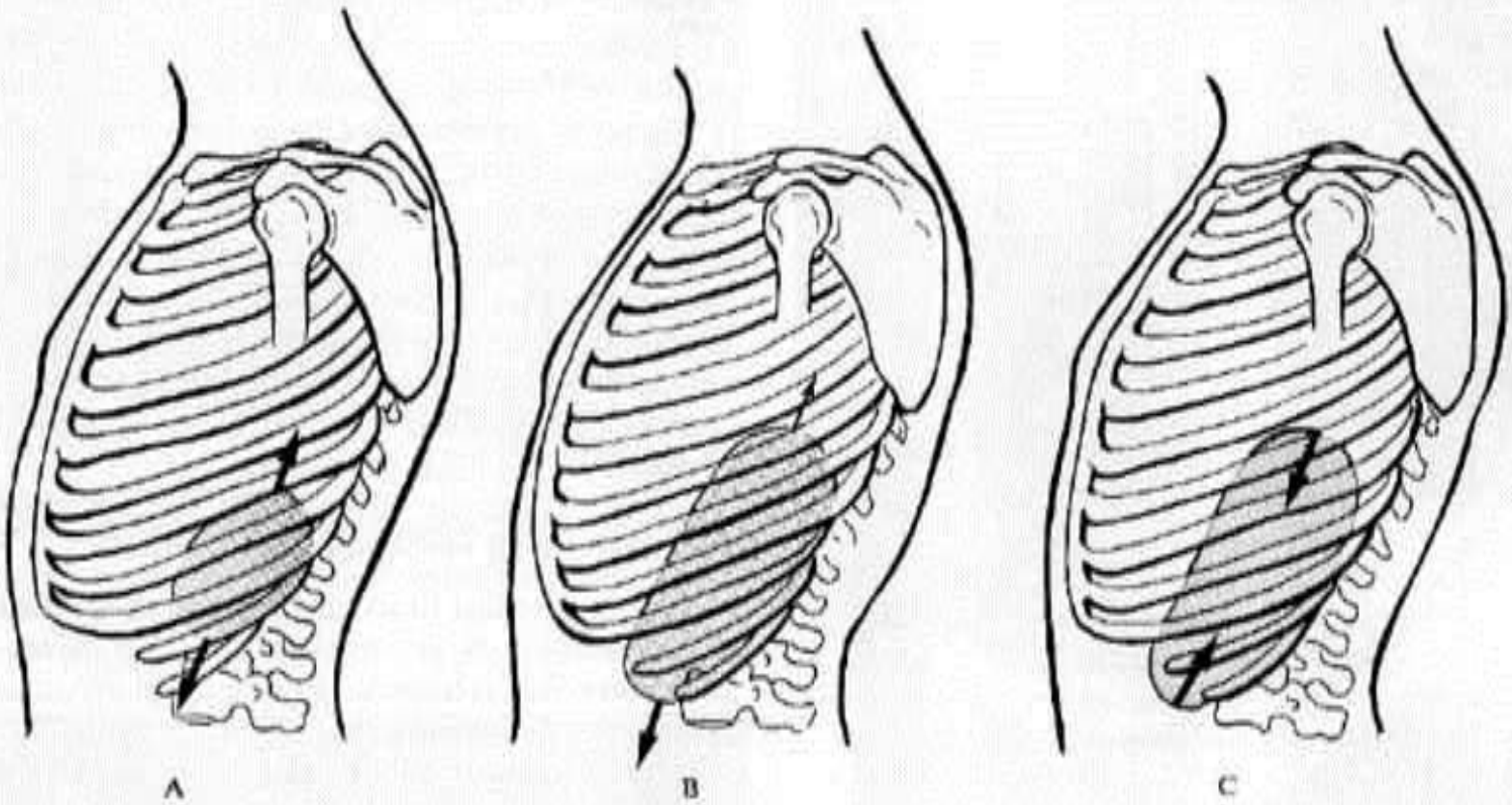

Fig. 12-61/A, B, C. Rappresentazione schematica della milza nella fase di ingrandimento (A, B) e di regressione (C) (vedi testo).

superiore del viscere e quindi va accertata anche con la percussione (Fig. 12-61/C).

Diagnostica differenziale della splenomegalia

Alcune masse addominali possono porre dei quesiti circa la loro differenziazione con una milza ingrandita.

— *Rene sinistro ingrossato*: ha ugualmente una forma allungata e si abbassa nell'ispirazione.

La massa renale presenta il fenomeno del contatto lombare, della ricaduta e del ballottamento di cui abbiamo già detto; gli altri caratteri distintivi sono stati già ricordati a proposito della palpazione del rene.

Abbiamo visto come talvolta sia necessario ricorrere alla prova adrenalinica o all'urografia.

— *Neoplasia dell'angolo sinistro del colon*: raramente assume la forma ovoidale della milza e non si abbassa nell'inspirazione; sogliono coesistere disturbi di canalizzazione intestinale. L'esame radiologico con mezzo di contrasto del grosso intestino potrà chiarire i casi dubbi;

— *Ipertrofia della piccola ala del fegato*: in genere, si riesce a stabilire, mercé la palpazione e la percussione, che manca la continuità con la milza; però, se coesistono ipertrofia della piccola ala e splenomegalia, si possono talora incontrare notevoli difficoltà nella delimitazione dei due organi.

Cause principali di splenomegalia

Svariate sono le cause di splenomegalia; ne ricordiamo le principali:

Splenomegalie infettive e parassitarie: ileo-tifo, brucellosi, setticemie, endocardite batterica, mononucleosi infettiva, malaria, rickettsiosi, leishmaniosi, lues, tubercolosi, echinococcosi splenica.

Splenomegalie vascolari:

a) da ipertensione portale preepatica (trombosi della vena splenica o della porta);

b) da ipertensione portale intraepatica (cirrosi epatica);

c) da ipertensione portale post-epatica (sindrome di Budd-Chiari, pericardite costrittiva);

d) splenomegalia congestizia o fibroso-congestizia apparentemente primitiva, da iperafflusso per ipotonia del sistema arterioso dell'organo.

Splenomegalie emopatiche: anemie emolitiche, sindromi talassemiche, policitemia vera, mielofibrosi, leucemie acute e croniche, linfomi tipo Hodgkin e non Hodgkin.

Splenomegalie granulomatose: sarcoidosi, istiocitosi X.

Fig. 12-62. Ascite: ottusità con concavità rivolta verso l'alto.

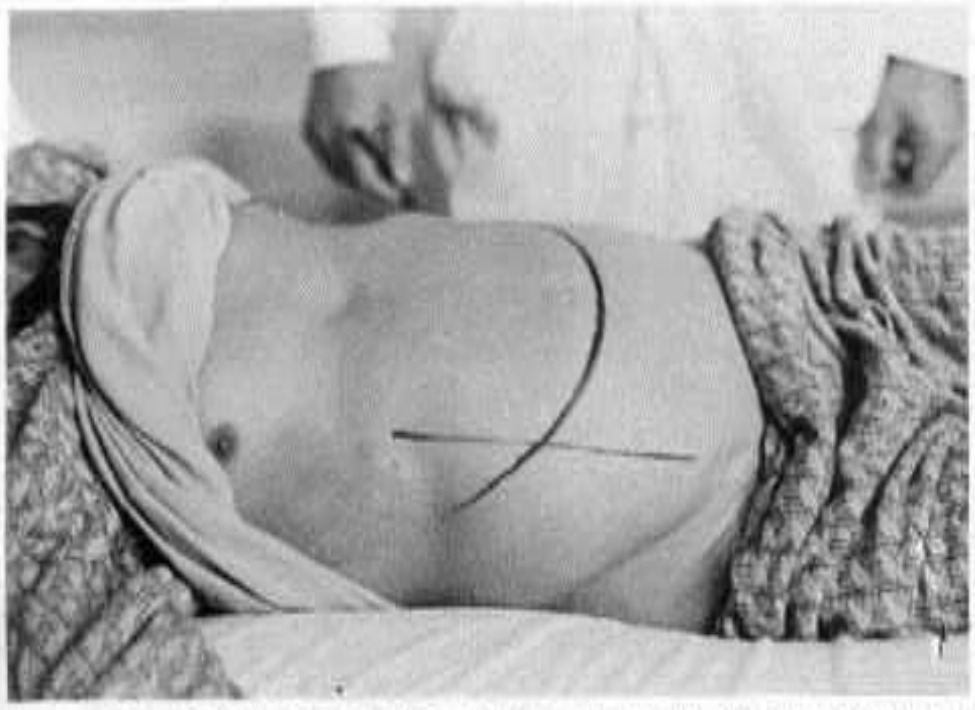

Fig. 12-63. Ascite: disposizione orizzontale del versamento nel decubito laterale.

Splenomegalie dismetaboliche: amiloidosi, emosiderosi, glicogenosi, lipoidosi colesterinica, cerebrosidica e fosfatidica.

Splenomegalie collagenopatiche: lupus eritematoso sistemico, artrite reumatoide (sindrome di Still: forma infantile adenosplenomegalica; sindrome di Felty: forma adenosplenomegalica dell'adulto, con leucopenia), sclerodermia, dermatomiosite, panarterite nodosa.

Splenomegalie neoplastiche: tumori primitivi della milza (benigni: linfangioma, emangioma; maligni: linfosarcoma, reticolosarcoma, fibrosarcoma) e localizzazioni metastatiche spleniche (rare).

Percussione dello stomaco e dell'intestino

La percussione dello stomaco vuoto serve bene a delimitare i confini superiori del viscere corrispondenti alla bolla gassosa: *area del timpanismo di Traube*; essa è posta tra piccola ala del fegato e cuore anteriormente e superiormente, milza posteriormente. Allorché lo stomaco è vuoto, la sua percussione fornisce un suono timpanico basso; come è noto, il tenue dà un suono timpanico alto, il colon un suono timpanico di altezza intermedia tra lo stomaco e il tenue (risultando l'altezza del suono inversamente proporzionale al diametro del lume del viscere).

Percussione di versamenti addominali

La percussione in corrispondenza di un versamento addominale dà un suono ottuso. Per *ascite*, come abbiamo visto, si intende la presenza di versamento libero nel cavo peritoneale.

Un versamento libero tende a disporsi nelle parti più declivi dell'addome; pertanto, allorché il paziente è in posizione supina o in posizione eretta, esso assume una disposizione arcuata con concavità rivolta verso l'alto (con disposizione regolare e simmetrica), l'intestino tenue venendo a galleggiare sul liquido. Per la delimitazione va praticata una percussione raggiata a partire dall'ombelico (Fig. 12-62). Il versamento si sposta con i cambiamenti di posizione del paziente seguendo la gravità, per cui nel decubito laterale assume una deposizione orrizzontale (Fig. 12-63); l'ottusità mobile va controllata ripetendo la manovra mentre il paziente decombe sul fianco opposto.

Con tale metodica un versamento si riesce ad evidenziare se raggiunge all'incirca i 500 cc.

Piccoli versamenti possono essere evidenziati procedendo alla percussione nella posizione genupettorale, venendosi in tal modo il versamento a raccogliere nella regione ombelicale (Fig. 12-64).

Per evidenziare i versamenti modesti (intorno ai 300-400 cc.) assai utile riesce anche la *manovra di Stradiotti*: a paziente seduto o in piedi si pratica la percussione in corrispondenza della regione parasacrale, bilateralmente; in caso di versamento compare un'ottusita da entrambi i lati del sacro, simmetrica, che si modifica consensualmente facendo inclinare il tronco del paziente in senso laterale (Fig. 12-65).

La disposizione a semiluna con concavità in alto porta a distinguere l'ottusità da versamento dall'ottusità dovuta a voluminosa *formazione cistica addominale*; in questa il limite superiore dell'ottusità è pure curvilineo, ma con convessità verso l'alto (Fig. 12-66). Nelle cisti si può pure evidenziare il segno del fiotto. Nelle cisti all'ispezione l'addome si presenta globoso con prevalente prominenza verso l'alto, mentre ai fianchi è relativamente schiacciato (nell'ascite, l'ad-

Fig. 12-64. Percussione in posizione genupettorale per la ricerca del versamento ascitico.

Fig. 12-65. Ricerca del versamento ascitico con la manovra di Stradiotti (in rosso la cresta iliaca).

dome tende invece ad assumere la forma batraciana, cioè a sfiancarsi ai lati). Le più frequenti formazioni cistiche addominali sono di provenienza ovarica.

La *diagnosi differenziale dell'ascite* va posta con:

— voluminosa *cisti ovarica*: limite superiore curvilineo, con convessità verso l'alto (talora coesistono cisti ovarica e versamento ascitico);

— *gravidanza con idramnios*: il limite superiore dell'ottusità si presenta convesso verso l'alto e sono presenti le caratteristiche della gravidanza (aumento di volume delle mammelle con pigmentazione delle areole, movimenti fetali, palpazione di piccole parti fetali, ascoltazione del battito cardiaco fetale) mentre il volume dell'utero raggiunge dimensioni superiori a quelle che comporterebbe l'epoca della gestazione;

— *raccolta saccata*: l'ottusità è circoscritta, ma non ha disposizione simmetrica e non si sposta con i cambiamenti di posizione;

— *anse intestinali dilatate con abbondante contenuto liquido*: con la palpazione a scosse è presente

Fig. 12-66. Cisti ovarica: ottusità con convessità rivolta verso l'alto.

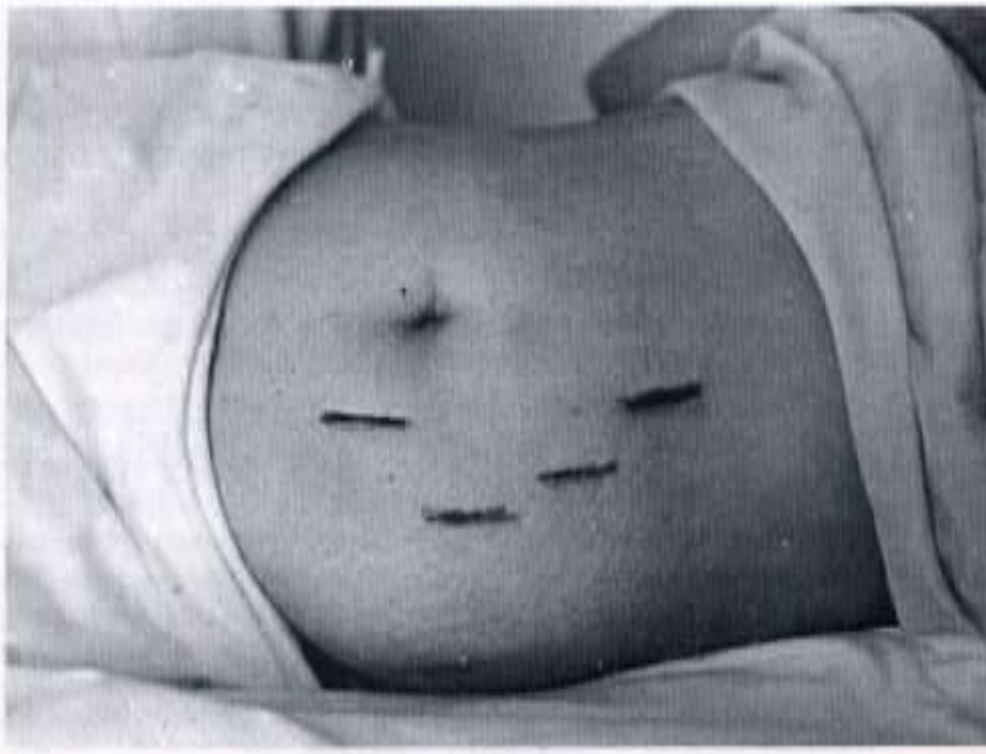

Fig. 12-67. Dilatazione di anse intestinali: non regolare disposizione dell'ottusità nel decubito laterale, di anse con abbondante contenuto liquido (vedi testo).

guazzamento e con i cambiamenti di decubito lo spostamento è meno evidente e più lento ad avverarsi; non risulta, inoltre, regolare la linea di ottusità che si ottiene allorché il paziente decombe sul fianco (Fig. 12-67).

Si tenga presente che una parete addominale molto spessa, per adipe o per edema, può dare uno smorzamento del suono plessico, tale da trarre in inganno.

Cause di ascite

Svariate possono essere le cause capaci di provocare ascite.

1) *Ipertensione portale* (v. appresso). L'ipertensione portale è uno dei fattori principali nella genesi dell'ascite, l'altro essendo costituito dalla ipoalbuminemia; come fattori secondari figurano la ritenzione di sodio e di acqua e l'aumentata produzione di linfa nel fegato.

L'ipertensione portale può derivare, come meglio appresso vedremo, da ostacolo:

— intraepatico: la cirrosi epatica è la causa più frequente di ascite (coesistendo ipertensione portale con insufficienza epatocellulare);

— preepatico: trombosi portale; se si instaura bruscamente può provocare un'ascite fugace e modesta;

— postepatico: da occlusione lenta o acuta delle vene sovraepatiche. Si ha comparsa di ascite, che nel caso di occlusione acuta è precoce ed imponente (di solito ad alto contenuto proteico).

Ipertensione portale può anche derivare da iperafflusso splenico: di regola non provoca ascite.

2) *Causa cardiaca*: la stasi epatica induce secondariamente ostacolo alla circolazione portale. Essa può derivare da:

— *scompenso cardiaco congestizio*: l'ascite è preceduta da edemi declivi, è presente cardiomegalia, turgore giugulare, epatomegalia, reflusso epatogiugulare;

— *pericardite costrittiva*: in genere, l'ascite precede gli edemi declivi, manca la cardiomegalia, sono presenti i segni di mediastino-pericardite adesiva (polso venoso paradosso, fissità del cuore, ecc.) e l'epatomegalia (*sindrome di Pick o pseudocirrosi pericardica*;

3) *Causa renale*: sindrome nefrosica (proteinuria, ipoproteinemia ed in particolare ipoalbuminemia, edemi declivi, versamenti cavitari).

4) *Causa flogistica*:

— peritonite tubercolare;

— peritonite secondaria a perforazione gastrointestinale o delle vie biliari, a ferite penetranti dell'addome, a pancreatite (elevato contenuto di amilasi nel liquido ascitico).

5) *Causa neoplastica*: neoplasie peritoneali o di organi intraaddominali: ascite talora chilosa od emorragica. La *sindrome di Meigs* risulta da: tumore benigno dell'ovaio (fibroma), ascite ed idrotorace che si riformano rapidamente.

Fig. 12-68. Ascite neoplastica: irregolarità del limite superiore del versamento, per affioramento di masse neoplastiche.

Nel caso di ascite neoplastica la palpazione, in particolare quella a scosse, consente spesso di apprezzare una o più masse; talora in questi casi, alla percussione, il limite superiore concavo verso l'alto del versamento può risultare irregolare per l'affiorare verso la superficie di dette masse (Fig. 12-68).

Appare di chiara evidenza l'interesse di una diagnosi differenziale tra ostruzione portale e le altre condizioni capaci di provocare ascite ed in particolare l'insufficienza cardiaca. Epatomegalia, ascite, edemi declivi, spesso, versamento pleurico (che può ostacolare la delimitazione del cuore), sono presenti in entrambe le condizioni; si ricordi che nel cardiopatico suole essere presente anche ortopnea.

Nei casi 4 e 5 (esclusa la sindrome di Meigs) l'ascite ha carattere essudativo.

L'ascite, come si è detto, può talora avere carattere lattescente (*ascite chilosa*) per ostacolo al deflusso del chilo nel dotto toracico, causato da trauma, da compressione da parte di masse linfoghiandolari o di masse neoplastiche e raramente dalla cirrosi epatica; il versamento chiloso si riforma rapidamente.

Dall'ascite chilosa vera occorre distinguere l'*ascite pseudochilosa*; in questi casi l'aspetto torbido-

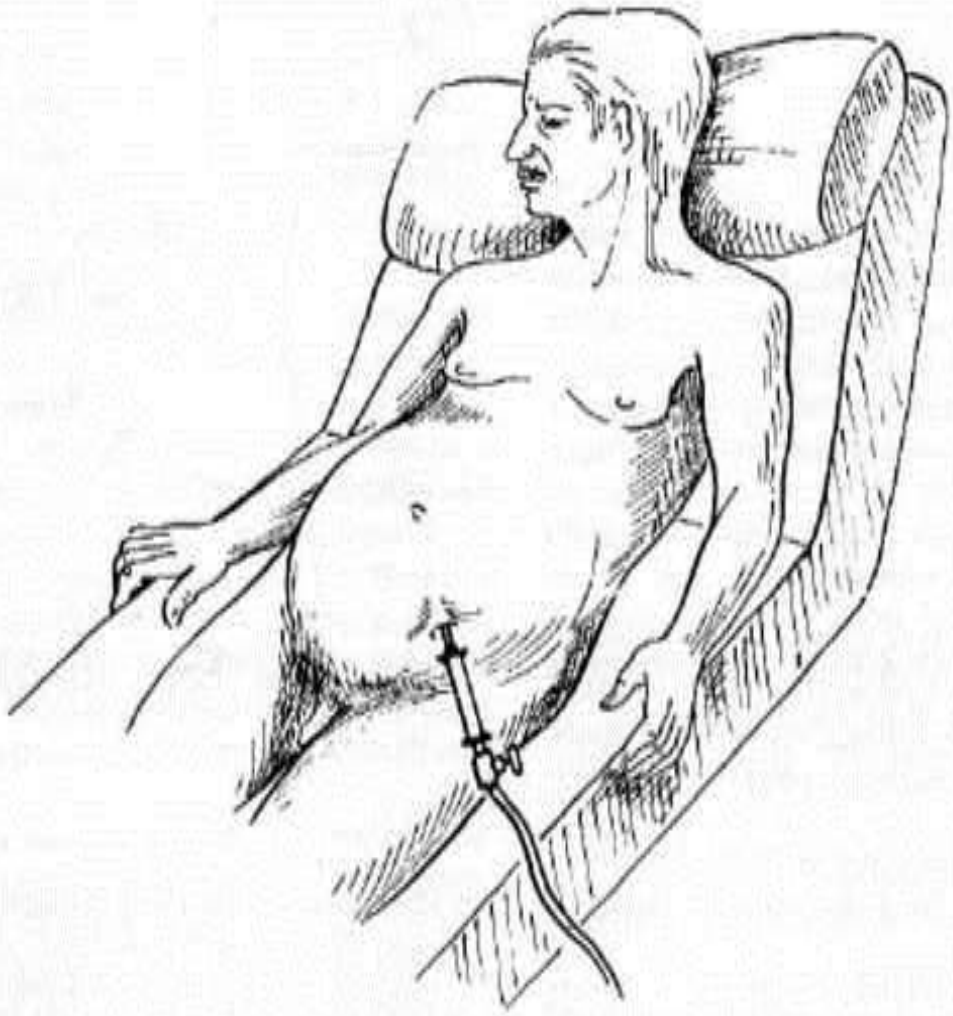

Fig. 12-69. Paracentesi addominale.

lattescente del liquido non è dovuto ad una abnorme contenuto di grassi, ma a particolari condizioni fisico-chimiche delle proteine del versamento, il colorito è bianco e non giallognolo e l'aspetto del liquido (contrariamente a quello chiloso) non si modifica con l'aggiunta di etere. Suole essere provocata da disseminazione peritoneale di cisti ovariche; in genere si riforma lentamente.

Per procedere all'esame del liquido ascitico occorre eseguire la puntura esplorativa dell'addome o il parziale svuotamento dell'ascite (*paracentesi addominale*). Si ricorre a quest'ultima pratica allorché l'ascite è particolarmente cospicua e provoca fenomeni compressivi sulla vena cava inferiore e verosimilmente sulle vene renali o dispnea per sollevamento del diaframma.

La paracentesi si esegue a paziente adagiato sul margine del letto in posizione semiassisa ed inclinata sul fianco sinistro, in modo che il liquido per gravità si raccolga nella fossa iliaca sinistra. La sede di elezione della puntura è, infatti, a metà di una linea che congiunge la spina iliaca antero-superiore di sinistra all'ombelico (Fig. 12-69), in quanto il colon sinistro è maggiormente distante dalla parete di quanto non lo sia nella fossa iliaca destra il cieco (che fornito di meso, galleggia sul liquido e quindi può venirsi a trovare più vicino alla parete addominale anteriore).

La disinfezione della cute va praticata con tintura di iodio e l'anestesia locale può venire praticata superficialmente con cloruro di etile o con infiltrazione novocainica.

Per la puntura esplorativa (che si propone di accertare la presenza del versamento e l'estrazione di pochi cc di liquido, si usa un ago a punta smussa con foro laterale (onde non correre il rischio di trafiggere le anse intestinali) montato su una siringa; per lo svuotamento si usa un trequarti, del diametro di mm 2,5-3 fornito in prossimità della punta di fori laterali (che consentono la fuoriuscita del liquido nel caso che l'orifizio terminale venga in qualche modo ostruito). Il trequarti, impugnato con la mano destra per il manico, viene introdotto perpendicolarmente alla cute, con un colpo secco: superata con la punta del trequarti la parete addominale, viene a mancare ogni sensazione di resistenza. L'estrazione del liquido va effettuata lentamente e va accompagnata da contemporanea fasciatura compressiva dell'addome (con una traversa robusta, precedentemente collocata sotto il paziente), per evitare fenomeni ex vacuo del letto capillare della sierosa peritoneale. Eseguito lo svuotamento, il trequarti viene estratto con rapida mossa, si disinfetta la cute massaggiandola e si applica un cerotto adesivo.

Delle modalità di esame del liquido ascitico e dei suoi caratteri fisici, chimici e microscopici si è già detto a pag.

ASCOLTAZIONE DELL'ADDOME

L'ascoltazione dell'addome può talora rivestire non poca importanza diagnostica.

Gorgoglio

Un rumore di gorgoglio si può suscitare alla palpazione di un tratto di intestino in cui si abbia un aumento del suo contenuto liquido e gassoso; è facile a

rilevarsi alla palpazione del grosso intestino in caso di diarrea. È caratteristico un gorgoglio alla regione ileocecale nella fase iniziale del tifo addominale.

Guazzamento

È quel rumore che si suscita a livello del tubo digerente con la palpazione a scosse o quando il paziente si muove; anche esso è collegato con la presenza di liquido e gas. Quando è molto intenso indica la presenza di un abbondante quantità di liquido; può derivare da una ostruzione del colon o del tenue oppure da una dilatazione gastrica.

Borborigmi

In condizioni normali, si apprezzano con il fonendoscopio poggiato sulla parete addominale dei rumori dovuti alla contrazione della muscolatura intestinale ed alla progressione del contenuto idroareo intestinale (*rumori peristaltici*).

Quando detti rumori raggiungono maggiore intesità, si da rendersi udibili anche a distanza, si parla di *borborigmi*.

Borborigmi possono comparire in caso di aumentata attività peristaltica (enterite, stenosi organica). Essi, oltre che spontanei, possono venire stimolati dalla palpazione a scosse della parete addominale. Allorché sono persistenti su una determinata area addominale e si accompagnano a dolori addominali crampiformi e ad alvo chiuso alle feci ed ai gas, sono assai indicativi di una stenosi organica (*ileo meccanico: sindrome di Koenig*); essi scompaiono improvvisamente con emissione di gas e talora anche di feci. Spesso durante la crisi dolorosa si può notare che si disegna, sollevando la parete addominale, l'ansa dilatata a monte della stenosi.

Notevole significato diagnostico riveste la diminuzione o l'assenza di rumori intestinali: così, dopo interventi chirurgici sull'addome e in caso di peritonite acuta (*ileo paralitico*).

Sfregamenti peritoneali

Con la palpazione, ma meglio con l'ascoltazione si possono a volte apprezzare dei rumori di sfregamento peritoneale che sono espressione di una infiammazione peritoneale. Di solito si apprezzano a livello del fegato e della milza durante gli atti respiratori; essi diventano più manifesti esercitando una opportuna pressione. Sono prodotti da deposizione fibrinosa sulla superficie del viscere per fenomeni di periepatite e perisplenite. Sulla milza di solito per *infarto splenico* (leucemia mieloide, anemia a cellule falciformi, policitemia vera, ecc.) insorge un dolore acuto nel quadrante superiore sinistro, che spesso si irradia alla spalla sinistra; suole comparire febbre e leucocitosi.

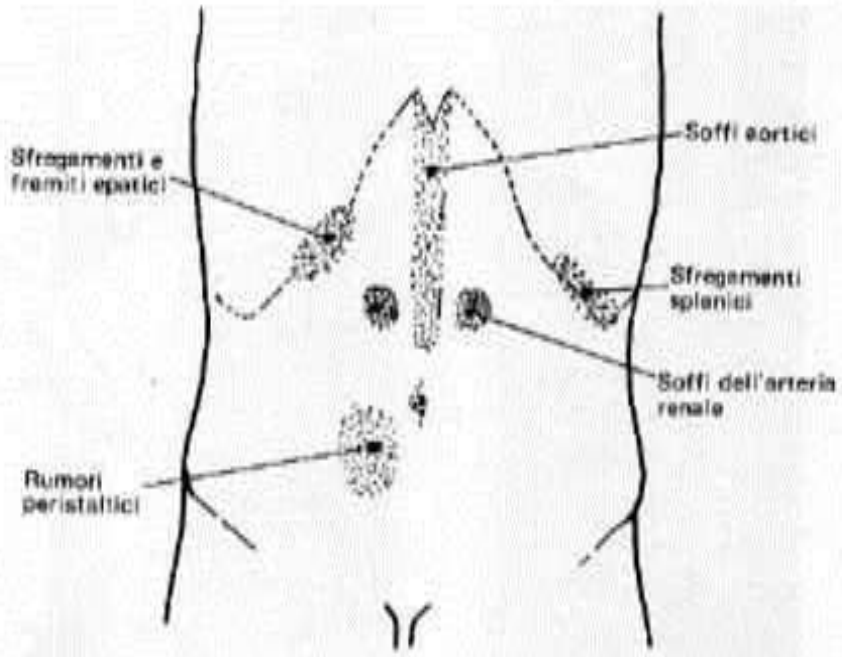

Fig. 12-70. Rumori sull'addome.

Lo sfregamento epatico compare per flogosi da ascessi, lues, cisti da echinococco, neoplasie, infarto.

Un soffio sistolico addominale si può apprezzare nella regione periombelicale, subito al di sopra dell'ombelico, sulla linea paramediana destra o sinistra in caso di stenosi dell'arteria renale; spesso il soffio si può ascoltare anche al dorso, all'angolo costovertebrale.

Questi soffi vanno differenziati da quelli che si possono ascoltare sull'aorta addominale per dilatazione aneurismatica del vaso (che provoca una pulsazione espansiva) o più spesso per lesioni aterosclerotiche: è caratteristica di detti soffi la loro propagazione in basso lungo i vasi iliaci, a differenza del soffio renale (Fig. 12-70).

SEGNI E SINTOMI INDICATIVI DI CONDIZIONI PATOLOGICHE DIGESTIVE

Ruminazione

Consiste nel passaggio di contenuto gastrico in bocca, grazie ad una singola contrazione improvvisa dei muscoli addominali o ad una contrazione della parete gastrica, di entità tale da superare il tono dello sfintere esofageo inferiore (LES); non si accompagna a nausea e non è ripetitiva come il vomito.

Reflusso gastroesofageo

Si indica con tale termine il passaggio di contenuto gastrico dallo stomaco nell'esofago e poi in bocca; al-

lorché il LES è efficiente, il reflusso è impedito, anche se la pressione gastrica è alta. È involontario, spesso inavvertito dal paziente, non si accompagna a nausea, può essere ripetitivo. La causa può essere una insufficienza dello sfintere, con o senza ernia iatale, lo spasmo esofageo diffuso, la sclerodermia con interessamento dello sfintere esofageo inferiore.

Il reflusso spesso causa esofagite; se il materiale refluito passa in trachea può provocare polmonite ab ingestis e fibrosi polmonare.

Il *rigurgito*. Questo consiste in una espulsione non forzata di piccole quantità del contenuto gastrico od esofageo. Nel primo caso si realizza per eccessiva ripienezza del viscere ed erniazione dello sfintere; è spesso provocato da movimenti come il piegarsi in avanti o il decombere sul fianco, soprattutto sul lato dx. Nel secondo caso si realizza allorquando l'esofago è ostruito o si verifica ristagno di alimento in un diverticolo esofageo.

Non è preceduto da nausea (come il vomito), ma può indurla e non è accompagnato dall'attività muscolare addominale che caratterizza il vomito.

Il *sapore* è l'elemento spesso discriminante per stabilire la provenienza del materiale refluito in bocca.

Se viene riferito spiccatamente "acido", è segno che già è stato nello stomaco. Se viene riferito "amaro", il più spesso significa soltanto che è sgradito e non necessariamente che sia impregnato di bile; tipico di tale evenienza è il sapore del cibo che ristagna in un grosso diverticolo esofageo od in un esofago ostruito. Se il sapore è quello del cibo ingerito, probabilmente esso non ha ancora raggiunto lo stomaco.

L'*odore* acre sta ad indicare la presenza di acido cloridrico; l'odore putrido denota l'esistenza di fenomeni putrefattivi nel contenuto (ristagno o necrosi di un carcinoma vegetante); l'odore fecale è indicativo di una occlusione intestinale o di una fistola gastrocolica.

Il *contenuto*: presenza di bile è facile a verificarsi allorché il vomito si protrae (verificandosi reflusso duodeno-gastrico). La presenza di tracce di sangue rosso vivo per lo più è di origine alta e di solito non ha significato clinico. Il vomito color "posa di caffé" denota la presenza di sangue digerito e quindi di provenienza gastrica; l'eliminazione di notevole quantità di sangue indica l'esistenza di una lesione ulcerativa (ulcera peptica, ernia iatale ulcerata, varici esofagee sanguinanti, neoplasia, ecc.).

Disfagia

Il sintomo sicuramente più tipico della patologia esofagea è *la disfagia*.

Essa viene definita come una sensazione di ostruzione con conseguente difficoltà od impossibilità alla deglutizione, che insorge precocemente (entro 15 secondi dai movimenti della deglutizione); può accompagnarsi a dolore, che a volte è di tale entità da mettere in secondo piano gli altri sintomi: si parlerà allora di *odinofagia*. In genere, insorge dapprima per i cibi solidi e successivamente per i liquidi, indicando così un ingravescente progredire della patologia che sta alla base del sintomo.

La disfagia può derivare da lesioni intrinseche (palatoschisi, xerostomia del morbo di Sjögren); da lesioni estrinseche (adenite cervicale, tiroidite subacuta); da affezioni generali (rabbia, tetano, sindrome di Plummer-Vinson); da lesioni neurogene (paralisi difterica del velo pendulo, paralisi bulbare, sindrome epatolenticolare), nelle quali spesso alla disfagia si accompagna rigurgito attraverso il naso.

Non sempre, però, si tratta di disfagia vera: ci riferiamo alla *pseudodisfagia*, che è una sensazione che si sviluppa più tardivamente (dopo 15 secondi dall'avere bevuto o mangiato) e che può essere risolta o nettamente migliorata dalla deglutizione o dalla ingestione di cibi. Essa si può estrinsecare in due modi:

a) come una sensazione di corpo estraneo in gola, che si risolve con la deglutizione.

b) come una sensazione di arresto del cibo nel collo o nel torace, che viene alleviata dal mangiare o dal bere.

Pertanto, il disturbo è precoce, praticamente contemporaneo alla deglutizione nella disfagia vera, mentre ha insorgenza più o meno tardiva nella pseudodisfagia.

Spesso il paziente lamenta "un nodo in gola", che non si accompagna ad ostruzione e che, nonostante tutto, non permette al paziente di bere o mangiare.

Si tratta allora di una *psicodisfagia*, che si associa a spavento o stati di ansia. Nei casi estremi il paziente rifiuta l'ingestione degli alimenti per "paura di soffocare" e l'evocazione del sintomo può avvenire anche con la sola deglutizione della saliva; in questi casi, escluse con certezza altre possibili cause, si può parlare di *bolo isterico*.

A volte il paziente riferisce una sensazione non dolorosa, ma continua e fastidiosa, che viene indicata come "qualcosa che è rimasta in gola"; tale sensazione scompare con l'ingestione di cibo o liquidi ed è provocata frequentemente da residui alimentari raccolti nelle cripte del tessuto linfatico della mucosa, ma che può anche rappresentare un sintomo precoce di carcinoma esofageo.

Ricordiamo, infine, come negli anziani, nei depressi, negli anoressici (spesso cancerosi) può esistere una "*inibizione corticale*", per cui il paziente riesce a bere, mentre il cibo viene masticato a lungo e poi sputato, egli cioè non riesce assolutamente ad ingoiarlo, pur non essendovi alcuna ostruzione.

Anoressia, nausea e vomito

Si intende per anoressia una patologica diminuzione dell'appetito.

Si rinviene, sia in numerose malattie di natura organica (neoplasie, linfoemopatie maligne, gastrite, epatopatie, nefropatie, malattie infettive, ipopituitarismo, morbo di Addison, ecc.), che in forme psicogene (ansia e depressione, soprattutto in donne giovani). L'anoressia psichica si suole accompagnare a vomito spontaneo o provocato ed a diminuzione più o meno spiccata del peso corporeo.

Conseguentemente alla malnutrizione possono verificarsi disturbi della funzione gonadica (per diminuzione degli estrogeni e delle gonadotropine), però i livelli di cortisolo plasmatico sono normali, contrariamente a quanto avviene nei disturbi gonadici da panipopituitarismo (*cachessia ipofisaria*).

La *nausea*, cioè la sensazione di disgusto verso i cibi, di regola precede il vomito (ad eccezione che nel vomito cerebrale), senza però che essa obbligatoriamente sia seguita da vomito. Può accompagnarsi a *scialorrea* (salivazione abbondante).

Così, nausea si ha nella gastrite cronica, nelle epatopatie acute e croniche, nel carcinoma gastrico, nell'insufficienza renale cronica, nella terapia radiante, nella gravidanza e come effetto collaterale di taluni farmaci (digitale, antibiotici, contraccettivi orali, ecc.).

Una nausea persistente può essere di origine psichica.

In effetti, nausea e vomito costituiscono un sintomo aspecifico, potendo essere provocati da affezioni di natura assai varia.

Il *vomito* consiste nella espulsione forzata attraverso la bocca del contenuto gastrico. Trattasi di un atto riflesso che consta di varie componenti coordinate, le quali sono controllate da centri situati nella formazione reticolare del bulbo: contrazioni antiperistaltiche, chiusura del piloro, rilasciamento dello sfintere cardiale, energica contrazione del diaframma e della muscolatura addominale, con aumento della pressione endoaddominale, chiusura della glottide ed elevazione del palato molle; una attività respiratoria spasmodica precede il vomito.

Il *conato di vomito* è un atto involontario che riproduce le varie componenti del vomito, ad eccezione del rilasciamento del cardias, per cui non si ha l'espulsione del contenuto gastrico.

L'ipertono vagale è responsabile dei sintomi vegetativi che accompagnano il vomito (nausea, scialorrea, sudorazione, bradicardia, ipotensione); il vomito è ripetitivo.

Tra le cause principali di *vomito* vanno ricordate quella:

— neurologica. Se da stimoli labirintici, si associano vertigini, emicrania, ipertensione endocranica); nell'ipertensione endocranica il vomito è violento (*esplosivo*) e non si accompagna a nausea;

— metabolica (acidosi diabetica, insufficienza epatica o renale);

— gastrointestinale (ulcera peptica, stenosi pilorica, ileo occlusivo o paralitico, ecc.).

— epatobiliare (epatocolangite, calcolosi biliare, colecistite), pancreatica, peritoneale;

— cardiocircolatoria (infarto miocardico, scompenso congestizio);

— riflessa (da coliche renali, biliari, intestinali, ecc.);

— da farmaci (digitale, morfina);

— da gravidanza;

— da fattori psicogeni.

Prima di concludere per un vomito psicogeno, occorre poter scartare le altre cause, il che si può attuare soprattutto in base all'anamnesi, relativamente ai precedenti morbosi, ai caratteri del vomito (soprattutto rapporti con l'assunzione del cibo ecc.) ed alla obbiettività clinica; ma talora si rende necessario procedere a delle indagini di laboratorio e strumentali.

Depongono per il *vomito psicogeno*: la lunga storia di vomito, durante o poco dopo i pasti, che spesso non si verifica in ambiente estraneo o in assenza dei familiari; il vomito procurato; la coesistenza di una nevrosi ansiosa o depressiva.

La facilità di comparsa della nausea e del vomito varia notevolmente da soggetto a soggetto, in rapporto ad una diversa eccitabilità del centro del vomito, collocato nel bulbo.

Vomito persistente e ripetuto può causare disidratazione, squilibri elettrolitici e della regolazione acido-base.

Pirosi

Per pirosi o bruciore si indica una sensazione dolorosa o urente all'epigastrio o in sede retrosternale, che può spingersi fino al faringe, accompagnata di solito da eruttazione e rigurgito di liquido acido; il dolore può irradiarsi alle regioni antero-laterali del torace, alle braccia, alle mascelle. È accentuata dal decubito supino e dalla flessione in avanti del tronco, mentre è rapidamente alleviata dall'assunzione di alcalini.

Di solito è associata a reflusso gastro-esofageo, ma il fenomeno è fondamentalmente attribuibile ad alterazioni neuromuscolari ed in particolare a disturbi funzionali a carico del giunto gastro-esofageo, con inversione della peristalsi gastrica (v. appresso).

Fra le cause più importanti di pirosi stanno l'ernia iatale, l'esofagite peptica da reflusso e l'ulcera peptica duodenale.

Dispepsia

Per dispepsia, termine alquanto generico, si intende una serie di manifestazioni cliniche riferibili a disfunzioni digestive a vario livello, ma prevalentemente attribuibili ad alterata funzionalità gastrica (distensione o bruciore epigastrico, pirosi, rigurgido acido o biliare, nausea, vomito).

Intendendo la dispepsia come una manifestazione prevalentemente gastrica, si può distinguere una dispepsia *primitiva* da una dispepsia *secondaria* a genesi digestiva extragastrica (esofagite, duodenite, ulcera duodenale, calcolosi biliare, appendicopatia, ecc.) o extradigestiva.

La dispepsia, sia essa primitiva o secondaria, può presentarsi con o senza substrato morfologico (*forme funzionali*). Dette forme funzionali sono oggi ritenute meno frequenti e spesso hanno genesi neuroendocrina; si riscontrano soprattutto nelle donne (specie in periodo mestruale, puberale e climateriale): vedi accluso schema, secondo Gasbarrini.

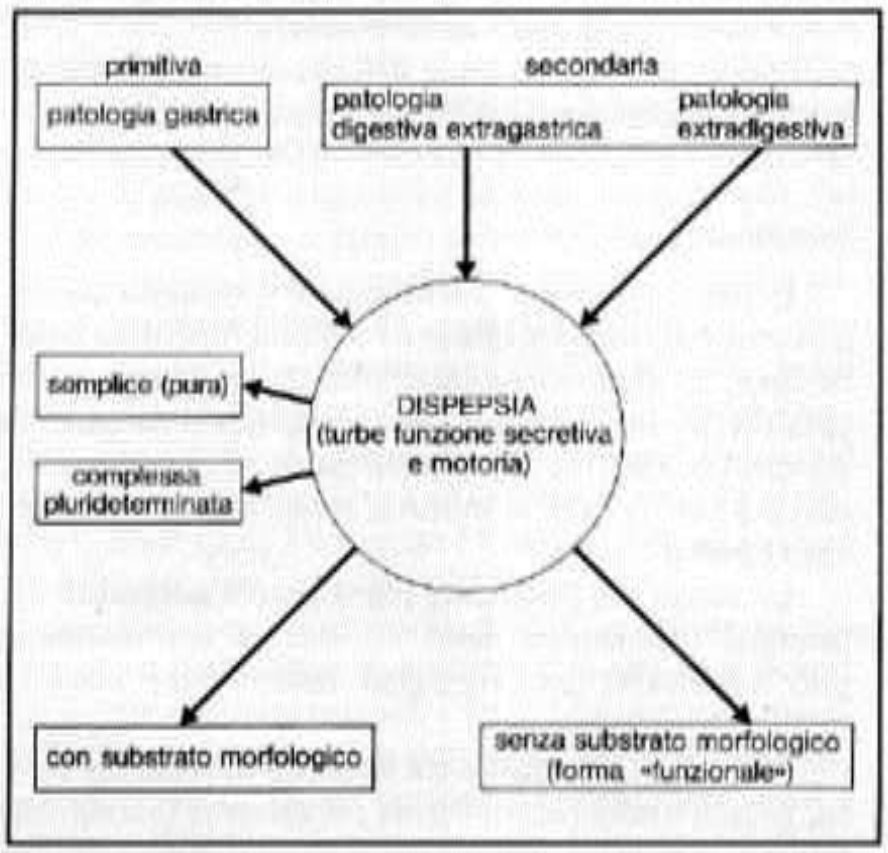

Principali tipi di dispepsia in rapporto alle cause (da Gasbarrini G. - Gastroenterologia - Ed. UTET, 1981).

Tipi di dispepsia

Il substrato organico della dispepsia gastrica può avere sede nel viscere (da gastriti, duodeniti, ulcera gastrica e duodenale, neoplasie gastriche) o in altre sedi dell'apparato digerente (epatocolecistopatie croniche, appendicopatie croniche, pancreatopatie croniche, ecc.) o a sede extradigestiva (scompenso cardiaco congestizio, insufficienza cronica respiratoria o renale ecc.). L'etilismo e il tabagismo possono rendersi responsabili di sindromi gastro-dispeptiche.

La *sindrome dispeptica gastrica* può originare dall'alterazione di una delle funzioni dello stomaco (motorie o segretorie) o essere complessa, cioè risultare da più errori funzionali gastrici o meglio gastroduodenali. Le alterazioni delle funzioni secretorie e motorie spesso risultano concordanti, ma a volte sono discordanti (dispepsia ipersecretivo-ipoperistaltica e iposecretivo-iperperistaltica). La dispepsia può essere anche sostenuta dalla sola funzione secreta o motoria.

Classicamente si riconoscono una dispepsia iperstenica e una dispepsia ipostenica; tale distinzione va intesa in senso orientativo, in quanto fra l'altro la fenomenologia spesso è incostante e variabile.

La *dispepsia iperstenica* è caratterizzata da dolore epigastrico post-prandiale tardivo, sotto forma di bruciori, crampi o di sensazione di fame dolorosa, che si avvantaggiano dell'ingestione di cibo o di alcalini. Essa di solito deriva da ipersecrezione ed iperperistaltismo gastrico, con spasmo piloro-duodenale. Spesso si tratta di soggetti ansiosi, con spiccata distonia neurovegetativa.

La *dispepsia ipostenica* suole essere caratterizzata da senso di peso e di stiramento epigastrico, che insorge precocemente dopo il pasto, con digestione lenta e laboriosa, acidità tardiva (4-6 h. dopo il pasto).

L'appetito in genere diminuisce e spesso insorge sonnolenza post-prandiale; questa forma di solito deriva da ipotonia e da ipoperistaltismo gastrico con iposecrezione. Spesso si tratta di soggetti longilinei, di anziani e talora con atteggiamenti depressivi.

Dispepsia biliare: da alterata secrezione e/o escrezione della bile (turbe motorie della colecisti, discolie, alterazione della dinamica del circolo entero-epatico dei sali biliari). È caratterizzata da: anoressia, peso epigastrico che sopravviene qualche ora dopo i pasti, con digestione laboriosa, nausea, bocca amara, lingua impaniata, torpore, sonnolenza e cefalea in fase digestiva, vomito alimentare e/o biliare.

Allorché si ha un'ipertonia-ipercinesia delle vie biliari (discinesia colecistica, spasmo del dotto cistico o dell'Oddi) si associa una sintomatologia dolorosa post-prandiale, che può avere caratteri di vera e propria colica biliare.

Dispepsia pancreatica: un'insufficienza esocrina, quale ad esempio si avvera nelle pancreatiti croniche, ha delle ripercussioni sull'assorbimento intestinale (vedi appresso).

Dispepsia intestinale: un'alterazione della flora batterica e della sua distribuzione (ad es. dopo terapia antibiotica) o un'insufficienza secretiva intestinale o infine un difetto di assorbimento (v. appresso) possono indurre alterazioni della funzione propria di questo tratto del tubo digerente, capace di tradursi in flatulenza, turbe dell'alvo, dolori addominali, alterazione dei caratteri intrinseci delle feci.

Un tipo particolare di dispepsia intestinale è quella ricollegabile a deficienza di *disaccaridasi intestinale* (v. sindromi da malassorbimento parziale) con feci poltacee, di odore acre, a reazione acida, schiumose, con flatulenza o con diarrea acquosa.

Aerofagia

L'*aerofagia* o eructatio nervosa è l'eccessiva deglutizione di aria. Normalmente in gran parte l'aria viene emessa dall'esofago prima di raggiungere lo stomaco. Sebbene l'aerofagia possa essere presente in casi di malattie organiche, trattasi in genere di una abitudine di cui il paziente spesso non si accorge e che si riscontra in soggetti nevrotici, per lo più di sesso femminile.

L'eccessiva deglutizione di aria (normalmente durante la deglutizione si ingeriscono circa 1.000-1.200 cc di aria al giorno) provoca senso di tensione addominale, dispnea, senso di oppressione toracica per formazione di una grossa bolla di gas nel fondo dello stomaco (sindrome della bolla gastrica). Talora la sovradistensione gastrica può provocare dolore che simula quello dell'angina pectoris o turbe del ritmo:

— *sindrome di Roehmeld-Ceconi*: dolori anginoidi da notevole sollevamento del diaframma da parte dello stomaco sovradisteso di aria;

— *sindrome di Rosenbach*: tachicardia ed aritmia.

In tema di sindromi viscero-cardiache, vanno anche ricordate le *sindromi iato-coronariche*, di cui si parlerà a proposito dell'ernia iatale.

L'aerofagia suole causare *eruttazione* (emissione rumorosa attraverso la bocca di gas provenienti dallo stomaco, di cui costituisce la causa più frequente), che è riconoscibile nella sua genesi per essere violenta e rumorosa e presentarsi a crisi, di solito "sotto comando".

L'eruttazione di solito attenua i disturbi, ma essa può essere ostacolata da un ipertono del giunto cardio-esofageo.

Ingestione di gas può aversi per eccessivo uso di bevande gassate, per ipersalivazione (caramelle, gomma da masticare, flogosi orale o fenomeni riflessi).

Eruttazione (o flatulenza gastrica), oltre che nell'aerofagia, può aversi in numerose affezioni di natura funzionale od organica dello stomaco (gastroptosi, atonia gastrica, ernia diaframmatica, ulcera peptica) e delle vie biliari.

Eruttazione può aversi per fenomeni fermentativi del contenuto gastrico, nel caso di stenosi pilorica; il gas emesso può essere in certi casi nauseabondo.

L'aria inghiottita che non viene eruttata procede nel tenue e nel colon, che sovradistende. La distensione gastro-intestinale può avverarsi sia per aerofagia (in tal caso tende ad aumentare durante la giornata), sia per formazione di CO_2 dalla reazione tra HCl e bicarbonato, sia per iposecrezione di HCl, che facilita la penetrazione di germi con gli alimenti e la colonizzazione del tenue, con conseguenti fenomeni fermentativi.

Se l'aria resta intrappolata nella flessura epatica o splenica del colon, flessure che anatomicamente sono predisposte a causa della loro angolazione al ristagno gassoso, (specie quella splenica, ove l'angolatura tra le due branche del colon è più stretta) si associa, specie nei soggetti nervosi ed emotivi, una disenergia motoria con contrattura della muscolatura circolare a monte della flessura. Ciò può provocare senso di distensione o di peso all'ipocondrio interessato, con dolore, che si irradia alle spalle e nel caso della flessura sinistra al precordio: *sindrome della flessura epatica e splenica*; il dolore viene alleviato dalla defecazione e dalla emissione di gas intestinali.

Si perviene alla diagnosi mediante la dimostrazione percussoria di notevole quantità di gas nell'angolo colico di sinistra; l'esame radiologico diretto dell'addome eseguito in piedi lo confermerà.

Può aversi associazione della sindrome della bolla gastrica e della sindrome della flessura splenica.

Singhiozzo

È una improvvisa, involontaria e violenta contrazione diaframmatica che provoca una repentina inspirazione, la quale viene interrotta dalla chiusura della epiglottide, derivandone un caratteristico rumore. In genere, si verifica occasionalmente e fugacemente, con 2-3 contrazioni al minuto, senza assumere significato clinico.

La causa più frequente nel soggetto normale è data dalla distensione dello stomaco o dell'intestino; può verificarsi per rigurgito acido dello stomaco nell'esofago.

Può, però, costituire un sintomo di malattia severa, presentandosi sotto forma persistente, tale da estenuare il paziente e financo ostacolargli, anche per più giorni, l'assunzione di cibo.

In condizioni patologiche, oltre che nella nevrosi (nella quale cessa durante il sonno), può aversi per affezioni del diaframma o delle strutture toraciche o addominali adiacenti, attraverso l'irritazione del frenico (meccanismo periferico), ernia iatale, pleurite diaframmatica, pericardite, infarto miocardico, sindromi mediastiniche, peritonite acuta, ascesso subfrenico, sindrome ostruttiva intestinale, pancreatite acuta. Più raramente può aversi singhiozzo con un meccanismo centrale, per affezioni del sistema nervoso centrale (encefalite, meningite, emorragia cerebrale, tumore cerebrale), nell'uremia e nell'alcoolismo cronico.

Esiste una varietà di singhiozzo che si presenta in *forma epidemica* (*singhiozzo epidemico*); viene attribuita ad una encefalite virale con diretta stimolazione dei nuclei del muscolo diaframma.

Meteorismo

Il gas contenuto nell'intestino può derivare da:
— aria ingerita;
— gas provenienti da processi digestivi;
— gas provenienti da scambi con il sangue;
— gas provenienti dal metabolismo della flora batterica intestinale.

Del meteorismo si tornerà a parlare a proposito della distensione addominale con timpanismo; qui vengono intanto presi in esame i principali fattori funzionali che possono influenzare il contenuto gassoso dell'intestino.

Il contenuto gassoso del tubo gastroenterico può andare incontro ad ampie oscillazioni quantitative, in rapporto alla dieta e all'andamento dei processi digestivi; il meteorismo aumenta negli stati febbrili. La maggior parte del gas che si accumula nel colon proviene dall'aria ingerita durante la deglutizione (come già detto, circa 1000-1200 cc al giorno); ad esso va aggiunto il gas che attraverso la mucosa proviene dal circolo sanguigno e quello prodotto dai batteri presenti nel tenue e nel colon (il gas intestinale risulta costituito essenzialmente da ossigeno, azoto, CO_2, metano, idrogeno, idrogeno solforato, scatolo, acidi grassi). Il CO_2 in buona parte deriva dalla neutralizzazione degli acidi da parte del bicarbonato del succo pancreatico. Un equilibrio attraverso la mucosa si stabilisce tra il CO_2, l'ossigeno e l'azoto presenti nell'intestino e gli stessi gas disciolti nel sangue.

La flatulenza intestinale, cioè l'emissione di gas attraverso l'intestino, si accompagna spesso a dolori colici, che si attenuano con l'emissione del gas; quando la flatulenza è intensa depone in favore di una occlusione cronica (si accompagnerà a spiccata stipsi e contrazioni peristaltiche delle anse intestinali) o di fenomeni fermentativi, putrefattivi o di aerofagia.

Stitichezza

Per stitichezza si intende l'emissione di feci scarse ed eccessivamente asciutte o poco frequente e generalmente in maniera difficoltosa.

La stipsi può manifestarsi in tre modi:
— l'evacuazione avviene con ritardo (di regola dovrebbe essere almeno una volta in quarantotto ore);
— l'evacuazione avviene in quantità insufficiente (stipsi da accumulo: meno di 50 gr al dì) in confronto ai 150-200 gr del soggetto normale;
— l'evacuazione avviene ogni giorno, ma le feci sono dure e secche a causa del prolungato ristagno.

La stitichezza può venire evidenziata dando con il pasto successivo alla defecazione delle compresse di carbone vegetale; se queste non sono eliminate nelle 40 ore successive si può parlare di stitichezza (normalmente la maggior parte del residuo indigeribile del cibo perviene al colon pelvico in meno di sedici ore).

Stipsi cronica o abituale

Si distinguono due grandi forme di *stipsi abituale*:
— vi è ritardo del passaggio attraverso l'intestino, mentre l'evacuazione avviene giornalmente: *stipsi intestinale*. Può derivare da debolezza della muscolatura intestinale, da deficiente attività riflessa dell'intestino o da enterospasmo. La stipsi cronica può dipendere da abitudini alimentari errate, da errate abitudini all'evacuazione, scarsa introduzione di liquidi, scarsa attività fisica.

Si può verificare nel colon irritabile (alternandosi stipsi e diarrea), nella nevrosi d'ansia e nella depressione.

— non vi è ritardo nell'arrivo delle feci nel colon pelvico, ma la loro emissione non si svolge regolarmente: *stipsi pelvi-rettale o dischezia*. Può derivare da debolezza dei muscoli volontari della defecazione; stenosi dell'ano o spasmo delle sfintere anale, insensibilità rettale spesso come conseguenza di una abituale soppressione dell'impulso a defecare o di abuso di lassativi.

Così come la stipsi intestinale, anche la dischezia è spesso manifestazione di psiconevrosi.

La stipsi è più frequente nelle persone anziane, sebbene non di rado questa condizione più che reale sia supposta, perché spesso avvertono uno stimolo continuo alla defecazione e la loro attenzione è polarizzata su questa funzione per via della presenza di emorroidi o di prolasso anale.

La diagnosi di dischezia si può porre se dopo un tentativo inefficace di evacuazione, l'esplorazione digitale del retto individua la presenza di una marcata quantità di feci.

Nella dischezia può verificarsi eliminazione frequente di piccole quantità di feci dure o anche liquide (*pseudodiarrea*).

Stipsi acuta

Una stipsi che si è instaurata di recente in un soggetto che per il passato ha avuto l'alvo regolato deve far sospettare una condizione organica, specie se la stipsi è progressiva (ostacolo meccanico o, per via riflessa, lesioni dolorose anorettali: ragade, ulcera o fistola anale, proctite, emorroidi, ecc.).

Se trattasi di un soggetto anziano, che assieme alla stipsi acuta presenta una decadimento dello stato ge-

nerale è fortemente da sospettare una neoplasia del colon o del retto.

Da tener presente che con la somministrazione di alcuni medicamenti (sedativi, oppiacei, farmaci anticolinergici, un esame radiologico con bario) può verificarsi stipsi acuta da fecaloma.

L'esplorazione digitale del retto è il primo procedimento da attuare in questi casi (circa la metà dei carcinomi del retto sono apprezzabili con l'esplorazione digitale); se l'esplorazione rettale non spiega la stipsi acuta, si procederà alla rettosigmoidoscopia, all'esame radiologico con clisma opaco ed alla colonscopia.

Diarrea

Per diarrea si intende l'emissione in maggiore quantità di feci di consistenza diminuita; di solito l'emissione è più frequente.

Costituisce un sintomo e non una malattia a sé, potendo derivare da cause svariate che agiscono attraverso uno e frequentemente più meccanismi: accelerata peristalsi intestinale, maggiore presenza di acqua nel lume intestinale, aumentata permeabilità della mucosa (da un lato riduzione dei villi e quindi della superficie assorbente e dall'altro riduzione dei pori degli spazi intercellulari e quindi della permeabilità della mucosa), difetto dell'assorbimento intestinale (ad esempio del Cl^-, di acidi grassi), presenza nel lume intestinale di soluti osmoticamente attivi non o scarsamente assorbibili; talora per processi maldigestivi che provocano richiamo di liquidi con aumento della massa endoluminale. Va, infine, ricordata la *diarrea secretiva*: la gastrina, il CIP, il VIP, il glucagone ed altri enterormoni provocano aumento della secrezione intestinale di acqua e di sodio.

L'accelerato transito intestinale è documentabile con varie metodiche (ad esempio, con la prova al rosso carminio, che normalmente viene eliminato in 14-18 ore).

Nelle affezioni del tenue le feci sono voluminose, di consistenza liquida; nelle affezioni del crasso, specie dei tratti inferiori, le feci vengono emesse in piccole quantità e di frequente. L'emissione di feci abbondanti, poltacee, contenenti grassi o residui alimentari indigeriti (*lienteria*), fa supporre una diarrea partente dal tenue.

L'emissione di piccole quantità di feci, frequente, con dolori e tenesmo è caratteristica delle forme partenti dal colon: le feci sono poco consistenti, a tipo gelatinoso o liquido, contenenti muco e a volte sangue.

I dolori crampiformi ai quadranti inferiori dell'addome, che si attenuano con l'evacuazione, orientano verso le affezioni del colon; i dolori in sede periombelicale non seguiti da evacuazione, ma aggravati dall'ingestione di cibo, orientano verso affezioni motorie del tenue.

Il tenesmo rettale sta per una malattia infiammatoria del colon, associata con lesioni anorettali.

Notevole importanza assume l'esame coprologico (aspetto delle feci, esame chimico, parassitologico, colturale, ricerca di sangue occulto), l'esame rettosigmoidoscopico e l'esame radiologico.

Se il sangue è abbondante e proviene dall'ultimo tratto del colon, esso riveste le feci esternamente; se il sangue è scarso e proviene dall'alto va ricercato con le reazioni per il sangue occulto.

Se vi è muco abbondante, le feci si presentano lucide e sono attaccaticce.

La presenza di solo *muco* è caratteristica della colonpatia ipersecretiva; la presenza di *sangue* deve fare sospettare neoplasie del colon, rettocolite ulcerosa, diverticolite, colite amebica o dissenteria bacillare. La presenza di muco e sangue è abituale nella rettocolite ulcerosa ed è frequente nelle affezioni neoplastiche. La presenza di *pus* nelle feci è frequente nella diverticolite e nella rettocolite ulcerosa. La presenza di muco e sangue è abituale nella rettocolite ulcerosa ed è frequente nelle affezioni neoplastiche.

Feci abbondanti, untuose, lucenti sono caratteristiche di una *steatorrea* (per maldigestione e/o malassorbimento).

Nel caso di disturbi funzionali intestinali, la diarrea è cronica o cronico-recidivante ed i periodi diarroici sono provocati da emozioni, stati di ansia, più raramente da errori alimentari. La diarrea compare di solito al mattino o dopo i pasti, di regola è soltanto diurna, manca il tenesmo rettale e la presenza di sangue nelle feci, mentre è frequente il muco; è assai scarsa o assente la compromissione dello stato generale.

La diarrea notturna, che sveglia il paziente durante il sonno, orienta verso una forma organica o una infezione; si riscontra nella neuropatia diabetica.

Il *dimagrimento* è sempre un segno di allarme per una affezione organica. Esso può dipendere, oltre che da anoressia e da limitazione volontaria dell'assunzione di cibo per timore di dolore (ulcera peptica, substenosi da enterite regionale di Crohn, ecc.), da partecipazione del tubo digerente a processi sistemici con fe-

nomeni di maldigestione, per malassorbimento (pancreatite cronica, morbo celiaco, ecc.), per aumentato catabolismo proteico a causa di proteinodispersione.

In rapporto alle modalità di insorgenza e di evoluzione ed alla durata, si distinguono forme acute e croniche, dell'infanzia e dell'adulto.

Diarrea dell'infanzia

La *diarrea acuta* dell'infanzia è di origine *dispeptica* o *infettiva* (per lo più estiva e/o epidemica e febbrile).

La *diarrea cronica* dell'infanzia può fin dall'inizio avere origine dispeptica o far seguito ad una diarrea acuta infettiva; spesso le due condizioni si sovrappongono.

Va ricordata una forma particolare di diarrea cronica della prima infanzia: il *morbo celiaco*, con evacuazione di feci abbondanti, pallide e fetide, con abbondanti grassi scissi, arresto della crescita e deperimento; l'esclusione dalla dieta di alimenti contenenti glutine porta a guarigione (v. sindrome da malassorbimento).

Diarrea cronica si rinviene nel *Kwashiorkor*, sostenuta da carenza proteica.

Diarrea degli adulti

Diarrea acuta: di solito ha inizio brusco, è imponente (fino a 20 scariche al dì) e di breve durata. È per lo più provocata da cause alimentari (cibi incongrui e intossicazioni chimiche: mercurio, arsenico, ecc.), batteri, soprattutto del gruppo delle salmonelle e delle shigelle, virus, miceti, raffreddamento, terapia antibiotica.

Le feci sono liquide con o senza muco o sangue e con alimenti indigeriti; si hanno dolori addominali crampiformi, tenesmo rettale, nausea o vomito. Possono aversi sintomi generali, specie febbre, astenia, mialgie. Il breve intervallo tra ingestione degli alimenti incriminati e comparsa di diarrea orienta verso una tossinfezione; la febbre depone per un'infezione da salmonella o da stafilococco.

Obiettivamente si riscontrano: dolorabilità addominale diffusa, borborigmi ed eventualmente i segni della disidratazione e degli squilibri elettrolitici.

Le feci, allorché il transito è assai accelerato, possono assumere colore verde (biliverdina) o giallo uovo (bilirubina).

Anche nel *botulismo* (tossinfezione alimentare sostenuta dal Clostridium botulinum) si verifica diarrea, che è poi seguita da stipsi ostinata; si associano dolori addominali, nausea, vomito ed una sindrome neurologica caratterizzata da diplopia, oftalmoplegia e disfagia dolorosa.

Va ricordata anche la *diarrea cosiddetta nervosa*, in rapporto ad ipemotilità ed ipersecrezione da stimoli psichici (ansia, gioia, paura).

Diarrea cronica. Le cause possono essere svariate:

— disturbi funzionali intestinali: sindrome dell'intestino irritabile (v. appresso), stati psiconevrotici, diarrea nella neuropatia diabetica, diarrea gastrogena (da affrettato svuotamento gastrico; nei gastroresecati da ipo-achilia con chimo insufficientemente elaborato; da eccessiva secrezione gastrica non neutralizzata dai succhi enterici), diarrea da deficit della *secrezione pancreatica* (steatorrea con numerosi globuli di grasso e cristalli di acidi grassi, con fibre muscolari non digerite e granuli di amido);

— affezioni organiche del tenue e/o del colon (varietà dell'adulto della enteropatia da glutine, rettocolite ulcerosa, malattia di Crohn, diverticolosi, neoplasia del colon e del retto);

— parassitosi intestinale;

— affezioni extraintestinali: ipertiroidismo, morbo di Addison, uremia cronica, sindrome da carcinoide, ecc.

Diarrea di tipo motorio può anche verificarsi nei soggetti vagotonizzati, in quelli sottoposti a simpaticectomia lombare o per assunzione di farmaci simpaticolitici.

Sindrome da colon irritabile

(colonpatia funzionale)

Si distinguono un tipo spastico ed un tipo diarroico.

Il *tipo spastico* è caratterizzato da stipsi con feci scibaliformi o caprine e da dolori addominali crampiformi, per lo più al colon di sinistra (da esagerata contrazione australe), specie al sigma e talora all'angolo colico di sinistra; caratteristica è la scomparsa del dolore con l'emissione di feci o gas.

La diarrea può alternarsi alla stipsi: lunghi periodi di stitichezza, alternati a brevi periodi di diarrea. Il colon irritabile rappresenta la causa più frequente di stipsi.

Il *tipo diarroico* è caratterizzato da vivace attività peristaltica intestinale, con borborigmi, frequenti emissioni mattutine di feci acquose, di volume progressivamente minore.

Il disturbo può limitarsi soltanto alla irregolarità dell'alvo, senza dolori addominali; questi sono più facilmente presenti nei periodi di stipsi, che di solito si alternano a quelli di diarrea. La diarrea suole interve-

nire dopo i pasti, per accentuato riflesso gastro-colico.

Entrambe le varietà si possono accompagnare ad aumento della secrezione di muco, che talora è assai abbondante, potendosi verificare emissione soltanto di muco, senza emissione di feci; altre volte ed in particolare nella forma spastica le feci sono rivestite da muco, che si presenta sotto forma di membrane.

L'esame obbiettivo è negativo, ma spesso rivela una dolorabilità del colon, specie di sinistra.

Trattasi di disturbi cronici che tendono a recidivare. La sindrome abitualmente si riscontra in soggetti, più spesso di sesso femminile, che soffrono di ansia e depressione.

Nei pazienti anziani che precedentemente non hanno sofferto di tali disturbi è bene diffidare della diagnosi di colon irritabile, dovendosi prima escludere una malattia organica.

Così, la presenza di febbre sta ad indicare un processo infiammatorio intestinale. In presenza di irregolarità dell'alvo, alcuni segni possono riuscire indicativi ai fini della diagnosi.

Una massa palpabile nella fossa iliaca sinistra fa sospettare un carcinoma od una diverticolite; un colon discendente spastico ("corda colica") e dolente si può avere nella rettocolite ulcerosa e nella diverticolite, ma anche nelle colonpatie funzionali.

Una iperpigmentazione cutaneo-mucosa per accumulo di melanina è caratteristica del morbo di Addison, del morbo di Whipple (diarrea, febbre, artralgie, pigmentazioni cutanee, presenza di masse addominali linfogliandolari profonde) e della sindrome di Peutz-Jeghers (poliposi gastrointestinale ereditaria e pigmentazioni mucoso-cutanee).

Eritema nodoso può comparire nella rettocolite ulcerosa e nel Crohn; manifestazioni artritiche mono od oligoarticolari sono relativamente frequenti in queste malattie e nel morbo di Whipple.

La presenza di manifestazioni fistolose esterne o paraanali può derivare da proctite, fatti specifici tubercolari, diverticoliti e soprattutto da enterite o colite granulomatosa di Crohn.

Semeiotica del giunto gastro-esofageo

L'insieme anatomico costituito dall'esofago sottodiaframmatico, cardias, fornice e cupola del fondo gastrico viene definito come *giunto gastro-esofageo*.

I sintomi e segni riferibili alla patologia di tale zona sono alquanto vari: disfagia, rigurgito, scialorrea, pirosi, dolore epigastrico o retroxifoideo con possibili irradiazioni al collo ed in sede interscapolare, alterazioni del transito cardiale, discinesie e dilatazioni esofagee.

Le cause di tale patologia possono essere:

a) *ernia iatale* (cioè dislocazione nel torace, attraverso lo iato esofageo del diaframma di parte dello stomaco, con o senza spostamento del cardias).

L'ernia iatale costituisce la condizione di gran lunga più frequente della patologia del giunto.

Nella maggior parte dei soggetti l'ernia iatale è asintomatica; in una minoranza di soggetti causa dolore continuo, sordo, costrittivo o urente in sede epigastrica, retroxifoidea o retrosternale, che viene favorito dalla posizione supina (in quanto agevola lo scivolamento dello stomaco nel torace) o dalla flessione in avanti del tronco (segno dell'allacciamento della scarpa); la pirosi di solito è alleviata da eruttazioni, da atti di deglutizione o dalla posizione eretta. Episodi di dolore urente o di pirosi sono per lo più provocati dal reflusso del contenuto gastrico nell'esofago e stanno ad indicare una esofagite; il reflusso è più frequente nell'ernia da scivolamento, che favorisce l'incontinenza del giunto gastro-esofageo, in quanto il cardias si sposta in sede sopradiaframmatica (il reflusso si verifica in circa un quarto dei soggetti con ernia iatale).

Inoltre, può aversi disfagia, più raramente vomito; caratteristico è anche il rigurgito (al mattino il paziente trova il guanciale sporco di materiale rigurgitato). Il dolore può comparire durante la deglutizione: disfagia dolorosa (odinofagia).

Il dolore epigastrico o retroxifoideo con disfagia depone per una malattia dell'esofago (ove si possa escludere una pericardite acuta).

Può aversi anemia sideropenica, ematemesi e melena (da esofagite emorragica o da ulcera peptica in sede di ernia), palpitazioni, dispnea e tosse (in genere, per fenomeni compressivi sul polmone da parte di ernie voluminose).

Spesso nell'ernia iatale, specie se si associa anemia sideropenica, è dato constatare una splenomegalia lieve o moderata. Si tenga presente l'associazione di ernia iatale, litiasi biliare e diverticolosi del colon (*sindrome di Saint*; Fig. 12-71).

Viene affidato all'esame radiologico ed a quello endoscopico l'accertamento dell'ernia iatale nelle sue varietà (Fig. 12-72):

— ernia di tipo I° o da dislocamento del cardias e di parte dello stomaco nella cavità toracica per brachiesofago;

— ernia di tipo II° o paraesofagea o da arrotolamento, con cardias in sede normale e passaggio in sede intatoracica del fondo gastrico;

— ernia di tipo III° o ernia da scivolamento (è la varietà più frequente): il cardias e parte del fondo gastrico sono dislocati nella cavità toracica e l'esofago è raggomitolato.

— ernia di tipo misto (combinazione dei tipi II° e III°).

b) *Ulcere e neoplasie del versante gastrico del cardias, fornice e cupola gastrica*. La sintomatologia

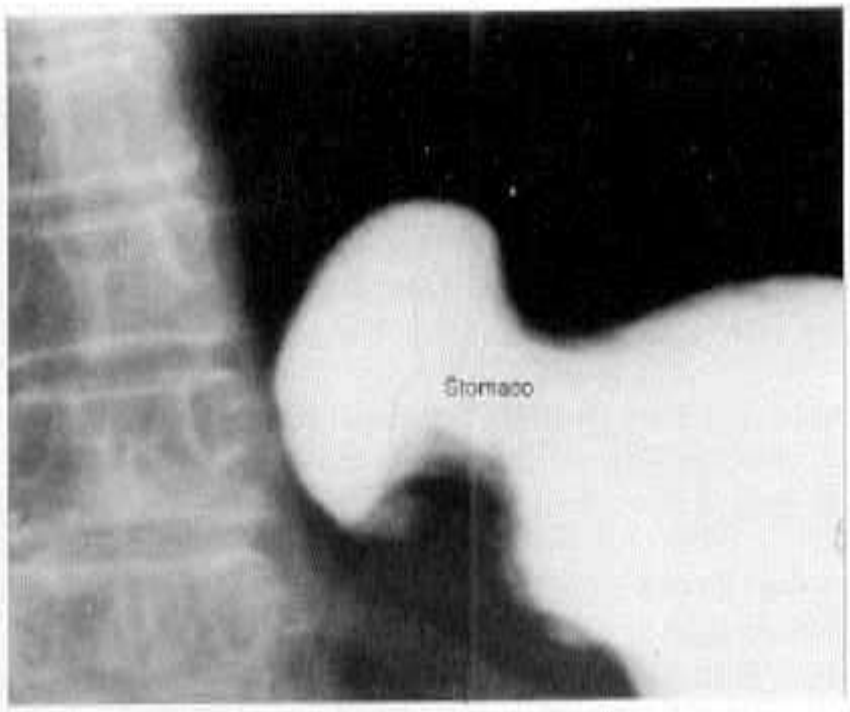

A

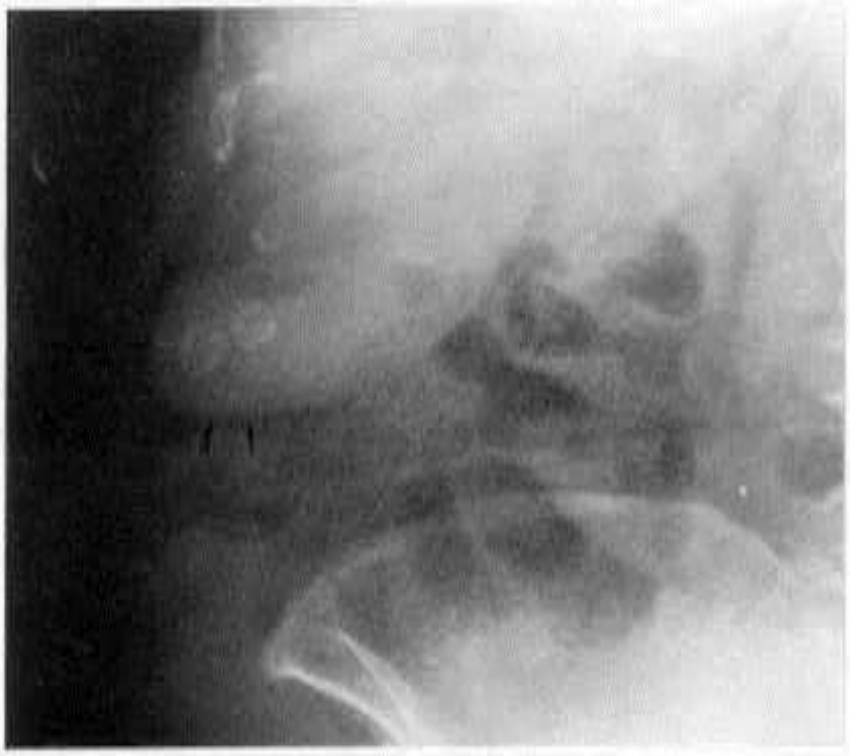

B

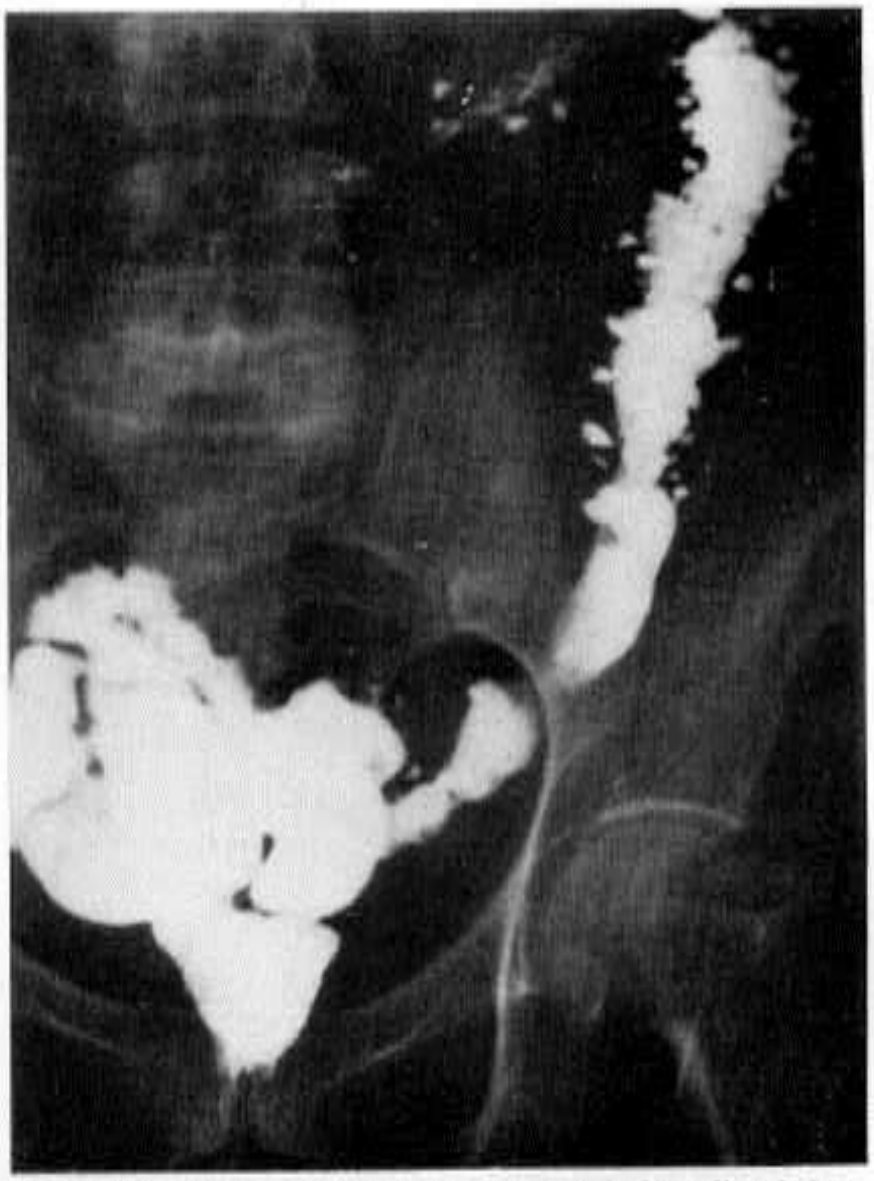

C

Fig. 12-71/A, B, C. Sindrome di Saint: associazione di ernia iatale (A), calcolosi biliare (B) e diverticolosi del colon (C).

più pertinente suole essere costituita da dolore epigastrico o retroxifoideo subito dopo il pasto o dolore continuo che si accentua dopo pasto; disfagia soprattutto per i solidi, scialorrea. Nel caso di neoplasia il dolore si irradia alla base dell'emitorace sinistro ed alla spalla; può comparire versamento pleurico a sinistra. L'accertamento di queste condizioni viene affidato all'esame radiologico ed endoscopico.

c) *sindrome di Mallory-Weiss*: è caratterizzata da una lacerazione all'altezza della estremità inferiore dell'esofago interessante soltanto la mucosa e la sottomucosa, che interviene in corso di vomito ripetuto, e che causa dolore intenso ed ematemesi talora cospicua. È una sindrome molto comune negli alcoolizzati.

Nella *sindrome di Boerhaave* la lacerazione è subito al di sopra del diaframma ed interessa tutti gli strati dell'esofago, conseguendone fuoriuscita del contenuto gastrico nel mediastino.

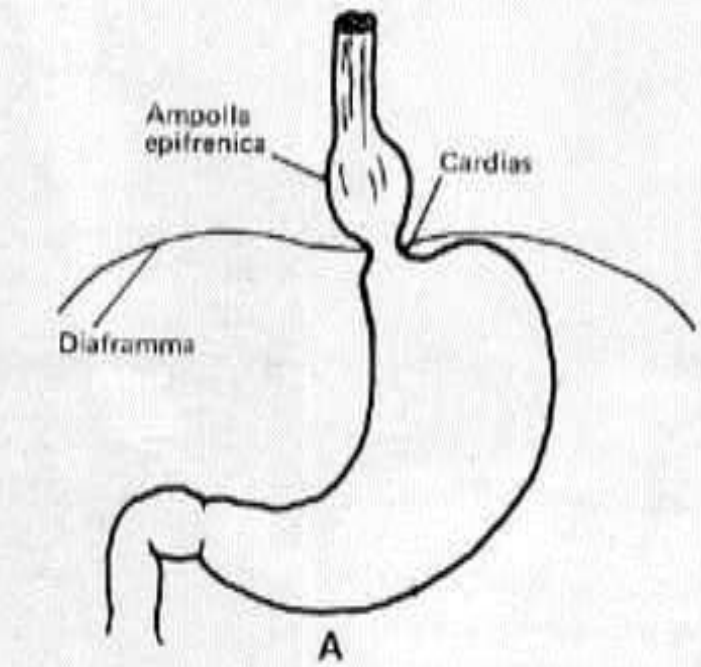

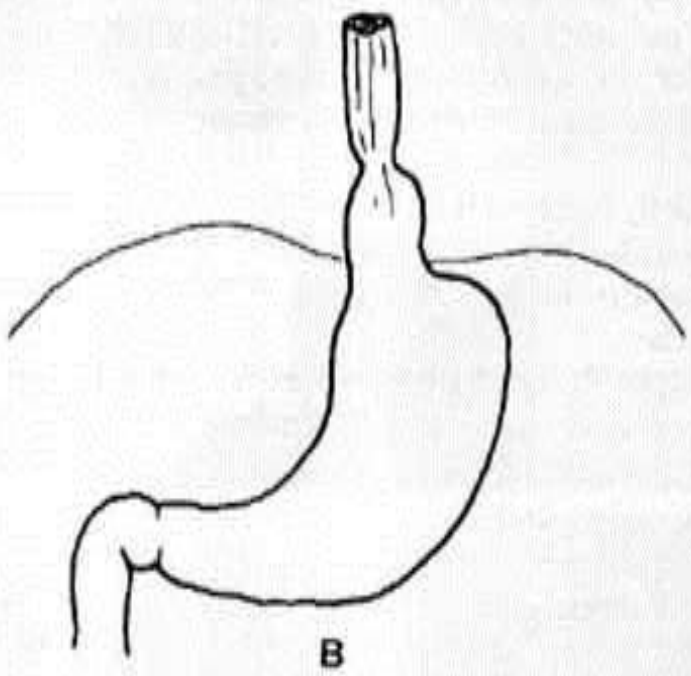

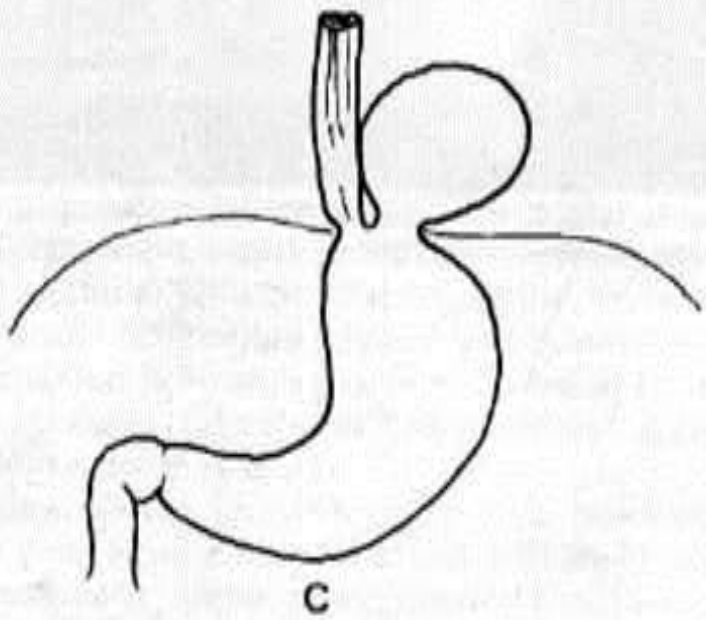

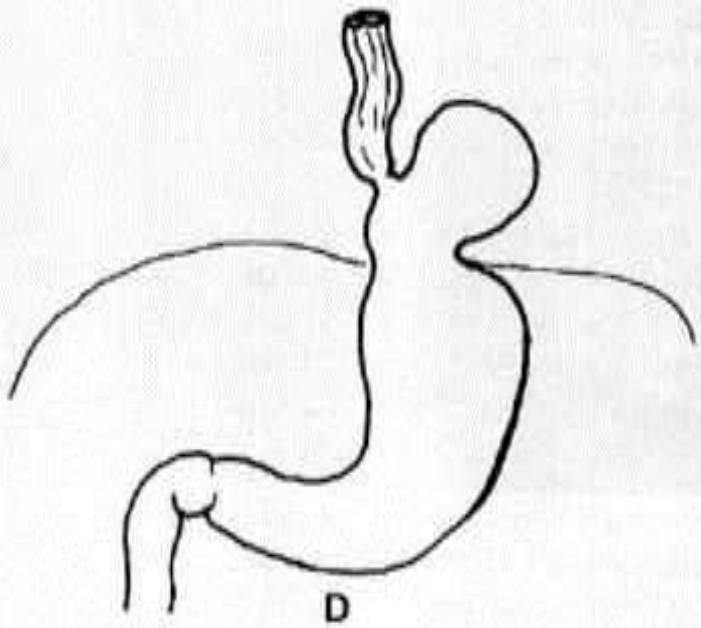

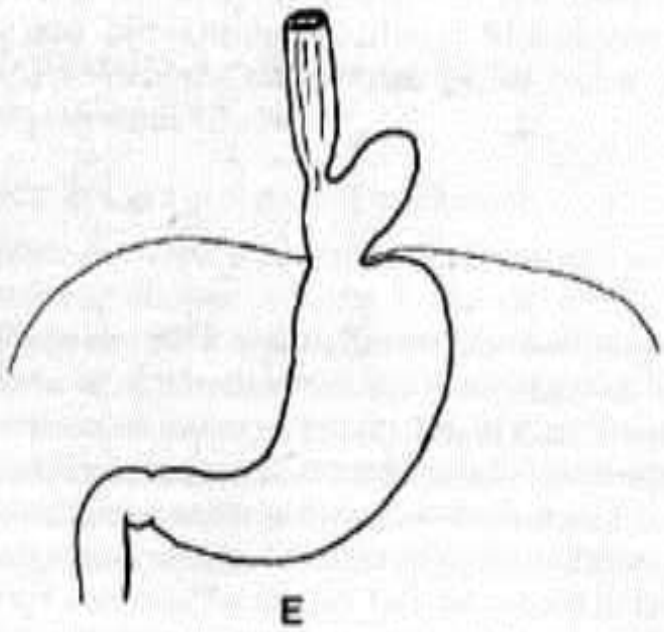

Fig. 12-72. Rappresentazione schematica dell'ernia iatale.
A) Aspetto normale dell'esofago distale e del cardias;
B) Ernia da brachiesofago;
C) Ernia paraesofagea;
D) Ernia da scivolamento;
E) Ernia di tipo misto (paraesofagea con brachiesofago).

Distensione addominale con timpanismo

Una distensione addominale, oltre che da ascite, può essere causata da gas contenuto nel tubo digerente (meteorismo) o nel cavo peritoneale (pneumoperitoneo). Spesso si associano le due condizioni e più facilmente meteorismo ed ascite; è anche da dire che la presenza di un notevole meteorismo può rendere assai difficile il riconoscimento di un versamento non cospicuo.

Anche in tale evenienza per dimostrare l'ascite riesce assai utile ricorrere alla manovra di Stradiotti.

La distensione addominale da timpanismo può dipendere da:

— *aerofagia*: abnorme ingestione di aria, per lo più d'origine psicogena; la distensione addominale si avvera soprattutto dopo i pasti ed è alleviata dall'eruttazione e dalle flatulenze;

— *occlusione intestinale* (ileo):

a) *ileo meccanico*: dolori addominali crampiformi con iperperistaltismo e borborigmi (da invaginazione, volvolo, stenosi, briglie aderenziali, ecc.);

b) *ileo paralitico o dinamico*: dolori addominali, vomito, diminuita od assente la peristalsi intestinale (da peritonite acuta, trombosi dei vasi mesenterici, ipopotassiemia, stati tossi-infettivi, ecc.);

— *dilatazione acuta dello stomaco* (v. appresso);

— *pneumoperitoneo* (escluso quello diagnostico, può formarsi per perforazione di ulcera peptica o di neoplasie del tubo digerente o per peritonite da germi aerogeni): dolori addominali, silenzio ascoltatorio, presenza di gas libero nel cavo addominale con scomparsa dell'aia di ottusità epatica e nei radiogrammi all'impiedi presenza di aria libera al di sotto del due emidiaframmi. L'interposizione del colon tra fegato e diaframma può trarre in inganno, facendo sospettare la scomparsa dell'ottusità epatica; una accurata delimitazione dell'ottusità epatica è in grado di precisare che l'ottusità del viscere non è del tutto scomparsa. Radiologicamente si rinverranno dei piccoli e multipli livelli idroaerei, facilmente modificabili.

Al *pneumoperitoneo diagnostico* (che si pratica immettendo gradualmente 1000-2000 cc di aria o meglio di ossigeno, in quanto è più rapidamente riassorbibile, a mezzo di un ago da paracentesi introdotto in sede pararettale sinistra all'altezza dell'ombelicale trasversa) si fa ricorso per accertare le dimensioni ed i contorni di un viscere o comunque di una massa addominale (Fig. 12-73).

— *megacolon tossico*: complicanza della rettocolite ulcerosa, spesso causata da impiego incongruo di anticolinergici o da esami radiologici con clisma opaco;

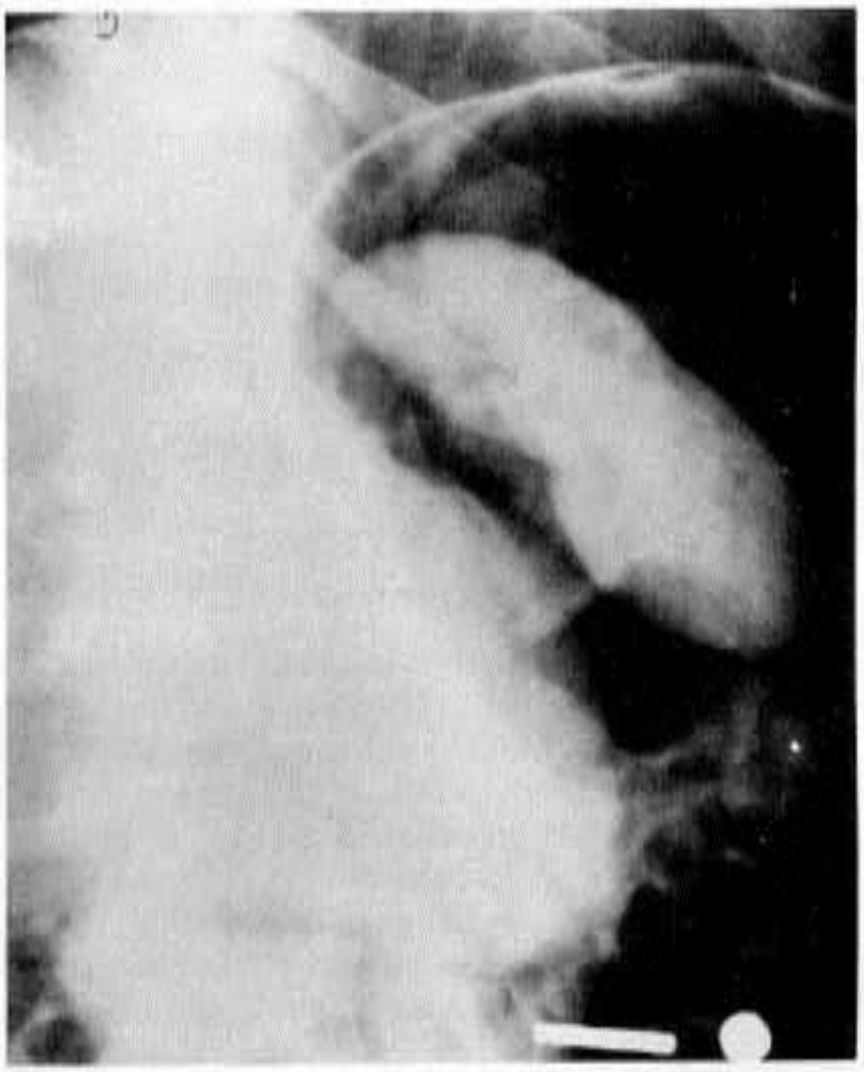

A

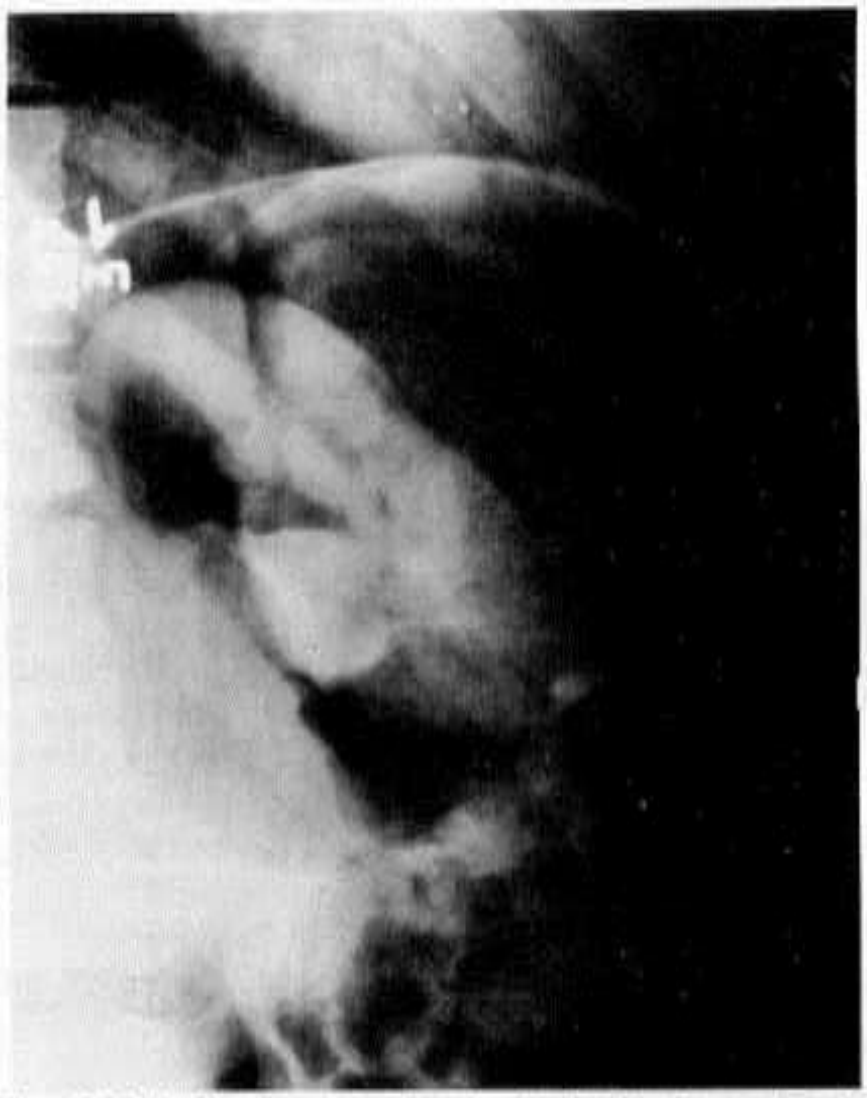

B

Fig. 12-73/A, B. Pneumoperitoneo: A) si evidenzia un discreto ingrandimento della milza. B) oltre all'ingrandimento della milza si evidenzia anche discreto aumento di volume della coda del pancreas.

— *megacolon*: aumento del calibro del colon, con accumulo di feci e gas.

Può essere:

— *congenito* (*m. di Hirschsprung*: distensione idiopatica del retto e del sigma con stipsi ostinata ed iperperistaltismo, datante dai primi mesi di vita, da acalasia dello sfintere anale);

— *acquisito*: organico (stenosi) o funzionale (dilatazione rettale con fecalomi).

La malattia di Chagas è una forma di megacolon acquisito da acalasia anale dell'adulto (da Tripanosoma cruzi).

Dilatazione acuta dello stomaco

Una improvvisa e notevole dilatazione atonica dello stomaco può verificarsi in seguito a traumi addominali, ad interventi chirurgici, specie sull'addome, eseguiti in anestesia generale; dopo pasto copioso grasso, nell'acidosi diabetica, dopo vomito e diarrea insistenti (l'atonia gastrica deriverebbe dalla depleziene cloropotassica e da fenomeni riflessi).

L'addome è sovradisteso e timpanico, asimmetrico per maggiore prominenza dell'ipocondrio sinistro, ove si suscita rumore di guazzamento; si accompagnano nausea, rigurgito, singhiozzo, vomito, ipotensione e può facilmente insorgere collasso circolatorio. È caratteristica l'aspirazione di notevole contenuto gastrico.

Si differenzia dalla sindrome occlusiva in quanto mancano i dolori e l'iperperistaltismo.

Della *dilatazione cronica* dello stomaco abbiamo detto a proposito della stenosi pilorica.

Ipertensione portale

L'ipertensione portale costituisce una condizione di notevole interesse semeiologico.

Normalmente la pressione portale è di 4-10 mmHg (5-15 cm di H_2O) e il flusso portale di sangue è di 600-1200 ml/min; si parla di ipertensione allorché la pressione supera i 15 mmHg.

Le cause fondamentali di ipertensione portale, come si è accennato, sono costituite da ostacolo al flusso sanguigno nell'ambito del sistema portale, che porta all'instaurarsi di corto-circuiti porto-sistemici.

L'ipertensione portale si può distinguere in:

A) *Ipertensione portale da ostacolo preepatico* (Fig. 12-74/A), per lo più da processi tromboflebitici del tronco spleno-portale. Essa può essere:

— *radicolare*: l'ostacolo è a livello di una delle radici della vena porta (splenica, mesenterica inferiore, mesenterica superiore), realizzandosi quindi una ipertensione distrettuale. Allorché è interessata la mesenterica inferiore ne deriva una congestione del circolo emorroidario. Si tenga presente che esistono normalmente degli shunts tra vena splenica e vena renale sinistra, il che può spiegare l'ematuria in caso di trombosi splenica;

— *tronculare*: ostruzione parziale o completa del tronco portale;

— *terminale*: ostruzione a livello del ramo destro o sinistro della porta.

Nell'ipertensione portale tronculare l'irrorazione del fegato resta affidata soltanto a quella arteriosa, per cui la capacità funzionale del viscere viene di solito a risentirne, specie nei soggetti anziani o con fegato già compromesso.

L'occlusione preepatica della porta che si stabilisca cronicamente è caratterizzata da splenomegalia e da varici gastro-esofagee, ed in genere non compare ascite. In caso di trombosi acuta della vena porta si ha dolore addominale, diarrea, vomito e poi splenomegalia ed ascite (fugace e modesta).

L'ostacolo può venire individuato mediante *splenoportografia*, la quale documenta anche le vie anastomotiche e la pressione intrasplenica (splenomanometria: normalmente misura 10-18 cm H_2O), oltre a fornire indicazioni circa la morfologia del circolo portale intraepatico (nel caso che non si abbia un blocco preepatico completo).

Ipertensione portale può anche stabilirsi, indipendentemente da ogni ostacolo sui rami o sul tronco portale, per *iperafflusso splenico*: splenomegalia primitiva, verosimilmente da ipotonia dei vasi arteriosi del viscere (Greppi).

Un iperafflusso splenico suole anche verificarsi nelle splenomegalie secondarie (infettive, parassitarie, ecc.) di alto grado.

B) *Ipertensione portale da ostacolo intraepatico* (Fig. 12-74/B). Si distingue in:

— *ostacolo presinusoidale*: localizzato a livello dello spazio portale, per fibrosi, infiltrazione flogistica o proliferativa (sarcoidosi, Hodgkin, malattie mieloproliferative, epatiti acute e croniche, schistosomiasi, fibrosi epatica congenita);

— *ostacolo postsinusoidale*: nella cosidetta malattia veno-occlusiva, per fibrosi delle radici delle vene sovraepatiche a partire dalle vene centrolobulari (radiazioni ionizzanti, cirrosi epatica, sindrome di Cruveilhier-Baumgarten);

— *ostacolo pre e postsinusoidale*: cirrosi epatica (è prevalentemente postsinusoidale).

L'ipertensione portale nella cirrosi epatica è legata essenzialmente al sovvertimento strutturale del lobulo, con distorsione e compressione dei sinusoidi, là ove essi confluiscono nelle vene centrali e nelle vene inter e sopra-lobulari.

Un ostacolo intraepatico a livello sinusoidale può pure realizzarsi nella steatosi epatica massiva.

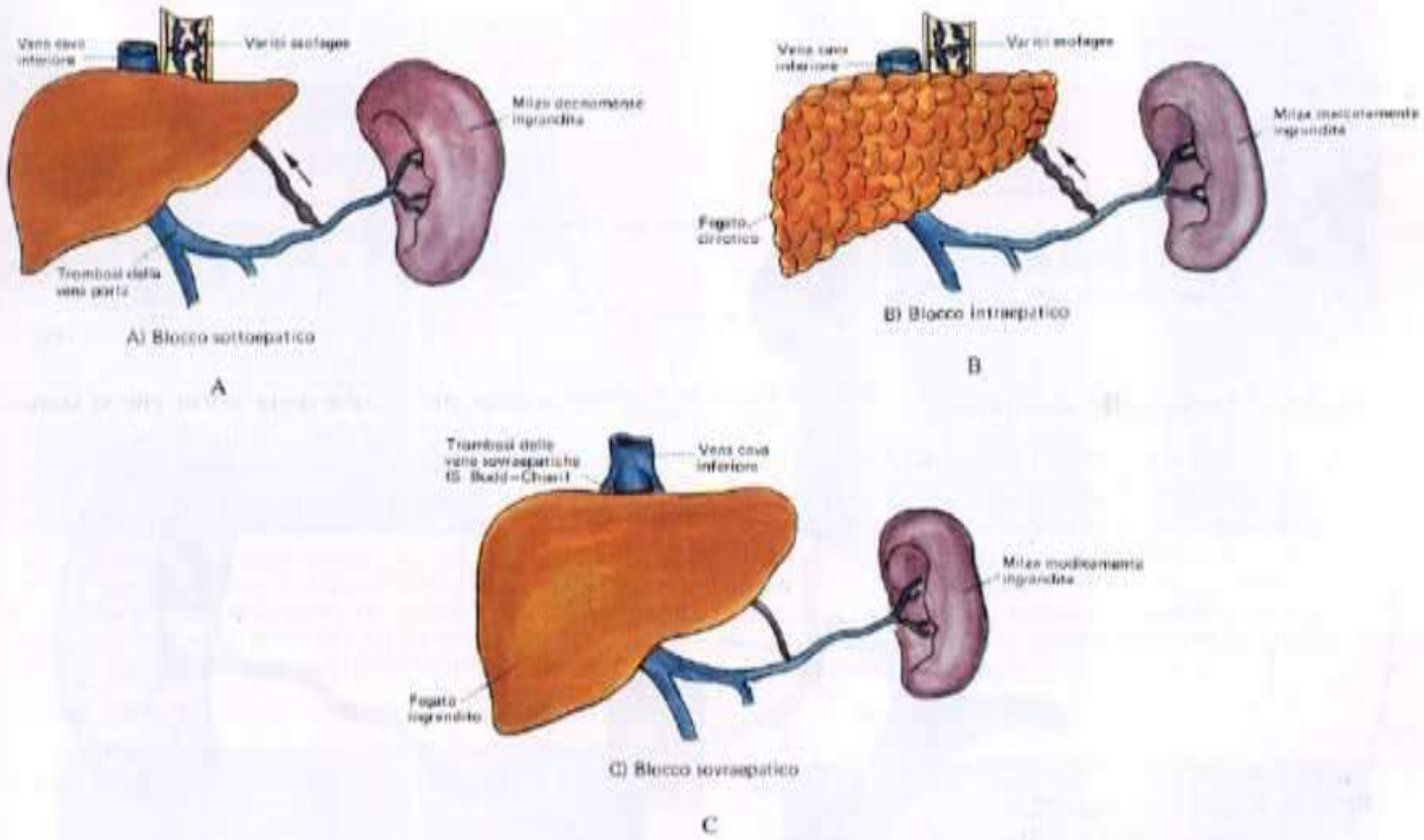

Fig. 12-74. Vari tipi di ipertensione portale: A) da blocco sottoepatico; B) da blocco intraepatico; C) da blocco sovraepatico.

Nell'ostacolo intraepatico, la splenoportografia evidenzia un tronco splenoportale ectasico, con aspetto "ad albero potato" dei rami portali intraepatici, che sono compressi e deformati dai noduli rigenerati.

Per la tecnica di esecuzione della splenoportografia rimandiamo all'apposito paragrafo del capitolo XIII; qui accanto sono riportate alcune documentazioni che rivelano significativi reperti anomali a carico della morfologia del circolo portale preepatico ed intraepatico (Fig. 12-76, a, b, c, d, e).

La *cirrosi epatica* è la condizione di gran lunga più frequente di ipertensione portale; essa è caratterizzata da epatomegalia, splenomegalia, ascite, aumentata pressione capillare da ipertensione portale ed inoltre dai segni di malattia epatica (ittero, ipoproteinemia, iperaldosteronismo, ritenzione di sodio, eritema palmare, spider vascolari, ginecomastia, atrofia testicolare, perdita dei peli alle ascelle ed al pube, manifestazioni emorragiche da difetto dell'emocoagulazione).

C) *Ipertensione portale da ostacolo post-epatico* (Fig. 12-74/C): per trombosi delle vene sovraepatiche (da cirrosi epatica, policitemia, occlusione neoplastica) o per compressione estrinseca.

L'occlusione delle vene sovraepatiche si può stabilire repentinamente (*sindrome di Budd-Chiari*) si ha dolore improvviso all'ipocondrio dx, irradiato alla spalla, seguito da febbre, subittero, epatomegalia cospicua, ascite imponente e precoce; spesso si instaura lo shock. Nel caso, assai più frequente che l'occlusione delle vene sovraepatiche si stabilisca gradualmente, si hanno segni meno eclatanti: compare epatomegalia progressiva, poi splenomegalia con i segni di ipertensione portale, insufficienza epatica secondaria ed ascite. La compressione sul fegato non provoca reflusso epato-giugulare.

L'accertamento della diagnosi di sindrome di Budd-Chiari è affidato all'esplorazione, mediante mezzo di contrasto, delle vene sovraepatiche, raggiunte con cateterismo retrogrado attraverso l'atrio destro o della vena cava inferiore, raggiunta con cateterismo secondo corrente attraverso la femorale.

Ipertensione portale di tipo sovraepatico si realiz-

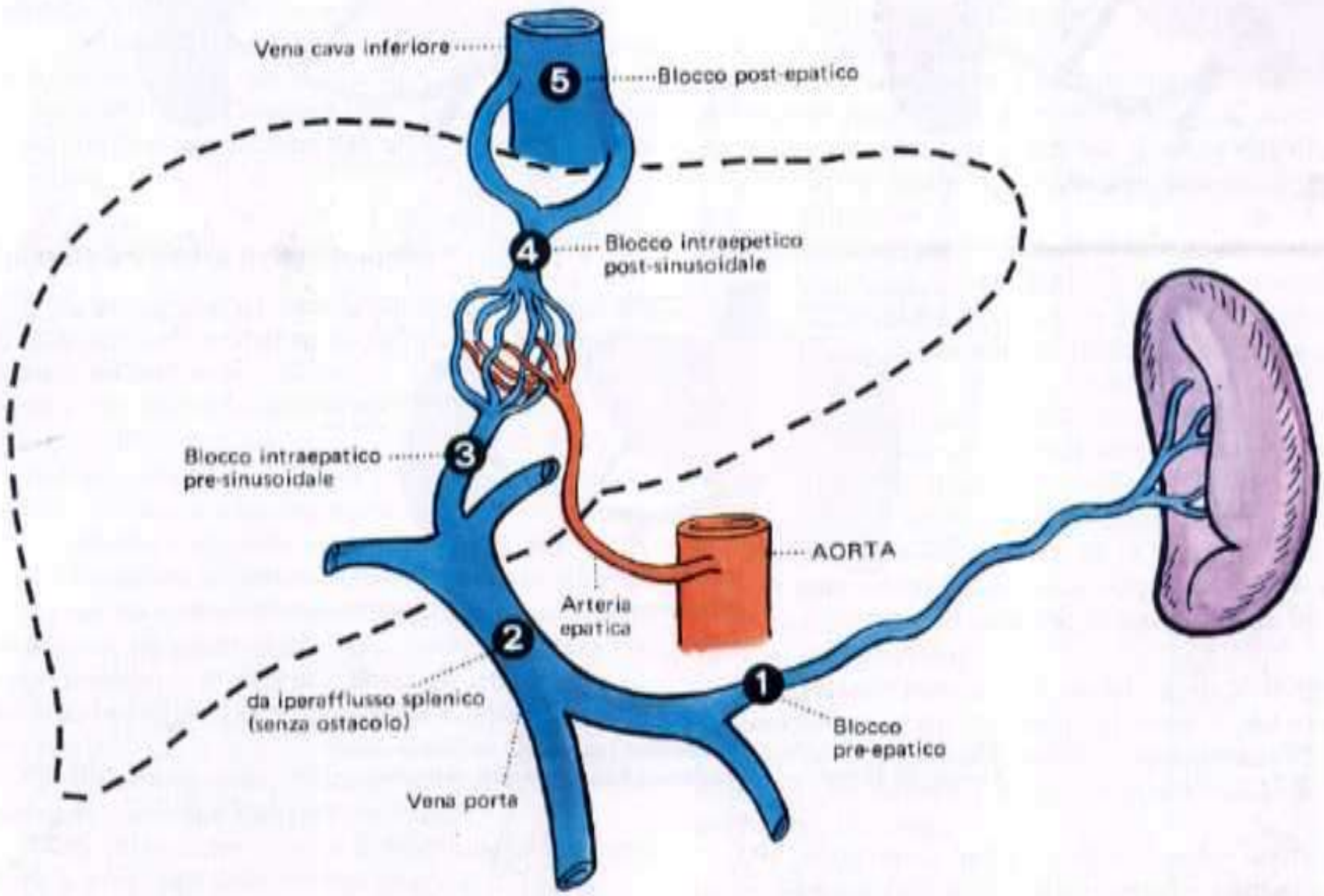

Fig. 12-75. Schema riassuntivo dei vari tipi di ipertensione portale: 1) ipertensione portale da blocco preepatico; 2) ipertensione portale da iperafflusso splenico; 3) ipertensione portale da blocco intraepatico presinusoidale; 4) ipertensione portale da blocco intraepatico postsinusoidale; l'ipertensione di tipo 3 e 4 coesistono nella cirrosi epatica; 5) ipertensione portale postepatica.

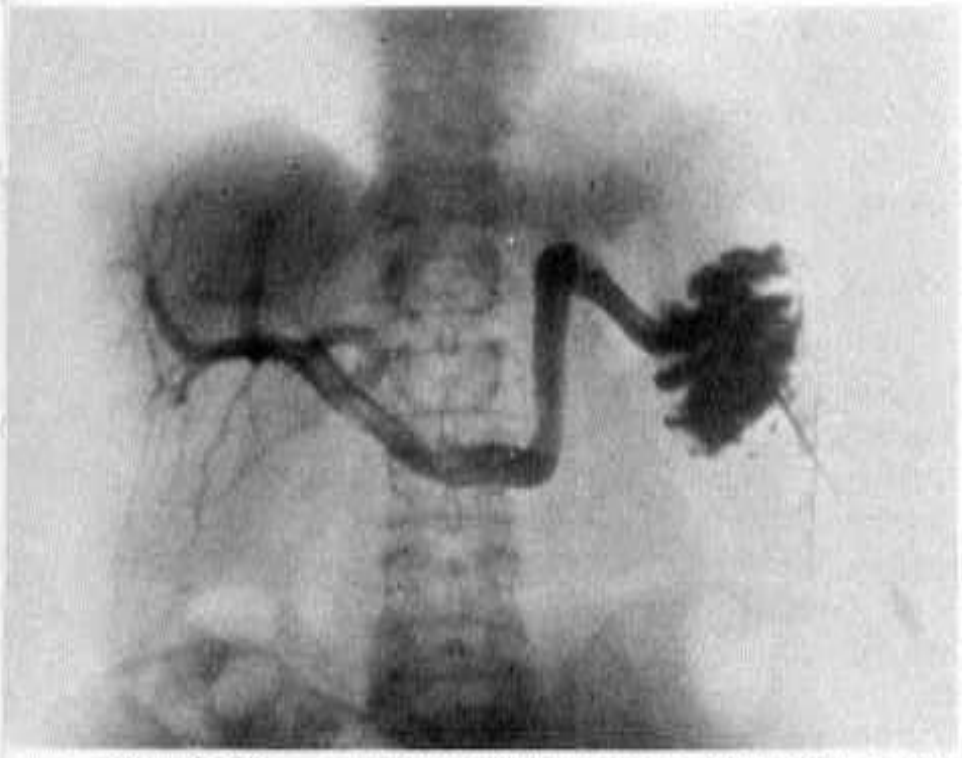

Fig. 12-76/A. Splenoportografia normale. L'iniezione intraparenchimale del mezzo di contrasto in sede splenica visualizza la vena splenica e il tronco della porta, che appaiono di calibro e decorso regolari, con normale grado dell'angolo spleno-portale), nonchè la morfologia delle diramazioni portali intraparenchimali.

Fig. 12-76./C Aumentato appare il calibro della vena splenica e della vena porta, con riduzione dell'angolo spleno-portale e visualizzazione della vena coronario-stomacica e dei vasi paraombelicali, espressione del circolo epatofugo. La vascolarizzazione portale intraepatica appare regolare fino alla periferia.

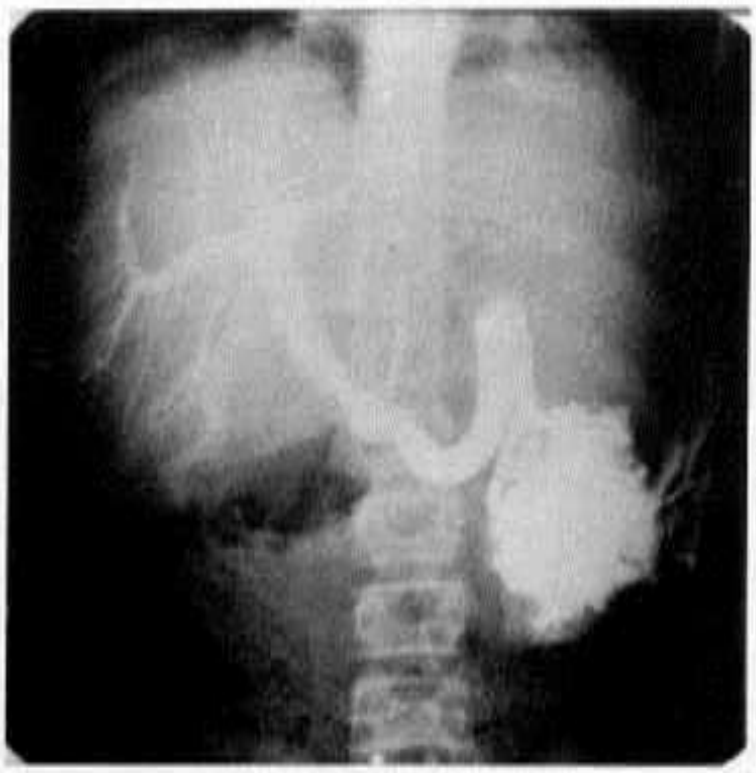

Fig. 12-76/B. Modicamente aumentato appare il calibro della vena splenica, della porta, con visualizzazione appena apprezzabile della vena coronario-stomacica. I rami portali intraparenchimali della piccola ala assumono aspetto ad "albero spoglio".

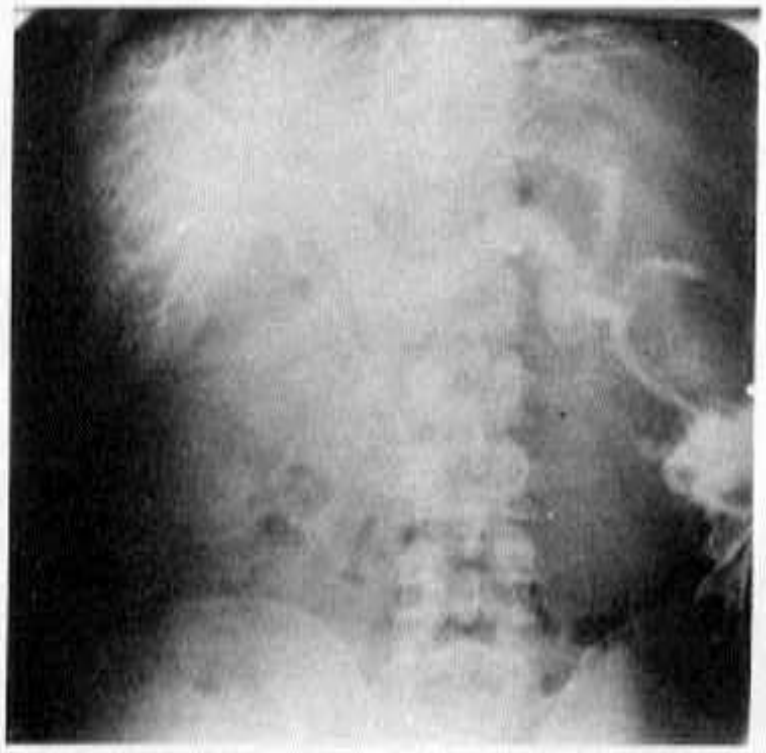

Fig. 12-76./D Appena lievemente aumentato appare il calibro della vena splenica e della vena porta, con visualizzazione del circolo epatofugo (vena paraombelicale e tratto iniziale della vena mesenterica superiore). Riduzione della volumetria epatica e visualizzazione intraparenchimale ridotta.

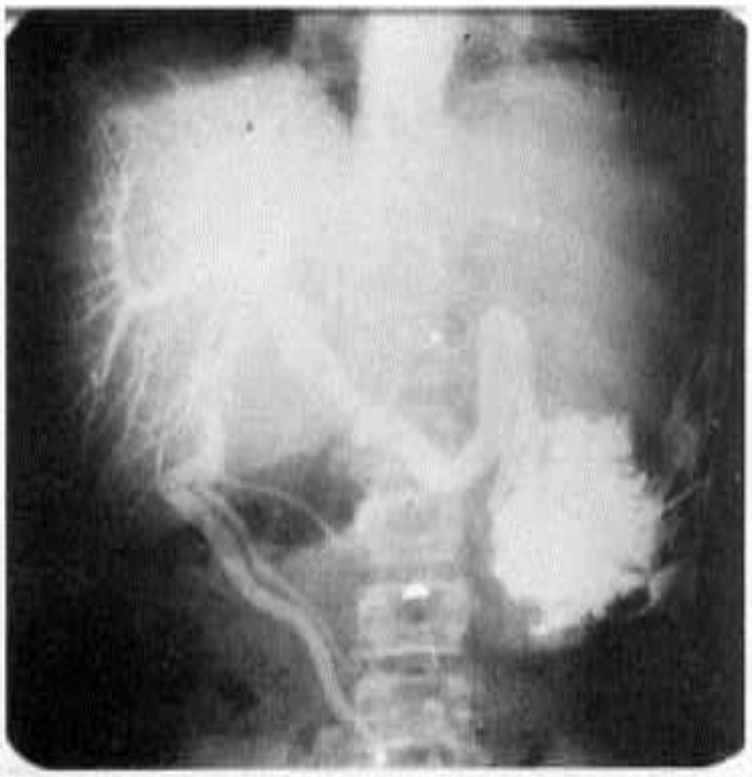

Fig. 12-76./E. Aumento del calibro della vena splenica e della vena porta, con visualizzazione della vena coronaro-stomacica e di grosse vene paraombelicali (a partenza parallare, espressione di circolo epatofugo). La visualizzazione portale intraparenchimale assume l'aspetto ad "albero spoglio".

za anche nelle pericarditi costrittive e nello scompenso cardiaco.

Nella Figura 12-75 sono rappresentati schematicamente i vari tipi di ipertensione portale.

Manifestazioni cliniche dell'ipertensione portale

Milza

La splenomegalia costituisce spesso il primo indizio obbiettivo di una significativa ipertensione portale.

L'entità della splenomegalia non è correlabile all'entità della ipertensione portale; in genere la splenomegalia è più spiccata nei soggetti giovani e nella cirrosi macronodulare che nella micronodulare.

Soltanto in casi alquanto rari di ipertensione portale la splenomegalia può mancare; ingrandimento della milza da ipertensione portale può talora aversi, come si è detto, nella steatosi epatica massiva. La splenomegalia può accompagnarsi ad ipersplenismo (anemia, leucopenia, piastrinopenia).

Fegato

Le dimensioni del fegato possono essere assai variabili, essendo esse legate soprattutto alla condizione morbosa responsabile dell'ipertensione.

Allorché la consistenza non è aumentata, è sospettabile una ipertensione preepatica; se invece è aumentata, è sospettabile la cirrosi, specie se la superficie presenta delle nodulazioni, la piccola ala è ipertrofica e il bordo epatico è assottigliato e scattante.

Di solito compare dolorabilità allorché il fegato va incontro ad un rapido aumento di volume.

Ascite

L'ipertensione portale di per sé non causa ascite; questa è però presente, sebbene fugace, se l'ostruzione della porta si instaura rapidamente. La formazione dell'ascite trasudatizia presuppone la coesistenza di ipoalbuminemia, cui talora si associano alterazioni del ricambio idrosalino.

Nella sindrome di Budd-Chiari l'ascite di solito ha un alto contenuto proteico.

Circoli venosi collaterali

Essi costituiscono un meccanismo di compenso.

Come abbiamo già visto, si può stabilire un circolo collaterale superficiale tutto attorno all'ombelico, *tipo porta-cava* (che collega la porta con la cava superiore ed inferiore); di solito si sviluppa soltanto in sede sovraombelicale, con decorso ascendente, (*tipo portale puro*); più raramente si dirige soltanto verso il basso (*tipo porta-cava inferiore*).

Allorché è presente ascite di una certa entità, a causa della pressione che essa viene ad esercitare sulla vena cava inferiore, può comparire o accentuarsi un circolo venoso superficiale cava-cava, con direzione del flusso verso il basso (che può esistere in condizioni normali).

Per svilupparsi un reticolo di tipo portale occorre la pervietà delle vene paraombelicali, che fanno parte delle vene porte accessorie; pertanto, tale rete può venire a mancare anche in caso di ipertensione portale di vecchia data da cause intraepatiche o sovraepatiche.

Come si è già detto, la rete portale di regola manca nell'ipertensione portale preepatica, eccetto che nel caso di una trombosi o di una compressione del ramo sinistro della porta, in cui sboccano le vene paraombelicali.

Il caput medusae, caratterizzato da grosse vene a decorso raggiato tutto attorno all'ombellico (v. Fig. 12-20), si realizza nella cirrosi allorché rimane pervia la vena ombelicale (*sindrome di Cruveilhier-Baumgarten*). Si suole parlare di *malattia di Cruveilheir-Baumgarten* se la pervietà della vena ombelicale si associa ad ipoplasia della vena porta, senza obbligatoria cirrosi.

Il circolo collaterale (oltre che attraverso la vena ombelicale e le vene paraombelicali) si stabilisce anche attraverso le altre vene porte accessorie; anche queste nell'ipertensione portale invece di convogliare, come di norma, sangue dal diaframma al fegato attraverso

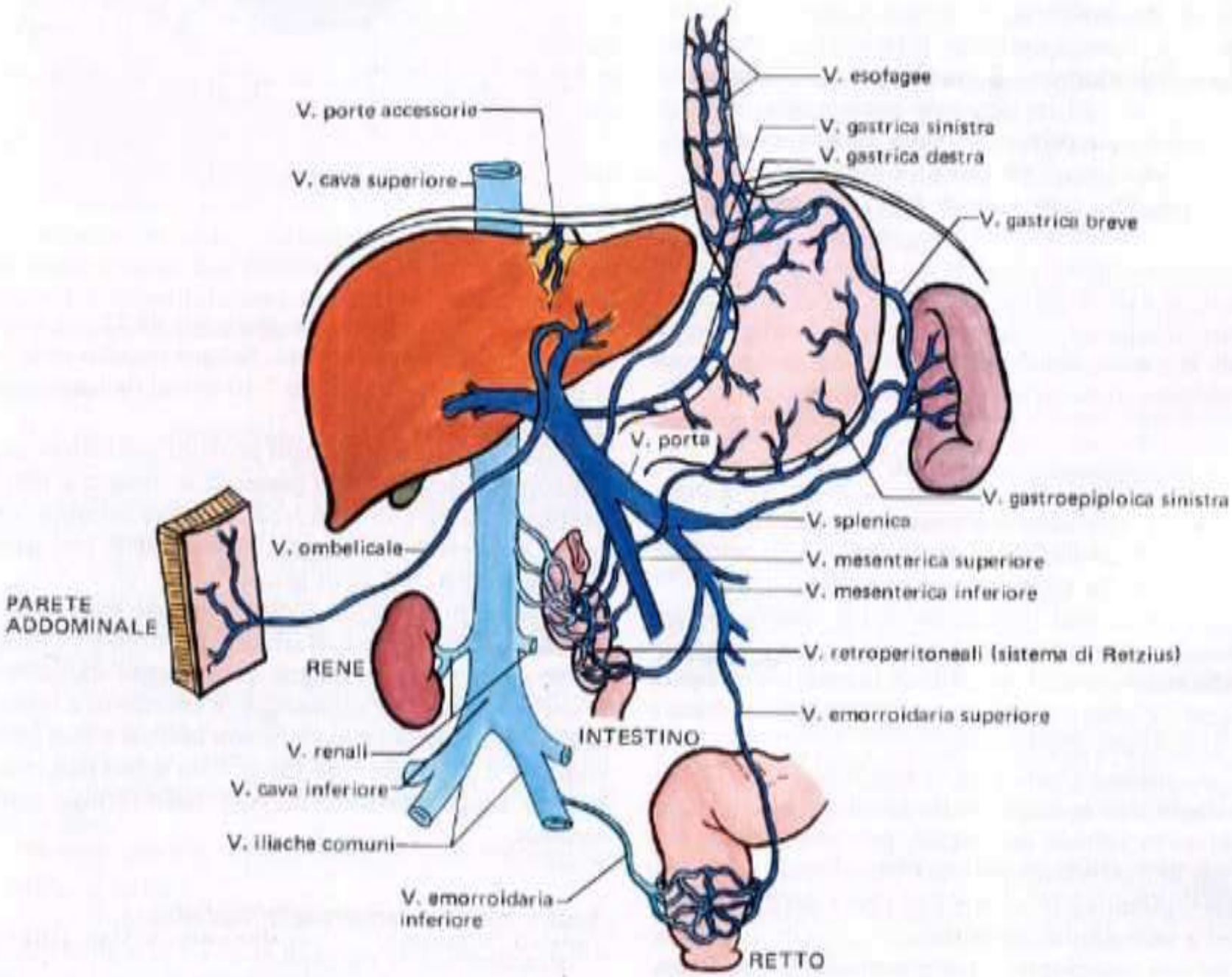

Fig. 12-77. Circoli collaterali porto-sistemici (vedi testo).

il legamento falciforme, l'omento e il colon, invertono la direzione della corrente.

Gli altri circoli collaterali (Fig. 12-77) si stabiliscono attraverso varie vie:

— plesso emorroidario: per anastomosi tra le emorroidarie superiori, tributarie della porta e le emorroidarie inferiori, tributarie della cava inferiore;

— rete vascolare gastro-esofagea: per anastomosi della vena gastrica sinistra e delle vene gastriche brevi con le vene esofagee (tributarie della cava superiore); si ha sviluppo di varici lungo il decorso dell'esofago (specie nel terzo inferiore), a livello del cardias e dello stomaco. Le varici esofagee sono per lo più conseguenti ad ipertensione portale, ma possono anche derivare da ostruzione della cava superiore o da aumento della pressione venosa sistemica;

— sistema delle *vene di Retzius*: vene della parete posteriore dell'addome che, con decorso dall'alto in basso, convogliano sangue dal duodeno e dal colon ascendente e discendente, mettendo in comunicazione le vene intestinali, tributarie delle mesenteriche (e quindi le radici della porta), con le vene parietali dell'addome (tributarie della cava inferiore).

Emorragie digestive

Le emorragie digestive possono realizzarsi acutamente o come stillicidio cronico.

Le emorragie acute possono appalesarsi con:

— *ematemesi* (emissione con il vomito di sangue rosso o alterato a posa di caffé, per trasformazione nello stomaco dell'emoglobina in ematina ad opera dell'acido cloridrico) si ha per emorragie che hanno sede al di sopra del digiuno;

— *melena* (emissione di feci picee; Fig. 12-78). Emorragie dell'esofago, dello stomaco e del tenue, compresa la valvola ileo-cecale, possono causare melena per la trasformazione che l'emoglobina subisce in metaemoglobina e in ematina ad opera dei processi digestivi e putrefattivi intestinali.

Occorre una emorragia di almeno 80-100 cc di sangue perché le feci diventino picee. Colore nerastro delle feci può aversi per ingestione di ferro, di carbone medicale, di bismuto. Nella melena le feci, oltre che picee, sono attaccaticce, lucenti e assai putride.

— *emissione di sangue rosso vivo*: proviene dal retto o dalla metà sinistra del colon. Il sanguinamento del colon destro colora le feci in bruno.

Il colore delle feci dipende più dalla quantità e rapidità dell'emorragia e dalla velocità del transito intestinale piuttosto che dal livello al quale si verifica l'emorragia. Il colorito è tanto più vicino al rosso quanto più breve è il soggiorno del sangue nel lume intestinale. Così, per aversi melena occorre che il sangue sia trattenuto nel tubo digerente per almeno 6-8 ore.

Fig. 12-78. Feci picee.

Le feci possono restare picee per 48-72 ore dopo che la emorragia si è fermata. Sangue occulto nelle feci può essere presente dopo 7-10 giorni da un singolo episodio emorragico.

Lo stillicidio cronico non provoca alterazioni macroscopiche delle feci (la presenza di sangue è dimostrabile soltanto con la *ricerca di sangue occulto*). Per aversi la presenza di sangue occulto nelle feci basta una emorragia di 5 cc di sangue.

Si tenga presente che dalla bocca può essere emesso sangue di origine nasofaringea deglutito e vomitato (*falsa ematemesi*) o sangue proveniente dall'albero bronchiale; in quest'ultimo caso è commisto a bollicine d'aria, l'emissione avviene con la tosse e non con il vomito e il colorito è rosso vivo. Con le feci può essere emesso sangue proveniente dal naso-faringe (*falsa melena*).

Sedi e cause di emorragie digestive

Possono essere molteplici:

— *affezioni esofagee*: varici (quasi sempre da ipertensione portale), esofagite, ulcera peptica, diverticoli, tumori, sindrome di Mallory-Weiss e di Boerhaave (lacerazione dell'esofago causata da vomito o conati di vomito);

— *affezioni gastro-duodenali*: ulcera peptica, ernie iatali dello stomaco ulcerate, gastropatie erosive (per lo più da medicamenti: salicilici, corticosteroidi, fenilbutazone, indometacina, reserpina ecc.), varici, polipi, carcinomi;

— *affezioni digiuno-ileali*: ulcere digiunali primitive o post-anastomotiche, ulcere del diverticolo di Meckel, ulcere tifose, enterite regionale, neoplasie, volvolo;

— *affezioni del crasso*: rettocolite ulcerosa, colite amebica, polipi, carcinomi, emorroidi, ragadi.

Tra le cause di sanguinamento vanno ricordate anche le emorragie dei dotti biliari (*ematobilia*), le malattie emorragiche e le malattie vascolari (rottura di aneurismi, peliosi reumatica, trombosi, teleangectasia emorragica ereditaria o morbo di Rendu-Osler).

La gravità delle manifestazioni generali correlate all'emorragia digestiva dipende dall'entità e rapidità delle perdite.

In caso di emorragia massiva (che superi cioè i 1.000 cc), allorché la massa circolante si riduce in modo rapido del 40% o più, compare di solito *shock ipovolemico*: astenia profonda, cute pallida, ricoperta da sudore freddo, oliguria, caduta pressoria, polso piccolo e frequente, vertigini, lipotimia.

Per valutare le perdite da emorragia vanno eseguite determinazioni in serie dei valori dell'emoglobina e dell'ematocrito (che tuttavia possono fuorviare: all'inizio a causa dell'emoconcentrazione e più tardi a causa dell'emodiluizione); meglio rispondente è la determinazione della massa circolante.

Ittero

L'ittero è caratterizzato dalla pigmentazione gialla della cute, delle mucose visibili e delle sclere, dovuta ad una impregnazione dei tessuti da parte della bilirubina per un aumento del suo contenuto nel sangue*.

Trattiamo l'argomento in questo capitolo soltanto perché la maggior parte delle cause di ittero sono riferibili a condizioni patologiche addominali ed epatiche in particolare.

I valori bilirubinemici normali sono inferiori a 1 mg %, di cui mg 0,200% di bilirubina coniugata.

L'ittero può essere causato da varie condizioni, tutte contraddistinte da un aumento della bilirubina nel sangue.

In rapporto alla diversa intensità della colorazione itterica, si parla di:

— *subittero*, allorché è riconoscibile soltanto a livello delle sclere e della mucosa sottolinguale. Compare per livelli di bilirubinemia nel sangue superiori a 1,7-1,8 mg%, specie se costituiti da bilirubina non coniugata, che essendo liposolubile si fissa più facilmente sul tessuto grasso e sulle mucose;

— *ittero franco*, allorché tutti i tegumenti risultano chiaramente impregnati (occorrono tassi di bilirubinemia di 4-5 mg%). Si tenga presente che con la luce artificiale può non appalesarsi anche un ittero franco.

All'aumento della bilirubinemia o *colemia* può associarsi o meno un aumento dei sali biliari o *colalemia*, quest'ultima responsabile di prurito.

A seconda della patogenesi gli itteri vengono distinti (Fig. 12-79) in:

— *ittero preepatico o emolitico*: da aumentata produzione di bilirubina indiretta per emocateresi estramidollare, come nel caso delle anemie emolitiche.

È caratterizzato da un ittero modesto, a tonalità flavinica (che in genere non supera i 5-6 mg% di bilirubina) e da assenza di pigmenti biliari nelle urine (in quanto la bilirubina libera, cioè non coniugata, non attraversa il filtro renale e pertanto le urine restano chiare), da urobilinuria, da ipercromia fecale, da diminuita sopravvivenza eritrocitaria e da aumento dei reticolociti nel sangue.

Va ricordato che un aumento nel sangue di bilirubina non coniugata, oltre che per un aumento della bilirubina eritrocitaria da iperemolisi (che costituisce la causa più frequente di aumento della bilirubina non coniugata), può derivare da:

— *aumento della bilirubina eritropoietica intramidollare* per eritropoiesi inefficace (*): iperbilirubinemia da shunt di Israel (per difettosa incorporazione eritrocitaria dell'eme) ed iperbilirubinemia da difetto eritroblastico (come nell'anemia perniciosa, nelle talassemie, nella porfiria congenita ecc.; in tutti questi casi si ha un aumento dei bilinogeni urinari e fecali;

— *difetto di captazione della bilirubina da parte degli epatociti: sindrome di Gilbert* (con iperbilirubinemia lieve dell'adulto, frequentemente familiare); *iperbilirubinemia postepatitica o ittero di Kalk* (che in parte deriva anche da fenomeni iperemolitici);

— *difetto di coniugazione della bilirubina: malattia di Crigler-Najjar tipo I*, per difetto assoluto e *Crigler-Najjar tipo II*, per difetto relativo di glicuroniltransferasi epatica, con ittero intenso neonatale. In questo gruppo rientra anche l'ittero parafisiologico dei neonati (o *sindrome di Lucey-Driscoll*, che però scompare dopo poche settimane dalla nascita, essendo transitorio il deficit dell'attività enzimatica);

— *difetto di escrezione della bilirubina coniugata a livello cellulare*: può essere congenito (*sindromi di Dubin-Johnson* e di *Rotor*, caratterizzate anche da un difetto di escrezione della BSF e dei mezzi di contrasto radiologico delle vie biliari, si manifestano nell'adolescenza o nell'età adulta; nella forma di Rotor si ha una parziale opacizzazione della colecisti, che manca nell'altra) o acquisito (da novobiocina, da itterogenina). In questi casi l'ittero è di tipo misto, risultando aumentata anche la bilirubina coniugata.

— *ittero epatocellulare*, da danno tossico o infettivo degli epatociti, che provoca difetto di captazione o di escrezione della bilirubina.

Si ha aumento nel plasma della bilirubina sia libe-

* Una colorazione gialla della cute, ma non delle mucose e delle sclere, può essere provocata da varie sostanze: carotenoidi (contenuti in gran copia nelle arance e nelle carote), derivati dell'acridina, acido picrico, trinitrotoluene. L'elastina (componente delle fibre elastiche e largamente presente nella cute e nella congiuntiva bulbare) ha una particolare affinità per la bilirubina.

(*) La bilirubina da eritropoiesi inefficace può venire differenziata da quella dell'emocateresi extramidollare con il test della glicina 14C; nella prima la radioattività fecale è molto alta.

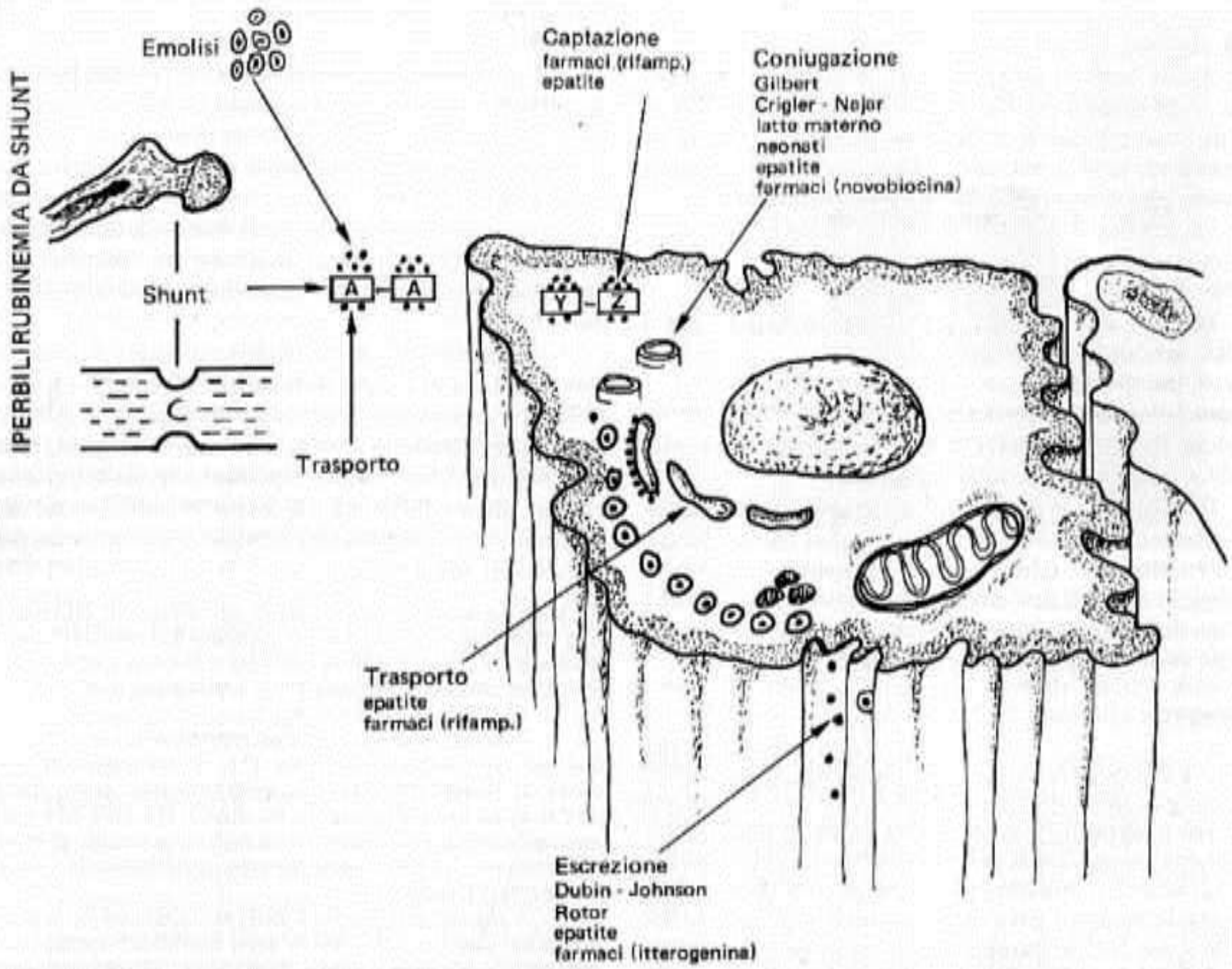

Fig. 12-79. Rappresentazione schematica dei vari tipi di ittero (vedi testo). (da Perez V. e Albano O., modificata).
A = Albumina sierica
Y-Z = Proteine accettrici dell'epatocita

ra che coniugata. Ciò deriva dal fatto che è compromessa l'assunzione della bilirubina libera da parte della cellula epatica, la coniugazione della bilirubina con acido glicuronico, nonché l'eliminazione della bilirubina coniugata da parte delle cellule epatiche nei capillari biliari. Si suole avere nell'epatite infettiva (quella virale rappresentando la causa più frequente di ittero), nell'epatite tossica (da alcool, funghi, fosforo, tetracloruro di C), da farmaci e nella cirrosi;

— *ittero da ostruzione*, cioè da ostacolo al deflusso della bile. Si verifica aumento della pressione a monte e rigurgito nel sangue di bilirubina coniugata e di sali biliari. A sua volta, va suddiviso in stasi intraepatica ed extraepatica:

a) la *colestasi intraepatica* deriva da un alterato deflusso della bile attraverso i capillari biliari (epatite virale ed alcoolica, ittero da farmaci, ittero gravidico, cirrosi biliare primitiva, colangite sclerosante); le vie biliari extraepatiche sono normalmente pervie. Nella colestasi da farmaci è probabile che a condizionare l'affioramento clinico dell'ittero, intervengano anche fattori genetici (Coltorti);

b) la *colestasi extraepatica* deriva da un ostacolato deflusso della bile a livello delle vie biliari extraepatiche per cause intrinseche (calcolosi, parassitosi, neoplasie) od estrinseche (tumori del pancreas, ascessi, cisti, aneurismi, ecc.). È particolarmente in quest'ultima varietà che l'ittero suole acquistare una tonalità verdinica, raggiungendosi livelli assai elevati di bilirubinemia. Le feci si fanno acoliche e le urine cariche, senza aumento della urobilina urinaria, in quanto non riversandosi la bile nell'intestino, la bilirubina non può venire trasformata in bilinogeno e ritrovarsi poi nelle urine. Si ha prurito e netto aumento degli enzimi colestatici (fosfatasi alcalina, LAP, gamma GT).

Questi sono i meccanismi patogenetici elementari dell'ittero; si tenga presente che spesso possono inter-

TABELLA 12-2. Classificazione degli itteri e loro diagnosi differenziale

	Tipo preval. di bilirub.		*Urobilina*	*Biline fecali*
1) *Eccesso di bilirubina eritropoietica*				
a) Iperbilirubinemia da shunt;	I	↑	↑↑	↑↑
b) Talassemia minor, anemia perniciosa, porfiria congenita eritropoietica, anemie macro e normocitiche refrattarie	I	↑	↑	↑
2) *Eccesso di emocateresi*				
a) Itteri emolitici	I	↑	↑	↑
b) Talassemia, drepanocitosi, anemia perniciosa (quota emolitica)	I	↑	↑	↑
c) Iperbilirubinemia postepatica	I	↑	↑	↑
d) Itteri epatocellulari e da colestasi (quota emolitica)	D-(I)	↑	N	N
3) *Difetto di captazione e di trasporto della bilirubina negli epatociti*				
Iperbilirubinemia postepatitica	I	↑	N	N
b) S. di Gilbert a bilirubinemia lieve	I	↑	N	N
c) Ittero fisiologico dei neonati e dei prematuri	I	↑	↓	↓
d) Itteri da farmaci (rifampicina, rifamicina, ecc.)	I	↑	N	N
4) *Difetto di coniugazione della bilirubina*				
a) S. di Crigler-Najjar	I	↑	↓	↓
b) S. di Gilbert a bilirubinemia elevata	I	↑↑	↓	(↓)
c) S. di Lucey-Driscoll	I	↑↑	↓	↓
d) Ittero da latte materno	I	↑	↓	↓
e) Ittero da farmaci (novobiocina, acetaminofene, ecc.)	I	↑	N	(↓)
f) Ittero fisiologico dei neonati e dei prematuri	I	↑	↓	↓
g) Ittero epatocellulare	(I)-D	↑	↑	N
5) *Difetto di escrezione epatocellulare della bilirubina coniugata*				
a) S. di Dubin-Johnson	I-D	↑	N	N
b) S. di Rotor	I-D	N o ↑	N	N
c) Itteri epatocellulari	(I)-D	↑	↑	N
d) Itteri da farmaci (itterogenina, ecc.)	I-D	↑	↑	N
6) *Colestasi*				
a) Intraepatica				
1) Itteri da farmaci (steroidi, tiazidici, eritromicina, antidepressivi)	D	↑	↑	↓
2) Colestasi intraepatica ricorrente benigna	D	↑	↑	↓
3) Epatiti ad impronta colestatica-colangiolitica	D-I	↑	↑	↓
4) Cirrosi epatica colestatica	D	↑	↑	↓
5) Cirrosi biliare primitiva	D	↑	↑	↓
6) Colangioliti	D-I	↑	N o ↑	N
7) Ascessi, cisti, neoplasie	D	↑	↑	↓
b) Extraepatica				
1) Calcolosi e parassiti	D	↑↑	↓	↓
2) Colangiti	D-I	↑	(↓)	(↓)
3) Papilliti ed odditi	D-I	↑	(↓)	(↓)
4) Pancreatiti croniche	D-I	↑	↓	↓
5) Cisti o neoplasie	D	↑↑	↓	↓
6) Compressioni ed exstrinseco	D	↑↑	↓	↓

(da Gentilini, 1974, modificata)

LEGGENDA
I = Bilirubina libera (o indiretta)
D = Bilirubina coniugata (o diretta)
N = Quantità normale
↑ = Quantità aumentata
↓ = Quantità diminuita
(↓) = Possibile variazione verso valori patologici

venire più meccanismi, specie allorché l'ittero non è di data recente.

Nell'acclusa Tabella vengono sintetizzate le varie evenienze considerate, con alcuni elementi di diagnostica differenziale (Tab. 12-2).

Da quanto detto si evince la necessità di chiarire con l'anamnesi se nella famiglia del paziente si sono verificati altri casi di ittero, con quali caratteristiche ed a quale età; se il paziente ha presentato in precedenza altri episodi di ittero (ittero recidivante), se ha assunto determinati cibi o farmaci, se l'ittero è stato preceduto da coliche, se si accompagna a prurito, a febbre, quale è il colorito delle feci e delle urine. Altri rilievi orientativi ai fini diagnostici si ricaveranno dall'esame obiettivo e dagli accertamenti di laboratorio.

L'insufficienza epatica

Alcune malattie del fegato (soprattutto l'epatite virale, la cirrosi, le epatiti croniche evolutive, le epatiti tossiche e da farmaci) spesso si complicano con una insufficienza parenchimale, che può spingersi fino al coma irreversibile.

È evidente la necessità di pervenire precocemente alla diagnosi di insufficienza parenchimale del fegato, intesa quindi come insufficienza globale,e non come semplice ed isolata deficienza di una delle molteplici funzioni che questo viscere svolge.

L'insufficienza epatica viene suddivisa in gradi diversi, i cui confini non sono tra loro facilmente delimitabili e che vanno da quadri iniziali a quadri conclamati, i quali assumono carattere progressivamente ingravescente fino a giungere al coma.

L'evoluzione può essere acuta o cronica.

Insufficienza epatica acuta può instaurarsi in tutte le malattie epatiche che comportano una intensa necrosi epatocitaria e quindi anche nel corso di epatopatie croniche. Essa è caratterizzata da rapido e grave interessamento dello stato generale, con anoressia totale, profonda astenia, sonnolenza, irrequietezza, rapida comparsa o intensificarsi dell'ittero, foetor hepaticus (da solfuro di metile e mercaptani volatili), tremore a battito d'ala (*flapping tremor*: la sua comparsa a livello delle mani può venire sollecitata dalla forzata flessione dorsale della mano stessa). Può aversi febbre, frequentemente leucocitosi e presenza in circolo di falsi mediatori dopaminergici.

È abituale una ipoglicemia ed una iperammoniemia. Il coma sopravviene rapidamente; è possibile talora la sua regressione.

L'*insufficienza epatica cronica* si instaura e progredisce gradualmente; essa raggiunge la sua più tipica espressione nella cirrosi epatica in fase avanzata o preterminale.

Inizialmente può avere un decorso subclinico, in cui però di solito sono presenti astenia, anoressia, disturbi dispeptici, cioè sintomi quanto mai aspecifici. Allorché l'insufficienza diviene manifesta essa comprende: decadimento dello stato generale, soprattutto dimagrimento (favorito dall'anoressia e dalla nausea), ittero con iperbilirubinemia prevalentemente coniugata, epatomegalia e di solito splenomegalia, ascite spesso refrattaria al trattamento, presenza di spider vascolari, di teleangectasie "a carta moneta", di eritema palmare (Fig. 12-80), ginecomastia (da squilibrio estrogeni-androgeni legati all'epatopatia e da iperprolattinemia, favorita a sua volta anche dall'eventuale trattamento con spironolattone), caduta di peli (pubici ed ascellari), atrofia testicolare, disordini della coagulazione con manifestazioni emorragiche (epistassi, gengivorragie, petecchie, ecchimosi), foetor hepaticus, disordini neurologici (alterazioni dell'umore e modificazioni del carattere, con instabilità e depressione, alterazione del ritmo sonno-veglia; flapping tremor, riflessi osteo-tendinei esagerati e poi attenuati con ipotonia muscolare), ipotensione arteriosa. Nel corso dell'insufficienza epatica cronica può innestarsi un episodio di insufficienza acuta.

L'insufficienza epatica cronica grave evolve verso gli stadi di precoma e di coma; da essi si giunge in genere per gradi con le manifestazioni tipiche della *encefalopatia porto-sistemica*: torpore, confusione, obnubilamento del sensorio, disturbi dell'orientamento temporo-spaziale, sopore, irrequietezza, euforia, agitazione psicomotoria, flapping tremor; più raramente il coma insorge acutamente come insufficienza epatica fulminante. Per le manifestazioni del coma epatico v. tab. a pag.

L'encefalopatia porto-sistemica è espressione di un difetto, di solito cronico della funzionalità epatica globale, che si ripercuote sul sistema nervoso centrale ed in particolare sulla funzione sinaptica. Trattasi di alterazioni dapprima funzionali e quindi reversibili, che nel tempo diventano strutturali irreversibili. L'encefalopatia porto-sistemica, oltre che dall'insufficienza epatica, può essere provocata da esclusione più o meno completa del fegato per shunts porto-cava (da cui deriva il termine di porto-sistemica) congeniti o chirurgici o stabilitisi spontaneamente nel corso della cirrosi epatica.

La situazione di insufficienza epatica può bruscamente precipitare in seguito ad emorragia del tubo digerente (da rottura di varici esofagee o da ulcerazioni gastriche), a paracentesi, a squilibri elettrolitici ed errori alimentari.

Poiché l'insufficienza epatica è legata ad una complessa situazione dismetabolica, la sua valutazione si avvale dello studio di alcuni parametri e tests funzionali.

A

B

C

Fig. 12-80/A, B, C. Cirrosi epatica: A) spider vascolari; B) eritema palmare; C) ginecomastia.

Sindrome epato-renale (nefropatia funzionale epatica)

Una compromissione funzionale renale, di varia entità, si può riscontrare in pazienti affetti da epatopatie croniche e nella cirrosi epatica, soprattutto in fase ascitica ed in assenza di pregressa nefropatia. Frequentemente nei cirrotici si assiste alla perdita del ritmo nictemerale della diuresi, con nicturia, il rene ritarda ad eliminare il carico idrico; si ha inoltre riduzione dell'escrezione urinaria di sodio, accompagnata tuttavia da iponatriemia.

Nella fase avanzata della cirrosi epatica frequentemente compaiono i segni di insufficienza renale funzionale. In queste condizioni astenia profonda, disturbi dispeptici, obnubilamento del sensorio traggono origine sia dal danno epatico che dall'insufficienza renale. Espressioni caratteristiche della nefropatia funzionale epatica sono: oliguria, ipercreatininemia, iperazotemia, iponatriuria (in genere inferiore a 10 m.Eq./24 h), iponatriemia da diluizione. Le alterazioni funzionali traggono origine da una riduzione del filtrato glomerulare e da una riduzione, in genere modesta, della portata renale plasmatica. Dette alterazioni sono attribuibili, in parte, a fenomeni compressivi allorché esiste ascite, a riduzione del volume plasmatico "effettivo" (cioè valido ai fini dell'efficienza funzionale renale), alla vasocostrizione della corticale renale (soprattutto della parte più esterna) da sostanze vasoattive (Gentilini). Si ha aumento della osmolarità urinaria, essendo la funzione tubulare conservata.

In una fase avanzata, con il progredire della epatopatia e dell'ascite, si accentua la riduzione del filtrato glomerulare e della portata renale plasmatica, l'ipercreatininemia, l'iperazotemia, l'iponatriemia, così come l'iponatriuria; spesso compare acidosi ed iperpotassiemia (Migone). Infine, può comparire uno stato comatoso, sempre più profondo, con ipotensione arteriosa. La compromissione renale, che può quindi essere di varia entità, non è sempre caratterizzata da un progressivo e rapido aggravamento.

La natura funzionale delle alterazioni renali è dimostrata dal fatto che i reni di questi soggetti se trapiantati mostrano di possedere una normale capacità funzionale.

Sintomatologia dell'ascesso subfrenico

L'ascesso subfrenico è una raccolta di pus (proveniente per lo più dalla perforazione dello stomaco o dell'intestino, dalla infiammazione della colecisti, appendice, pancreas) che si raccoglie nello spazio delimitato in alto dal diaframma, in basso da fegato, stomaco, colon trasverso e milza. Tale spazio è diviso dal legamento falciforme in due logge, destra e sinistra, tra loro non comunicanti; assai più frequentemente l'ascesso si raccoglie a destra e si estrinseca anteriormente.

La sintomatologia consiste in:

— dolore acuto localizzato alla base del torace dal lato affetto, accompagnato da febbre a carattere suppurativo;

— ridotta espansione della base del torace interessato, con riduzione della motilità respiratoria, che riesce dolorosa;

— dolore acuto alla pressione nella sede corrispondente alla raccolta; può comparire edema, arrossamento e fluttuazione della cute sovrastante la raccolta (più spesso nella regione ascellare);

— abbassamento del margine inferiore del fegato e dolorabilità alla pressione del bordo epatico (se la raccolta è a destra);

— ottusità alla base del torace con riduzione della motilità del margine polmonare, il cui limite superiore è dato da una linea curva a convessità superiore che si porta in avanti e può spingersi medialmente (se la raccolta è a destra), fino al II-III spazio intercostale.

Nell'ascesso subfrenico sinistro si ha riduzione o scomparsa dell'area semilunare di Traube.

— se la pleura partecipa al processo infiammatorio con formazione di essudato, l'ottusità data da questo si confonde con quella dell'ascesso e la motilità respiratoria polmonare è abolita;

— scomparsa del murmure vescicolare in corrispondenza dell'ottusità toracica; eventualmente presenza di sfregamento pleurico;

— dolorabilità lungo i *punti frenici*. Se ne distinguono tre: inferiore: sull'arcata costale lungo la parasternale; medio: III-IV spazio intercostale sulla parasternale; superiore: tra i due capi dello sternocleidomastoideo.

Radiologicamente si osserva: sollevamento della cupola diaframmatica e nel caso di ascesso gassoso, raccolta tra diaframma e fegato di una bolla gassosa (pneumotorace subfrenico). In tale evenienza la percussione può evidenziare suono timpanico al di sopra dell'area normale di ottusità epatica (Fig. 12-81).

La diagnosi differenziale va posta con:

— *ascesso epatico*: il fegato è ingrandito, dolente e radiologicamente il diaframma è uniformemente sollevato;

— *empiema pleurico*: il limite superiore della ottusità sul torace è dato da una linea curva a convessità rivolta verso l'alto che parte dalla colonna vertebrale (linea di Ellis-Damoiseau) e manca la motilità respiratoria del margine polmonare;

— *ascesso polmonare*: ottusità sospesa (eccetto che esso non abbia sede basale); vi è tosse e si avrà vomica se l'ascesso si è fatto strada nell'albero bronchia-

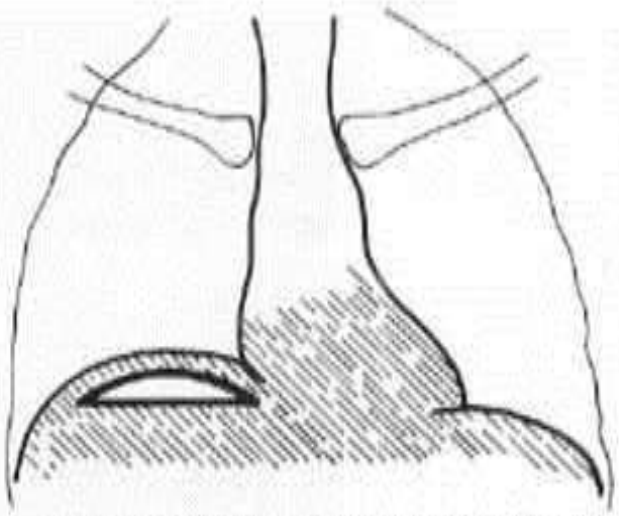

Fig. 12-81. Ascesso subfrenico destro (rappresentazione schematica): raccolta idroaerea che solleva la cupola diaframmatica.

le. Il bordo del fegato non si abbassa, né è dolente;

— *relaxatio o eventratio diaframmatica*: cioè una risalita del diaframma con ipomobilità respiratoria per ipotonia e ipotrofia del muscolo. Il termine eventratio verrebbe riservato ai casi in cui la risalita è più vistosa e totale; di solito si ha interposizione di anse coliche tra fegato e diaframma.

In questi casi il fegato non è dolente e l'ascoltazione in corrispondenza del diaframma risalito lascia apprezzare dei borgorigmi; mancano la febbre e la leucocitosi e l'esame radiologico evidenzia la risalita del diaframma ed in caso di interposizione di anse coliche la presenza di anse intestinali con le caratteristiche austrazioni (Fig. 12-82).

La puntura esplorativa è l'ultimo elemento della diagnosi; la sede e la direzione della puntura vengono di volta in volta scelte in base ai dati clinico-radiologici (Fig. 12-83). Se si è in presenza di una reazione pleurica essudativa, si aspira prima un liquido sieroso e poi, più in profondità, del pus.

Spesso si aspira fin dall'inizio pus; taluni segni, di cui abbiamo già parlato, possono indicare se il pus proviene da sopra o sotto il diaframma. Una puntura esplorativa bianca, come tutti i risultati negativi, non esclude la diagnosi.

Situazioni dolorose addominali acute

A conclusione di quanto esposto circa i principali punti dolorosi addominali, vorremmo sottolineare come talora *situazioni dolorose acute* nell'ambito addominale possano creare non indifferenti difficoltà diagnostiche sul piano della sola obbiettività.

Notevole è comunque l'ausilio che possono fornire i dati anamnestici, oltre che per quanto riguarda i precedenti morbosi ed eventuali pregressi analoghi episodi dolorosi, in particolare per quanto riguarda i caratteri del dolore e la sintomatologia collaterale.

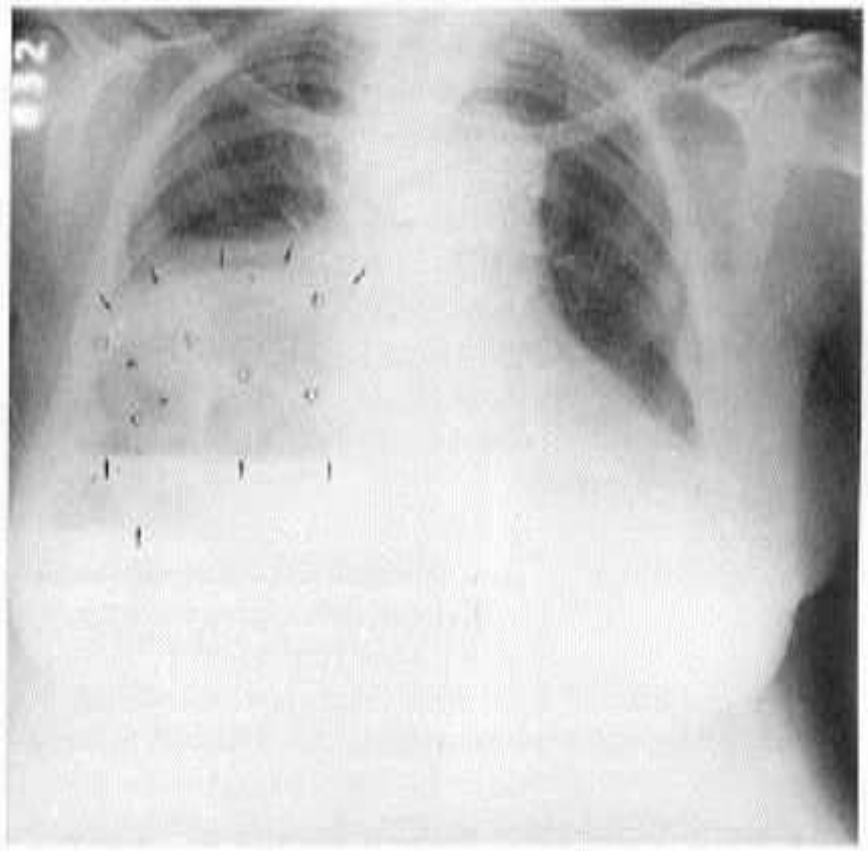

Fig. 12-82. Eventratio diaframmatica destra con interposizione di anse coliche e livelli idroaerei (le frecce bianche indicano le anse del colon; quelle nere in alto il diaframma e in basso i livelli idroaerei).

Dei caratteri del dolore si è già fatto cenno nel paragrafo dedicato al dolore addominale, ma è bene soffermarsi su questi rilievi procedendo ad una loro integrazione con i rilievi obbiettivi, per l'evidente utilità che ne deriva ai fini diagnostico-differenziali.

Il dolore dell'*appendicite acuta* ha inizio per lo più gradualmente con disturbi vaghi (malessere, doloretti addominali fugaci); il dolore è inizialmente in sede epimesogastrica, ben circoscritto, accompagnato da nausea e vomito, e poi migra alla fossa iliaca destra, ove si localizza e si accompagna a contrazione muscolare circoscritta. Il dolore si accentua con i movimenti. Abitualmente si ha febbre, l'alvo è generalmente chiuso alle feci ed ai gas (talora può aversi diarrea acuta); è costante la leucocitosi neutrofila. Sono presenti uno o più dei punti dolorosi già ricordati: in genere, nell'appendicite acuta si riscontra una dolorabilità in un'area piuttosto estesa attorno al punto di Mac Burney (*zona di Mac Burney*).

Si è già detto delle difficoltà diagnostiche in rapporto alle frequenti ectopie dell'appendice ed alle caratteristiche del decorso della appendicite acuta negli anziani e nei bambini; è pure da ricordare che la polmonite della base destra, soprattutto nei bambini, può provocare un dolore addominale con relativa contrazione di difesa. Da tenere presente che la *colica saturnina* è sempre afebbrile e non si accompagna a difesa addominale, anzi il dolore si avvantaggia della compressione; coesiste, infine, orletto bluastro delle

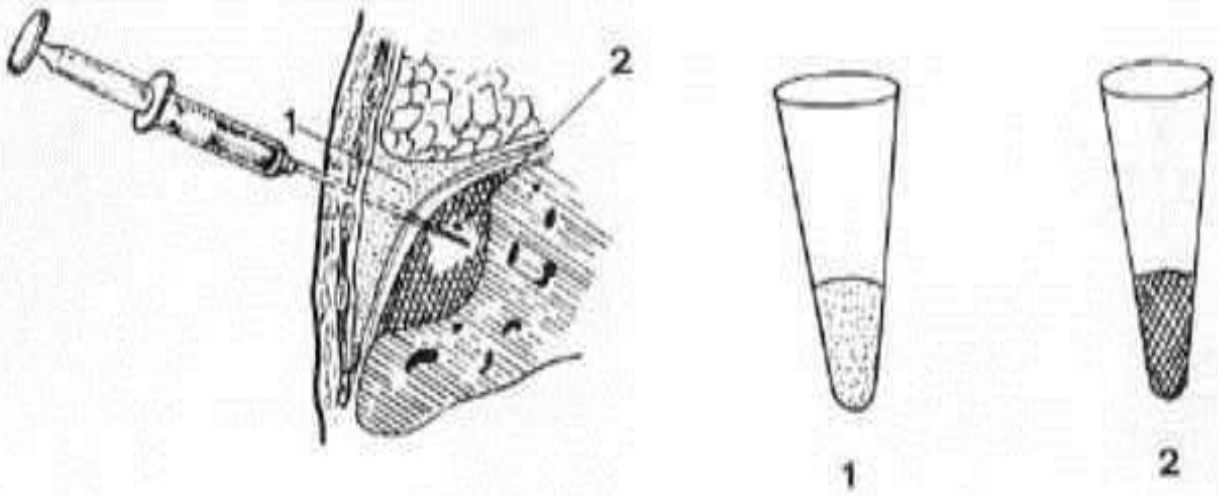

Fig. 12-83. Rappresentazione schematica della puntura dell'ascesso subfrenico complicato da pleurite. 1) raccolta pleurica; 2) raccolta ascessuale subfrenica.

gengive e presenza nello striscio di emazie punteggiate.

Nella *colica renale* il dolore ha inizio graduale, divenendo rapidamente assai intenso, di tipo crescendo-descrescendo, nella regione lombare o se talora inizia anteriormente al fianco, ben presto si localizza nella regione lombare; si irradia verso l'inguine, il pube, i genitali esterni (l'irradiazione in basso è più caratteristica del dolore ureterale). Si accompagna spesso a disturbi della minzione ed ematuria ed è afebbrile, se non esiste una sovrapposizione infettiva (per lo più non precoce); è presente il segno di Giordano e sono dolenti i punti dolorosi renali ed ureterali, di cui si è parlato.

Nella *colica epatica* il dolore si presenta violento ed improvviso all'epigastrio, da dove si irradia all'ipocondrio destro, alla base del torace ed alle spalle; si suole avere vomito biliare e non di rado compare subittero. Sono dolenti, oltre l'ipocondrio destro, i punti frenici, il punto scapolare ed acromiale. La colica biliare è per lo più sostenuta da calcoli della colecisti (Fig. 12-84), soprattutto se multipli e piccoli e quindi più facilmente mobili. Se la colica è sostenuta da calcoli del coledoco, il dolore è avvertito in sede mediana profonda, si irradia al dorso in sede interscapolare e di solito compare ittero (Fig. 12-85).

Nel caso di *pancreatite acuta*: dolore atroce epimesogastrico continuo (che spesso sopravviene dopo pasto abbondante ed abbondanti libagioni), con irradiazione ai fianchi e al dorso, senza o quasi difesa muscolare; frequenti nausea e vomito, subittero o ittero, lieve e modesta elevazione febbrile. L'addome è trattabile, con resistenza epigastrica, mentre è rara una difesa addominale. Si può avere la comparsa di chiazze ecchimotiche in sede periombelicale e lombare (di Grey-Turner e di Cullen) dovute all'infiltrazione di sangue, che attraverso i piani fasciali, si fa strada dal retroperitoneo fino alla cute ed al sottocutaneo.

Nell'*occlusione intestinale* il dolore si presenta periodicamente, a varia distanza di tempo e si accompagna a borborigmi; si ha vomito (più precoce nelle forme alte) ed alvo chiuso a feci e gas. L'addome è meteorico, ma non c'è difesa muscolare. L'esame radiologico diretto rivela la presenza di livelli idroaerei nelle anse a monte della occlusione (Fig. 12-86).

Nella *perforazione di un'ulcera gastrica o duodenale* in peritoneo libero si ha: dolore assai intenso, a colpo di pugnale. Si ha contrattura addominale fin

Fig. 12-84. Colangiografia: calcolo solitario della colecisti; aspetto normale dei dotti epatici e del coledoco.

A

B

Fig. 12-85/A, B. Calcolosi multipla del coledoco. Colangiografia: A) calcolosi multipla con modesta dilatazione del coledoco; B) calcolosi multipla con vistosa dilatazione del coledoco.

dall'inizio, scomparsa dell'aia di ottusità epatica e non si apprezza peristalsi intestinale (ileo paralitico); l'esame radiologico diretto rivela la presenza di gas al di sotto delle cupole diaframmatiche (Fig. 12-87).

Nella *rottura di una gravidanza extrauterina* si manifestano: amenorrea, crisi dolorose al basso ventre, con rapida anemizzazione e comparsa di un versamento addominale. Si ha il reperto di una massa molliccia a lato dell'utero, che si presenta lateralizzato ed all'esame ginecologico rammollimento del collo uterino.

Dolore addominale cronico e recidivante

Abbiamo visto, in riferimento agli episodi dolorosi acuti addominali, come ogni organo abbia il suo quadro doloroso abituale per quanto riguarda localizzazione, irradiazione e caratteri instrinseci del dolore.

Allorché il dolore si protrae nel tempo o tende a recidivare si possono meglio definire i suoi caratteri per quanto riguarda la cronologia, i fattori che ne favoriscono l'insorgenza, lo aggravano o lo attenuano, i rapporti con l'attività dell'organo interessato, i sintomi e segni che lo accompagnano.

Ricordiamo le principali evenienze dolorose addominali a carattere cronico e recidivante.

Ulcera peptica: il dolore è epigastrico e può irradiarsi in sede paravertebrale. È periodico (prevalentemente primavera-autunno), dura parecchi giorni o settimane ed è seguito da una remissione di mesi; è ritmico (a 4 tempi nell'ulcera gastrica: dolore-cibo-dolore-sollievo; a 3 tempi nell'ulcera duodenale, venendo rapidamente alleviato dai cibi e dagli antiacidi: dolore-cibo-sollievo), crampiforme, urente o rodente o come sensazione di vuoto doloroso da fame, specie notturno, nell'ulcera duodenale.

Affezioni epato-biliari: dolore gravativo di tipo continuo all'epigastrio e/o all'ipocondrio dx, con sensazione di pesantezza alla spalla destra. Si accompagna spesso a senso di peso epigastrico post-prandiale, nausea, sensazione di bocca amara, specie al mattino, eruttazioni, flatulenza, intolleranza ai grassi. Soprattutto in caso di colelitiasi si possono associare episodi dolorosi acuti con i caratteri della colica biliare.

Affezioni pancreatiche: dolore epigastrico continuo, sordo e gravativo, più spesso a crisi ricorrenti, con irradiazione frequente al dorso ed agli ipocondri dx o sx, che insorge 2-3 ore dopo i pasti, dura molte ore o più giorni, potendo divenire quasi continuo e non cede agli antispastici; il paziente trae sollievo dall'assumere la posizione fetale. Specie dopo le crisi dolorose si associano disturbi digestivi legati all'ipochilia pancreatica: senso di peso e di ripienezza post-prandiali, nausea (specie per la carne ed i grassi), me-

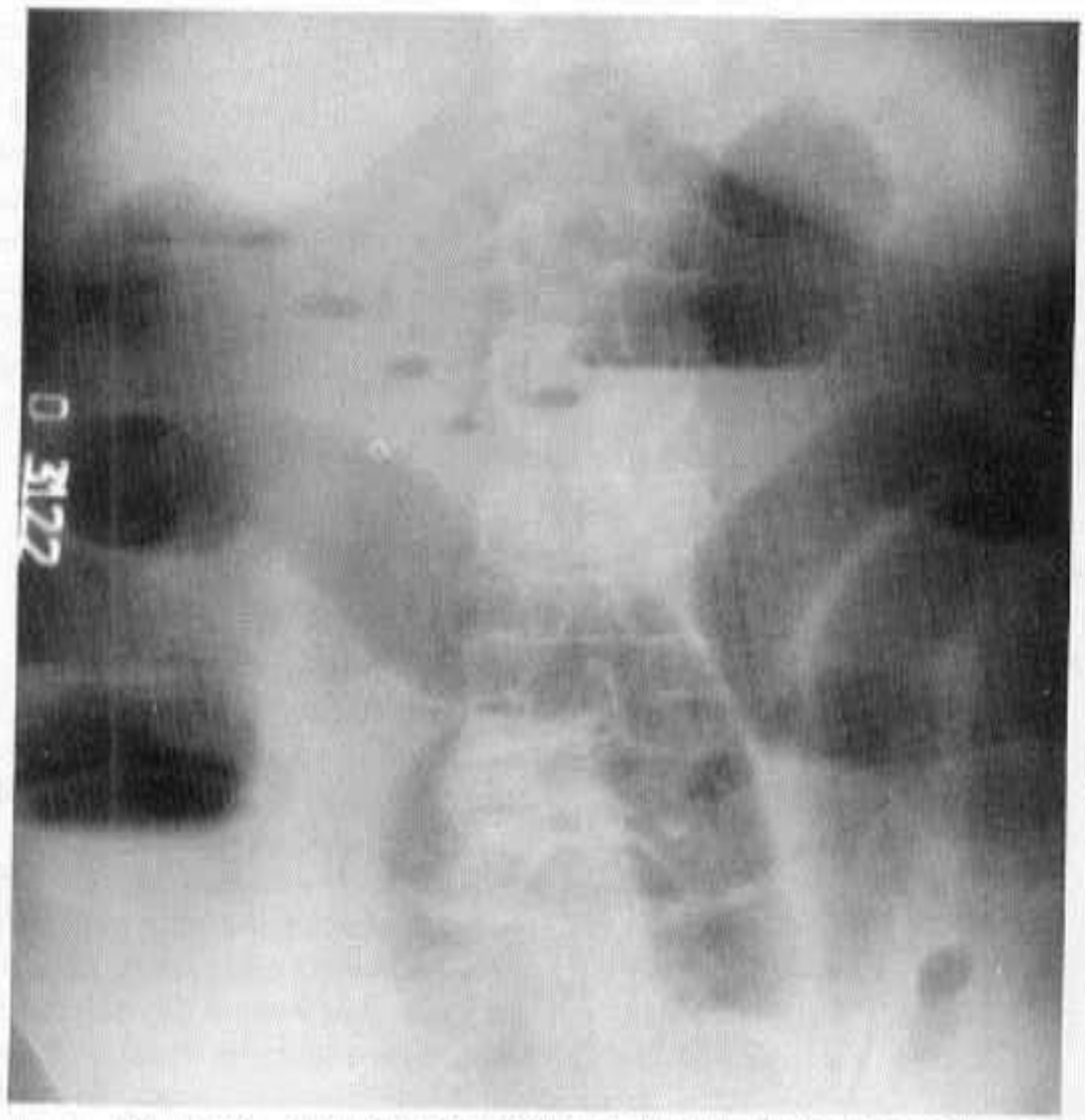

Fig. 12-86. Occlusione intestinale a livello delle ultime anse ileali con multipli livelli idroaerei.

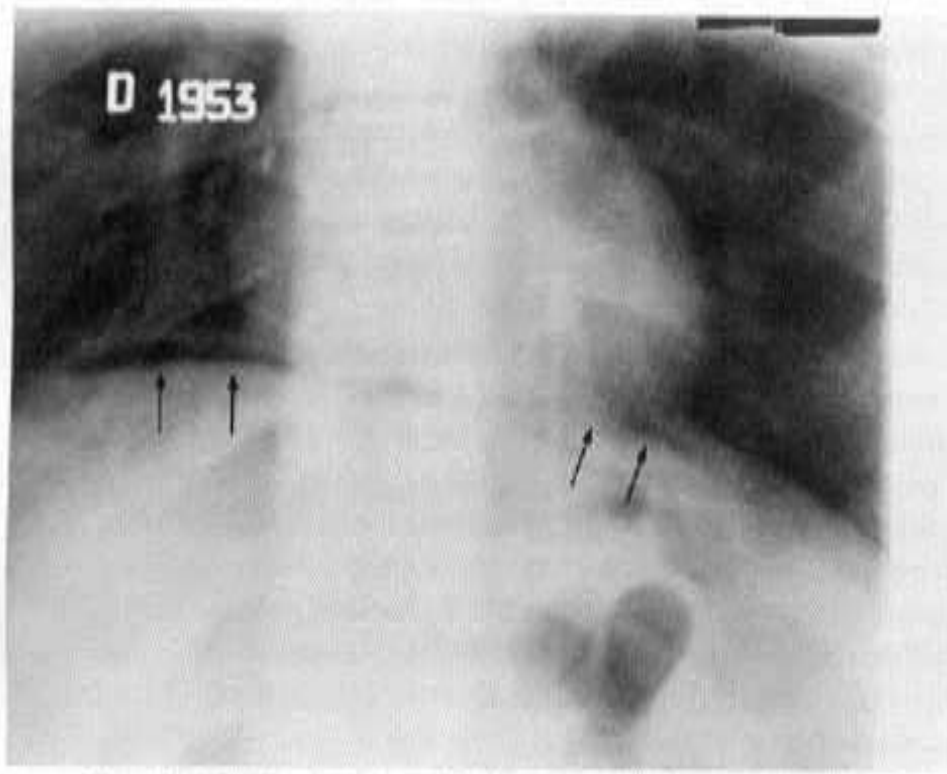

Fig. 12-87. Perforazione di ulcera duodenale: presenza di gas in sede sottodiaframmatica.

teorismo, flatulenza; spesso si associano episodi di ittero. Nelle fasi avanzate è abituale il dimagrimento, in rapporto al malassorbimento; è frequente il diabete mellito.

Obbiettivamente si ha dolore nella zona coledoco-pancreatica o nel punto di Désjardins; per la palpazione è preferibile ricorrere alla manovra di Grott (paziente supino in lordosi forzata). L'esame radiologico può evidenziare presenza di calcificazioni in sede pancreatica ed eventuale dislocazione o compressione degli organi vicini, soprattutto del duodeno. Utile ricorrere anche alle ricerche di laboratorio (rivolte in particolare ad evidenziare una insufficienza digestiva), alla ecografia e soprattutto alla TAC (v. Cap. XIII).

Le cause sono: pancreatite cronica, cisti e pseudocisti pancreatiche.

Affezioni del tenue: il dolore è localizzato nella regione periombelicale, è crampiforme e può accom-

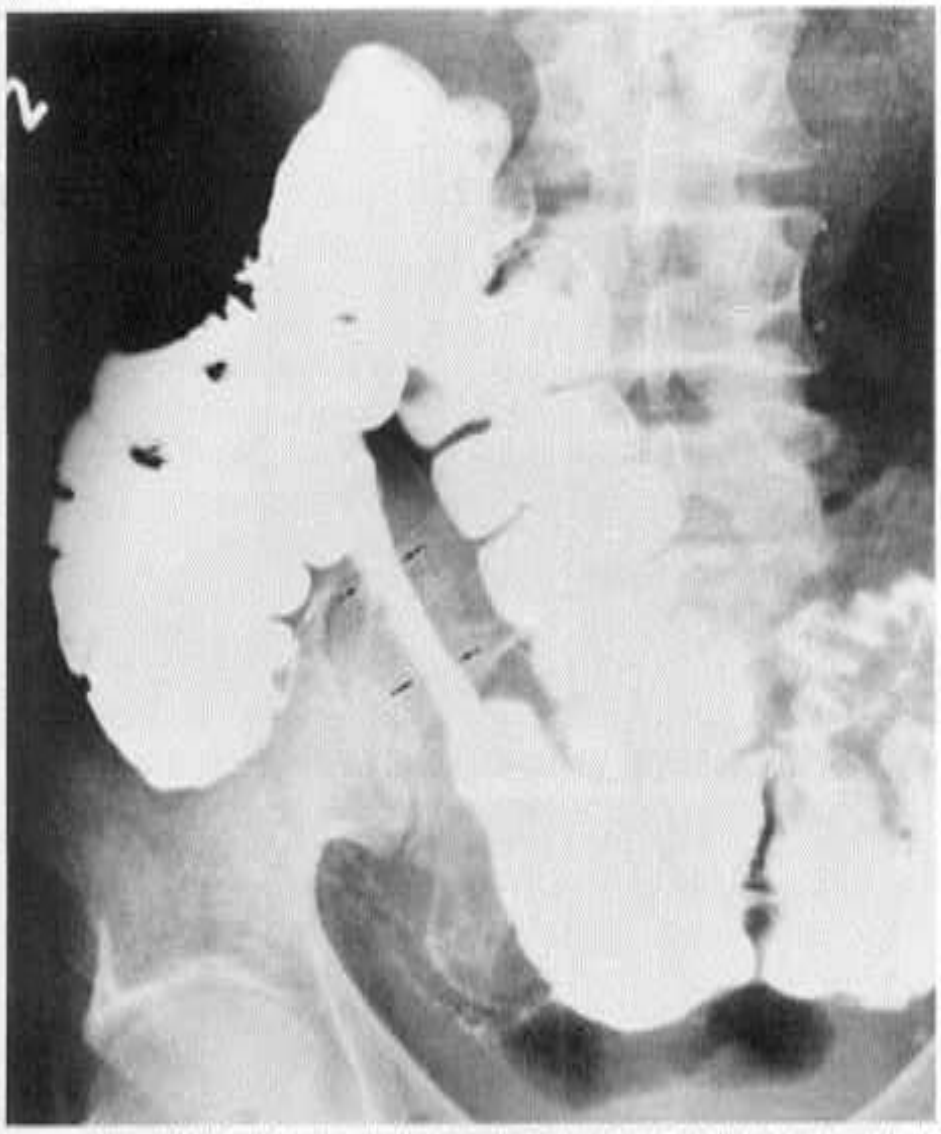

Fig. 12-88. Morbo di Crohn, localizzazione nel tenue terminale: segno della "cordicella".

pagnarsi a vomito ed irregolarità dell'alvo. Il tratto terminale dell'ileo è la sede preferita della *enterite regionale o morbo di Crohn*: processo infiammatorio cronico, aspecifico, a carattere granulomatoso, che può anche interessare il colon, il retto e più raramente duodeno e stomaco. Il dolore è causato soprattutto dai fenomeni stenotici, la cui espressione radiologica più tipica è il "fenomeno della cordicella", l'ileo terminale presentandosi come una opacità lineare sottile ed irregolare (Fig. 12-88).

Appendicite cronica: dolori spontanei gravativi o trafittivi, insistenti o saltuari, alla fossa iliaca destra, spesso con irradiazione alla radice della coscia, che si accentuano nella stazione eretta e con la stipsi. Obbiettivamente dolorabilità alla palpazione della regione ceco-appendicolare, che si accentua facendo contrarre lo psoas cioè continuando ad eseguire la palpazione mentre a paziente supino l'arto inferiore destro esteso viene sollevato dal piano del letto. In genere, si associano gastrodispepsia di tipo ipo o iperstenico ed irregolarità dell'alvo, con prevalente stipsi.

Cancro del colon: il dolore è abituale nei tumori prossimali del colon, mentre è meno frequente nei tumori del sigma e del retto.

Diverticolite cronica sigmoidea: il dolore è quasi permanente alla fossa iliaca sinistra, ove si apprezza una massa mal delimitabile, dolorosa.

Sogliono coesistere febbre e turbe dell'alvo con feci contenenti muco, sangue ed a volte pus; possono verificarsi episodi di occlusione intestinale. Da ricordare che alla diverticolite del colon spesso si associa ernia iatale e colelitiasi (*triade di Saint*) e che la diverticolite può essere causa di ascesso, emorragia, perforazione con fistola tra intestino e vescica.

Colon irritabile: il dolore è all'ipogastrio o alla fossa iliaca sinistra; è alleviato dall'emissione di feci o di gas. Si può avere stipsi ostinata con feci caprine o alternata a diarrea (con scariche soprattutto mattutine e di regola non notturne).

Dolore renale: trattasi di dolore gravativo o trafittivo alla loggia renale, che tende ad irradiarsi all'inguine ed al testicolo, disturbi della minzione, eventuale ematuria.

Aneurisma dell'aorta addominale: provoca un dolore continuo od intermittente in sede epigastrico-mesogastrico, spesso irradiato al dorso; nella sede dell'aorta si apprezza una massa con pulsazione espansiva.

Di solito nella sede dell'aneurisma si ascolta un soffio che si propaga in basso. L'esame radiologico dell'addome può fare evidenziare delle calcificazioni più o meno diffuse delle pareti vasali (Fig. 12-89).

Insufficienza dell'arteria mesenterica: l'insufficienza circolatoria si evidenzia in occasione di maggiore richiesta irrorativa da parte del tenue e quindi dopo i pasti, specie se copiosi, con dolori crampiformi all'epigastrio ed al mesogastrio (*angina abdominis*), spesso diffusi alle fosse iliache od ai fianchi od anche a tutto l'addome; al dolore sogliono accompagnarsi meteorismo, eruttazioni e vomito. Spesso si apprezza un soffio in sede periombelicale. La trinitrina può far cessare la crisi, mentre inefficaci risultano i comuni antispastici-analgesici. L'ostruzione mesenterica cronica può complicarsi con l'infarto entero-mesenterico (v. addome acuto).

Altre cause di dolore cronico e recidivante sono le *ernie*: ove siano voluminose o siano sede di fenomeni di intasamento.

Come ora vedremo, le condizioni morbose responsabili di dolore cronico e recidivante non di rado si rendono responsabili di *addome acuto*.

Addome acuto

Sotto tale denominazione si intende un insieme di sindromi (in parte già singolarmente trattate) che sono caratterizzate da dolore improvviso e violento e da un quadro clinico a varia estrinsecazione, in cui di solito figurano vomito ed alterazioni della canalizzazione intestinale e che comunque assumono l'impronta di una grave situazione di emergenza.

Fig. 12-89. Calcificazione aneurismatica dell'aorta addominale: voluminoso aneurisma fusiforme dell'aorta addominale con diffuse calcificazioni parietali; si intravedono erosioni di corpi vertebrali.

Le varie sindromi che stanno alla base dell'addome acuto si possono, in linea di massima, ricondurre a tre tipi diversi:

— tipo peritonitico;
— tipo occlusivo;
— tipo vascolare.

Addome acuto di tipo peritonitico

L'addome acuto di *tipo peritonitico* può venire provocato da appendicite acuta, peritonite acuta da perforazione di ulcera peptica, da perforazione della colecisti, di diverticoli o di neoplasie ulcerate del tubo digerente, da pancreatite acuta, da peritonite da cause ginecologiche (salpingite con pelviperitonite, piosalpinge), da torsione di tumore ovarico o di fibromioma peduncolato dell'utero.

Il dolore (specie nella forma perforativa o da pancreatite acuta) è improvviso, continuo, violento, tende a diffondersi a tutto l'addome, viene esacerbato dagli atti respiratori e dai movimenti; l'alvo è chiuso ai gas ed alle feci, vi è vomito, singhiozzo e febbre (che è precoce nelle forme settiche); raramente può aversi diarrea (diarrea peritonitica). È precoce la contrattura della parete addominale (circoscritta talora inizialmente alle zone corrispondenti alla sede primitiva del processo morboso), che tende ad interessare tutto l'addome e ad intensificarsi, fino al cosiddetto addome ligneo. La palpazione riesce estremamente dolorosa ed il dolore si accentua con la decompressione brusca della parete (*segno di Blumberg*). Manca o è assai scarsa la peristalsi (*silenzio peristaltico*).

Scomparsa dell'aia di ottusità epatica si ha per la perforazione di visceri cavi e per presenza in peritoneo di germi aerogeni; il diaframma è immobile.

Sopravvengono poi i segni dello shock (polso piccolo e frequente, ipotensione arteriosa, contrazione della diuresi, sudore freddo, cianosi, ipotermia esterna, facies ippocratica; i lineamenti si fanno contratti, le labbra aride, gli occhi infossati, il naso affilato.

L'esame radiografico a vuoto dell'addome evidenzia distensione meteorica delle anse intestinali (ileo dinamico).

Addome acuto di tipo occlusivo

L'*occlusione intestinale* o ileo si differenzia in *meccanica* e *dinamica* o paralitica. L'ileo meccanico può dipendere da:

— *occlusione semplice od ostruzione*. L'ostruzione meccanica interessa il solo intestino: corpi estranei, calcoli biliari, tumori od occlusione estrinseca per briglie aderenziali o masse viciniori;

— *occlusione con strangolamento*, in cui si ha anche un interessamento della vascolarizzazione e dell'innervazione intestinale per compressione del mesentere, da *invaginazione intestinale* o da *volvolo* dello stomaco (Fig. 12-90), del tenue, dell'appendice, del cieco, del sigma.

Sono costanti: vomito (più precoce e di tipo biliare nelle occlusioni ileali alte; più tardivo e di tipo fecaloide nelle occlusioni del colon) e chiusura completa dell'alvo per le feci e i gas (soltanto inizialmente può aversi emissione di feci contenute nell'intestino a valle dell'ostruzione).

Obbiettivamente si osserva: inizialmente distensione dell'ansa subito a monte dell'ostruzione (*segno di Von Wahl*), iperperistalsi delle anse a monte e rumori da borborigmi (a tonalità metallica), meglio apprezzabili con il fonendoscopio; poi le anse si distendono con comparsa di livelli idroaerei (v. Fig. 12-86). Si tumefà la parte centrale dell'addome se l'ostacolo è ileale, mentre si distende l'addome "a cornice" se l'ostacolo è nell'ultimo tratto del colon. Nel volvolo si ha una distensione asimmetrica.

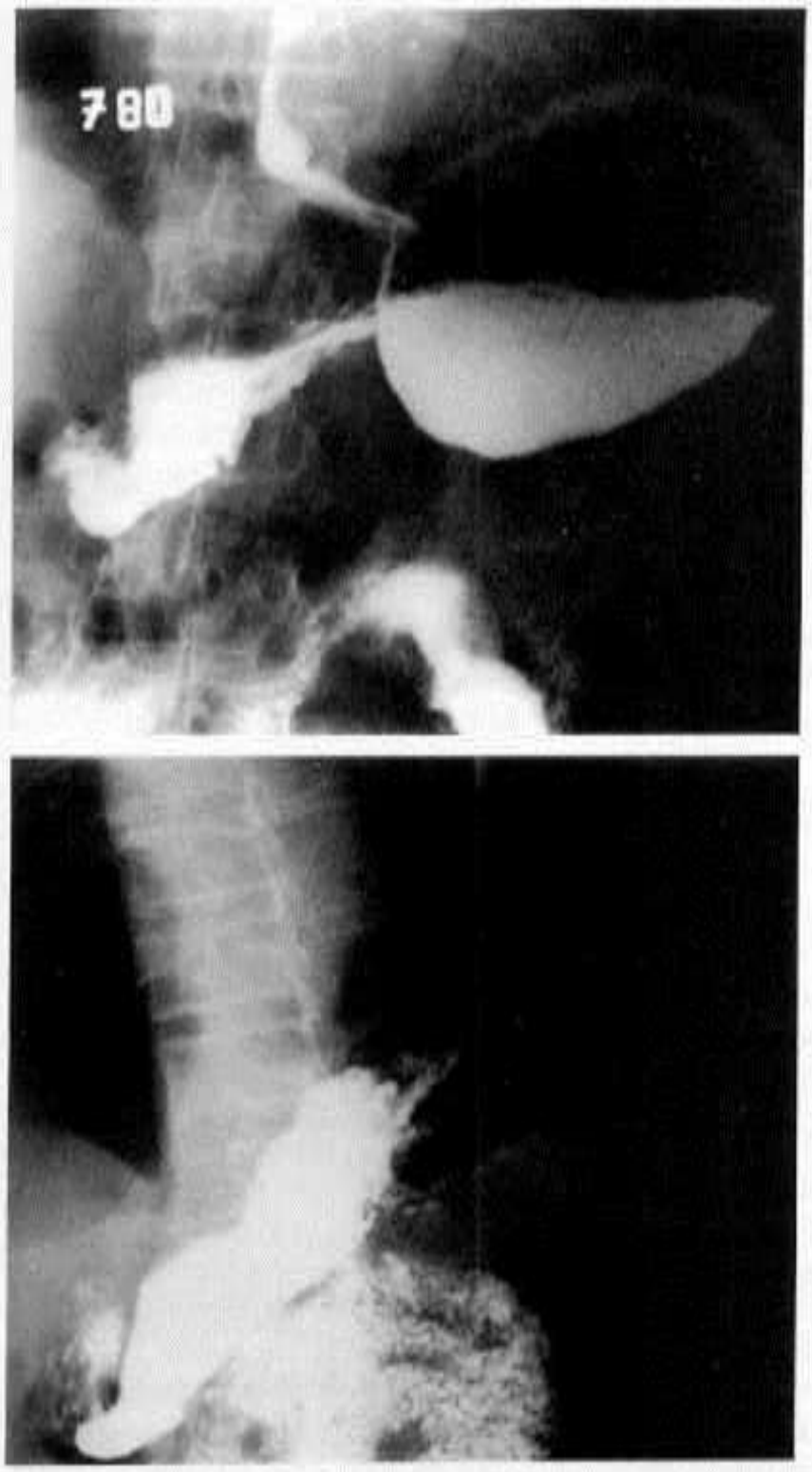

Fig. 12-90. A) Volvolo medio-gastrico dello stomaco: si noti la dilatazione della parte a monte dell'ostacolo; B) stesso caso della figura precedente dopo la rimozione dell'ostacolo.

Non c'è contrattura addominale e si può apprezzare una massa data dal tumore responsabile dell'occlusione o dall'intestino strangolato (vedi invaginazione e volvolo).

La compromissione dello stato generale è tanto più precoce quanto più alta è la sede dell'occlusione.

Addome acuto di tipo vascolare

Questo tipo di addome acuto può essere sostenuto da:

— *infarto intestinale* per occlusione dei vasi mesenterici da trombosi od embolia dell'arteria mesenterica superiore. Si ha un dolore intensamente violento in sede epigastrica, mesogastrica od ipogastrica, che si diffonde ben presto a tutto l'addome e spesso si irradia ai lombi; il dolore dopo qualche ora può cedere per riprendere dopo alcune ore. Frequentemente insorge diarrea, talora con feci ematiche, però ben presto l'alvo si chiude.

L'addome è meteorico; le anse intestinali sono distese, ma non presentano livelli idroaerei e non sono iperperistaltiche.

La trombosi ed embolia dell'arteria mesenterica inferiore è alquanto rara e può anche decorrere asintomatica (data l'esistenza di una efficiente rete anastomotica); il dolore, quando è presente, è localizzato al quadrante inferiore di sinistra ed è molto frequente l'emissione di feci ematiche.

— *trombosi portale acuta*: si può osservare nella cirrosi epatica, policitemia, dopo intervento di splenectomia. Si manifesta con ematemesi, melena, dolori addominali, ascite a rapida formazione, ileo paralitico. Il quadro clinico richiama da vicino quello della trombosi della mesenterica. È frequente un subittero.

L'occlusione graduale del circolo portale, invece, è ben tollerata, in quanto lo sviluppo della circolazione collaterale impedisce il determinarsi di una stasi portale.

— *rottura di formazioni aneurismatiche*: dolore improvviso e violento in sede epigastrico-mesogastrica o dorso-lombare, a carattere continuo, cui segue più o meno precocemente uno shock emorragico assai grave.

— *aneurisma dissecante dell'aorta*: lo slaminamento delle tuniche aortiche, che inizia al torace, può spingersi fino all'addome. Il dolore, a carattere lacerante ed estremamente intenso, si accompagna ad elevazione pressoria; inizialmente ha sede toracica (anteriormente e più spesso posteriormente), con irradiazione agli arti superiori, poi si estende ai lombi e agli arti inferiori. Caratteristica è la diminuzione ed ineguaglianza dei polsi radiali e femorali.

Rara la rottura di aneurismi dell'arteria splenica, dell'arteria epatica, dell'arteria mesenterica superiore.

Allorché si sospetta un addome acuto occorre sempre indagare se il paziente è stato trattato con narcotici o analgesici in genere, in quanto essi facendo rilasciare la contrattura addominale possono mascherare il quadro dell'addome acuto.

In caso di addome acuto non va trascurata l'esplorazione rettale.

Il riconoscimento di una sindrome addominale acuta, in definitiva, si impernia su un approfondito esame clinico-anamnestico, i cui elementi essenziali sono la valutazione dei caratteri del dolore, il comportamento della parete addominale, il comportamento della canalizzazione intestinale, l'esistenza di disturbi riflessi o di uno stato di shock.

Trattasi di situazioni nelle quali la diagnosi va for-

TABELLA 12-3 Principali elementi diagnostici differenziali tra peritonite acuta, occlusione intestinale ed infarto intestinale

Sintomatologia	*Peritonite*	*Occlusione*	*Infarto intestinale*
Dolore	meno intenso, più continuo	intenso, a crisi di breve durata	dolore violento localizzato che cede dopo qualche ora, per poi riprendere diffuso a tutto l'addome
Alvo	chiuso alle feci e ai gas	chiuso alle feci e ai gas	frequente diarrea, talora ematica; poi l'alvo si chiude
Vomito	non frequente e scarso; non fecaloide	frequente, insistente e più o meno presto fecaloide	non frequente
Singhiozzo	presente sin dall'inizio	non frequente, nè precoce	non frequente, nè precoce
Obiettività addominale	contrattura immediata, vivo dolore alla palpazione con segno di Blumberg, silenzio peristaltico, assenza di meteorismo; nelle perforazioni: scomparsa dell'aia di ottusità epatica	parete tesa non contratta, scarso dolore alla palpazione, borborigmi, iperperistaltismo localizzato, meteorismo	parete tesa, non contrattura, modico dolore alla palpazione, meteorismo, con borborigmi, nè iperperistaltismo
Polso	frequente e piccolo	di normale frequenza e pieno (all'inizio)	di frequenza aumentata e piccolo
Temperatura	presto elevata	normale all'inizio	normale all'inizio
Globuli bianchi	iperleucocitosi (15-25.000 ed oltre)	leucocitosi modesta (10-12.000)	leucocitosi modesta (10-12.000)

mulata con rapidità, in quanto si pone il quesito di un tempestivo intervento chirurgico. Nella Tabella 12-3 sono riportati gli elementi diagnostici differenziali tra peritonite acuta, occlusione e infarto intestinale.

Va tenuto presente che esistono delle condizioni di indole internistica le quali possono complicarsi con quadri clinici tali da simulare le grandi sindromi dell'emergenza chirurgica (falso addome acuto) e per le quali, invece, l'intervento chirurgico non è indicato e addirittura può avere effetto catastrofico.

Falso addome acuto

Il riconoscimento del falso addome acuto si basa su alcuni rilievi di estrema importanza diagnostica.

Nel falso addome acuto:

— manca il dolore in sede di elezione, in quanto manca l'irritazione circoscritta del peritoneo parietale;

— manca ugualmente il dolore da brusca decompressione, cioè il segno di Blumberg;

— manca la contrattura della parete addominale, data la mancanza di irritazione peritoneale;

— non si verifica un franco ileo paralitico.

Fra le cause più comuni di falso addome acuto figurano diverse affezioni morbose; per alcune di esse la distinzione riesce relativamente agevole, dato che le manifestazioni addominali si inseriscono in un contesto clinico ben individuabile:

Affezioni cardio-vascolari:

— *infarto miocardico*: il dolore in sede atipica (epigastrica) senza irradiazioni caratteristiche, sino a che non sono comparse alterazioni ecografiche tipiche, può far nascere dubbi con l'addome acuto, in particolare con l'ulcera perforata e la pancreatite acuta. D'altra parte, anormalità ecografiche sotto forma di ischemia o di ischemia-lesione si possono riscontrare nell'addome acuto, in quanto questo può causare disturbi elettrolitici e accompagnarsi ad uno stato di shock; importante è il dosaggio della CPK-MB del siero, allorché si sospetta l'infarto;

— *pericardite acuta*: la febbre precede il dolore, che si accompagna a sfregamenti pericardici e compare una caratteristica alterazione ECG (sopraslivellamento a bandiera del tratto S-T);

— *fegato da stasi acuta*: gli altri segni dello scompenso destro orienteranno correttamente: turgore delle giugulari, reflusso epato-giugulare, aumento della pressione venosa centrale.

Affezioni respiratorie:

— *infarto polmonare*: se interessa le zone polmonari basali può provocare dolore nell'ambito addominale superiore. La dispnea, la tosse, l'espettorato emoftoico, il quadro ecografico a tipo cuore polmonare acuto serviranno ad orientare giustamente;

— *pneumotorace spontaneo, pleuropolmonite*

basale: la dispnea, la tosse ed il reperto obiettivo toracico valgono a farli riconoscere.

Malattie infettive:

— *epatite virale*: nella fase anitterica ad esordio brusco può aversi dolore ai quadranti superiori dell'addome, con nausea, vomito, febbre. Il dubbio andrà risolto in base all'astenia profonda che precede le manifestazioni addominali ed ai rilievi forniti dal laboratorio;

— *mononucleosi infettiva*: il dubbio può nascere nelle localizzazioni a livello delle ghiandole addominali e della mucosa intestinale: coesistono, però, angina, adenopatie periferiche, epatosplenomegalia;

— *sepsi acuta* (per lo più meningococcica) con apoplessia surrenalica (*sindrome di Waterhouse-Friederichsen*, per fenomeni di coagulazione intravascolare disseminata): si possono avere dolori addominali e vomito, ma l'alvo è aperto, coesistono febbre, manifestazioni emorragiche, con il quadro dell'insufficienza surrenalica acuta (adinamia, ipotensione, rapida insorgenza di shock) e talora con impegno meningitico.

Emopatie:

— *emofilia*: può causare ematomi retroperitoneali, con dolori addominali, vomito ed alterazioni dell'alvo; vi è una storia di emorragie da microtraumi, specie in sede articolare;

— *anemia drepanocitica*: nel corso della crisi di anemia emolitica possono comparire violenti dolori addominali, con vomito; coesistono ittero, dolori articolari e muscolari, splenomegalia e c'è una storia di crisi di anemia, che di solito rimonta all'infanzia.

Affezioni metaboliche:

— *acidosi diabetica*: si può accompagnare a difesa addominale ed a dolorabilità dei visceri addominali, conseguente agli squilibri idroelettrolitici; importanza orientativa hanno i precedenti di diabete ed il riscontro di iperglicemia e di chetonuria;

— *iperlipidemia*: soprattutto le ipertrigliceridemie possono provocare dolori addominali e difesa della parete; l'equivoco può venire favorito dalla presenza di febbre e di leucocitosi. L'epatosplenomegalia, la xantomatosi cutanea e la lattescenza del siero servono a chiarire la situazione;

— *porfiria acuta intermittente*: può provocare quadri di falso addome acuto, con dolori addominali, localizzati o diffusi, chiusura dell'alvo, resistenza parietale e talora febbre; sono caratteristiche di queste forme le neuropatie periferiche e il colore rosso scuro delle urine dopo esposizione all'aria.

Affezione endocrine:

— *insufficienza surrenalica acuta*: può causare dolori addominali, nausea e vomito, ma l'alvo è sempre aperto, con feci diarroiche. Inoltre, poiché suole sopravvenire nel corso dell'insufficienza surrenalica cronica, validi elementi discriminanti sono la pigmentazione cutanea, la storia di adinamia e di ipotensione arteriosa, l'iponatriemia e l'iperpotassiemia;

— *la porpora di Schönlein-Henoch* (o porpora anafilattoide, o peliosi reumatica): possono aprire la scena i dolori addominali, con vomito, diarrea e talora melena; in genere, si associano petecchie e dolori articolari. Si tenga presente che la sindrome può complicarsi con invaginazione intestinale;

— *saturnismo*: le coliche saturnine non provocano contrattura e la pressione sull'addome attenua il dolore; l'alvo può essere chiuso o diarroico e la pressione arteriosa è aumentata. Ai fini diagnostici costituiscono elementi importanti la presenza dell'orletto gengivale di Burton, di colore azzurro scuro, il notevole aumento nelle urine di urobilina e di coproporfirine, la presenza di punteggiature basofile eritrocitarie e l'anamnesi professionale di esposizione al rischio di intossicazione di Pb.

Affezioni neurologiche:

— *crisi gastralgiche dei tabetici*: crisi dolorose addominali violente, con vomito e con alvo aperto; coesistono incontinenza urinaria, abolizione dei riflessi rotulei e di quelli pupillari alla luce (fenomeno di Argyll-Robertson).

Sindrome da malassorbimento

Diarrea con emissione di feci semisolide, voluminose, grasse, pallide, fetide e decadimento dello stato di nutrizione depongono per una sindrome da malassorbimento. L'appetito è conservato e la diarrea scompare se viene interrotta l'assunzione orale dei cibi.

L'esame delle feci documenta l'aumento del contenuto in grassi.

Le cause del malassorbimento possono essere molteplici. Vi è una forma di *malassorbimento globale primitivo* (cioè interessante tutti i principi alimentari o gran parte di essi), che comprende l'*enteropatia da glutine o malattia celiaca* (di cui si conosce una varietà dell'infanzia ed una dell'adulto): intolleranza alla gliadina su base immunitaria (per cui si ha distruzione dei villi intestinali e conseguente riduzione dell'area di assorbimento); si instaurano decadimento dello stato generale, edemi discrasici, distrofie cutanee e della mucosa orale, deficit plurivitaminico con sideropenia, crisi tetaniformi ed osteodistrofia (per deficiente assorbimento di calcio e vitamina D).

Esistono poi forme di *malassorbimento secondarie* a maldigestione, a condizioni patologiche del tenue

TABELLA 12-4 Caratteristiche cliniche e di laboratorio dei malassorbimenti

Manifestazioni cliniche	*Reperto di laboratorio*	*Fattori scarsamente utilizzati*
Perdita di peso, malnutrizione (atrofia muscolare), astenia, affaticabilità	Aumentata eliminazione fecale di grassi e azoto; ridotto assorbimento del glucosio e dello xilosio	Grassi, proteine e carboidrati
Steatorrea (feci voluminose e ipocromiche)	Aumentata eliminazione fecale di grassi (trioleina 131)	Grassi
Diarrea (aumentato contenuto idrico fecale)	Aumentato contenuto idrico intestinale, con aumentata eliminazione di acidi grassi e sali biliari	Acidi grassi e/o sali biliari
Edemi	Ipoalbuminemia; accentuate perdite fecali di albumina marcata con Cr^{51}	Proteine (e/o enteropatia essudativa)
Anemia sideropenica	Anemia ipocromica ed iposideremia	Ferro
Anemia megaloblastica	Macrocitosi; ridotto assorbimento della vitamina B_{12} (B_{12} marcata con Co^{60}) o dell'acido folico	Vitamina B_{12} e/o acido folico
Dolori ossei, fratture patologiche, deformità scheletriche	Osteoporosi od osteomalacia, radiologicamente evidenziabili	calcio, proteine
Parestesie, tetania, positività dei segni di Trousseau e di Chvostek	Diminuzione delle concentrazioni sieriche di calcio, magnesio e potassio	Ca, vit. D, Mg e K
Tendenza alle manifestazioni emorragiche (epistassi, ecchimosi, melena, ematuria)	Prolungamento del tempo di protrombina	Vitamina K
Intolleranza al latte (dolori addominali crampiformi, borborigmi, diarrea)	Appiattimento della curva da carico di lattosio; diminuzione dei livelli di lattasi nella mucosa intestinale	Lattosio

ed a condizioni extraintestinali (*) e forme di *malassorbimento selettivo*, per cui si verifica a seguito di deficit di singoli enzimi intestinali una intolleranza a determinati zuccheri (lattosio, galattosio, saccarosio).

Nella Tabella annessa (Tab. 12-4) vengono riportate alcune manifestazioni cliniche delle varie forme di malassorbimento, con riferimento ai relativi reperti di laboratorio.

Sindromi proteinodisperdenti

In varie condizioni morbose può verificarsi un aumento della essudazione proteica enterica (che normalmente non supera il 20% del catabolismo della sieroalbumina).

Si distinguono:

— *enteropatia essudativa primitiva o idiopatica*, caratterizzata da diarrea, spesso con steatorrea, emaciazione, imponenti edemi periferici e talora versamenti cavitari (pleurici e peritoneali), sierosi o chilosi.

(*) Così, per ostruzione della cava inferiore tra la vena renale e le epatiche, con diarrea, vomito, dolori addominali.

Le indagini di laboratorio documentano: ipoalbuminemia spiccata (spesso con diminuzione anche delle globuline), con esagerata perdita fecale della albumina marcata somministrata per os (che normalmente non supera l'1% nelle feci delle 96 ore); esaltata degradazione albuminica (con riduzione della emivita della albumina marcata introdotta endovena). È frequente il riscontro di linfopenia periferica.

Sul piano istopatologico la sindrome è contraddistinta da dilatazione dei linfatici della parete intestinale, compresa la sierosa ed edema, cui conseguono la esaltata perdita proteica e la linfopenia.

— *enteropatia essudativa secondaria*: può aversi in caso di gastriti croniche, gastrite ipertrofica di Ménétriere, neoplasie gastriche, enterite regionale, morbo di Whipple, rettocolite ulcerosa, neoplasie intestinali (la perdita proteica, oltre che da alterato drenaggio linfatico, deriva anche dalla alterazione dell'integrità della mucosa).

Anche le cardiopatie con scompenso congestizio o con ipertensione venosa sistemica (pericardite costrittiva, trombosi della cava superiore, valvulopatia mitralica) possono alterare il drenaggio linfatico del tubo digerente e causare proteinodispersione.

La sindrome di Zollinger-Ellison

È caratterizzata da:

— presenza di ulcere in sede gastrica, duodenale, digiunale, esofagea, spesso multiple, con spiccata sintomatologia dolorosa, che frequentemente si complicano con emorragia e perforazione;

— ipersecrezione acida continua, che può anche raggiungere parecchi litri al giorno;

— elevatissima produzione di gastrina, con livelli assai elevati di gastrinemia, che è sganciata dal controllo inibitorio della secrezione acida gastrica;

— frequente diarrea, che può provocare disidratazione ed ipopotassiemia, anche in assenza di lesioni ulcerose.

Può dipendere da iperplasia delle cellule G antrali o da una neoplasia a cellule G (*gastrinoma*) in sede insulo-pancreatica o anche extrapancreatica.

Sindrome da carcinoide

Dalle cellule argentaffini del tubo digerente (in particolare dello stomaco, del tenue e soprattutto del tratto terminale dell'ileo, dell'appendice) e più raramente dei bronchi e dei testicoli, possono originare dei tumori a lenta evoluzione e con caratteri di malignità non molto accentuati (e per ciò definiti carcinoidi).

Le manifestazioni cliniche, che sono legate alla iperproduzione di *serotonina*, di solito compaiono allorché la neoplasia primitiva ha dato luogo a metastasi, particolarmente a livello epatico (*sindrome da carcinoide*). Questa è tipicamente caratterizzata da: ipermotilità intestinale con borgorigmi, dolori crampiformi, crisi di diarrea acquosa a spruzzo, crisi ipertensive con rossore fugace della cute (flush) e comparsa di teleangectasie, compromissione dello stato generale, fenomeni di broncocostrizione con accessi asmatici, manifestazioni di insufficienza ventricolare destra, con stenosi o insufficienza tricuspidale, per fibroelastosi mio-endocardica.

La conferma deriverà dal deciso aumento della 5-idrossitriptamina sierica e dell'acido 5-idrossiindolacetico urinario.

Allorché il carcinoide origina dai bronchi (*carcinoide bronchiale*) predominano le crisi asmatiformi, con lacrimazione, rinorrea e tremori; nel *carcinoide gastrico* (a prevalente secrezione istaminica) predominano le manifestazioni legate alla presenza di ulcere gastriche.

Dalla sindrome da carcinoide va distinta la *mastocitosi*, sostenuta dalla proliferazione di mastociti a livello della cute e del sistema reticolo-endoteliale e conseguente liberazione di *istamina*. Questa forma è caratterizzata da manifestazioni cutanee sotto forma di esantema maculoso o papuloso di colore giallastro, con insorgenza di orticaria in seguito al loro strofinio (*orticaria pigmentosa*), fugace rossore della cute (flush), dolori addominali, diarrea, nausea, tachicardia, cefalea, febbre; spesso è presente epato-splenomegalia. È tipica la presenza di mastociti nel midollo osseo.

Le sindromi dei gastroresecati

Nei soggetti gastroenterostomizzati e soprattutto nei gastroresecati, a parte eventuali disturbi da deficit di digestione e di assorbimento con perdita di peso e diarrea con steatorrea (Labò), è possibile rinvenire delle particolari sindromi digestive che insorgono dopo pasto.

— *sindrome di dumping* (da inondazione del digiuno da parte del contenuto gastrico iperosmolare e brusca distensione del digiuno): tensione epigastrica, nausea, borborigmi, turbe vasomotorie (sensazione di calore, sudorazione, tachicardia, palpitazioni), astenia compaiono in periodo post-prandiale precoce; la sintomatologia scompare se il paziente assume la posizione clinostatica;

— *diarrea post-prandiale precoce*, da accelerato transito intestinale;

— *sindrome da distensione gastrica o da piccolo stomaco*: tensione epigastrica dopo pasto, nausea, rigurgito, vomito per ostacolato svuotamento gastrico da ipertonia o spasmo a livello dell'anastomosi;

— *sindrome dell'ansa afferente* (nei gastroresecati con digiunostomia): tensione epigastrica dopo pasto, con vomito biliare (senza cibo), da ristagno di secrezione bilio-pancreatica nell'ansa afferente per ostacolato svuotamento nell'ansa efferente e successivo reflusso nella cavità gastrica residua;

— *sindrome post-prandiale tardiva*: 2-3 ore dopo il pasto insorgono astenia, tremori, sudorazione e palpitazioni, causati da ipoglicemia (ipersecrezione insulinica conseguente a rapido assorbimento di glucosio nel digiuno).

Sindromi da alterata secrezione di ormoni gastrointestinali

La individuazione in questi ultimi anni di alcune entità ormonali a livello dell'apparato digerente (molte delle quali elaborate da cellule appartenenti al sistema APUD), ha fornito un'interpretazione ad alcune manifestazioni cliniche. Trattasi di un campo in piena evoluzione dal punto di vista della ricerca e dell'iquadramento clinico. I dati finora acquisiti consentono di individuare alcune sindromi.

Sindrome di Verner-Morrison (colera pancreatico), sindrome WDHP (Watery Diarrhea Hypokalaemia Achlorhydria): dovuta a tumori secernenti il VIP (Vasoactive Intestinal Polypectide), per lo più in sede pancreatica, ma anche di origine nervosa (ganglioneuromi, neuroblastomi, feocromocitomi) e caratterizzata clinicamente da diarrea profusa con emissione di liquidi come "acqua di tè", fino a 10-15 litri/die, ipopotassiemia, disidratazione, ipocloridria o acloridria, dimagrimento, curva glicemica di tipo diabetico, ipercalcemia, ipotensione e talora crisi di flush. È necessario il dosaggio del VIP plasmatico per formulare la diagnosi, ma anche per controllare nel tempo l'efficacia del trattamento chirurgico e per predire la ricomparsa della neoplasia.

Sindrome di Zollinger-Ellison (ZES): dovuta ad ipersecrezione di gastrina da parte di un tumore pancreatico a cellule G (ZES di tipo II) o a iperplasia delle cellule G antrali (ZES di tipo I, vedi pagina precedente).

Sindrome da glucagonoma: rara, è caratterizzata da grave denutrizione, stomatite angolare, glossite, rash cutaneo eritematoso necrolitico migrante, anemia normocromica normicitica, diabete mellito e sintomi riferibili ad una neoplasia del pancreas (insulare non beta, secernente glucagone). Notevole iperincrezione di glucagone è stata anche riscontrata nella sindrome da "dumping" (Coltorti).

Sindrome da ipersomatosatinemia: anche se presente in molti tumori endocrini del pancreas contenenti un certo numero di cellule D secernenti somatosatina (Solcia), tuttavia diviene riconoscibile clinicamente solo di rado, quando cioè i livelli plasmatici di somatosatina prodotta dalla neoplasia raggiungono valori molto elevati. La sindrome è costituita da ipocloridria, malassorbimento, diabete mellito e colelitiasi.

Degli altri ormoni e peptidi gastrointestinali — colecistochinina (CGK), motilina, sostanza P, polipeptide pancreatico (PP), secretina, polipeptide gastroinibitore (GIP) — non è stata segnalata fino al presente alcuna situazione clinica autonoma da ipersecrezione; tuttavia, non è infrequente trovare neoplasie endocrine, soprattutto pancreatiche, nelle quali è presente un'ipersecrezione di più enterormoni (ad es. insulina, glucagone, VIP, gastrina, PP, ecc.), anche se il quadro clinico può essere dominato dagli effetti dell'ipersecrezione di un solo ormone (ad es. gastrina, VIP, ecc.).

CAPITOLO TREDICESIMO

INDAGINI FUNZIONALI E STRUMENTALI DELL'APPARATO DIGERENTE

In questo capitolo verranno prese in considerazione le principali indagini di laboratorio rivolte ad esplorare lo stato funzionale dei vari segmenti dell'apparato digerente, nonché le indagini strumentali utilizzate allo stesso scopo o a quello di precisarne le condizioni organiche.

ESPLORAZIONE DELL'ESOFAGO

L'esofago, che ha le caratteristiche morfologiche e funzionali di un canale di transito, ha il compito di agevolare la progressione degli ingesti e di ostacolare, essenzialmente a mezzo di meccanismi di tipo sfinterico, il reflusso nel cavo orofaringeo del materiale contenuto nello stomaco. Abbiamo già visto come alcune condizioni patologiche dell'esofago si accompagnino ad una caratteristica sintomatologia, costituita da disfagia, rigurgito e dolore.

SEMEIOTICA STRUMENTALE DELL'ESOFAGO

La semeiotica strumentale dell'esofago si avvale di varie tecniche, talune invasive, che talora si rendono necessarie in associazione tra loro per definire la patologia di tale organo. Esse sono:

a) esame radiologico;
b) pHmetria;
c) manometria;
d) esofagoscopia;
e) es. citologico ed istobioptico.

Esame radiologico

Elemento cardine della diagnostica dell'apparato digerente sino a non molto tempo fa, riveste oggi un ruolo meno significativo, soprattutto per quanto attiene lo studio delle malattie funzionali, essendo, come più oltre meglio diremo, assai meno sicuro e preciso di altre indagini diagnostiche; d'altra parte, sia per la semplicità che per la quasi ubiquitaria diffusione degli impianti roentgendiagnostici, l'esame radiologico resta pur sempre quello più largamente praticato e meglio accettato dai pazienti.

In linea di massima è possibile attuare oggi due tipi di indagine radiologica e cioè quella con mezzo di *contrasto baritato* (single contrast) e quella con *doppio contrasto* (double contrast: bario e gas). La prima tecnica si preferisce per lo studio del lume, della motilità, del calibro, della peristalsi e della funzionalità sfinteriale (le sospensioni più dense di bario meglio prestandosi per uno studio della morfologia e motilità del viscere); l'altra permette uno studio più dettagliato della superficie mucosa del viscere.

L'esame viene iniziato con il paziente in *posizione eretta* (in particolare, in obliqua anteriore destra ed in laterale), eseguendolo in situazione respiratoria intermedia (per esaminare il giunto esofago-gastrico), in inspirazione profonda (per evidenziare l'ampolla epifrenica) ed in espirazione forzata a glottide chiusa (per ottenere lo svuotamento dell'ampolla e l'opacizzazione del tratto esofageo inferiore).

Si passa poi al *decubito supino* (che meglio si presta per evidenziare eventuali processi stenosanti) ed al *decubito prono* (meglio rispondente per documentare le esofagiti e le eventuali ulcere peptiche). L'esame, infine, viene completato da radiogrammi presi in posizione di Trendelenburg (in decubito dorsale con bacino rialzato rispetto alle spalle) ed in espirazione forzata, per evidenziare l'eventuale presenza di ernia iatale.

Merita ricordare alcuni dei quadri radiologici di più comune riscontro; essi riguardano forme patologiche varie, che verranno meglio esaminate e precisate a proposito delle altre indagini di semeiotica strumentale.

È opportuno distinguere la patologia esofagea in due grandi gruppi e cioè:

— disturbi della motilità esofagea;
— patologia organica.

Disturbi della motilità esofagea

Dei disturbi della motilità esofagea ricordiamo:

1) *spasmo muscolare esofageo* circoscritto e/o diffuso. Si evidenzia meglio ricorrendo a tecniche cineradiografiche e di videoregistrazione; è possibile evidenziare delle contrazioni aperistaltiche sotto forma di spasmo muscolare circoscritto o diffuso dell'esofago (Fig. 13-1).

Lo spasmo diffuso di grado notevole, dovuto alle contrazioni terziarie, (vedi appresso, al paragrafo sulla manometria esofagea) può dare il cosiddetto "*esofago a cavaturacciolì*", con profonde contrazioni asimmetriche, separate da "tasche", che ricordano i diverticoli (Fig. 13-2). È peraltro possibile riscontrare diverticoli veri, la cui comparsa è favorita, per fenomeni di pulsione, dagli spasmi segmentari. Si può anche avere per fenomeni discinetici un diffuso restringimento della metà inferiore o dei 2/3 inferiori dell'esofago con modesta dilatazione del tratto superiore.

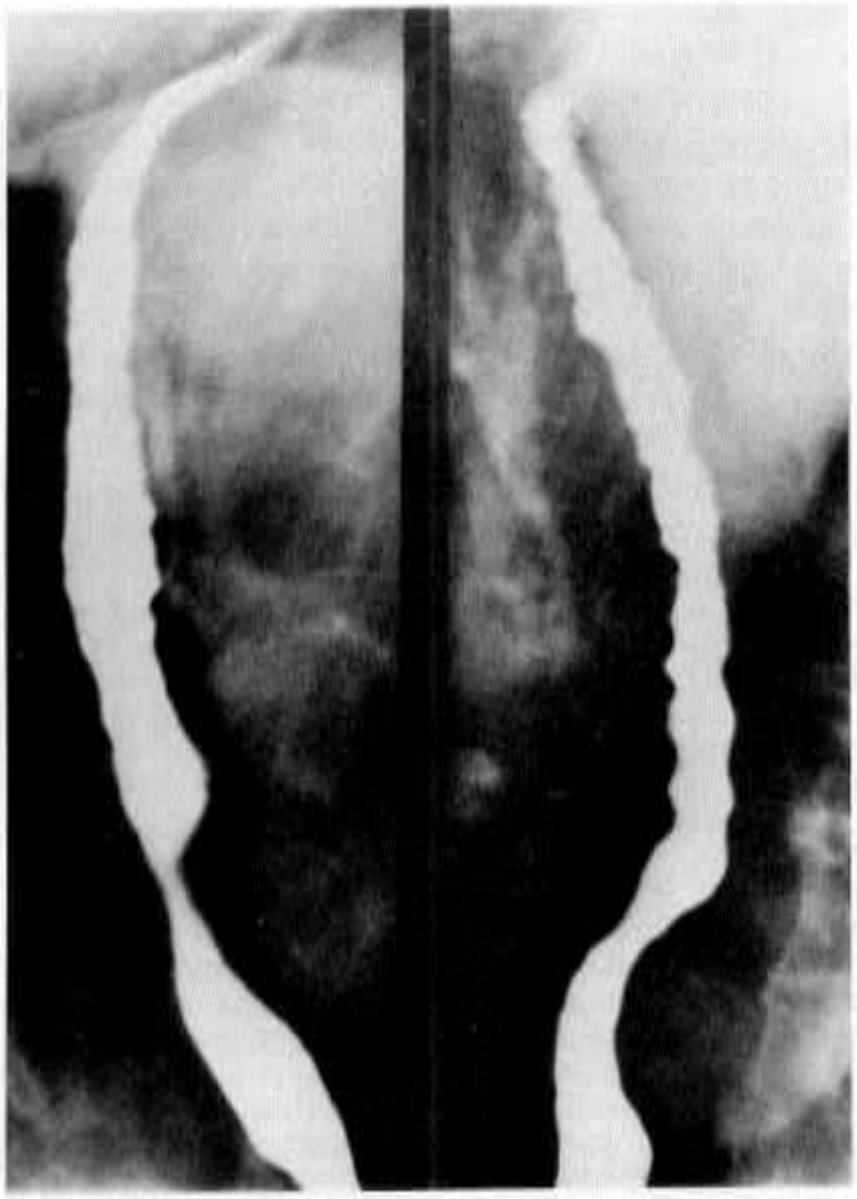

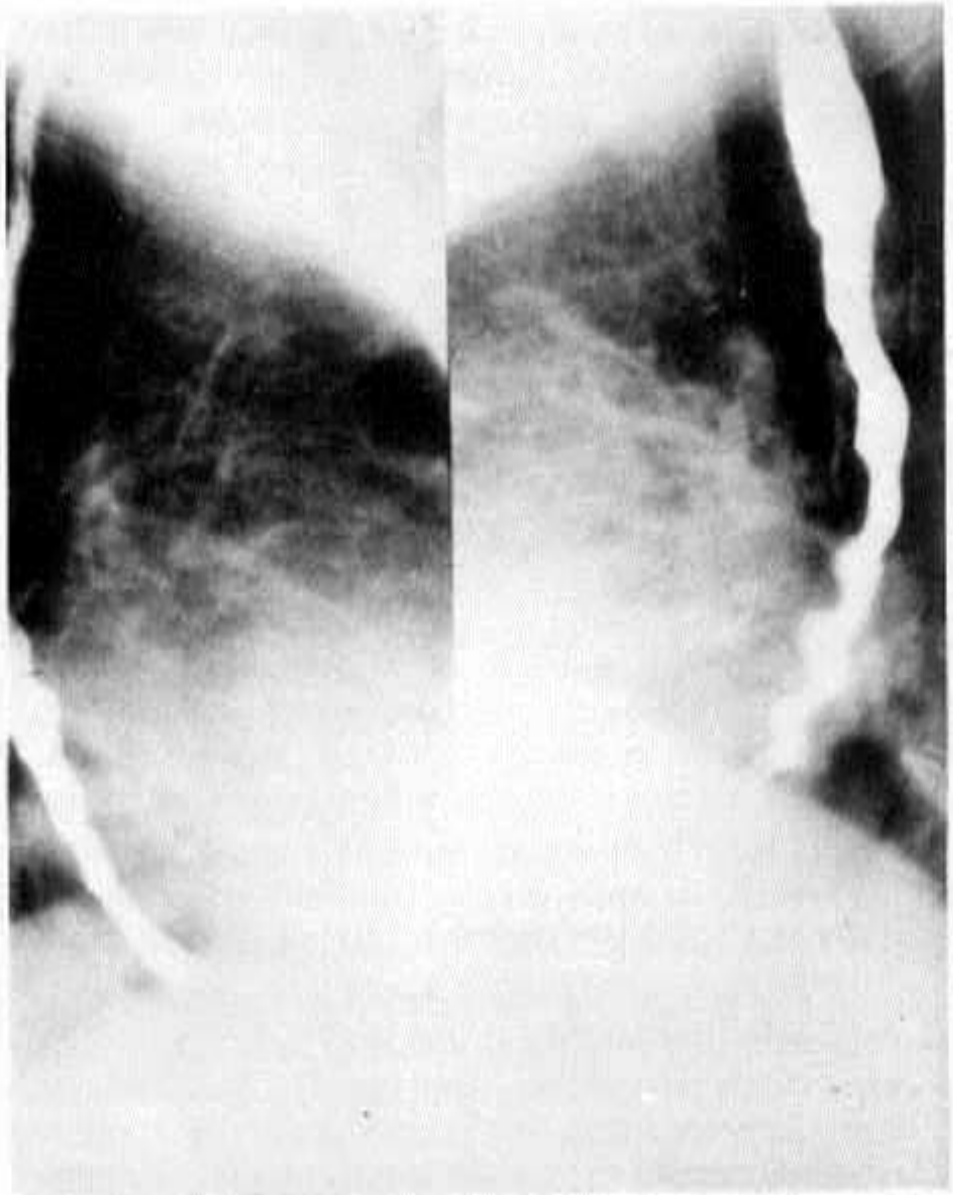

Fig. 13-1 Discinesia esofagea.

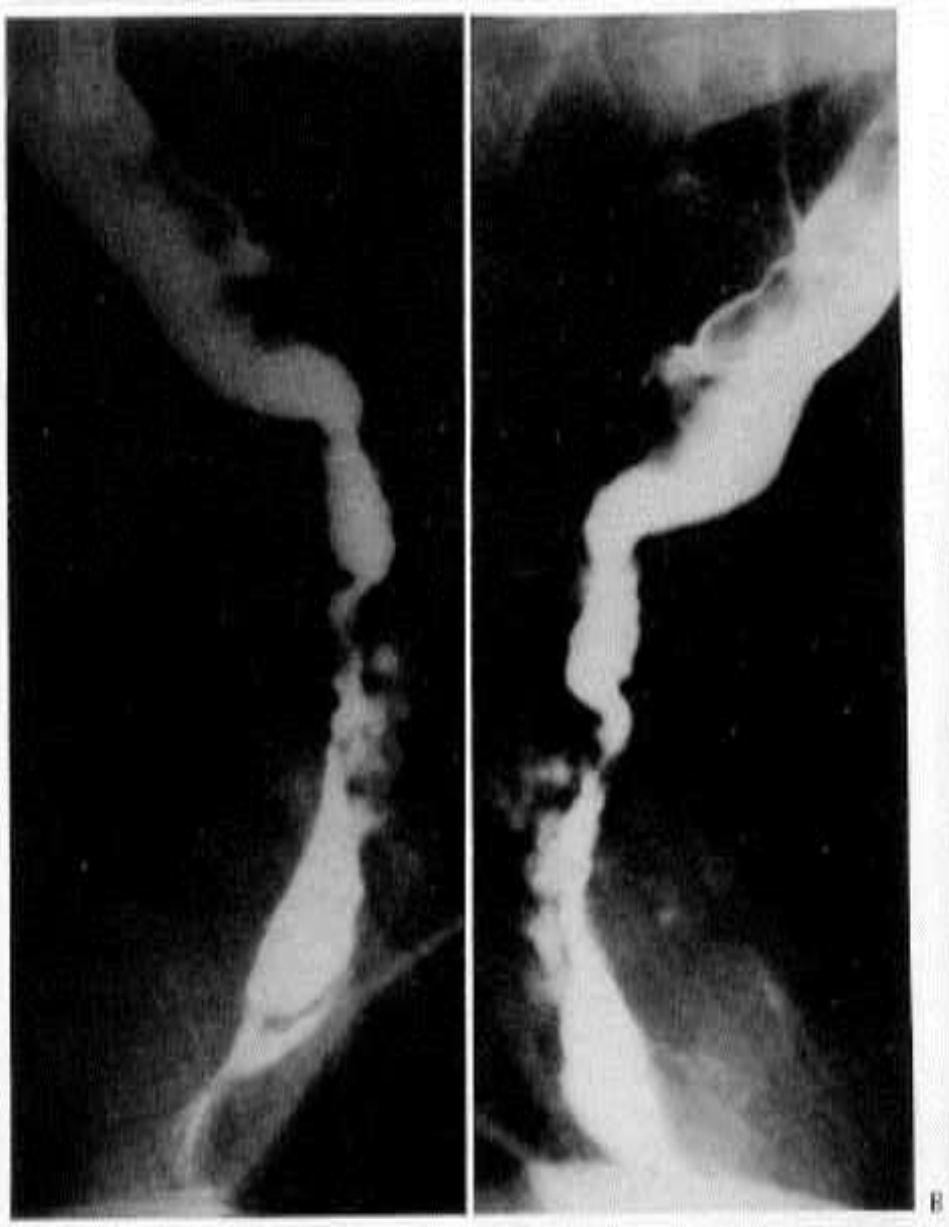

A B

Fig. 13-2/A, B. A) Esofago a cavaturaccioli; B) Esofago a cavaturaccioli.

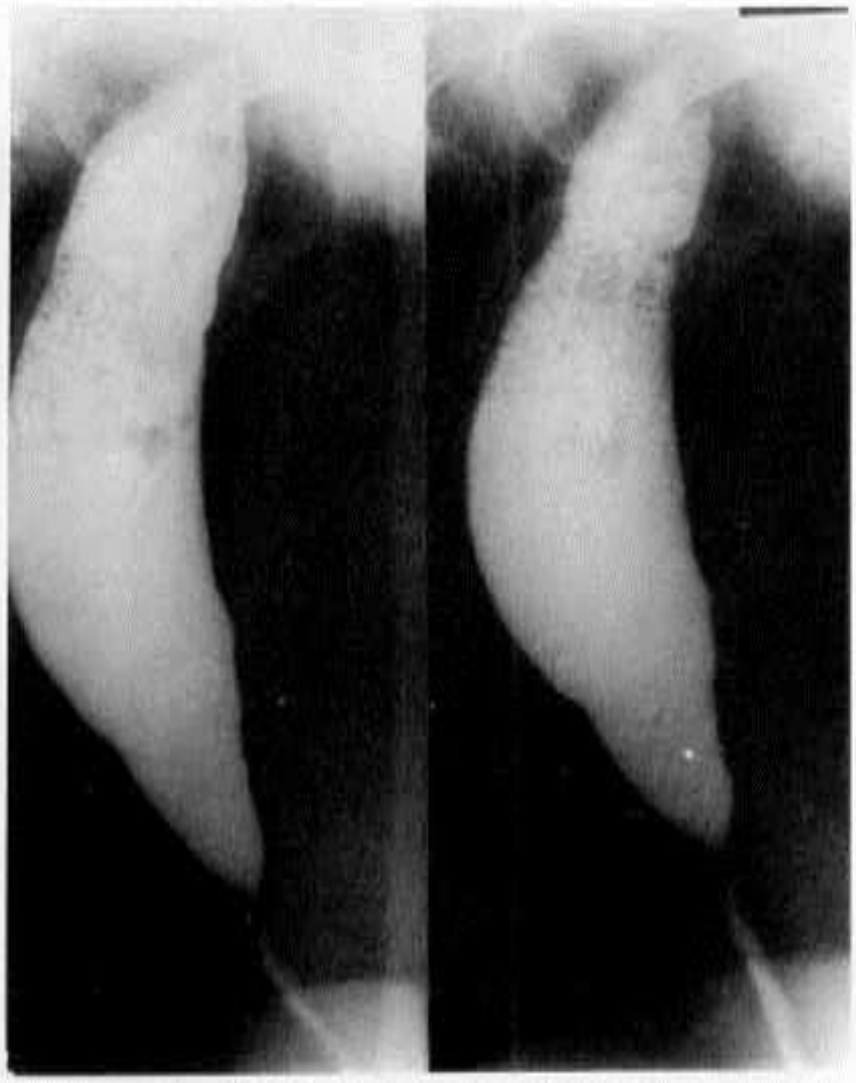

Fig. 13-3/A, B. Acalasia. Vedi testo.

2) *Acalasia*. Una dilatazione uniforme, con estremità inferiore liscia ed appuntita, che conferisce all'insieme il classico aspetto "a coda di topo", è caratteristica dell'acalasia: cioè mancato rilasciamento dello sfintere esofageo inferiore per alterazione anatomica del plesso di Auerbach, da causa ignota (Fig. 13-3).

Un esofago soltanto modicamente dilatato, con lo sfintere inferiore che si rilascia ancora, pur se in maniera incoordinata rispetto all'onda peristaltica, suole costituire lo stadio iniziale dell'acalasia, che è di difficile diagnosi. L'esame va completato in posizione supina, onde eliminare l'effetto della gravità sullo svuotamento e rendere più evidenti le ombre non propulsive (onde terziarie).

Nei casi estremi l'esofago diventa così dilatato da afflosciarsi sulla cupola diaframmatica (*aspetto a "calza" o "sigmoide"* degli Aa. giapponesi).

Un disturbo analogo si ha nella *malattia di Chagas*, per un processo infiammatorio dei gangli mioenterici, causato dal Tripanosoma cruzii (cui si associano di solito megacolon e miocardite cronica).

La motilità dell'esofago può presentarsi alterata nelle malattie sistemiche, nelle malattie cerebrovascolari e nella sclerosi laterale amiotrofica.

Ritardato svuotamento esofageo si può osservare in corso di diabete mellito e di neuropatia alcoolica, per lesioni del S.N. Vegetativo; dilatazione dell'esofago si ha nella distrofia motoria, mentre nella polimiosite si osserva ipomobilità dell'esofago distale e riduzione del tono degli sfinteri con reflusso e disfagia. Nella sclerodermia si può osservare incapacità di svuotamento del mezzo di contrasto in posizione supina (Fig. 13-4; l'interessamento esofageo in corso di sclerodermia è assai frequente); può anche aversi reflusso gastroesofageo ed ernia iatale.

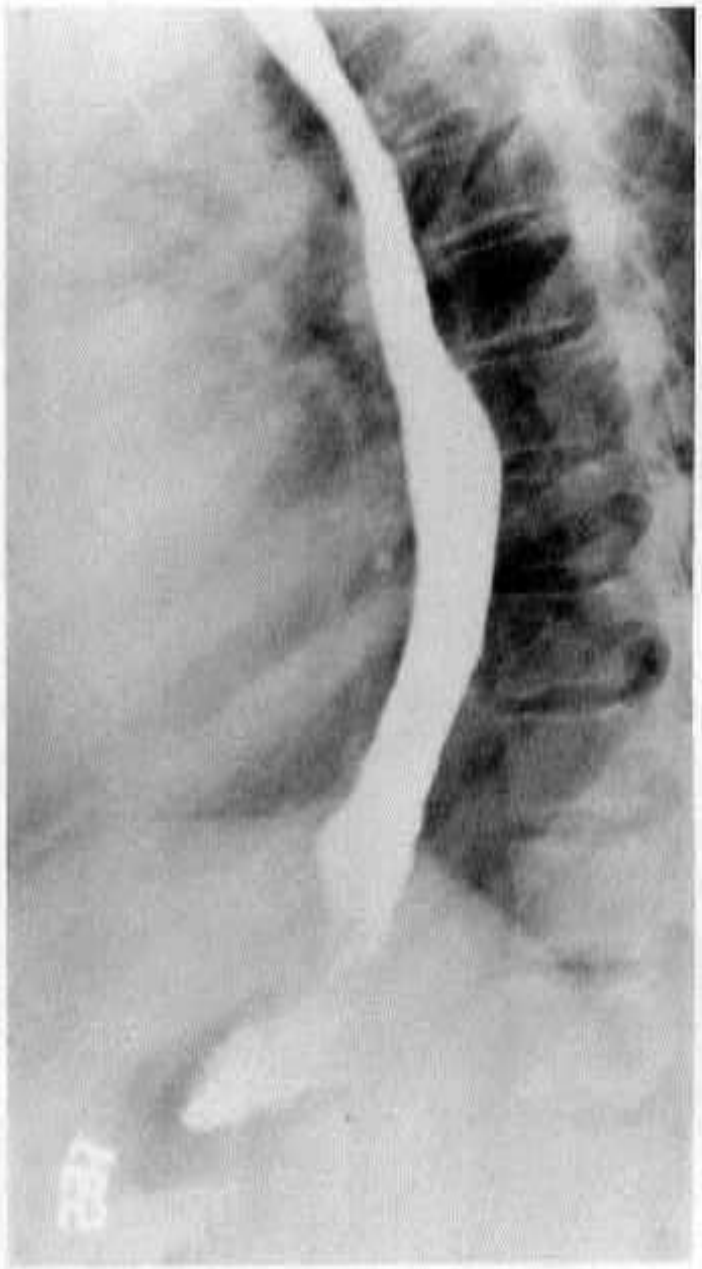

Fig. 13-4. Sclerodermia: mancanza di peristalsi con ristagno del pasto baritato (in posizione supina).

L'esame radiologico permette di individuare sia direttamente, sia con mezzo di contrasto la presenza di *corpi estranei*.

Patologia organica esofagea

In genere, questa è evidenziata dalla sintomatologia classica: disfagia, odinofagia, scialorrea, rigurgito, pirosi, dolore.

L'esame radiologico con pasto opaco in questi casi rappresenta l'indagine di prima scelta: essa deve tendere a mettere in evidenza i caratteri, la sede, l'estensione, la natura della lesione.

Le stenosi consistono in una riduzione del calibro del lume esofageo, che nella porzione non interessata presenta una dimensione normale o aumentata. Le cause possono essere funzionali ed organiche; delle prime si è già parlato, diremo ora delle altre.

— *stenosi cicatriziali*: possono essere dislocate a vari livelli e coinvolgere tratti più o meno estesi del viscere. Esse riconoscono diverse cause:

1) *post-traumatiche*: a) ingestione casuale o volontaria di sostanze fortemente irritanti o lesive per la mucosa (acidi e basi), cibi irritanti ed eccessivamente caldi, farmaci; b) ingestione di corpi estranei, soprattutto taglienti ed appuntiti;

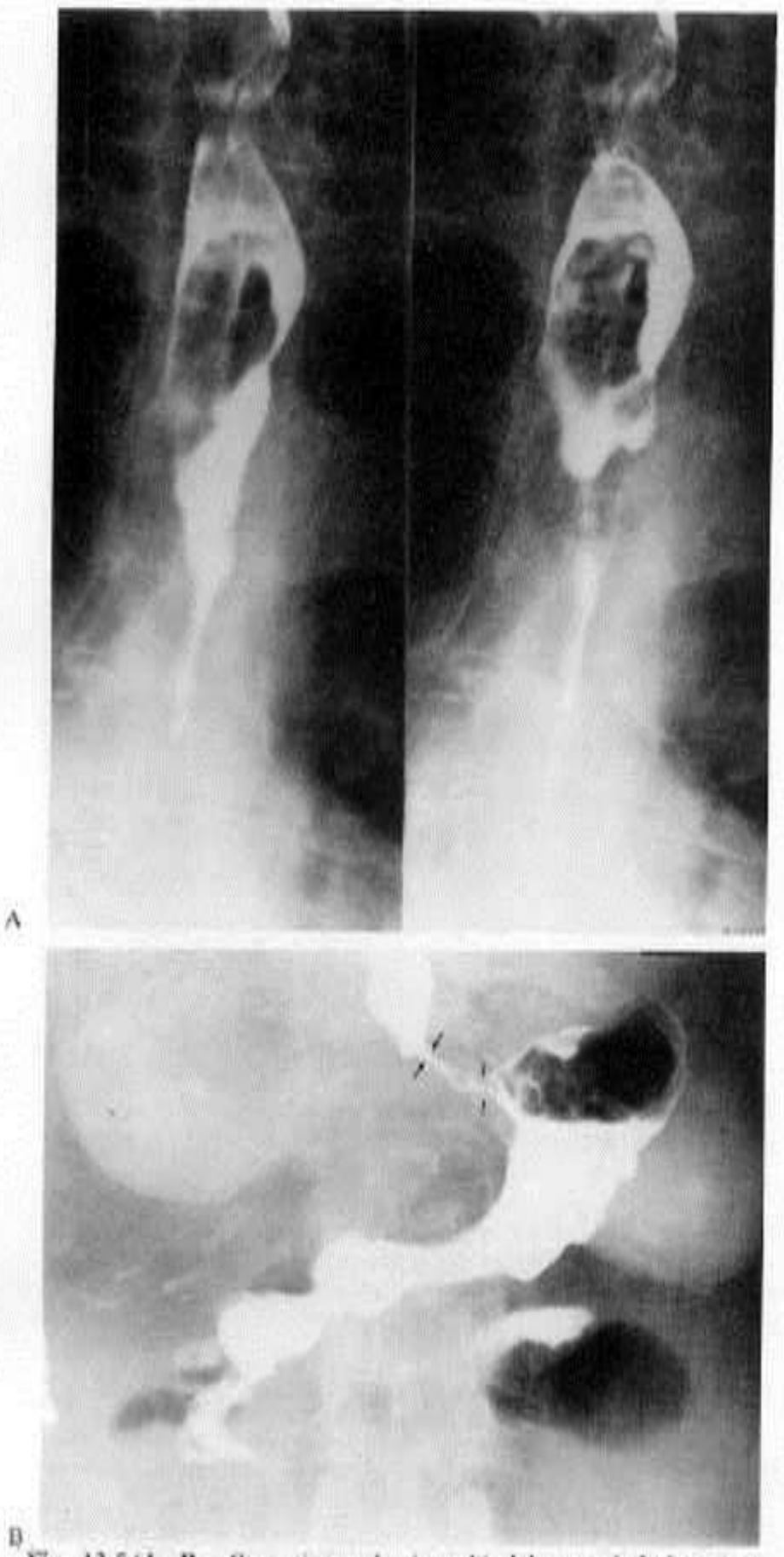

A

B

Fig. 13-5/A, B. Stenosi neoplastica: A) del terzo inferiore con dilatazione a monte; B) dell'estremo distale dell'esofago con dilatazione a monte.

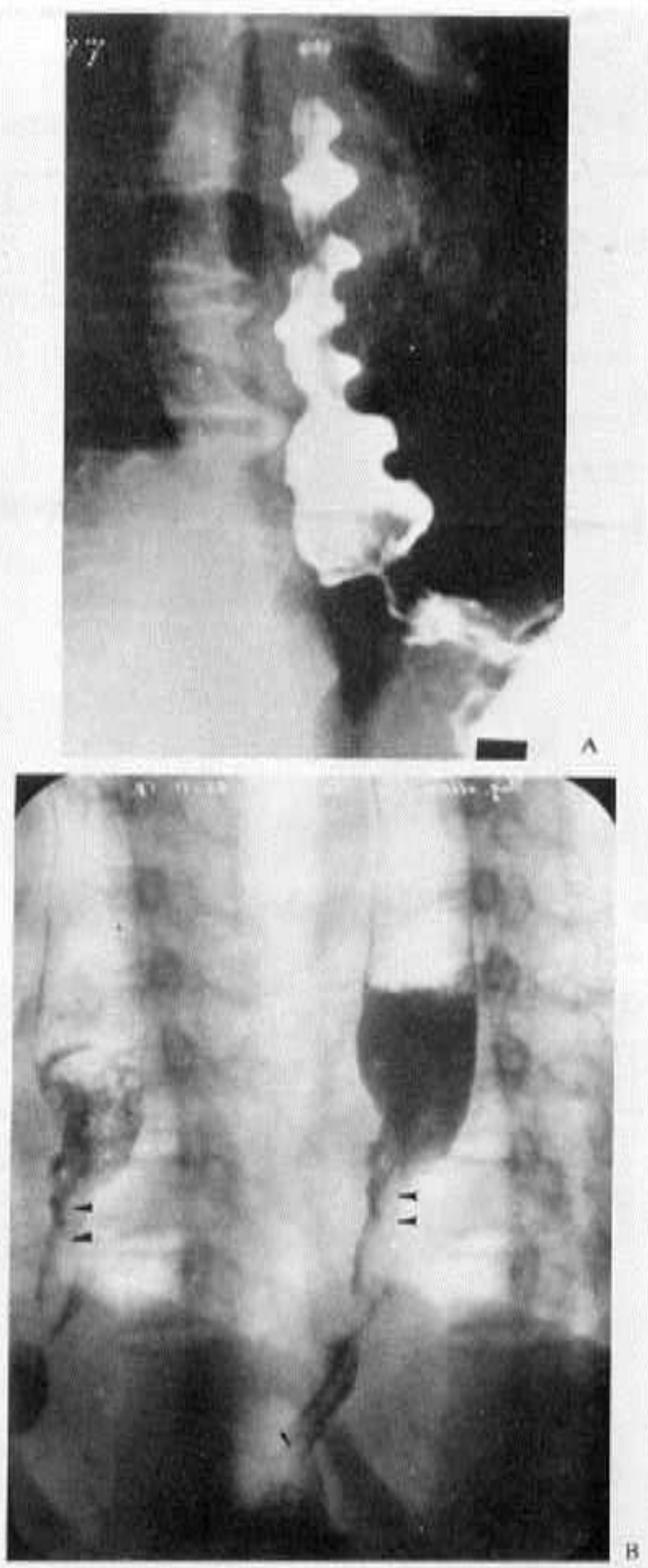

A

B

Fig. 13-6/A, B. A) Carcinoma esofageo paracardiale: dilatazione con discinesia a monte; B) carcinoma stenosante dell'esofago con dilatazione a monte.

2) da *pregressa lesione erosiva e/o ulcerativa* (esofagiti severe, ulcera di Barrett).

— *stenosi miste* (organiche e funzionali):

1) esofagiti severe;
2) ulcere esofagee ed esofago di Barrett (v. appresso);
3) carcinoma ulcerato.

— *stenosi organiche pure*: neoplasie maligne o benigne. La riduzione del calibro può essere parziale, sub-totale o totale, con aspetto regolare delle pareti e della colonna di bario o mostrare invece "salti", difetti di riempimento, immagini di "plus o minus", tortuosità (Fig. 13-5). In ogni caso è sempre consigliabile, tutte le volte che ciò sia possibile, eseguire una esofagoscopia.

Difetti di riempimento: consistono in una irregolare disposizione della colonna di bario che non ha aspetto uniforme, ma presenta nel suo contesto delle alterazioni, con riduzione del calibro del viscere per masse estrinsecantesi verso l'interno: varici, neoplasie benigne e maligne (Fig. 13-6). Importante osservare la peristalsi per il criterio diagnostico differenziale tra neoplasie benigne e maligne; queste ultime

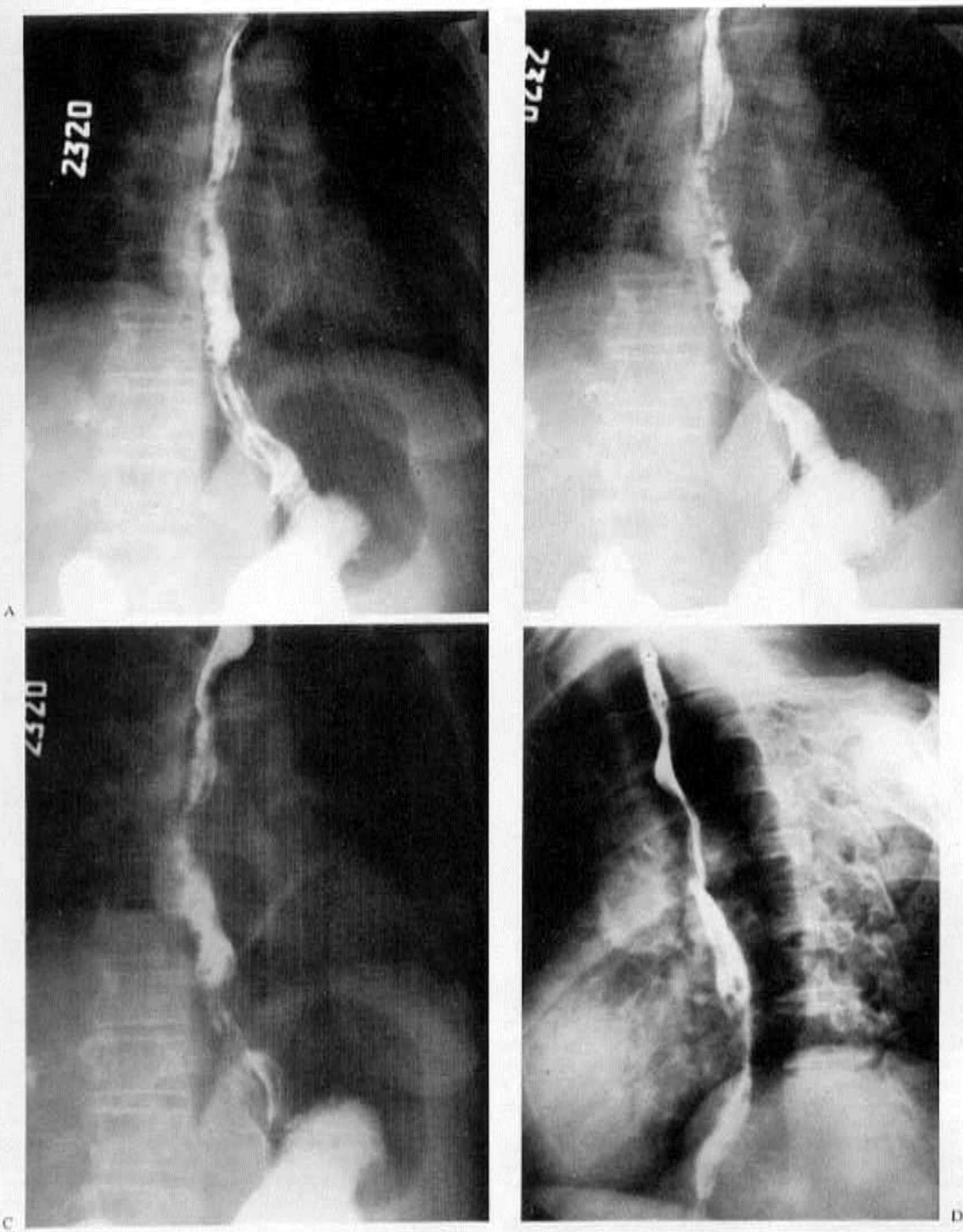

Fig. 13-7./A/B/C/D/E Varici esofagee: presenza di grossi e multipli nodi varicosi nel terzo medio e nel terzo inferiore dell'esofago, con aspetto a "legno tarlato".

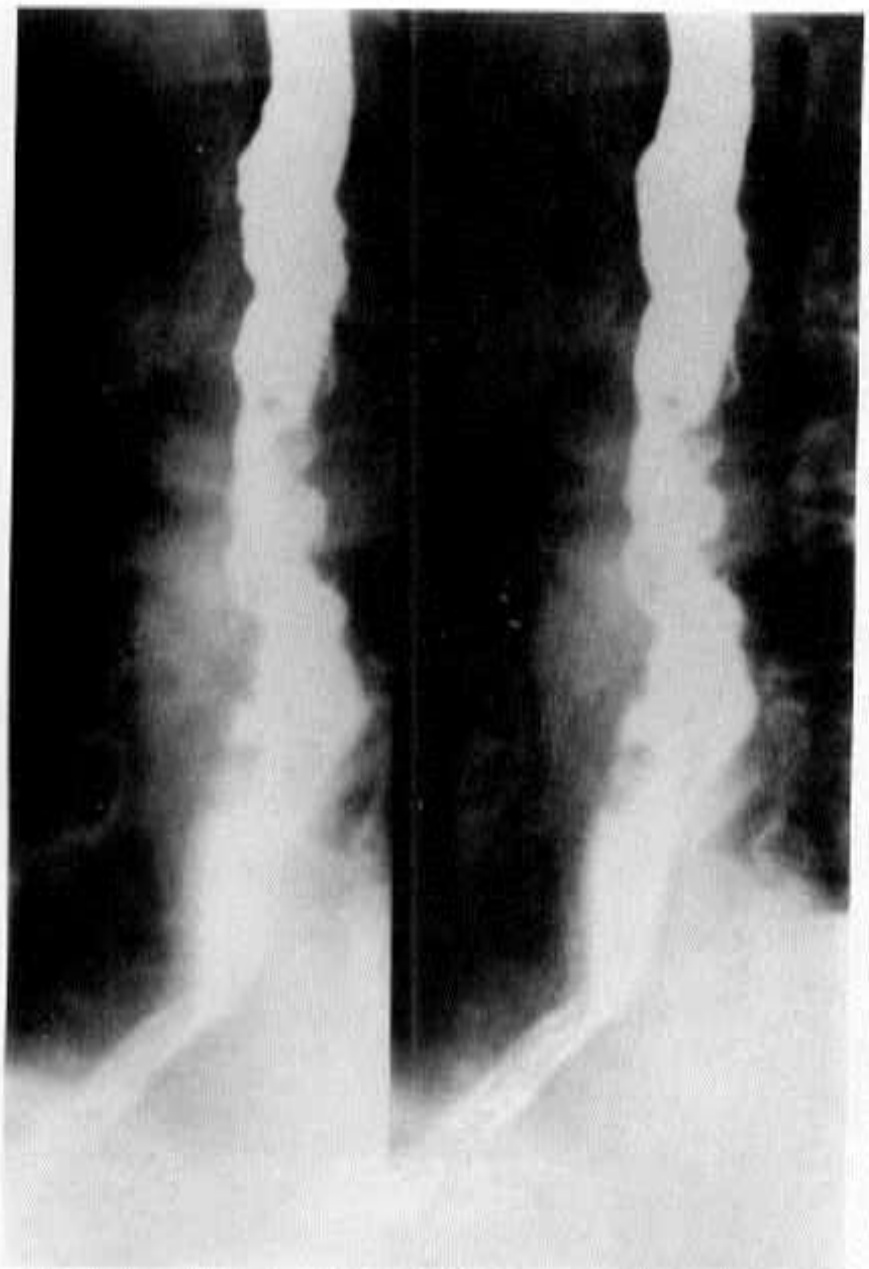

E

Fig. 13-7 E.

compromettono la peristalsi e sogliono presentare dei contorni irregolari (a dente di topo). Nelle *varici* si ha disposizione a spruzzo o a rivoli del mezzo di contrasto: aspetto a legno tarlato (Figg. 13-7/A/B/C/D/E).

I difetti di riempimento vanno differenziati dalla compressione estrinseca, ad esempio da parte dell'arco aortico, che può dislocare l'esofago (Fig. 13-8).

Immagini di plus possono aversi per:

— *diverticoli*, sotto forma di protrusioni sferiche o sacciformi, a contorni regolari, con un evidente colletto; per lo più hanno sede nel 3° medio ed inferiore del viscere e si costituiscono per un meccanismo di trazione-pulsione; possono essere multipli (Fig. 13-9). Possono essere del tutto asintomatici, o provocare lieve disfagia o disfagia intensa e dolore in caso di complicanze (diverticolite, fistole con le strutture adiacenti).

— *ulcera peptica*: ha sede per lo più nel tratto distale: non si evidenzia un colletto ed i contorni non sono del tutto regolari; di norma si accompagna una sintomatologia dolorosa.

Le tecniche a *doppio contrasto* permettono di rilevare le irregolarità della mucosa, caratteristiche delle esofagiti di media e notevole gravità; si possono, altresì, mettere in evidenza anche le diffuse alterazioni dovute a Monilia, le lesioni della sindrome di Mallory Weiss, il carcinoma precoce (early cancer) e le minute varicosità (Fig. 13-10).

PHmetria

Rappresenta la misurazione della concentrazione ambientale di H^+ (pH) mediante un elettrodo introdotto in un primo tempo nello stomaco e successivamente ritirato nell'esofago. I valori riscontrati (che possono venire letti nell'apparecchio o registrati su carta) permettono di apprezzare le variazioni del pH tra l'ambiente gastrico e quello esofageo (normalmente 1,5-2 nel primo; 6,5-7 nel secondo), ma soprattutto di individuare cambiamenti del pH nell'esofago terminale, dovuti al reflusso di succo gastrico acido dallo stomaco in esofago (Fig. 13-11).

La tecnica phmetrica, sia da sola che in associazione con altri tests, viene oggi considerata l'indagine più affidabile al fine di evidenziare l'eventuale esistenza del reflusso gastroesofageo. In questa evenienza la capacità lesiva è direttamente proporzionale al pH gastrico, alla quantità del succo che si versa in esofago ed al tempo di permanenza in esso, che a sua volta dipende dalla capacità di clearing dell'esofago stesso:

$$\text{lesività del reflusso} = \frac{\text{pH} \times \text{quantità} \times \text{durata esposizione}}{\text{clearing esofageo}}$$

Si intende per *reflusso gastroesofageo* il passaggio involontario ed incosciente in esofago del contenuto liquido dello stomaco, indipendentemente dalla partecipazione della muscolatura addominale e non accompagnantesi a sensazione di vomito. Introducendo l'elettrodo esplorante nella cavità gastrica, vengono normalmente registrati valori di pH oscillanti tra 1 e 2; retraendolo lentamente si osserverà ad un certo punto una brusca risalita del pH (zona di transizione), che indica il passaggio in esofago e che corrisponde anatomicamente al L.E.S. (Lower Esophageal Sfincter); l'ulteriore retrazione coinciderà con la comparsa nel tracciato di un plateau phmetrico oscillante tra 6 e 7.

Allo scopo di meglio chiarire l'esistenza e l'entità del reflusso sono stati ideati dei tests di provocazione:

— *Test di Grossmann*: si introducono nel lume gastrico 300 cc di HCl 0,1 N; si realizza una condizione favorevole per evidenziare i reflussi (Fig. 13-12);

— *Test di Bernstein* o "*del dolore esofageo evocato*": si instillano nel terzo medio dell'esofago, 100-200 gtt./m' di soluzione di HCl 0,1 N; in caso di esofagite ulcerativa si provocherà l'insorgenza di bruciore retrosternale o dolore similanginoso. Tale test si utilizza anche per differenziare il dolore esofageo da quello anginoso: il successivo lavaggio esofageo con soluzione fisiologica o meglio con soluzione di bicarbonato, fa scomparire i sintomi;

— *Acid clearing test*: ha lo scopo di valutare la capacità del soggetto di ripulire il lume esofageo dal succo gastrico nocivo.

Si introducono nell'esofago 15 ml di HCl 0,1 N e contemporaneamente si registrano i valori pressori e di pH. Si invita poi il paziente a deglutire ogni 30'' e si contano il numero delle deglutizioni necessarie a far risalire il pH a 5. Risulta positivo se il numero delle deglutizioni necessarie è superiore a 15 e sta ad indicare: a) un deficit motorio esofageo (individuabile attraverso lo studio manometrico); b) presenza di ripetuti episodi di reflusso, che mantengono il pH a valori bassi.

Si può procedere al monitoraggio continuo del pH endoesofageo posizionando l'elettrodo a 5 cm dal L.E.S. e procedendo alla registrazione continua per lunghi periodi, facendo assumere al paziente varie posizioni (supino, prono, sdraiato sui fianchi).

Fig. 13-8 Seriogramma: notevole impronta esofagea dell'arco dell'aorta, con dislocazione del viscere.

La quantizzazione del reflusso può grossolanamente venire indicata come:
0 = assente; + = lieve; + + = media; + + + = grave.

Manometria

La manometria assume oggi un posto preminente nello studio funzionale dell'esofago.

Il termine di malattie funzionali, abusato in passato per indicare situazioni patologiche di difficile interpretazione, viene oggi utilizzato per descrivere un gruppo di quadri clinici che hanno tutti in comune l'alterazione motoria dell'esofago.

Sono stati messi a punto strumenti e tecniche che permettono di registrare in maniera quantitativa e comparativa situazioni di alterata funzionalità motoria e il cui accertamento riesce utile anche ai fini della scelta terapeutica.

È da premettere che l'esofago può presentare tre tipi di movimenti:

— *onde di primo tipo* (peristalsi primaria), che prendono origine dall'atto della deglutizione a livello dell'orofaringe e provocano una contrazione peristaltica preceduta da un'onda di rilasciamento;

— *onde di secondo tipo* (peristalsi secondaria), originano dal corpo dell'esofago, sono provocate dalla distensione del viscere e si estinguono al termine dell'esofago toracico;

— *onde di terzo tipo* (insorgono in condizioni patologiche), sono dovute a contrazioni della muscolatura anulare, non hanno azione propulsiva, anzi, come già detto, possono ostacolare la propulsione del bolo a causa di spasmi.

A

C

B

D

Fig. 13-9/A, B, C, D. A) Diverticolo esofageo tratto medio; B) diverticolo esofageo con ernia da scivolamento; C) diverticoli multipli dell'esofageo; D) grosso diverticolo esofageo distale ed altro piccolo diverticolo soprastante.

Fig. 13-10./A/B Esofago in doppio contrasto.

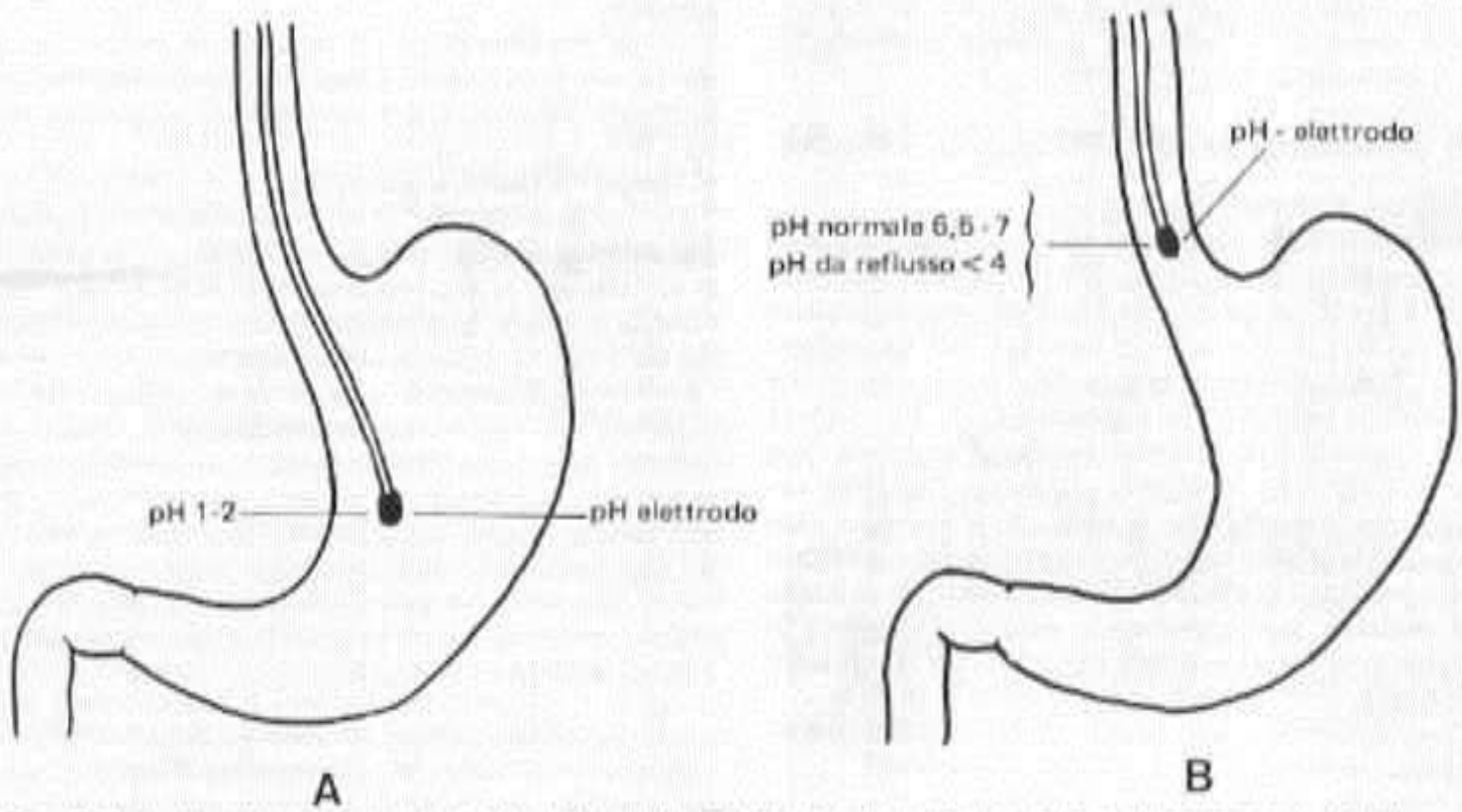

Fig. 13-11/A, B. Rappresentazione schematica della pHmetria endoluminale gastrica ed esofagea (v. testo).

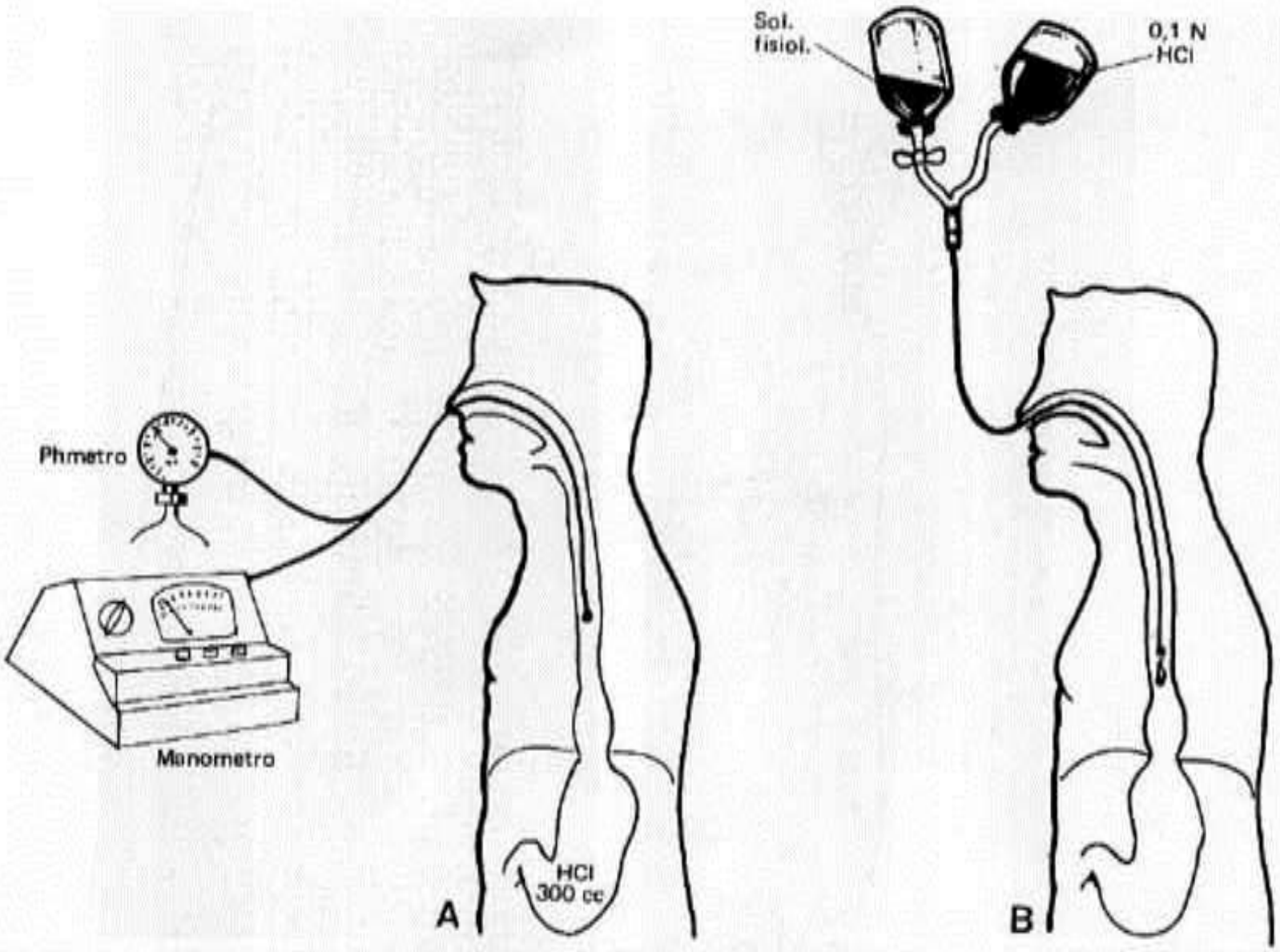

Fig. 13-12. Test di Grossman (v. testo).

Esistono dei gradienti pressori tra faringe ed esofago (Upper Esophageal Sfincter: U.E.S.) e tra esofago e stomaco (Lower Esophageal Sfincter: L.E.S.), che rendono isolato quest'organo dalle porzioni contigue. L'obiettivo principale della manometria è quello di studiare lo stato funzionale delle varie porzioni esofagee mediante registrazioni basali e l'adattamento all'aumento di pressione endogastrica, nonché le registrazioni durante manovre inspiratorie, espiratorie, Valsalva ecc. (Fig. 13-13).

Significato semeiologico ed applicazioni cliniche

A) *Reflusso gastroesofageo.*

L'uso combinato della pHmetria con la manometria permette di definire meglio l'entità di tale fenomeno. Normalmente esiste un gradiente pressorio nei confronti della pressione endogastrica (L.E.S.: + 12-18 mmHg), tale da ostacolare il reflusso e tale gradiente si mantiene inalterato anche quando aumenta la pressione intragastrica (L.E.S.: + 30-35 mmHg). Nei soggetti con reflusso esofageo si rileva una pressione del L.E.S. di base ridotta, che in condizioni di aumentata pressione intragastrica si eleva di poco, non raggiungendo quindi il gradiente pressorio necessario ad evitare il reflusso. La presenza di ernia iatale non significa di per sé presenza di reflusso gastroesofageo, essendo possibile la contemporanea normofunzionalità del LES che si oppone, quindi, al reflusso.

B) L'impiego della manometria ha permesso di distinguere tre differenti forme cliniche di acalasia e cioè:

a) *acalasia con megaesofago*: caratterizzata da una dilatazione del corpo dell'esofago che non possiede attività peristaltica e dal mancato rilasciamento del LES, che presenta valori pressori di base aumentati, nonché aumento dei valori pressori del U.E.S.; (Fig. 13-14);

b) *acalasia normotonica*: con una residua attività motoria rilevabile con la manometria, che però non ha capacità propulsiva, mancato rilasciamento del LES, corpo esofageo dilatato;

c) *acalasia vigorosa*: normale la radiologia; la manometria mette in evidenza uno stato acalasico, mentre il corpo esofageo presenta una vivace attività motoria di tipo spastico.

Sono da ricordare ancora:

— *la sindrome dell'esofago molle*: caratterizzata da ipersensibilità della mucosa esofagea ai cibi solidi ed a volte ai liquidi, che rende impossibile la deglutizione. Si differenzia dall'acalasia vigorosa per la sua comparsa e scomparsa in sintonia con lo stimolo (cibo, sondino ecc.);

— *lo spasmo esofageo vero, diffuso o circoscritto* (esofago a rosario o spasmo isterico). Colpisce soprattutto soggetti neurotici. Il dolore può comparire durante i pasti o di notte e può irradiarsi al collo ed alle braccia, simulando una crisi di angor; frequente è l'associazione con ernia iatale. Si apprezzano onde giganti con scarsa attività propulsiva, (onde bifasiche), la pressione è elevata (oltre 70 mmHg), lo spasmo non è presente in tutte le deglutizioni, inoltre il LES è funzionalmente indenne.

È possibile riscontrare alterazioni motorie in corso di malattie sistemiche del sistema muscolare e del connettivo; in generale, in questi casi si nota una discreta funzionalità degli sfinteri superiore ed inferiore, mentre la peristalsi si ar-

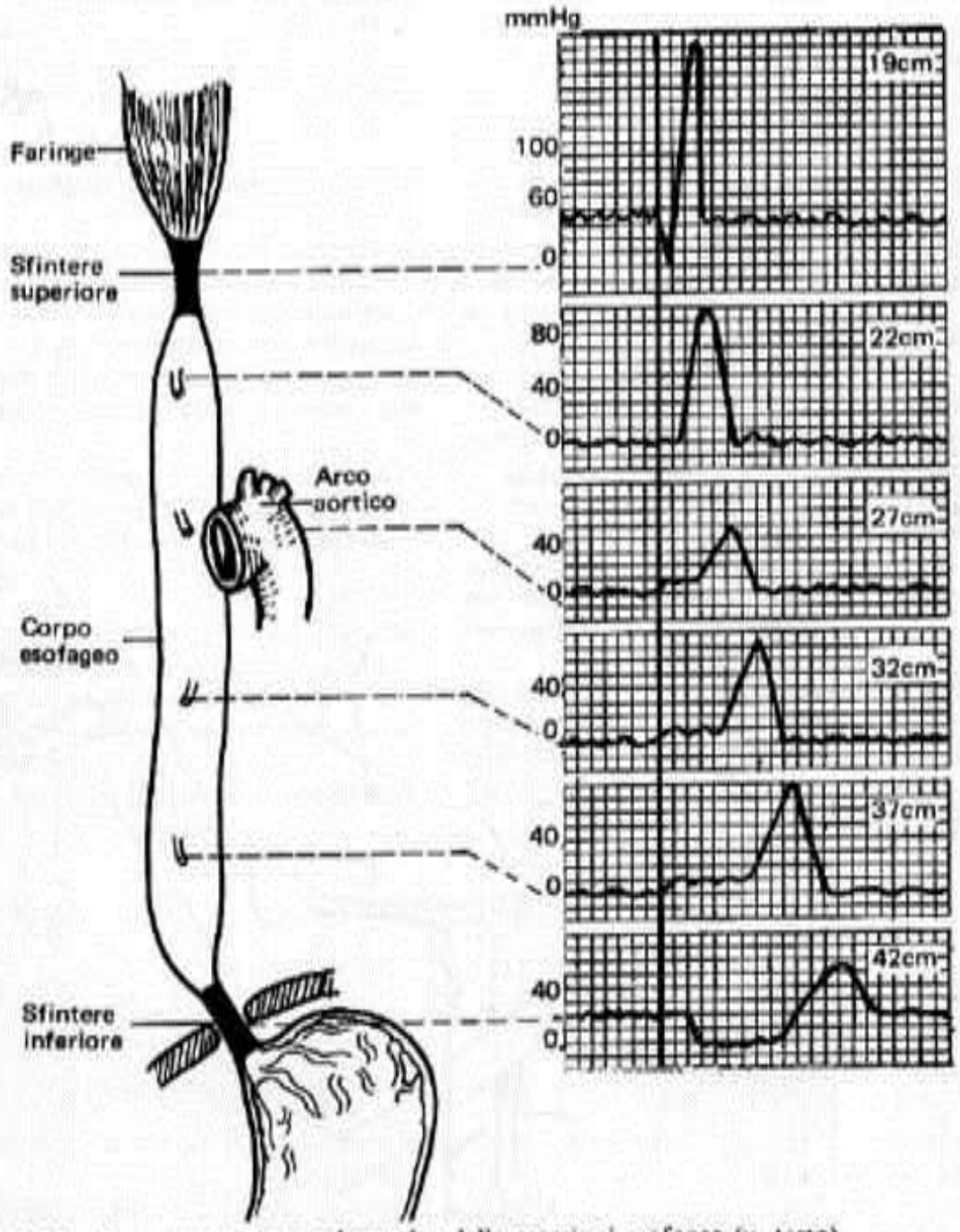

Fig. 13-13. Rappresentazione schematica delle pressioni esofagee (v. testo).

resta al terzo superiore e l'attività motoria residua è ben coordinata.

Esofagoscopia

Premettiamo che l'*endoscopia dell'apparato digerente* costituisce un elemento fondamentale nella diagnostica gastroenterologica; ciò deriva dall'intrinseca validità dell'esame endoscopico e soprattutto dal perfezionamento dello strumentario impiegato.

L'avvento delle fibre ottiche flessibili e la sua applicazione all'endoscopia ha consentito di rendere abbastanza agevole questa indagine (per il passato attuata con strumentario rigido e quindi alquanto traumatizzante), divulgandone l'impiego e rivoluzionando la diagnostica dell'apparato digerente.

È possibile l'esplorazione diretta e particolareggiata oltre che dell'esofago e dello stomaco, anche del duodeno, l'incannulamento (mediante la visione laterale, oltre che frontale) della papilla di Vater, l'esplorazione del colon, il tutto con la documentazione fotografica e cinematografica dei rilievi visivi, l'esecuzione di prelievi cito-bioptici e di piccoli atti chirurgici, come ad esempio la polipectomia ed addirittura l'asportazione di calcoli coledocici.

Indicazioni: esiste una sicurezza diagnostica quasi totale al confronto con la radiologia classica: si deve però riconoscere che le tecniche a doppio contrasto hanno senz'altro migliorato le possibilità diagnostiche della radiologia.

Riportiamo nell'acclusa Tabella 13-1, l'iter diagnostico da seguire ed i criteri di scelta in base alle varie situazioni cliniche.

Limitazioni e controindicazioni all'esofagoscopia

Le principali sono:

a) grande ernia iatale;
b) aneurismi aortici del torace;
c) cardiopatie e pneumopatie severe;
d) grossi diverticoli dell'esofago alto (diverticoli di Zenker);
e) deformazione dell'organo per alterazioni scheletriche;
f) perivisceriti;
g) grosse varici;
h) recente introduzione di sostanze caustiche;
i) paziente non in grado di collaborare.

Complicanze

a) perforazione (occorre desistere allorché si incontra resistenza alla progressione dello strumento);
b) emorragia da biopsia (rara).

Rilievi endoscopici

L'endoscopia si propone di esaminare:

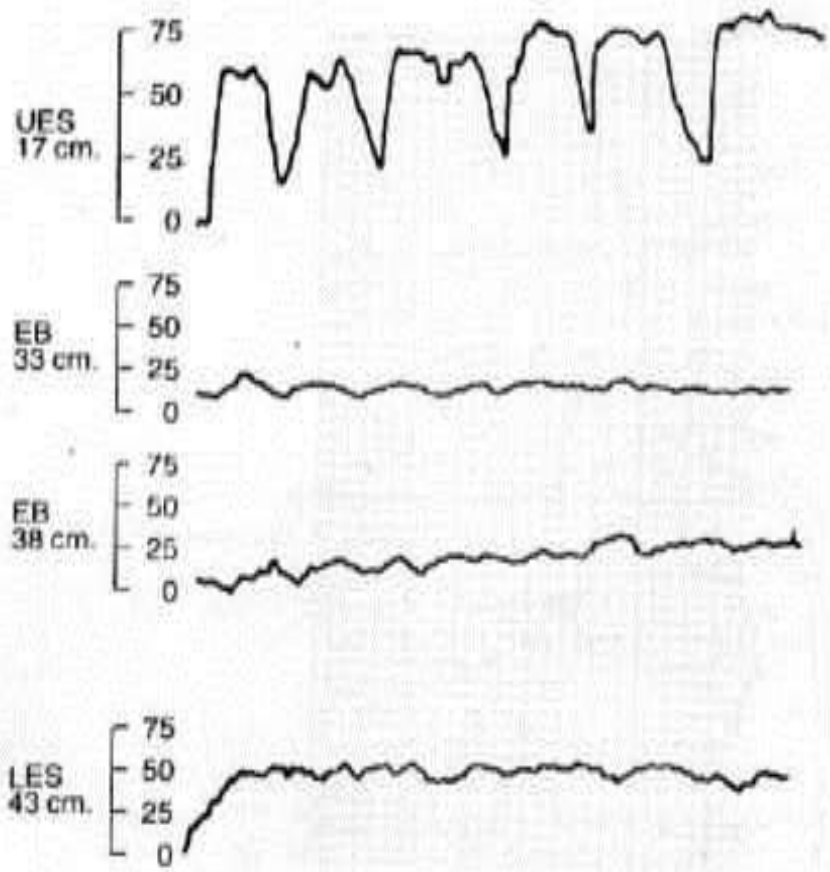

Fig. 13-14. Acalasia con megaesofago.

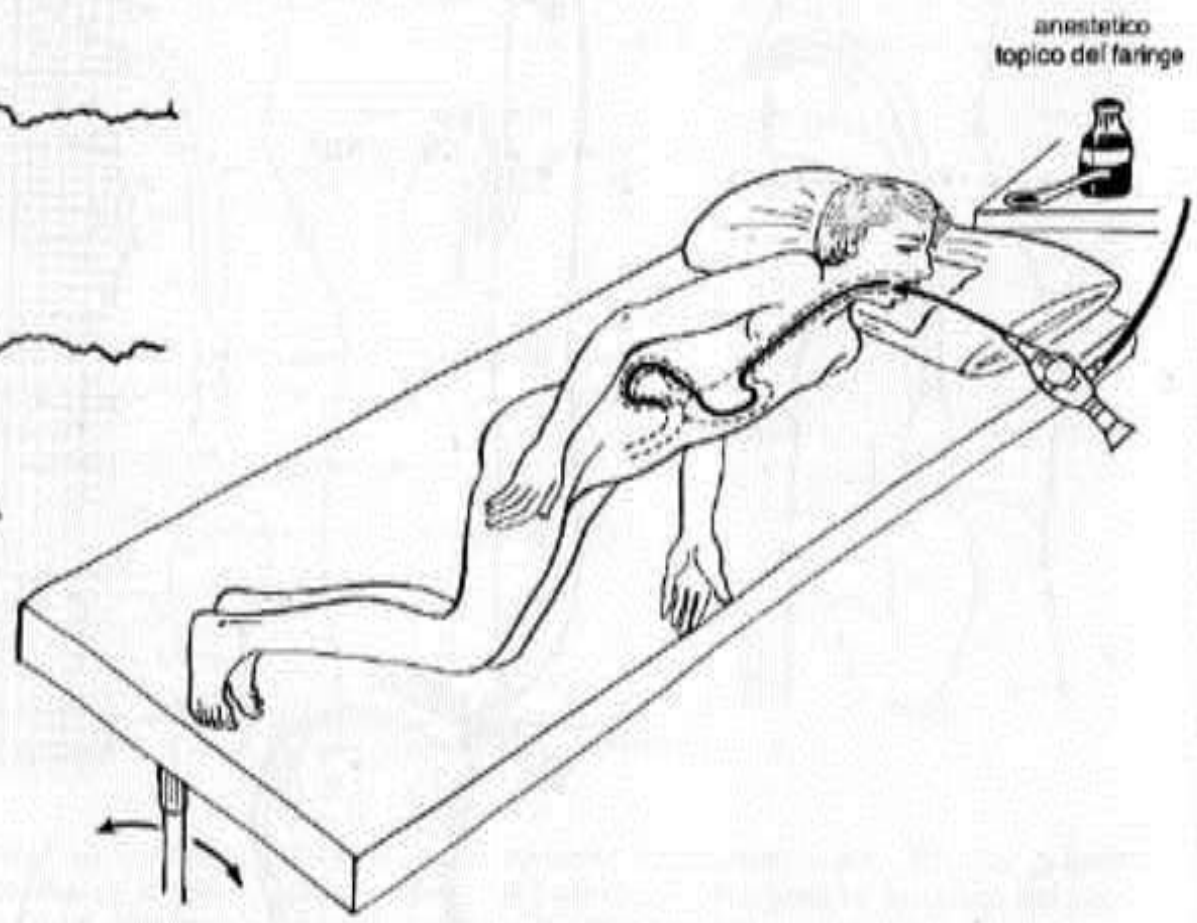

Fig. 13-15. Posizione standard per esofago-gastroduodenoscopia.

TABELLA 13-1. Criteri per la scelta tra esame radiologico ed esame endoscopico

ESAME RADIOLOGICO	ESAME ENDOSCOPICO	
1° Esame	1° Esame	Altre condizioni che fanno preferire l'esame endoscopico
Screening diagnostico	Sintomi dispeptici persistenti	Anemie severe (per accertare eventuale sanguinamento). Sintomatologia persistente dopo esame radiologico ed endoscopico già eseguito, con risultato negativo
Intolleranza del paziente all'esame endoscopico	Vomito ripetuto	
	Disfagia	
Controindicazioni all'esame endoscopico	Necessità di precisare i caratteri morfologici di una lesione o alterazioni strutturali o motorie già individuate radiologicamente	Controllo periodico di ulcere, processi cicatriziali ad andamento stenosante, varici esofagee, forme "border line", quali l'atrofia con metaplasia, poliposi, ulcere gastriche sospette di cancerizzazione
Indicazioni precise allo studio radiologico: studio motilità, reflusso, diverticoli a colletto piccolo	Ematemesi e/o melena	
	Impossibilità di ingestione del bario	
	Controindicazioni alle radiazioni	

a) aspetto generale dell'organo e sua conformazione;
b) colorito della mucosa;
c) elasticità e distensibilità delle pareti;
d) frequenza, tipo e profondità delle onde peristaltiche;
e) caratteristiche delle pliche;
f) conformazione, atteggiamento e funzionalità del cardias.

Per l'esofagoscopia il paziente, a digiuno da almeno 12 ore, viene preparato con sedativo ansiolitico + 1/2 f di atropina o una f. di glucagone e.v.; il faringe viene spruzzato con anestetico locale (Fig. 13-15). L'introduzione dell'apparecchio rappresenta la fase più delicata e una volta superato il restringimento crico-faringeo l'apparecchio procede con facilità.

L'esofago viene suddiviso in quattro quadranti (Fig. 13-16) e viene definito a partire dall'arcata dentaria in: prossimale (sino a 15 cm), medio (da 15 a 25 cm), distale o inferiore (da 25 sino a 40 cm circa).

Una volta superato il restringimento crico-faringeo ed insufflata aria si osserva distintamente l'esofago prossimale che appare nel soggetto normale di forma tubulare, di colorito roseo pallido, opaco, a volte tendente al perlaceo, liscio o con moderato rilievo plicale (Fig. 13-17).

La peristalsi è vivace e si apprezza una vistosa pulsazione aortica.

Superato il restringimento diaframmatico si perviene al cardias, che appare normalmente aprirsi e chiudersi in sincronia con il sopraggiungere dell'onda peristaltica, riflesso stimolabile anche con l'insufflazione di aria con l'endoscopio; esso può presentarsi chiuso, con una depressione puntiforme verso la quale confluiscono a raggiera le pliche della mucosa esofagea o aperto con aspetto anulare.

Nel tratto distale la mucosa dell'esofago diventa di colore rosso o arancione, essendo presente epitelio colonnale dello stomaco; tale zona è delimitata da una dentellatura o da una linea trasversale (linea Z).

Superata la modesta resistenza del cardias, si perviene nello stomaco.

I rilievi patologici possono essere del tutto casuali o sospettabili in base a sintomi e segni specifici già rilevati.

Si possono registrare i seguenti quadri endoscopici:

Esofagopatie:

— *esofagite iperemica*: arrossamento diffuso o circoscritto della mucosa, che non presenta lesioni nel suo contesto, con piccoli vasi capillari dilatati; l'iperemia rende mal distinguibile la linea Z (Fig. 13-18);

— *esofagite erosiva*: la mucosa appare intensamente iperemica, facilmente sanguinante al contatto con lo strumento; può presentarsi edematosa con rilevatezze e mammellonature, a superficie lucente, a volte con pomfi o pseudopolipi isolati.

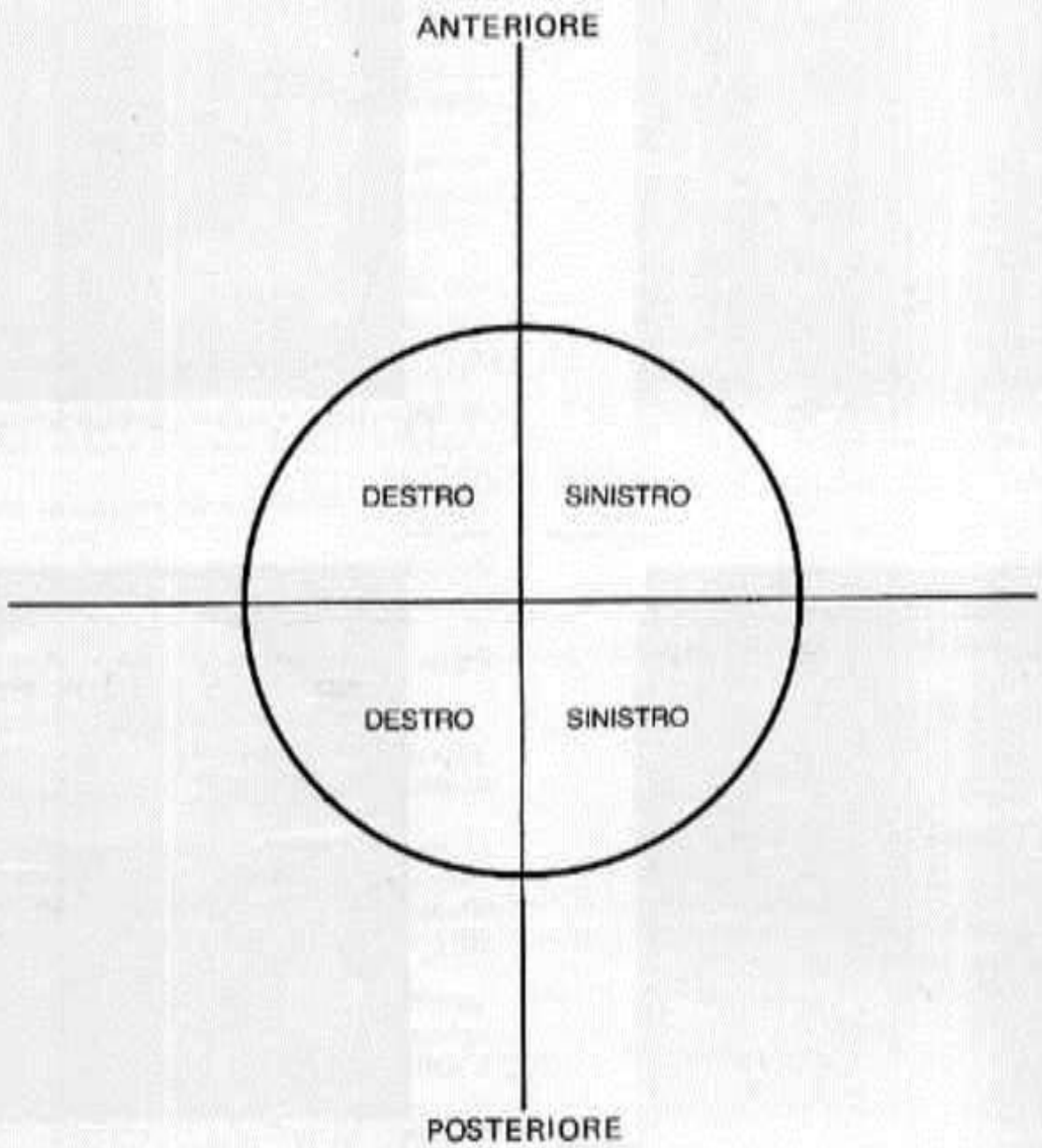

Fig. 13-16. Quadranti esofagei (vedi testo).

Fig. 13-17. Veduta panoramica dell'esofago.

Le erosioni appaiono come formazioni singole o multiple, circoscritte ad alcune zone o diffuse a tutta la porzione terminale. Le erosioni sono sempre superficiali ed in genere di piccole dimensioni (*afte*); appaiono come punti rossi, spesso sanguinanti, circondati da alone iperemico ed edematoso, ricoperte da un velo di fibrina o muco aderente, che allontanato mostra superficie abrasa e sanguinante (aspetto a carta geografica; Fig. 13-19).

L'*esofagite ulcerativa* (Fig. 13-20) si distingue dalle precedenti unicamente per le maggiori dimensioni (da 3 mm a 1 cm.) delle erosioni; sempre superficiali e disposte in maniera tipica in prossimità della giunzione squamo-colonnare;

— *esofagite cronica cicatriziale*: la mucosa si presenta pallida, con aspetto nodulare, a volte friabile, facilmente sanguinabile, tendente alla rigidità (Fig. 13-21). Il lume può essere ridotto di calibro sino a rendere invalicabile il tratto finale dell'esofago. La natura della stenosi, la sua estensione ed entità si potranno accertare forzando con estrema prudenza la stenosi medesima; l'aspetto liscio della stenosi depone per una forma benigna, (però, anche le neoplasie del fondo gastrico che risalgono il cardias sotto la mucosa possono avere il medesimo aspetto);

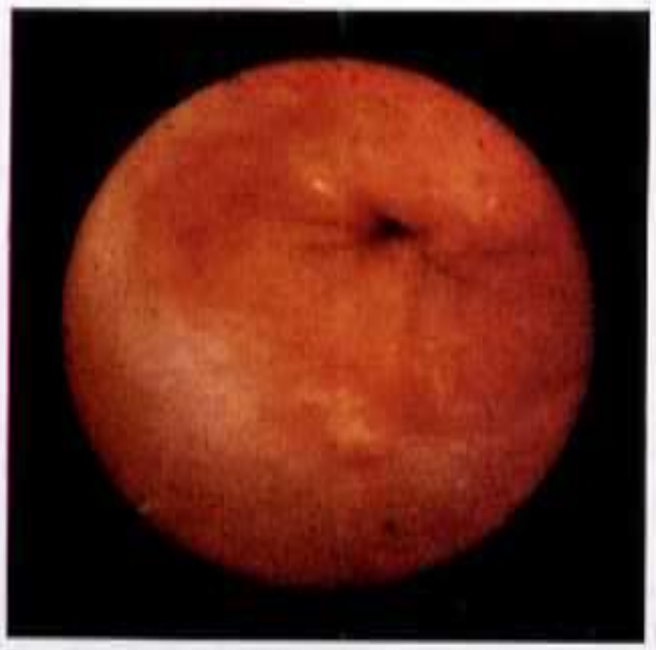

Fig. 13-18. Esofagite iperemica distale (I stadio).

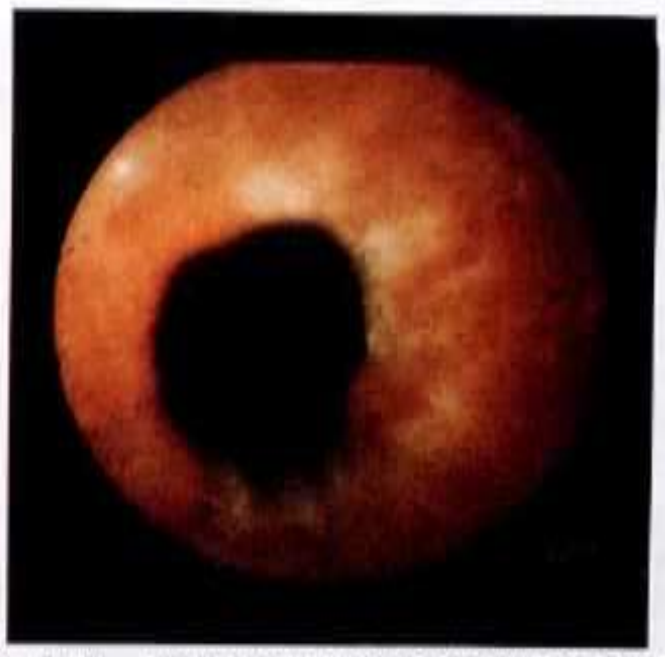

Fig. 13-20. Ulcere superficiali del contorno del cardias.

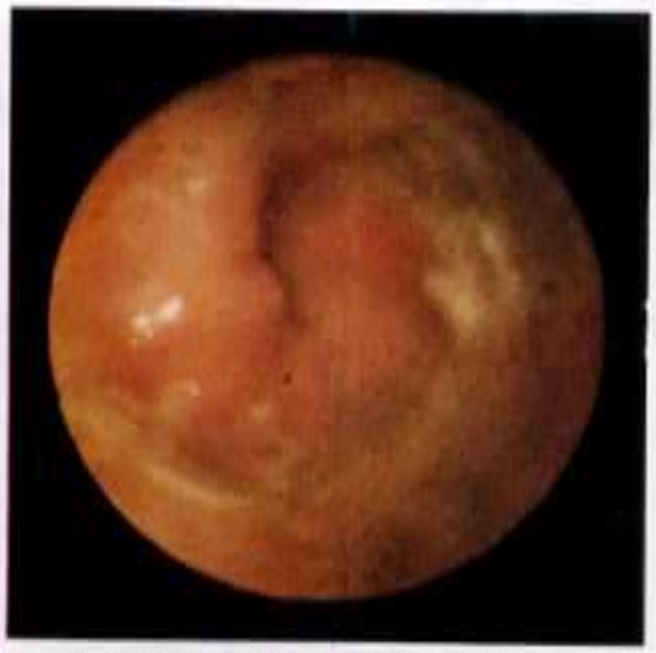

Fig. 13-19. Esofagite iperemico-erosiva distale con pseudomembrane (II stadio).

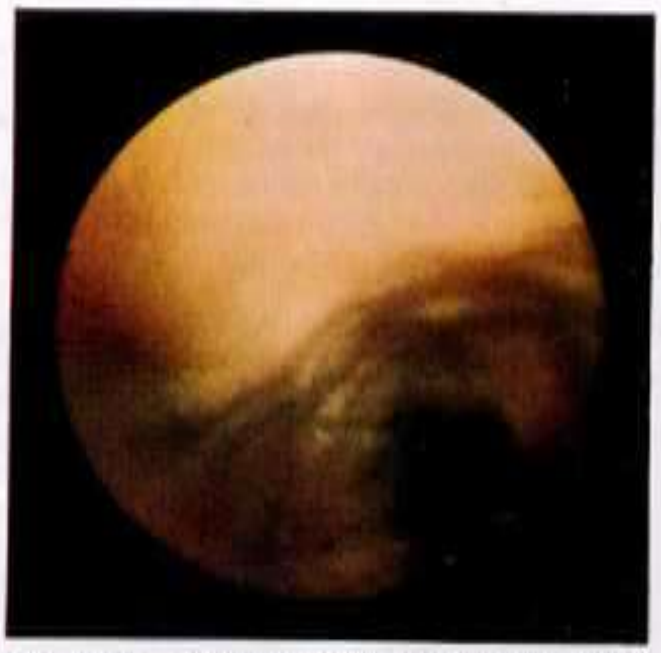

Fig. 13-21. Esofagite granulomatoso-cicatriziale.

— *stenosi esofagea*: si deve intendere un restringimento del lume causato da una anormalità della parete dell'organo (vengono esclusi quindi i restringimenti da compressione estrinseca).

Stenosi sono soprattutto provocate da sostanze corrosive: dopo una fase iperemico-emorragico-erosiva, inizia la riparazione che porta alla cicatrizzazione e ben presto alla stenosi.

Lesioni locali della mucosa possono essere provocate da molte sostanze, tra cui: tetracicline, ASA, cloruro di potassio, fenacetina, cibi particolarmente caldi e piccanti;

— *ulcera esofagea tipica* (questa forma puo venire sospettata allorché il paziente riferisce disfagia, pirosi, dolore retrosternale, anemia ipocromica): si rinviene una perdita di sostanza del diametro di almeno 1 cm, localizzata al terzo inferiore ed in sede iuxtacardiale, impiantata su mucosa esofagea (differenza con l'ulcera di Barrett), a contorni frastagliati, a carta geografica, con ampio cratere superficiale ed esofagite iperemica satellite.

— *sindrome di Barrett*: è un'ulcera peptica classica, profonda, a scodella, ad andamento penetrante, che si realizza in un esofago ricoperto da epitelio colonnale secernente, di tipo gastrico; si ha esofagite iperemico-edematosa consensuale.

Si possono evidenziare dei *diverticoli*, a volte multipli, per lo più localizzati nel 3° medio ed inferiore dell'esofago; quelli a colletto molto stretto possono anche sfuggire all'esame endoscopico.

L'esame endoscopico può evidenziare la presenza di *membrane* ed *anelli*:

a) anelli di Schatzki-Kramer: possono costituire un reperto fugace e casuale; a volte si presentano come diaframmi mucosi;

b) membrana sideropenica (*sindrome di Patterson Brown-Kelly*): a livello dello sfintere crico-faringeo si può notare una sottile membrana in pazienti che hanno una carenza di ferro.

L'esame endoscopico riesce di estrema utilità nella diagnostica dei sanguinamenti (*ematemesi* e *melena*), che il più delle volte sono dovuti a *varici esofagee*; infatti, dal 30 al 70% dei soggetti cirrotici sono portatori di tale patologia.

L'esame endoscopico ha permesso di realizzare una classificazione di tali lesioni in base al grado di sfiancamento e quindi di stasi:

a) ectasie venose semplici: appena visibili, decorrenti longitudinalmente;

b) noduli o gavaccioli isolati: espressione di turgore, non necessariamente connesso ad ipertensione nel circolo portale;

c) aspetto a corona di rosario: noduli varicosi multipli lungo il decorso di un vaso (Fig. 13-22);

d) varici turgide non sanguinanti;

e) varici turgide, tortuose con zone di disepitelizzazione e di sanguinamento a nappo o afflosciate per deplezione post-emorragica (Fig. 13-23).

Le varici sono in genere localizzate al terzo inferiore, in casi avanzati anche al terzo medio; sono per lo più conseguenti ad ipertensione portale, ma possono derivare anche da ostruzione della vena cava superiore o da aumento della pressione venosa sistemica.

L'esofagoscopia viene anche eseguita in corso di emorragia digestiva alta per evidenziare le cause del sanguinamento e procedere a dei tentativi per arrestarlo (allo stato attuale il rimedio più efficace è la fotocoagulazione con laser).

Neoplasie: la presenza del sintomo disfagia da solo o associato ad arresto alla deglutizione, dolore, sensazione di nodo in gola, rigurgito, dimagramento, tosse e disfagia, de-

Fig. 13-22. Cordoni varicosi del tratto distale dell'esofago.

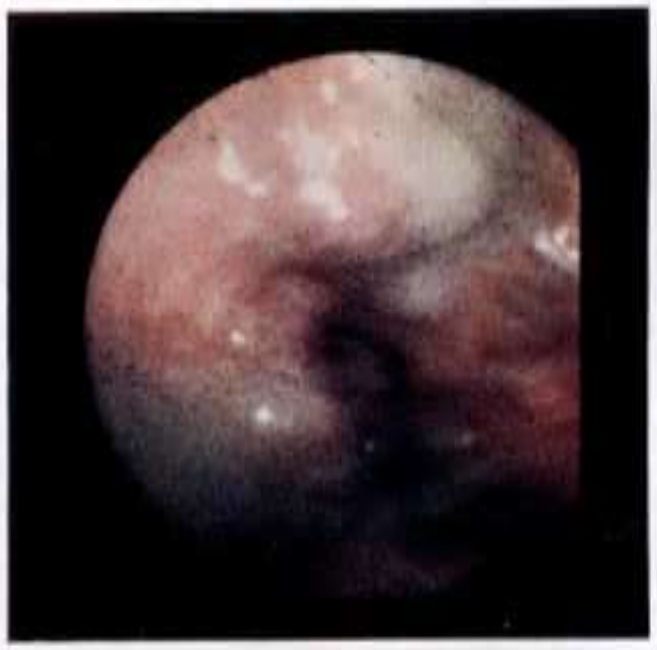

Fig. 13-23. Noduli varicosi erosi e sanguinanti.

Fig. 13-24. Polipo solitario dell'esofago.

ve indirizzare alla ricerca di una neoplasia. In questi casi l'endoscopia diventa l'indagine di elezione; essa si avvale dell'ausilio della citologia e della biopsia.

Può trattarsi di *neoplasia benigna o maligna*.

Tra le prime ricordiamo: i polipi (Fig. 13-24), che possono essere singoli o multipli, sessili o peduncolati, mobili sulla mucosa e con la peristalsi, ricoperti da mucosa indenne o da erosioni; se sanguinano o sono erosi bisogna sospettare la degenerazione maligna.

Le neoplasie maligne sono nella maggior parte dei casi infiltrative o vegetanti, a superficie erosa o ulcerata; il lume esofageo a monte della neoplasia appare dilatato, mentre a livello della lesione appare ridotto di calibro, ma quasi mai completamente stenotico. Le pareti sono rigide, non dilatabili con la insufflazione e nel tratto interessato manca la peristalsi.

Talora la neoplasia prende origine nello stomaco e si diffonde all'esofago (Fig. 13-25).

Per l'*esame istologico ed istobioptico* si rimanda ai trattati specialistici.

Esame strumentale del giunto gastro-esofageo

Ernia iatale

A) *Esame radiologico*: non sempre è positivo. L'esame può avvalersi oltre che dell'indagine radiologica standard, della fluoroscopia e roentgencinematografia; va eseguita in posizione di Trendelenburg, ricorrendo anche alla manovra di Valsalva o alla compressione dosata.

Abbastanza agevole riesce la documentazione radiologica delle *grosse ernie iatali da scivolamento* (Fig. 13-26), che si presentano come immagini rotondeggianti o globose, con livello liquido apprezzabile in ortostatismo, al di sopra della parte interna dell'emidiaframma di sinistra. Semplice è anche la diagnosi delle *ernie iatali paraesofagee*, con stomaco parzialmente ruotato intratoracico e cardias in situ.

Invece, ove la radiologia incontra difficoltà è per il riconoscimento delle *piccole ernie iatali da scivolamento* riponibili.

Queste sono di frequente intermittenti e vanno, quindi, ricercate con estrema attenzione e pazienza; è possibile allora utilizzare alcuni *segni indiretti* (segni esofagei, segni cardiali e segni gastrici).

Fig. 13-25. Carcinoma gastrico invadente l'esofago.

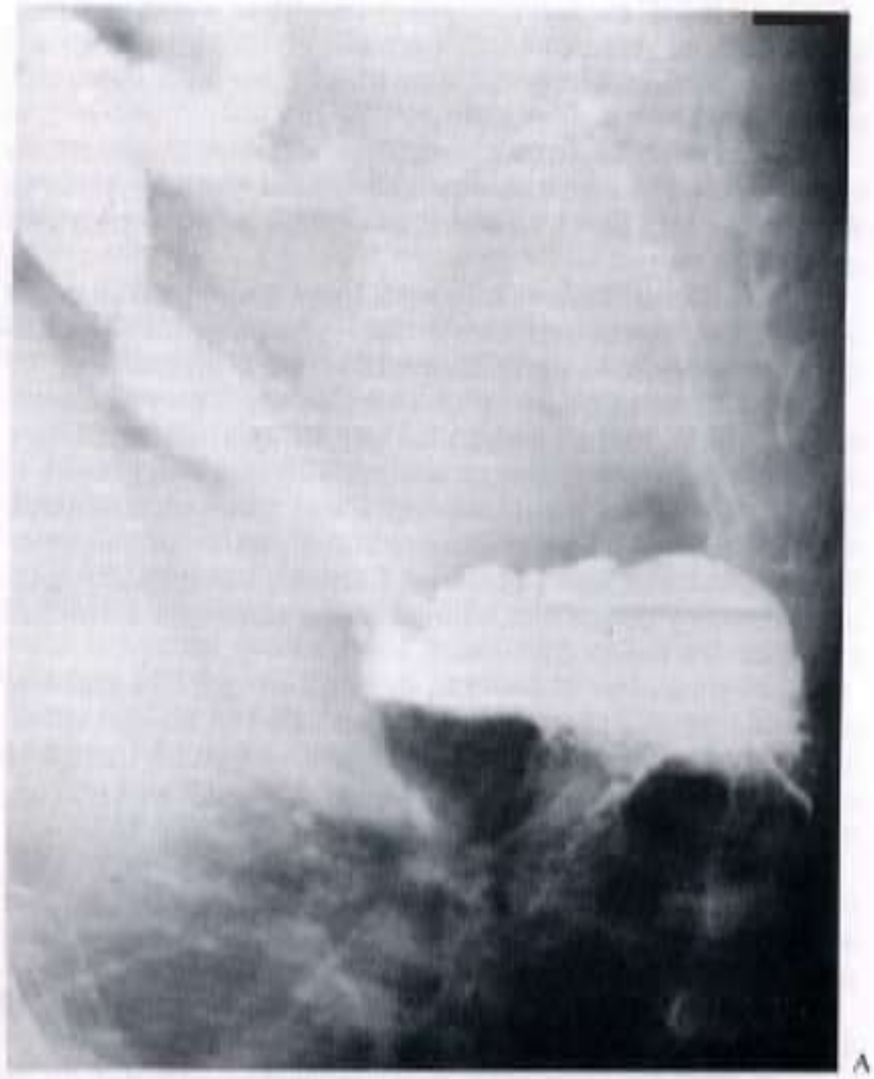

A



B

Fig. 13-26/A, B, C, D. A) Ernia iatale con brachiesofago; B) ernia iatale da scivolamento; al di sopra dell'ernia appare iniettata l'ampolla epifrenica; C) ernia iatale da scivolamento (le frecce indicano il profilo del diaframma); D) ernia iatale da scivolamento: si evidenzia bene la differenza dall'ampolla epifrenica (vedi testo).

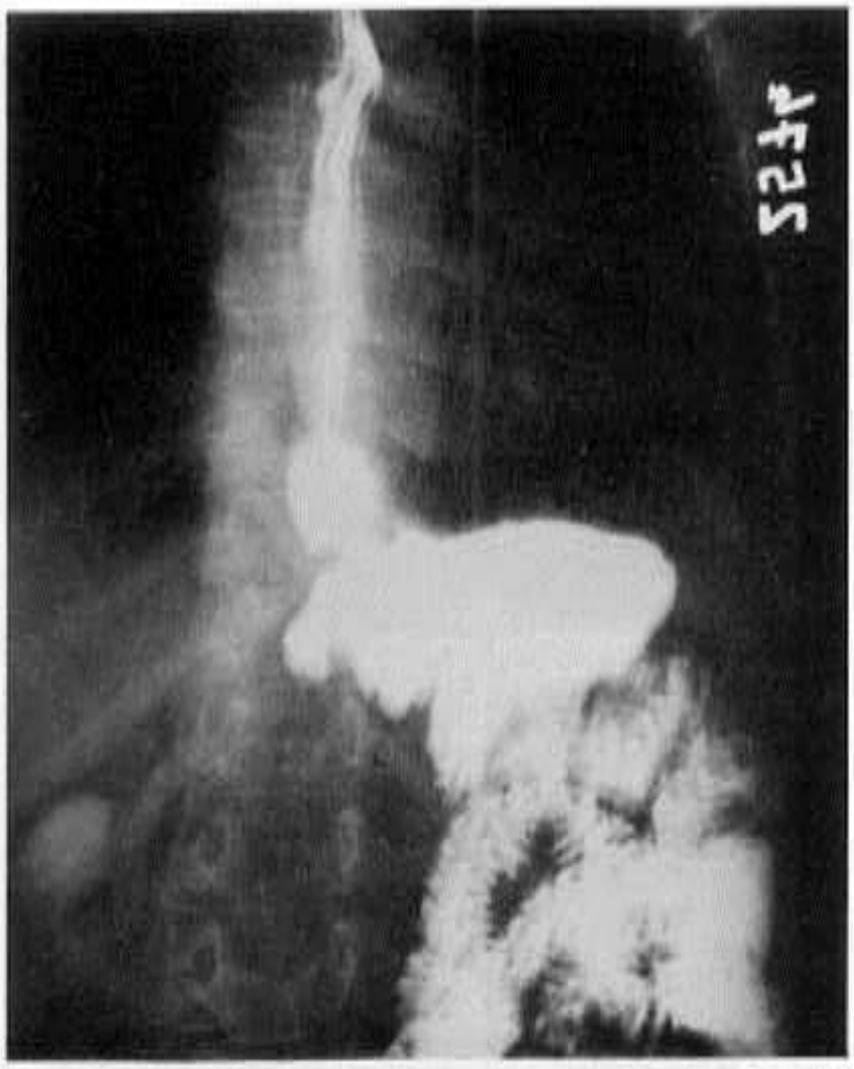

C

D

L'ernia iatale va differenziata dall'ampolla epifrenica distesa di bario: per il maggiore numero di pliche presenti (superiore a 4), per lo stiramento dello stomaco verso l'alto e per l'aspetto ondulato (a calza) dell'esofago.

B) *Esame endoscopico*:

a) *Ernie iatali da scivolamento*: sono di gran lunga le più frequenti e si evidenziano per i seguenti segni:

— *segno dell'onda*: osservando il tratto distale dell'esofago si nota che la mucosa gastrica viene rigurgitata e ritirata come un'onda;

— *segno dell'inversione dei restringimenti cardiodiaframmatici*: la progressione visiva non è più: restringimento diaframmatico → esofago sottodiaframmatico → cardias → stomaco, bensì restringimento cardiale → mucosa gastrica → dilatazione erniaria → restringimento iatale (Fig. 13-27);

— *segno di battacchio di campana*: è il più tipico (si riscontra nell'osservazione in inversione), il cardias non stringe in maniera intima l'apparecchio, ma quest'ultimo appare ondeggiare all'interno della sacca erniaria, proprio come il battacchio nella campana (Fig. 13-28);

— *segno delle pliche mucose a raggiera* (si evidenzia in inversione): le pliche mucose confluiscono verso lo strumento, compaiono e scompaiono con movimento di torsione.

b) *Ernie iatali paraesofagee*: meno frequenti delle prime, si evidenziano per i seguenti segni:

— *segno dell'impronta estrinseca* (impronta sulla parete laterale sinistra dell'esofago al di sopra del restringimento iatale, cedente allo strumento);

— *segno della tasca* (in inversione si osserva una tasca attigua al corpo del fibroscopio; Fig. 13-29).

L'esame endoscopico va, inoltre, completato con la ricerca della presenza o meno di reflusso, della sua entità e soprattutto dello stato della mucosa della porzione gastrica erniata e dell'esofago (esofagiti, erosioni, ulcere, sanguinamenti).

Ulcere e neoplasie del versante gastrico del cardias, fornice e cupola gastrica sono di non facile esplorazione radiologica; l'accertamento viene soprattutto affidato all'indagine endoscopica (in particolare in inversione).

Sindrome di Mallory-Weiss e di Boerhaave

L'esame endoscopico nella *sindrome di Mallory-Weiss* riesce per lo più ad evidenziare lesioni profonde, fissurazioni, intensamente sanguinanti (Fig. 13-30), che interessano il giunto gastro-esofageo; l'esame radiologico a doppio contrasto talora riesce ad evidenziare le dette lesioni.

Nella *sindrome di Boerhaave* si ha un interessamento con lesione completa della parete esofagea, subito al di sopra del diaframma, con fuoriuscita del contenuto gastrico nel mediastino.

ESPLORAZIONE DELLO STOMACO E DEL DUODENO

Lo stomaco rappresenta il serbatoio (della capacità di circa 1500 cc) del materiale alimentare digerito, nel quale hanno iniziato le trasformazioni necessarie ai fini della digestione (chimificazione e sterilizzazione del cibo, aggiustamento osmotico dei liquidi), tramite attività meccaniche e secretive, tra loro coordinate. Normalmente la secrezione del succo gastrico nelle 24 ore è, a digiuno, di 1000-1500 cc, e sotto lo stimolo di un apporto alimentare abituale sale a 2000 cc. Il succo gastrico, che ha un pH acido, è una miscela di acqua, acido cloridrico ed altri ioni inorganici, tra cui anzitutto K^+, pepsinogeno, muco, fattore intrinseco di Castle.

La secrezione, la motilità e lo svuotamento dello stomaco risultano regolati da meccanismi complessi in cui interviene tutta una serie di fattori di varia natu-

Fig. 13-27. Voluminosa ernia iatale, scomparsa della linea Z; cardias beante, granulazioni flogistico-cicatriziali del contorno.

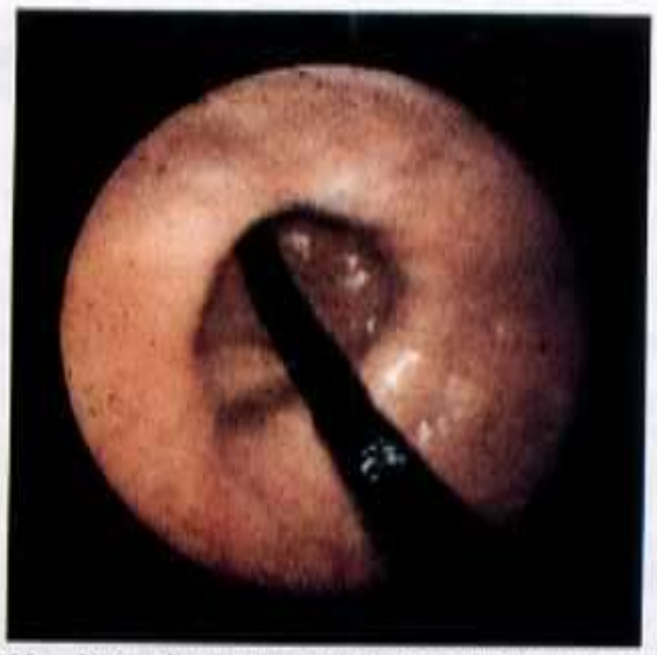

Fig. 13-28. Voluminosa ernia iatale da scivolamento assiale con immagine a batacchio di campana.

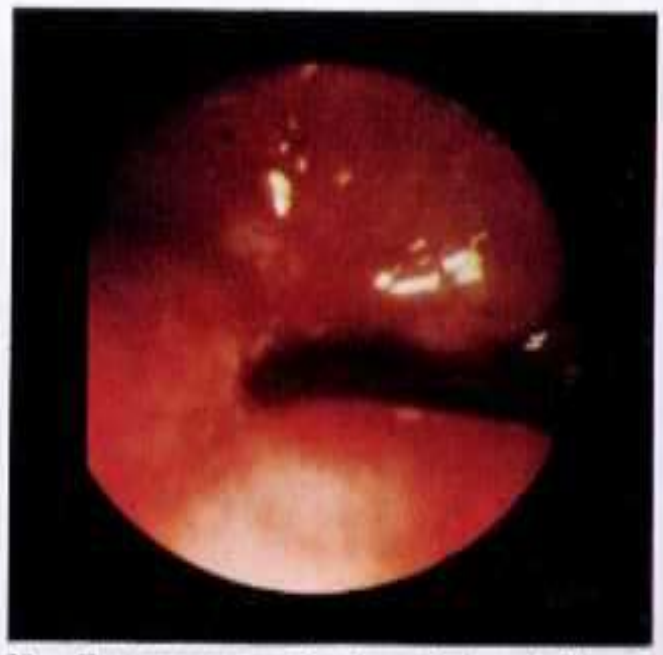

Fig. 13-30. Copiosa emorragia che refluisce dall'esofago nello stomaco in caso di sindrome di Mallory-Weiss.

Fig. 13-29. Ernia iatale tipo misto: segno della tasca; contemporanea presenza di immagine a batacchio di campana e di depressione affiancata data da ernia da rotolamento (immagine ad occhiale).

ra, che sono in parte legati al viscere stesso, in parte al duodeno e ad ormoni elaborati da questo e da altri tratti del tenue ad attività ormonali extradigestive (in particolare insulina), al vago, a fenomeni nervosi riflessi viscero-viscerali ed a fattori neuropsichici.

La semeiotica dello stomaco si avvale fondamentalmente dei seguenti mezzi:

a) esami di laboratorio e prove di funzionalità gastrica;
b) radiologia;
c) tecniche di studio della motilità;
d) endoscopia;
e) citologia e istologia.

Esame di laboratorio

Lo studio della secrezione acida oggi mantiene un ruolo significativo soltanto in relazione alla possibilità di chiarimento dell'etiologia di alcune forme patologiche, quali le lesioni ulcerose, l'anemia perniciosa ed alcune sindromi ipersecretive.

Tecnica di esecuzione del sondaggio gastrico

Il paziente deve essere digiuno da 12 ore e da almeno 48 ore non deve avere assunto farmaci antisecretivi. Viene, quindi, introdotto un sondino la cui estremità viene posizionata (ove possibile, radioscopicamente) al punto di unione del tratto medio con il tratto inferiore dello stomaco. Il paziente, quindi, assume il decubito laterale sinistro. Nel corso dell'esame il sondino va continuamente spostato in alto ed in basso di pochi centimetri per raccogliere la maggior quantità possibile di succo gastrico; è anche consigliabile di fare realizzare al paziente profonde inspirazioni e di farne variare la posizione. Bisogna anche fare eliminare con lo sputo tutta la secrezione salivare, onde non modificare la concentrazione del contenuto gastrico.

Prima di cominciare la raccolta dei campioni è necessario aspirare tutto il contenuto gastrico (se questo supera i 100 cc, va presa in considerazione la possibilità di una stenosi o di uno spasmo pilorico).

Secrezione basale: si effettuano quattro campionamenti di succo gastrico ad intervalli di 15 minuti ciascuno, per la durata complessiva di un'ora; la quantità dei vari campioni è approssimativamente uguale. Si passa, quindi, alla raccolta di altri quattro campioni ad intervalli di 15' ciascuno, dopo avere somministrato al paziente sostanze stimolanti la secrezione. Queste sono:

1) alcool in soluzione acquosa (al 33% in 100 ml), oggi in disuso;

2) istamina (0,004 mg/kg di peso corporeo sottocute, sotto forma di fosfato acido). Bisogna somministrare 20' prima un antistaminico, onde ridurre i fastidiosi effetti della sostanza (cefalea, prurito, reazioni allergiche, shock);

3) pentagastrina: rappresenta oggi la migliore sostanza stimolante disponibile, perché di sicura risposta e priva di effetti collaterali. Si somministrano 6 mg/kg di peso corporeo per via sottocutanea o 6 mg/kg/ora per infusione venosa continua, senza sostanziali differenze nei risultati tra le due vie di somministrazione;

4) insulina: infusione venosa continua di soluzione glucosata al 5%, con introduzione diretta nella cannula di infusione di 0,2 U/kg di insulina pronta. Perché la prova sia valida bisogna raggiungere i valori di glicemia uguali od inferiori ai 40 mg% in un campione di sangue prelevato dopo 30' dalla somministrazione di insulina; è un test rischioso e viene adoperato per valutare i risultati a distanza di una vagotomia.

L'achilia istamino o pentagastrino — resistente consente di escludere l'ulcera peptica.

L'HCL viene secreto normalmente alla concentrazione di 150 mEq/l; l'acidità gastrica risente della diluizione con altri secreti, della neutralizzazione e soprattutto della velocità di secrezione dell'HCL.

Non è corretto, pertanto, parlare di ipersecrezione acida del succo gastrico per indicare una concentrazione di acido superiore a quella ritenuta normale; questa condizione può essere determinata da un aumento del volume e della velocità di secrezione di succo gastrico o da una diminuzione dei fattori che lo diluiscono o lo neutralizzano (muco, tournover cellulare, integrità della barriera mucosa).

Interpretazione dei risultati

I parametri ritenuti più interessanti sono:

B.A.O. (Basal Acid Output): rappresenta la secrezione acida basale valutata sui quattro campioni di succo gastrico prelevati nella I ora, senza avere effettuato alcuno stimolo.

M.A.O. (Maximal Acid Output): indica la portata acida massima nella II ora, dopo avere effettuato la stimolazione farmacologica.

A.P.R. o A.H.R. [Augmented Pentagastrin (P) o Histamine (H) response]: rappresenta la portata acida che si ottiene nel periodo di 30', iniziando 15' dopo la somministrazione dello stimolo.

P.A.O. (Peak Acid Output): è dato dalla somma dei due valori più alti consecutivi ottenuti dopo stimolazione, il tutto moltiplicato per 2.

Occorre esaminare il *pH* di tutti i campioni prelevati dopo stimolazione.

Titolazione dell'acidità gastrica: si effettua con NaOH 0,1 N e viene utilizzata come unità di misura il milliequivalente. Non si distingue più tra acidità libera e combinata, ma si determina la sola totale.

La titolazione si effettua o con indicatori di viraggio (rosso fenolo) o con un phmetro tarato con soluzioni standard (da 2 a 7).

Esistono ulcere con normale o addirittura ridotta capacità secretiva, mentre uno stato di iperacidità non necessariamente corrisponde a malattia ulcerosa. Riportiamo di seguito due tabelle che riassumono le varie possibilità di patologia in relazione alla capacità secretoria (Fig. 13-31 e 13-32).

In linea di massima si ritiene che:

— nell'*ulcera duodenale* (U.D.): è raro rilevare una M.A.O. inferiore ai 12 mEq/h, mentre solo 1/3 dei soggetti con U.D. presenta una B.A.O. superiore ai valori di norma; è possibile rilevare una ipocloridria di base in pazienti con U.D. in fase attiva.

— nell'*ulcera gastrica* (U.G.): le ulcere del piloro, antro e canale pilorico presentano lo stesso range della U.D.; le ulcere del corpo-fondo secernono invece scarse quantità di acido a causa della contemporanea presenza di gastrite, che quanto più è grave tanto più riduce la secrezione, tenuto conto che in queste forme esiste la possibilità di una retrodiffusione di H^+, attraverso le pareti non più integre. Il M.A.O. è ridotto di poco nella *gastrite cronica interstiziale o superficiale* (< 10 mEq/h), è marcatamente ridotto nella *gastrite*

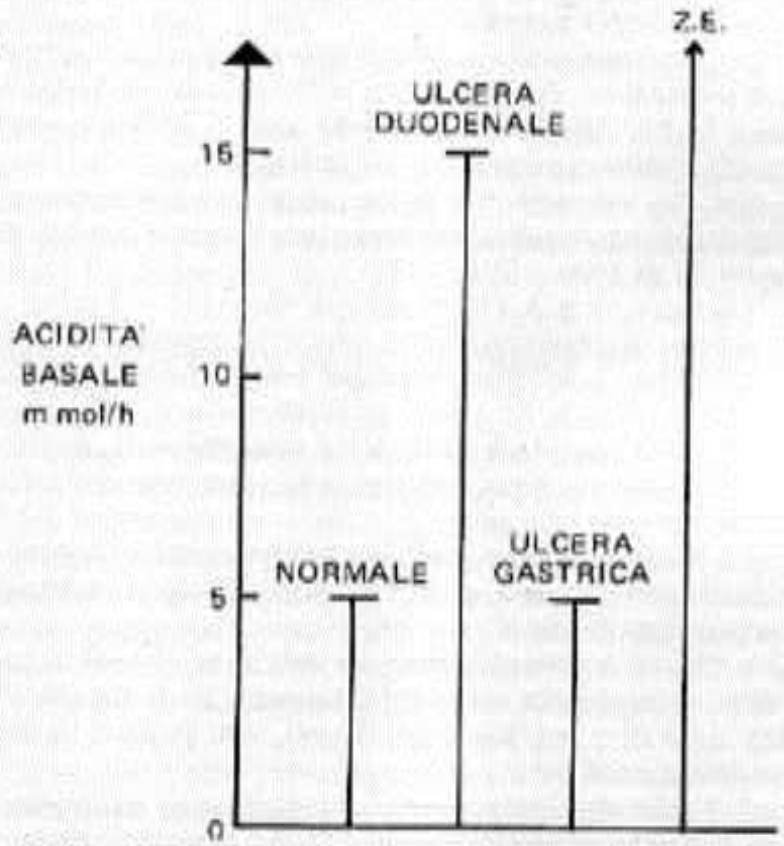

Fig. 13-31. Comportamento della produzione acida basale in varie condizioni (da Baron J.H.).

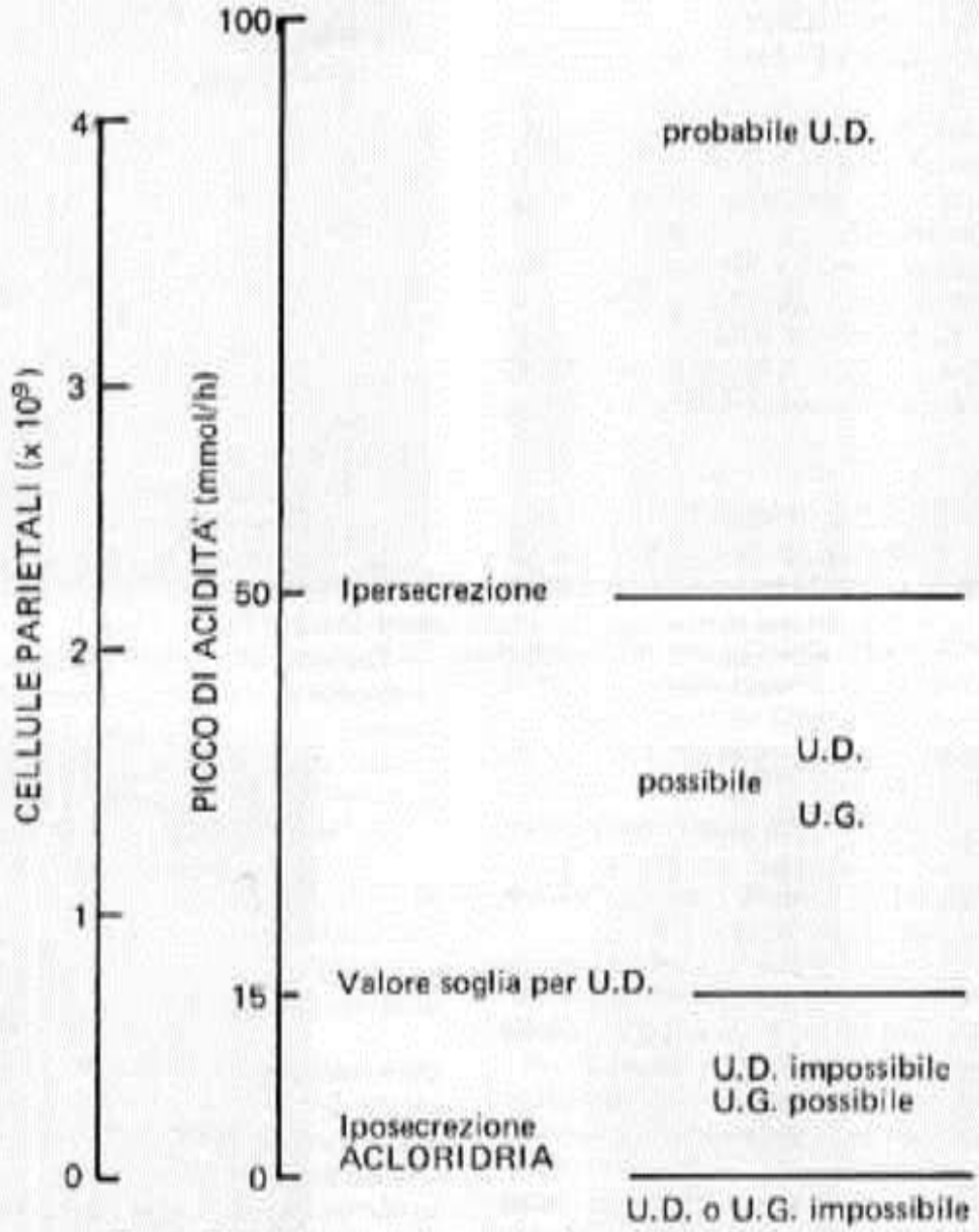

Fig. 13-32. Massa cellulare parietale e situazione secretiva dell'ulcera peptica (da Baron J.H.).

cronica atrofica (< 4 mEq/h), mentre se vi e acloridria è presente *atrofia gastrica*.

Da ricordare ancora come i tests secretori non servano a dare indicazioni di diagnostica differenziale tra U.G. benigna e forme neoplastiche, poiché solo il 20% dei soggetti con acloridria presenta cancro gastrico.

Elevato volume totale di secrezione con bassa concentrazione acida ed elevata concentrazione proteica depone per la *sindrome di Menetriére*.

Una elevata B.A.O. (15 mEq/h nei sani; > 5 mEq/h negli operati di gastroresezione) che si incrementa poco dopo stimolazione, una concentrazione acida basale (BAO) superiore a 100 ed a 70 (negli operati) mEq/h, un rapporto BAO/MAO superiore a 0,6, sono tutti elementi che devono fare sospettare e quindi ricercare la *sindrome di Zollinger-Ellison*.

Le principali prove usate per confermare la diagnosi di s. di Zollinger-Ellison e, più in generale, di una condizione di ipergastrinemia sono:

Prova di stimolazione con infusione venosa di calcio: il test consiste nella somministrazione e.v. di Ca gluconato (alla dose di 5 mg/Kg/h per 3 ore), con prelievi di sangue ogni 30 minuti.

Prova di stimolazione con infusione di secretina: consiste nella somministrazione di 1 U/Kg di secretina e.v. rapida e campionamento di sangue dopo 2,5-5-15-30 e 60 minuti dall'iniezione.

Prova di stimolazione con glucagone: consiste nella somministrazione di 2 mg di glucagone e.v. in 2 min. e campionamento di sangue dopo 2,5-5-15, 30 e 60 minuti dalla iniezione.

Prova di stimolazione con pasto proteico: consiste nella somministrazione di un pasto standard (15 gr. di proteine) e campionamento ematico a 5-15-30-60 e 120 minuti.

Sono soprattutto gli *stati ipergastrinemici* ad assumere particolare significato semeiologico; essi si possono suddividere in 2 gruppi:

1) *Ipergastrinemia con secrezione gastrica normale o diminuita*:

a) anemia perniciosa;
b) gastrite atrofica;
c) carcinoma gastrico associato a gastrite ed iposecrezione;
d) feocromocitoma, ipoparatiroidismo;
e) artrite reumatoide.

In queste varie condizioni la displasia della mucosa gastrica fa venir meno il feedback negativo sulla secrezione di gastrina.

2) *Ipergastrinemia con ipersecrezione*:

a) sindrome di Zollinger-Ellison tipo II (gastrinoma);
b) iperplasia delle cellule G antrali (s. di Zollinger-Ellison tipo I);
c) sindrome dell'antro ritenuto (permanenza dopo

gastroresezione di residui di tessuto antrale nel moncone gastrico, che restano esclusi dal feedback negativo della secrezione cloridrica);

d) ostruzione parapilorica;

e) insufficienza renale;

f) sindrome dell'intestino corto (da resezione di ampi tratti dell'intestino tenue).

Nella sindrome di Zollinger-Ellison, nella iperplasia delle cellule G antrali e nella sindrome dell'antro ritenuto si riscontrano elevati livelli basali di gastrina sierica, associati ad ipersecrezione acida (esistono forme frustre di Zollinger-Ellison, con gastrinemia basale solo modicamente elevata).

Dosaggio di altri componenti del succo gastrico

Pepsine: prodotti ed immagazzinati sotto forma di precursori inattivi o pepsinogeni, si trasformano in pepsina allorché vengono in contatto con l'ambiente acido; vengono stimolati dalle stesse sostanze che inducono la secrezione acida e dalla secretina. La determinazione della pepsina non apporterebbe ulteriori informazioni a quelle fornite da uno studio accurato della secrezione acida; in linea di massima secrezione peptica e secrezione di acido cloridrico hanno un andamento parallelo.

Una valutazione approssimativa della secrezione di pepsina si può ricavare attraverso il dosaggio del pepsinogeno urinario (*uropepsinogeno*), che è di solito elevato nell'ulcera duodenale, mentre è normale nell'ulcera gastrica.

Acido lattico: il suo dosaggio viene utilizzato per lo screening del carcinoma gastrico, essendo elevata la presenza di acido lattico nei soggetti portatori di carcinoma gastrico (60%) rispetto ai soggetti sani (1%). Può essere dosato con facilità nel succo gastrico basale; una concentrazione di 100 microg/ml è fortemente sospetta per neoplasia (reattivo di Uffelmann-Kelling).

Enzimi proteolitici del succo gastrico: in corso di carcinoma gastrico si osservano incrementi nell'attività di tre enzimi: betaglicuronidasi, latticodeidrogenasi, fosfoesosoisomerasi. Il dosaggio di questi enzimi, come dell'acido lattico, è oggi di scarsa utilità, essendo stati superati dalla endoscopia; possono, però, conservare un significato di screening per individuare i soggetti ad aumentato rischio.

Fattore intrinseco. Test di Schilling: si misura prima l'assorbimento di B12 radioattiva, dosandola nelle urine dopo carico orale. Se l'escrezione è bassa si somministra vit. B12 radioattiva e fattore intrinseco e si torna a dosare la B12 marcata nelle urine. Possono esservi cause di errori.

Mucoproteine: presentano modeste variazioni nel carcinoma gastrico e non sembrano avere alcuna importanza diagnostica.

Gastrina: gioca un ruolo fondamentale sulla secrezione gastrica. Il suo studio è essenziale per la diagnosi di alcune sindromi ipersecretive gastriche. Oggi la si dosa con metodiche radioimmunologiche; i suoi valori normali oscillano tra 75 e 120 pg/ml.

Il dosaggio della gastrina va eseguito in condizioni basali e soprattutto dopo stimolazione con varie sostanze; ricordiamo qui di seguito le più note e significative:

Una differenziazione si può effettuare a mezzo dei tests provocativi prima descritti: nella Zollinger-Ellison l'*infusione di calcio* determina una sostenuta liberazione di gastrina, con incrementi superiori al 50% rispetto ai valori basali (Kolts, Strauss e Yalow); nella sindrome dell'antro ritenuto si osserva elevazione della gastrinemia, ma in misura ridotta rispetto al gastrinoma. È utile allora ricorrere al test alla bombesina (15 ng/Kg/m' e.v.): un incremento notevole della gastrinemia dopo bombesina e modesto dopo calcio depone per la presenza di un antro ritenuto, mentre il risultato opposto depone per un gastrinoma (Speranza, Vezzadini).

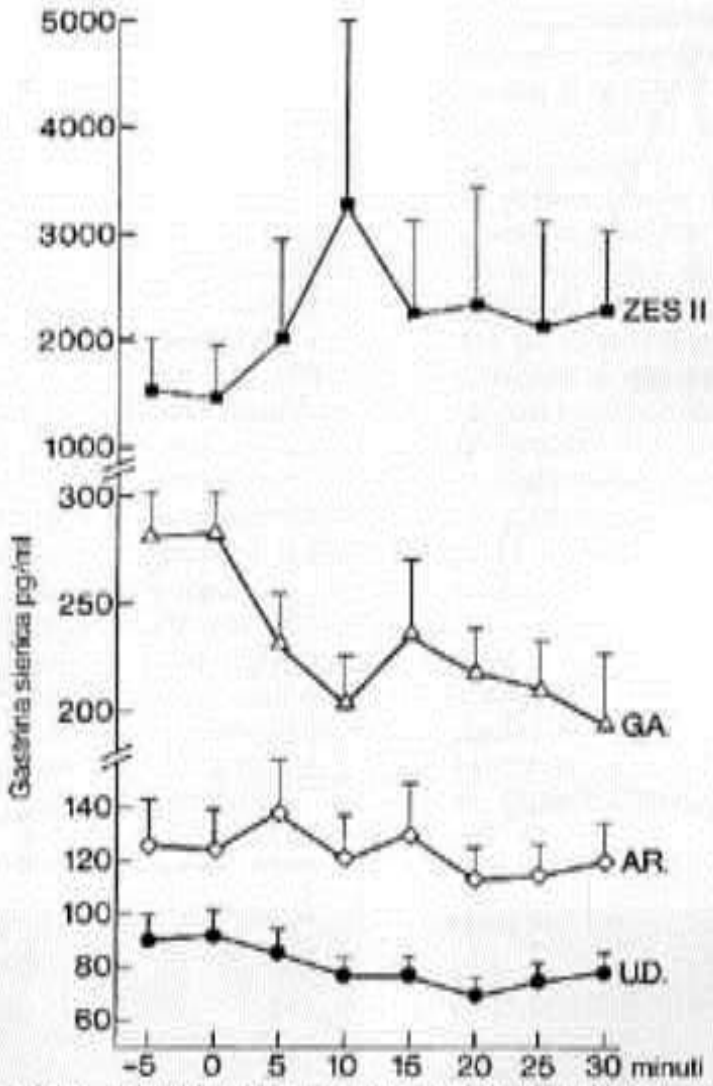

Fig. 13-33. Risposta gastrinemica all'iniezione endovenosa di secretina GIH 1 U/Kg. (da M. Solera) ZES II = S. di Zollinger Ellison II; GA. = Gastrinoma; A.R. = Antro ritenuto; U.D. = Ulcera duodenale.

Dopo secretina: nei casi di ipergastrinismo si ha una riduzione più o meno significativa della gastrinemia; nel gastrinoma si verifica un brusco incremento paradosso della gastrinemia (Fig. 13-33).

Dopo glucagone: i risultati sono sovrapponibili al test con secretina.

Dopo pasto proteico: non si hanno modificazioni significative della gastrinemia sierica, sia in caso di Zollinger-Ellison che di antro ritenuto; se invece si tratta di iperplasia delle cellule G antrali si osserva un incremento (oltre il 50%) dei valori gastrinemici (Fig. 13-34).

Esame radiologico dello stomaco e del duodeno

L'indagine radiologica rappresenta sempre l'esame di base per un razionale approccio diagnostico. I limiti di affidabilità dell'indagine sono oggi sensibilmente migliorati, grazie all'uso sempre più frequente della metodica a doppio contrasto; l'indagine radiografica corretta e completa dello stomaco comprende quattro metodiche: *pieno riempimento, piccolo riempimento, contrasto misto, compressione dosata*. Si può, inoltre, associare l'*ipotonia farmacologicamente indotta*.

Lo stomaco può presentare una forma a corno di toro (caratteristica dei brachitipi, con maggior asse disposto in senso trasversale) o ad uncino (caratteristica dei longitipi, con maggior asse disposto verticalmente); per lo più presenta una forma intermedia (Fig. 13-35 e Fig. 13-53).

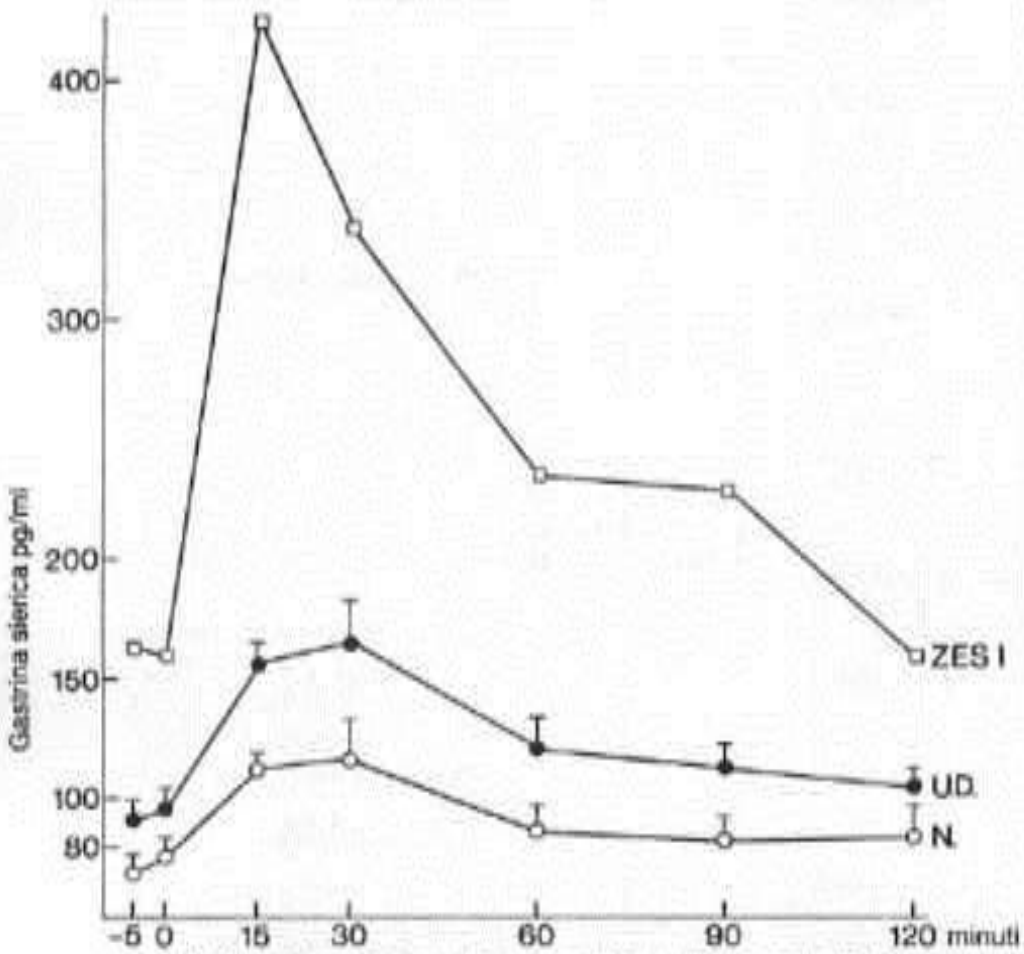

Fig. 13-34. Risposta gastrinemica all'ingestione orale di 15 gr. di proteine (da M. Solera) ZES I = S. di Zollinger Ellison I; U.D. = Ulcera duodenale; N = Normale.

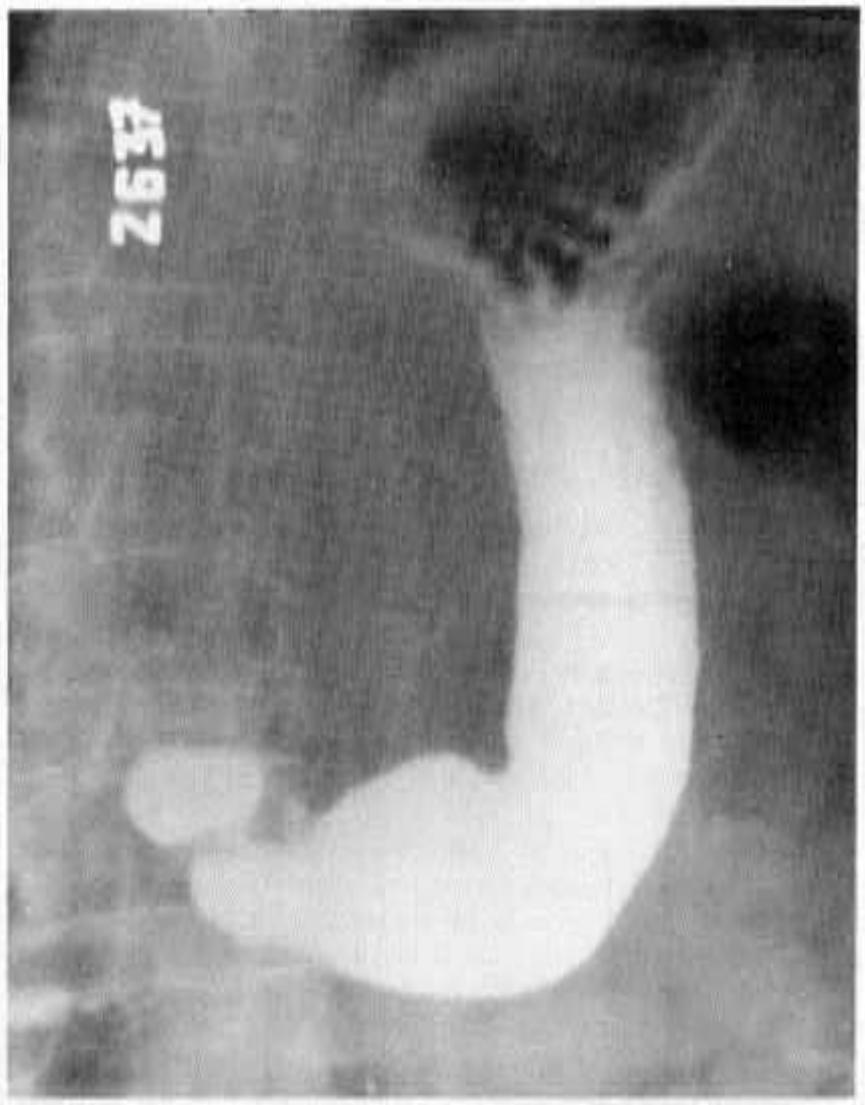

B

Fig. 13-35/A, B. A) Stomaco ipertonico; B) stomaco a corno di bue.

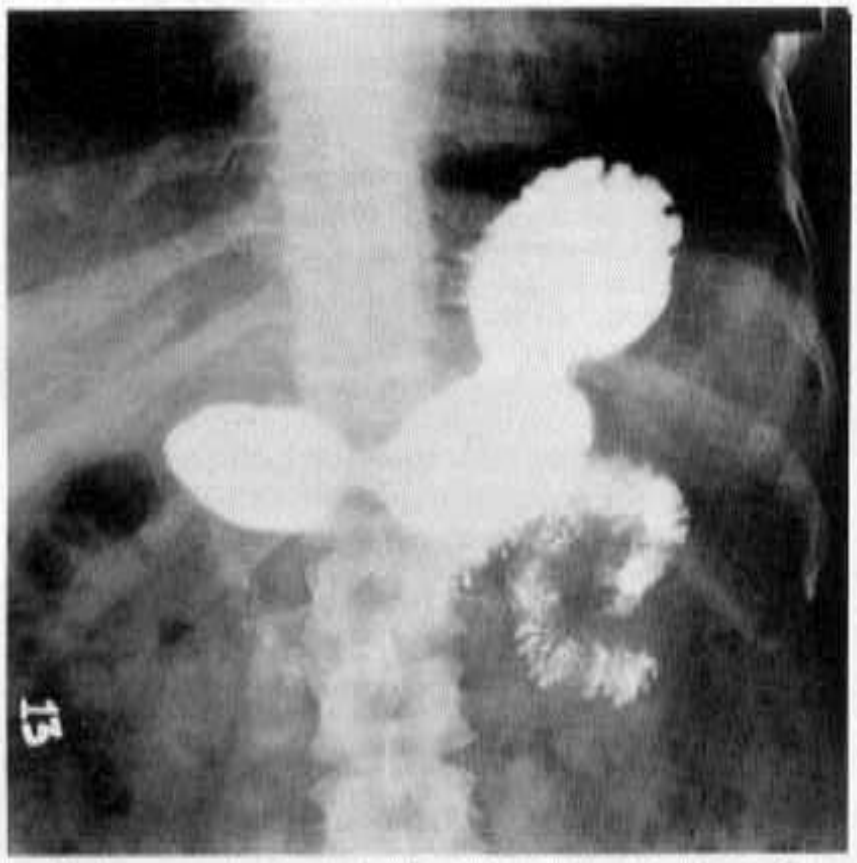

A

Il viscere può presentarsi *ptosico*: si può trattare di una ptosi totale se la parte cardiale è distanziata dal diaframma e la parte pilorica trovasi al di sotto della I lombare; più spesso la ptosi è parziale, interessando soltanto il piloro (Fig. 13-36).

La dilatazione è caratterizzata dall'allargamento dell'immagine abituale del viscere. Quando è marcata si raggiungono volumi ragguardevoli ed in ortostatismo lo stomaco presenta un livello liquido sormontato da una zona iperdiafana determinata da gas. Somministrando il mezzo di contrasto questo si raccoglie nelle parti declivi del viscere e può permanervi a lungo (*ristagno gastrico*).

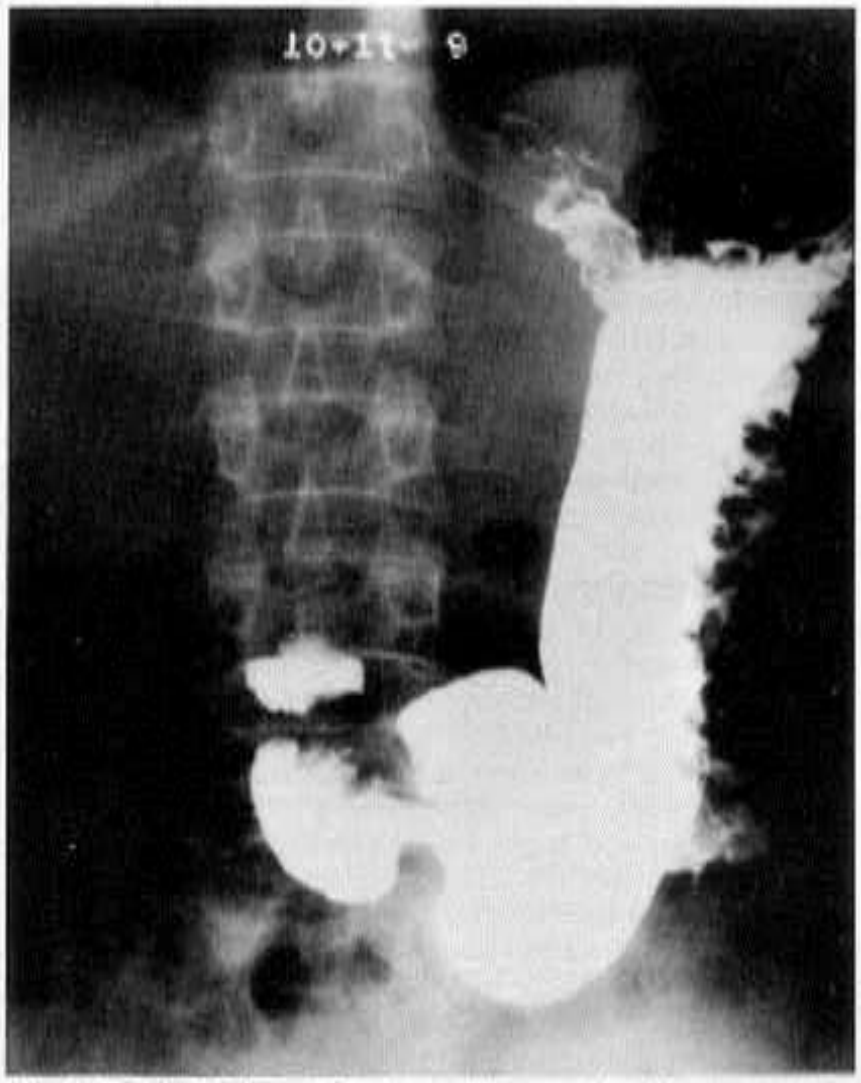

A

Fig. 13-36/A, B, C. A) Stomaco piloroptosico; B) stomaco ipotonico piloroptosico: la grande curvatura raggiunge il piccolo bacino; C) stomaco ipotonico, piloroptosico con marcata accentuazione del disegno plicale.

La dilatazione può essere parziale o totale ed in genere precede una zona stenotica dello stomaco e soprattutto del piloro, di natura cicatriziale o neoplastica (Fig. 13-37), ma in alcuni casi, è dovuta solamente ad una marcata ipotonia del viscere (ad esempio, ectasia post-vagotomica). Una dilatazione acuta dello stomaco può essere provocata da volvolo; in questo caso si ha il quadro dell'addome acuto (Fig. 12-89). Lo studio della peristalsi gastrica e delle modalità di svuotamento attraverso il piloro serviranno a distinguere la gastrectasia da stenosi da quella dovuta ad atonia gastrica.

La *riduzione del calibro* può definirsi, a seconda della entità, come: restringimento, assottigliamento, stenosi. I restringimenti sono dovuti a molteplici cause: più spesso ad alterazioni parietali, più raramente ad affezioni o compressioni estrinseche. Una diminuzione di calibro può essere dovuta anche a semplice ipertonia (Fig. 13-38), spesso segmentaria, determinata da uno spasmo localizzato, spesso riflesso e sintomatico di una affezione vicina.

Rigidità: è un segno radiologico di grande importanza, che va sempre ricercato con attenzione, esaminando la peristalsi. Appare come una fissità del viscere per un tratto più o meno esteso, che si presenta in tutti i radiogrammi e che viene "saltato" dall'onda peristaltica. Una lesione rigida a

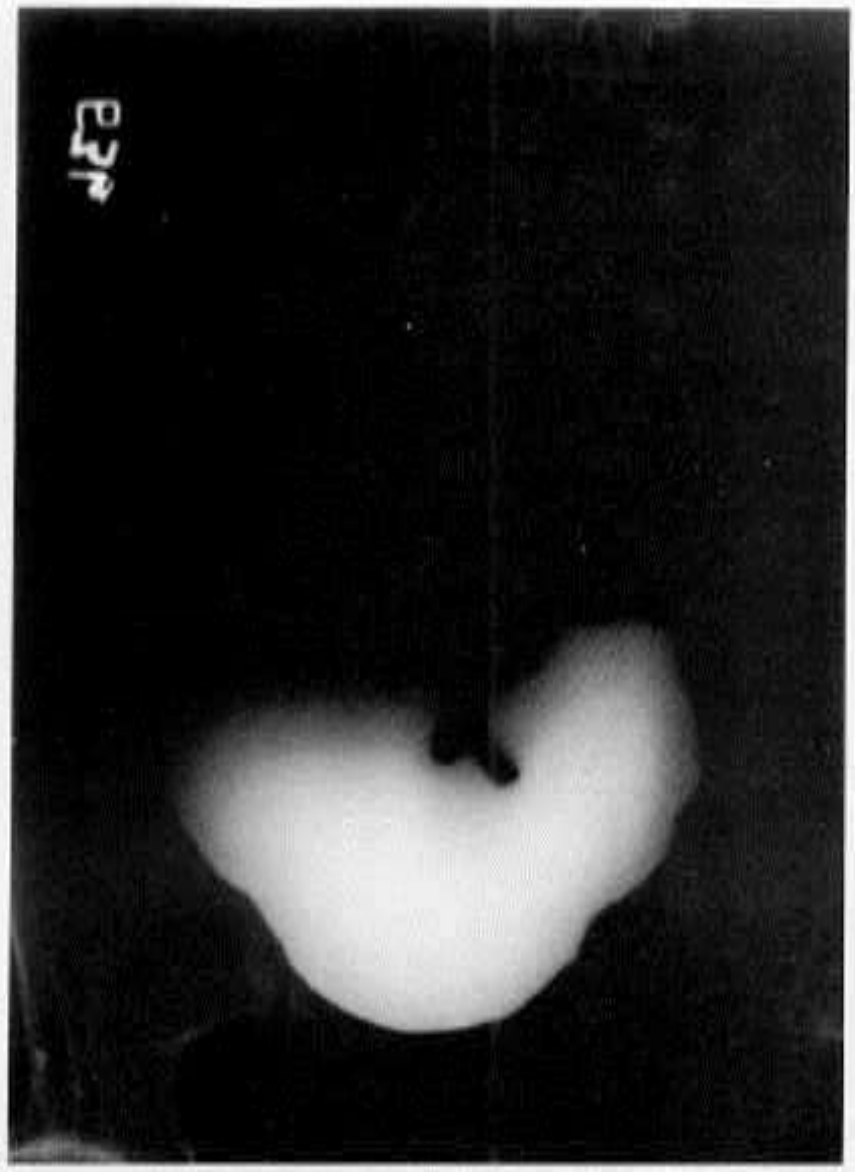

B

C

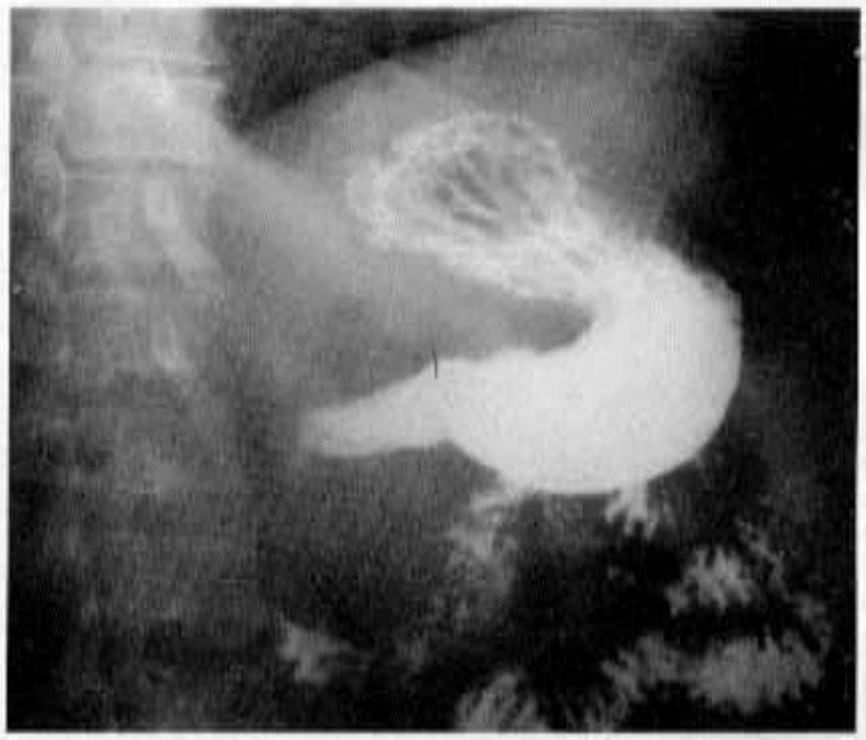

A

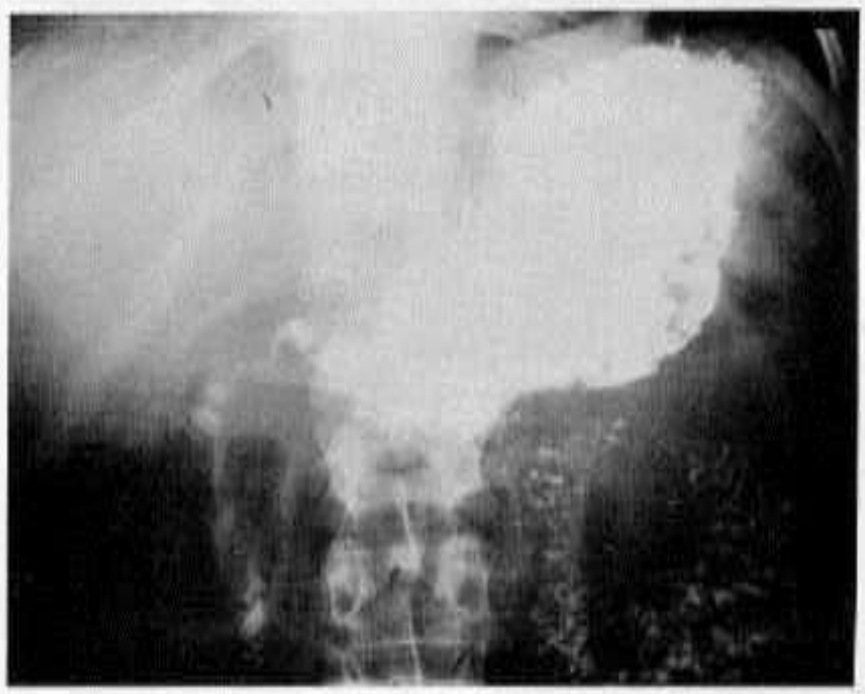

B

Fig. 13-37/A, B. A) Stenosi pilorica cicatriziale; B) stenosi pilorica cicatriziale con gastrectasia.

Fig. 13-38. Stomaco ad uncino.

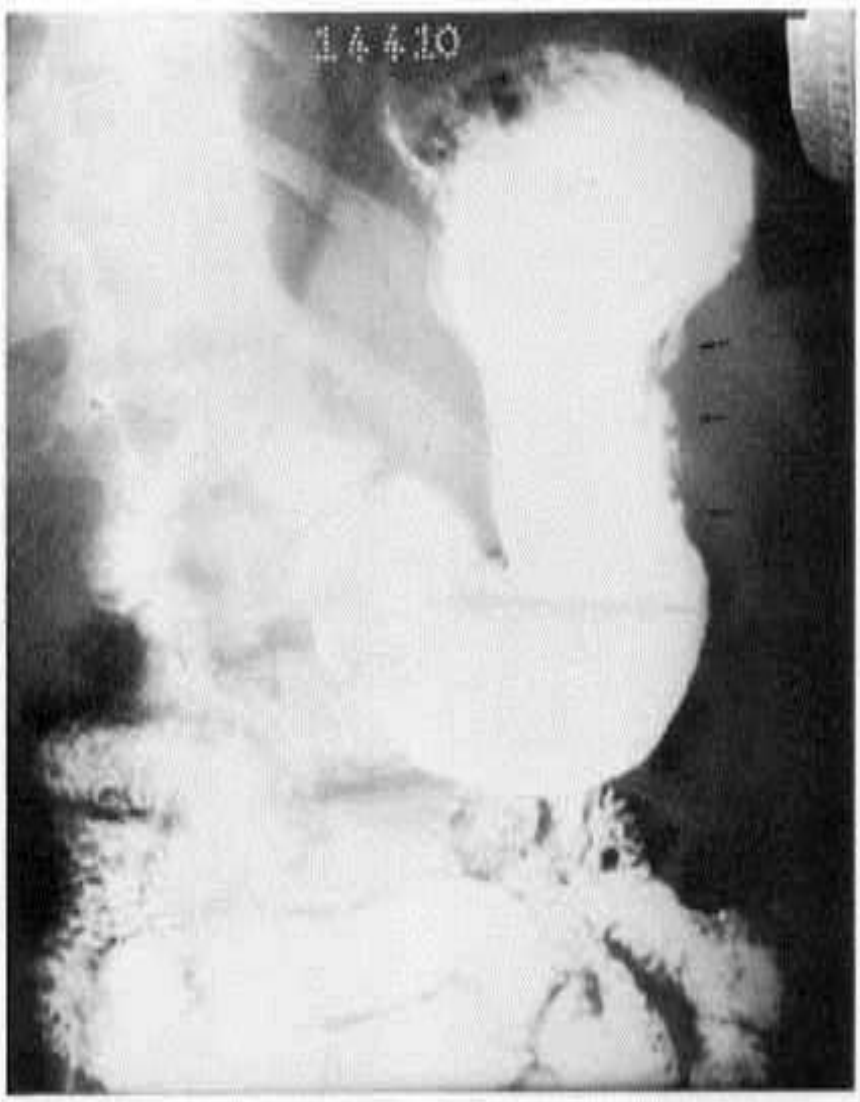

Fig. 13-39. Impronta splenica sulla grande curvatura gastrica.

livello dell'angulus della piccola curva, determina in posizione ortostatica un arrotondamento ed allargamento dell'angulus ed è espressione di lesioni organiche delle zone vicine. Quando ad essere infiltrata è la regione del piloro, si osserva un aspetto tubulare o a corno (piloro a becco di uccello). Quando la rigidità interessa la grande curvatura, si può essere quasi certi di una infiltrazione di natura infiammatoria o neoplastica.

Difetti di riempimento: sono dovuti, in linea di massima a:

1) compressione estrinseca da parte di organi vicini (splenomegalia, cisti pancreatica, masse neoplastiche, aneurisma aortico, ecc.; Fig. 13-39);

2) retrazione della parete del viscere;

3) infiltrazione ed ispessimento della parete.

Il più tipico è la *retrazione* della normale curvatura del viscere, che può derivare da cicatrizzazioni da ulcera peptica o da ustioni da caustici o da altre lesioni organiche.

Può essere a limiti ben netti e simmetrici oppure sfumati ed interessare uno dei contorni del viscere od entrambi, dando uno stomaco a clessidra.

Altro difetto cicatriziale di riempimento è l'*immagine lacunare*, che appare come una zona di tonalità più chiara; la lacuna può essere regolare o irregolare, sfumata o a contorni ben netti e derivare da ispessimenti ed infiltrazione infiammatoria o neoplastica della parete (v. appresso).

Una irregolarità circoscritta del profilo gastrico può originare da contrazioni della muscolatura (*spasmi segmentari*). Uno spasmo persistente si può avere di fronte alla nicchia (*segno dell'indice*); uno spasmo persistente può realizzare lo stomaco a clessidra.

Immagini di plus, diverticoli, fistole: i *diverticoli* si presentano come una immagine rotondeggiante od ovalare, a contorni regolari e ben delimitati, connessa col colletto al viscere e pertanto differenziabile dall'ulcera (Fig. 13-40). Le immagini diverticolari fusiformi ripiene di bario, poste al di fuori del viscere, sono espressione di una *fistola*.

Immagini radiologiche particolarmente significative: il reperto di una maggiore prominenza del disegno plicale, dovuto all'ipertono della muscolaris mucosae, insieme alla presenza di una discreta quantità di liquido a digiuno, è stato in passato facilmente riferito a "gastrite". Per lo studio delle lesioni della mucosa gastrica nella patologia infiammatoria è necessario anzitutto l'esplorazione del rilievo mucoso. Pertanto, termini quali "ipertrofia plicale", spesso utilizzati, dovrebbero praticamente scomparire dal vocabolario radiologico. La superficie mucosa dello stomaco è suddivisa in "*areole gastriche*" (Fig. 13-41): esse rappresentano le piccole unità di ghiandole di Lieberkühn, del diametro di 1,5-3 mm. e sono le più piccole unità anatomo-funzionali radiologicamente dimostrabili (con doppio contrasto). Areole irregolari, di dimensioni maggiori e profili mal definiti corrispondono nel 73% dei casi ad una gastrite atrofica (Fig. 13-42).

La gastrite erosiva è costituita da una erosione della mucosa, che non supera la muscolaris mucosae. Nel suo complesso la lesione, comprendente l'ulcera ed il nodulo, presenta diametro medio di 5-8 mm (Engelholm e Detoeuf). Queste alterazioni dimostrabili con doppio contrasto ed ipotonia farmacologica corrispondono a lesioni di tipo aftoide (Fig. 13-43). Le lesioni emorragiche puntiformi non possono essere dimostrate radiologicamente.

A

B

Fig. 13-40/A, B. A) Diverticolo della porzione cardiale dello stomaco; B) diverticolo della porzione antrale dello stomaco.

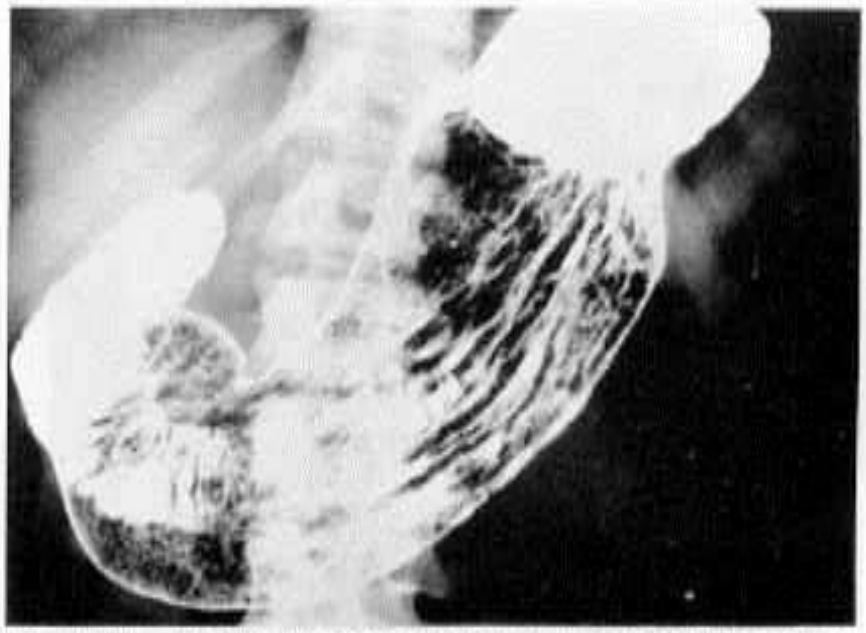

Fig. 13-41. Rilievo mucoso areolare normale: delicati salienti delimitano le piccole unità delle ghiandole di Lieberkühn, realizzando una sottile rete regolare, costituita da piccole formazioni ovoidali, rotondeggianti o poligonali (con diametro da 2 a 5 mm; da C. Guien).

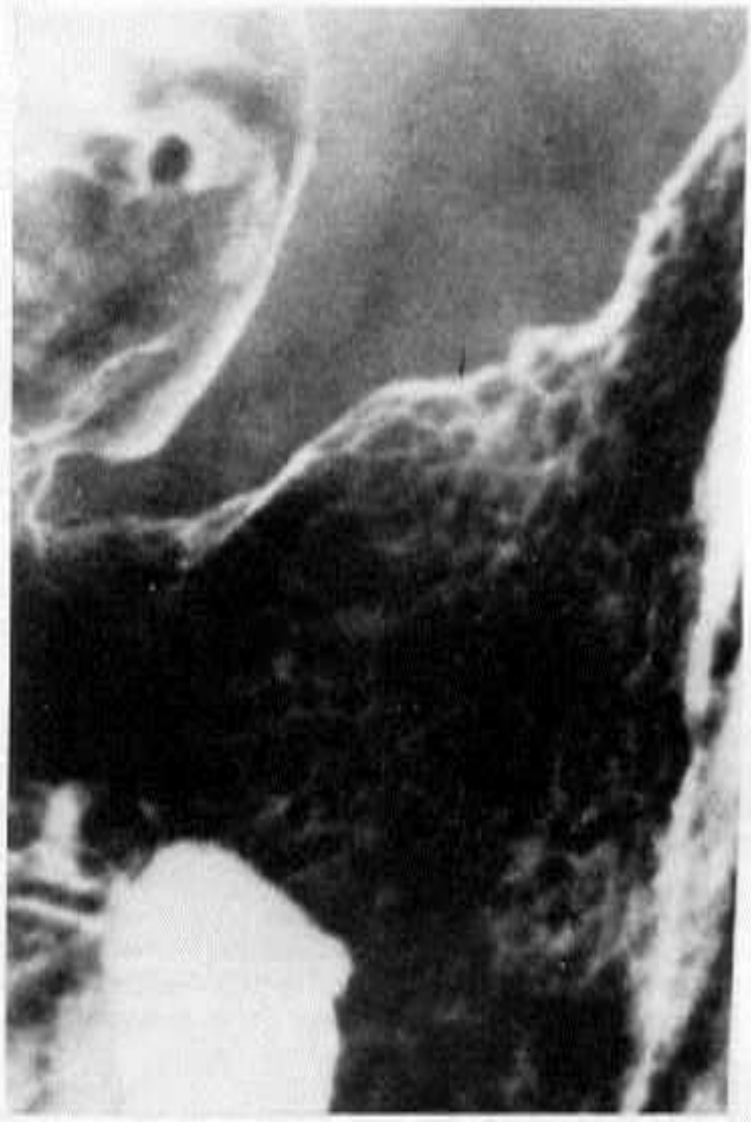

Fig. 13-42. Rilievo areolare, irregolare e più grossolano nella gastrite (da Engelholm e Detoeuf J.).

Fig. 13-43. Ulcere aftoidi della piccola curvatura gastrica (da Engelholm e Detoeuf J.).

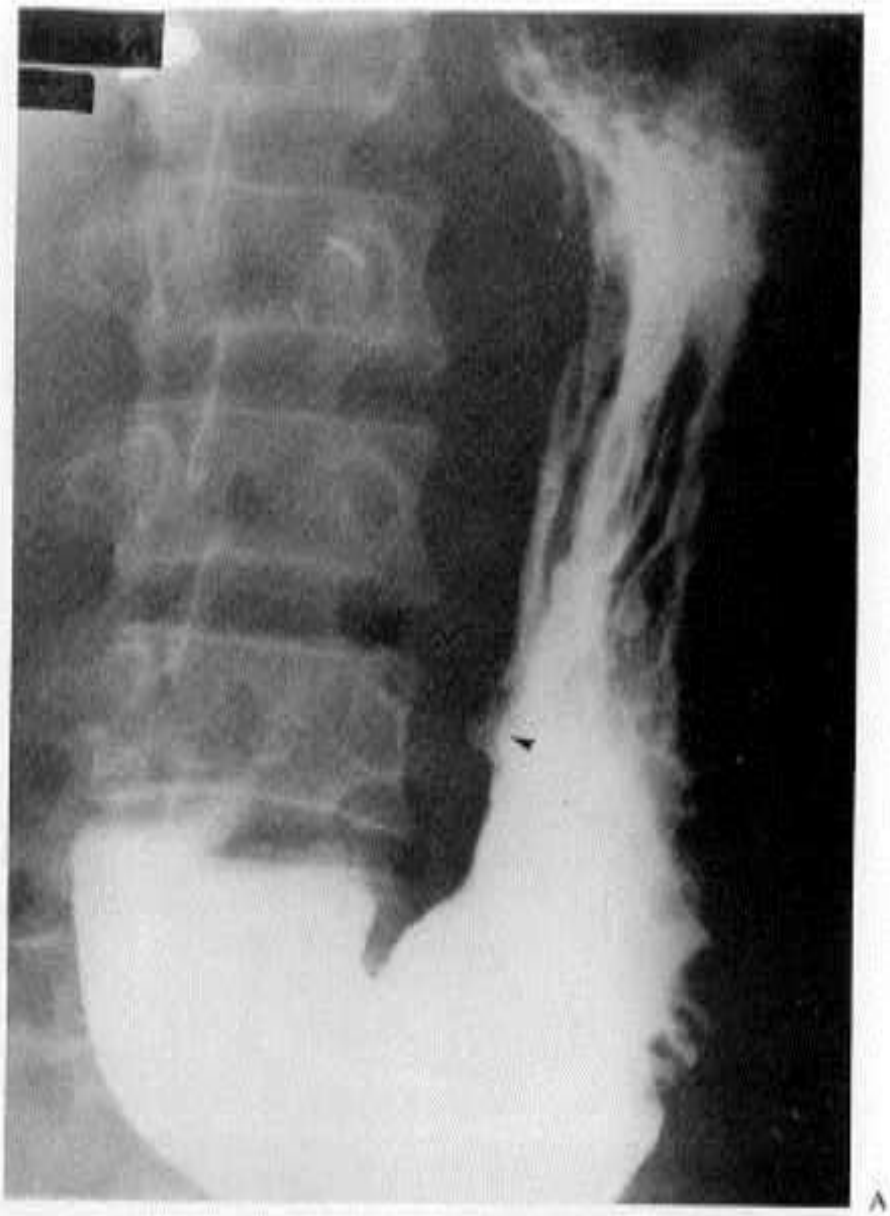

A

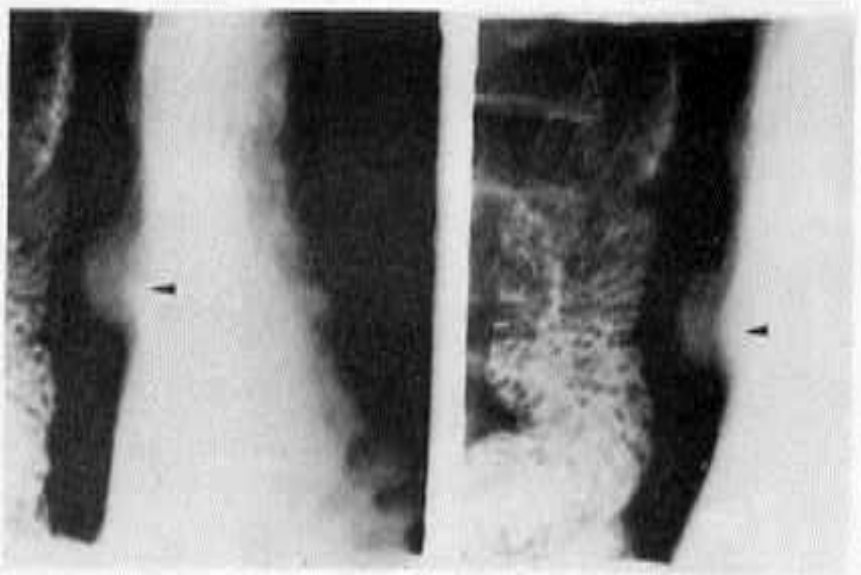

B

Fig. 13-44. A) Nicchia della piccola curvatura gastrica; B) nicchia della piccola curvatura gastrica; C) nicchia della piccola curvatura gastrica con incisura contrapposta sulla grande curvatura (segno dell'indice); D) grossa ulcera gastrica con livello idroaereo; E) voluminosa ulcera della piccola curvatura con stomaco a clessidra.

La lesione più caratteristica è l'*ulcera*. Radiologicamente la perdita di sostanza, che può interessare uno o più strati della parete, si evidenzia con il tipico segno della "*nicchia*". Essa è costituita da due elementi: il fondo ed i bordi. Nell'immagine di faccia il fondo depresso (cratere), trattiene il bario ed appare come un'opacità arrotondata; i bordi (vallo), più o meno rilevati rispetto al fondo, conferiscono un cercine più chiaro, posto attorno all'opacità centrale. Più il fondo è penetrante nella parete, più i bordi sono larghi e salienti, realizzando la tipica nicchia (Fig. 13-44). Se, invece, i bordi sono poco rilevati l'ulcera resta "piatta", realizzando il tipico aspetto a "coccarda" se vista di fronte ed a "menisco" se vista di profilo. L'ulcera vista in proiezione antero-posteriore si presenta nello stomaco e nel duodeno come un'area opaca, rotonda ed ovalare, a limiti ben netti, circondata da un alone più chiaro. Questa immagine, se presente, permette di fare diagnosi di ulcera. A volte l'ulcera si può presentare con "l'immagine a pessario", costituita da una opacità centrale grande circondata da un alone più chiaro di dimensioni ridotte. Questa immagine corrisponde ad una ulcerazione piatta e spesso coincide con un cancro ulcerato.

L'ulcera vista di profilo appare nella maggior parte dei casi al di fuori del profilo dell'organo. Spesso è interrotta alla base da una linea chiara, rettilinea che corrisponde ai limiti dell'ulcerazione. Le pareti che delimitano la nicchia sono asimmetriche, quasi verticali verso il fondo.

Occorre poi ricordare altri sintomi di accompagnamento su base funzionale, quali l'incisura della parete nella curvatura contrapposta all'ulcera, la stenosi eccentrica della zona mesogastrica e la stenosi pilorica. L'ulcera benigna guarita mostra la convergenza delle pliche, che si presentano sottili, regolari, affilate e che convergono verso una zona depressa, che rappresenta la sede della pregressa ulcera. Se, invece, l'ulcera non guarisce, la nicchia cresce nelle sue dimensioni e le pliche convergenti assumono un aspetto polipoide, che spesso rende difficile la sua differenziazione da una lesione di natura maligna (cancro ulcerato).

Nelle ulcere croniche si può rilevare convergenza delle pliche che avvicinandosi al cratere vanno via via affilandosi a "punta di matita". Tale aspetto è tipico delle forme beni-

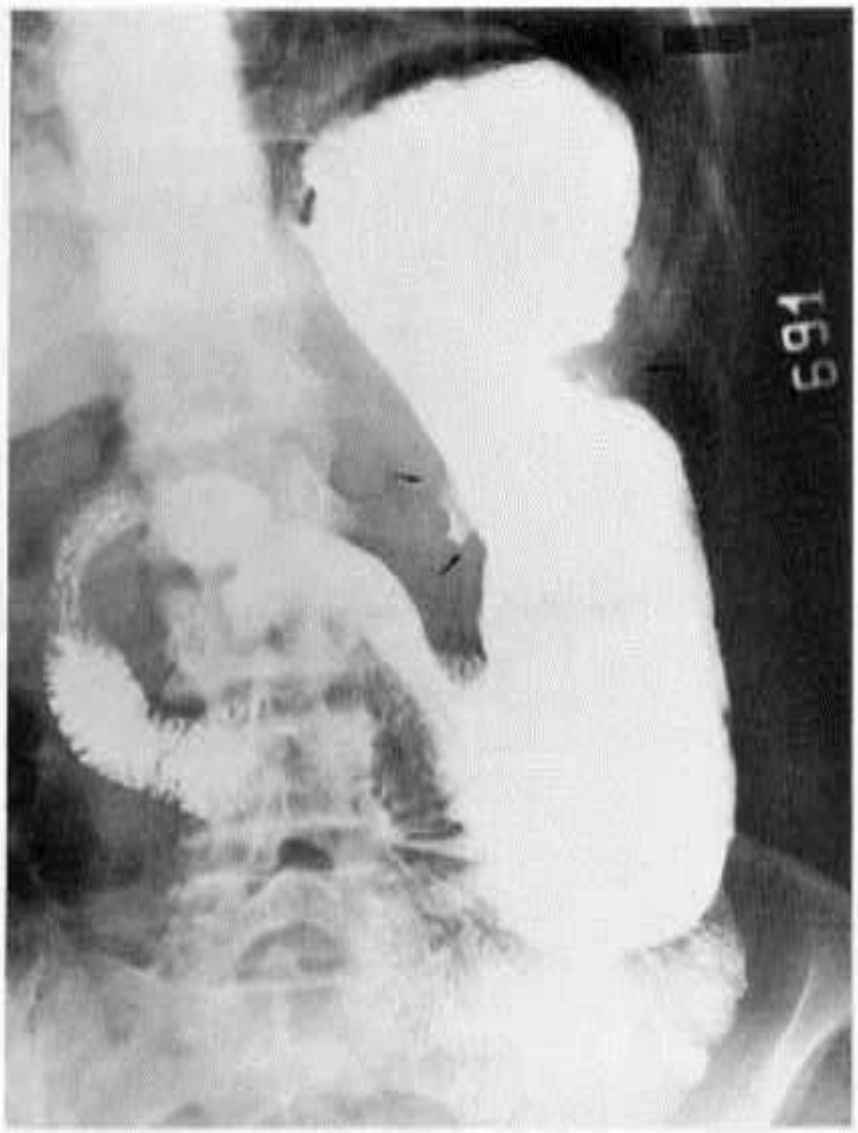

C



E

D

gne; infatti, il cancro ulcerato presenta, in prossimità della lesione uno scompaginamento del rilievo delle pliche con le pliche "amputate" o con il classico rigonfiamento a "clava" all'estremità. Un altro segno, ritenuto particolarmente significativo, è quello rappresentato da una sottile linea completa (*limitante esterna* o cercine perilesionale), che delimita l'ulcera a distanza e che sembra corrispondere al limite più esterno della zona di edema e alla sclerosi sottomucosa che circonda l'ulcera; esso non è mai completo nell'ulcera benigna, mentre è completo nel cancro ulceriforme.

In ogni caso per la diagnosi differenziale della nicchia si devono prendere in considerazione i seguenti elementi: cratere, ostio, vallo, colletto, alone peri-craterico, pliche mucose. E, infine, l'*ulcera "lineare"*, in cui la nicchia a morfologia lineare è apprezzabile con il contrasto misto. L'incidenza dell'ulcera lineare dello stomaco, nel materiale operatorio di ulcere gastriche secondo Shirakabe e Coll., è del 35%.

Si è accennato ai difetti di riempimento che danno immagini lacunari.

La causa più frequente di difetti di riempimento con immagini lacunari è data dai tumori. Rari sono i tumori benigni; essi danno un difetto ben delimitato e a contorni regolari, che non altera la peristalsi gastrica.

Nel carcinoma gastrico si hanno delle immagini lacunari a contorni irregolari, anfrattuosi, spesso policiclici, talora diffusamente estesi (Fig. 13-45); nella visione di fronte si nota un'alternanza di zone di normale opacità con zone meno dense per un minore con-

A

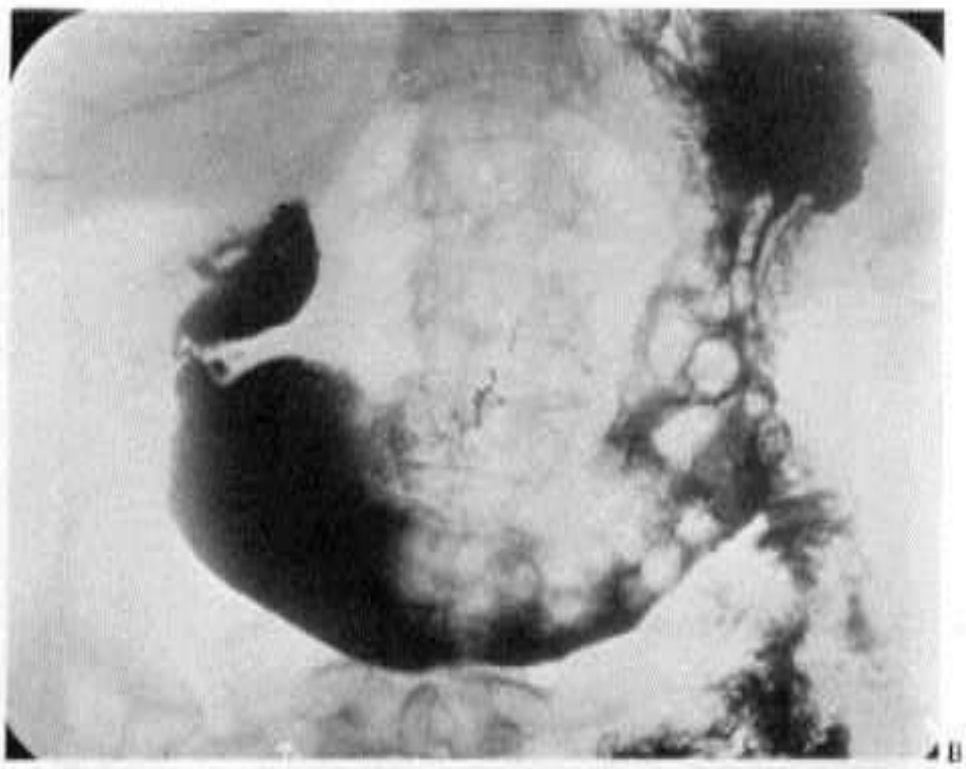

B

C

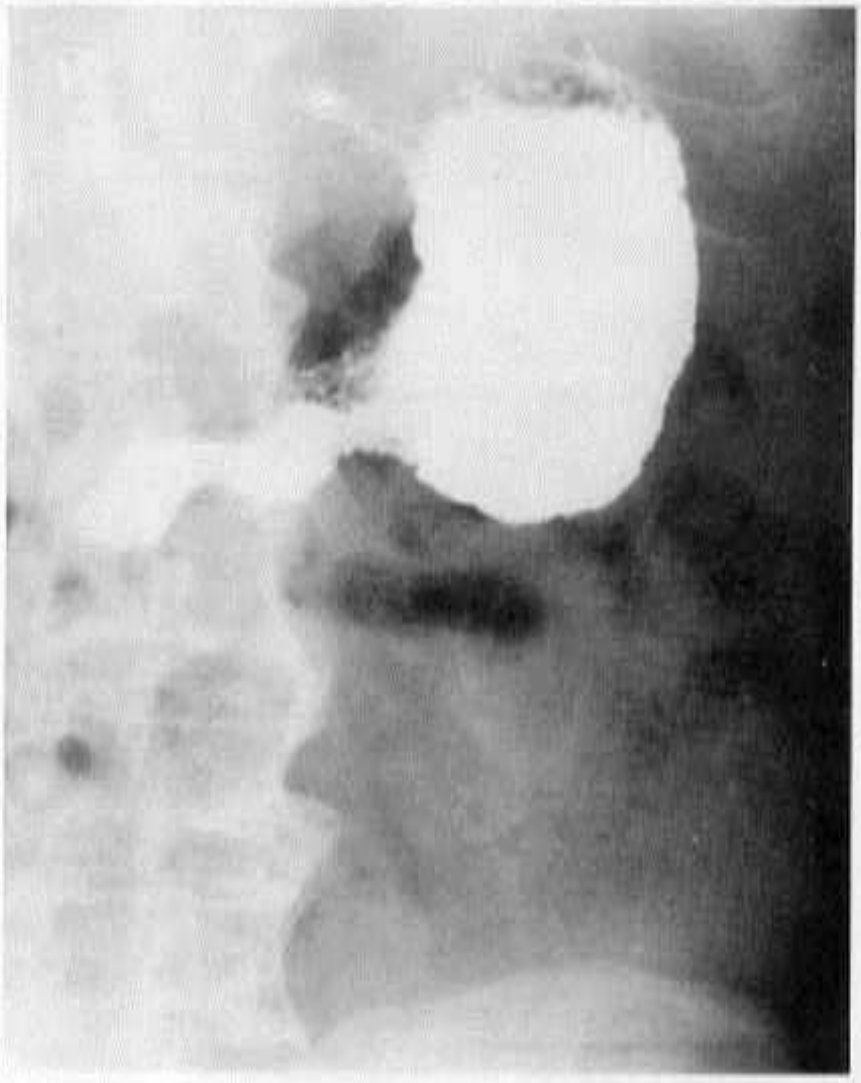

D

Fig. 13-45/A, B, C, D, E, F. A) Cancro vegetante del corpo dello stomaco: contorno irregolare, anfrattuoso, con arresto della peristalsi; B) Ca esteso e vegetante del corpo; C), D), E) Ca stenosante dell'antro; F) Ca vegetante "a cavolfiore" del corpo e dell'antro.

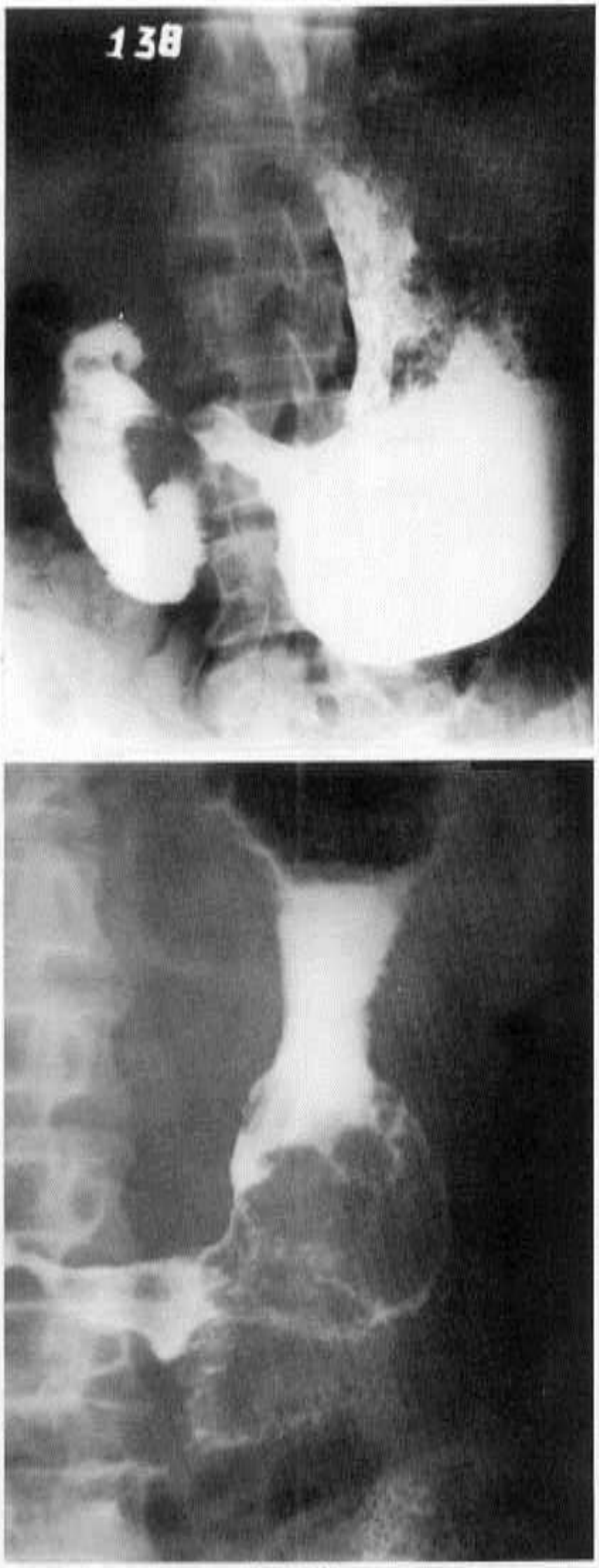

Fig. 13.45.

tenuto di mezzo di contrasto, e ciò in rapporto alle vegetazioni delle masse infiltranti. Caratteristico è l'arresto della peristalsi a livello dell'infiltrazione neoplastica, per invasione dello strato muscolare.

Notevoli progressi sono stati compiuti nell'identificazione del *cancro iniziale* (early cancer, E.C.) dello stomaco, standardizzando le lesioni gastriche in depressione e sollevamento e classificandolo in tre fondamentali tipi (Shirakabe e Coll.; Fig. 13-46).

Questi autori definiscono E.C. dello stomaco un carcinoma la cui diffusione sia limitata alla mucosa e sottomucosa.

Bulbo e duodeno: il bulbo radiologicamente appare di forma grossolanamente triangolare, con base al piloro ed apice al ginocchio superiore; si continua, quindi, verso il basso per poi risalire per buon tratto formando la classica "C" o ruota duodenale (Fig. 13-53).

Anche nella duodenite, come nella gastrite, le difficoltà diagnostiche derivano specialmente dal significato non univoco dei reperti. I segni possono schematizzarsi in morfologici e funzionali, locali e a distanza. In particolare, si rileva ingrossamento delle pliche; alterazioni funzionali che riguar-

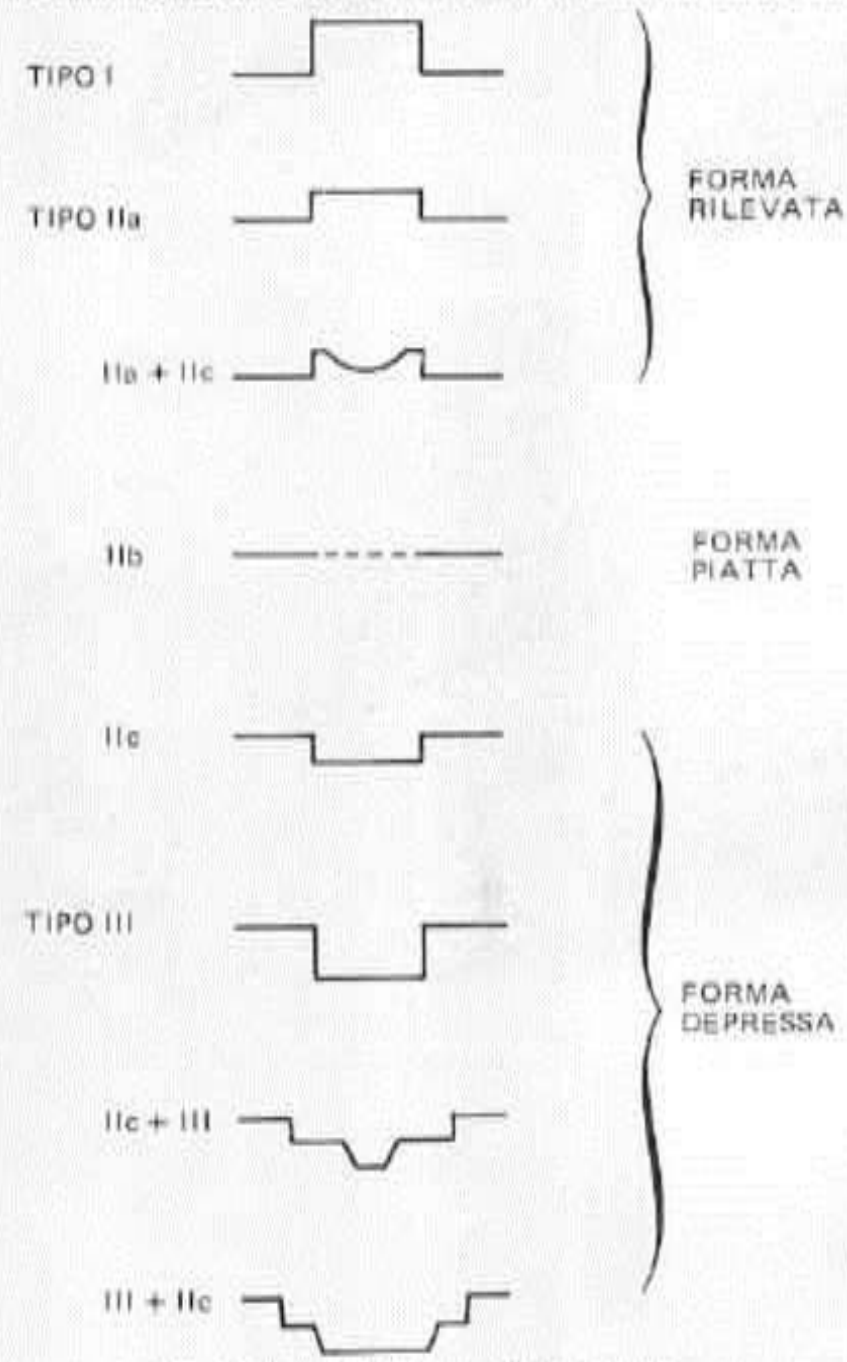

Fig. 13-46. Schema del cancro iniziale.

dano la motilità e la secrezione, con formazione anche di livelli idroaerei; fenomeni distonico-discinetici, ipotonia ed ipocinesia; reflussi duodeno-gastrici e duodeno-biliari (Fig. 13-47).

L'*ulcera duodenale* è la lesione più significativa del bulbo. Essa in genere appare, vista di fronte, come una zona di "plus" opaca verso la quale confluiscono a raggiera le pliche (Fig. 13-48). In altri casi si osserva l'ulcera al centro del bulbo con profonda incisura laterale da spasmo che simula la nicchia. Tipica è la deformazione a "trifoglio" con nicchia ulcerosa al centro. Frequente è il riscontro di deformazioni del bulbo che spesso pongono in difficoltà il radiologo; si tratta di immagini che simulano la presenza di un'ulcera duodenale, ma che corrispondono, endoscopicamente, a retrazioni cicatriziali (bulbo cicatriziale).

Fra i segni collaterali e/o indiretti dell'ulcera ricordiamo: difetto di Cole (depressione o difetto del contorno bulbare); eccentricità del piloro; piloro beante; tasche e formazioni pseudo-diverticolari; macro-bulbo, micro-bulbo e il bulbo "durevole"; modificazioni delle pliche mucose. È da ricordare anche l'*ulcera lineare* del duodeno, la quale (secondo Shirakabe e Coll.), ha un'incidenza che varia dal 4,3% al 22%. Secondo questi AA. l'aspetto ad "incisura trapezoidale", con deformazione sia unilaterale sia bilaterale del bulbo, è segno diagnostico probante di ulcera lineare (Fig. 13-49). Alquanto rari sono i polipi del bulbo (Fig. 13-50).

Frequente è il riscontro di *diverticoli* nella seconda porzione duodenale (Fig. 13-51).

La "C" duodenale può essere deformata (stiramenti, stenosi, slargamenti) per fenomeni infiltrativi o produttivi (eteroplasie, cisti) del pancreas (Fig. 13-52).

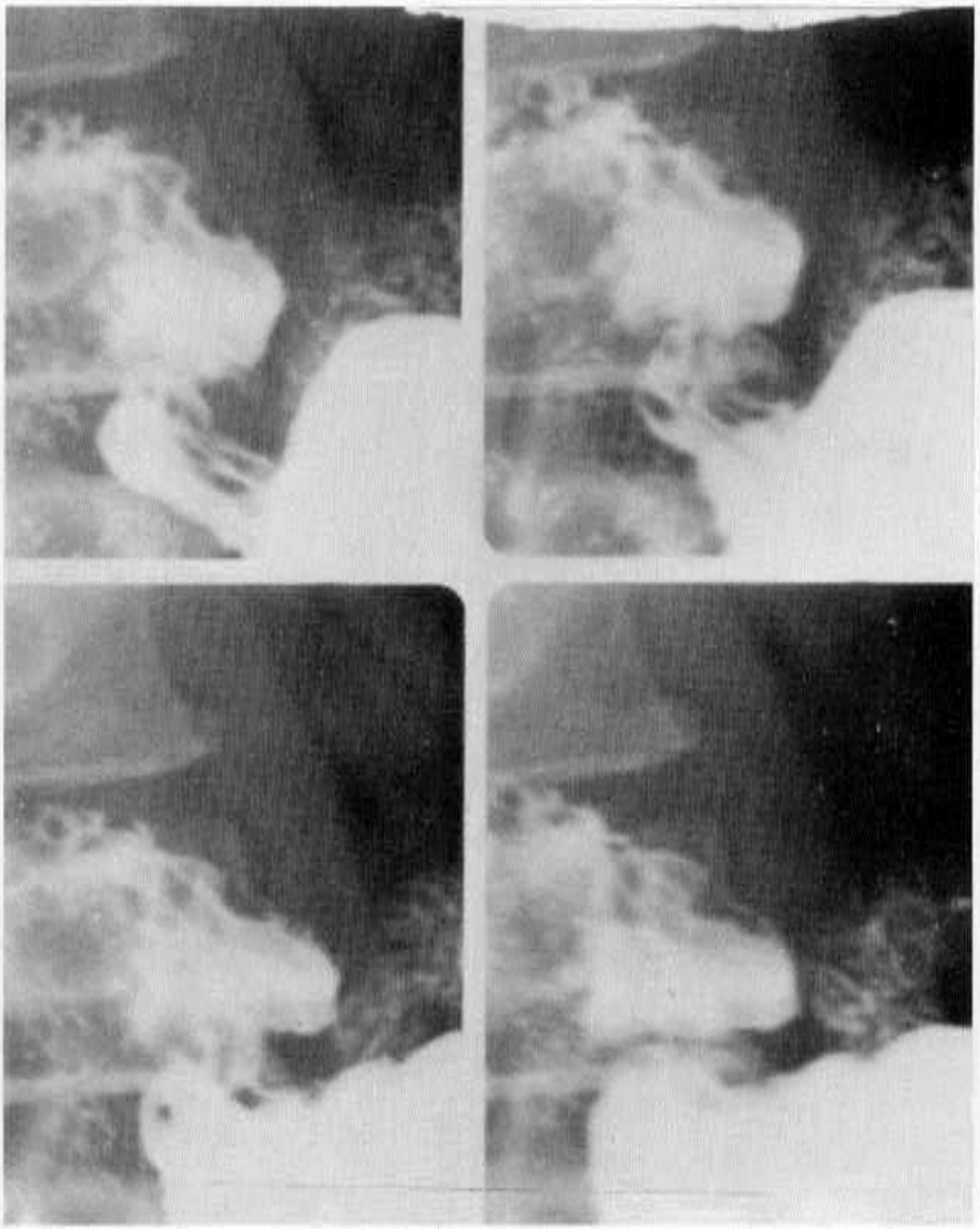

A

Fig. 13-47/A, B. Seriogramma: A) Duodenite catarrale; B) duodenite bulbare con spasmi multipli.

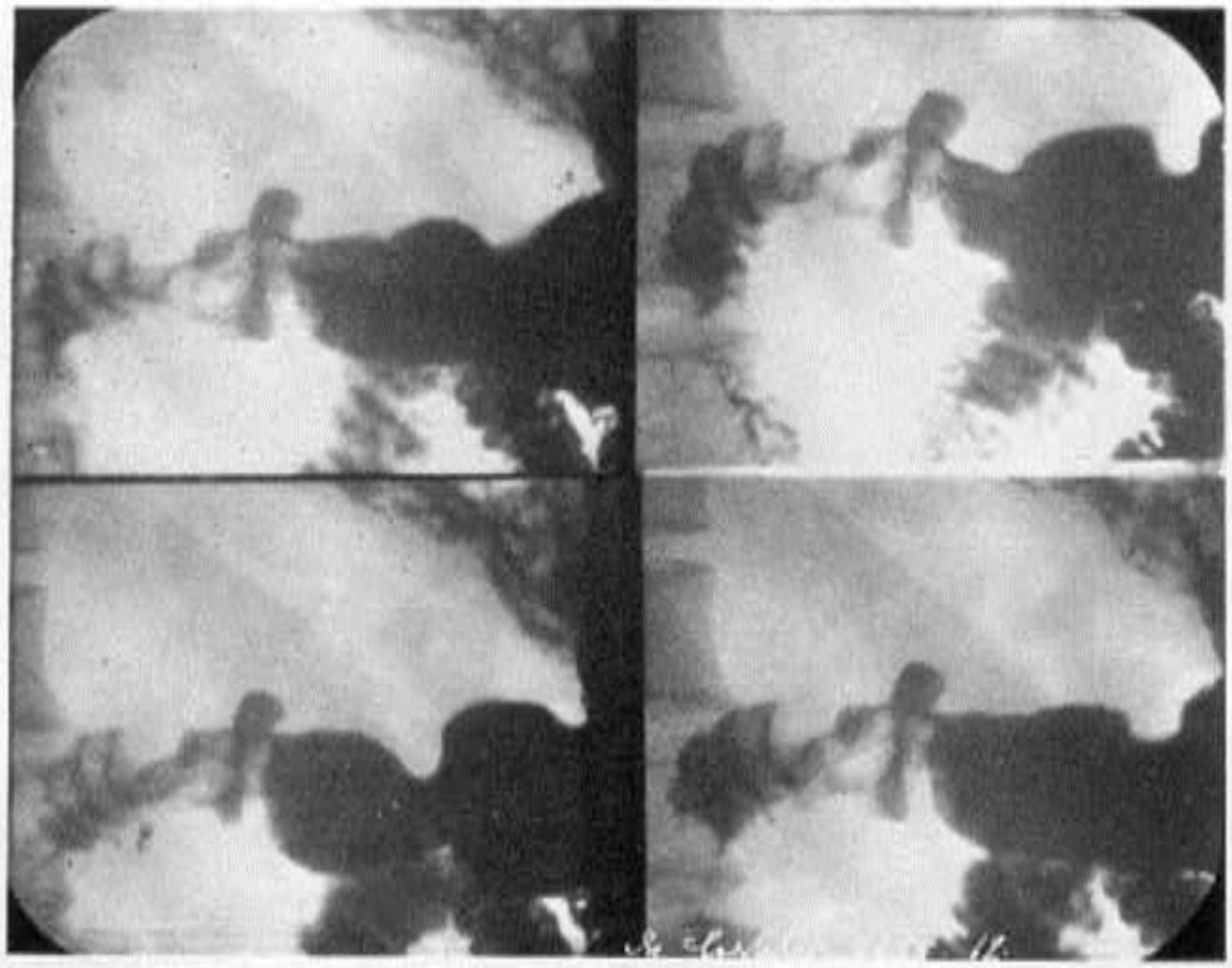

B

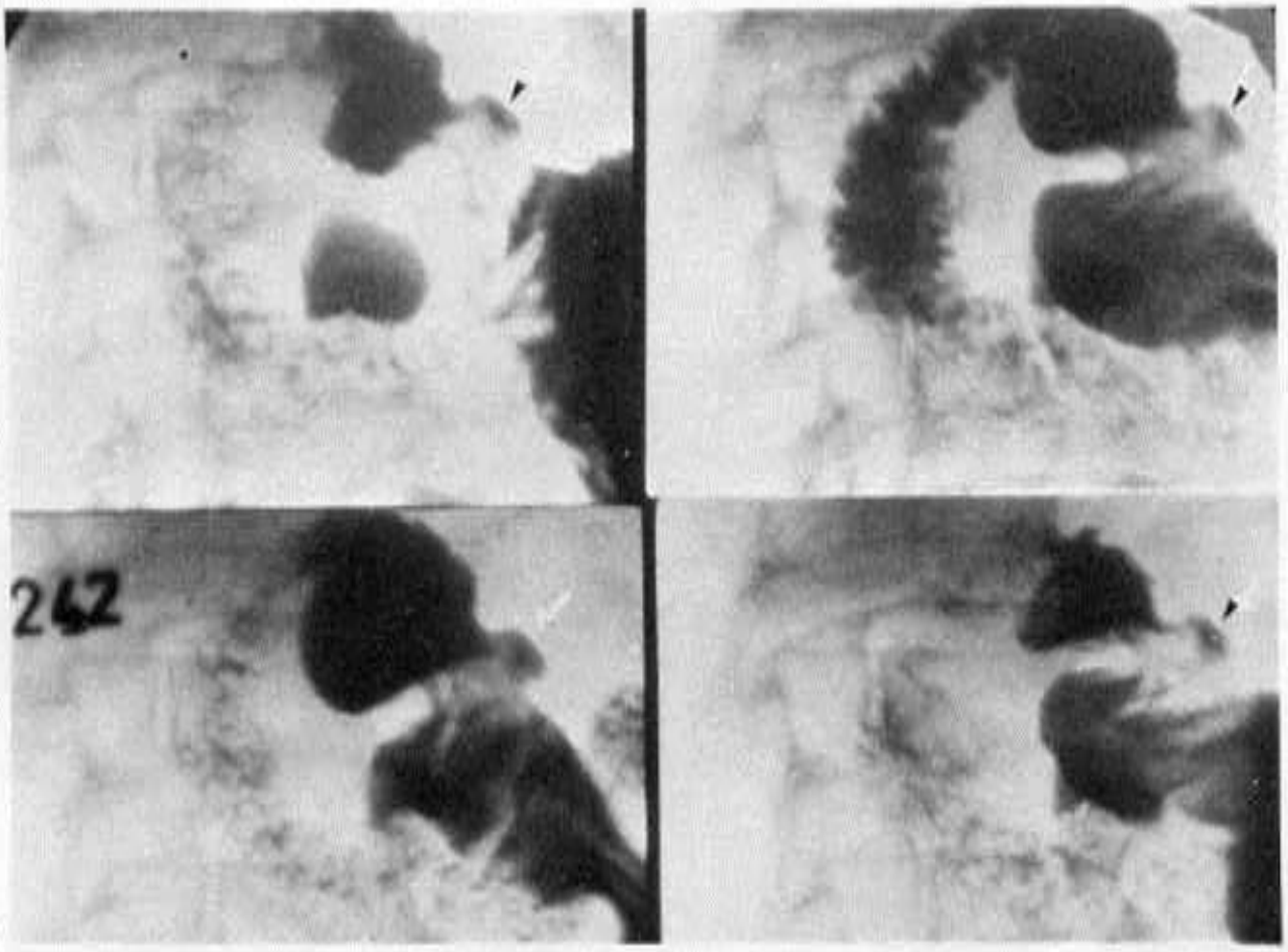

A

Fig. 13-48/A, B, C, D, E, F. Seriogramma. A) Ulcera del versante duodenale del piloro; B) ulcera del recesso mediale del bulbo; C) ulcera del recesso laterale; D) ulcera del recesso laterale; E) ulcera del recesso laterale; F) ulcera bulbare vista di fronte.

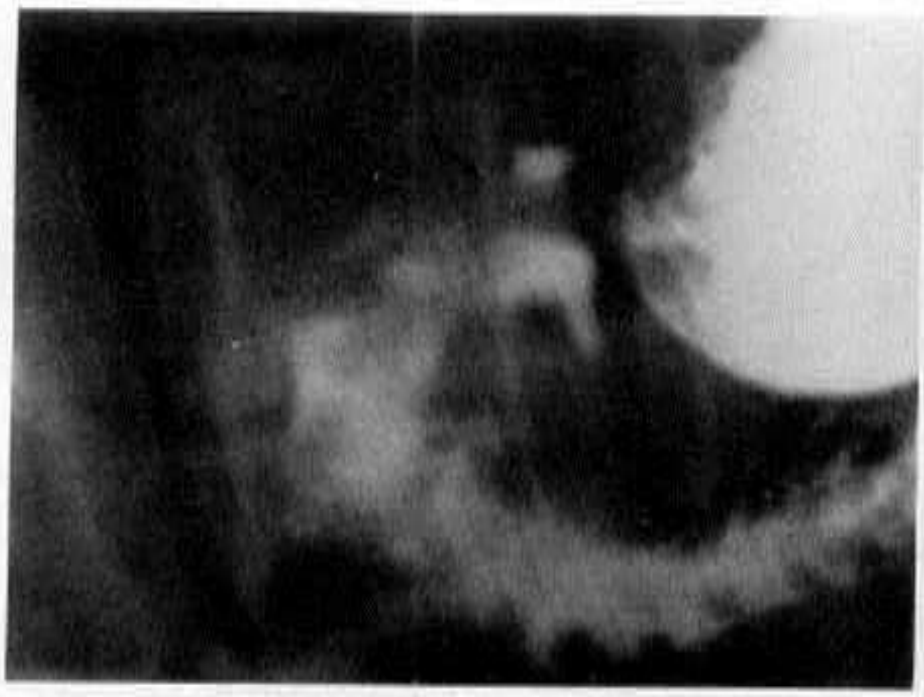

B

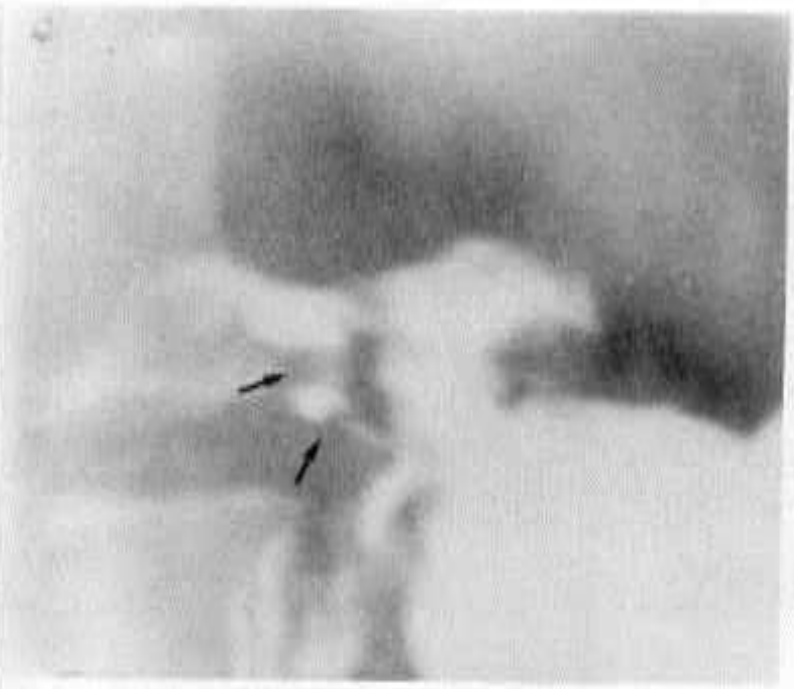

C

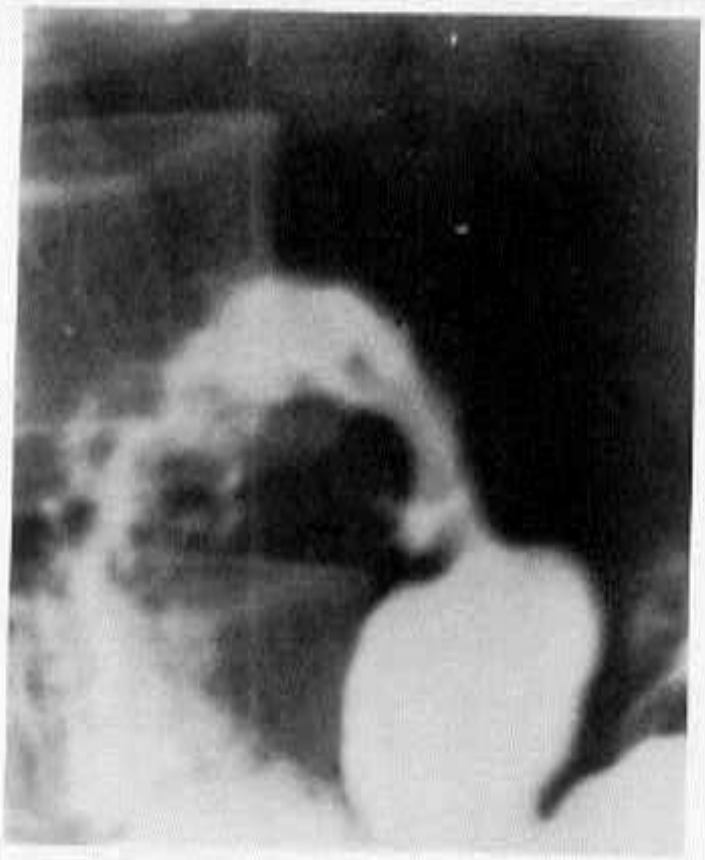

D

E

Fig. 13.48.

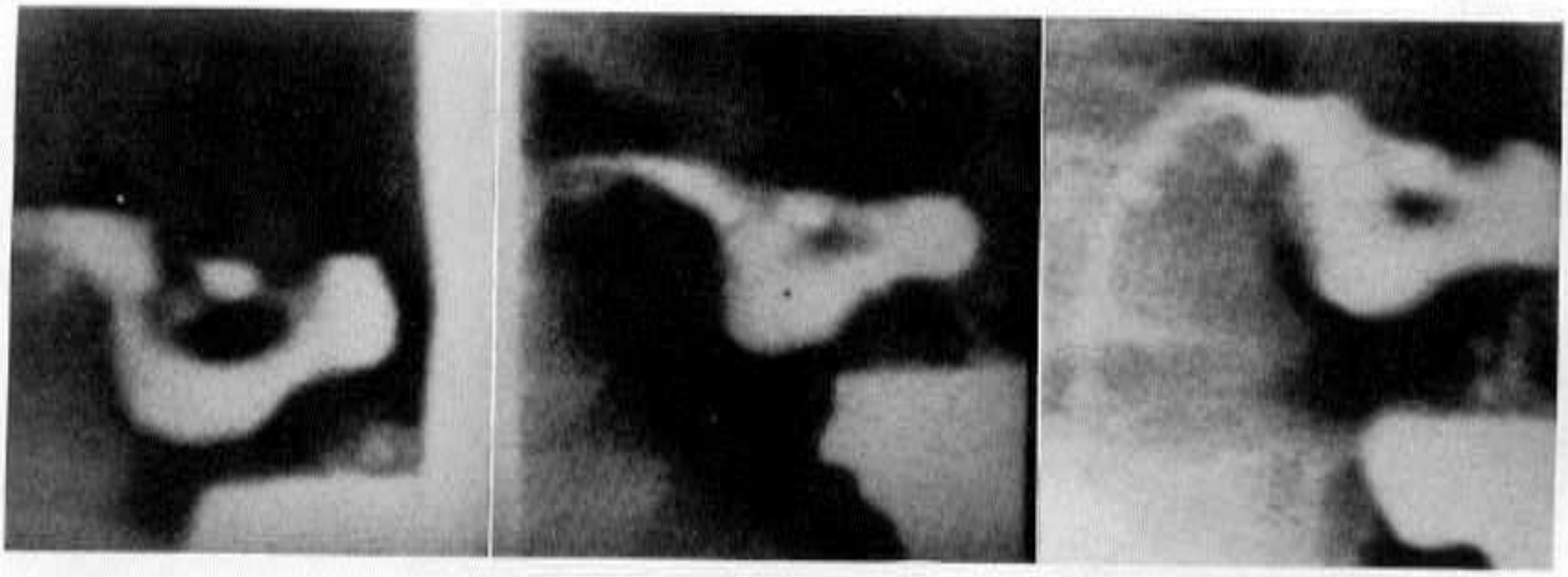

Fig. 13.48.

Fig. 13-49. Ulcera lineare: deformazione unilaterale della piccola curvatura del bulbo duodenale (da ulcera lineare) con aspetto ad incisura trapezoidale (da Schirakabe e Coll.).

A

Fig. 13-50/A, B. A) Polipi del bulbo duodenale; b) Seriogramma: polipi multipli del bulbo.

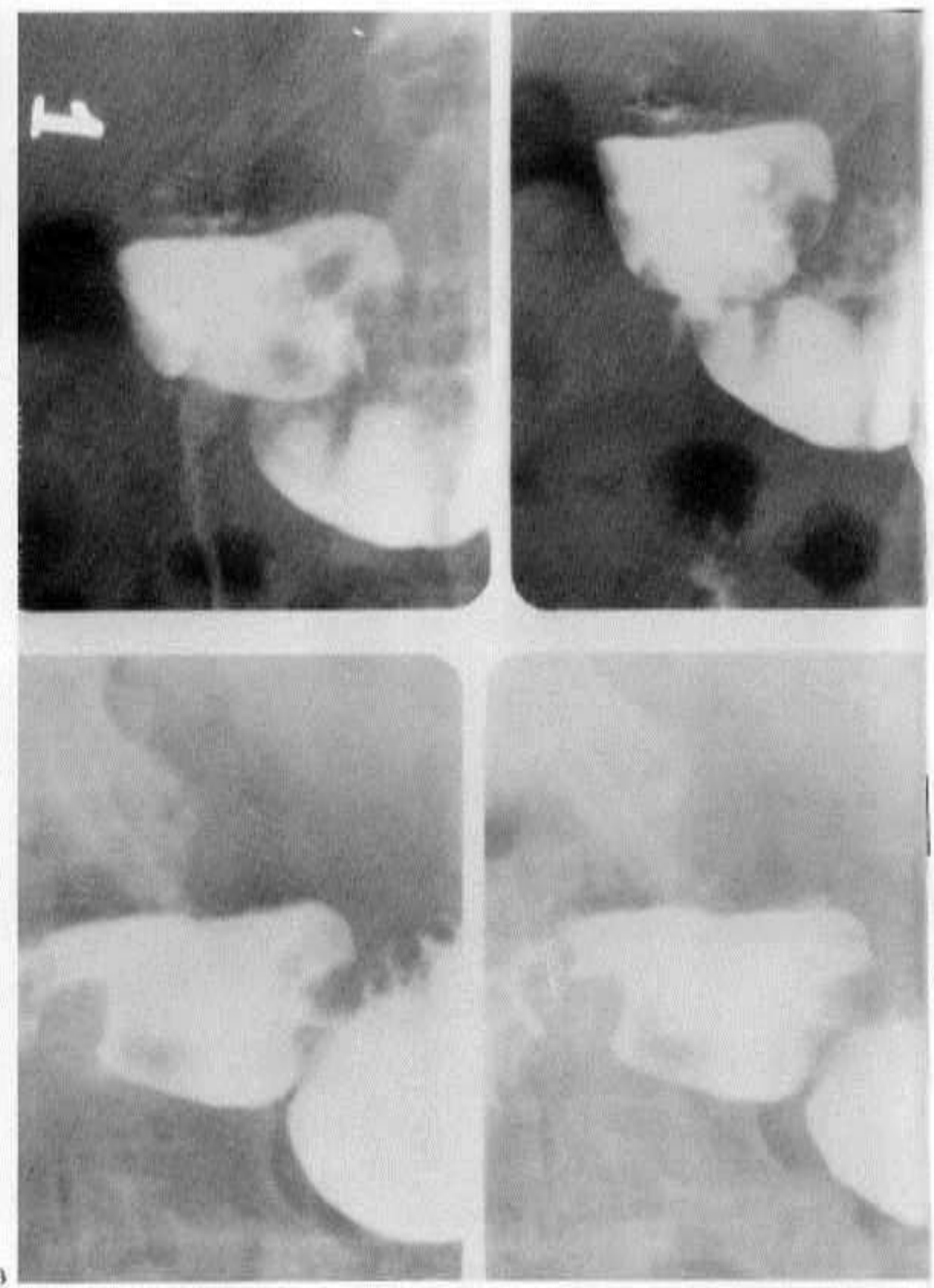

B

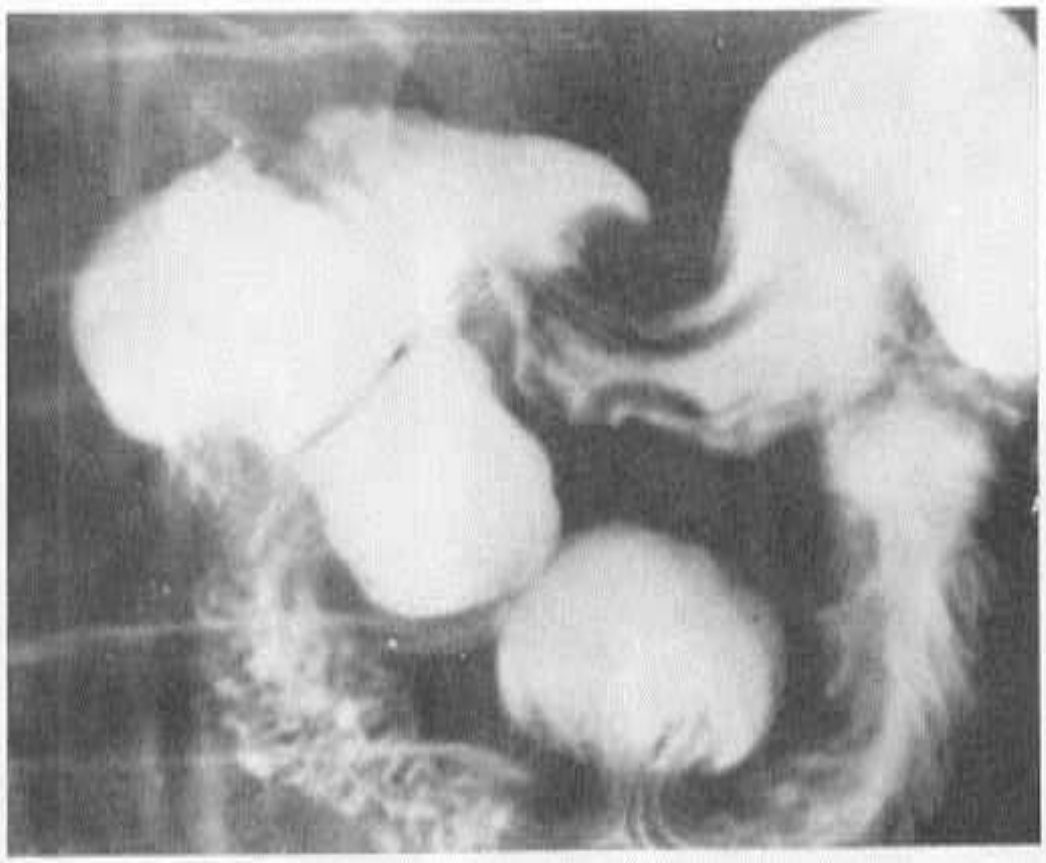

A

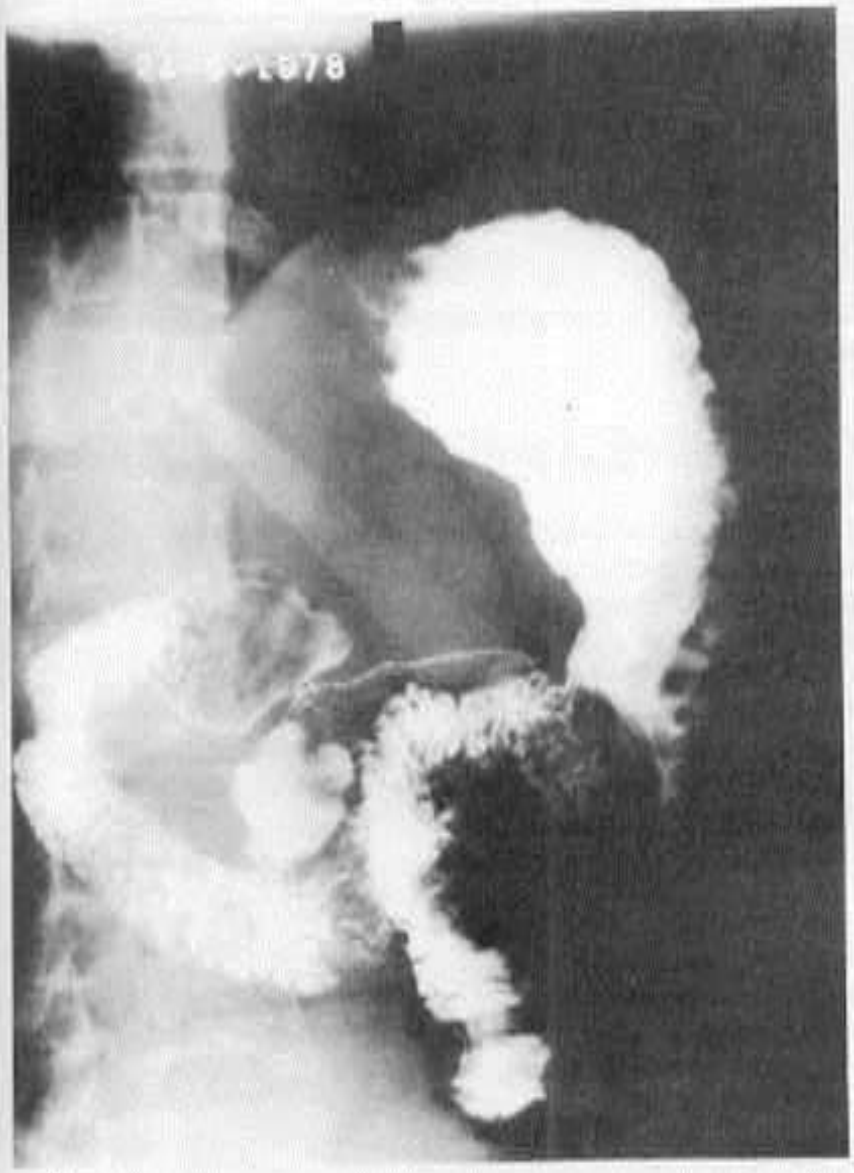

B

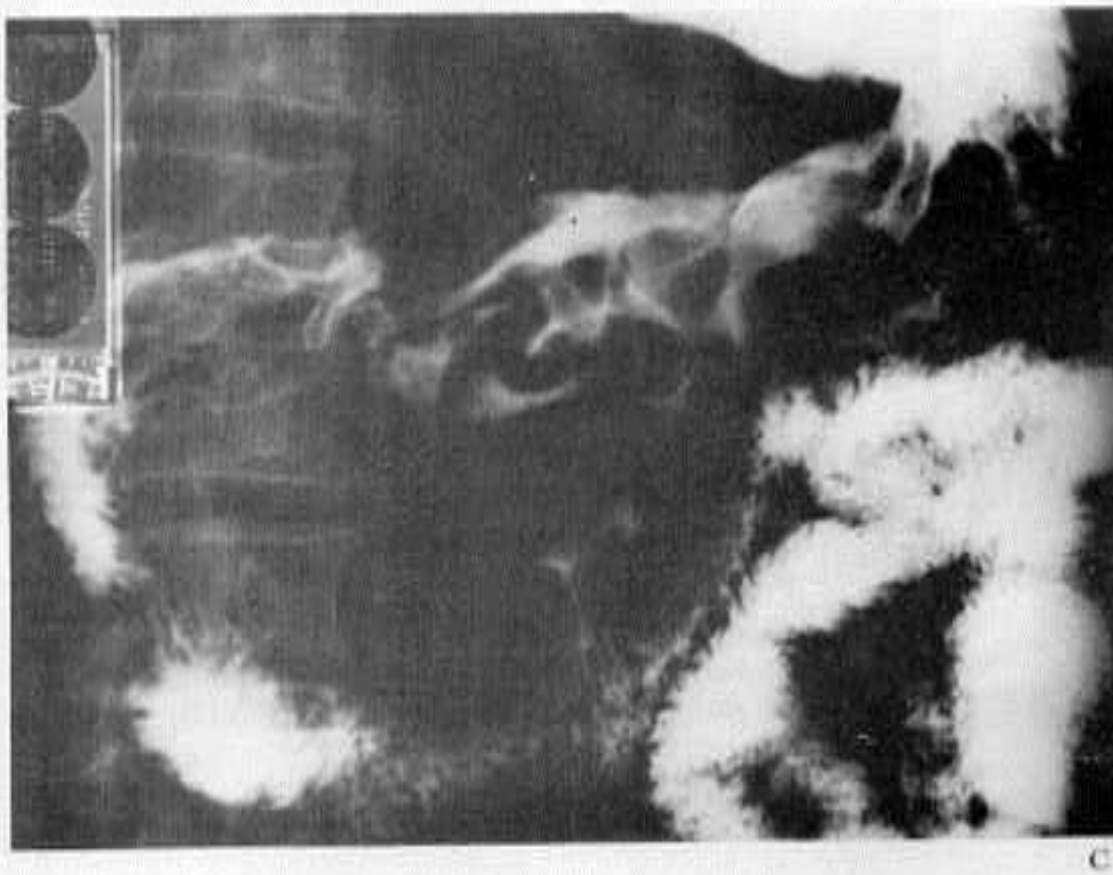

C

Fig. 13-51/A, B, C. A) Grossi diverticoli multipli della seconda porzione duodenale; B) diverticolo del ginocchio inferiore del duodeno; aspetto normale del disegno della mucosa duodenale (doppio contrasto); C) diverticolo della terza porzione duodenale; si osserva anche neoplasia vegetante dell'antro e del corpo gastrico (doppio contrasto) con slargamento della "C" duodenale.

A

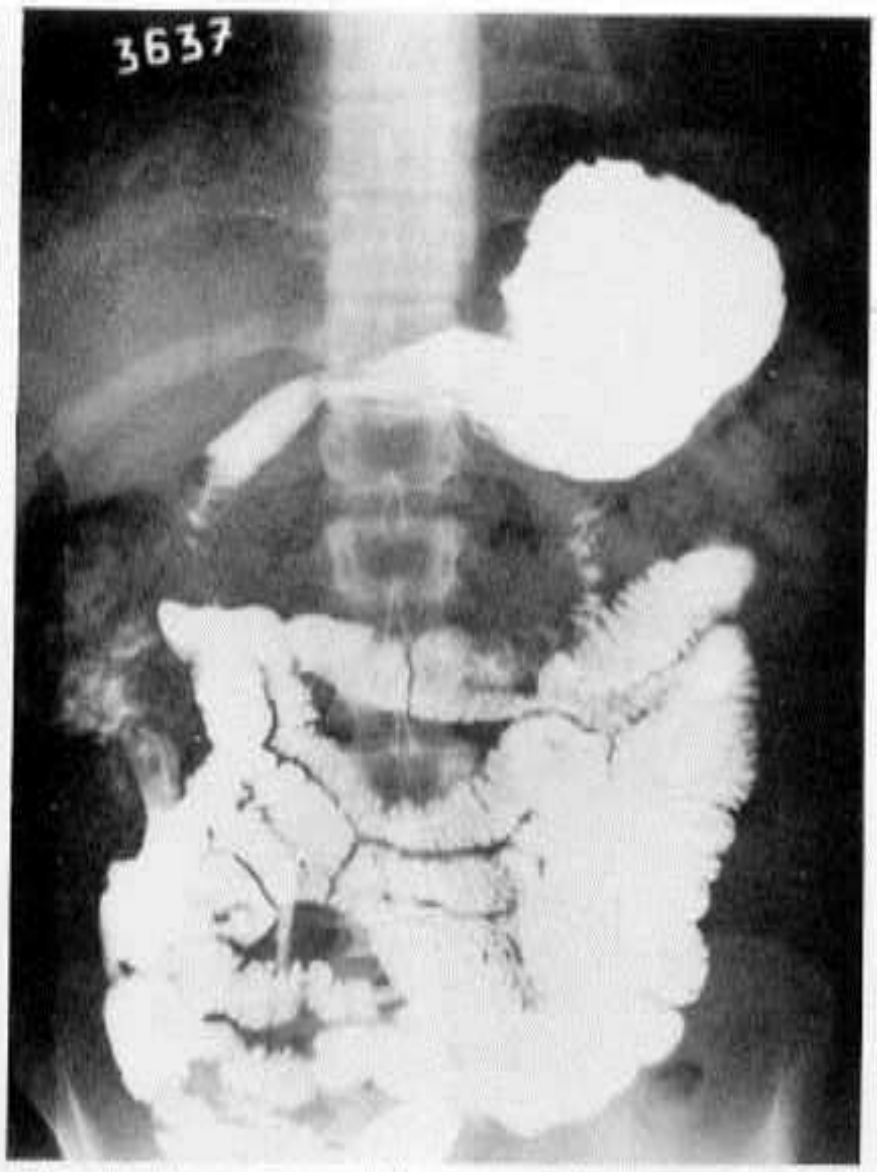

B

Fig. 13-52/A, B. A) Slargamento della C duodenale da carcinoma della testa del pancreas; B) slargamento della C duodenale da cisti della testa del pancreas con sollevamento della porzione antrale dello stomaco.

Endoscopia gastrica

Per ciò che attiene le modalità generali di esecuzione, le indicazioni, controindicazioni e limitazioni all'esame si rimanda a quanto già detto a proposito dell'esofagoscopia; controindicazioni alla gastroscopia sono le ulcere perforate e le grosse anomalie di forma e posizione dello stomaco.

La diagnosi endoscopica ha dato un sensibile impulso ad una migliore conoscenza delle cosidette "*sindromi dispeptiche non ulcerose*", che comprendevano in era preendoscopica tutte quelle sindromi in cui mancava un riscontro radiologico di lesione ulcerativa.

L'endoscopia gastrica si propone di esaminare:

a) conformazione (Fig. 13-53);

b) elasticità e tono delle pareti: si valuta insufflando aria che dilaterà in maniera abnorme lo stomaco (ipotonia) o lascerà la cavità di volume ridotto (ipertonia);

c) peristalsi e coordinamento pilorico e cardiale;

d) aspetto della mucosa: colore, aspetto generale, conformazione delle pliche e loro modificazioni, sia con la peristalsi che con la insufflazione;

e) quantità e tipo delle secrezioni mucose.

Le possibilità diagnostiche proprie della radiologia, fondandosi essenzialmente sulla valutazione di scarni elementi morfologici forniti dal disegno plicale, i quali peraltro non sempre sono indicativi di una gastropatia, sono ormai ampiamente insufficienti.

Classificazione endoscopica della gastrite.

Secondo la corrente classificazione, viene indicata come *forma lieve* la gastrite presente a livello del fundus e del corpo distale, come *moderata* quella presente anche lungo la piccola curvatura e come *severa* quella estesa anche alla grande curvatura.

L'endoscopia, pur permettendo la visione diretta della mucosa e degli altri parametri precedentemente citati, se disgiunta dall'indagine bioptica, talora non fornisce elementi diagnostici completi e tanto meno definitivi.

L'aspetto macroscopico della mucosa gastrica, essendo strettamente correlato allo stato delle cellule superficiali ed al flusso ematico, frequentemente trae in inganno, essendovi discrepanza anche cospicua tra ciò che è direttamente visibile e l'esame bioptico; una delle diagnosi endoscopiche che più facilmente si presta all'errore su menzionato è quella della *gastrite atrofica lieve e moderata* (Fig. 13-54); infatti, la diagnosi viene fatta sulla base di reperti obiettivi (aspetto e lucentezza della mucosa, iperemia delle pliche e dei solchi interplicali) che possono anche essere dovuti a semplici variazioni della circolazione nella mucosa, mentre l'esame istologico evidenzia una gastrite cronica superficiale od una mucosa normale.

La *gastrite atrofica severa*, sia essa diffusa o zonale, è senz'altro più caratteristica rispetto alla prima; la mucosa appare pallida, opalescente, di colorito bianco-grigiastro, friabile, facilmente sanguinante al contatto con lo strumento; le pliche sono sottili, appiattite. L'aspetto più caratteristico è dato dalla visualizzazione dei vasi della sottomucosa, che appaiono con disposizione arborescente o a "delta di fiume" (Fig. 13-55).

In questo caso vi è in genere piena corrispondenza tra esame endoscopico ed istologico; quest'ultimo in realtà può essere necessario per stabilire il grado di atrofia, la presenza di metaplasia intestinale o di iniziale displasia.

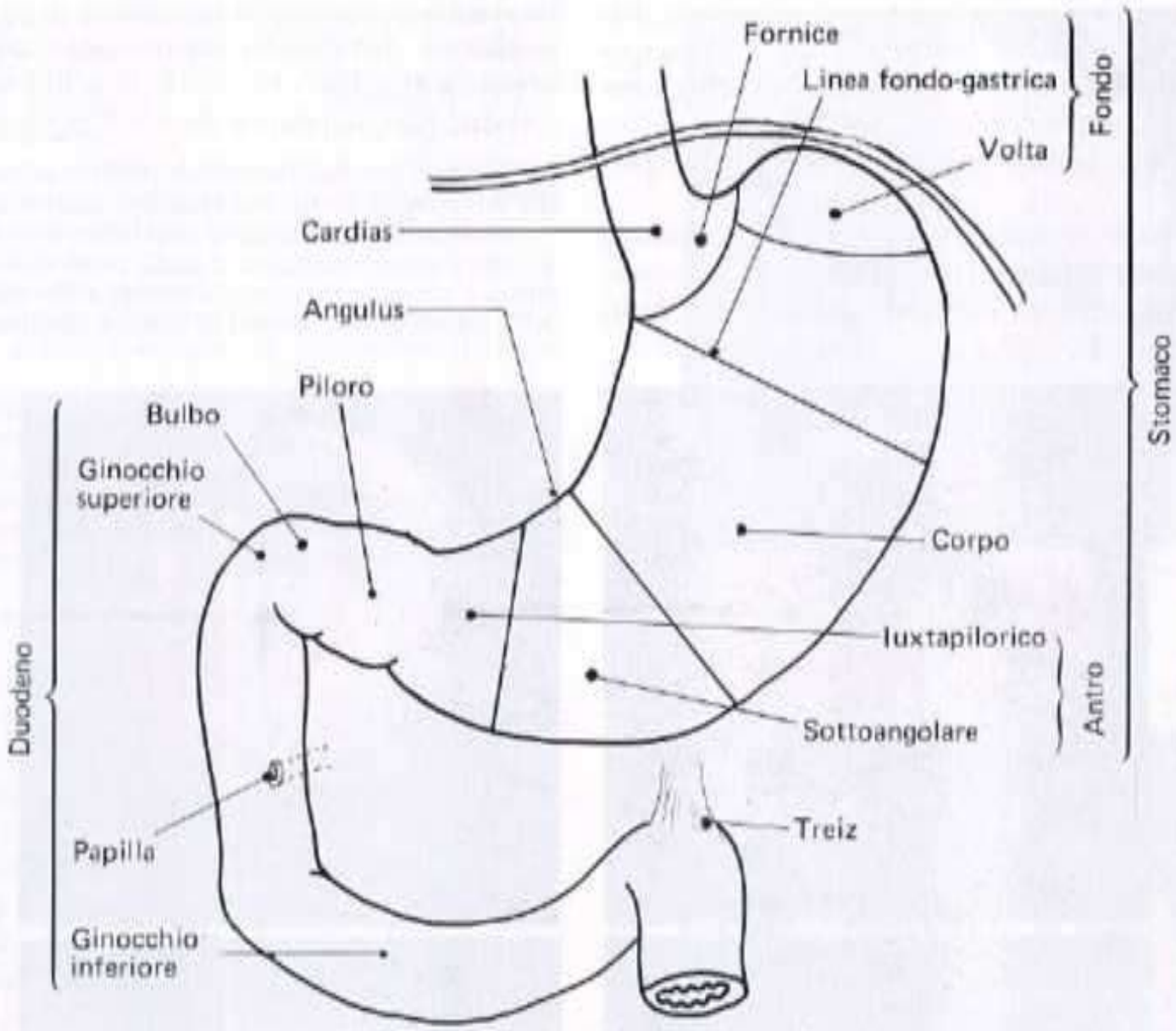

Fig. 13-53. Schema di topografia gastrica.

In base ai reperti istologici vengono distinti i seguenti tipi (o gradi) di gastrite:

— *gastrite cronica superficiale*: le cellule mucose della superficie sono spesso appiattite, con nucleo pleimorfico e picnotico e con riduzione del contenuto mucoso; lo spessore della mucosa è pressoché normale;

— *gastrite cronica atrofica*: comprende la gastrite cronica atrofica di lieve entità e la gastrite cronica atrofica di media entità. Lo spessore della mucosa si presenta ridotto, l'epitelio superficiale mostra alterazioni degenerative associate ad una metaplasia intestinale più o meno estesa; le ghiandole sono andate

Fig. 13-54. Quadro di atrofia gastrica: ben visibile la vascolarizzazione della sottomucosa.

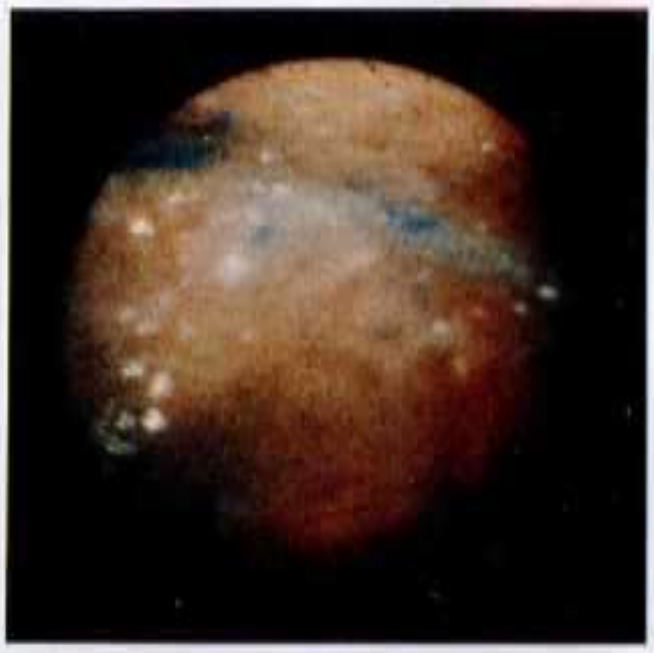

Fig. 13-55. Gastrite atrofica severa: la mucosa gastrica appare colorata in alcune zone dal blu di metilene (Dyescattering). Tali zone corrispondono istologicamente a severa displasia.

incontro ad una riduzione, spesso accentuata, sia delle cellule parietali che di quelle principali, che vengono sostituite da un epitelio colonnare basso (globet cells e cellule indifferenziate). L'infiltrato parvicellulare interessa la lamina propria nel suo intero spessore;

— *gastrite cronica atrofica di grave entità o atrofia gastrica*: in questa particolare forma lo spessore della mucosa appare spiccatamente ridotto, l'atrofia è diffusa e grave, la metaplasia di tipo pilorico o intestinale dell'epitelio superficiale è costante, con presenza di globet cells e di cellule di Paneth; l'infiltrazione parvicellulare è piuttosto modesta o assente.

Talora si possono riscontrare pliche mucose ipertrofiche, che tali restano anche dopo massiva insufflazione.

Questo quadro di gastrite ipertrofica non coincide, spesso, con l'esame istologico, il quale potrà dare un reperto di mucosa normale (l'ipertrofia plicale è dovuta allo spasmo della sottomucosa), quadri di gastrite atrofica (l'ipetrofia è

A

B

C

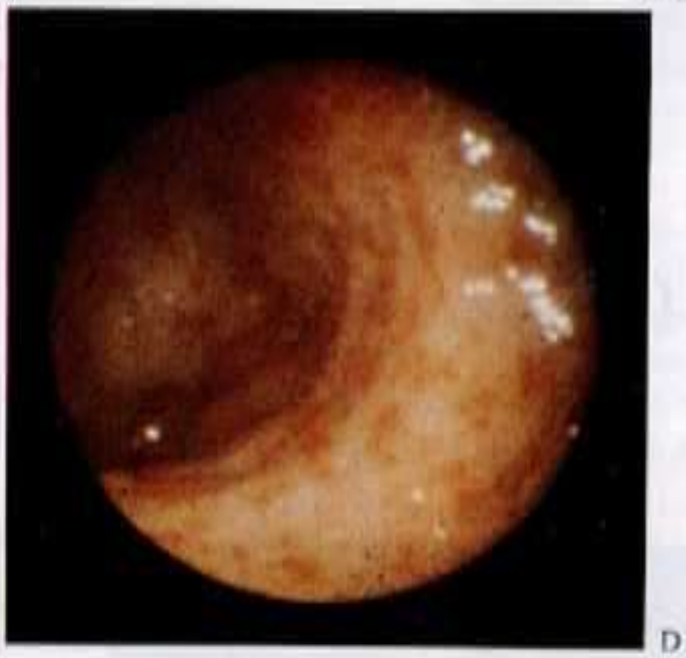
D

E

Fig. 13-56/A, B, C, D, E. A) Gastrite erosiva del corpo gastrico; B) gastrite erosiva emorragica del corpo gastrico; C) gastrite erosiva emorragica antrale (iuxtapilorica); D) gastrite erosiva emorragica diffusa dell'antro; E) gastrite acuta emorragica da farmaci.

dovuta ad infiltrati linfomonocitari), ed infine, una mucosa ipertrofica senza segni di gastrite.

Una forma rara è la *malattia di Menètriere*, associata spesso a protidodispersione. In genere, è localizzata al fondo e al corpo gastrico.

L'aspetto macroscopico è caratteristicamente rappresentato da pliche giganti per altezza e spessore, di aspetto simile alle circonvoluzioni cerebrali. Questa ipertrofia vera è contrassegnata dall'essere:

— limitata alla mucosa;

— circoscritta al corpo e fondo, interessando maggiormente la grande curvatura ed arrestandosi di colpo all'antro;

— le cripte ghiandolari sono di aspetto cistico con disposizione tortuosa.

Spesso l'endoscopista si trova dinanzi *erosioni superficiali* della mucosa, che sono perdite di sostanza a carico dell'epitelio mucoso, verosimilmente di natura peptica, che non si approfondano nella sottomucosa e guariscono senza dare cicatrici. Si possono osservare forme acute (erosioni piane ricoperte di muco e fibrina, spesso sanguinanti) e forme croniche (a margini rilevati o impiantati su pliche ipertrofiche).

A) Le *forme acute*, spesso causa di emorragie massive a volte letali, sono dovute il più delle volte a cause che alterano il normale equilibrio tra fattori di aggressione e di difesa; tra queste cause ricordiamo i farmaci (ASA, fenilbutazione, antibiotici, ecc.) e l'alcool (Fig. 13-56).

In genere, tali lesioni guariscono in breve tempo senza lasciare esiti.

B) Le *forme croniche* possono essere isolate od a gruppi e possono, come detto, essere impiantate su zone di ipertrofia della mucosa.

In queste forme occorre eseguire biopsia dei margini, perché possono essere espressione di morbo di Crohn, di una malattia sistemica non neoplastica tipo sarcoidosi, amiloidosi o malattie linfoproliferative (linfoma) o infine di un early gastric cancer.

Un quadro endoscopico caratteristico è quello della *gastrite pomfoide "varioliforme"*: la mucosa, che è iperemica ed edematosa, assume un aspetto mammellonato (Fig. 13-57).

Ugualmente caratteristico è il quadro della *gastrite allergica*: mucosa congesta ed edematosa, a chiazze con tendenza alla confluenza, che ricorda l'aspetto che assume la cute nell'esantema morbilliforme (Fig. 13-58). Come abbiamo già visto a carico dello stomaco si possono rinvenire formazioni diverticolari (Fig. 13-59) e talvolta nei soggetti gastroresecati dei fili di sutura non riassorbiti (Fig. 13-60).

Dove l'endoscopia assume un ruolo fondamentale è nell'accertamento della *lesione ulcerosa gastrica* (Fig. 13-61). Infatti, questo tipo di patologia, molto frequente, deve essere non solo individuata, ma soprattutto definita dal punto di vista della sua benignità e quindi controllata (follow up) nel corso del tempo,per seguirne l'evoluzione. Il problema di fondo, infatti, non è tanto quello di individuarla, dato che la

Fig. 13-57. Gastrite pomfoide varioliforme (immagine lunare).

Fig. 13-58. Gastrite allergica.

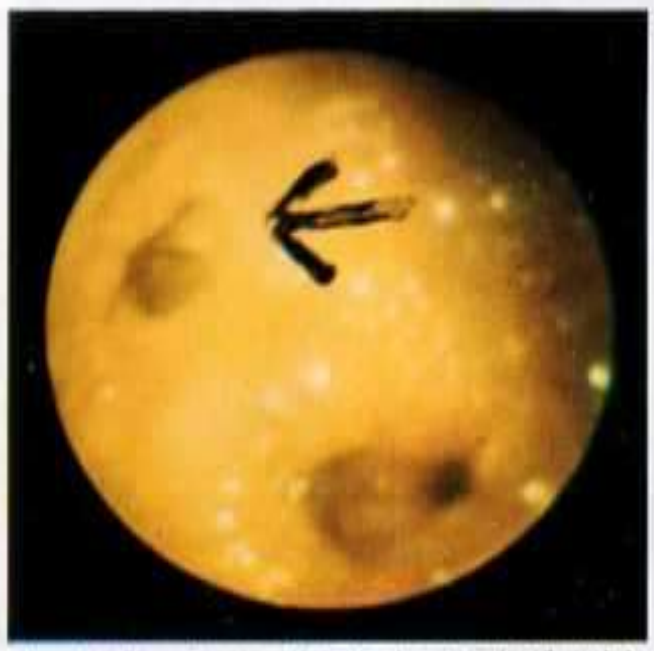

Fig. 13-59. Grosso diverticolo antrale (freccia).

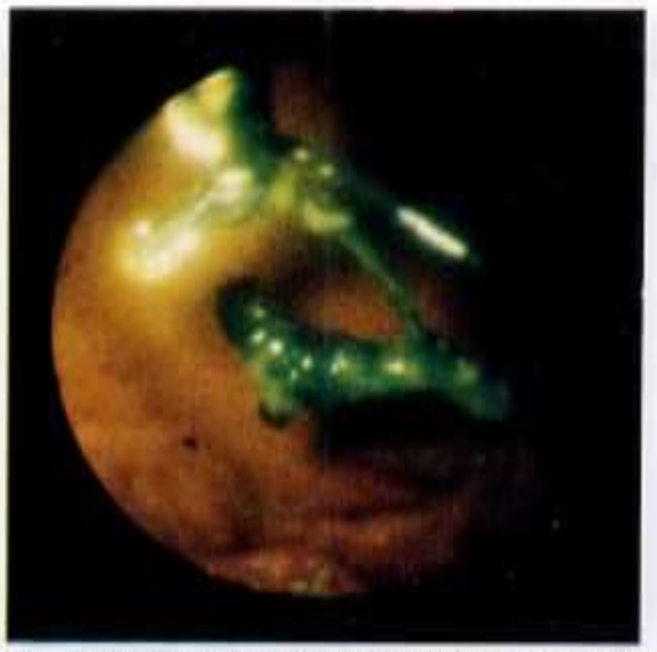

Fig. 13-60. Fili di sutura (mersilene) non riassorbiti in gastroresecato.

C

Fig. 13-61/C.

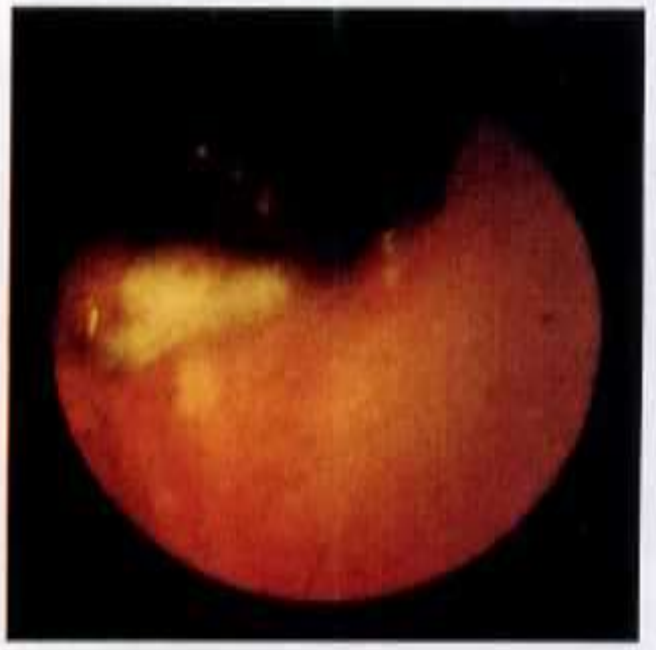

A

B

Fig. 13-61/A, B, C. A) Ulcera gastrica dell'angulus; B) ulcera gastrica in prossimità dell'angulus; C) ulcera gastrica, sanguinante ai bordi, situata in sede angolare.

radiologia tradizionale dà in questo caso ottimi risultati, bensì di definire con assoluta precisione se trattasi di ulcera gastrica vera e non di una neoplasia ulcerata o di un early cancer (*cancro iniziale*).

Occorre anzitutto un esame approfondito della lesione, (in particolare del cratere, dei margini, del vallo, dei contorni) e in effetti non basta seguirne soltanto l'evoluzione, in quanto la cicatrizzazione può anche verificarsi nelle forme iniziali di cancro; occorre pertanto effettuare un esame bioptico accurato e multiplo. L'ulcera gastrica presenta fondo biancastro, margini regolari a scodella, vallo più o meno rilevato, che può essere irregolare o calloso a seconda dell'epoca della lesione, tessuto circostante congesto, spesso emorragico.

In definitiva, bisogna valutare la benignità della lesione: senz'altro in tal senso depongono le lesioni ulcerative acute o sub-acute con cratere a scodella di diversa profondità, a fondo liscio, di colore bianco giallastro, di ampiezza fino a 1,5 cm, a margini netti, rotondeggiante od ovalare, con vallo rilevato, liscio, iperemico.

La benignità, invece, è da considerare relativa nei casi di ulcera con cratere regolare, a margini sollevati, vallo calloso e processo fibrotico perifocale, che spesso nasconde la malignità. Nei casi di benignità dubbia si può attuare il *test di benignità di Mirelli e Fichera*, che consiste nel mettere il paziente a riposo psicofisico e dietetico per 10 giorni, trattandolo con terapia adeguata. Se dopo i 10 giorni la lesione ulcerativa appare ridotta di dimensioni ed evolvente verso la cicatrizzazione, si potrà parlare di ulcera benigna; in caso contrario, sentito nel frattempo l'istopatologo, bisogna inviare rapidamente il paziente al chirurgo.

Impronte sullo stomaco possono essere date da tumefazioni esogastriche varie (tumori e cisti pancreatiche, tumefazioni del fegato, splenomegalia, masse tumorali dell'addome alto).

I *tumori benigni dello stomaco* sono alquanto rari (polipi; Fig. 13-62; leiomiomi, neurinomi, lipomi, adenomi pancreatici, ecc.).

In generale, i caratteri che fanno propendere per una dia-

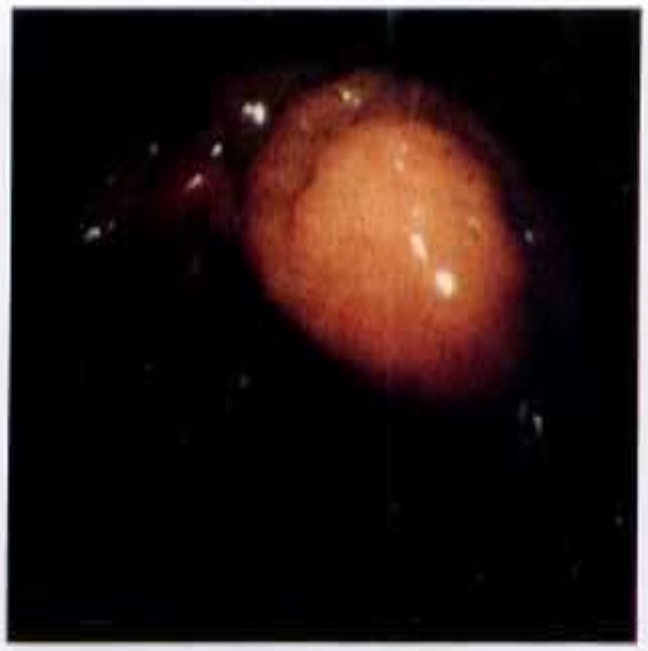

A

B

Fig. 13-62/A, B. A) Grosso polipo del corpo gastrico (adenoma); B) Polipi del neostoma in gastroresecato.

gnosi di benignità sono: l'integrità della mucosa, l'assenza di retrazioni o di alterazioni del calibro del viscere, la conservazione della peristalsi, la possibilità di distendere il viscere con l'insufflazione, l'assenza di zone di rigidità.

Cancro gastrico iniziale: si definisce così una lesione carcinomatosa gastrica la cui invasione è limitata alla mucosa e sottomucosa; esso si suddivide in tre tipi principali (v. Fig. 13-46):

— *tipo I o protrudente*;

— *tipo II o superficiale*, a sua volta differenziabile in: elevato, appiattito, depresso. È in quest'ultima forma che più frequentemente si può verificare la cicatrizzazione della lesione, di cui si è parlato;

— *tipo III o escavato*.

L'endoscopia ha avuto il merito di migliorare notevolmente i risultati conseguibili dalla chirurgia nei tumori endogastrici maligni allo stadio iniziale (early gastric cancer), ma purtroppo le neoplasie gastriche non sempre sono colte nelle fasi iniziali. Frequentemente, infatti, ci si imbatte in *forme tumorali già avanzate*. Esse si presentano come:

— *forme vegetanti*: le più tipiche sono rappresentate dagli endocarcinomi a cavolfiore, masse che protrudono dalla parete gastrica, a contorni irregolari, policiclici, a superficie sconvolta da aree necrotiche, ulcere ed emorragie a volte severissime; le pareti gastriche della zona di impianto sono rigide, infiltrate e poco distensibili;

A

B

C

Fig. 13-63/A, B, C. A) Carcinoma del corpo gastrico in sede iuxtangolare; B) carcinoma vegetante dell'antro gastrico che sconvolge profondamente il viscere; C) neoformazione vegetante impiantata sulla bocca anastomotica: la biopsia evidenziò un carcinoma.

— *forme infiltranti*: spesso sono difficilmente diagnosticabili, perché diffondendosi di frequente in profondità non compromettono che tardivamente gli strati più superficiali. La diagnosi endoscopica si basa sulla rigidità della parete, che può essere a placca, segmentaria o diffusa (*linite plastica*);

— *forme infiltrativo-vegetanti* (Fig. 13-63).

Endoscopia duodenale

Il cercine pilorico si presenta in genere come una depressione verso la quale confluiscono le pliche, con disposizione a raggiera quando è chiuso o come un foro, di calibro più o meno ampio, quando è aperto.

Abbastanza frequente è l'osservazione di *reflusso biliare* cioè di materiale che dal duodeno viene "sputato" nello stomaco, situazione che quando non è contingente coincide con il riscontro di una marcata iperemia del piloro e di zone più o meno estese dell'antro. Frequente anche il riscontro di *lesioni ulcerative piloriche*; a volte è possibile reperire deformazioni, stiramenti, lateralizzazioni del piloro dovute a processi flogistici o riparativi dell'antro, e più spesso bulbari. Discretamente frequenti le *erosioni del piloro* e delle zone viciniori; rari i *polipi* del contorno pilorico, che possono subocludere l'orifizio.

Quadri patologici del duodeno: frequentemente la mucosa duodenale è sede di alterazioni di vario tipo, talora tra loro associate. L'endoscopia può mostrare:

grado 0: mucosa duodenale normale;

grado 1: edema con ispessimento delle pliche mucose;

grado 2: arrossamento della mucosa (infiammazione e sanguinamento da contatto);

grado 3: emorragie petecchiali;

grado 4: erosioni che spesso sono associate ad emorragie petecchiali, dando origine al cosiddetto duodeno "a sale e pepe" od a "salame" (Fig. 13-64).

L'*ulcera*: sempre benigna, rappresenta senz'altro la condizione patologica più frequente ed impegnativa del duodeno; si presenta, in genere, con le medesime caratteristiche di quella gastrica e cioè fondo biancastro, margini regolari a scodella, vallo più o meno rilevato, irregolare o calloso a seconda dell'età della lesione, tessuto circostante edematoso, congesto, spesso emorragico (Fig. 13-65). Nella ulcera di vecchia data o recidivante è quasi sempre presente la deformazione retraente del bulbo, con sepimentazioni simildiverticolari (*bulbo cicatriziale*). Nell'ulcera acuta si osserva una imponente duodenopatia iperemico-edematosa, nel cui contesto si trova, spesso con difficoltà, il cratere ulceroso nascosto dalle pliche mucose ipertrofiche.

Le forme inveterate ad andamento penetrante sono di pertinenza chirurgica e così pure quelle sanguinanti al centro della lesione; al contrario quelle recenti o riacutizzate, senza sanguinamento o con sanguinamento ai bordi, sono di competenza medica.

Tumori: rari, se non eccezionali. Localizzati prevalentemente alla II porzione duodenale, in genere sono produttivi e provocano sindromi occlusive o sub-occlusive. Ricordiamo le poliposi (singole o disseminate tipo Peutz-Jegher e di Gardner), gli ampullomi della papilla di Vater, con aspetto a cavolfiore, invadenti sia il duodeno che le vie biliari.

Diverticoli: abbastanza frequenti possono essere veri o falsi, congeniti od acquisiti. Quelli periulcerosi sono pseudodiverticoli; prevalgono nella II porzione (Fig. 13-66).

Fistole: non rare, soprattutto in soggetti già operati all'addome; per lo più sono biliodigestive (colecisto-duodenali e coledoco-duodenali; Fig. 13-67).

Ricordiamo, infine, una tecnica oggi in grande espansione e cioè la *pancreatico-colangiografia retrograda* (ERCP). Tale tecnica si attua mediante endoscopio a visione laterale, che permette di visualizzare meglio la papilla e quindi di incannulare l'orifizio; fatto ciò, si inietta il mezzo di contrasto che visualizzerà sia il Wirsung che il coledoco, permettendo di stabilire la natura e la sede della patologia biliopancreatica sospettata (vedi appresso). Grazie a questa apparecchiatura (Fig. 13-68), utilizzando pinza, cateteri ed il

Fig. 13-64. Bulbite erosiva: tipico aspetto a salame.

A

B

Fig. 13-65/A, B. A) Ulcera duodenale; B) ulcera duodenale sanguinante.

Fig. 13-66. Grosso diverticolo duodenale del ginocchio superiore.

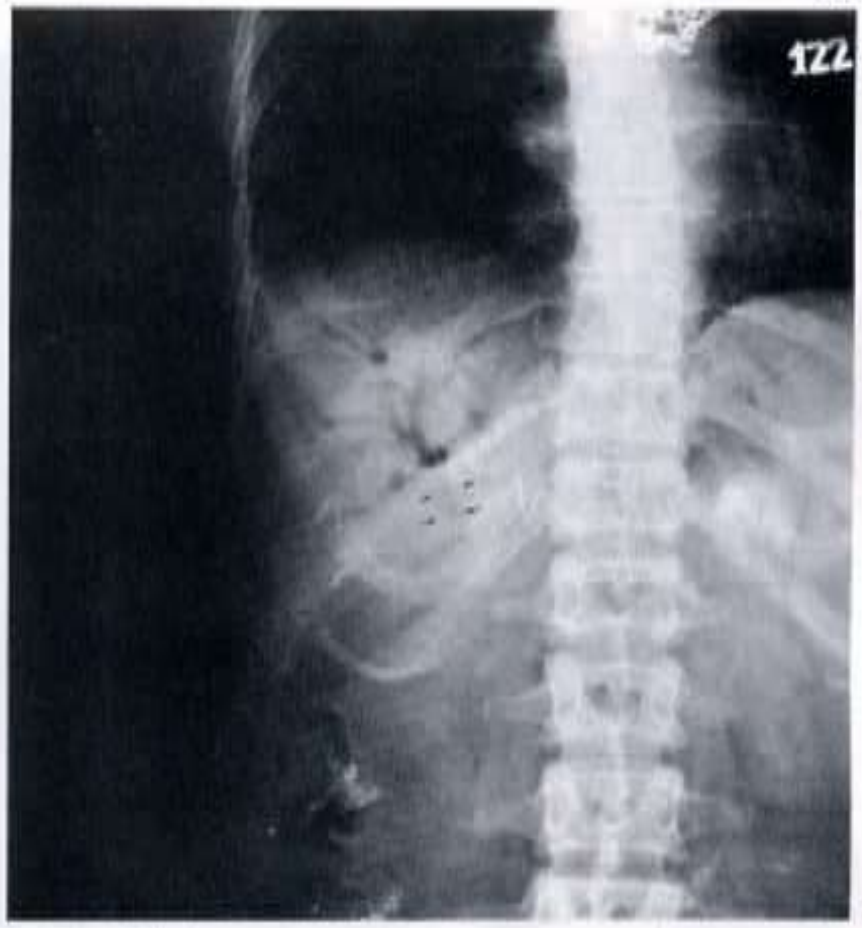

A

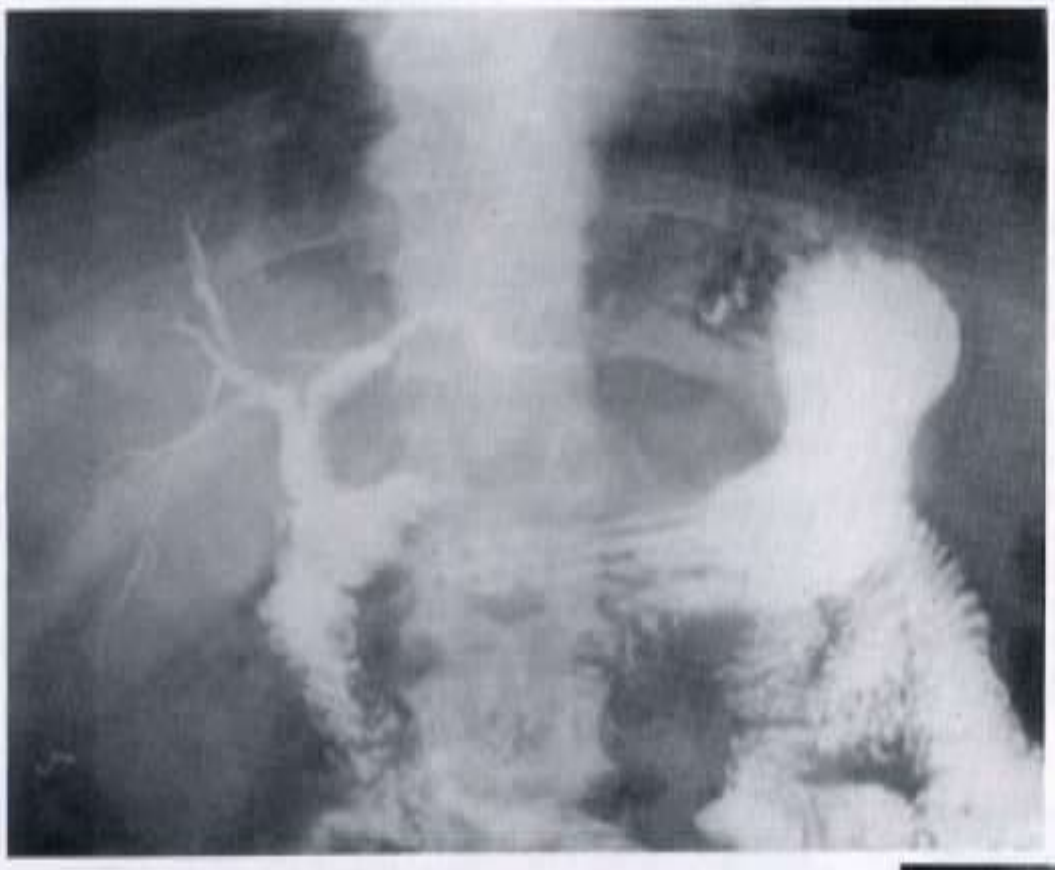

B

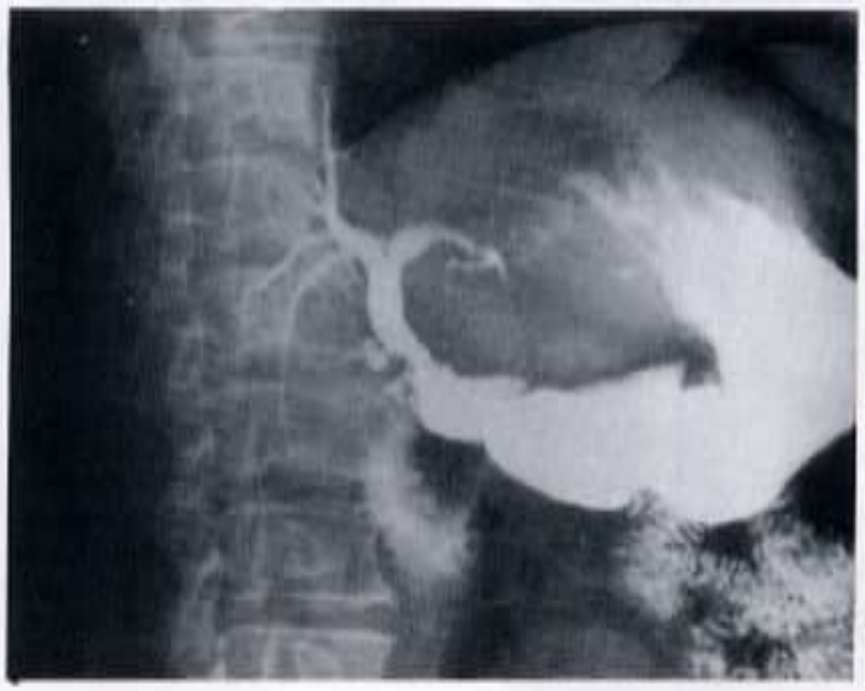

C

Fig. 13-67/A, B, C. Fistole biliodigestive. A) tra duodeno e coledoco, da ulcera duodenale penetrante; visualizzazione per contrasto aereo delle vie biliari intraepatiche; B) tra bulbo duodenale e coledoco: da ulcera duodenale penetrante; visualizzazione delle vie biliari a mezzo di contrasto baritato; C) tra duodeno e coledoco: diverticolo duodenale perforato; visualizzazione delle vie biliari a mezzo di contrasto baritato.

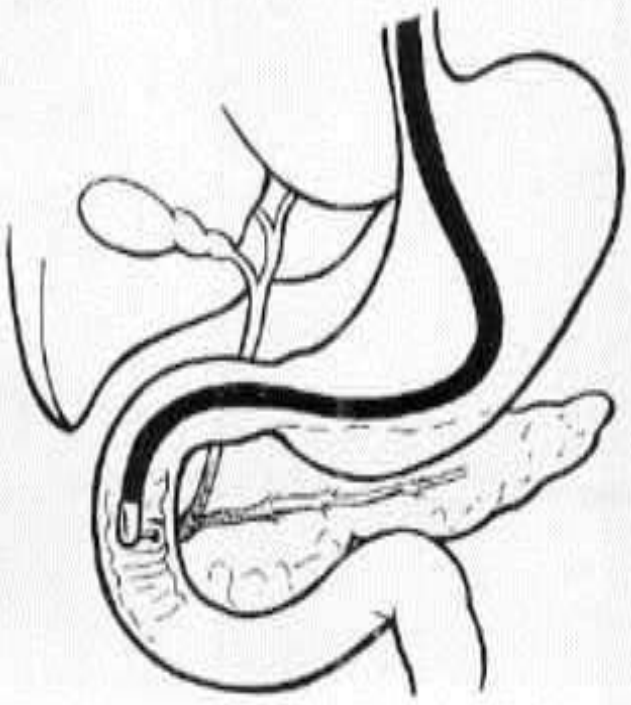

A

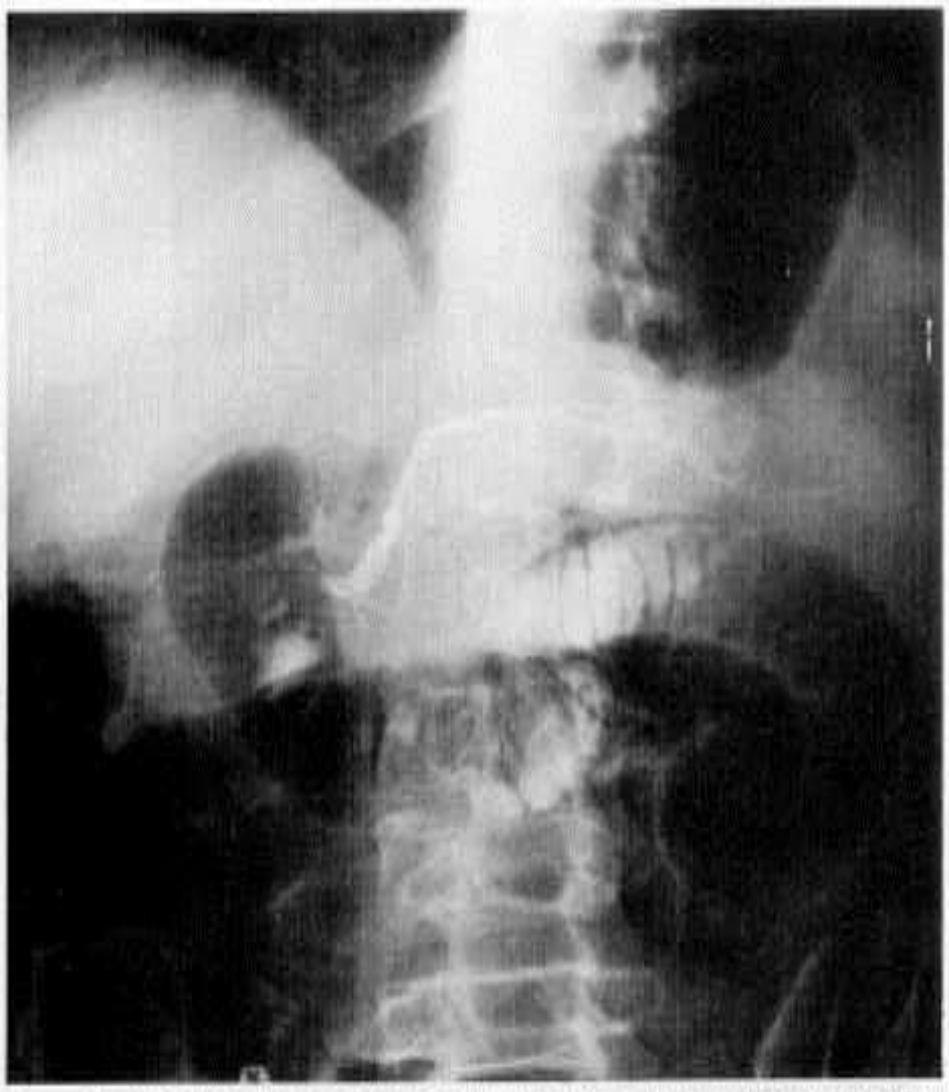

B

Fig. 13-68/A, B. Pancreatografia retrograda transeduodenoscopica. A) figura schematica; B) il dotto pancreatico principale si opacizza regolarmente in tutto il suo decorso; si visualizzano i dotti di secondo ordine (sfioccati nella porzione cefalica della ghiandola) e quelli di terzo ordine.

cestello, è anche possibile, dopo resezione per folgorazione, estrarre calcoli incuneati nel coledoco.

ESPLORAZIONE FUNZIONALE DEL PANCREAS

Il pancreas possiede una secrezione esocrina ed una endocrina e gioca un ruolo fondamentale nella regolazione della glicemia e della digestione alimentare.

La secrezione esocrina è rappresentata dal succo pancreatico, che è un liquido limpido, lievemente vischioso:

— volume: da 1000 a 2000 cc/24 ore;

— pH: alcalino (tra 8 e 8,3).

È costituito da: acqua, elettroliti (prevalentemente bicarbonati, alla concentrazione tra 130 e 150 mEq/l), cloro, potassio, calcio e sodio.

Le proteine sono costituite in massima parte da enzimi che sono:

1) enzimi proteolitici (tripsina, chimotripsina, carbossipeptidasi A e B);

2) enzimi lipolitici: la lipasi (agisce sui trigliceridi di acidi grassi a catena lunga), la fosfolipasi (scinde i fosfolipidi);

3) enzimi glicolitici: alfa amilasi (scinde il legame 1-4 dell'amido e del glicogeno).

La secrezione endocrina è rappresentata da:

a) insulina: ipoglicemizzante lipogenetica;

b) glucagone: stimola la glicogenolisi epatica e la neoglucogenesi.

Esami di laboratorio inerenti allo studio della funzione pancreatica

1) *Esame delle feci.*

Abbiamo già parlato di questa prova a proposito del malassorbimento (presenza di fibre carnee indigerite e di grassi per difetto di enzimi proteolitici e lipolitici).

Ricordiamo solamente che la *steatorrea* non è specifica dell'insufficienza pancreatica e che non compare in tutti i pazienti con pancreatite cronica.

2) *Studio degli enzimi nel sangue ed urine.*

Nelle affezioni pancreatiche acute o riacutizzate è costante l'aumento dell'*amilasemia*, il cui comportamento però va seguito nel tempo per diversi giorni di seguito. Tale enzima si può elevare, sia nel sangue che nelle urine, per svariate malattie, quali: parotite (spesso complicata da pancreatite), colecistite, infarto intestinale, annessiti, focolai broncopneumonici, nefropatie.

L'innalzamento dell'amilasemia e dell'amilasuria nelle pancreatiti acute è molto precoce, cosicché se l'amilasi e l'amilasuria persistono elevate si deve pensare alla formazione di una pseudocisti. In caso di pancreatite acuta si altera anche il quadro lipidico e glucidico del sangue.

Nella pancreatite acuta si ha pure una elevazione della *lipasemia* (ma non è di agevole determinazione); è relativamente più tardiva rispetto all'amilasemia.

L'iperlipasemia è specifica della pancreatite acuta, l'elevazione si protrae e resta elevata per diversi giorni.

3) *Sondaggio duodenale.*

È una metodica relativamente semplice che, se bene eseguita, può dare utili informazioni. Viene realizzata ponendo

un sondino in duodeno ed uno nello stomaco per aspirare il succo gastrico, onde evitare la commistione. Si esegue una raccolta basale e dopo stimolo massimale con secretina (1U/Kg di peso corporeo) + 3U C.H.R. di CCK-PZ per Kg di peso corporeo.

Si analizza la quantità dei bicarbonati e dei vari enzimi.

4) *Studio del pancreas endocrino.*

a) curva da carico orale di glucosio: la curva di tipo diabetico può essere indice di sofferenza del pancreas esocrino;

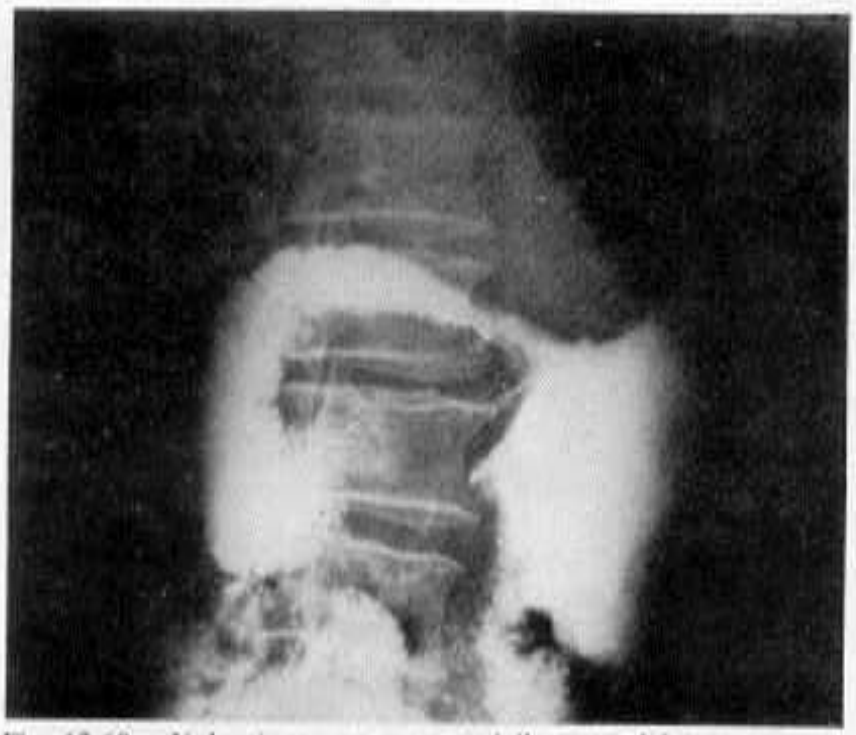

Fig. 13-69. Voluminoso carcinoma della testa del pancreas con slargamento della "C" duodenale e compressione antrale dello stomaco.

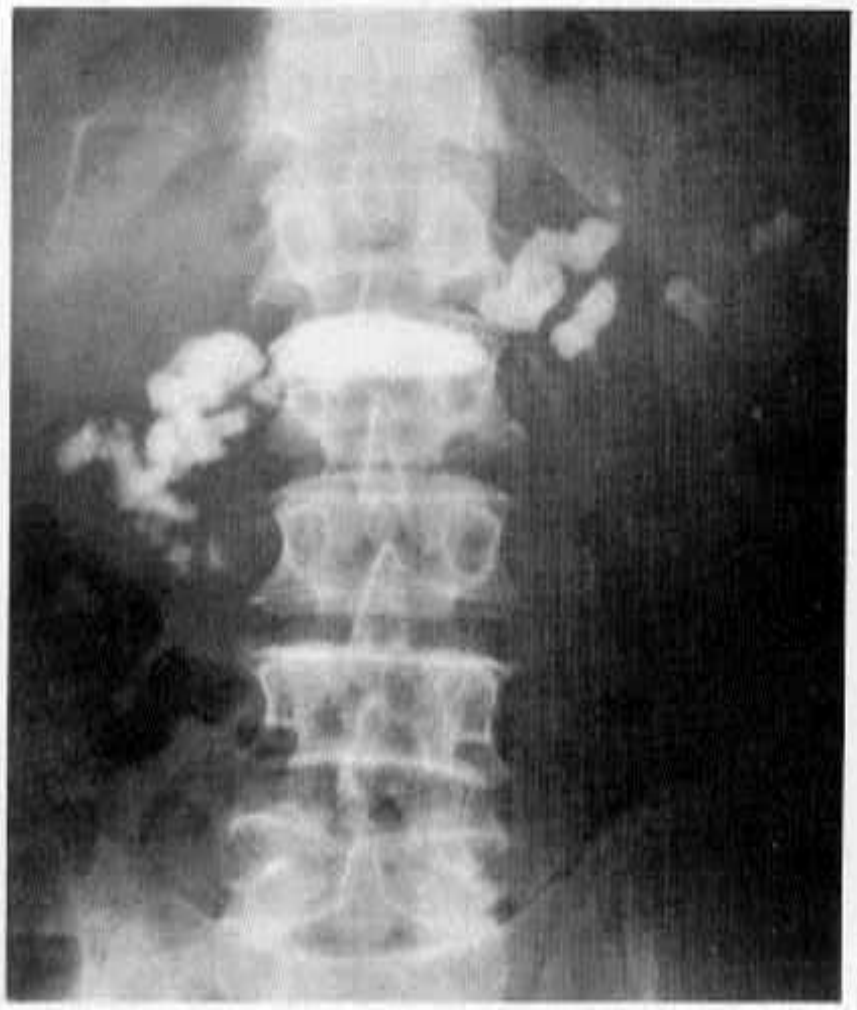

A

B

Fig. 13-70/A, B. Voluminose calcificazioni diffuse del pancreas (parenchima e cisti pancreatica): A) in proiezione postero-anteriore; B) in proiezione laterale.

b) curva glico-insulinemica dopo carico venoso di glucosio e stimolo con glucagone: una bassa risposta insulinemica può fare pensare ad una distruzione avanzata del parenchima pancreatico.

Si tenga presente che nelle sindromi malnutritive di lunga durata (soprattutto con carenza proteica) può insorgere una atrofia pancreatica (pancreatopatia trofopatica, Scuro).

Indagine radiologica del pancreas

In condizioni normali il pancreas non è visibile alla radiografia in bianco dell'addome. Si riesce ad avere buone informazioni opacizzando gli organi che lo circondano e soprattutto la "C" duodenale.

In caso di pancreatite acuta la radiografia dell'addome in bianco può evidenziare:

a) distensione gassosa di una ansa intestinale (ansa sentinella) o di diverse anse (ileo paralitico);

b) area di maggiore densità in sede di proiezione pancreatica.

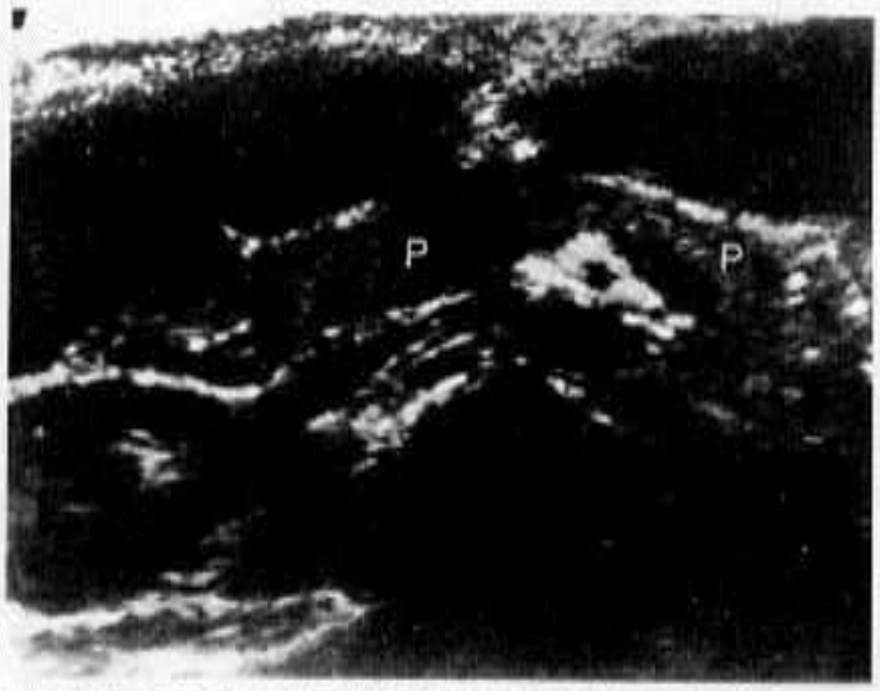

Fig. 13-71/A. Ecografia pancreas: pancreas normale.

In caso di pancreatite acuta l'esame radiologico può evidenziare:

— dislocazioni e compressioni sul corpo gastrico e sulla regione antropilorica; deformazioni, retrazioni e difetti di riempimento del bulbo duodenale;

— slargamento della C duodenale con scomparsa segmentaria delle pliche a livello del bulbo e della II porzione duodenale; stiramento del bordo interno di detta porzione duodenale (*segno del 3 rovesciato*), edema della papilla di Vater, compressione della III porzione duodenale e dell'angolo di Treitz (Fig. 13-69, vedi anche Fig. 13-52).

In caso di pancreatite cronica si può avere la visualizzazione di *calcificazioni in sede pancreatica* (numerose e diffuse o isolate, talora poste in corrispondenza dei dotti escretori principali; Fig. 13-70).

La colangiografia mostra il coledoco dislocato e dei restringimenti lungo il suo decorso.

L'arteriografia selettiva del tripode celiaco può mettere in evidenza amputazioni vascolari, tumori, cisti, dislocazioni (v. appresso).

Una tecnica oggi in grande uso è l'*ecografia*, che permette di visualizzare, mediante gli ultrasuoni, le neoplasie e le cisti (Fig. 13-71).

La *tomografia assiale computerizzata* (TAC), utilizza la elaborazione elettronica di un fascio sottile di Rx ruotante attorno al corpo, che ricostruisce in tridimensione le sezioni trasversali dell'organismo.

La TAC trova prevalente impiego nello studio degli organi parenchimali (fegato, milza, pancreas, reni, surreni) e dello spazio retroperitoneale.

La TAC è in grado di differenziare la pancreatite acuta edematosa (suscettibile di trattamento medico), da quella emorragica (che richiede terapia chirurgica). Nelle pancreatiti croniche si ha un ingrandimento diffuso del pancreas, presenza di calcificazioni pancreatiche e di pseudocisti; queste ultime quasi sempre sono presenti. Nei tumori i rilievi della TAC sono patognomonici (aumento volumetrico settoriale, invasione del tessuto adiposo retropancreatico, metastasi a distanza).

Questa tecnica, che consente di visualizzare il pancreas e gli organi vicini, dà ottimi risultati (Fig. 13-72).

La *scintigrafia pancreatica* utilizza la Selenio-metionina, ma non fornisce di solito buoni risultati, non essendo selettiva la localizzazione del tracciato.

Fig. 13-71/B. Ecografia: Wirsung dilatato; aumento di volume della testa del pancreas. Il reperto è compatibile con i quadri del Ca pancreatico o della pancreatite cronica.

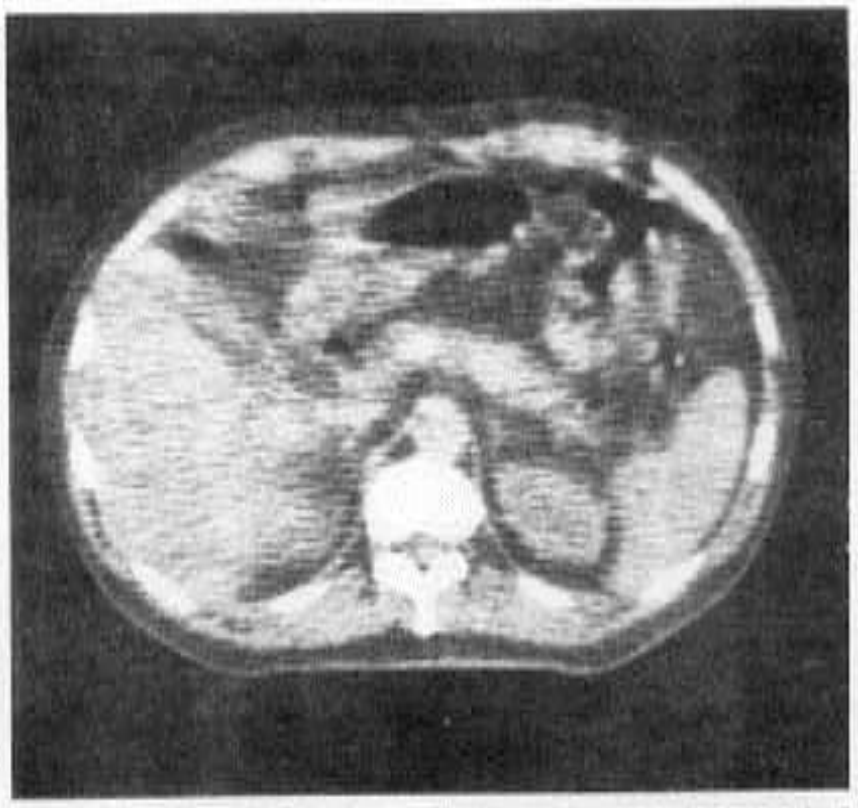

A

B

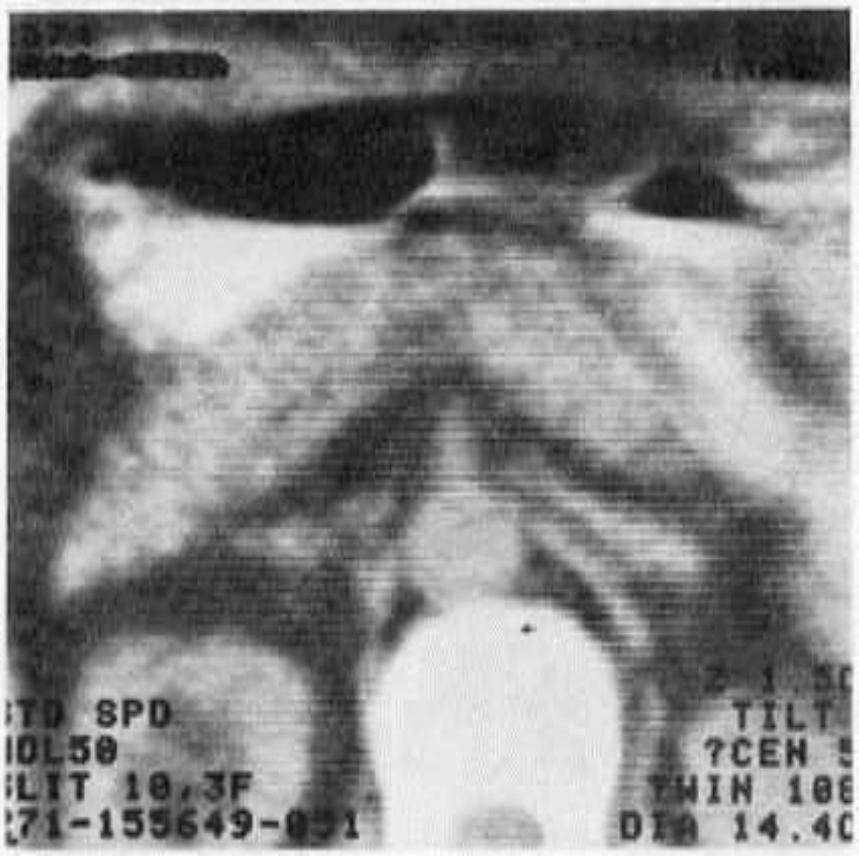

C

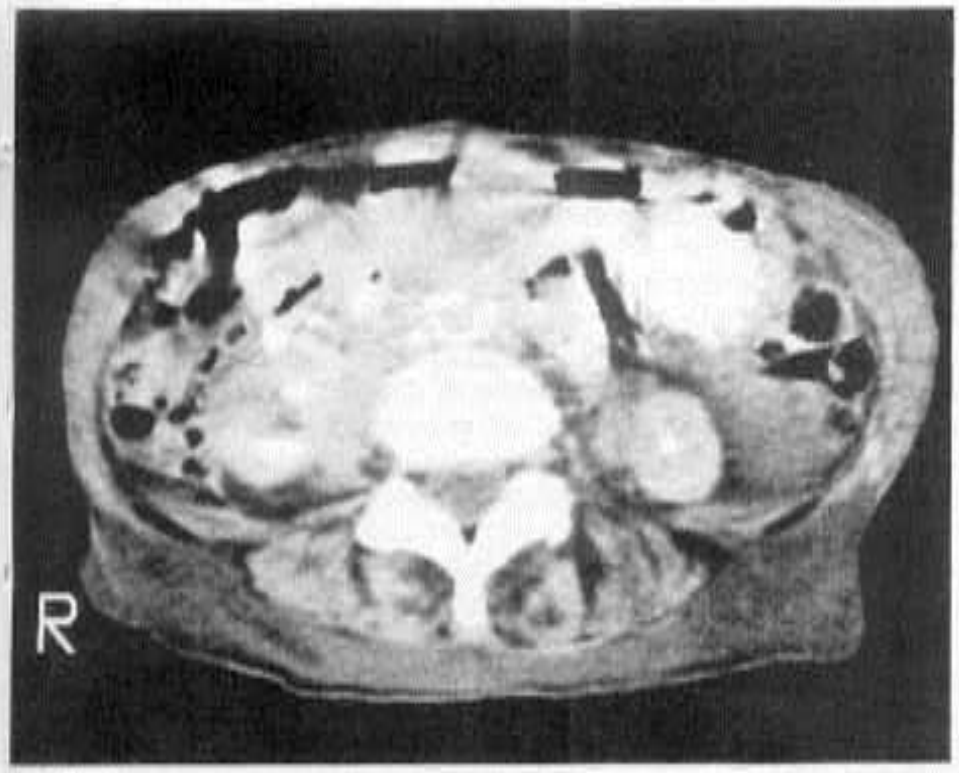

D

Fig. 13-72. TAC pancreas: A) pancreas normale; B) presenza di grossa cisti del pancreas; C) pancreas ingrandito in toto (prevalentemente a carico della coda e del corpo) che presenta una struttura disomogenea con presenza in qualche punto di densità idrica da riferire a piccole pseudocisti; D) fegato ingrandito, con dilatazione delle vie biliari. Presenza di formazione a densità parenchimatosa a margini non delimitabili, che si sviluppa anteriormente all'aorta (sede di vistose calcificazioni parietali), ingloba in alcuni tratti e disloca le anse intestinali, raggiungendo la parete addominale anteriore. Pancreas non riconoscibile (neoplasia a partenza retroperitoneale).

La *coledoco-pancreatografia retrograda perendoscopica* (E.R.C.P.; Fig. 13-73): come abbiamo visto, fornisce, invece, ottime informazioni sullo stato delle vie biliari e pancreatiche di escrezione, rappresentando senz'altro il miglior mezzo di informazione per il chiarimento delle forme espansive e flogistiche. È controindicata in caso di pancreatite acuta.

ESPLORAZIONE DELL'INTESTINO TENUE

Le principali funzioni del tenue sono rappresentate dalla digestione ed assorbimento degli alimenti. L'inadeguata digestione di uno o più principi nutritivi si definisce *maldigestione*, mentre l'impossibilità da parte dei prodotti della digestione di attraversare la mucosa intestinale e pervenire ai linfatici ed ai vasi sanguigni viene definita come *malassorbimento*. Quindi digestione e assorbimento rappresentano complessi meccanismi e, strettamente integrati tra loro, risultano di difficile distinzione ai fini delle indagini funzionali. Bisogna, inoltre, ricordare che a livello del tenue sono presenti abbondanti secrezioni: acqua ed elettroliti passano dal lume al sangue e viceversa, realizzando nel primo caso l'assorbimento e nel secondo la secrezione. Oltre le funzioni di digestione, assorbimento e secrezione, bisogna ricordare che altri fattori sono implicati nel normale funzionamento del tenue e cioè la motilità, la flora batterica, la vascolarizzazione.

Prove di funzionalità digestiva

Queste prove permettono di ottenere informazioni sull'efficacia dei processi digestivi in relazione ai vari principi nutritivi, ma anche di valutare i processi di assorbimento.

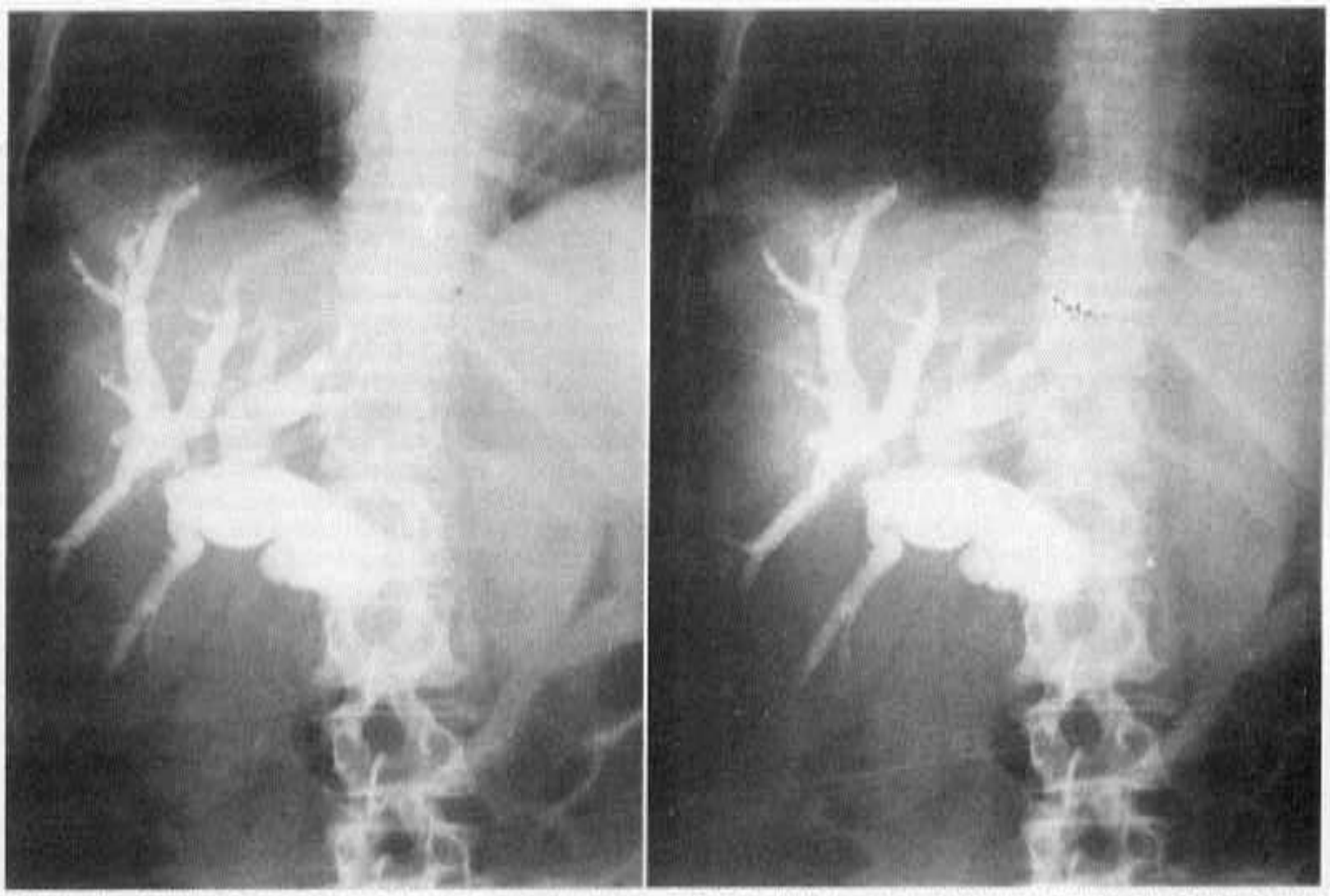

A

Fig. 13-73/A, B. Coledoco-pancreatografia retrograda perendoscopica: A) carcinoma della testa del pancreas: grosso coledoco con colecisti dilatata ad esso sovrapposta; vie biliari intraepatiche enormemente dilatate, ostacolo basso a livello del coledoco terminale; B) dotti pancreatici: stenosi tratto iniziale con dilatazione a monte del Wirsung da pancreatite cronica.

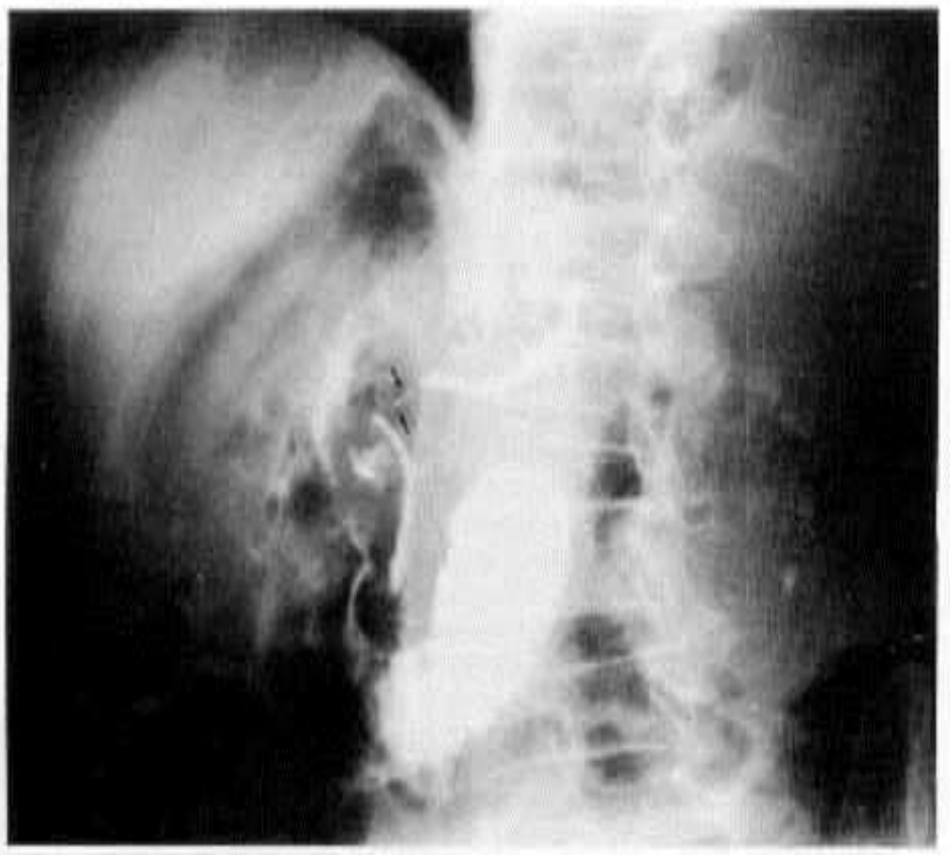

Fig. 13-73/B.

1) *Esame delle feci*: l'osservazione diretta delle feci ad occhio nudo o con il microscopio mantiene tutt'ora una notevole importanza al fine di rilevare la presenza di alimenti non digeriti; infatti, in alcune condizioni di maldigestione e malassorbimento possono essere presenti alcuni tipi di alimenti o residui indicativi della turba nutrizionale o della velocità del transito. Feci abbondanti, traslucide, di colore biancastro o giallastro possono rinvenirsi nei casi di grave steatorrea; il sangue commisto a feci può essere causato da una neoplasia od una diverticolosi del colon. Al microscopio è possibile reperire goccioline di grasso che depongono per steatorrea ed è anche possibile, utilizzando particolari tecniche (Sudan III più alcool etilico a 95° o più ac. acetico glaciale), stabilire se trattasi di acidi grassi o grassi neutri.

Comunque, l'assenza di goccioline di grasso nelle feci non esclude la steatorrea. L'esame microscopico delle feci è necessario anche per la ricerca di protozoi patogeni, elminti e loro uova; è possibile individuare nelle feci entamoeba histolitica, giardia o lamblia, balantidium coli ed elminti. Le feci vanno, inoltre, pesate: in condizioni normali il peso delle feci emesse nelle 24 ore non dovrebbero superare i 200-250 gr; in presenza di grave steatorrea ci si deve attendere un aumento cospicuo del peso delle feci. Nei casi di pazienti che presentano una grave sindrome diarroica di sospetta natura dissenterica è necessario procedere ad una coprocultura, anche perché tali forme infettive si accompagnano di frequente a malassorbimento e maldigestione.

2) *Biopsia intestinale*: la biopsia intestinale rappresenta una indagine fondamentale per meglio chiarire la natura di un malassorbimento.

Si usa in genere la *capsula di Crosby-Kupler*, che ben risponde all'esigenza; è comunque necessario effettuare numerosi prelievi bioptici, eseguiti a diversi livelli, perché molte malattie presentano discontinuità di localizzazione (dermatite erpetiforme, malattia celiaca, Crohn).

La posizione ottimale della capsula è a circa 10-12 cm dopo il Treitz, fatto ciò si provoca una brusca aspirazione con la siringa collegata all'estremità prossimale del sondino in modo da fare penetrare per suzione un frammento di mucosa dentro la capsula; indi si aziona un sistema a ghigliottina che taglia di netto il frammento intrappolandolo all'interno della capsula medesima. Le complicanze sono rare e sono rappresentate dalla emorragia, perforazione e batteriemia.

L'*esame istologico* permette di chiarire le eventuali alterazioni dei villi che possono essere: diffuse, sub-totali, parziali.

L'atrofia dei villi non è una lesione specifica, ma nei paesi occidentali il rilievo di una forma sub-totale è quasi sempre segno di *malattia celiaca*; bisogna, comunque, effettuare numerose biopsie per confermare la diagnosi. È necessario abolire il glutine dalla dieta ed effettuare altre biopsie a distanza di 4-6 mesi; un miglioramento o la completa normalizzazione del quadro istologico confermeranno definitivamente la diagnosi.

In altri casi possono, invece, prodursi nel tenue lesioni ulcerative ed infiltrative di tipo linfoide e neoplastico; infatti, il linfoma maligno viene riconosciuto come una possibile complicanza della malattia celiaca. Atrofia parziale o subtotale si può osservare anche nelle sindromi post-infettive, nella sindrome dell'ansa stagnante provocata da eccessiva proliferazione batterica.

Nei paesi sottosviluppati l'atrofia può essere causata dalla *sprue tropicale* e dal *Kwashiorkor*.

Ricordiamo anche l'atrofia dei villi con cripte ipoplasiche, dovuta a malattie debilitanti, malnutrizione, farmaci citotossici e terapie radianti. Nella *malattia di Whipple* si osserva denso infiltrato istiocitario della lamina propria, il cui citoplasma è infiltrato da granuli Pas positivi; in questa malattia la biopsia digiunale ha valore diagnostico incontrovertibile. Nella *linfangectasia intestinale* si osserva dilatazione marcata dei linfatici della mucosa e della sottomucosa. Nella amiloidosi si osserva vacuolizzazione della estremità dei villi, dovuta alla deposizione della sostanza amiloide.

Enteropatie arigenerative possono essere causate da farmaci (neomicina, fenilindandione, ecc.) e soprattutto da chemioterapici antiblastici (Baserga, Gasbarrini).

Bisogna, inoltre, cercare sempre con attenzione la presenza di giardia che appare "incollata" alla superficie epiteliale. È possibile evidenziare a volte anche l'anchilostoma. Grazie all'istologia è possibile trovare un'infiltrazione eosinofila della lamina propria dovuta a parassiti o ad una *gastroenterite eosinofila* (da ipersensibilità a prodotti alimentari) oppure ad una gastroenteropatia allergica (ad esempio, intolleranza al latte).

Come regola generale le neoplasie non vengono rilevate dalla biopsia digiunale, ad eccezione di un particolare tipo di linfoma intestinale che si osserva nei giovani adulti nelle zone costiere del mediterraneo (*linfoma mediterraneo*) e che causa, invadendo la mucosa intestinale, una grave forma di malassorbimento. Ricordiamo, infine, che frequente è il malassorbimento nella *malattia delle catene alfa*.

L'esame bioptico viene, inoltre, attuato per diagnosticare nel modo più sicuro una *carenza enzimatica*: tipica è l'utilizzazione della biopsia digiunale per misurare l'attività delle disaccaridasi. Si possono, infatti, dosare le 5 disaccaridasi presenti nell'orletto a spazzola e cioè: maltasi II, isomaltasi, maltasi III, saccarasi, lattasi; il dosaggio consiste nel determinare la quantità di glucosio liberata da un piccolo frammento di mucosa incubato in presenza di disaccaridi.

Le carenze di questi enzimi possono essere primitive o secondarie, tra le prime la più frequente è la carenza di betalattasi, che può essere congenita e talora a carattere familiare. Le secondarie sono conseguenti a tutta una varietà di gastroenteropatie, quali la malattia celiaca, la sprue tropicale, il Whipple, il Crohn, la colite ulcerosa, le parassitosi e le gravi forme di diarrea.

Prove di assorbimento

Ricordiamo i principali tests diagnostici di alterato assorbimento:

1) *Prove di assorbimento dei lipidi.*

A) *Determinazione quantitativa del grasso fecale*: resta pur sempre utile per orientare sulle capacità digestive e di assorbimento del tenue. In generale, si ritiene che l'escrezione normale dei grassi con le feci non debba superare i 7 gr/die con una dieta contenente 100 gr di lipidi; la raccolta va eseguita per 5 giorni di seguito. Una elevata escrezione di lipidi con le feci deve far pensare ad una insufficienza pancreatica cronica (Van der Kamer).

B) *Prove radioisotopiche*: si determinano la radioattività fecale e plasmatica dopo somministrazione orale di trioleina ed ac. oleico marcati con I^{131}, o di trietere di glicerolo marcato con ^3H e Selenio^{75}: scadenti risultati ottenuti col primo, promettenti i secondi (Walker, Ruffini, Morgan).

C) *Prove di eliminazione respiratoria*: dopo l'ingestione di un lipide marcato con C^{14}, si misura nell'aria espirata la quantità di CO_2^{14} (Abt, Kaihara).

Oggi si comincia ad usare il C_{14}-glicerol-tripalmitato con risultati promettenti. Con queste prove non è, però, possibile riconoscere le forme lievi di malassorbimento (Burrows).

D) *Prove di perfusione dell'intestino tenue*: la tecnica di perfusione con trigliceridi idrolizzati e solubilizzati e contemporanea misurazione della velocità di scomparsa del grasso digerito ha dato risultati incoraggianti (Malagelada e Coll., Shimoda e Coll.).

2) *Prove di assorbimento dei glucidi*

Il dosaggio dei glucidi nelle feci non riveste alcun significato perché i glucidi non assorbiti vengono scissi dalla flora batterica nel lume intestinale. Le prove di assorbimento dei glucidi sono esclusivamente di tolleranza.

A) La più nota e più usata è quella di D-Xilosio (Finlay e Coll.): questa prova viene considerata come un valido aiuto nella diagnostica preliminare di malassorbimento e sembra essere in stretta correlazione con l'estensione effettiva della superficie della mucosa deputata all'assorbimento.

Dopo carico orale di 25 gr normalmente nelle 5 ore successive vengono eliminati da 4 a 7 gr di xilosio con le urine, mentre nel sangue alla seconda ora il tasso di xilosio deve essere superiore a 30 mg/ml. La prova è influenzata dalla funzionalità renale e dall'età del soggetto; valori alterati si possono ottenere nella sindrome dell'ansa cieca per distruzione dello xilosio ad opera della flora batterica. Può dare false positività.

B) *Prova di tolleranza al glucosio*: può rivelarsi utile nella diagnosi di malassorbimento. Si somministrano 50 gr di glucosio per os e si dosa la glicemia che può non superare i 40 mg% rispetto ai valori basali a causa del malassorbimento, conferendo aspetto piatto alla curva; tale aspetto può rivelarsi in circa il 50% dei casi con danno diffuso della mucosa del tenue. La curva da carico glucidico è più utile però nella diagnosi di insufficienza pancreatica con conseguente maldigestione glucidica (curva di tipo diabetico) che non in quella di malattie del tenue.

C) *Prova di tolleranza al lattosio* (Littman): pur essendo meno precisa del dosaggio degli enzimi nelle biopsie digiunali, ha buon valore come screening. A paziente digiuno si somministrano 50 gr per os di lattosio in 500 ml di H_2O. Si dosa la glicemia ogni mezz'ora e se questa aumenta il test è negativo; se, invece, è presente deficit di lattasi, la curva resterà piatta e compariranno diarrea, dolori addominali e meteorismo. In questi casi bisogna passare alla seconda parte della prova, somministrando i 2 monosaccaridi separatamente (glucosio + galattosio = lattosio): se la curva resterà piatta sarà in causa un malassorbimento per uno dei due monosaccaridi.

D) *Prove di eliminazione respiratoria per deficit di lattasi e saccarasi*: esse consistono nel misurare l'idrogeno dell'aria espirata dopo carico orale di 50 gr di lattosio e saccarosio. Nei soggetti con malassorbimento si trovano forti quantità di idrogeno (Salmon e Coll.).

Tale prova viene giudicata di ottima significatività.

3) *Prove di assorbimento proteico*

Non disponiamo di tecniche di uso corrente per studiare accuratamente l'assorbimento di proteine ed aminoacidi; d'altronde, essendo molteplici le condizioni che possono portare ad una elevata perdita proteica (cancro gastrico, ulcera gastrica, malattia celiaca, malattia di Ménétriere, linfoma, linfagectasia primitiva, ecc.), è sempre necessario prendere in considerazione metodi intesi a stabilire la sede e l'entità della dispersione medesima:

a) dosaggio delle proteine del plasma: nelle malattie del tenue si osserva spesso ipoalbuminemia; la coesistenza di ipoglobulinemia deve fare pensare ad una proteinodispersione intestinale;

b) escrezione fecale di I^{131} dopo somministrazione orale di caseina I^{131}: in condizioni normali è inferiore al 5% della quota ingerita (Gordon).

4) *Prove per l'enteropatia protidodisperdente.*

Si utilizzano molecole marcate con radioisotopi (Cr^{51}). Si iniettano endovena da 10 a 15 microCurie di Cr_{51}-albumina e si raccolgono le feci per 4 giorni consecutivi. In condizioni normali si eliminano dallo 0,1 allo 0,7% della dose somministrata, mentre nei soggetti con enteropatia si elimina oltre il 60% della dose somministrata (Waldmann).

5) *Acqua ed elettroliti*

Le sindromi da malassorbimento si accompagnano spesso a grave diarrea con perdita di liquidi ed elettroliti, la concentrazione di cloro e di sodio delle feci aumenta, mentre si riduce quella del potassio. La sodiemia può essere normale, aumentata o ridotta; in genere, è aumentata se la diarrea è osmotica.

Nella malattia celiaca è presente secrezione attiva di acqua ed elettroliti e la perdita di potassio può essere più o meno cospicua di quella del sodio; in casi di ipokaliemia si può arrivare all'alcalosi, mentre se si perdono in eccesso i bicarbonati si arriva all'acidosi.

Differenziazione tra maldigestione e malassorbimento

Si rende necessario differenziare la maldigestione (a genesi pancreatica) dal malassorbimento (a genesi intestinale), in quanto spesso le manifestazioni cliniche sono sovrapponibili nell'uno e nell'altro tipo di patologia.

Per differenziare le condizioni primitivamente dovute a maldigestione da quelle dovute a malassorbimento si deve tenere presente il comportamento di alcune indagini e tests.

La biopsia digiunale può essere patologica nel malassorbimento e normale nella maldigestione.

La steatorrea può essere più rilevante nella maldigestione che nel malassorbimento, dove può anche mancare.

L'escrezione di D. Xilosio può essere alterata nel malassorbimento.

La sideremia può essere bassa nel malassorbimento, ma non nella maldigestione.

La fosfatasi alcalina può essere elevata nella maldigestione da insufficienza pancreatica cronica.

La curva glicemica di tipo diabetico si ha nella maldige-

stione da insufficienza pancreatica, mentre nel malassorbimento si osserva una curva glicemica piatta.

Le prove di funzionalità pancreatica possono servire a dimostrare l'interessamento dell'organo; l'esame radiologico diretto dell'addome e lo studio della C duodenale con mezzo di contrasto, l'ecografia e la TAC potranno fornire elementi assai utili in tal senso.

Esame delle feci

L'esame delle feci può essere richiesto per tre scopi:
— studio chimico delle feci;
— studio batteriologico (coprocoltura);
— studio parassitologico.

Caratteristiche delle feci

— quantità: 150-200 gr al dì;
— odore: fecaloide per la presenza di idrogeno solforato, scatolo e indolo;
— consistenza: solida per il quasi totale riassorbimento idrico intestinale;
— forma: cilindrica;
— colore: dipende dalla quantità di stercobilina contenuta nelle feci (che deriva dalla riduzione della bilirubina operata dai batteri intestinali).

La quantità giornaliera può essere aumentata in varie condizioni patologiche, come insufficienza bilio-pancreatica, sprue e dispepsie fermentative; può essere ridotta nelle diete scarse di verdura, ad esempio a base di pane, latte e uova.

L'odore può essere fetido nelle dispepsie di tipo putrefattivo o acido nelle dispepsie di tipo fermentativo.

Aumentando la peristalsi diminuisce il riassorbimento di acqua e quindi la consistenza diviene poltacea, semifluida o liquida.

La forma è alterata nelle stipsi spastiche (feci caprine) o nelle stenosi organiche del retto (feci nastriformi).

Il colore delle feci subisce notevoli variazioni nell'ittero ostruttivo (feci acoliche) e nell'ittero emolitico (feci ipercoliche).

Nell'emorragia del tratto digerente alto le feci appaiono di color piceo (melena) e così pure per presenza di ferro, carbone, bismuto, somministrati per os a scopo terapeutico.

Il muco può presentarsi sotto forma di fiocchi biancastri commisti alle feci o sotto forma di striscie o membrane che le rivestono.

Esame chimico delle feci

Il campione di feci deve essere raccolto senza l'uso di purganti oleosi o di clisteri.

— *Ricerca del sangue occulto*: occorre mantenere il paziente per tre giorni a dieta priva di carne o pesce e senza somministrazione di farmaci contenenti ferro, che possono inficiare la validità della ricerca. Si esegue con H_2O_2 e una soluzione alcoolica al 5% di piramidone.

— *Dosaggio dei grassi (indice di Zoia)*: è utile in caso di steatorrea per stabilire se vi è un'insufficienza biliare, pancreatica o un difetto di assorbimento (sprue).

L'indice di Zoia è espresso dal rapporto

$$\frac{\textit{grassi neutri} + \textit{acidi grassi}}{\textit{saponi}} \quad \text{(valore normale 1-2)}$$

Dopo la somministrazione di un pasto "tipo", ricco in grassi, sia di natura animale che vegetale, si procede alla raccolta delle feci e quindi al dosaggio dei costituenti indicati nella formula di Zoia.

Nella steatorrea di origine pancreatica avremo un valore di indice di Zoia molto elevato fino anche a 30, per l'aumento dei grassi neutri e per la diminuzione marcata dei saponi e degli acidi grassi. Nella steatorrea epato-biliare l'indice è di 3-5 cioè molto più alto del normale.

— *Valutazione dell'attività triptica delle feci*: ha importanza solo in età pediatrica, per differenziare la mucoviscidosi da altre sindromi da malassorbimento, in cui appunto l'attività triptica è normale.

— *Esame microscopico*: è di normale riscontro la presenza di residui di tessuto connettivo, di fibre muscolari, grassi, amidi, residui vegetali, cristalli, leucociti, globuli rossi, epiteli e batteri. Nessuno di questi elementi ha significato patologico per la sua presenza, ma solo la loro eccessiva quantità ha valore patologico.

La presenza di residui di tessuto connettivo (che si presenta sotto forma di sottili fibre raccolte a fasce) depone per una insufficienza gastrica (essendo il collagene digerito soltanto dalla pepsina); la persistenza nelle fibre muscolari delle striature o dei nuclei depone per una insufficienza pancreatica e così pure la presenza di granuli di amido (con la caratteristica struttura a cerchi concentrici). I *grassi neutri* si presentano come minute gocce rotonde od ovali, gli acidi grassi sotto forma di cristalli aghiformi ed i saponi sotto forma di ammassi irregolari, poligonali.

Esame batteriologico

Il materiale fecale si preleva direttamente in contenitori sterili o con tampone sterile.

La ricerca batteriologica è indirizzata verso la famiglia delle Enterobacteriaceae, che determina diversi quadri di tipo gastroenteritico.

Nella famiglia delle Enterobacteriaceae distinguiamo 4 tribù:

— le Salmonelle: responsabili di infezioni di tipo enteritico (S. paratyphi B, enteritidis, typhi-murium, ecc.) o di tipo tifoideo setticemico (S. typhi);
— le Shigelle: responsabili di forme dissenteriformi;
— le Escherichieae: comprendono l'Escherichia coli e le Klebsielle, responsabili di alcune forme di enterite epidemica del lattante. Sono, comunque, abituali colonizzatori dell'intestino.
— le Protaceae: sono responsabili di forme enteritiche nel solo lattante. Appartengono a questa tribù i generi Proteus e Providencia.

Per isolare le Salmonelle e le Shigelle è necessario l'uso di terreni selettivi (agar SS), che inibiscono la crescita dei saprofiti e favoriscono quella delle Salmonelle e delle Shigelle.

L'identificazione e la tipizzazione degli Enterobatteri viene fatta in base alle prove di fermentazione: metabolizzazione del glucosio, della lisina, dell'ornitina, produzione di H_2S, formazione di indolo, fermentazione del lattosio, metabolizzazione del citrato, produzione di urea e, inoltre, in base alla produzione di gas e alla mobilità.

Nel corso di infezione da Salmonella typhi (tipo addominale) è importante la ricerca sierologica, cioè il ritrovamento nel siero del paziente di anticorpi anti-Salmonella per seguire l'evoluzione della malattia (sierodiagnosi di Widal).

Esame parassitologico delle feci

A) Diagnosi di laboratorio nelle malattie da Protozoi: entamoeba histolytica (l'entamoeba coli è sprovvista di potere patogeno), giardia intestinalis:

1) esame a fresco: può essere eseguito direttamente in soluzione fisiologica o con arricchimento con liquido di

Lugol, che permette di evidenziare le cisti protozoarie invisibili con la sola soluzione fisiologica;

2) esame di preparati fissati e colorati: vanno eseguiti dopo aver fissato alla fiamma il materiale fecale su un vetrino portaoggetti, che va colorato a seconda l'indirizzo della ricerca stessa.

Gli esami colturali ed immunologici hanno scarsa importanza nelle infestazioni da protozoi.

B) Diagnosi di laboratorio nelle malattie da Elminti: Nematodi (anchylostoma duodenalis, ascaris lumbricoides, oxiuris vermicularis, trichuris trichiura, strongyloides stercoralis, trichinella spiralis) e Cestodi (taenia solium, taenia saginata, hymenolepsis nana, bothriocephalus latus):

1) esame diretto delle feci: è importante per i parassiti di grosse dimensioni (ascaridi, tenie, ossiuri);

2) esame microscopico a fresco: è lo stesso di quello descritto per i protozoi e serve ad evidenziare le uova dei parassiti.

Per risultare più attendibile la ricerca delle uova dei parassiti, prima dell'esame microscopico si ricorre alle tecniche di concentrazione e di flottazione, per fare affiorare le uova dei parassiti, che hanno un p.s. maggiore rispetto al liquido.

Per la ricerca delle uova di ossiuri è importante la tecnica del cerotto di Graham: un cerotto adesivo viene posto per la notte sulle pliche perianali e quindi la mattina, posto sul vetrino portaoggetti, è osservato al M.O.

Esame radiologico del tenue

L'esame radiologico del tenue rimane ancora oggi l'unico mezzo per la sua visualizzazione, dato che l'endoscopia non riesce a raggiungerlo. L'esame radiologico del tenue può essere eseguito mediante somministrazione per os di bario o mediante enteroclisma; lo studio dopo clisma opaco, osservando il reflusso dell'ileo, può talora essere utile. Anche per la radiodiagnostica del tenue è possibile utilizzare la tecnica con doppio contrasto che permette la ricerca delle lesioni più fini o per meglio attuare una diagnosi differenziale. È da rilevare che la tecnica di studio per os del tenue è poco soddisfacente, sia per l'assorbimento di liquido dell'ileo distale, che determina un ispessimento del bario con impossibilità a penetrare negli stretti spazi interplicari, sia per le modificazioni fisico-chimiche alle quali il bario va incontro nel tenue (trasformazione granulare, flocculazione).

Il radiogramma della Fig. 13-74 mostra l'aspetto normale delle anse del tenue; ben visibile il disegno delle valvole conniventi.

Patologia infiammatoria: l'esame radiologico in questo tipo di patologia è fondamentale. Si possono mettere in evidenza alterazioni della mucosa, difetti di riempimento, anse stenotiche (string sign di Kantor), anse ectasiche a monte delle stenosi (Fig. 13-75) ed eventualmente tramiti fistolosi. Questi segni sono peraltro comuni a diversi tipi di patologia, quali la tubercolosi intestinale, la sarcoidosi, la linfopatia venerea, tumori e malattie sistemiche del R.E. e del collageno. Tipica del morbo di Crohn è la *triade di Bodart*, costituita da:

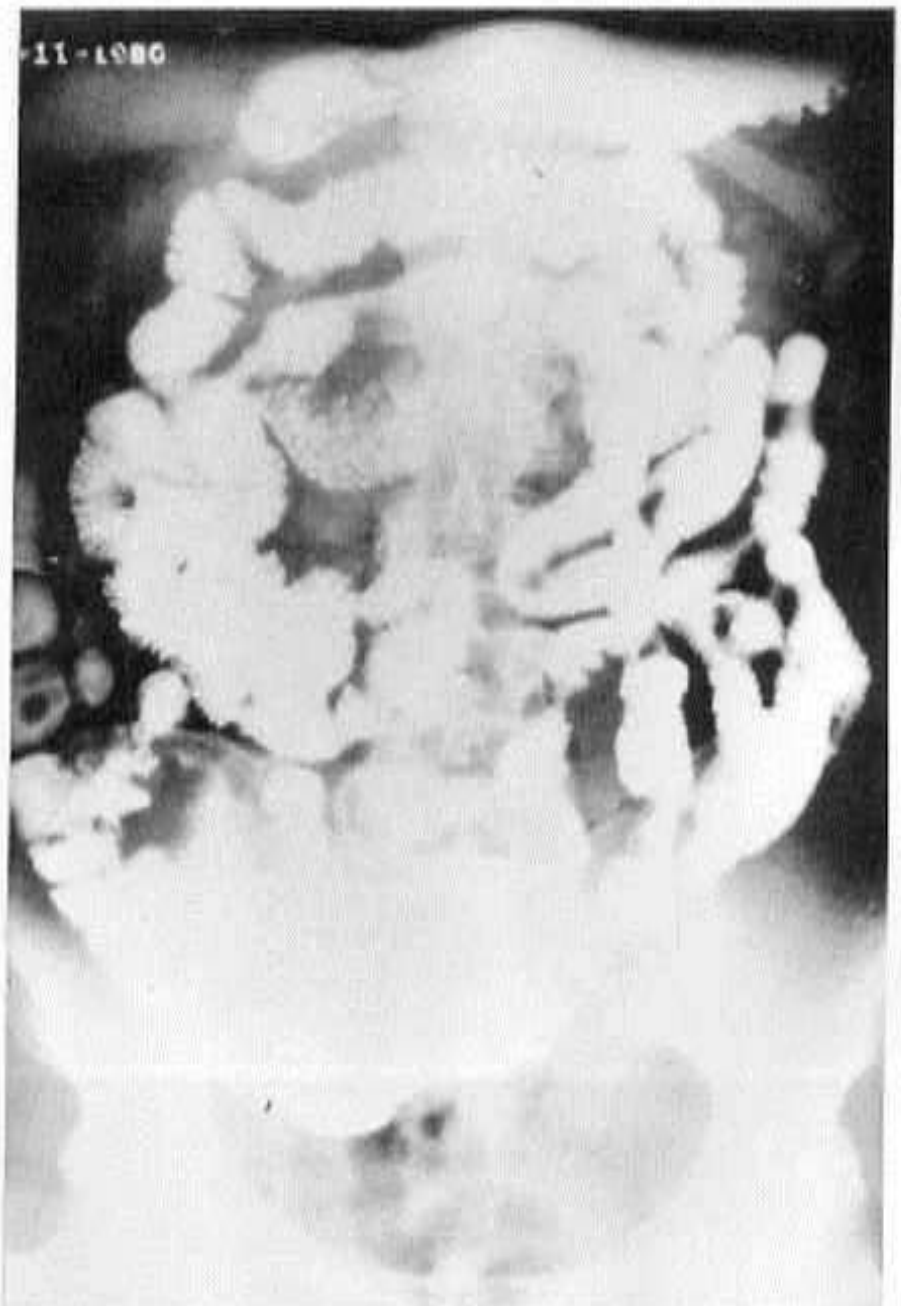

Fig. 13-74. Aspetto normale del tenue: ben visibile il disegno delle valvole conniventi.

1) ansa terminale stenotica, con bordi spiculari e rilevatezze della superficie mucosa;

2) ansa intermedia rigida con bordo antimesenterico festonato e bordo mesenterico curvilineo, con doppio contorno per ulcera longitudinale;

3) ansa a monte dilatata (Fig. 13-76).

In genere, però, si suole osservare netto ed uniforme restringimento dell'ansa colpita con aspetto tubulare e scomparsa del rilievo mucoso (*segno della cordicella*; v. Fig. 12-88), anse con disegno della colonna di bario grossolanamente reticolata ed irregolare (a ciottolato).

Nella *tubercolosi* (più frequente a livello del colon) si può notare una spiccata irritabilità del tenue mesenteriale, ceco ed ascendente, con persistente tendenza allo svuotamento rapido del bario (*segno di Stierlin*). Nelle forme ipertrofiche tubercolari si possono mettere in evidenza difetti di riempimento, che spesso simulano processi neoplastici: irregolarità della parete del viscere con aspetto dentellato, spiculare, dovuto alle ulcere tubercolari, a volte salto del tratto colpito, ste-

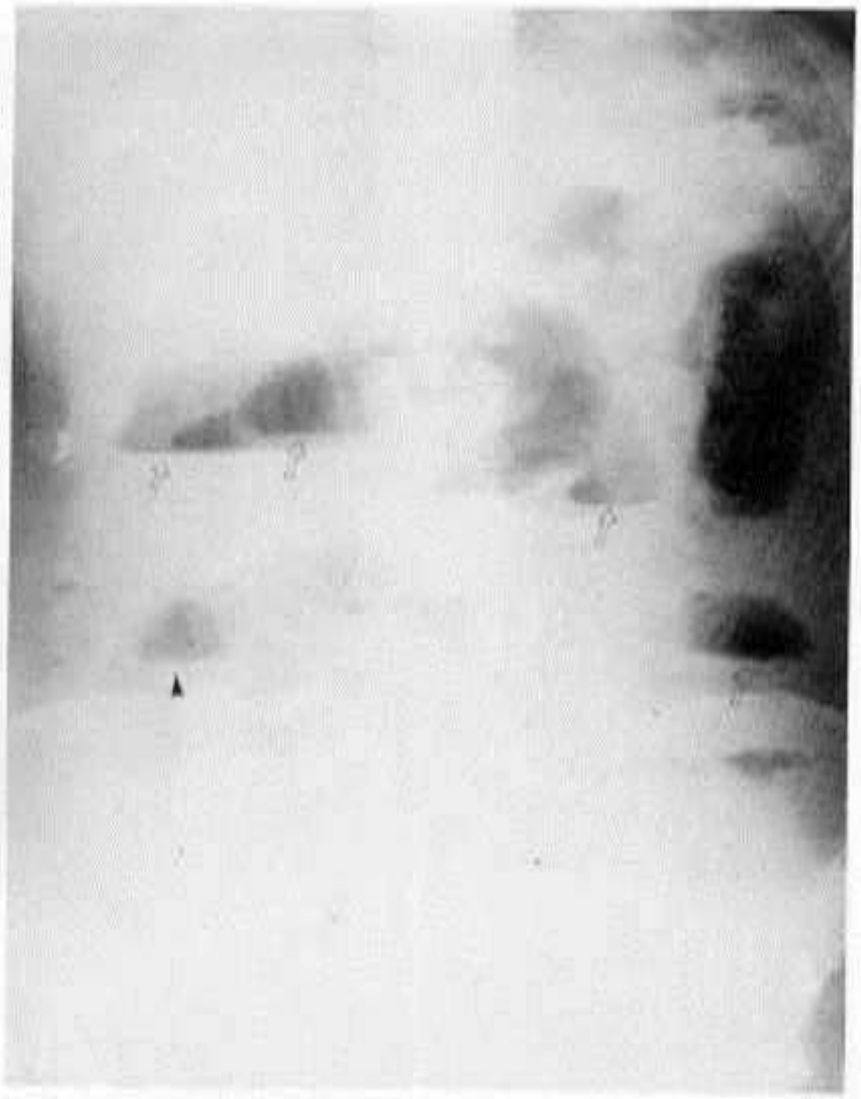

A

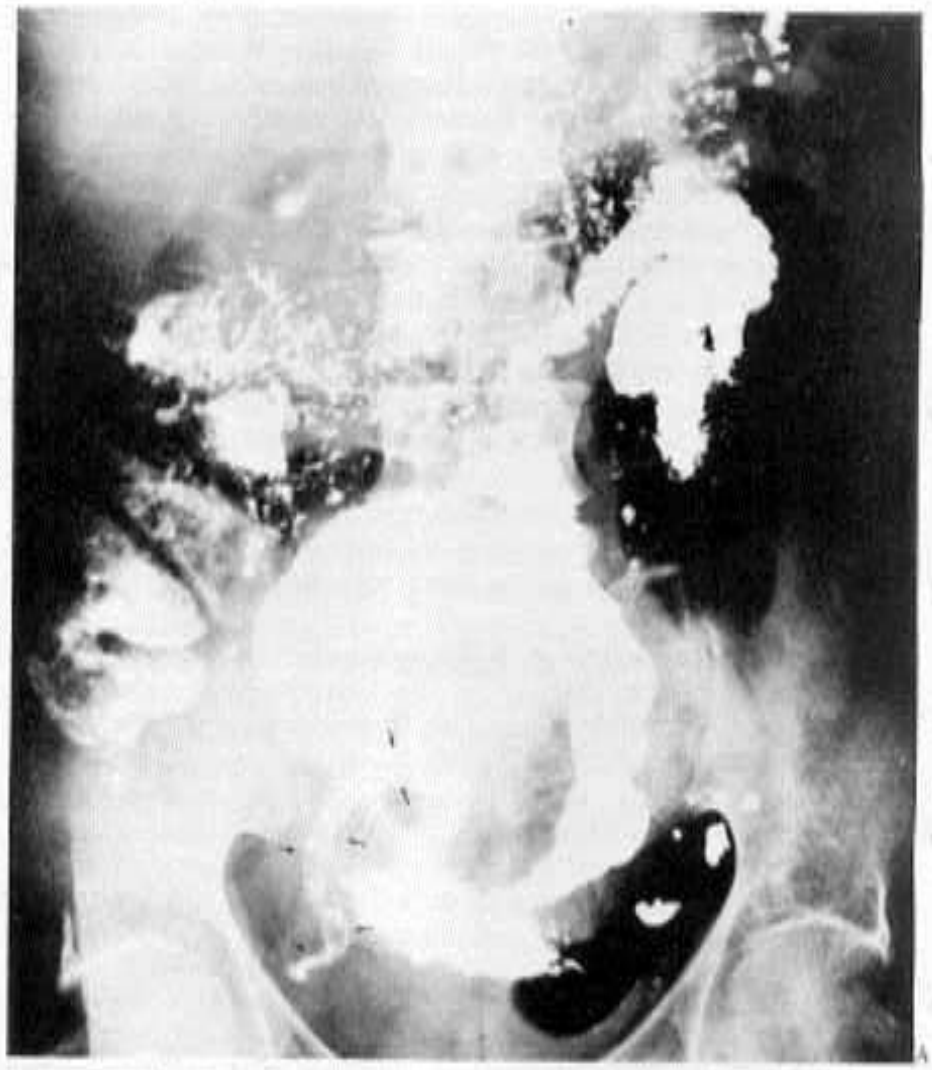

A

B

Fig. 13-75/A, B. A) Stenosi del tenue da briglia cicatriziale con dilatazione a monte e livelli idroaerei (radiogramma in ortostatismo); B) volvolo dell'intestino tenue con dilatazione e vari livelli idroaerei (radiogramma in ortostatismo).

B

Fig. 13-76/A, B. Morbo di Crohn: A) stenosi dell'ansa terminale che si presenta rigida e arrotolata con aspetto irregolare della mucosa (a ciottolato) e dilatazione a monte; B) stenosi dell'ansa terminale del tenue con bordi irregolari e piccola formazione fistolosa, irregolarità del disegno della mucosa con aspetto a ciottolato, dilatazione delle anse a monte.

nosi filiforme (intestino di pollo) ed alternanza di aree stenotiche e dilatate È possibile evidenziare calcificazioni dei linfonodi mesenterici, quale espressione di pregressi processi guariti.

Nella *malattia celiaca* dell'adulto il quadro radiologico mostra il bario disposto a blocchi irregolari, a fiocchi ed a spruzzo, con anse dilatate.

La distonia delle anse del tenue costituisce un reperto frequente dell'*adenomesenterite*.

Rare sono le *formazioni polipose* ed assai rara la *pneumatosi cistica* (reperto di multiple immagini chiare trasparenti).

I *tumori del tenue* sono estremamente rari, raggiungendo nelle sue varie forme (carcinoma, linfoma maligno, sarcoma, carcinoide) il 5% di tutta la patologia di tale tratto intestinale. Non presentano una sintomatologia caratteristica, ma per lo più simulano altre affezioni intestinali, tanto da rendere il più delle volte assai difficile la diagnosi, che in verità viene quasi sempre posta allorché si sono realizzate gravi turbe della canalizzazione. L'enteroclisma del tenue in questi casi può evidenziare difetti di riempimento o stenosi dei tratti interessati.

ESPLORAZIONE DEL COLON

Il colon ha la funzione di completare l'assorbimento del contenuto acquoso del chimo e di modificarne le caratteristiche chimico-fisiche, regolando il transito e l'evacuazione delle feci; ciò si realizza attraverso l'intervento di attività motorie, assorbenti e secretive (di ioni potassio, bicarbonato e muco), nonché attraverso l'attività proprie della flora batterica.

Lo studio di questo importante tratto dell'apparato digerente utilizza varie tecniche e cioè radiologica, endoscopica, arteriografica, manometrica, istologica.

Esame radiologico del colon

Anche per questo tratto di intestino l'esame radiologico deve proporsi di dare risposta a quesiti derivanti da situazioni di varia natura e gravità. La diagnostica della patologia d'urgenza trova nell'esame radiologico diretto (addome in bianco), con radiogrammi in ortostatismo, un mezzo prezioso.

Negli ilei meccanici è indicato, inoltre, il *clisma opaco* non solo per confermare la sede dell'occlusione, ma anche per il riconoscimento della natura del processo. Nella emorragia massiva in atto e nelle sospette perforazioni l'esame radiologico con mezzo di contrasto è assolutamente controindicato. Nelle situazioni in cui esista il sospetto di anomalie di sviluppo, di sede, di lunghezza, di motilità, nelle turbe funzionali, nella diverticolosi, nelle flogosi acute e croniche, estese o circoscritte, nei tumori e nell'angina addominale, l'esame radiologico per os ed in specie il clisma opaco sono i mezzi più indicati per il riconoscimento della sede e spesso della natura del processo. L'indagine radiologica con clisma (Fig. 13-77) dà un'immagine completa dell'intestino nel suo insieme, evidenzia la sua forma, le sue dimensioni, la sua lunghezza (Fig. 13-78), i rapporti con le altre strutture e la

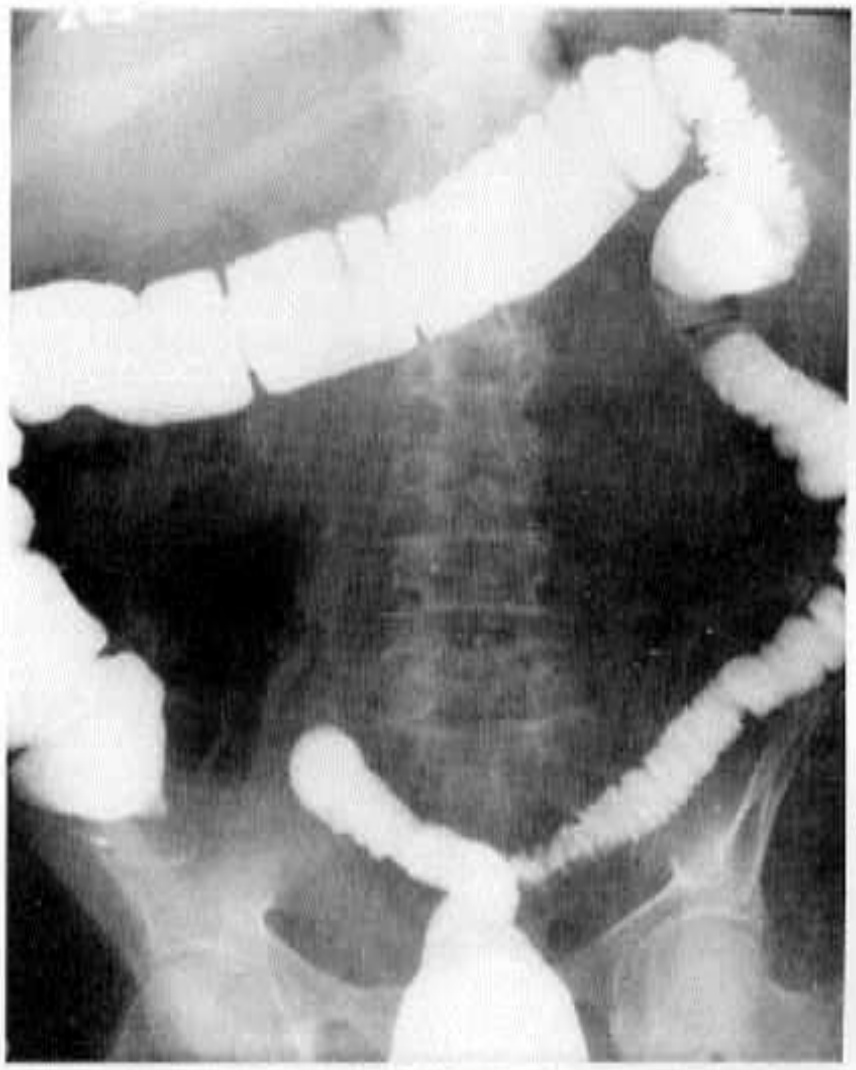

A

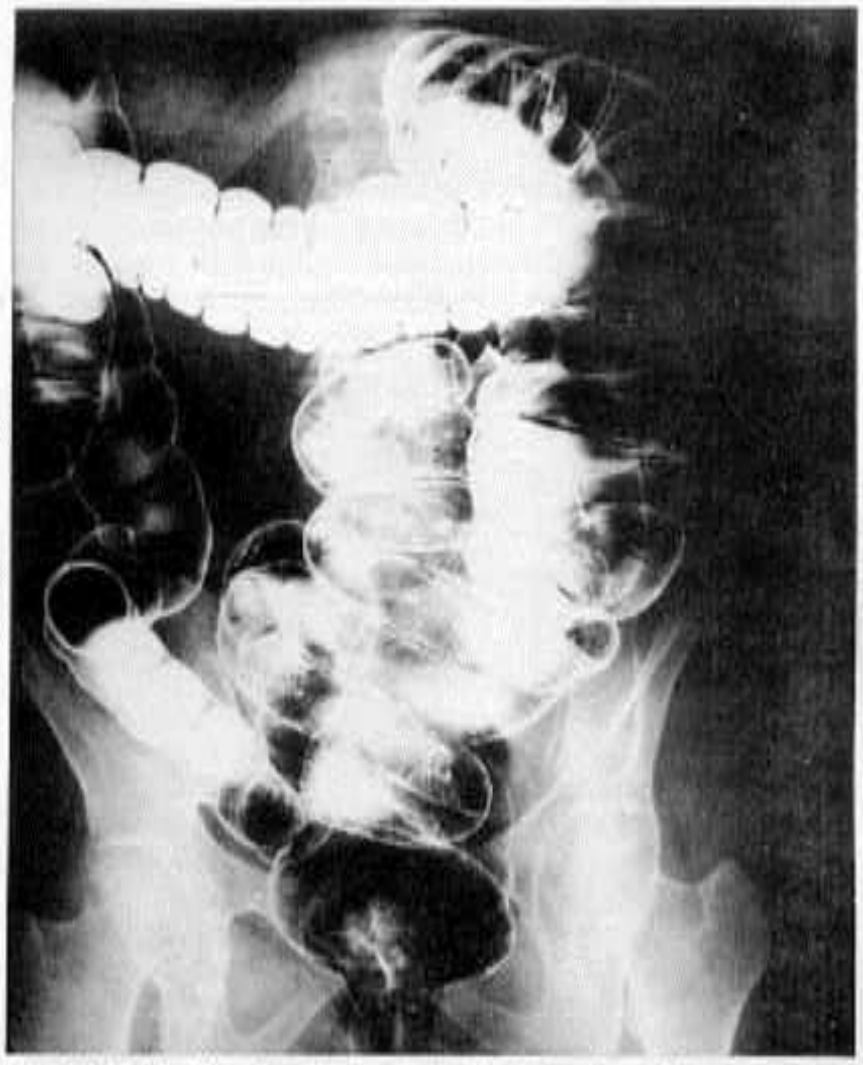

B

Fig. 13-77/A, B. A) aspetto normale del colon, clisma opaco; B) aspetto normale del colon: clisma opaco con doppio contrasto (v. testo).

presenza di fistole e di fissurazioni, che a volte possono sfuggire anche all'endoscopia.

In realtà, l'impiego della radiologia per lo studio della patologia del colon trae larga applicazione dall'uso quasi routinario delle *tecniche a doppio contrasto*; è, infatti, in tale ambito che gli ottimi progressi della tecnica permettono di ottenere talora immagini talmente dettagliate da eguagliare i risultati dell'endoscopia. L'affinarsi ed il diffondersi di queste metodiche ha evidenziato l'insufficienza dello studio del colon per via orale, con l'eccezione della dimostrazione dell'esistenza di diverticoli e della diagnosi di esistenza, sede e tipo della stitichezza mediante indicatori radio-opachi.

L'esame radiologico permette di visualizzare:

a) *alterazioni della motilità* (sindromi discinetiche o colonpatie funzionali): caratterizzate da contratture delle pareti del colon con esagerazione del disegno delle austre, sino a realizzare immagini pseudodiverticolari, che peraltro variano nei vari radiogrammi (forme ipertoniche), mentre nelle forme ipotoniche-ipocinetiche il transito è rallentato ed il bario persiste a lungo nel colon (Fig. 13-79);

b) *anomalie di posizione*: il colon può apparire stirato in varia maniera per aderenze, briglie cicatriziali o abbassamento (ptosi), soprattutto il trasverso (soggetti magri e longilinei) o essere sospinto da formazioni viciniori;

c) *anomalie del calibro e dei contorni*: si possono evidenziare riduzioni del calibro dovute a processi infiammatori (morbo di Crohn, tubercolosi, colite amebica, rettocolite ulcerosa) o a tumori che possono determinare stenosi più o meno serrate. Le dilatazioni possono essere circoscritte e precedere tratti stenotici o in casi estremi interessare tutto il colon (megacolon tossico) e il tenue o l'ascendente (ansa sentinella) nella pancreatite acuta. Nel *megacolon tossico* (coliti fulminanti, morbo di Crohn, rettocolite ulcerosa) si ha la completa scomparsa delle austre, soprattutto sul margine inferiore del colon trasverso, che, dilatato, di solito non si allunga; la presenza di segmenti di calibro normale tra quelli dilatati permette la diagnosi differenziale con la ostruzione meccanica. I radiogrammi eseguiti in piedi ed in decubito laterale dimostrano la presenza di gas sotto la cupola diaframmatica nel caso di *pneumoperitoneo* (v. Fig. 12-73).

Vogliamo, comunque, ricordare che è sconsigliabile ricorrere al clisma opaco in caso di coliti acute, poiché a parte il rischio della perforazione, si può compromettere l'afflusso vascolare della parete, determinando il megacolon tossico ed in alcuni casi la necrosi ischemica.

I contorni del colon possono essere alterati per le cause suddette, ma più frequentemente per la presenza di *diverticoli* (Fig. 13-80).

A carico dei diverticoli si può sviluppare un processo flogistico (*diverticolite*), con formazione di flogoma che può simulare una neoplasia (Fig. 13-81).

d) *anomalie della cavità del viscere* dovute a malattie infiammatorie, neoplastiche (Fig. 13-82), processi cronici cicatrizzati o in stadio avanzato: si estrinsecano con salti della colonna di bario, frammentazioni della medesima in spruzzi o rivoli oppure verniciature delle masse aggettanti nel lume. Da ricordare che anche i voluminosi fecalomi possono simulare processi eteroplastici;

e) *anomalie della mucosa del viscere*: evidenziate in maniera ottimale dall'esame a doppio contrasto del viscere, possono, anche se in modo parziale, essere evidenziate con l'esame tradizionale. Consistono nella perdita di nettezza dei contorni della colonna di bario, i cui margini diventano irregolari, sfrangiati, disomogenei con alterazioni a colpo d'unghia (morbo di Crohn); altre volte le lesioni ulcerative sono estese e diffuse ad ampie zone del colon, conferendo col doppio contrasto un'immagine a carta geografica (rettocolite ulcerosa; Fig. 13-83). La mucosa può apparire ricoperta da fini granulazioni diffuse a segmenti del viscere

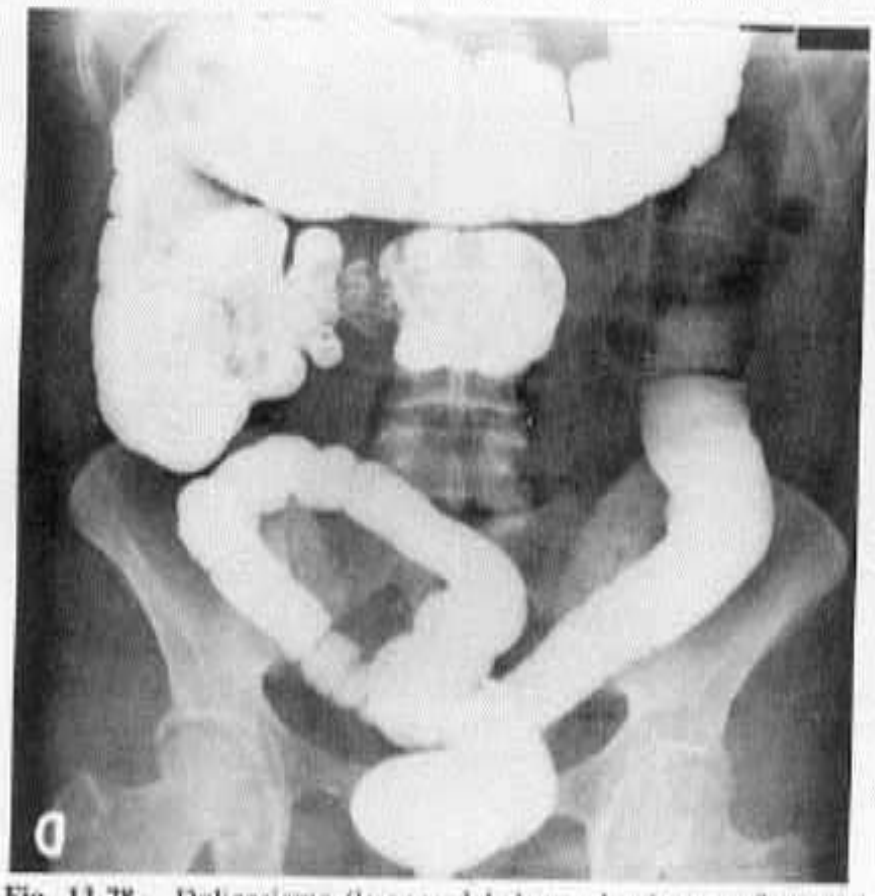

Fig. 13-78. Dolicosigma (le anse del sigma si spingono fino alla fossa iliaca destra).

Fig. 13-79. Colon distonico (vedi testo).

A

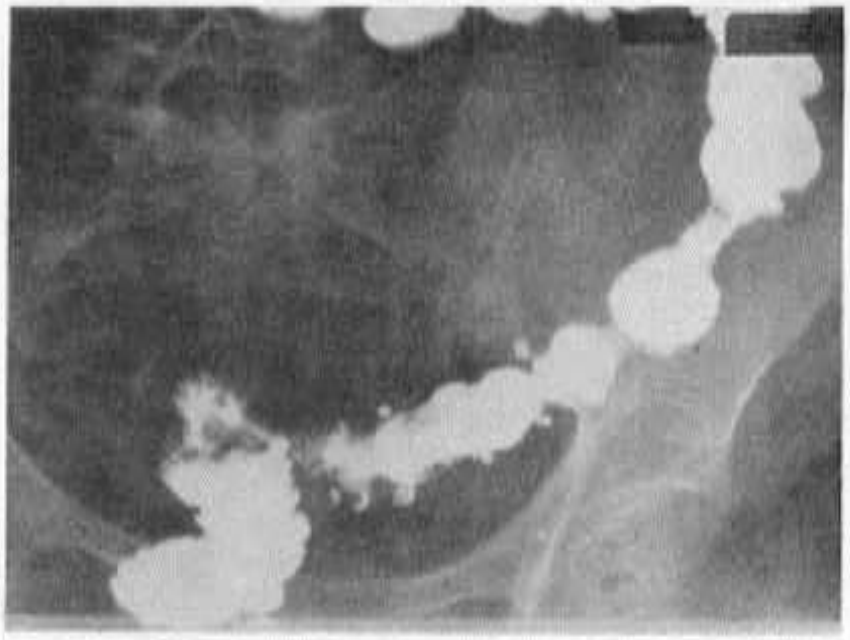

B

D

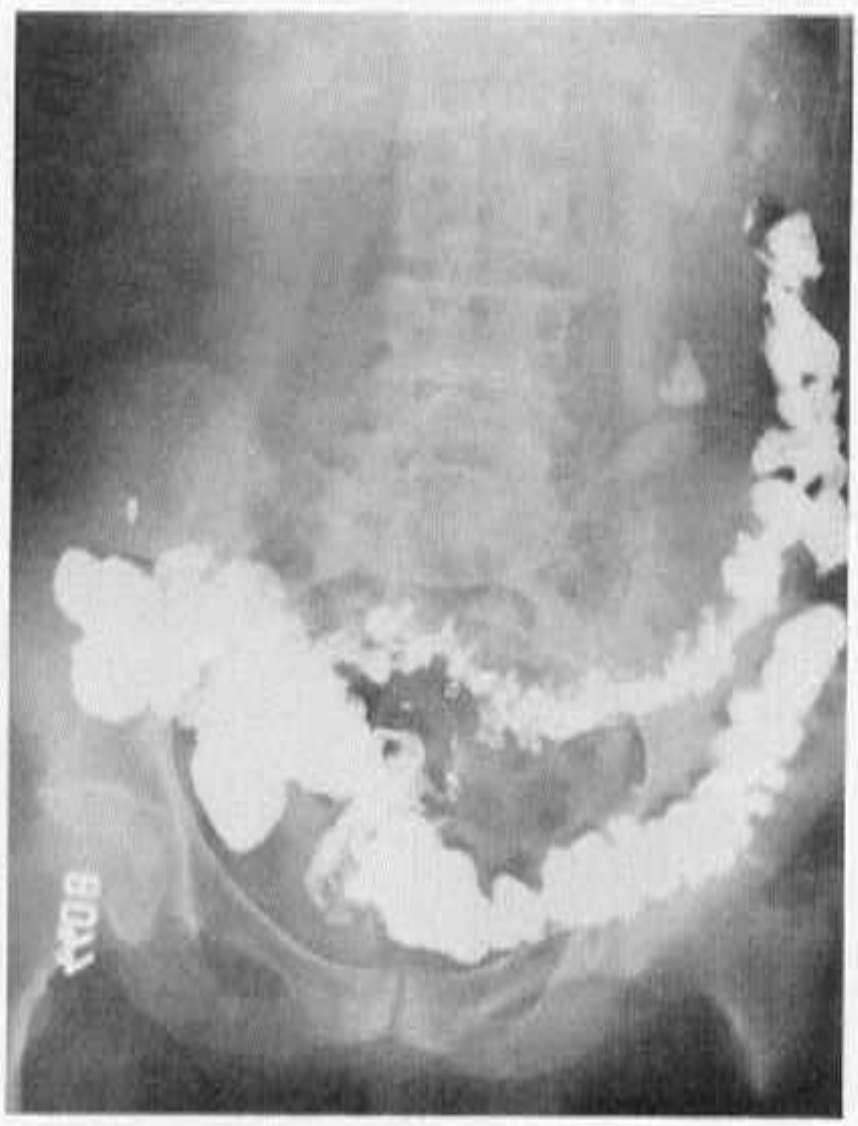

C

Fig. 13-80/A, B, C, D. Diverticolosi: A) diverticolosi multipla del sigma; B) diverticolosi multipla del sigma; C) diverticolosi multipla del colon trasverso che è ptosico e del sigma; D) diverticolosi del colon a doppio contrasto.

(morbo di Crohn iniziale) o con grossolane protrusioni alternate a depressioni (aspetto a ciottolato romano). Anche le più piccole lesioni vengono oggi individuate con l'esame a doppio contrasto, che riesce a mettere in evidenza formazioni del diametro di pochi millimetri e pertanto permette la diagnosi radiologica precoce del *carcinoma* del colon.

L'appendice è spesso visibile e in caso di flogosi è dolente alla pressione mirata sotto schermo; può contenere coproliti, specie in vicinanza della sua estremità, senza che ciò necessariamente sia indice di uno stato flogistico (Fig. 13-84). Nel caso che l'appendice non si visualizzi, una dolorabilità nella sua sede presumibile di impianto è sospetta per una flogosi appendicolare.

Il retto è frequentemente sede di processi flogistici (proctite acuta e cronica, ulcerosa o meno; Fig. 13-85) e di processi neoplastici (carcinomi); di estrema utilità ai fini diagnostici è l'esame endoscopico.

Qualche cenno meritano le anomalie di sviluppo. Il cieco e l'appendice si troveranno collocati nella fossa iliaca sinistra, con possibilità quindi di errori diagnostici, in caso di *situs viscerum inversus addominale*, che realizza una situazione speculare rispetto al normale, cui si associa la destrocardia; lo stomaco si trova nell'ipocondrio sinistro e il fegato nel destro (Fig. 13-86). Un'altra anomalia di sviluppo è il

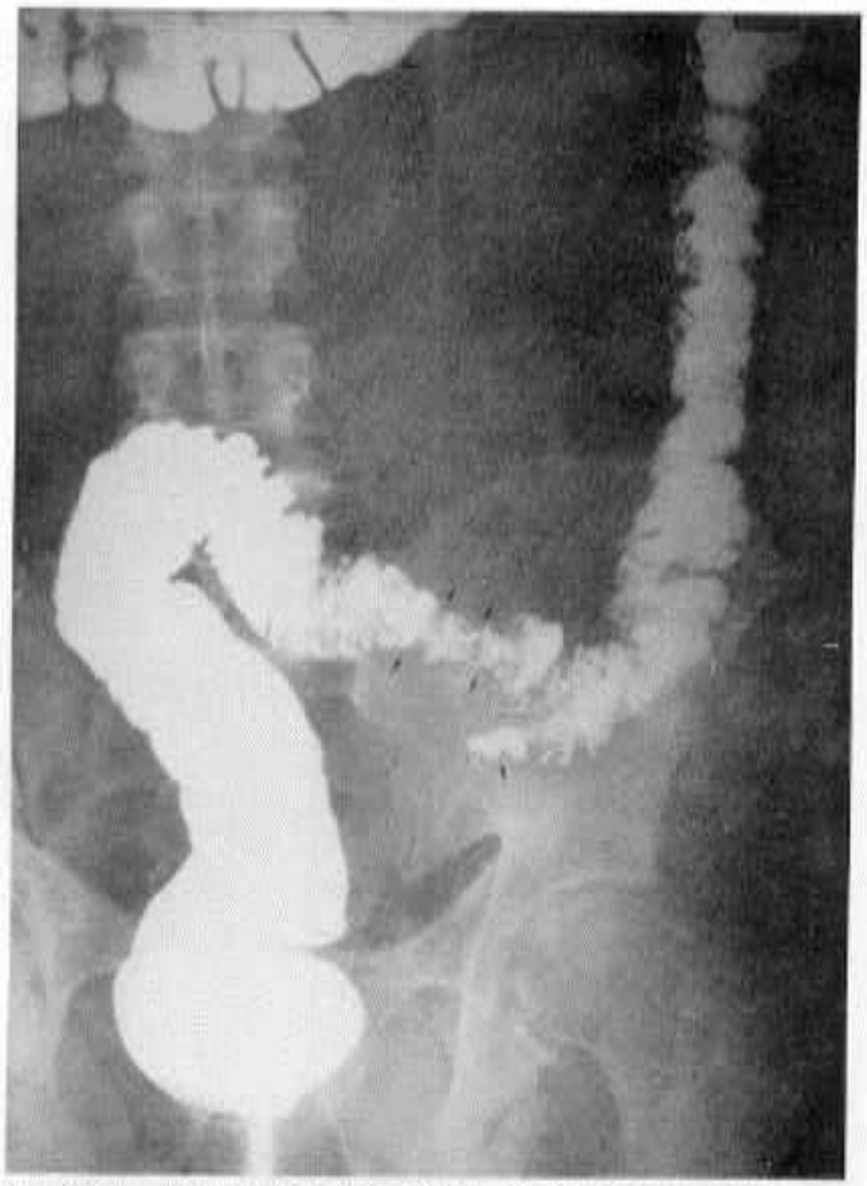

Fig. 13-81. Diverticolite del sigma, con formazione di flogoma che causa parziale difetto di riempimento.

mesenterium commune: le anse digiuno-ileali sono situate nei quadranti addominali di destra, mentre il grosso intestino è collocato in quelli di sinistra (questa situazione espone a fenomeni ostruttivi estrinseci, in particolare al volvolo).

Della *relaxatio e della eventratio diaframmatica* si è parlato nel capitolo precedente, a proposito dell'ascesso subfrenico e si è detto che tra diaframma risalito e fegato si può avere interposizione di anse coliche (v. Fig. 12-82). Ricordiamo anche che la relaxatio può essere circoscritta e determinare delle deformazioni a bozza (Fig. 13-87), che possono simulare un processo patologico della faccia superiore del fegato (tumori, cisti, ecc.).

Colonscopia

La colonscopia permette di visualizzare direttamente il grosso intestino con apparecchi a fibre ottiche e non. Le sonde endoscopiche si differenziano da quelle per la gastroscopia, avendo calibro maggiore e visione unicamente anteriore. Esse sono:

1) pancoloscopio (120-185 cm), che permette di vedere tutto il colon sino alla valvola ileo-cecale (Fig. 13-88);

2) rettosigmoidocolonscopio (100 cm), che giunge sino al tratto intermedio del colon trasverso, a volte alla flessura di destra;

3) rettosigmoidoscopio rigido (30 cm), che permette una perfetta esplorazione del tratto iniziale del sigma, giunto retto-sigmoideo, ampolla e canale rettale.

Tecnica di esecuzione: esame ben più complesso ed impegnativo della gastroscopia, viene realizzato controllando sotto scopia la progressione dello strumento che deve risalire, superare molte flessure ed angoli che rendono l'esame di non semplice realizzazione.

Il paziente va preparato accuratamente mediante dieta priva di scorie nei tre giorni prima dell'esame e quindi pur-

A

B

Fig. 13-82/A, B, C. A) Ca vegetante dell'angolo colico destro: immagine a tenaglia; B) Ca vegetante della metà destra del colon trasverso fistolizzatosi nella seconda porzione duodenale (nel corso dell'esecuzione del clisma opaco si è evidenziata la opacizzazione del bulbo duodenale e dello stomaco). Si intravede il tragitto fistoloso segnato da frecce nere; C) a manicotto del colon discendente.

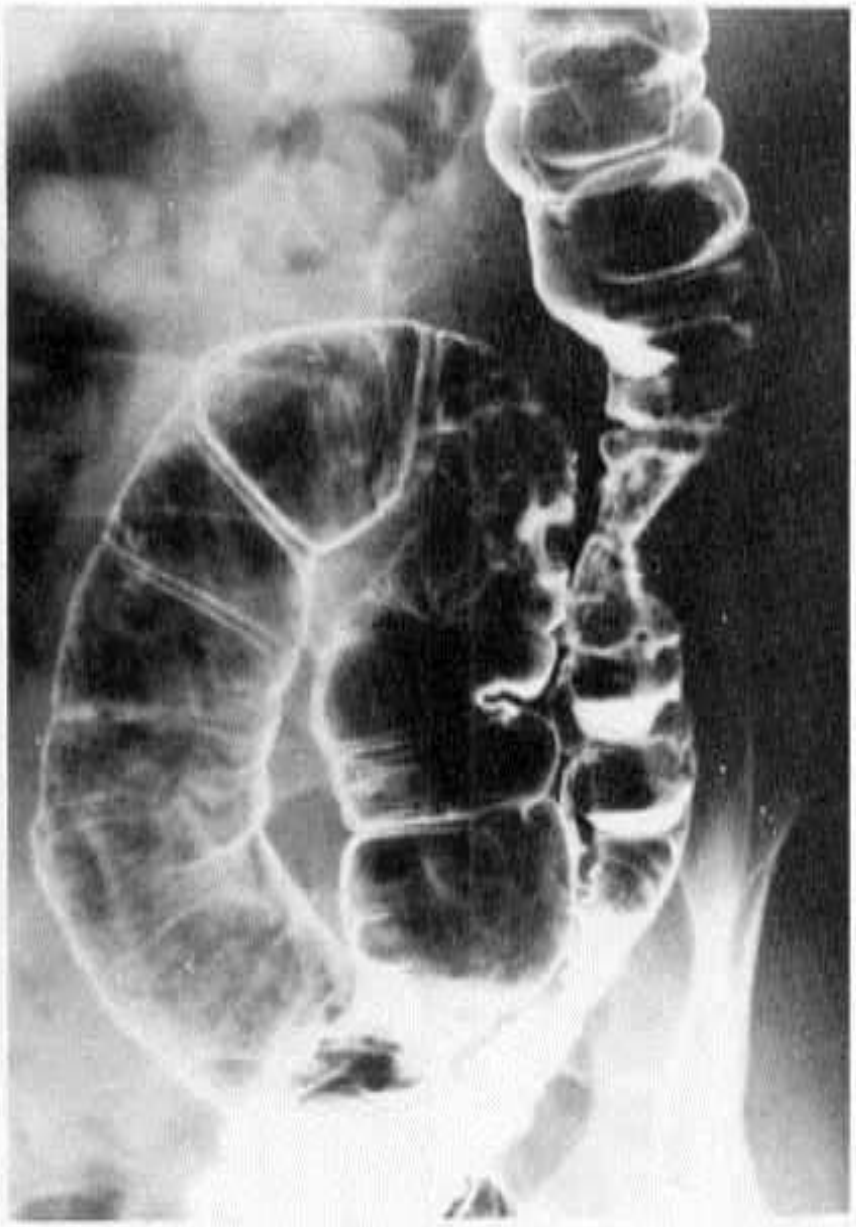

C

Fig. 13-82C.

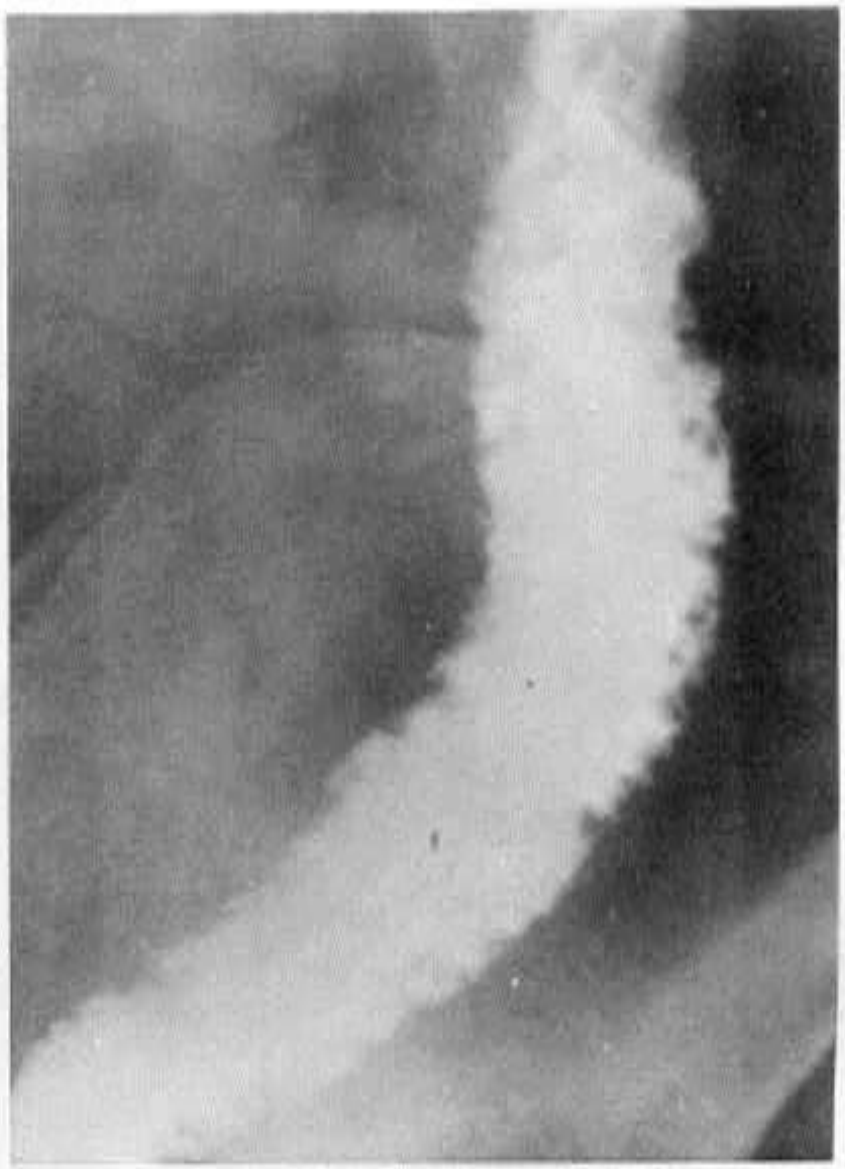

A

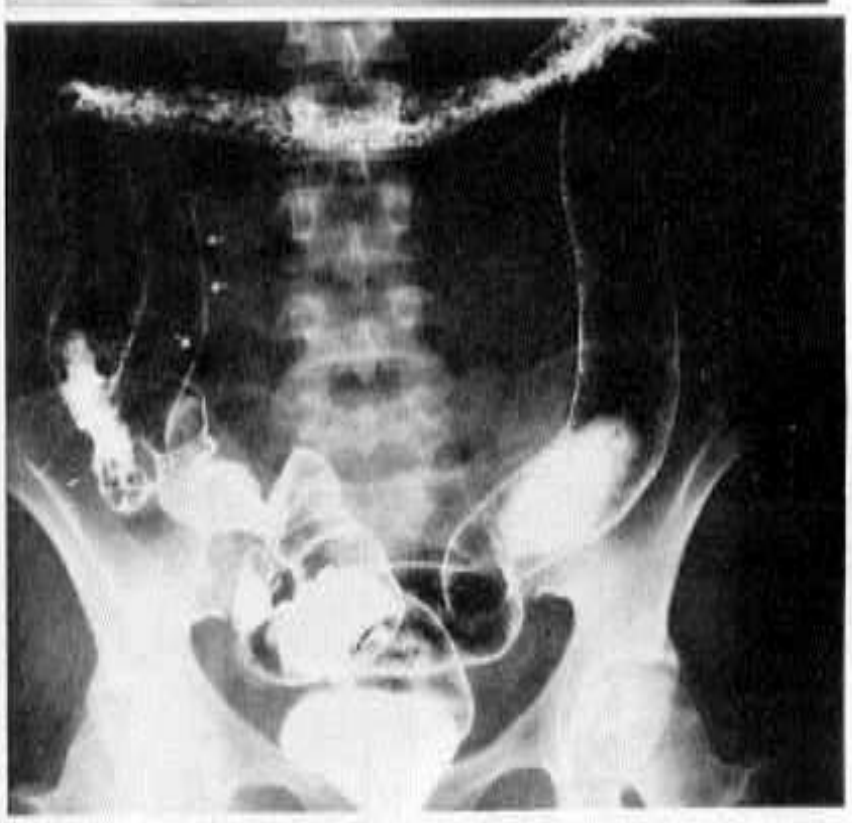

C

B

Fig. 13-83/A, B, C. A) Colite ulcerosa. Clisma opaco: colon con numerosi spasmi; opacizzazione sfumata e maculata per le numerose ulcerazioni viste di faccia. Nel segmento discendente alcune immagini ulcerative hanno aspetto sottominato; B) colite ulcerosa. Clisma opaco: particolare del discendente. Opacizzazione granulosa e reticolata data dalle ulcere iniettate e proiettate di faccia e da frustoli di bario disposti alla periferia delle singole rilevatezze pseudopolipose; C) colite ulcerosa. Colon con doppio contrasto: colon di aspetto tubolare con immagini a buccia d'arancia; marginalmente si apprezzano numerose immagini spicular dovute alla sporgenza verso l'esterno delle ulcere iniettate. Come reperto accessorio si segnala megadolicoappendice, a decorso craniale, rigida, segmentariamente iniettata per coproliti.

Fig. 13-84. Lunga appendice medializzata con coproliti.

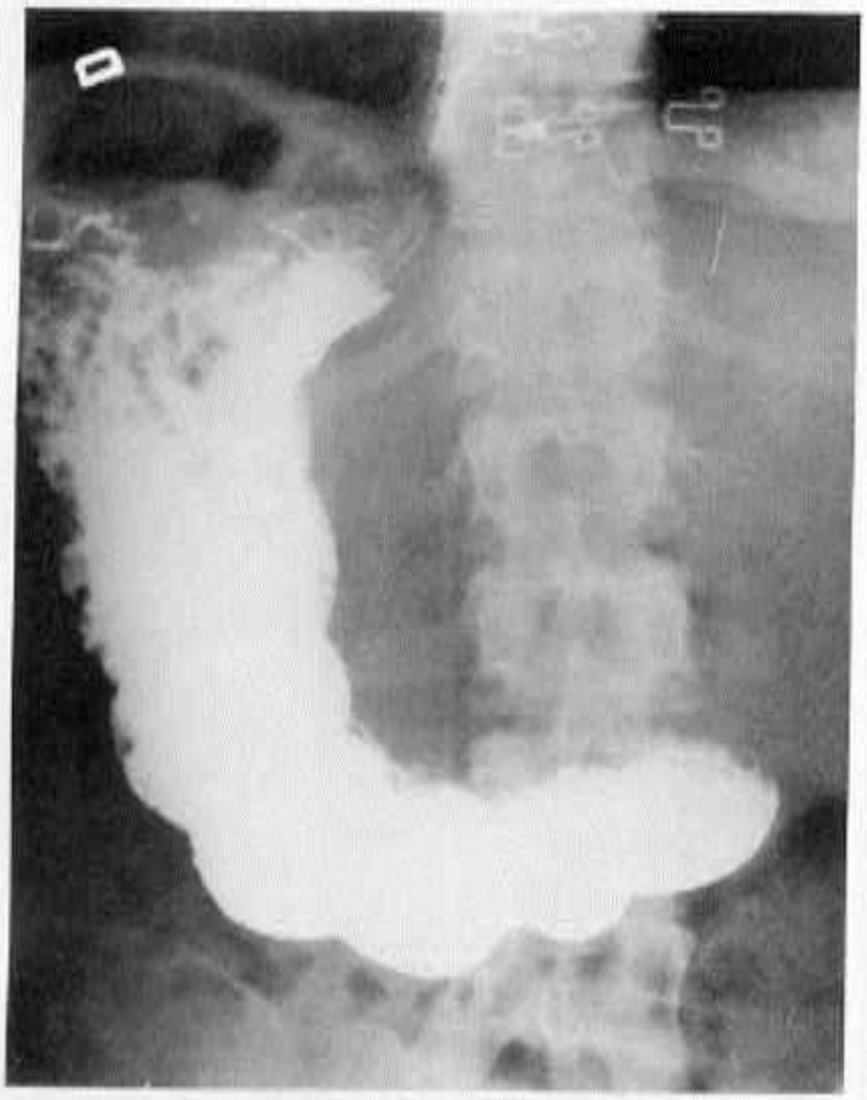

A

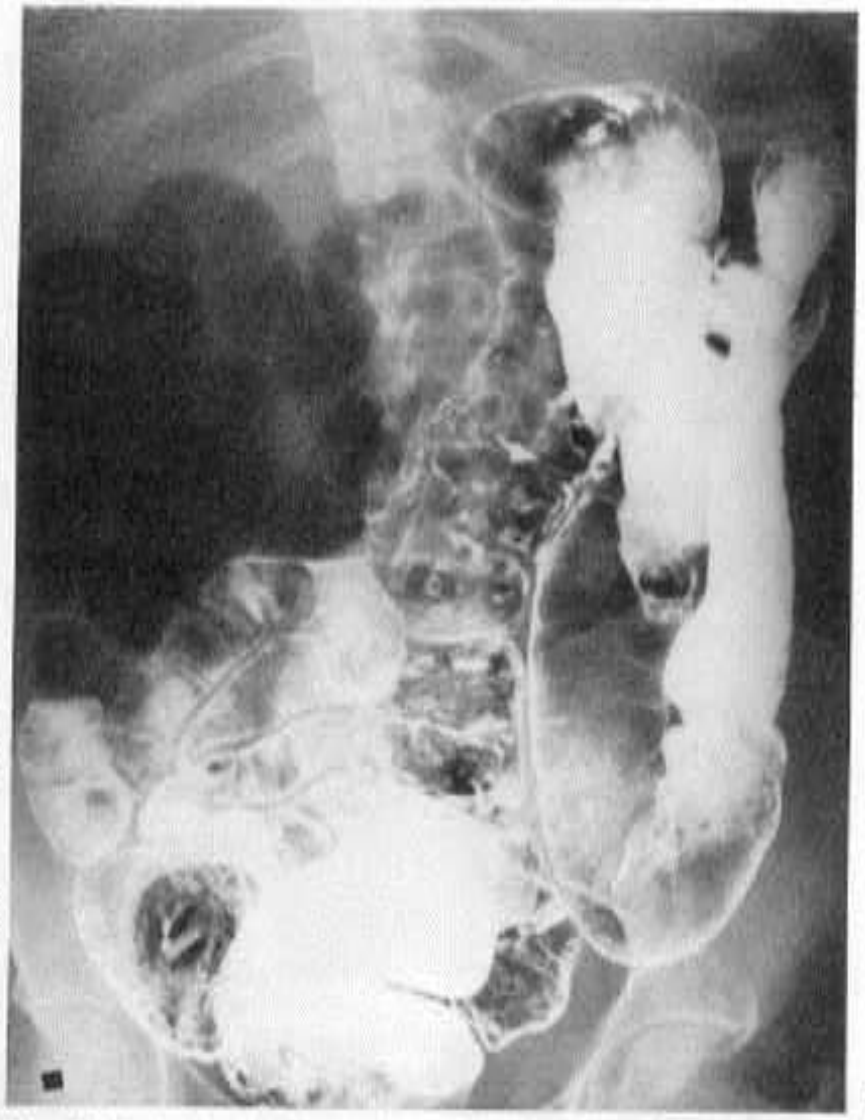

B

Fig. 13-85 A, B. A) Situs viscerum inversus con stomaco destroposto; B) mesenterium commune (v. testo).

gato e sottoposto a numerosi clisteri di pulizia. L'introduzione dell'apparecchio avviene (previa somministrazione di Diazepam 20 mg in muscolo e Pentazocina) stando il paziente in posizione genucubitale o in decubito laterale o in posizione ginecologica.

La contemporanea iniezione di aria favorisce la progressione dello strumento.

Forzato lo sfintere anale si esamina il tratto retto-ampollare (9-10 cm) e si supera il giunto retto sigmoideo; quindi per 4-5 cm si incontra la prima zona d'ombra (visione rossa per contatto dello strumento con la parete); superata questa si ha la visione di infilata di quasi tutto il sigma.

Superato il sigma si raggiunge la II zona d'ombra, corrispondente al giunto sigmo-colico; quindi si risale sino alla flessura splenica (III zona d'ombra).

Il passaggio dall'ascendente al trasverso è caratterizzato dalla variazione del lume, che prima circolare diventa poi triangolare; si transita lungo tutto il colon trasverso sino alla flessura colica dx.

Superata la flessura epatica (IV zona d'ombra) si cerca di discendere lungo tutto il colon destro sino alla valvola ileocecale. A questo punto, conclusa la parte tecnica, inizia la fase di ritorno, durante la quale si esplora con estrema attenzione tutto il colon sin qui raggiunto.

Indicazioni: tutte quelle situazioni che richiedono un esame diretto della mucosa del colon o che necessitano di ulteriori chiarimenti o di prelievi bioptici.

L'indicazione può essere anche di tipo terapeutico (asportazione di polipi, rimozione di neoplasie ostruenti, iniezione diretta di chemioterapici nelle neoplasie maligne).

Limiti e controindicazioni:

1) insufficiente toilette intestinale;
2) eccessiva angolazione e tortuosità del giunto sigmoido-colico;
3) megacolon tossico;
4) severa diverticolosi;
5) infarto miocardico ed aneurismi addominali ed iliaci;

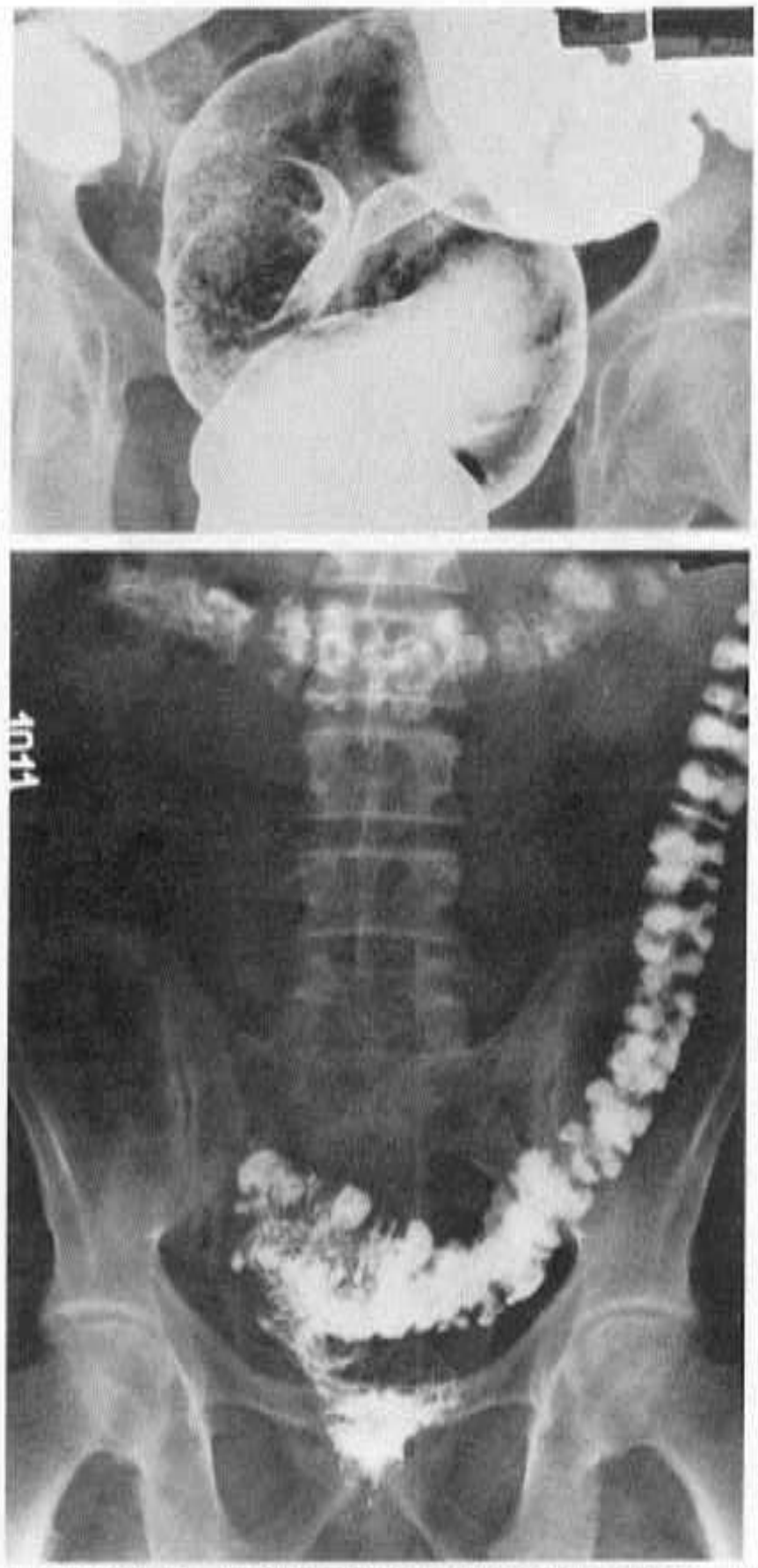

Fig. 13-86/A, B. A) Aspetto normale della mucosa del retto e del sigma; B) Proctite (riscontro rettoscopico e bioptico).

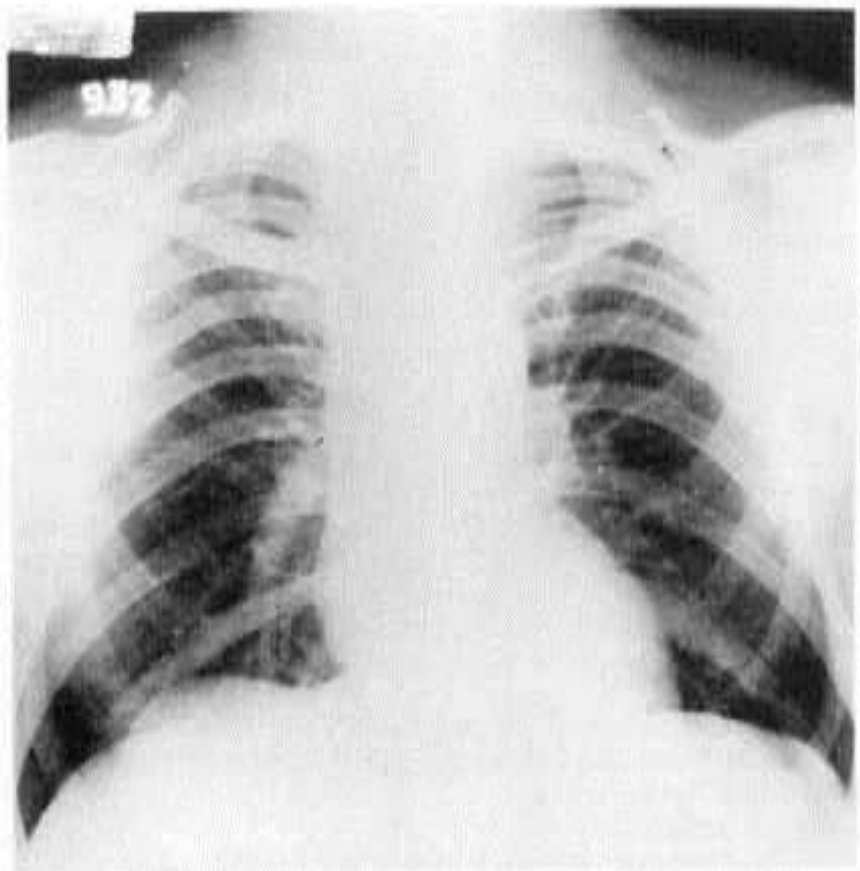

Fig. 13-87. Bozzosità della cupola diaframmatica da relaxatio circoscritta del diaframma.

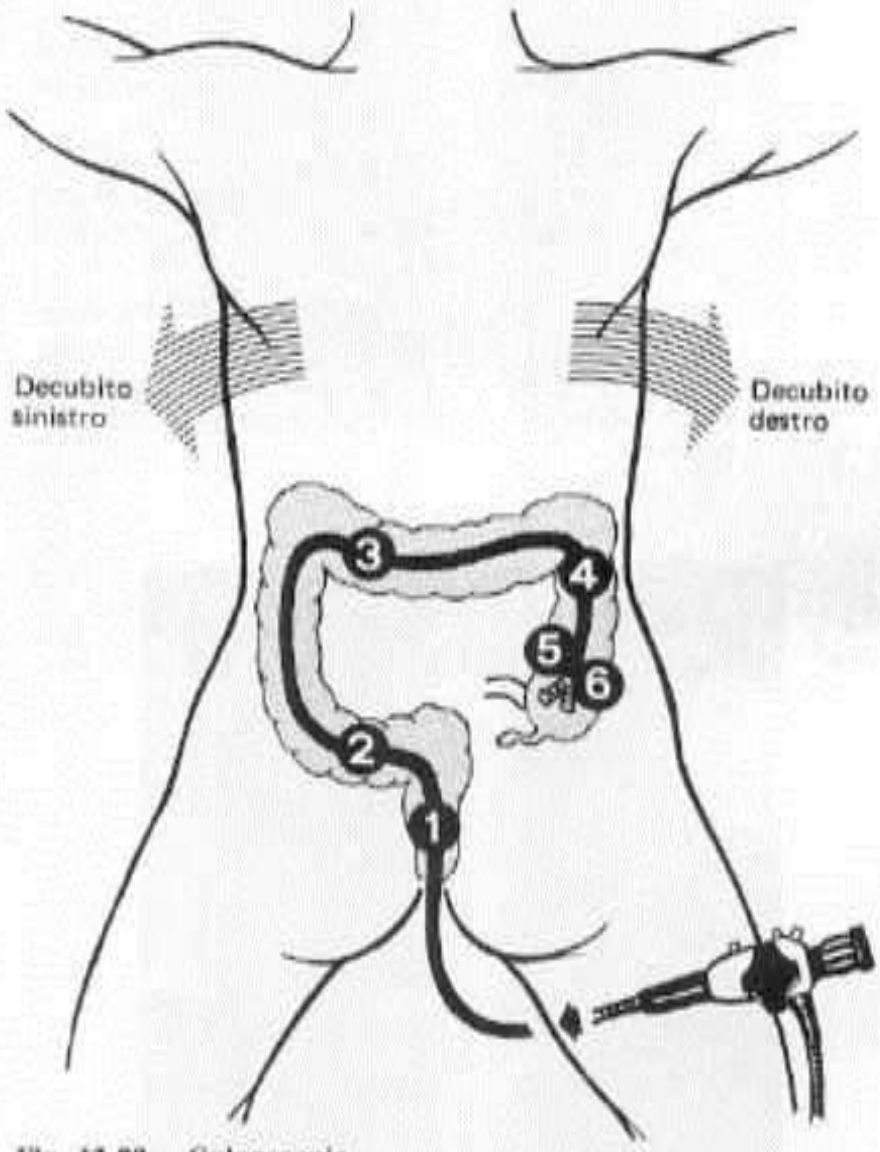

Fig. 13-88. Colonscopio.
1) Retto; 2) sigma; 3) colon trasverso; 4) flessura destra del colon; 5) colon ascendente; 6) cieco.

6) colite ulcerativa fulminante;
7) ileo paralitico e peritonite;
8) ostruzione parziale o completa del tenue;
9) gravidanza;
10) recenti interventi addominali.

Complicanze:
1) perforazione;
2) sanguinamento (dopo polipectomia);
3) lacerazione del meso.

Rilievi normali

1) *il colon sigmoideo*: forma un'ansa a sigma, ha pareti lisce ed il suo lume ha il diametro maggiore di tutto il colon;

2) *il colon discendente*: appare rettilineo, percorso lungo i margini da pliche poco rilevate e termina alla flessura splenica con aspetto a cupola (Fig. 13-89);

3) *il colon trasverso*: appare di calibro triangolare con mucosa rosea, soffice, che lascia intravedere una fine rete capillare; si vedono sempre le austre (Fig. 13-90);

4) *la flessura epatica*: più stretta della splenica, spesso risulta non valicabile;

5) *il colon ascendente*: simile al trasverso, ma con minor numero di pliche e lume più ampio;

6) *il ceco*: largo e diviso in due recessi simili a tasche;

7) *la valvola ileo-cecale*: situata a 10-15 cm dal margine inferiore del ceco; ha forma e posizione variabile.

Rilievi patologici

1) *restringimenti del lume*: rappresentano una buona parte della patologia del colon e per il loro chiarimento l'endoscopia è fondamentale.

Sono dovuti a:

a) *neoplasie*: possono essere estrinseche ed in questo caso si evidenziano come una impronta sulla parete del colon, che può essere integra o intrinseche, determinando riduzione del lume che nei casi estremi diviene invalicabile. La mucosa può presentare vegetazioni, ulcerazioni, mammellonature e sanguinamento (Fig. 13-91);

b) nel *morbo di Crohn* è possibile rilevare tre stadi:

I stadio (profondo): mucosa alquanto pallida e sottile, iniziale rigidità e lieve riduzione del calibro;

II stadio (intermedio): "sideramento" della mucosa, che appare pallida, atrofica, marmorizzata; ulteriore incremento della rigidità e della riduzione del calibro;

III stadio (della coartazione del lume): restringimento del lume che diviene spesso invalicabile; presenza di ampie ulcerazioni a carta geografica non sanguinanti; proliferazioni simil-polipoidi della mucosa, fistole.

c) nella *colite ulcerosa* si possono osservare tre stadi:

I stadio (ulcerativo-emorragico): mucosa intensamente iperemica e disepitelizzata con esulcerazioni diffuse; emorragie sotto forma di petecchie ed ecchimosi spesso a nappo o a gemizio;

Fig. 13-90. Colon discendente normale.

Fig. 13-89. Colon trasverso normale.

A

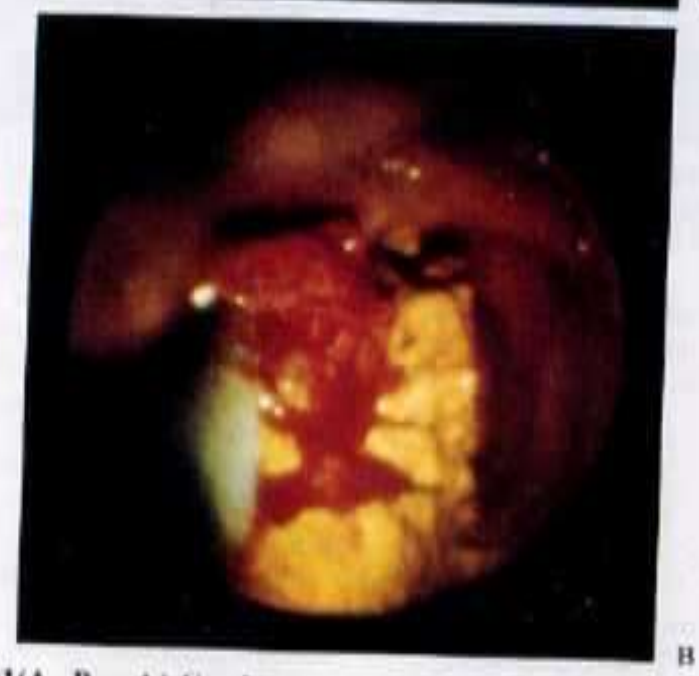

B

Fig. 13-91/A, B. A) Carcinoma vegetante del sigma da poliposi multipla; B) carcinoma del retto ulcerato.

II stadio (pseudopolipoide): mucosa mammellonata, con formazioni di pseudopolipi che si presentano sessili, di pochi millimetri di diametro; ha superficie liscia, colore rosso vivo, è friabile e facilmente sanguinante;

III stadio (o del restringimento): rigidità e parziale riduzione del calibro, dovuta a processi sclerosanti.

d) restringimenti perivisceritico-flogistici: da processi peridiverticolitici, annessiti, colecistiti ecc.:

e) diverticolosi e malattia diverticolare (Fig. 13-92).

— *la diverticolosi* è una vera erniazione della mucosa attraverso deiescenze della parete colica;

— *la malattia diverticolare*: rispetto alla diverticolosi semplice si osservano pareti coliche più rigide, con lume ridotto di calibro e pliche ravvicinate.

Endoscopicamente si osservano in entrambe le forme il colletto sottile, circolare od ovalare del diverticolo, spesso "otturato" da coproliti. A volte sono perforati. Quasi sempre avvolti da una ganga connettivo-cicatriziale, che determina una rigidità ed un restringimento del lume, che può simulare una neoplasia. Raro il riscontro di emorragie del diverticolo.

f) *poliposi*. Si distinguono in:

1) polipi infiammatori (pseudopolipi), tipici quelli della colite ulcerosa; si presentano come piccole rilevature sessili, ricoperti da mucosa integra, di colorito roseo;

2) neoformazioni benigne (miomi, fibromi, lipomi, emangiomi), rari, spesso non distinguibili dagli adenomi (Fig. 13-93);

3) adenomi: sono semplici (p. solitari); villosi; diffusi (stati precancerosi del colon); (Fig. 13-94);

4) polipo a sentinella: adenoma solitario che preannuncia l'esistenza di un carcinoma più a monte.

Vanno bene analizzate le formazioni polipose isolate o multiple e talora a carattere familiare (poliposi familiare diffusa), facenti parte della *sindrome di Gardner* (polipi adenomatosi, che possono interessare anche il tenue e si associano a tumori benigni ecto-mesodermici: osteomi, fibromi, lipomi, cisti sebacee) o *della sindrome di Peutz-Jeghers* (poliposi di tutto il tubo digerente, incluso l'esofago, associata a chiazze pigmentarie melaniche muco-cutanee).

Vogliamo ricordare come ogni polipo debba considerarsi una formazione precancerosa e che una volta individuato va asportato (Fig. 13-95).

Emorragie: difficile realizzare la colonscopia d'urgenza per l'impossibilità di effettuare una toilette accurata. Esclu-

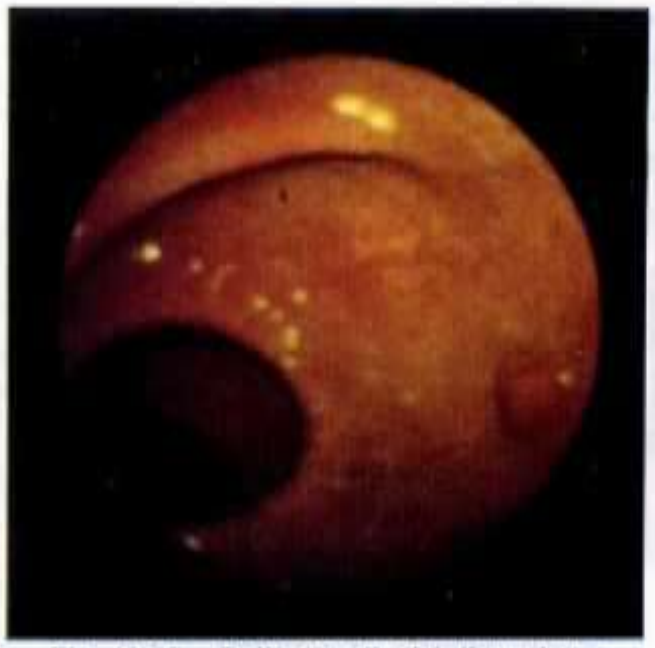

Fig. 13-93. Polipo sessile del discendente.

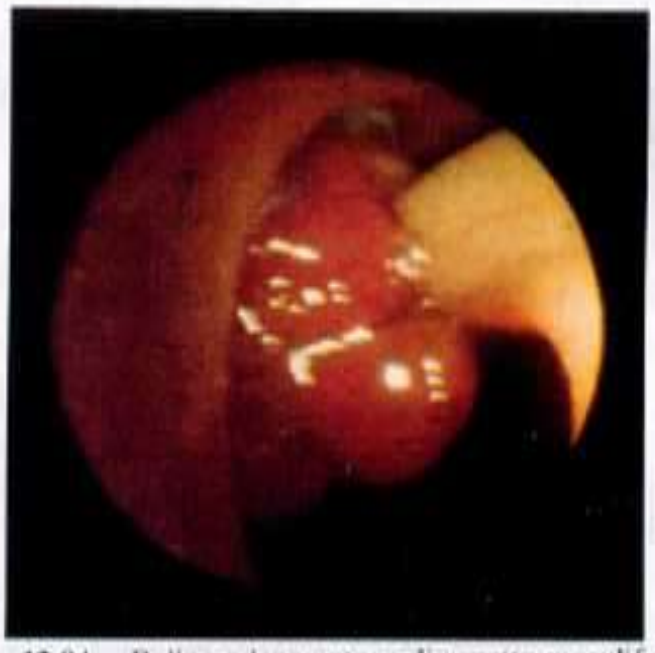

Fig. 13-94. Polipo adenomatoso di aspetto moruliforme.

Fig. 13-92. Diverticoli del sigma.

Fig. 13-95. Polipectomia.

dendo le emorroidi sono da prendere in considerazione la rettocolite ulcerosa, il Crohn, i polipi, le neoplasie e la diverticolosi.

Anorettoscopia

Strumentario e tecnica

Si possono adoperare il rettoscopio e l'anuscopio, che sono illuminati a luce fredda. Dopo preparazione adeguata del paziente con clistere di pulizia si introduce l'apparecchio. Il primo tratto (7-8 cm) è rettilineo e l'apparecchio va orientato in modo da seguire in parallelo il coccige.

Endoscopicamente si distinguono:

1) *l'ano*: dalla linea ano-cutanea alla linea ano-rettale;

2) *canale ano-rettale*: dalla linea ano-rettale alla 3ª valvola di Houston;

3) *ampolla rettale*: dalla 3ª alla 1ª valvola di Houston;

4) *sigma*: dalla 1ª valvola alla flessura discendente del sigma.

Quadro endoscopico patologico:

Ragadi: soluzioni di continuo fissurate, superficiali (ragadi acute), profonde (ragadi croniche).

Emorroidi: possono essere filiformi (I grado), oppure di colore rosso vivo, congeste e sanguinanti (II grado), oppure prolassate e riducibili (III grado) o prolassate e non riducibili (IV grado).

Fistole: spesso si intravede solo l'orifizio esterno.

ESPLORAZIONE DI LABORATORIO E STRUMENTALE DEL FEGATO E DELLE VIE BILIARI

La valutazione della funzionalità epatica assume notevole importanza nella diagnosi, nella prognosi e nel trattamento delle affezioni interessanti un organo come il fegato che, da solo, svolge svariate funzioni vitali.

Mentre le cosiddette "prove di funzionalità epatica", usate in clinica per oltre 50 anni, oramai non vengono più utilizzate a causa della loro aspecificità, sono sempre più entrati nell'uso corrente molti altri parametri laboratoristici che danno maggiore affidabilità per quanto concerne precisione e selettività, ma che tuttavia in linea di massima, come vedremo, non vanno considerati indici esclusivi della funzionalità epatica e biliare. Per questo si è qui cercato di inquadrare ciascuno di questi "indici" nell'ambito della loro effettiva significatività. Non solo, ma avendo l'esperienza dimostrato che la diagnosi funzionale, da sola, ha un valore limitato, è risultato sempre più fondamentale lo studio delle alterazioni strutturali epatiche, attraverso varie metodiche, ma soprattutto con la biopsia.

Nell'insieme, tutte le metodiche di indagine qui presentate concorrono, ognuna per la sua parte peculiare o precipua, a realizzare un "*profilo epatico*" che alla fine risulta dall'insieme di varie e ben distinte attività che abbiamo qui "scomposte" in:

a) funzionalità parenchimale;

b) attività biliare;

c) letto vascolare;

d) stato immunologico;

e) morfologia.

Di ognuna di esse, pertanto, saranno ora presentati i più specifici e comuni indicatori.

Indicatori della funzionalità epatocellulare

Aminotransferasi (Transaminasi: SGOT e SGPT)

Enzimi intracellulari presenti in quasi tutti i tessuti, catalizzano reazioni metaboliche fondamentali. Dal fegato passano nel plasma in seguito alla dismissione delle proteine enzimatiche dagli epatociti, per il normale turnover cellulare o per lesione delle stesse. Il grado di questa presenza dipende dalla gravità ed acuzie della lesione, ma soprattutto dal numero degli epatociti colpiti. Valori normali: 10-40 Unità Wrobleski per la SGOT e 10-35 Unità Wrobleski per la SGPT; un'altra scala di misura, oggi preferita, indica come normali, sia per la SGOT che per la SGPT valori inferiori a 12 Unità per litro. Viene ritenuto indicativo di una epatite acuta un'inversione del rapporto SGOT/SGPT (*indice di De Ritis*), il quale normalmente è sempre positivo, mentre in caso di epatite acuta, diventa negativo.

Altri enzimi epatospecifici

Ornitin-carbamiltransferasi (OCT), fosfo-fruttosio-aldolasi (PFAH), sorbitolo-deidrogenasi (GLDH), D-glutamil-transferasi (D-GLT), beta-glicuronidasi, frazione 5 della lattato-deidrogenasi (LDH-5), flutamin-deaminasi, alcool-deidrogenasi, urocanasi, ecc. Tutti presentano una correlazione, seppur non significativa, tra i livelli enzimatici e la gravità o la estensione della necrosi epatica. I valori normali variano secondo i metodi usati.

Albumina sierica

Prodotta a livello epatico in quantità giornaliera di 10-15 grammi, si trova normalmente distribuita fra gli spazi intra ed extra vascolari. Un danno epatico può ridurre la sua velocità di sintesi, ma questa, però, può essere anche normale od aumentata. Il suo tasso di sintesi non si correla, quindi, con la gravità clinica, né con la prognosi della cirrosi, in quanto un'ipoalbuminemia in corso di epatopatie può anche essere dovuta ad una sua distribuzione anormale, ad un aumento del volume plasmatico e, talora, ad una sua anomala degradazione.

Valori normali: 3,5-5,0 gr/dl oppure 59 ± 4% delle proteine totali (all'elettroforesi).

Tempo di protrombina

Molti fattori della coagulazione (I, II, V, VII, IX, X) sono sintetizzati nel fegato ed hanno un'emivita abbastanza breve. Un danno epatocellulare provoca diminuita sintesi di tali fattori con rapida riduzione dei loro livelli plasmatici. Il fegato, inoltre, influenza la coagulazione del sangue attraverso altri meccanismi, quali la sintesi e l'escrezione dei sali biliari, necessari per l'assorbimento della vitamina K (che, a sua volta, è indispensabile per la sintesi dei fattori II, VII, IX e X), sintesi di antitrombine, rimozione dal circolo di attivatori del plasminogeno e di fattori attivati della coagulazione. Pertanto, una epatopatia può influenzare la coagulazione ed i sistemi fibrinolitici, dando quadri clinici

complessi ed imprevedibili; nella insufficienza epatica conclamata, il tempo di protrombina si abbassa talora in misura notevole ed abbiamo visto come di solito si abbia la comparsa di manifestazioni emorragiche.

I valori normali del tempo di Quick sono 12-16 sec, corrispondenti ad una attività di protrombina del 70-100%.

Ritenzione della bromosulfaleina (BSF)

Questa prova viene utilizzata largamente per valutare la gravità del danno epatico e per seguirne l'evoluzione.

Le BSF, somministrata endovena, si lega all'albumina ed alla alfa$_1$-lipoproteina ed è captata dall'epatocita, dove si lega alle proteine Y e Z, si coniuga con glutatione e viene escreta nella bile. Il test discrimina i soggetti normali da quelli con malattie epatobiliari, anche se può dare risultati falsi negativi in epatopatici con volume ematico espanso ed in soggetti con elevata iperbilirubinemia (superiore a 2 mg%); inoltre, i risultati possono essere alterati in corso di anemia, febbre, periodo postoperatorio, digiuno prolungato, nella sindrome nefrosica e negli stati ipoalbuminemici in genere.

Alcuni farmaci che usano la stessa via escretrice (p. es. estrogeni naturali e sintetici, steroidi anabolizzanti, anioni organici, quali i mezzi colecistografici, i coloranti, ecc.), interferendo con la funzione escretrice, possono aumentare la ritenzione di BSF, mentre possono ridurla gli induttori enzimatici. Come limite della norma viene indicata una ritenzione al 45° min. di BSF inferiore al 5%.

Importante è la *curva di eliminazione della BSF*. Dopo l'iniezione e.v. della sostanza, si eseguono prelievi ematici per 20 minuti, ognuno ad intervallo di 3-5 minuti dall'altro. In questa metodica, che risulta essere più sensibile e, quindi, più attendibile rispetto a quella della semplice ritenzione a 45 minuti, i valori normali rientrano tra il 9 e 15% di rimozione al minuto. Se lo studio viene protratto con prelievi di sangue fino a 90 minuti dalla somministrazione e.v. della BSF, allora si può avere un buon mezzo diagnostico nella sindrome di Dubin-Johnson; infatti, nei pazienti affetti da questa malattia, l'iniziale velocità di rimozione dal sangue è normale o appena diminuita, ma poi i livelli ematici di BSF aumentano di nuovo fra 45 e 90 minuti, a causa del rigurgito di colorante non coniugato.

Occorre ricordare che questo test è influenzato dal flusso ematico epatico.

Ammoniemia

Normalmente la concentrazione ematica dello ione ammonio (NH_4) è regolata innanzitutto dal fegato, per cui un danno epatico esteso e grave provoca un aumento ematico di NH_4, il quale da tempo è stato invocato come uno dei fattori che contribuiscono alla patogenesi della encefalopatia che si associa all'insufficienza epatica od alla collateralizzazione portosistemica, dopo emorragia gastrointestinale, ureterosigmoidostomia ed in soggetti con errori metabolici congeniti da ridotta attività di enzimi del ciclo dell'urea.

D'altra parte, valori normali (o quasi) si possono riscontrare in casi di encefalopatia portosistemica dichiarati; per tali motivi, la determinazione dell'ammoniemia nella diagnosi di encefalopatia secondaria ad insufficienza epatica, è di limitato valore, in quanto la valutazione quantitativa delle funzioni specifiche degli epatociti richiede metodiche più complesse (p. es. metodi per la misurazione della capacità di sintesi delle differenti proteine sieriche e dell'urea, metodi per la valutazione del metabolismo della bilirubina e degli acidi biliari, dei glicidi, dei vari coloranti e di farmaci, quali la BSF, il rosa bengala, ecc.). Valori normali dell'ammoniemia: < 75 (met. enzimatico); < 100 (met. microdiffusione) mcg/ml.

Prova di carico con galattosio

Il galattosio è presente sotto forma di lattosio nel latte. Questo è idrolizzato a glucosio e galattosio dalla lattasi intestinale; a sua volta, il galattosio è metabolizzato a glucosio-1-fosfato soprattutto a livello epatico e la sua velocità di fosforilazione è limitata dalla galattochinasi. Nelle epatopatie la capacità di eliminazione del galattosio può essere ridotta se la concentrazione in ATP epatocitaria è bassa o se il numero degli epatociti metabolicamente attivi (cosiddetta massa epatica funzionante) è diminuito.

Dopo somministrazione e.v. di 500 mg/kg di peso corporeo di galattosio, nel soggetto normale la galattosemia dopo 75 min dall'iniezione deve essere inferiore a 5 mg/100 ml.

Test di scomparsa degli acidi biliari

Iniettando acidi biliari e.v., essi sono rapidamente depurati dal fegato.

Se si usa colilglicina, la sua clearance (il T$^1/_2$ è inferiore a 3 min.), può essere valutata in via radioimmunologica o mediante misurazione della radioattività dopo iniezione di traccianti e la sua curva di scomparsa non è influenzata dalla dose iniettata, anche se si usa una dose variabile da tracce a 7,5 memoli/kg.

Indicatori della funzione biliare

Bilirubinemia

La bilirubina, che arriva al fegato legata all'albumina, origina soprattutto dal catabolismo dell'emoglobina e viene coniugata dagli epatociti con ac. glicuronico, in modo da poter diventare idrosolubile e venire escreta, così, per via renale. Comunemente vengono dosate nel siero la bilirubina totale e quella già coniugata (o *diretta*), avendosi dalla loro differenza i valori sierici della bilirubina liposolubile (non coniugata o *indiretta*). Un aumento del livello ematico di bilirubina diretta indica un alterazione dell'albero biliare o del parenchima epatico senza poter, peraltro, fare una netta distinzione fra le due condizioni. Come si è detto a proposito degli itteri, i valori normali di bilirubinemia totale non superano i mg 1,000% ml e quelli della diretta i 0,240 mg% m.

Bilirubinuria

La presenza nelle urine di bilirubina (o meglio, di *urobilina*, in quanto questa risulta essere il prodotto finale del metabolismo della bilirubina operato nell'intestino dai batteri ivi presenti), indica un danno epatobiliare, anche se i soggetti non sono manifestamente itterici; in quelli con ittero manifesto essa indica un aumento della frazione coniugata nel siero, in quanto quella a reazione indiretta, essendo liposolubile, come si è visto, non viene escreta dal rene.

Il metabolismo della bilirubina, il suo circolo enteroepatico e le sue vie di eliminazione, sono schematizzate nella tabella 13-2.

Fosfatasi alcalina sierica

Monoestere della fosfoidrolasi, è composta da 5 isoenzimi provenienti da vari organi (fegato, osso, intestino, placenta), di cui quelli epatospecifici (riscontrabili istochimicamente sui bordi dei sinusoidi e dei canalicoli delle cellule

TABELLA 13-2. Metabolismo della bilirubina.

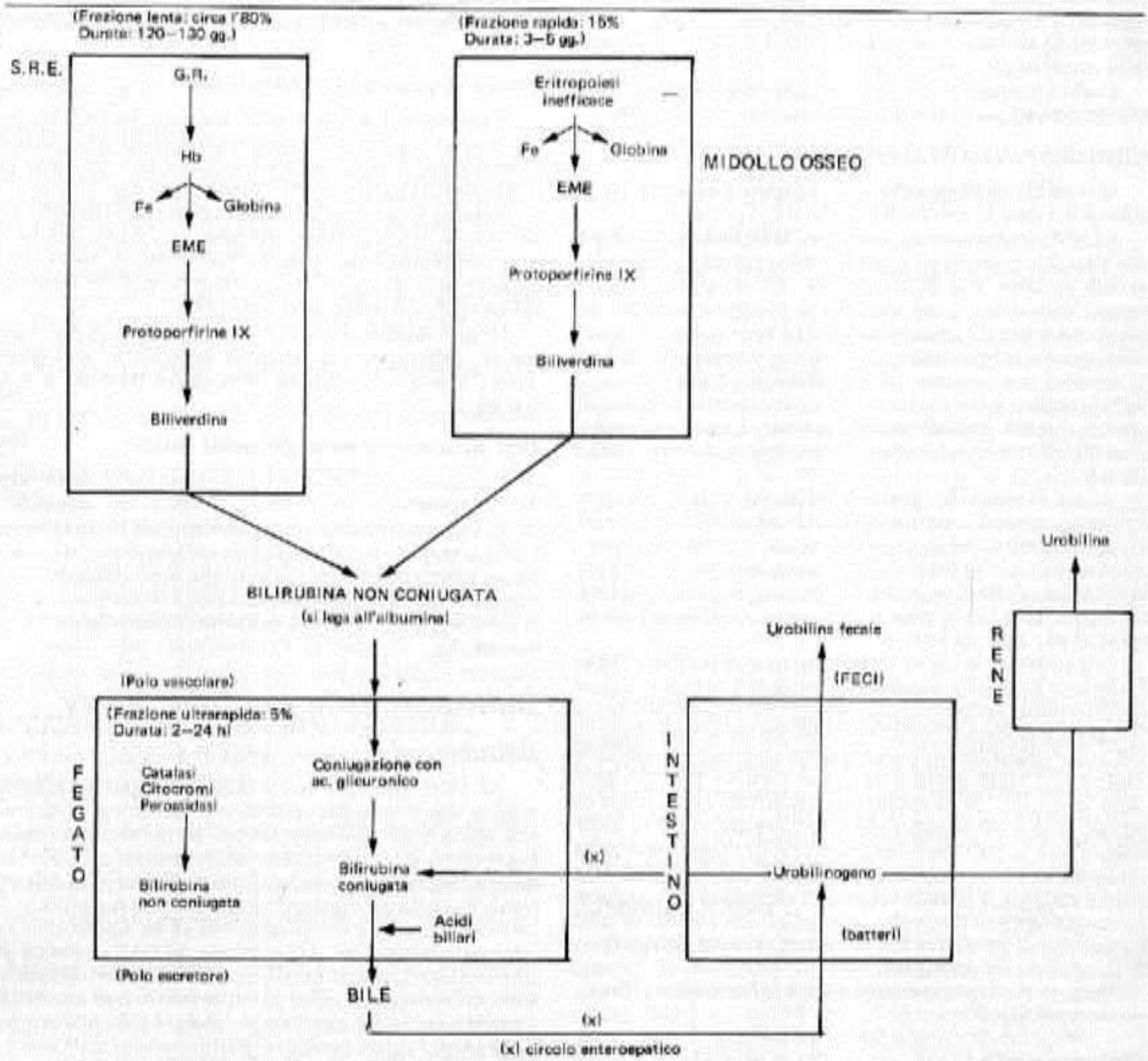

epatiche e, verosimilmente, deputati al trasporto transmembranario) sono due: la frazione 1 (epatica lenta) e 2 (epatica veloce). Alterazioni delle funzioni di trasporto degli epatociti, in particolare dell'escrezione dei sali biliari coniugati, oppure ostruzioni meccaniche del sistema biliare, provocano un aumento della F.A. nel plasma con incremento della sua attività. In ogni caso di aumento di F.A., occorre stabilire con certezza la fonte di tale incremento, ricorrendo al dosaggio frazionato dei vari isoenzimi. I valori normali della F.A. totale sono: 20-48 mU/ml.

Nell'adulto per gli isoenzimi: frazione epatica I e II: 68,5%; frazione ossea: 26,8%; altre frazioni: il resto.

5-Nucleotidasi sierica

È un enzima deputato al trasporto mediato di membrana; è presente sia nel fegato, che nella placenta, nell'osso, parete media dell'aorta e nell'ipofisi anteriore. Tuttavia, il suo aumento nel siero avviene soltanto in caso di malattia epatobiliare, essendo pressoché normale in corso di gravidanza, crescita scheletrica o tumori ossei.

Per tali motivi, il suo dosaggio è utile per discriminare se un'elevata F.A. sierica è legata a cause epatobiliari (specialmente nel primo periodo di vita) oppure no, tendendo gli incrementi di questi due enzimi ad essere paralleli. I valori normali vengono generalmente riportati in apposite tabelle, per lo più distinte secondo l'età, variando a seconda dei vari metodi di determinazione usati.

Acidi biliari

Gli acidi biliari, che costituiscono complessivamente l'1,15-1,75% della bile epatica ed il 21-26,2% di quella colecistica, vengono prodotti dal fegato a partire dal colesterolo. Dopo una serie di tappe intermedie, si formano gli *acidi biliari primari* (colico e chenodesossicolico) che, prima di venire escreti, vengono glico e tauroconiugati. Essi nel fegato (sia coniugati che non) transitano nella microcircolazione sinusoidale e nello spazio di Disse; escreti con la bile nell'intestino, vengono in parte deconiugati ed assorbiti (95-98%), prevalentemente per mezzo di un processo attivo, nella porzione terminale dell'ileo. Un quarto circa

TABELLA 13-3. Circolo enteroepatico degli acidi biliari.

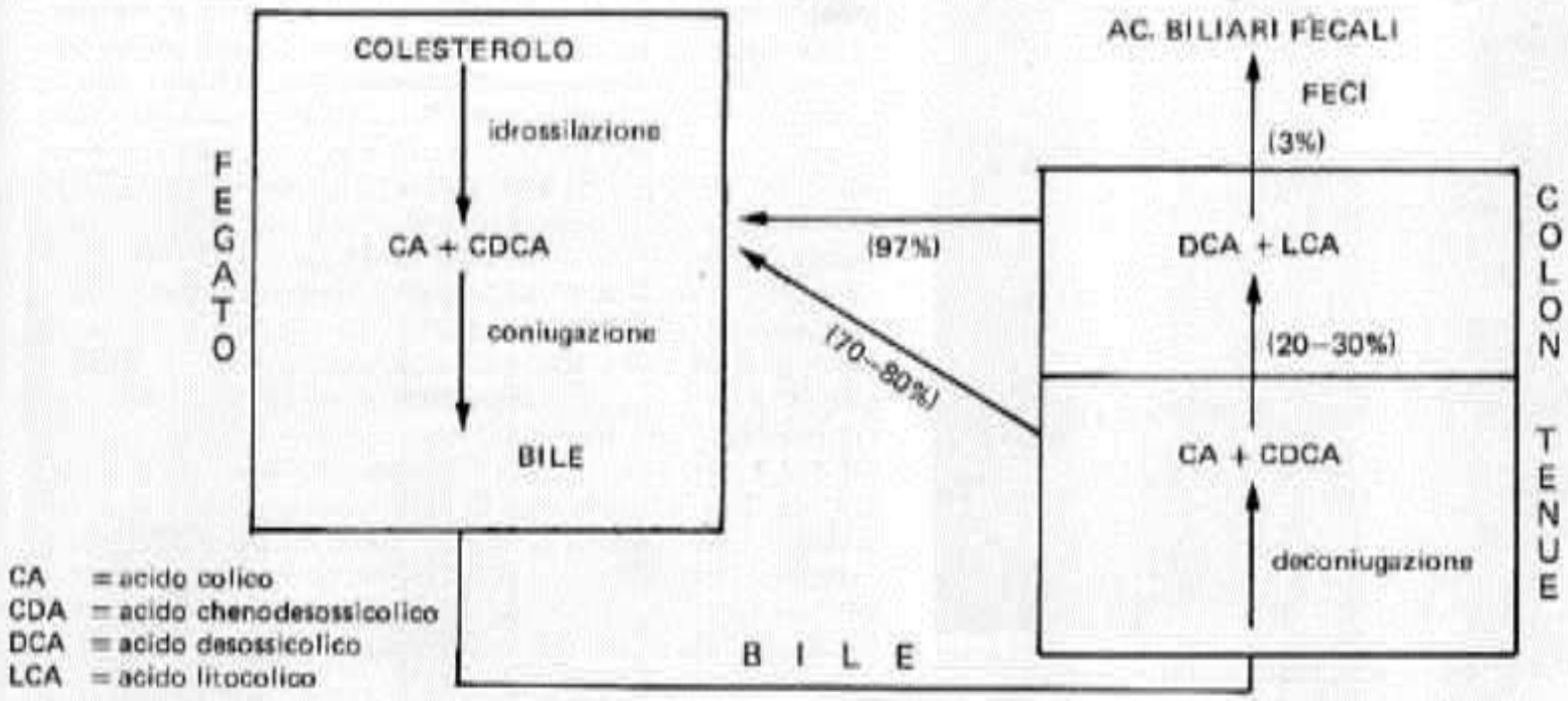

della quota totale del pool, sfugge al riassorbimento e viene rimaneggiato dai batteri presenti nel colon, con formazione dei cosiddetti *acidi biliari secondari* (desossicolico e litocolico), i quali vengono quasi completamente riassorbiti dal colon; una piccola parte di essi, invece, viene ulteriormente degradata ed eliminata con le feci perché precipita e si lega ai batteri intestinali (acidi biliari fecali, vedi Tabella 13-3). Circa l'acido ursodesossicolico, è da ricordare che attualmente non è ancora ben chiara la sede della sua produzione (fegato e/o intestino?) ma, comunque, esso nel pool è presente solo in tracce.

La quantità di acidi biliari presente nel circolo enteroepatico ammonta a circa 2-4 gr; questa quantità è mantenuta costante attraverso un equilibrio dinamico tra le perdite fecali (circa 500-600 mg/die) e la neosintesi epatica.

Normalmente i livelli plasmatici di acidi biliari sono molto bassi, però aumentano considerevolmente dopo i pasti, oppure quando gli epatociti perdono la loro funzione escretoria o quando vi sono shunts portosistemici. Le proporzioni dei vari acidi biliari sierici sono generalmente di una certa utilità per la diagnosi. Infatti, si ha un aumento sierico di acido colico coniugato in corso di malattie colostatiche (sia da epatiti che da farmaci o da ostruzioni extraepatica), mentre, invece, l'acido chenodesossicolico coniugato predomina nelle varie epatopatie (epatite grave e prolungata, cirrosi, ecc.) senza sindrome colestatica e nelle atresie delle vie biliari. Anche qua i valori normali variano a seconda dei vari metodi usati per la loro determinazione.

Vari tipi di calcoli biliari e loro caratteristiche

I calcoli biliari sono più frequenti nel sesso femminile che in quello maschile.

Si possono distinguere *calcoli puri* e *calcoli misti*: i primi sono formati dal solo colesterolo, i secondi dal bilirubinato di calcio o dal carbonato di calcio o da tutti e tre questi componenti.

L'esame di un calcolo biliare comporta la descrizione morfologica e l'esame chimico (quest'ultimo è raramente richiesto per lo scarso interesse clinico e pertanto non sarà trattato).

Descrizione morfologica

— Calcoli di colesterina: hanno dimensione e forma variabilissime (tondeggiante, sfaccettate, etc.); il colorito è verdastro, la struttura tipicamente radiata. Galleggiano in acqua e si sciolgono in solventi organici.

— Calcoli di carbonato di calcio: sono biancastri ed irregolari; presentano una struttura di tipo concentrico.

— Calcoli di bilirubinato di calcio: sono di forma rotonda, di colorito nerastro e sono più duri e pesanti dei calcoli di colesterina, per la presenza di calcio.

Sondaggio duodenale

La tecnica consiste nell'introduzione di un sondino nasogastrico o di un sondino di Einhorn nella seconda porzione del duodeno, sotto controllo radioscopico. Se non si può disporre di tale ausilio, empiricamente il sondino deve essere introdotto nel cavo orale fino alla lunghezza di 55 cm circa, spostandolo a poco a poco in su e in giù, fino a che non si vede fuoriuscire la bile, in seguito ad aspirazione. Si tenga presente che quando l'estremità del sondino è nello stomaco è possibile aspirare dell'aria, cosa che invece non avviene nel duodeno.

Dopo aver posto il paziente in decubito laterale destro, si inizia a raccogliere la bile, la quale appare di colore giallo oro (bile A). Non appena il flusso diviene costante, si esegue la prova di Meltzer-Lyon, che consiste nell'iniettare 30 ml di soluzione di solfato di magnesio al 33%; nel soggetto normale si può anche iniettare della secretina. Si provoca in tal modo una contrazione intensa della colecisti, che così viene ad espellere la bile in essa contenuta, la quale, come è noto, avendo subito un processo di concentrazione appare più densa, di colore ambra (bile B). Dopo un flusso di circa 30 ml di bile B, si ha la fuoriuscita di una bile di colore ancora più chiaro della bila A (bile C).

Dopo aver aspirato circa 30 ml di tale bile si estrae il sondino e si passa all'esame del liquido estratto. Della bile è importante osservare l'aspetto macroscopico ed il sedimento. Una torbidità della bile può essere dovuta il più delle volte alla presenza di fiocchetti di muco o, anche se più raramente alla presenza di notevole quantità di leucociti e germi.

In questo caso può essere utile allestire una cultura della bile, alla quale in linea di massima non può attribuirsi molta importanza (eccetto che non si reperti lo stesso germe in esami successivi), in quanto è abituale la presenza di germi (colibacillo, stafilo-e streptococco) nel duodeno e nelle vie biliari. A volte nella bile può essere presente del sangue che, in tal caso è indice importante di un possibile tumore della papilla di Vater e delle vie biliari.

Durante il sondaggio può capitare che non compaia bile B; ciò accade nei casi in cui la colecisti è funzionalmente esclusa per la presenza di calcoli nel suo interno o nel cistico.

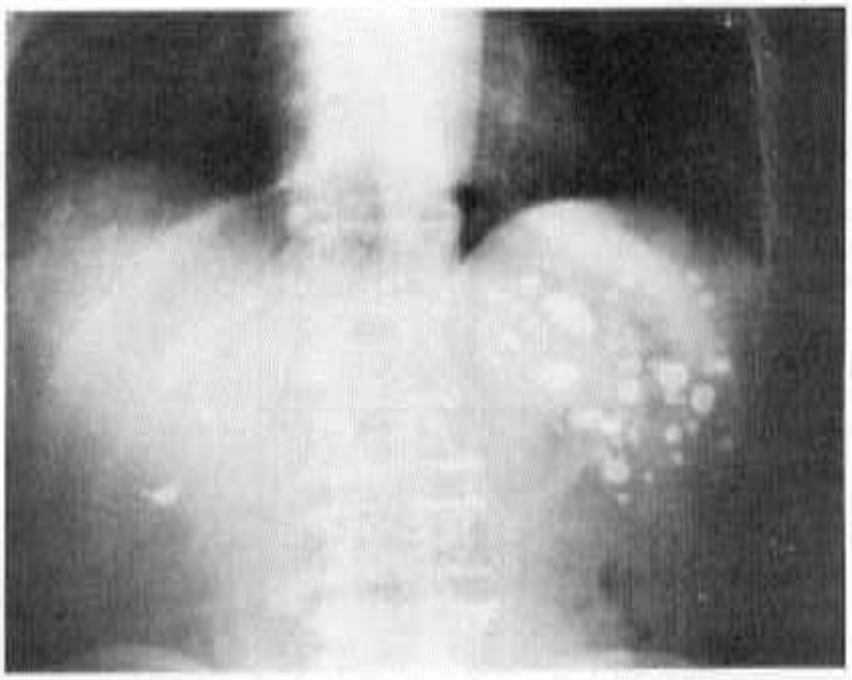

Fig. 13-96 A. Calcificazioni multiple eparospleniche e pancreatiche di probabile origine tubercolare.

Invece, una totale assenza di bile può aversi, oltre che per erroneo posizionamento del sondino, in caso di ostruzioni extraepatiche, specie nel carcinoma della testa del pancreas o, più raramente di litiasi o di colostasi intraepatica.

Invece, la presenza di una bile A molto scura, simile alla B, si rinviene nelle parziali ostruzioni delle vie biliari principali con colestasi extraepatica.

Per quanto riguarda il sedimento si ricorda che la presenza di grandi quantità di cristalli di colesterolo o di bilirubinato di sodio è sospetta di bililitiasi. Si possono evidenziare oltre che leucociti e batteri, anche parassiti (Giardia, ecc.), mentre la presenza di cellule atipiche può aversi in tumori biliari o papillari.

Esplorazione radiologica delle vie biliari

L'esame diretto delle vie biliari può talora evidenziare la presenza nella colecisti e meno frequentemente nel coledoco di calcoli radiopachi; per la loro forma e la loro molteplicità essi danno delle immagini caratteristiche (vedi appresso). Talora, all'esame diretto, è dato osservare delle calcificazioni diffuse che interessano il parenchima epatico ed a volte possono anche interessare la milza ed il pancreas: (Fig. *13-96/A*).

Colecistografia

Un indicatore assai importante della funzione biliare è dato dalla eliminazione di un mezzo di contrasto iodato utilizzato per la diagnostica radiologica delle vie biliari extra-epatiche. Si procede alla somministrazione orale del mezzo di contrasto iodato (per lo più si usa l'acido triidofenilpropionico: gr 3 suddivisi in 6 compresse da 0,5, da assumere la sera precedente all'esame, 2 ore dopo la cena); i radiogrammi vengono eseguiti dopo 10-12 ore in clino, ortostatismo e in decubito sul fianco, per meglio evidenziare difetti di riempimento del lume colecistico e la mobilità del viscere. La colecistografia va considerata come un esame funzionale; va però tenuto presente che, sebbene raramente, può aversi aplasia congenita colecistica e che la mancata opacizzazione può dipendere da mancato assorbimento (per ostruzione esofagea, gastrica o intestinale). Il mezzo di contrasto legato alle albumine viene rimosso dal fegato, escreto con la bile e si accumula nella colecisti. Perchè si abbia una buona concentrazione e quindi visualizzazione della cistifellea, bisogna che il mezzo sia assorbito regolarmente dall'intestino (può provocare diarrea in un quarto dei soggetti e raramente nausea), non vi siano grosse alterazioni della funzione proteinoconduttrice, il fegato eserciti le sue funzioni normalmente e normale pure sia l'escrezione biliare, non vi siano ostruzioni o stenosi (funzionali od organiche) dei dotti epatici e del cistico, e la colecisti funzioni regolarmente e quindi possa concentrare il mezzo di contrasto contenuto nella bile. Una alterazione delle suddette condizioni può fare variare notevolmente l'immagine radiologica, al punto da sviare, talora, l'indirizzo diagnostico. In ogni caso, qualora non si riesca a visualizzare la colecisti, è consigliabile prima di trarre delle deduzioni, ripetere l'indagine. Da ricordare che una mancata visualizzazione può aversi, oltre che nelle epatopatie, in caso di bilirubinemia superiore a 4 mg/dl o di ritenzione di BSF superiore al 25% al 45° minuto. Tale indagine è indicata, oltre che per la diagnosi di calcolosi biliare radiotrasparente, anche in quella di colecistite cronica, di colecistosi, di tumori della colecisti e per la localizzazione e la diagnosi differenziale di opacità o masse

B

Fig. 13-96 B/C/D. Varie forme della colecisti;
E/F: si nota lo svuotamento della colecisti dopo pasto grasso, con visualizzazione del coledoco.

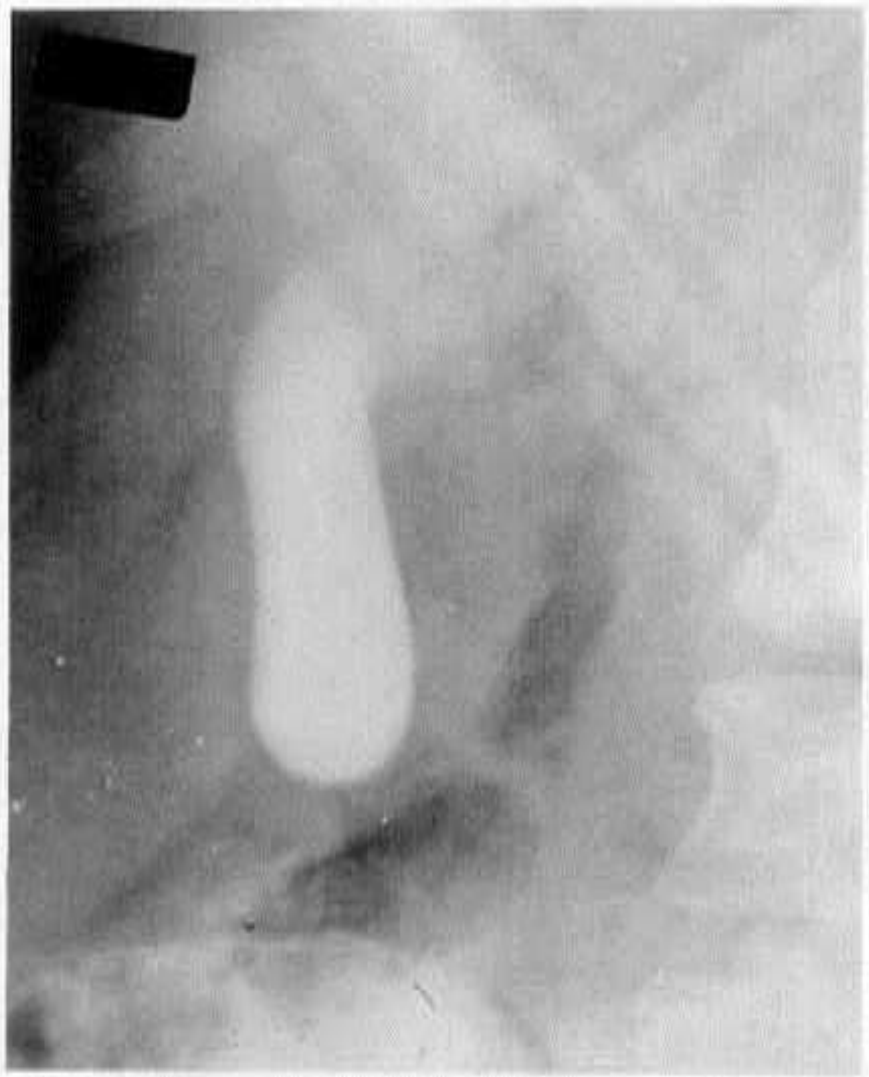

C

E

D

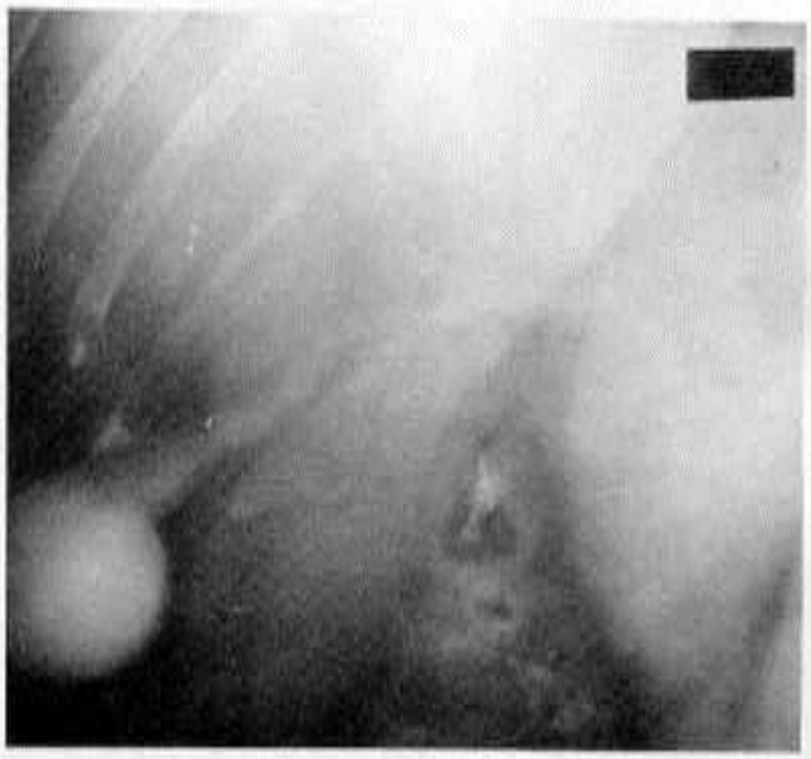

F

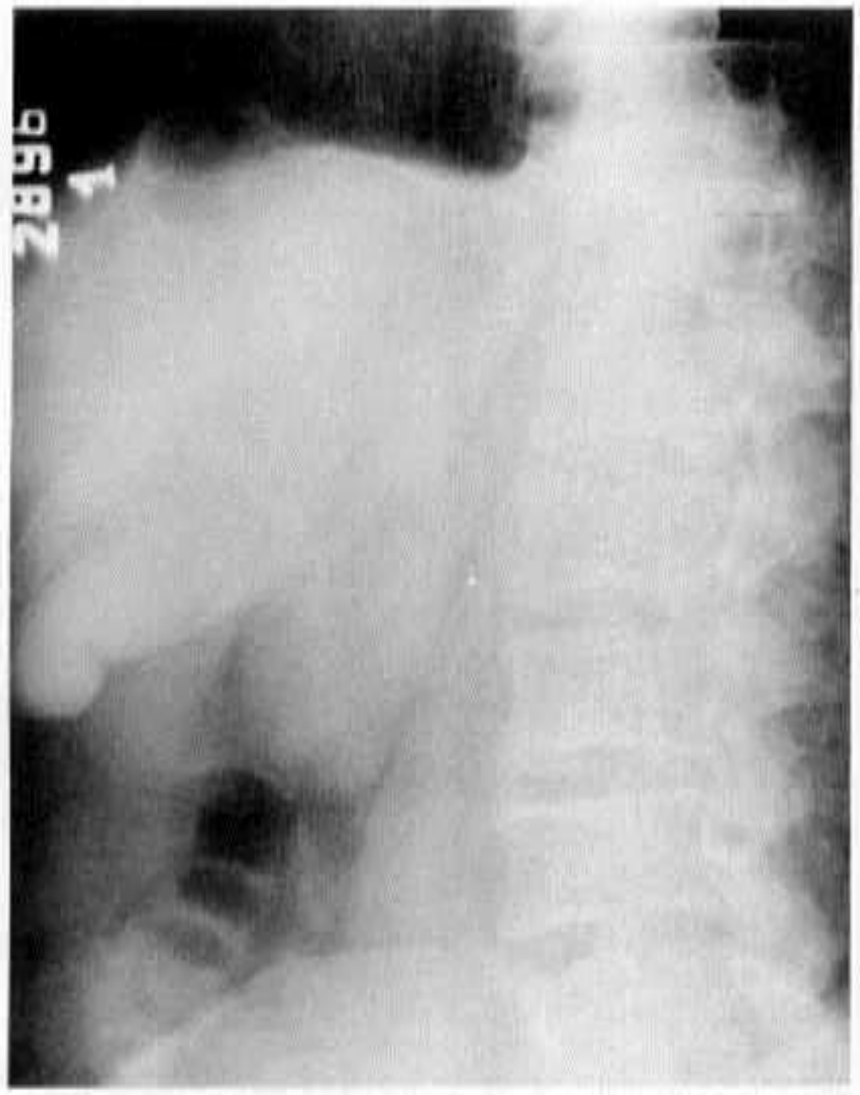

A

C

B

Fig. 13-97. Colecisti sepimentata: A) colecisti con sepimento trasversale (a berretto frigio); B) colecisti con sepimento longitudinale (bifida); C) colecisti con sepimento longitudinale e trasversale (contiene calcoli radiotrasparenti); D) colecisti con sepimento trasversale tra corpo e colletto; E) colecisti ipotonica con sepimento trasversale tra corpo e fondo (contiene calcoli trasparenti).

localizzate nell'ipocondrio dx. Essa non va, però, usata nei nefropatici; talora si sono avuti dei casi di insufficienza renale dopo somministrazione del mezzo iodato.

La colecisti può presentarsi con forma ovoidale, rotondeggiante o allungata (Fig. 13-96/A). Per la presenza di sepimenti, costituiti da pliche mucose o sierose trasversali, può assumere un aspetto a clessidra o biloculato. Se essi sono in vicinanza del fondo può assumere un aspetto a cappello frigio e se la plica è profonda può risultarne un aspetto pseudodiverticolare; se il sepimento è longitudinale ne risulta una colecisti bifida (Fig. 13-97). Raramente la colecisti può presentarsi doppia, ciascuna con il proprio dotto cistico.

La colecisti tende ad assumere una posizione verticale nei longilinei (talora è ptosica) e trasversale nei brachitipi; può presentarsi ripiegata ad uncino (Fig. 13-98).

La colecisti può presentare delle alterazioni funzionali, sotto forma di alterazioni del tono o della motilità. Le alterazioni del tono (*distonie*) si possono tradurre in *atonia*: colecisti dilatata a forma di pera o di banana, tenuamente opacizzata (la bile spesso tende a raccogliersi al fondo), facilmente improntata dagli organi vicini e con ritardata contrazione dopo pasto grasso. L'*ipertonia* è più difficile da riconoscere: va studiata anche con radiogrammi in posizione laterale, esaminando l'angolo tra il corpo e il collo del viscere (in genere acuto nella colecisti atonica e quasi retto nella

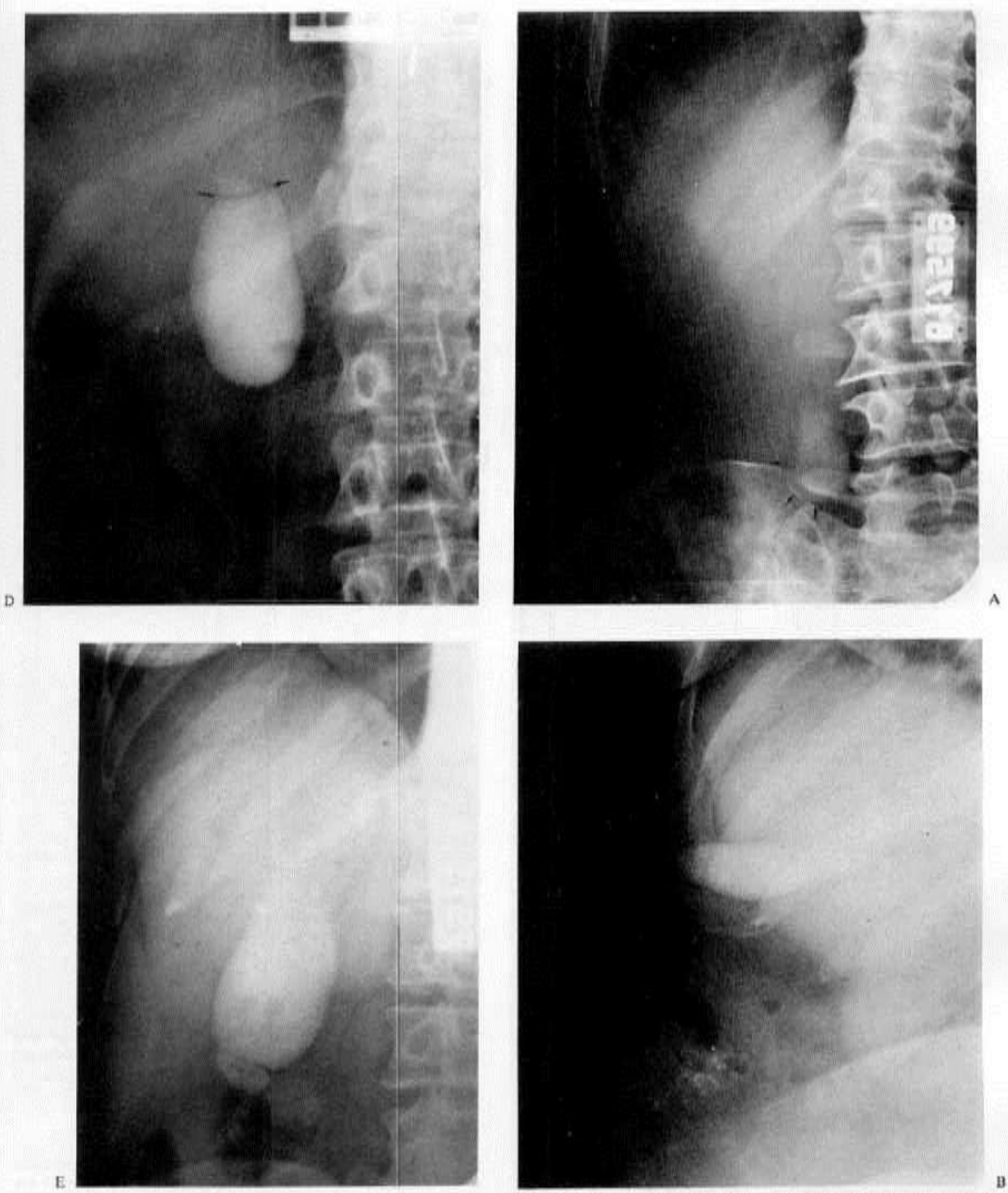

Fig. 13-98/A, B, C, D. A) Colecisti verticale (ptosica); B) colecisti trasversale; C) colecisti ad uncino; D) colecisti eretta.

C

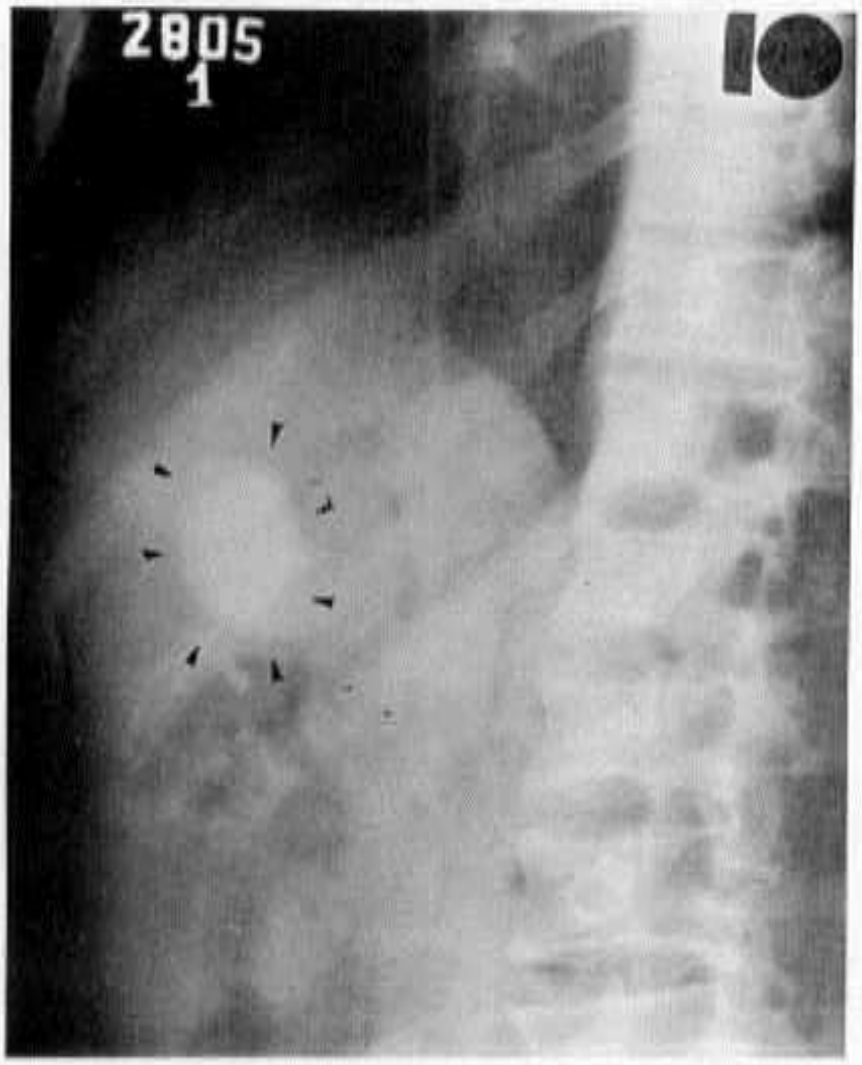

D

Fig. 13-98/C, D.

colecisti ipertonica). In genere, la colecisti ipertonica è piccola a forma rotondeggiante od ovoidale, intensamente opacizzata (Fig. 13-99).

Le alterazioni della motilità (*ipo-ipercinesie*) si traducono in scarse o vistose contrazioni della colecisti dopo somministrazione di pasto grasso; le alterazioni del tono e della motilità sono spesso concordanti, ma possono essere dissociate.

In caso di colecisti ipercinetica si ha uno svuotamento rapido (dopo 15' circa dal pasto grasso) ed intenso, cosicchè si verifica una netta visualizzazione del cistico e talora anche del coledoco (Fig. 12-100).

Un difetto di contrazione oltre che da atonia può però dipendere da spasmi sfinteriali a livello del cistico e soprattutto dell'Oddi. Quando la sierosa partecipa alla flogosi colecistica si ha una *pericolecistite*, con formazione di aderenze con i visceri circostanti (soprattutto duodeno e colon); si verificano dislocazioni e deformazioni della colecisti, che si presenta fissa nelle varie posizioni assunte dal paziente (Fig. 13-101).

La colecisti può presentare dei difetti di riempimento (Fig. 13-102): *da calcoli* (di gran lunga più frequenti sono i calcoli radiotrasparenti), *da papillomi* (abitualmente unici e del diametro di circa 3 mm) o da *colecistosi iperplastica* (colecistopatia non infiammatoria, con iperplasia di uno o più componenti tissutali del viscere). Questa comprende la:

— *colesterosi o cistifellea a fragola*: difetti di riempimento multipli di diametro superiore ai papillomi, di aspetto poliposo;

— *adenomiomatosi*: piccoli diverticoli intramurali da estroflessioni della mucosa; può presentarsi diffusa, con aspetto a collana di perle o segmentaria o localizzata al fondo.

La cistifellea può essere sede di calcificazioni, sotto forma granulare (Fig. 13-103/A) o di placche. Trattasi di una ialino-calcinosi, che può determinare la formazione di un guscio calcareo o parziale completo; per l'aspetto biancastro e levigato della parete viene detta *colecisti a porcellana* (Fig. 13-103/B).

I *calcoli* possono avere una opacità globale (se costituiti da bilirubinato di calcio) o essere stratificati (per l'alternarsi di zone radiopache e di zone radiotrasparenti, rispettivamente bilirubinato di calcio e colesterina) o presentare un mantello calcifico periferico; se sono multipli hanno forma poliedrica (in tal caso rendendosi riconoscibili all'esame radiologico diretto della regione epatica). Le dimensioni dei calcoli di colesterina possono andare da un uovo di gallina ad un grano di pepe (*microlitiasi*); in quest'ultimo caso si rendono evidenti in posizione eretta per un fenomeno di stratificazione e galleggiano sulla bile più densa.

Talora, eseguendo l'esame radiologico diretto della regione epatica, si può avere la visualizzazione, per presenza di gas, delle vie biliari intra ed extra epatiche, a causa della esistenza di fistole biliodigestive; così pure in tale evenienza si può avere la visualizzazione delle vie biliari in seguito ad ingestione di bario (vedi Fig. 13-67).

Colangiografia

In questa metodica il mezzo di contrasto viene iniettato per via venosa ed ha lo scopo di visualizzare, oltre le vie extraepatiche, anche quelle intraepatiche di maggior calibro. Perché si abbia una buona visualizzazione dell'albero biliare, valgono in buona parte le stesse condizioni sopra menzionate. Non si ha visualizzazione biliare se la bilirubinemia è superiore a 4 mg/dl. od almeno è assai scarsa (10%) la

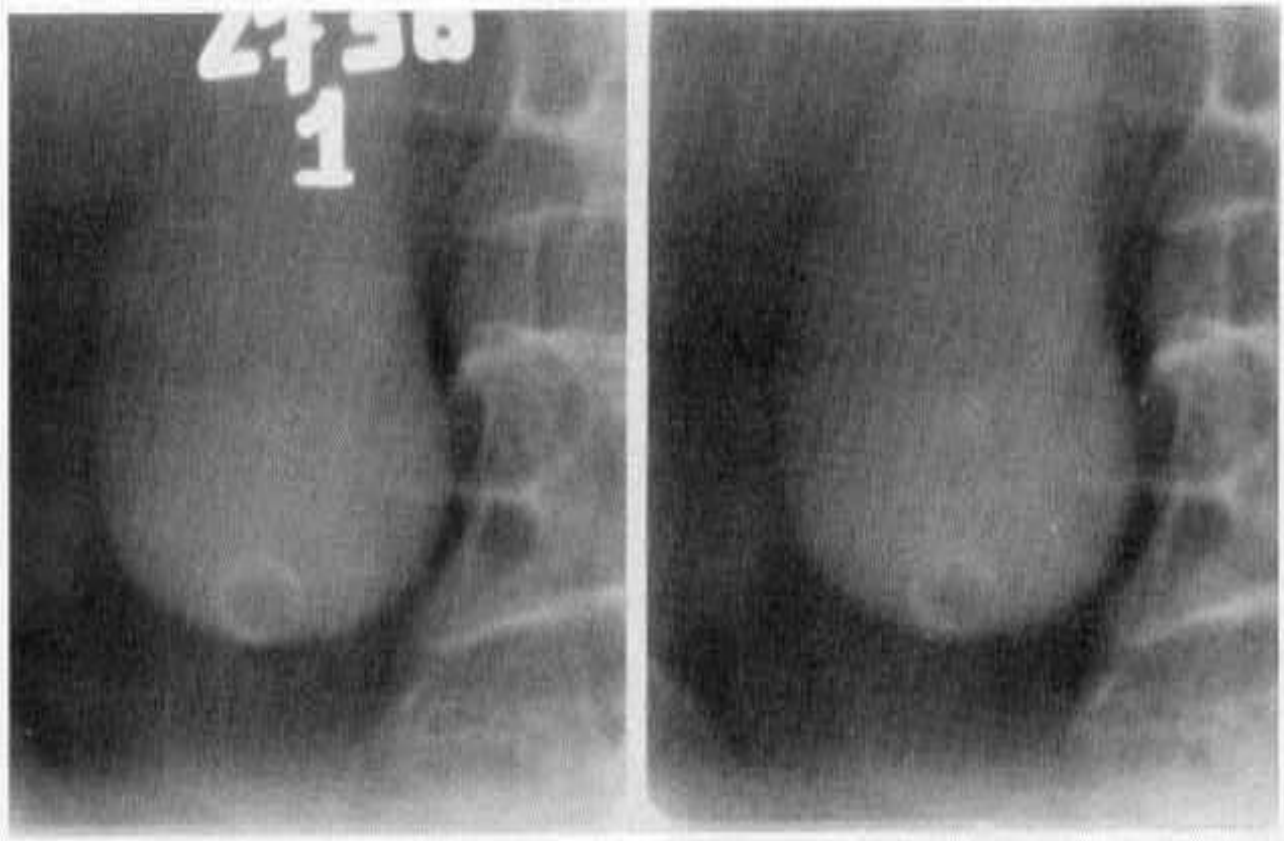

A

B

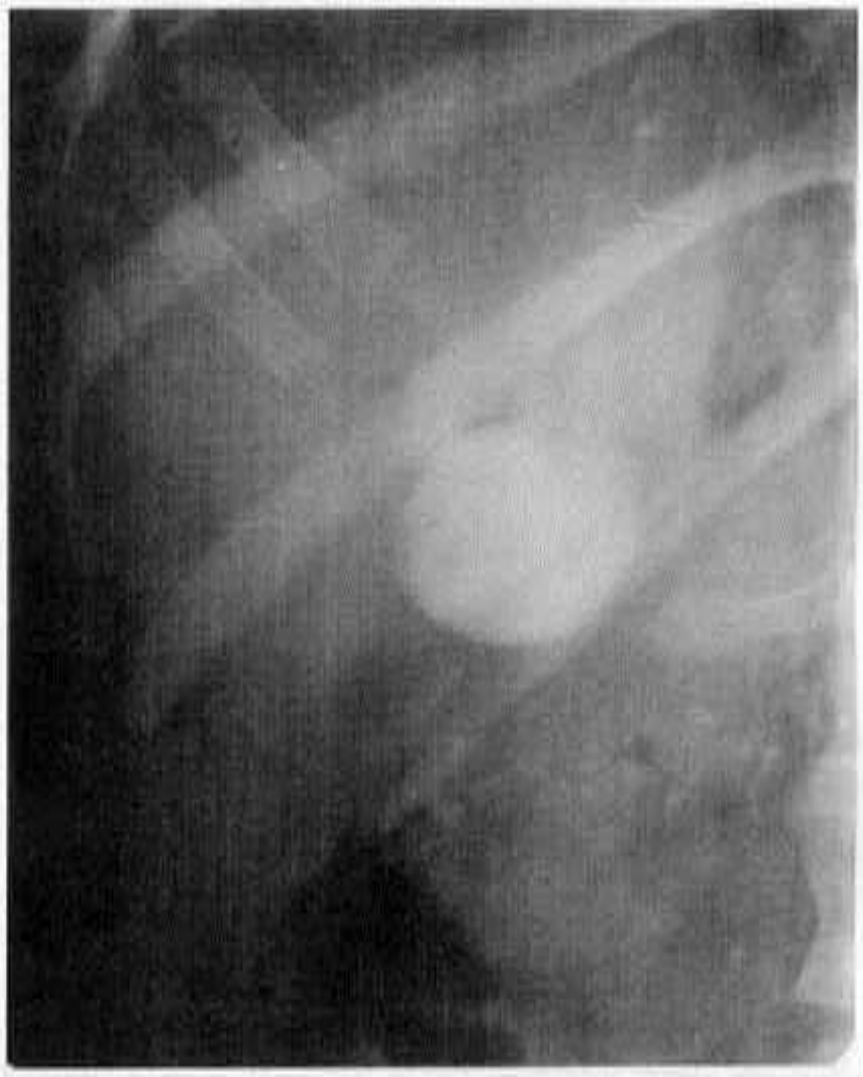

C

Fig. 13-99. A) Colecisti ipotonica (presenza di calcolo nella colecisti); B) colecisti ipertonica; C) colecisti spiccatamente ipertonica a palla, con mantello calcareo.

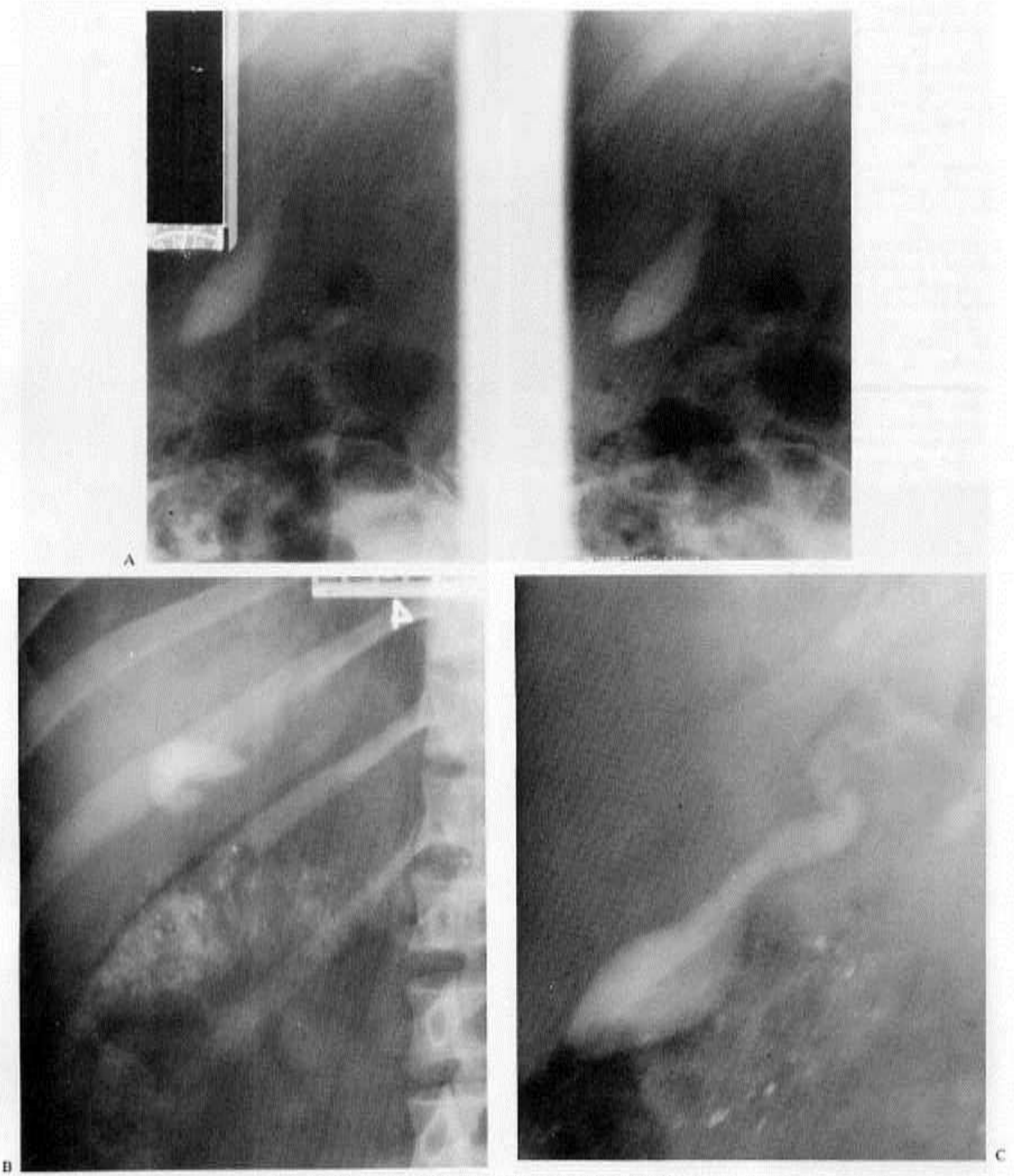

Fig. 13-100. A) Colecisti ipercinetica; B) colecisti ipercinetica; C) colecisti ipercinetica. Nei vari radiogrammi è ben visibile il dotto cistico.

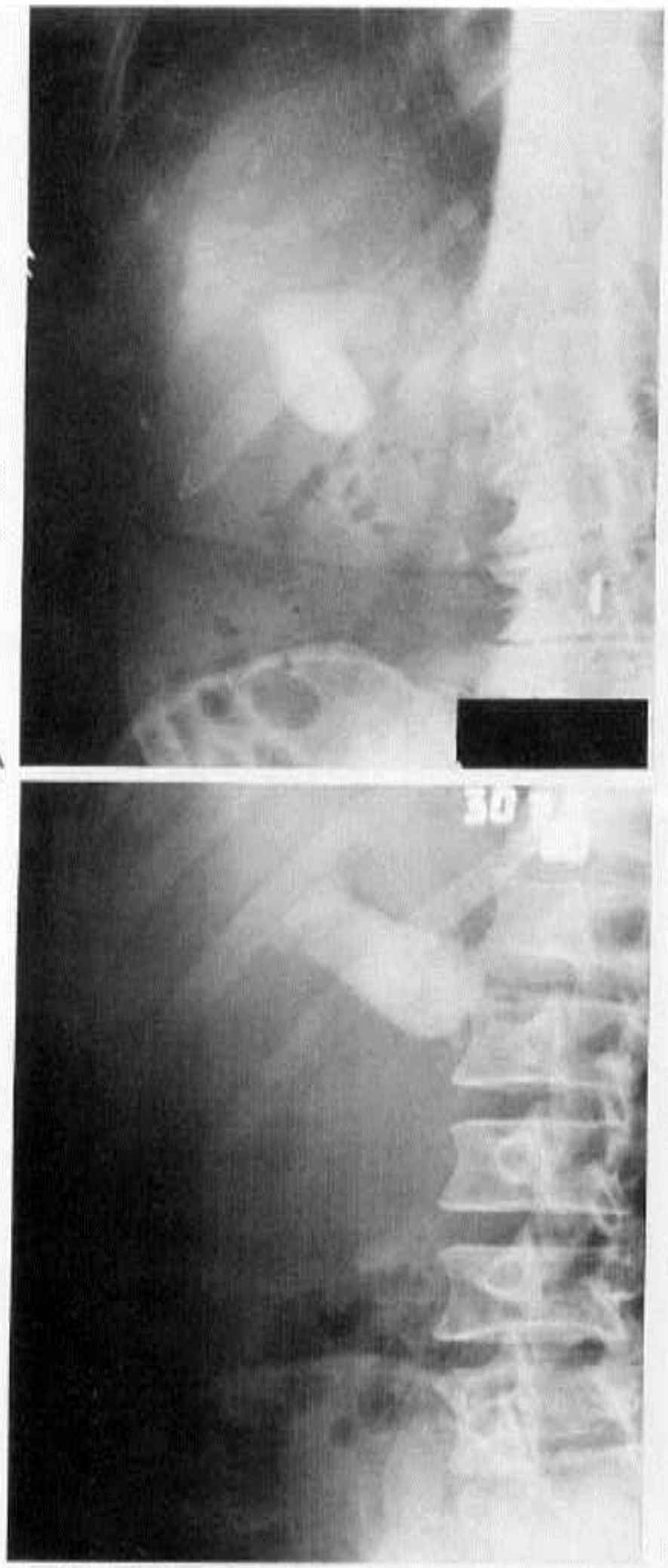

Fig. 13-101/A, B. Colecisti deformata a squadra, con irregolarità del contorno per fenomeni di pericolecistite; B) colecisti deformata, con il fondo attratto verso la linea mediana.

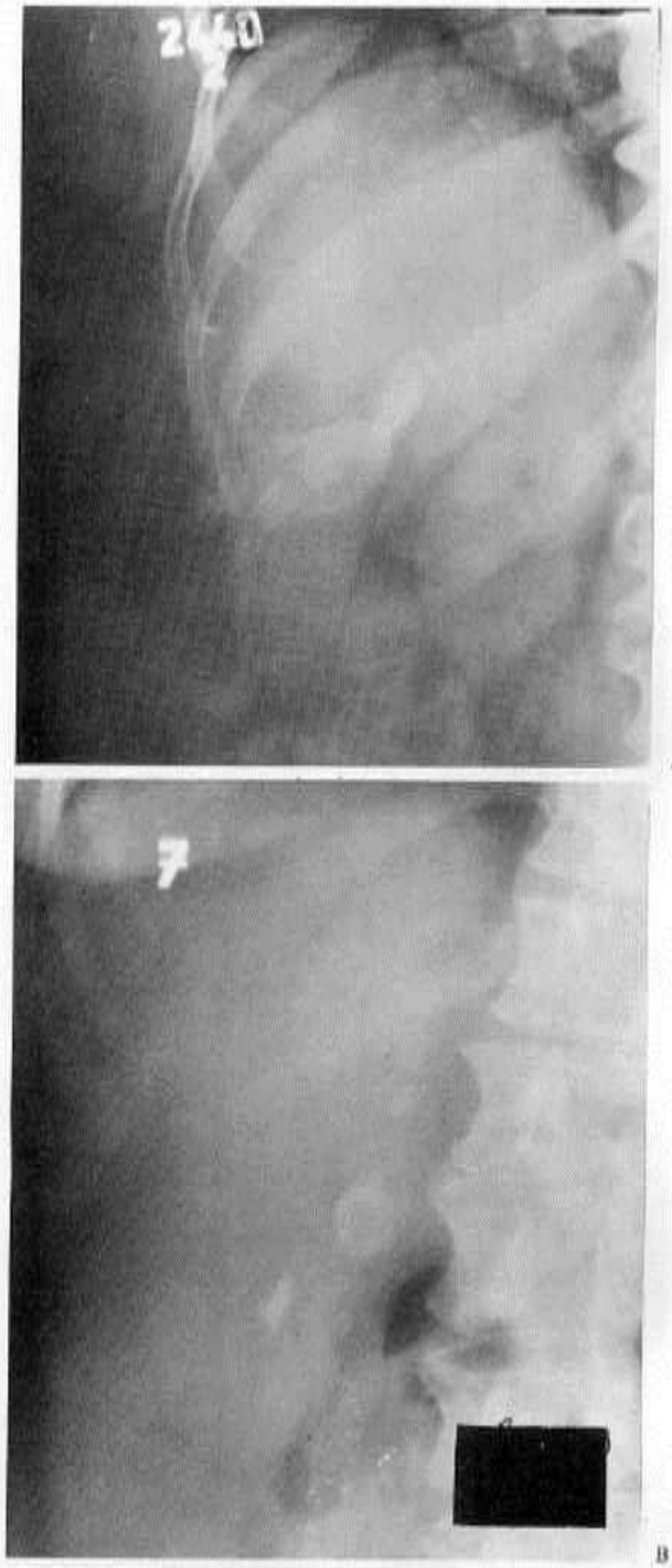

Fig. 13-102. A) Grosso calcolo solitario della colecisti; B) grosso calcolo pluristratificato della colecisti (coesiste un calcolo nel calice inferiore del rene di destra); C) calcoli multipli trasparenti della colecisti; D) microlitiasi trasparente della colecisti; E) microlitiasi radiopaca; F) calcolo pluristratificato "a bersaglio"; radiogramma diretto.

C

E

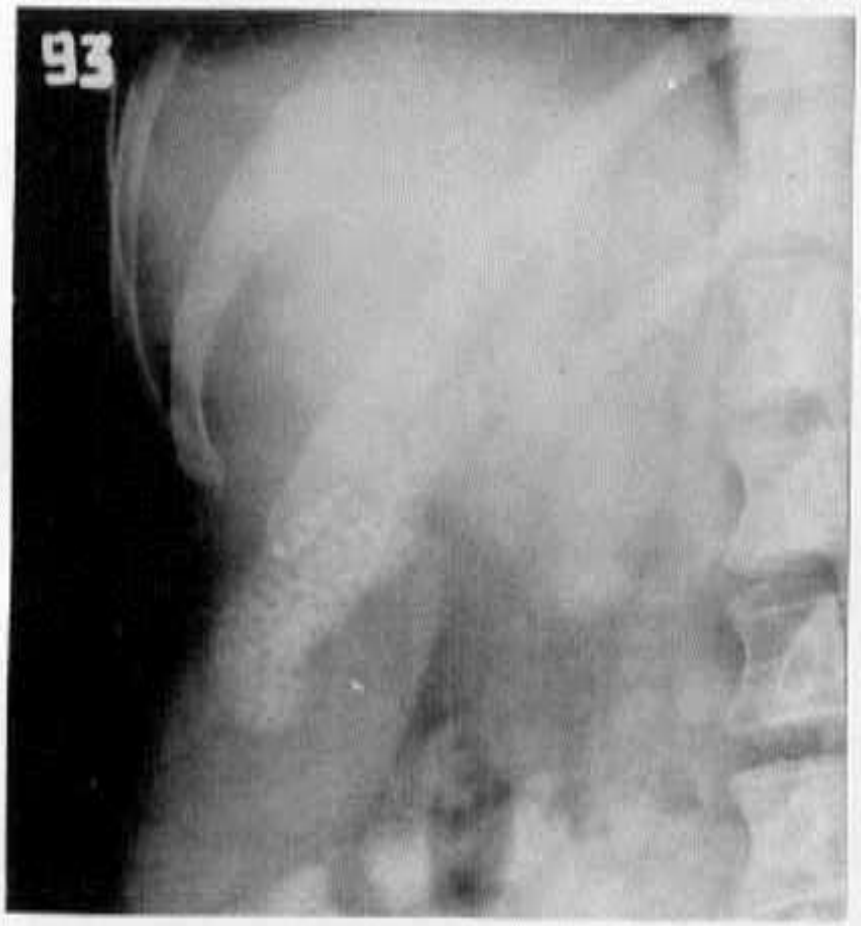

D

F

Fig. 13-102/C, D, E, F.

possibilità di visualizzazione biliare, mentre con valori di BSF a 45' inferiori a 10% la visualizzazione si ha nel 96% dei casi.

Sono stati segnalati casi di reazioni allergiche da ipersensibilità con possibilità di insufficienza renale dopo somministrazione del mezzo iodato.

Le indicazioni sono:

— mancata opacizzazione della colecisti per via orale (nel 10% di questi soggetti la colecisti è normale);

— diagnosi differenziale tra colecistopatie e coledocopatie ostruttive;

— sindromi post-colecistectomia;

— disturbi funzionali dell'apparato biliare, al fine di escludere una componente organica.

Da ricordare, infine, che la colangiografia può essere eseguita anche in corso di laparatomia e/o laparoscopia e di intervento operatorio sulle vie biliari per controllare che non vi siano ulteriori calcoli nelle stesse e dopo intervento (colangiografia post-operatoria) per dimostrare la pervietà del coledoco prima di rimuovere il drenaggio (Fig. 13-104). Va menzionato un quadro tipico colangiografico dovuto alla *sindrome di Caroli*: dilatazione delle vie biliari intraepatiche cui, talora, si associa il rene a spugna.

Da ricordare che si può avere la visualizzazione dei soli dotti biliari e non della colecisti; in questi casi con alta probabilità esiste una colecistopatia.

Il coledoco ha normalmente un diametro di 10 mm; dopo intervento di colecistectomia il calibro del coledoco può raggiungere i 19 mm. Nei colecistectomizzati, inoltre, si può avere una dilatazione sacciforme a livello del residuo del cistico o della confluenza del dotto cistico (Fig. 13-105, e vedi anche Fig. 12-84 e 12-85).

Colangiografia transepatica percutanea

Tecnica relativamente priva di pericoli per il paziente, viene usata soprattutto quando non si riesce a visualizzare l'albero biliare e/o quando, a causa di una ostruzione dei dotti biliari principali, si ha dilatazione di quelli intraepatici che, così, vengono molto bene visualizzati, mentre quelli non dilatati si visualizzano in una percentuale che va dal 30 al 70% dei pazienti.

A

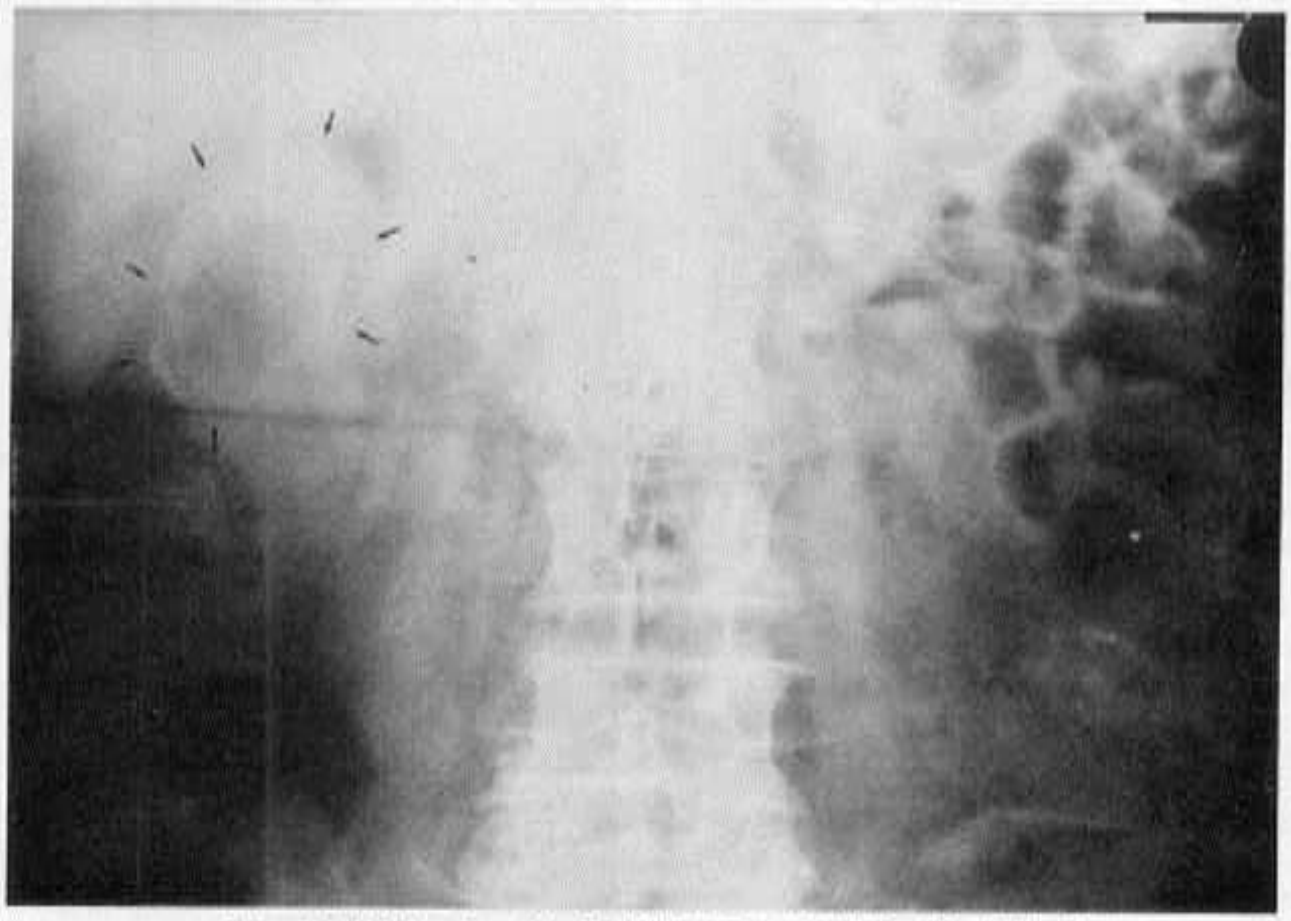

B

Fig. 13-103/A, B. A) Calcificazioni granulari dei seni di Rokitanski-Aschoff. B) Colecisti a porcellana.

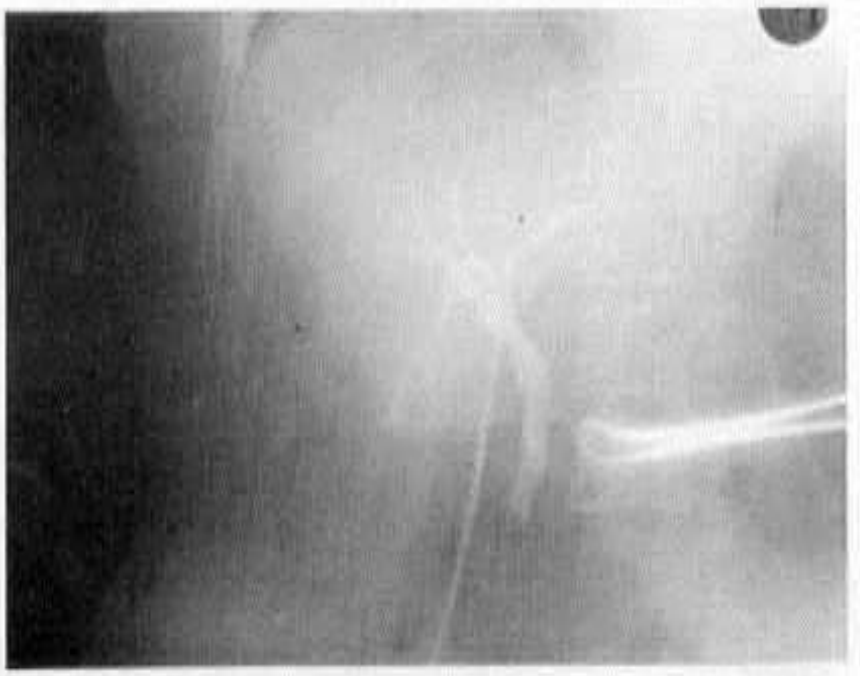

A

B

C

Fig. 13-104 A/B/C. Colangiografia intraoperatoria: A) pervietà delle vie biliari dopo asportazione della colecisti; B) calcolo radiotrasparente allo sbocco del coledoco nel duodeno; scarsissimo deflusso di bile iodata nel duodeno; C) stenosi neoplastica della porzione iniziale del coledoco (aspetto a tronco tagliato) con notevole dilatazione delle vie biliari a monte.

A

Fig. 13-105 A/B/C/D/E/F. Colangiografia: A) visualizzazione del coledoco che si presenta di calibro e aspetto normale, mancata opacizzazione della colecisti (per calcolosi); B) visualizzazione dei dotti epatici e del coledoco in soggetto colecistectomizzato; C) debole opacizzazione del coledoco, che è modicamente ectasico in soggetto colecistectomizzato; il mezzo di contrasto viene eliminato in parte attraverso i reni (effetto nefrografico); D) calcoli multipli radiotrasparenti della colecisti e del coledoco, che si presenta ectasico; E) normale opacizzazione dei dotti biliari, del coledoco e della colecisti in soggetto con situs viscerum inversus; F) stenosi organica papillo-infudibulare con dilatazione del coledoco e della colecisti.

B

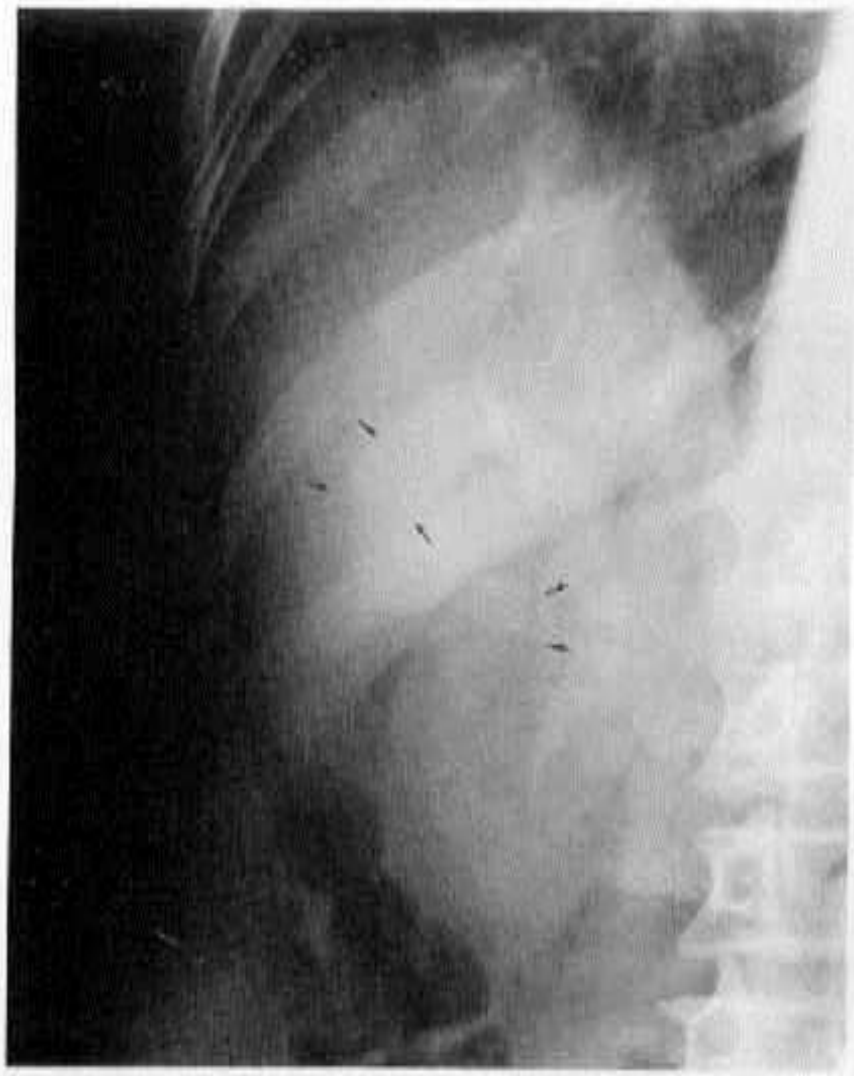

D

C

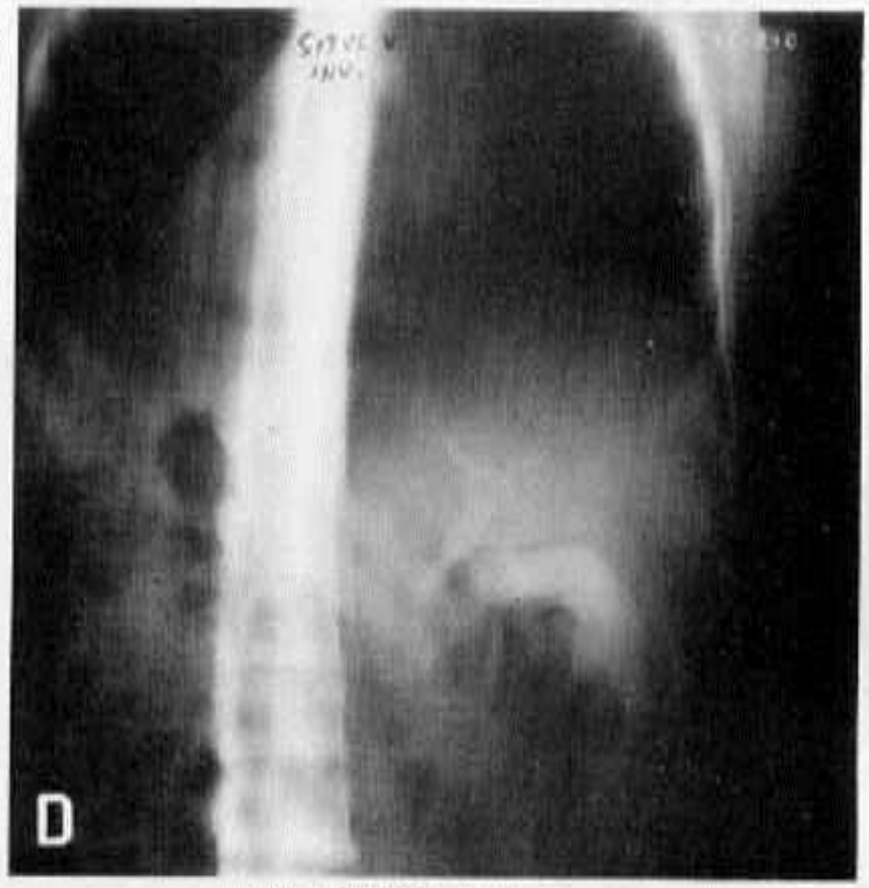

E

Fig. 13-105/B, C, D, E.

Fig. 13-105/F.

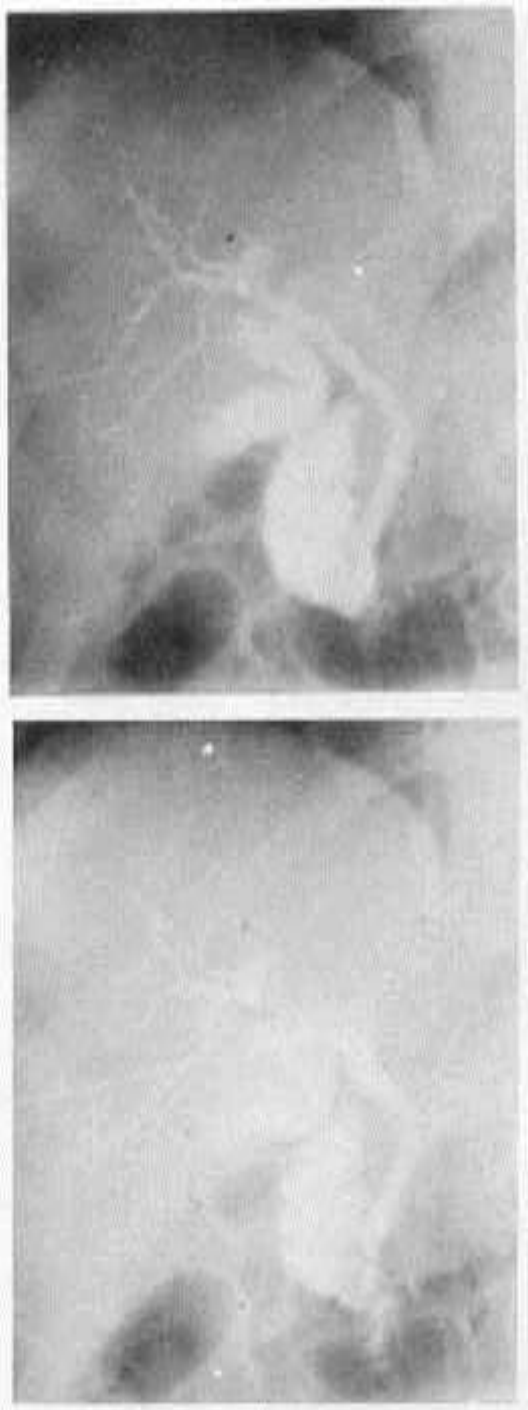

A

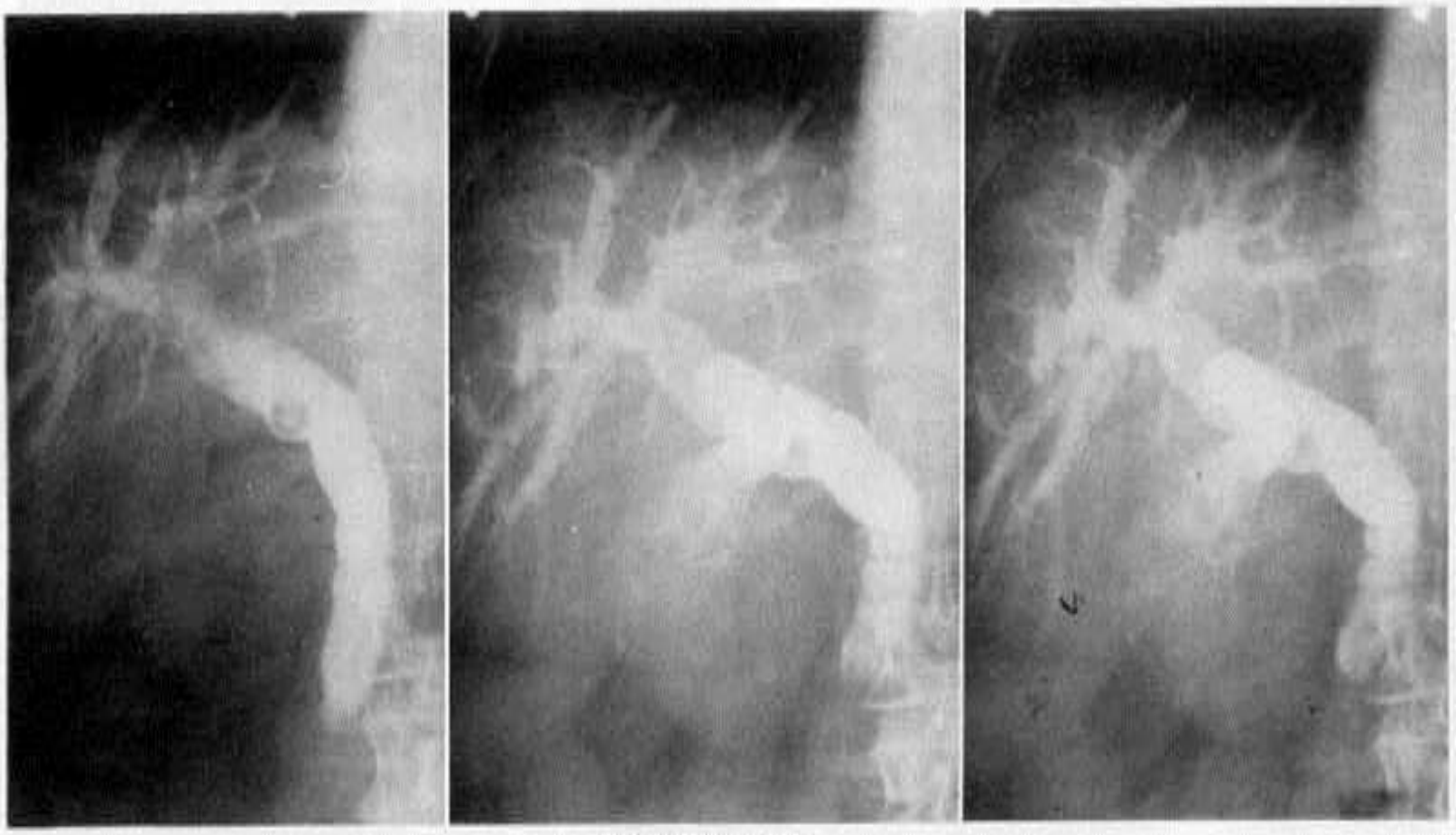

B

Fig. 13-106/A, B.

Fig. 13-106 A/B/C. Colangiografia transepatica percutanea. A) Vie biliari normali (non dilatate) con normale opacizzazione della colecisti e transito regolare del mezzo di contrasto in duodeno; B) marcata dilatazione del coledoco e dei dotti epatici e delle vie biliari intraepatiche per calcolo ostruente all'estremità distale del coledoco e per un altro al di sotto dello sbocco del cistico; presenza di calcoli multipli nella colecisti che è parzialmente opacizzata; C) vistosa dilatazione dei rami biliari intraepatici e dell'epatico di destra e di sinistra sino alla convergenza; mancata visualizzazione dell'epatocoledoco per severissima stenosi da infiltrazione neoplastica.

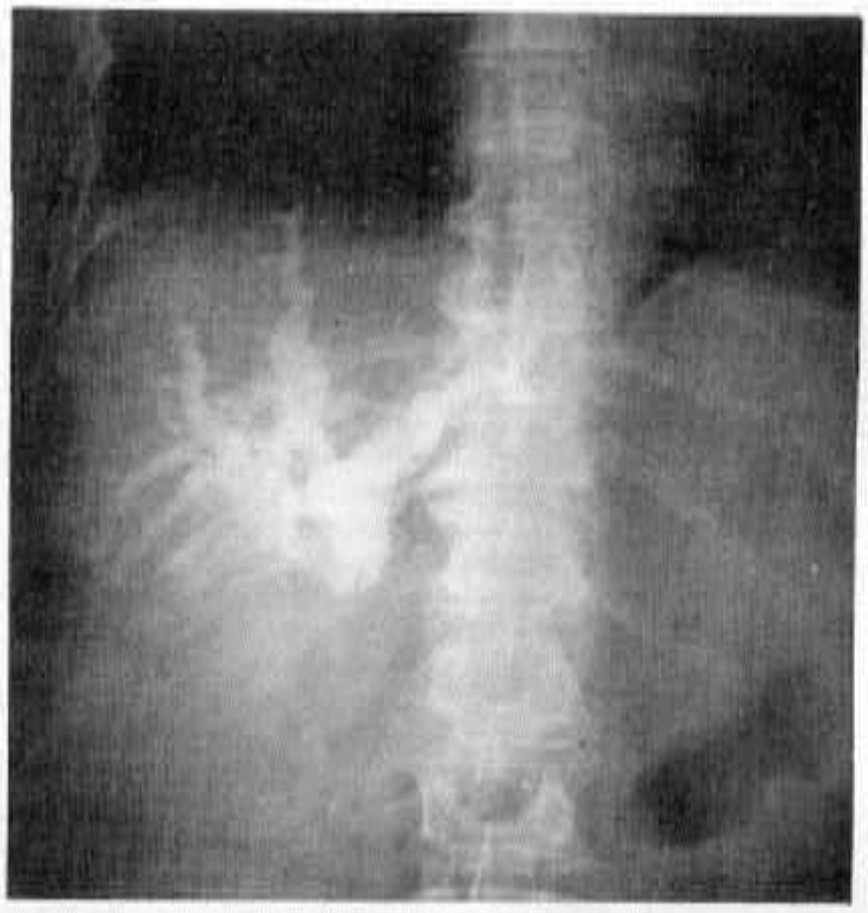

C

Essa viene praticata introducendo un ago di acciaio (oppure un catetere armato) nell'ipocondrio destro del paziente dirigendo la punta dell'ago, mediante controllo fluoroscopico, verso l'ilo epatico; dopo essersi assicurati di averlo introdotto sicuramente dentro una via biliare (mediante il rilevamento della fuoriuscita di bile dall'ago), si inietta il mezzo di contrasto, seguendo sullo schermo fluoroscopico il riempimento dei dotti. Questa è essenzialmente la tecnica base dell'esame (Fig. 13-106).

Le indicazioni alla colangiografia percutanea sono:

— diagnosi differenziale tra ittero ostruttivo e non ostruttivo;

— dimostrazione dell'esistenza di calcoli nel lume dei vasi biliari;

— dimostrazione di un carcinoma delle vie biliari.

L'esame va eseguito soltanto in pazienti candidati all'intervento chirurgico, appena qualche ora prima di questo e sempre che vi sia una normale situazione emocoagulativa: l'esame è controindicato oltre che nella diatesi emorragica, nella ipoprotrombinemia e nella colangite febbrile.

Colangiografia retrograda perendoscopica (ERCP)

Di tale metodica si è già parlato a proposito della esplorazione del pancreas (v. Fig. 13-73).

Si pratica iniettando un mezzo di contrasto iodato attraverso un cateterino introdotto dentro la papilla di Vater in corso di duodenoscopia praticata con endoscopio a fibre ottiche a visione laterale. In questo modo è spesso possibile visualizzare anche il dotto pancreatico principale. Possibili complicanze sono una elevazione transitoria dell'amilasemia ed una pancreatite o colangite.

Questa metodica viene utilizzata nei casi in cui la bilirubinemia è elevata e, perciò, non è possibile eseguire le comuni metodiche radiologiche, oppure quando mediante colangiografia venosa non si riescono ad evidenziare le grosse vie biliari extraepatiche oppure, ancora, quando occorre evi-

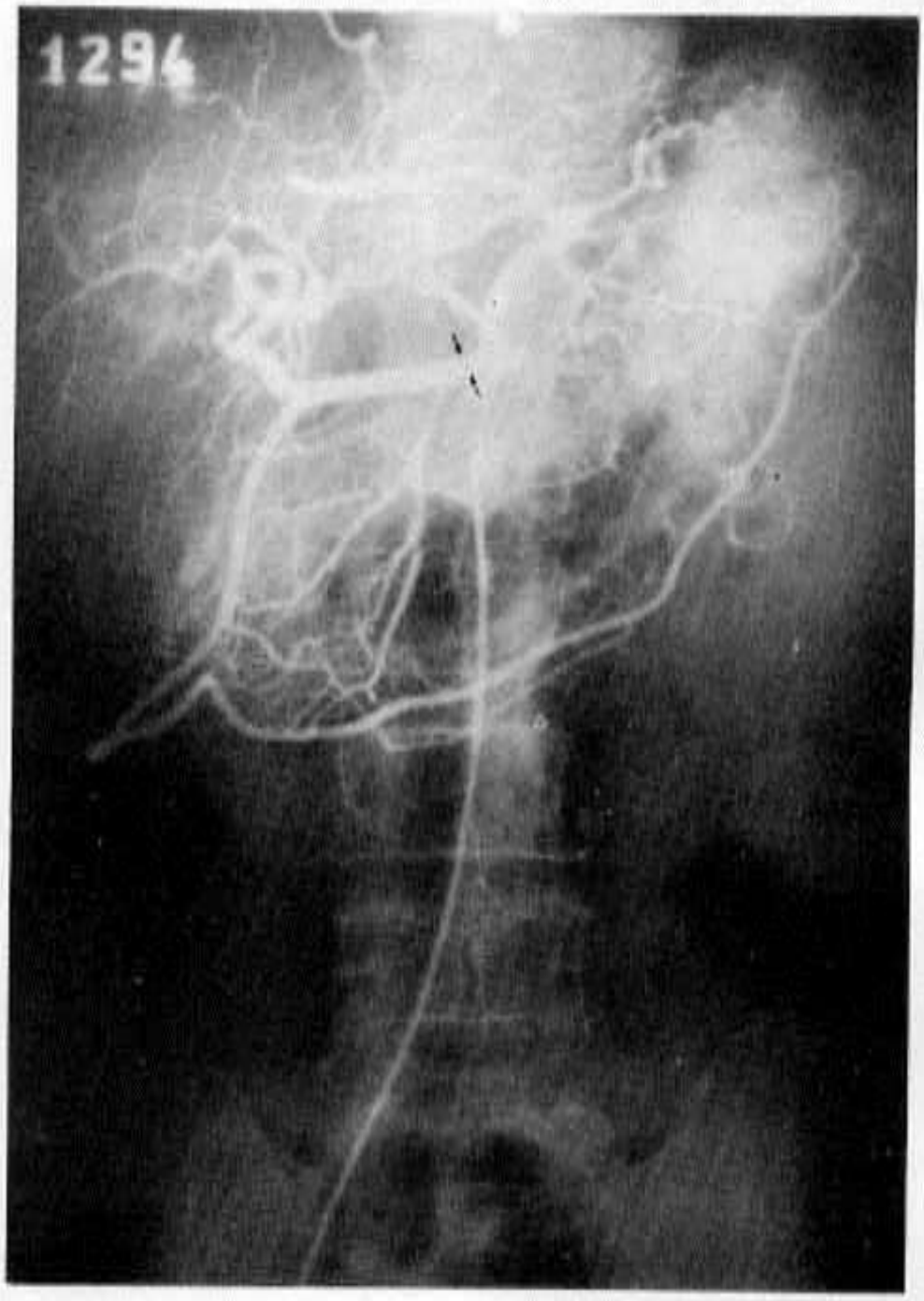

Fig. 13-107. Arteriografia superselettiva dell'arteria epatica di destra: si visualizza stenosi del tratto prossimale per infiltrazione eteroplastica; regolare appare la morfologia dei rami arteriosi pancreatici.

denziare con precisione la sede e la natura di una stenosi coledocica.

Sempre con la ERCP è possibile talora, mediante appositi cateterini, la estrazione di calcoli presenti nel coledoco.

Metodi per la valutazione del letto vascolare epatico

Misurazione della pressione venosa epatica

Si registra in una delle vene sovraepatiche maggiori a mezzo di un catetere e viene quindi rapportata alla pressione venosa sistemica al di sotto del diaframma; la differenza tra la pressione venosa epatica e quella sistemica sottodiaframmatica fornisce un gradiente (normalmente compreso tra 1 e 5 mmHg) che dà la situazione emodinamica. In tal modo si può misurare la pressione a *catetere libero*, cioè fluttuante liberamente nel lume vasale ed a *catetere bloccato*, cioè incuneato nel vaso in modo da bloccarne il flusso; il valore ottenuto in quest'ultima posizione corrisponde alla pressione vigente a livello sinusoidale.

Procedendo ad una valutazione combinata della pressione presinusoidale (cioè a livello intrasplenico o portale) e di quella sinusoidale, si può stabilire la sede dell'ostacolo al flusso ematico. In caso di ostacolo presinusoidale, la pressione intrasplenica è aumentata, mentre quella sovraepatica è normale; nel caso, invece, di ostacolo postsinusoidale, saranno aumentate sia la pressione intrasplenica che quella sovraepatica. Riguardo al gradiente di cui sopra, esso è aumentato in caso di ipertensione portale intraepatica (in particolare in corso di cirrosi), mentre in soggetti con sclerosi epatoportale, fibrosi epatica congenita, schistosomiasi (cause queste di ipertensione portale intraepatica presinusoidale) e con blocco venoso extraepatico della porta, il gradiente è per lo più normale.

Splenoportografia

Per mezzo di un ago sottile, si inietta il mezzo di contrasto nella milza e si opacizzano così la vena splenica, la porta, i suoi rami intraepatici ed i sinusoidi. È una indagine indicata per la visualizzazione dell'asse splenoportale in pazienti con ostruzione isolata della vena splenica ed ipertensione portale da blocco venoso extraepatico. È controindicata in caso di gravi turbe della coagulazione, cisti idatidee della milza e pazienti che non collaborano.

Le più importanti alterazioni riguardano: 1) la fase venosa (distorsioni, dilatazioni, ostruzioni, collateralizzazioni), 2) la fase sinusoidale (zona di ridotta perfusione). In caso di cirrosi epatica, la porta appare aumentata di calibro con visualizzazione di circoli epatofughi se già esistenti.

Le possibili complicazioni sono costituite da ematoma splenico ed emorragia intraperitoneale.

Nel capitolo precedente sono stati riportati alcuni dei quadri più significativi evidenziabili con tale metodologia (vedi Fig. 12-76).

L'angiografia addominale

È un metodo di studio molto utile nelle malattie del fegato, del pancreas e della milza e viene vantaggiosamente applicato anche allo studio del tubo digerente. Questa indagine tende oggi a sostituire la splenoportografia in quanto, nella fase di ritorno venoso, consente di documentare il circolo portale.

Tecnica: in linea generale, l'angiografia consiste nella visualizzazione di segmenti arteriosi mediante introduzione di un contrasto idrosolubile iodato o non iodato. Onde migliorare i particolari dell'albero arterioso, alla iniezione di mezzo di contrasto si può far precedere quella di farmaci vasocostrittori (adrenalina, vasopressina, angiotensina) che, riducendo il flusso ematico, rendono meno marcata la diluizione del mezzo di contrasto. L'arteriografia può essere translombare, transfemorale e selettiva; in quest'ultima è possibile evidenziare il *tripode celiaco* (arteria epatica, arteria splenica, arteria coronarostomacica e le rispettive diramazioni, vasi pancreatici ecc.), la *mesenterica superiore* (completamento della circolazione pancreatica, del piccolo intestino, del ceco-ascendente, flessura destra, trasverso e flessura sinistra) e la *mesenterica inferiore* (colon discendente, sigma, retto).

Le possibilità diagnostiche offerte dalla arteriografia sono rappresentate da:

1) studio della patologia arteriosa propria nella fase arteriosa (trombosi, stenosi, aneurismi, angiomi ed anomalie di origine, calibro e decorso);

2) nella fase capillare: zone di ridotta od aumentata perfusione (Fig. 13-107/108);

3) alterazioni dovute ad altra patologia (dislocazioni, amputazioni, infiltrazioni, distorsioni, collateralizzazioni), nella fase venosa. È possibile il riconoscimento della sede di emorragie acute e croniche, con possibilità di arrestare terapeuticamente il flusso ematico, di evidenziare circoli arteriosi patologici connessi all'esistenza di neoformazioni (da Fig. 13-107 a Fig. 13-118).

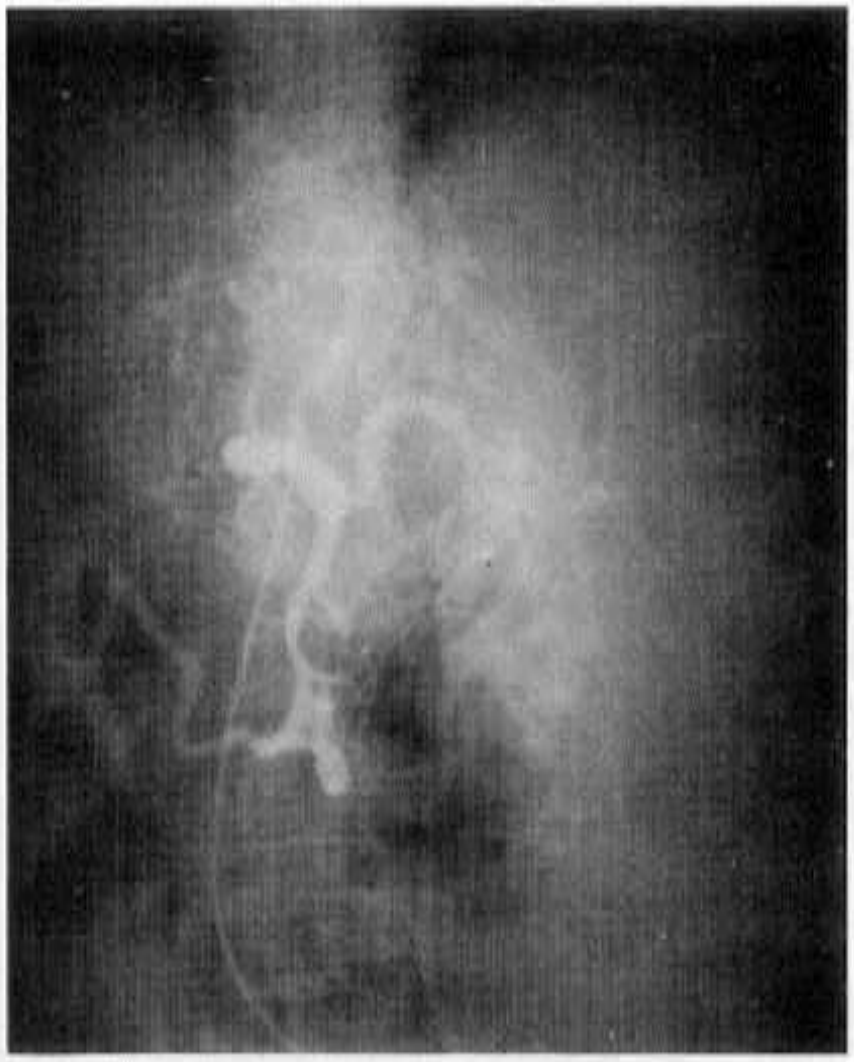

Fig. 13-108. Arteriografia superselettiva del tripode celiaco: visualizzazione dell'arteria epatica comune e dei rami di destra e di sinistra; da quest'ultimo si dipartono grossi rami cirsoidei, che caratterizzano la neoformazione occupante la piccola ala epatica.

Fig. 13-109. Arteriografia del tripode celiaco (fase tardiva): visualizzazione della vena splenica e della vena porta, che appaiono apprezzabilmente aumentate di calibro, così come le derivazioni intraepatiche. Visualizzazione di circolo epatofugo (caratterizzato dalla vena coronaro-stomacica): cirrosi epatica.

Questa indagine si applica anche allo studio delle masse retroperitoneali, potendo fornire una documentazione dimostrativa (Fig. 13-119, 13-120 e 13-121) circa la loro sede, estensione ed anche natura (vedi a proposito delle masse retroperitoneali).

Venografia epatica retrograda

Si inietta per mezzo di un catetere il mezzo di contrasto in una delle vene epatiche principali. Viene utilizzata per la diagnosi della sindrome di Budd-Chiari.

Misurazione delle pressione intrasplenica

Di solito abbinata alla splenoportografia, i valori ottenuti sono indicativi della pressione che vige nella vena splenica. La pressione intrasplenica è aumentata in caso di ostruzione isolata della vena splenica e di ipertensione portale. Controindicazioni e complicanze sono le stesse della splenoportografia.

I valori normali sono compresi tra 5 e 16 mmHg.

Misurazione della pressione intraepatica

Si ottiene introducendo un ago o nel parenchima epatico in corso di biopsia, oppure nella vena porta o in una vena sovraepatica, registrando la pressione con un trasduttore elettrico ed un registratore. Controindicazioni e complicanze: le stesse della agobiopsia e della colangiografia percutanea.

Portografia ombelicale

Si incannula la vena ombelicale e si inietta il mezzo di contrasto nella porta o nelle sue tributarie che vengono ad essere, così, visualizzate sino ai sinusoidi e, talora, si visualizzano anche le vene epatiche. Non è eseguibile nei soggetti in cui la vena ombelicale è già obliterata o compressa da una

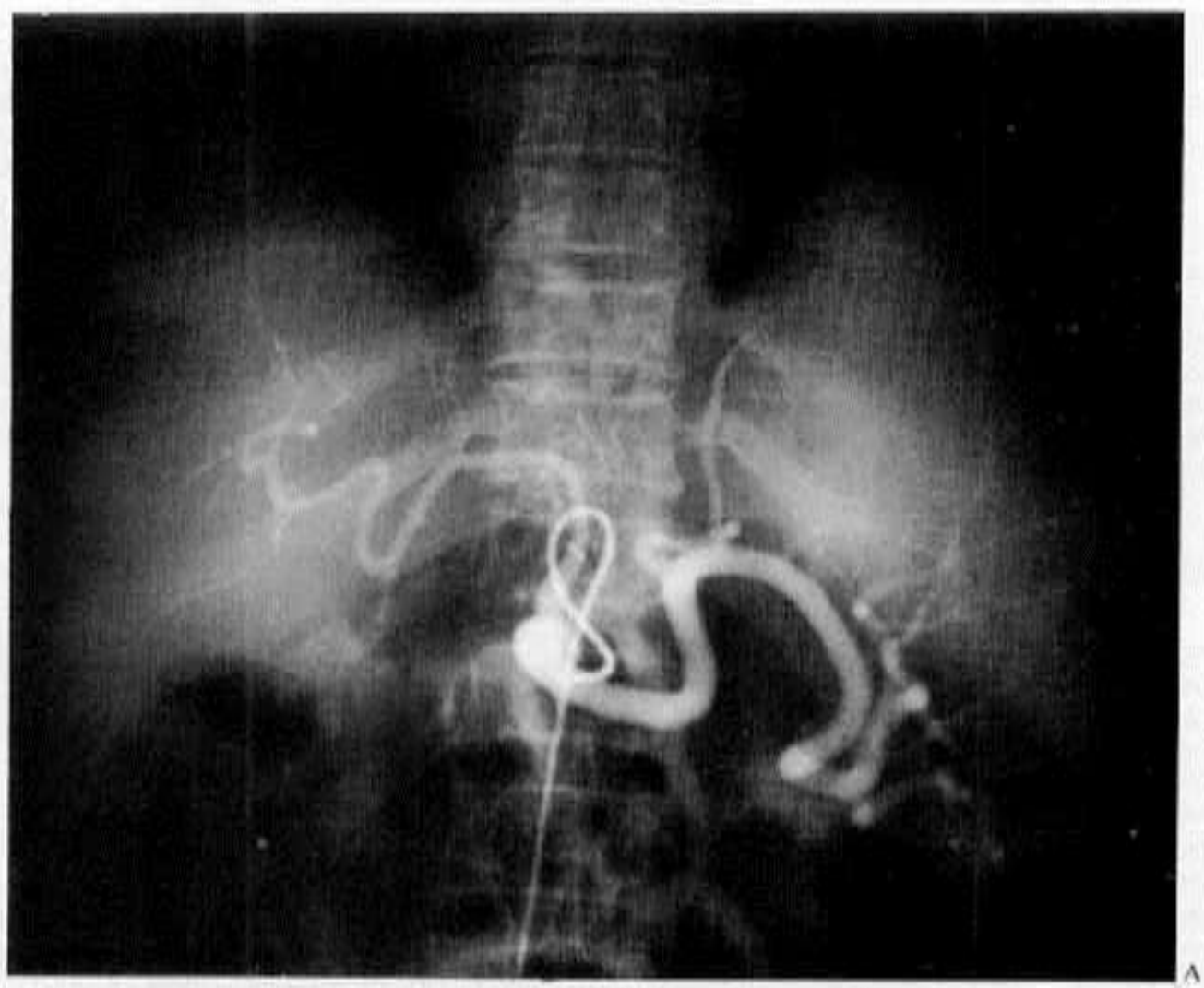

A

Fig. 13-110A.

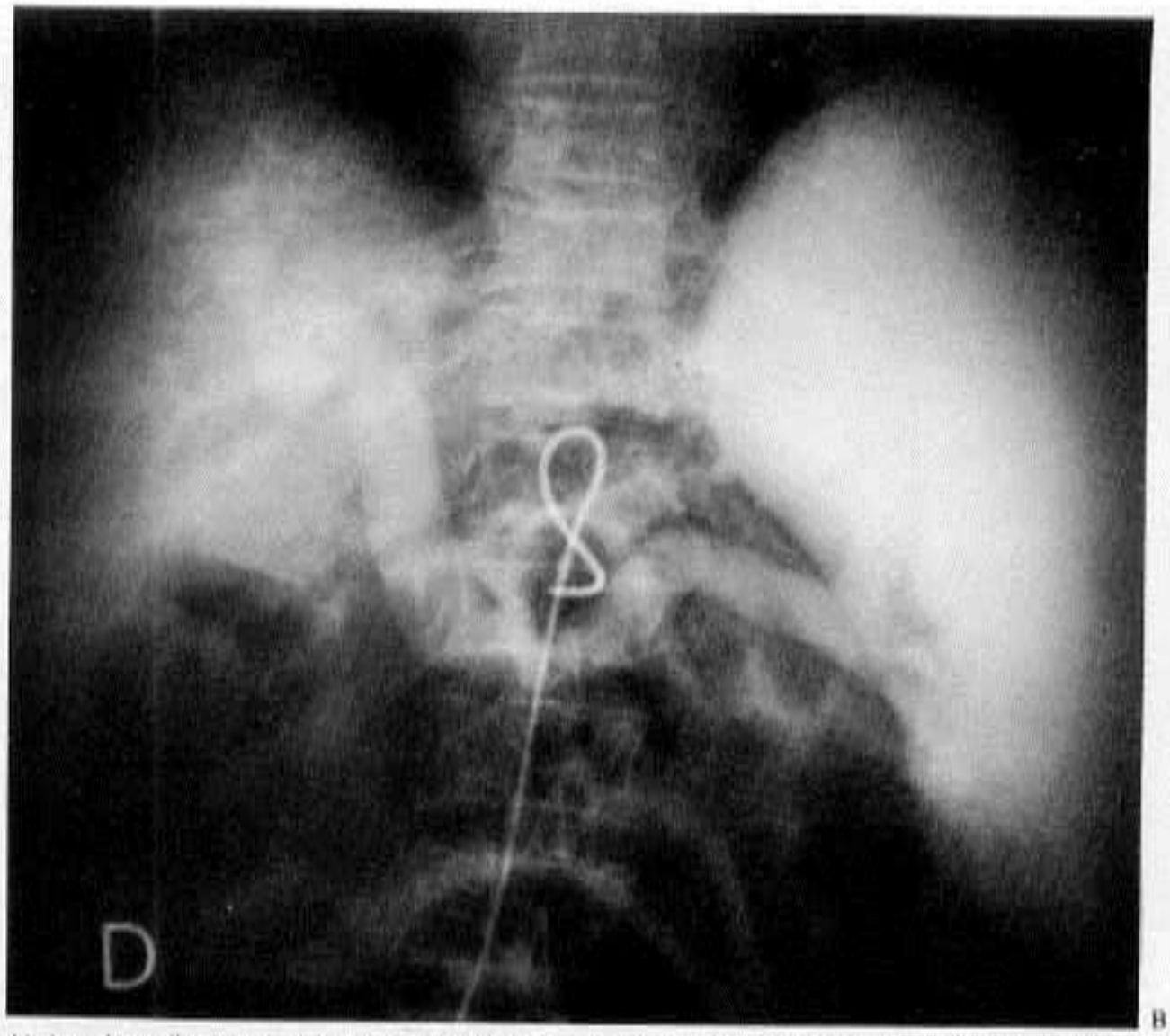

B

Fig. 13-110 A/B. A) Arteriografia del tripode celiaco in soggetto con splenomegalia: visualizzazione dell'arteria splenica che appare tortuosa nel tratto prossimale-medio e si divide in due rami in sede ilare. Visualizzazione dell'arteria epatica comune che appare ridotta di calibro; B) in fase reflua si apprezza una grossa vena splenica e la vena porta, anch'esse vistosamente aumentate di calibro. Mancata visualizzazione di circoli epatofughi. La fase epatografica mette in evidenza una cospicua splenomegalia, mentre l'area epatica appare ridotta di volume (cirrosi epatica atrofica splenomegalica).

Fig. 13-111/A.

B

Fig. 13-111/A, B. A) Arteriografia superselettiva dell'arteria epatica comune: visualizzazione dell'arteria epatica destra e sinistra e dei rami periferici che appaiono di aspetto normale, ad eccezione dei rami postero-superiori dell'arteria epatica di destra, che sono compressi ed improntati, assumendo aspetto a canestro, per la presenza di una grossa cisti di echinococco (del diametro di cm 12 circa); B) in fase parenchimografica in corrispondenza della formazione cistica si apprezza un'ampia area lacunare, rotondeggiante, con notevole impregnazione di mezzo di contrasto in corrispondenza della parete inferiore della cisti.

neoplasia o è stata già sezionata in corso di pregressa laparatomia. È una metodica indicata per la diagnosi ed il trattamento di pazienti con blocco portale extraepatico, per la valutazione del sistema portale nei soggetti con ipertensione in tale distretto e per la diagnosi ed il trattamento di pazienti con lesioni occupanti spazio. Le alterazioni più significative riguardano:

1) la fase venosa portale (dislocamento, ostruzione, dilatazione, ecc.);

2) la fase sinusoidale (zone di ipoperfusione);

3) la fase venosa epatica (se visibile, evidenzia fenomeni di dilatazione, ostruzione, ecc.).

Controindicazioni sono la presenza di ferite infette, trombosi della porta ed emorragie. Può, contemporaneamente, essere misurata la pressione portale per via ombelicale.

Misurazione del flusso epatico

Può essere fatta usando un'infusione continua di verde indocianina, conoscendo la quantità di colorante captato ed estratto dal fegato (principio di Fick). I valori normali nell'adulto vanno da 1200 a 1800 Ml/mm. Questa è una indagine indicata quando si deve valutare l'emodinamica epatica. Nei cirrotici tale flusso è, in genere, diminuito, anche se può, però, essere normale od elevato.

Altri metodi per la misurazione del flusso comprendono l'uso della BSF, del rosa bengala e del galattosio, impiegando una tecnica simile a quella per il verde indocianina.

L'estrazione epatica di tali sostanze, però, è inferiore a quella del verde indocianina, per cui i metodi basati sul loro impiego sono meno attendibili.

Quantificazione dello shunt porto-sistemico intraepatico

Si può calcolare la percentuale di sangue portale che viene deviato per mezzo di shunts intraepatici, valutando la quantità di albumina marcata con Tc^{99} che bypass il fegato, dopo iniezione del tracciante nella vena porta mediante cateterismo ombelicale. Infatti, le microsfere di albumina marcata passano attraverso gli shunts intraepatici, ma non attraverso i sinusoidi epatici normali, per cui monitorizzando l'attività radioisotopica a livello polmonare dopo l'iniezione portale e confrontandola con quella che segue all'iniezione in una vena periferica (che dà il valore del 100% di shunt), si può valutare la percentuale di sangue portale che è passato attraverso gli shunts intraepatici.

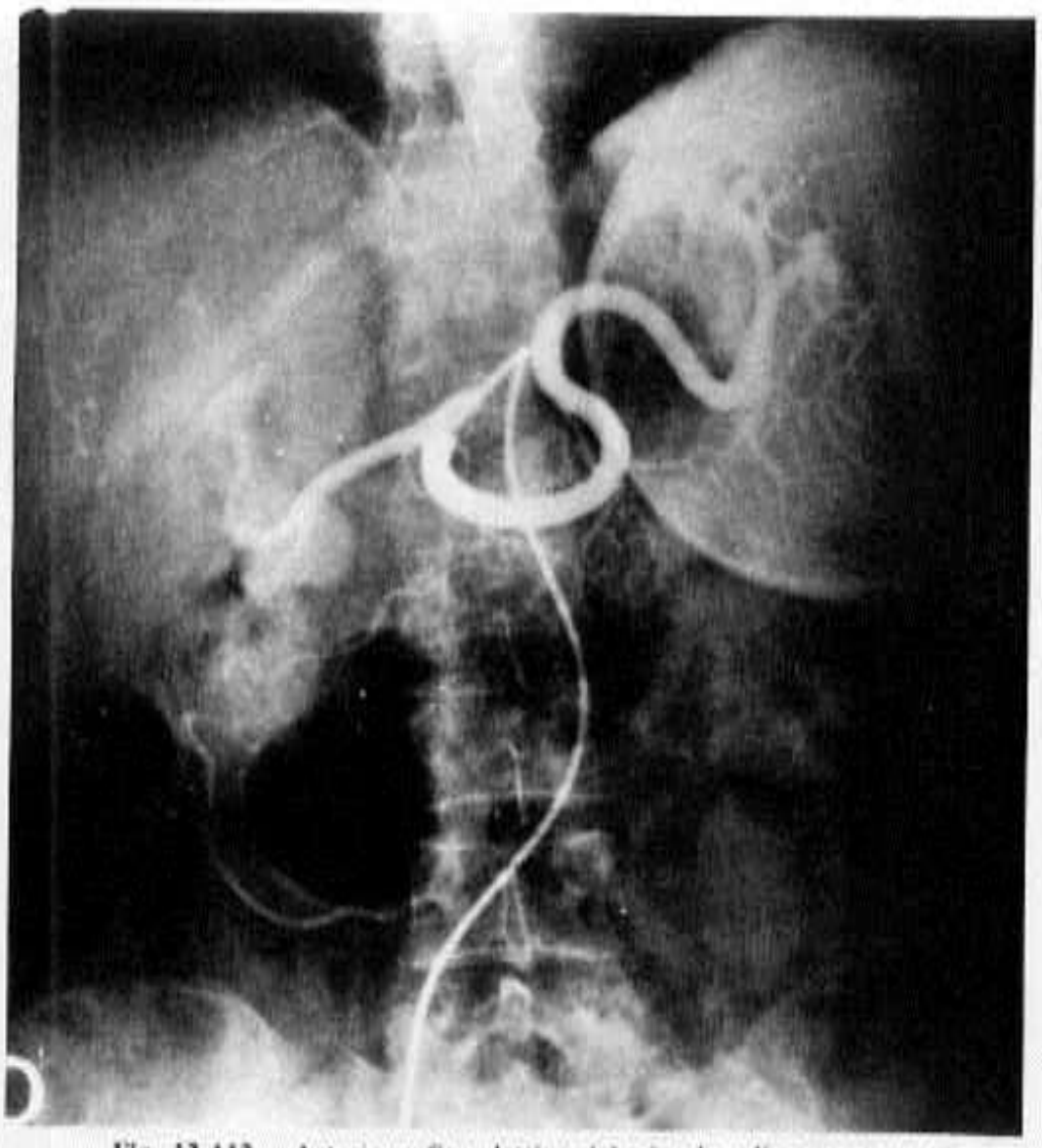

Fig. 13-112. Arteriografia selettiva del tripode celiaco con superselettiva dell'arteria splenica: cisti d'echinococco splenica (visibile la calcificazione della parete cistica).

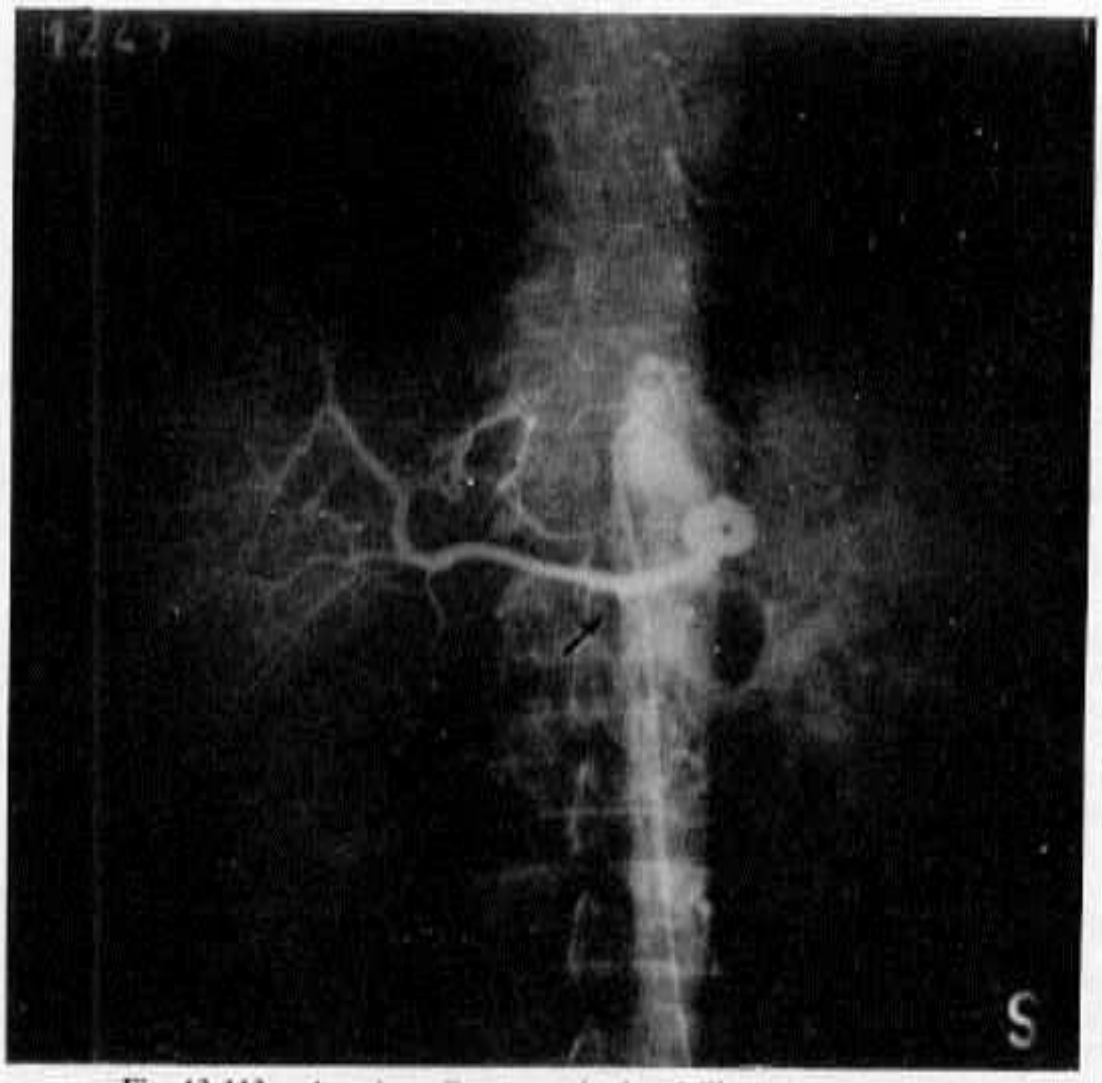

Fig. 13-113. Arteriografia superselettiva dell'epatica comune con evidenziazione dell'obliterazione dell'arteria gastroduodenale da infiltrazione neoplastica (ca del pancreas).

Fig. 13-114. Arteriografia selettiva del tripode celiaco, con rigidità dell'arteria gastroduodenale per sclerosi della parete e scarsa vascolarizzazione periferica cefalo-pancreatica (pancreatite cronica).

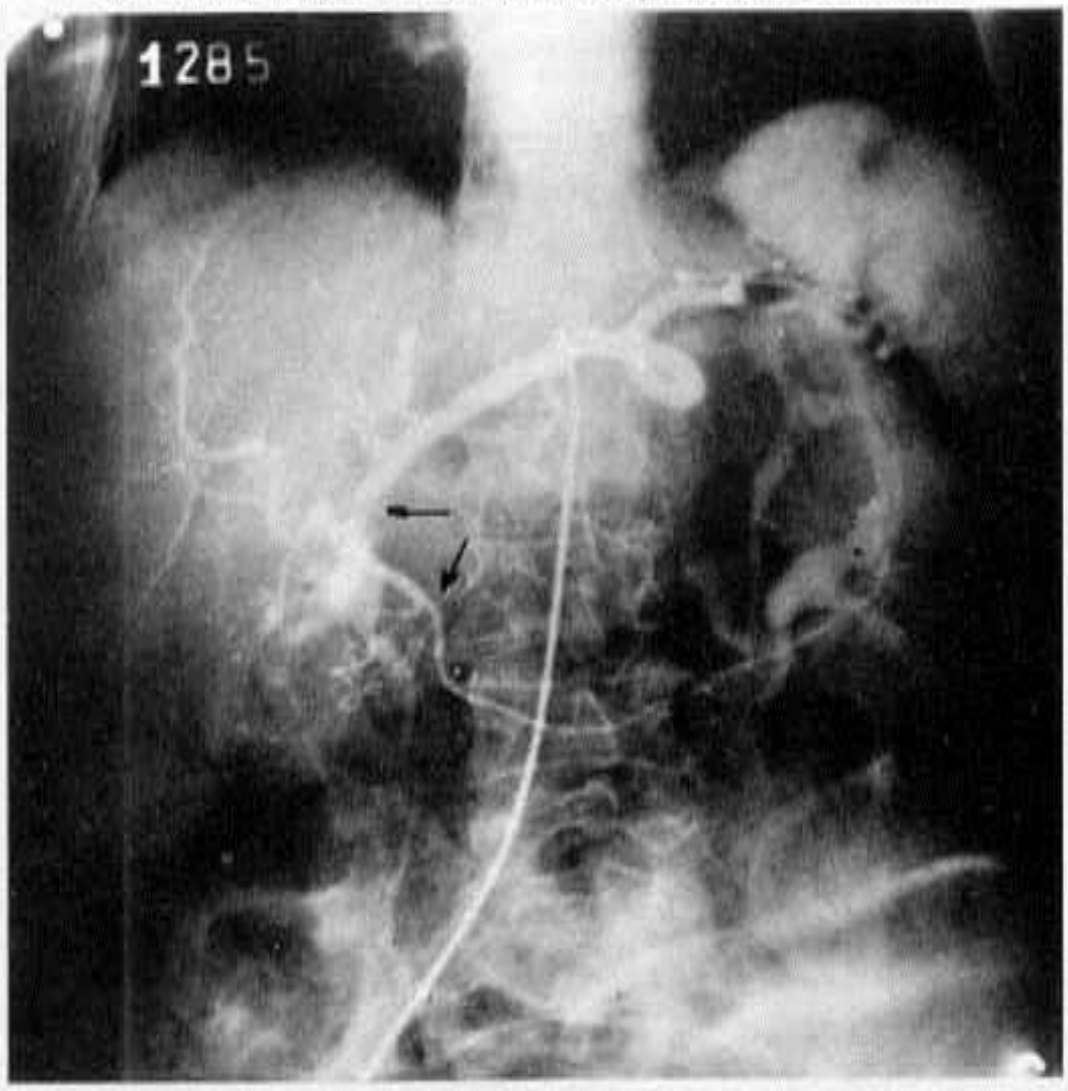

Fig. 13-115. Arteriografia del tripode celiaco: netta compressione dell'arteria epatica comune e dell'arteria gastroduodenale che assume un aspetto arcuato.

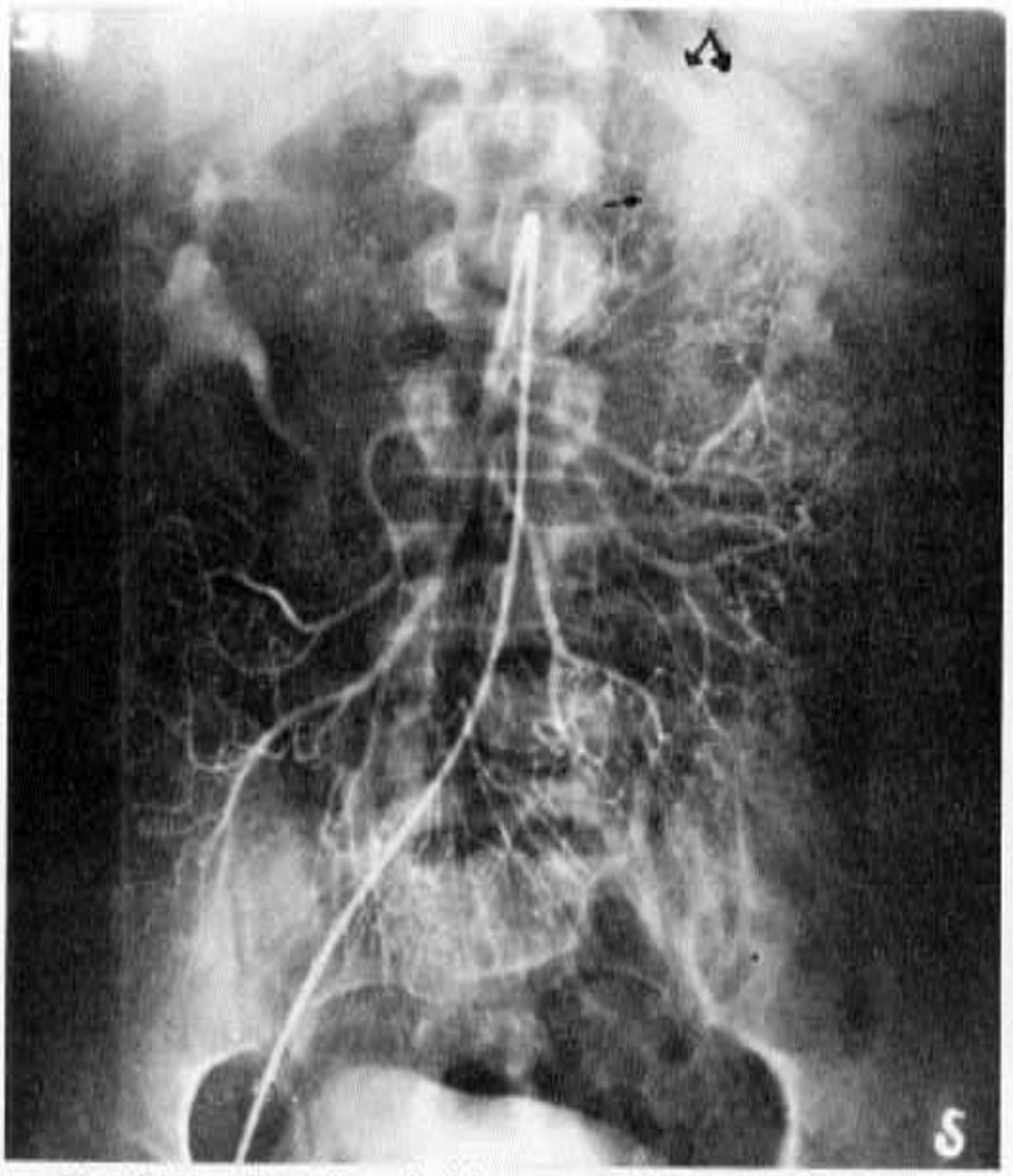

Fig. 13-116. Cisti della coda del pancreas evidenziata attraverso l'arteriografia selettiva della mesenterica superiore (ben visibili le vie escretrici urinarie).

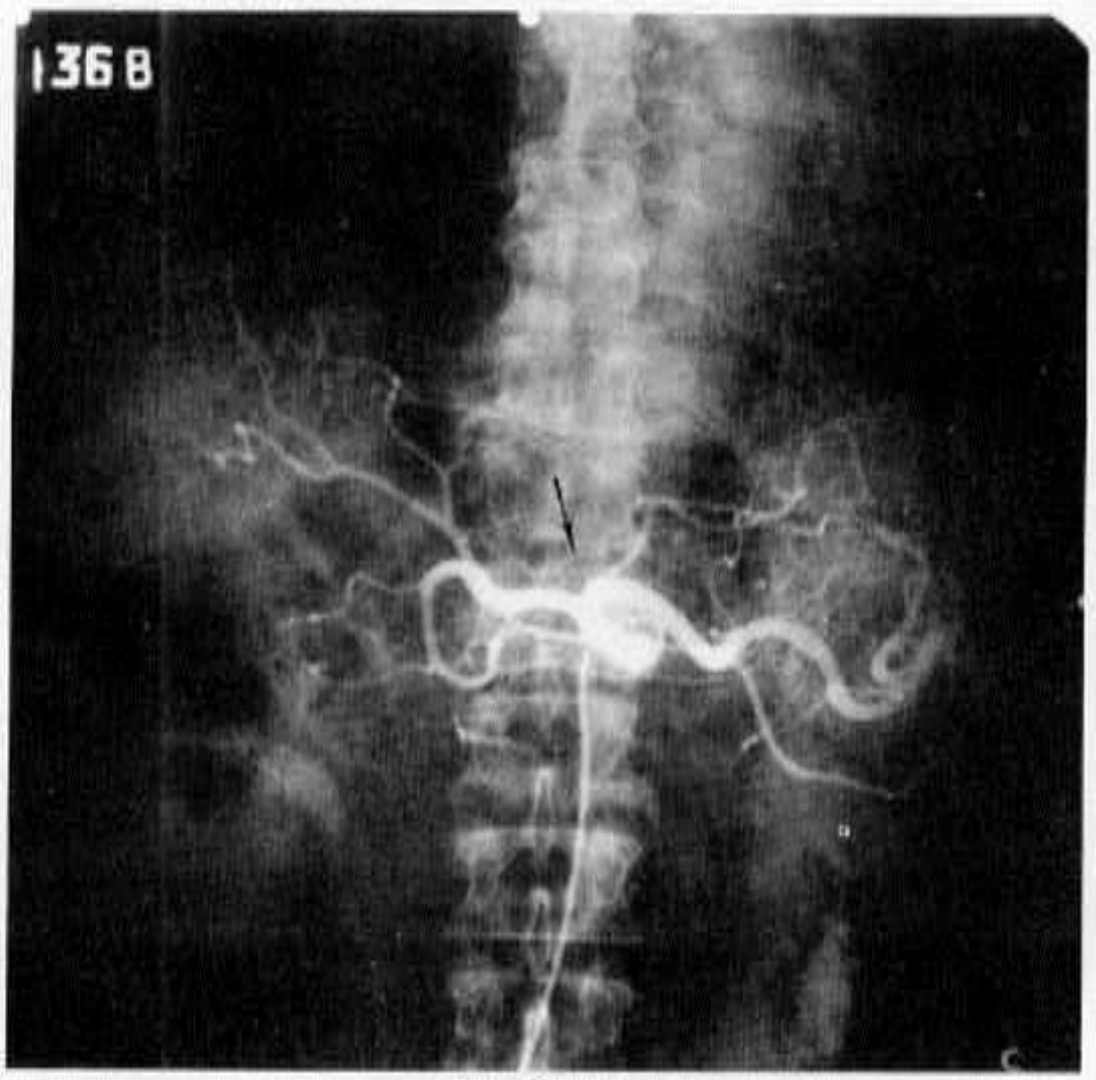

Fig. 13-117/A.

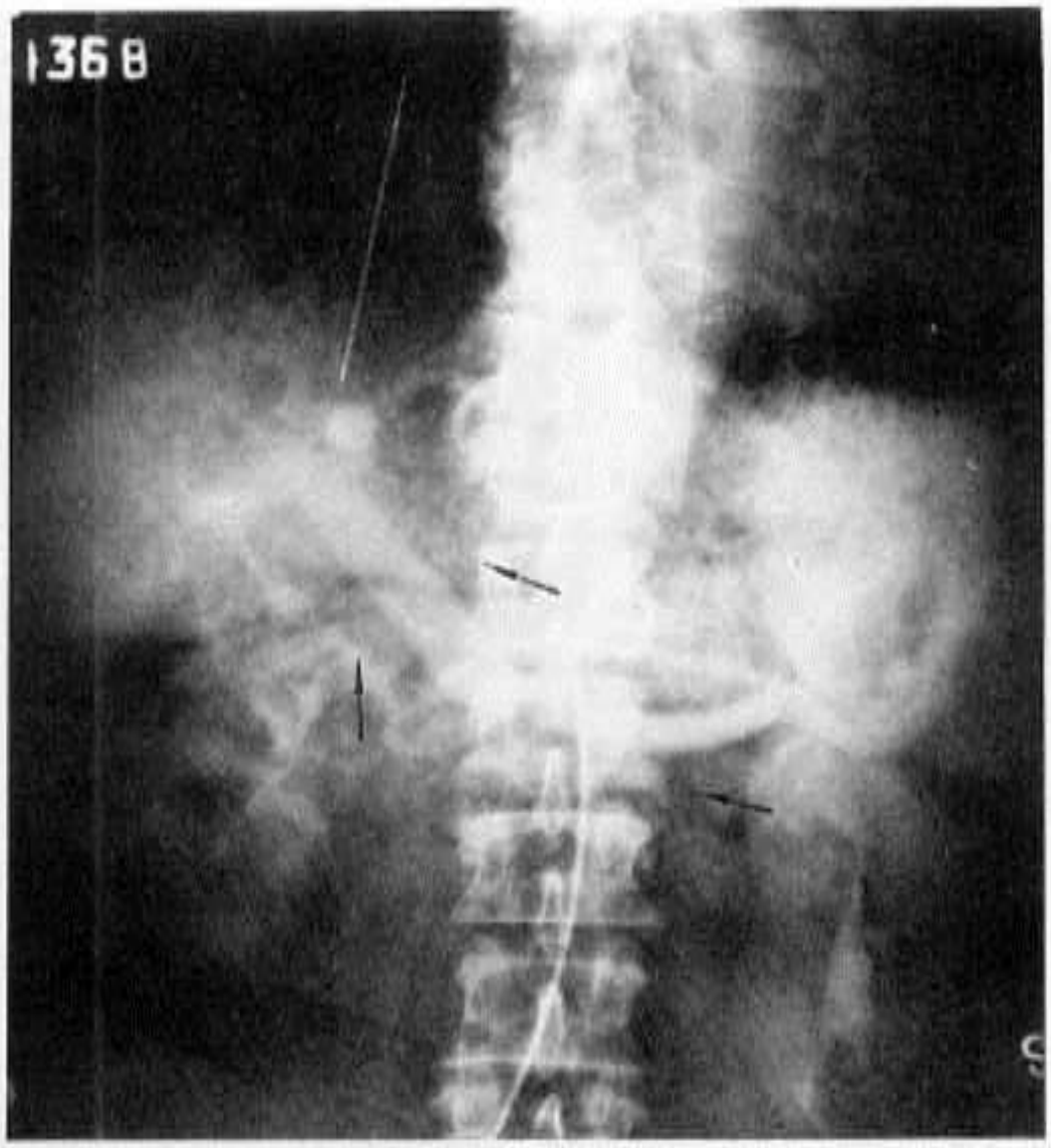

B

Fig. 13-117/A, B. A) Arteriografia selettiva del tripode celiaco (fase arteriosa): visualizzazione dell'arteria epatica comune, dei suoi rami, epatico di destra e di sinistra e delle rade diramazioni arteriose intraepatiche che assumono l'aspetto ad "albero spoglio". Visualizzazione dell'arteria gastroduodenale con i suoi rami cefalopancreatici. Opacizzazione dell'arteria splenica e dell'arteria gastrica di sinistra. Tenue visualizzazione dell'arteria pancreatica dorsale. A livello splenico si evidenzia un ricco circolo arterioso perisplenico; B) fase reflua venosa: visualizzazione della vena splenica e della vena porta, quest'ultima vistosamente ingrandita di calibro così come i suoi rami intraepatici parailari. Scarsa appare la vascolarizzazione portale intraepatica, pertanto compatibile con ipertensione portale; ciò è acclarato maggiormente in fase tardiva dalla visualizzazione dei circoli epatofughi (vena paraombelicale e vena mesenterica superiore).

A

Fig. 13-118/A, B, C. Ischemia cronica dell'arteria mesenterica superiore. A) Dalla radiografia del digerente si evidenzia un segmento dell'intestino mesenteriale che assume aspetto rigido, ma con pareti regolari per scarsa vascolarizzazione periferica; B) arteriografia selettiva dell'arteria mesenterica superiore (fase arteriosa): ridotta vascolarizzazione in sede periferica mediana, mentre i rami periferici laterali sono regolarmente canalizzati; C) arteriografia selettiva dell'arteria mesenterica superiore (fase venosa): la fase reflua venosa conferma la scarsa vascolarizzazione mediana, mentre i segmenti laterali appaiono di calibro regolare.

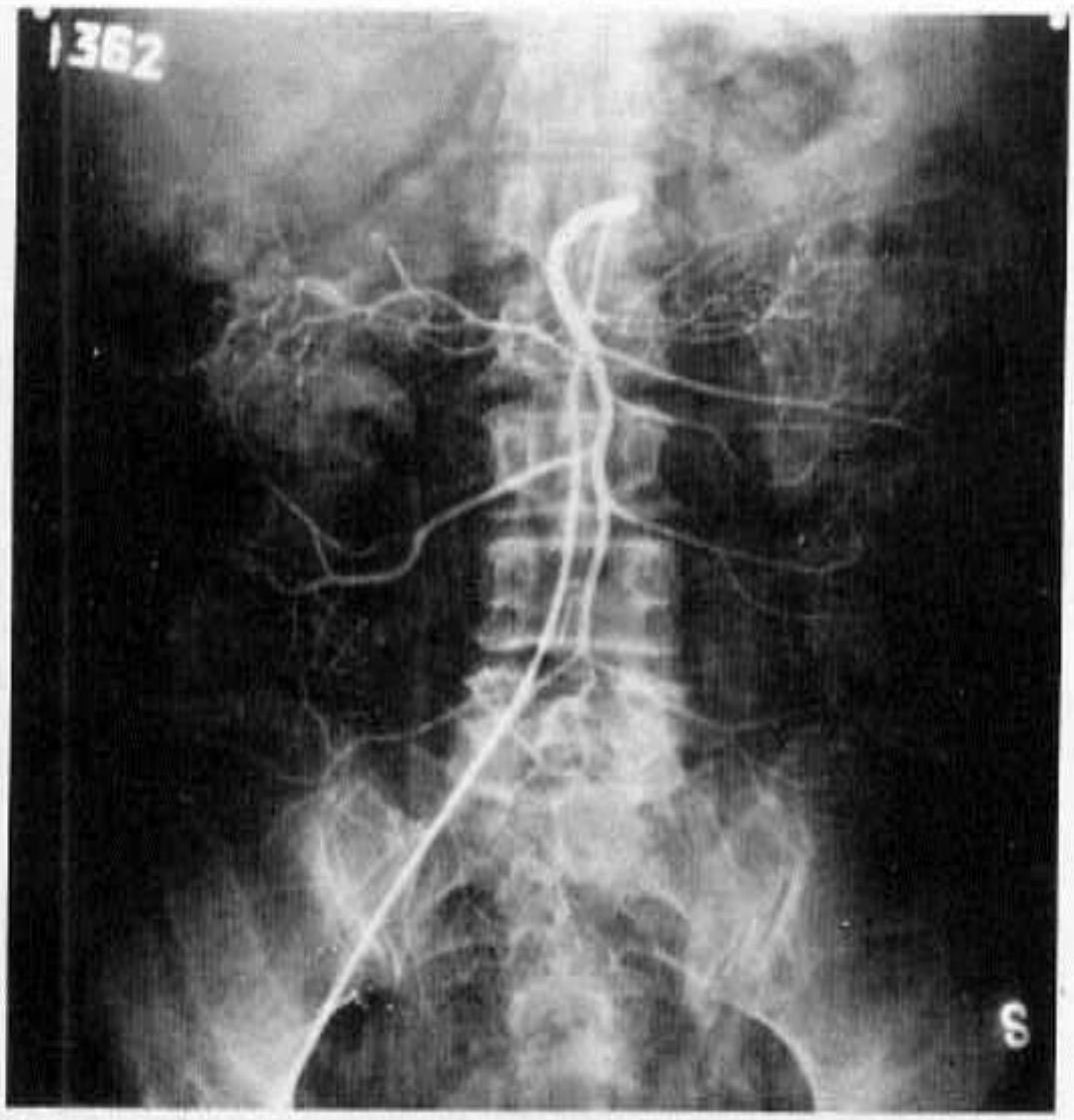

B

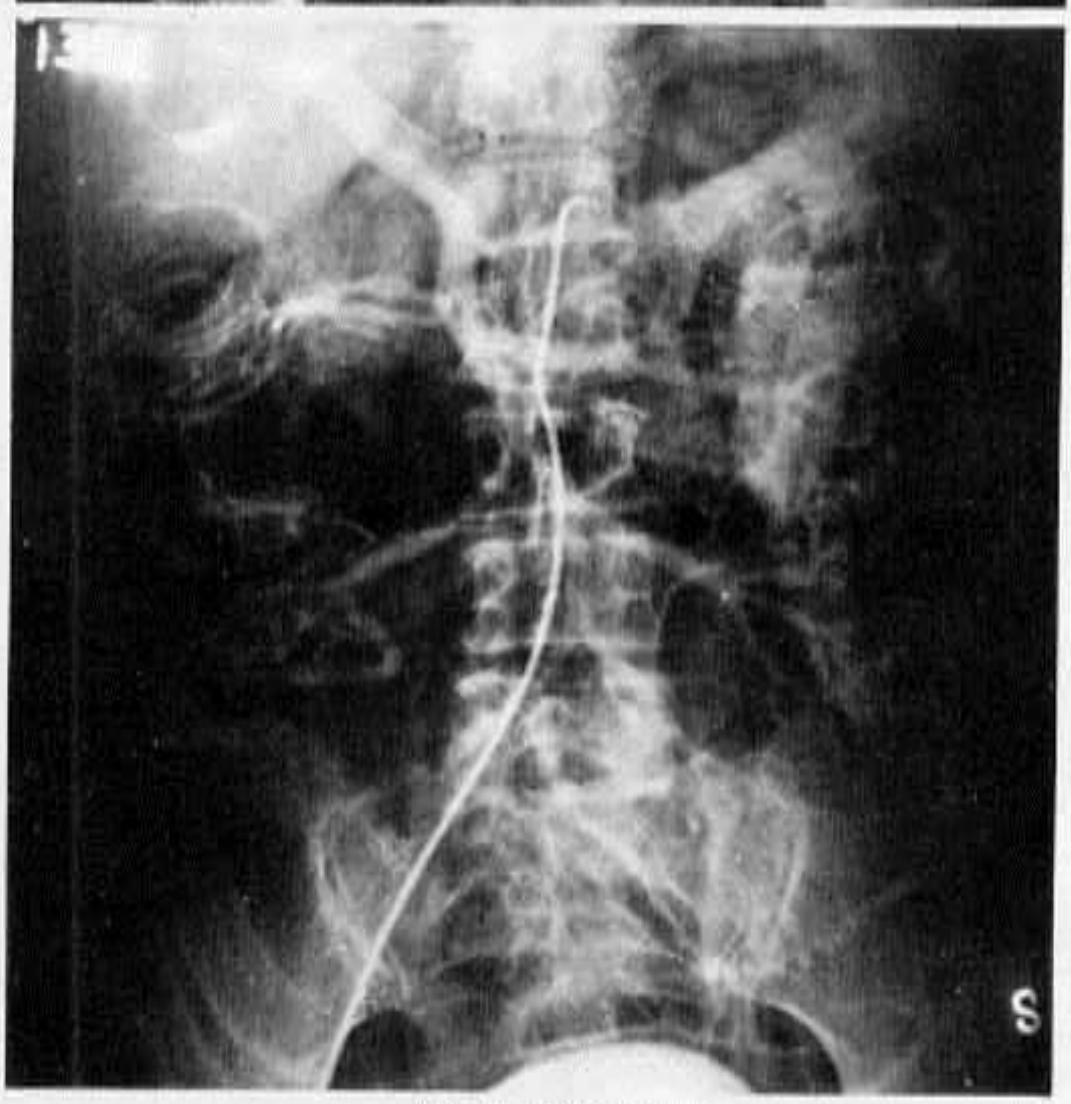

C

Fig. 13-118/B, C.

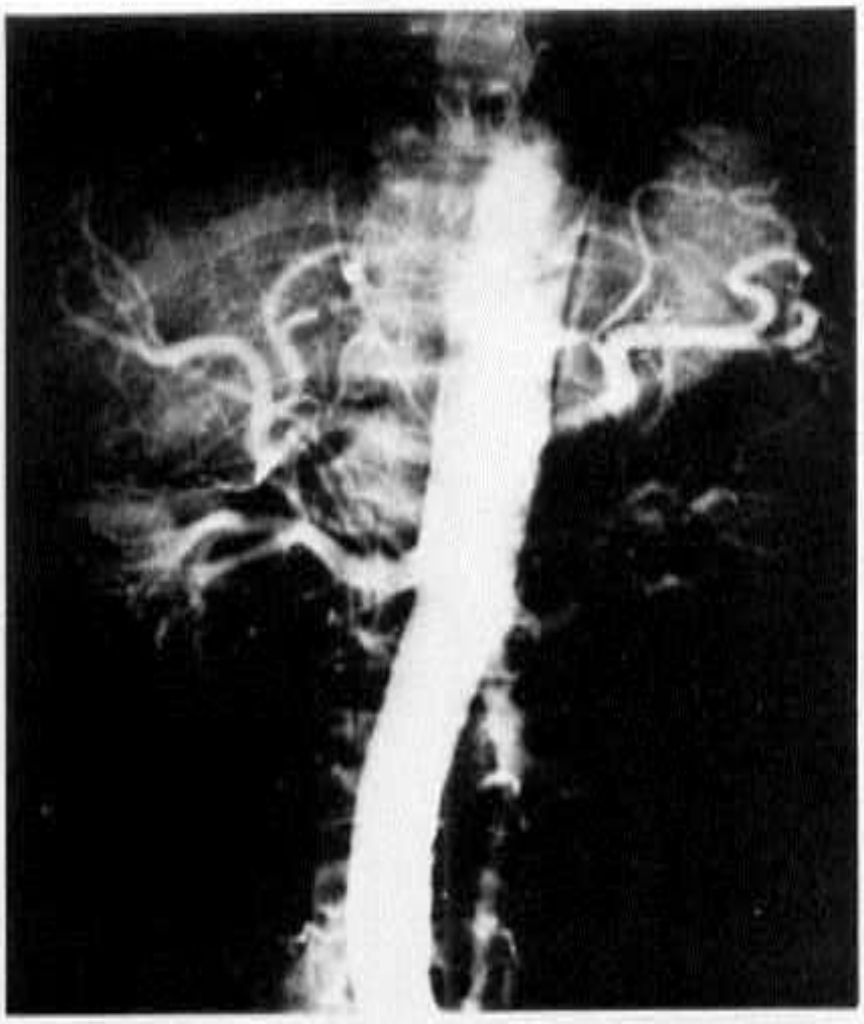

A

B

C

Fig. 13-119/A, B, C Aortografia addominale panoramica integrata da arteriografie selettive lombari di sinistra: scoliosi dell'aorta addominale sottorenale sinistro-convessa per compressione estrinseca da grossa massa espansiva vascolarizzata dalle arterie lombari di sinistra, che, iniettate selettivamente, appaiono rigide e con anomala circolazione periferica, giacchè infiltrate.

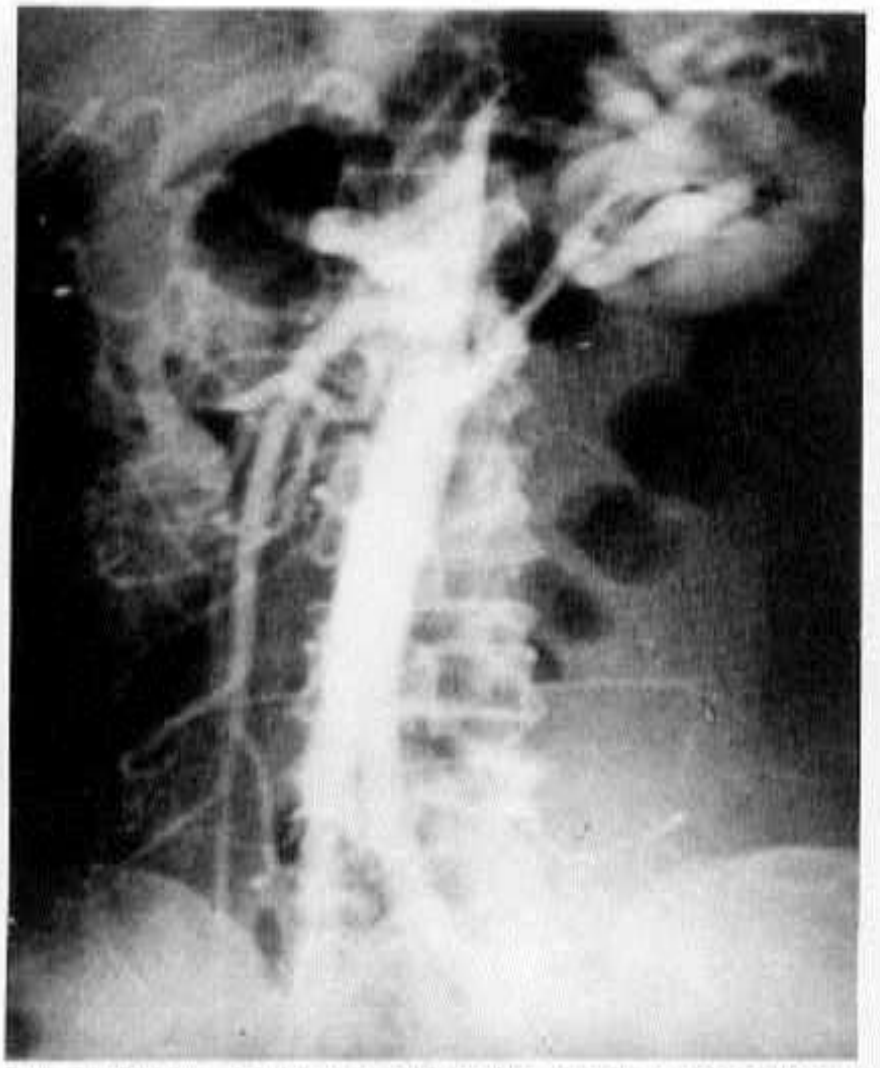

Fig. 13-120/A. Aortografia addominale: opacizzazione dell'aorta che appare scoliotica con concavità rivolta a sinistra per compressione estrinseca da grossa massa retroperitoneale scarsamente vascolarizzata. Detta massa sposta cranialmente l'arteria renale di sinistra, lateralizza l'arteria mesenterica superiore ed impronta l'arteria iliaca di sinistra (da Mercadante G. e Bruno S.).

Fig. 13-120./B Arteriografia selettiva della terza arteria lombare di sinistra: si evidenzia un aumentato calibro del vaso dal quale si dipartono piccoli rami con caratteristiche di "encasament" che alimentano la massa (da Mercadante G. e Bruno S.).

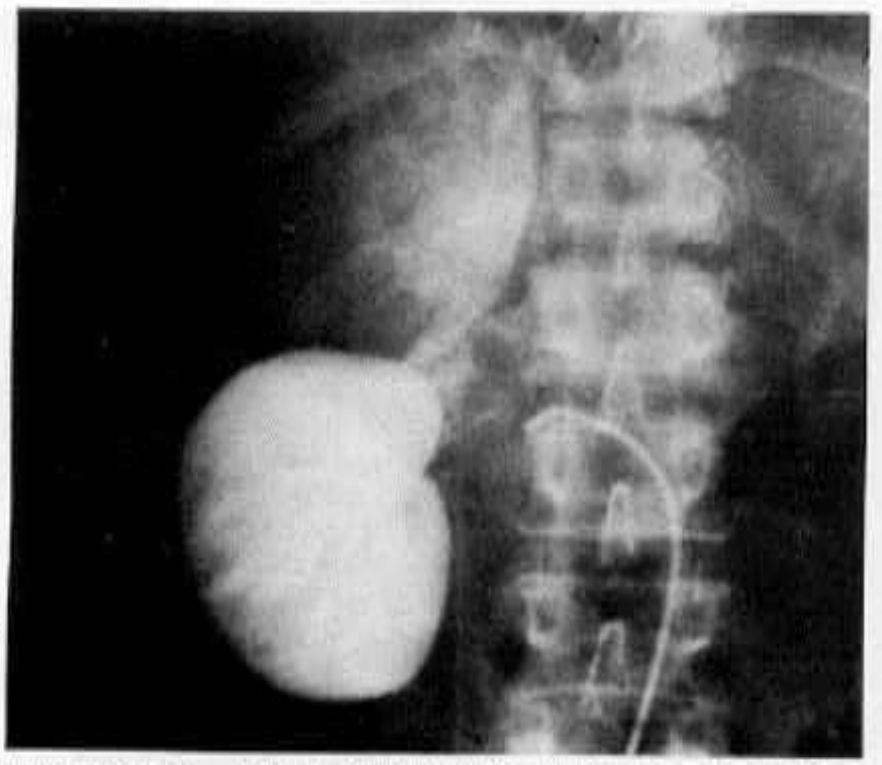

Fig. 13-120/C. Fase parenchimografica di arteriografia renale selettiva destra: visualizzazione di un grosso feocromocitoma comprimente il polo superiore del rene.

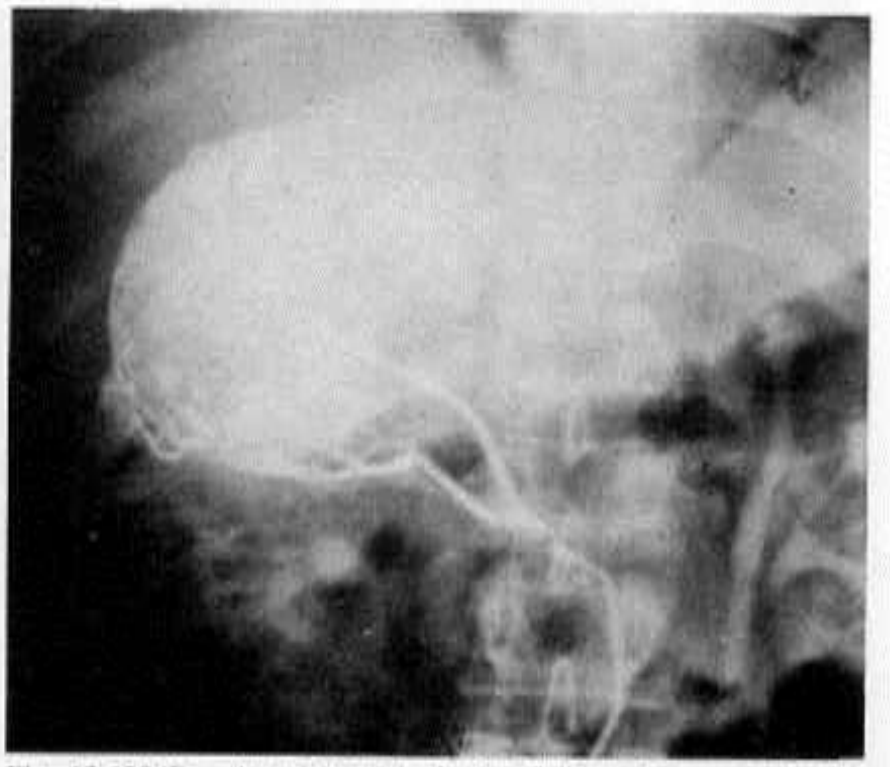

Fig. 13-120/D. Arteriografia selettiva dell'arteria surrenale inferiore che si divide distalmente in vasi anomali, cirsoidei inglobanti una grossa neoformazione surrenalica (feocromocitoma).

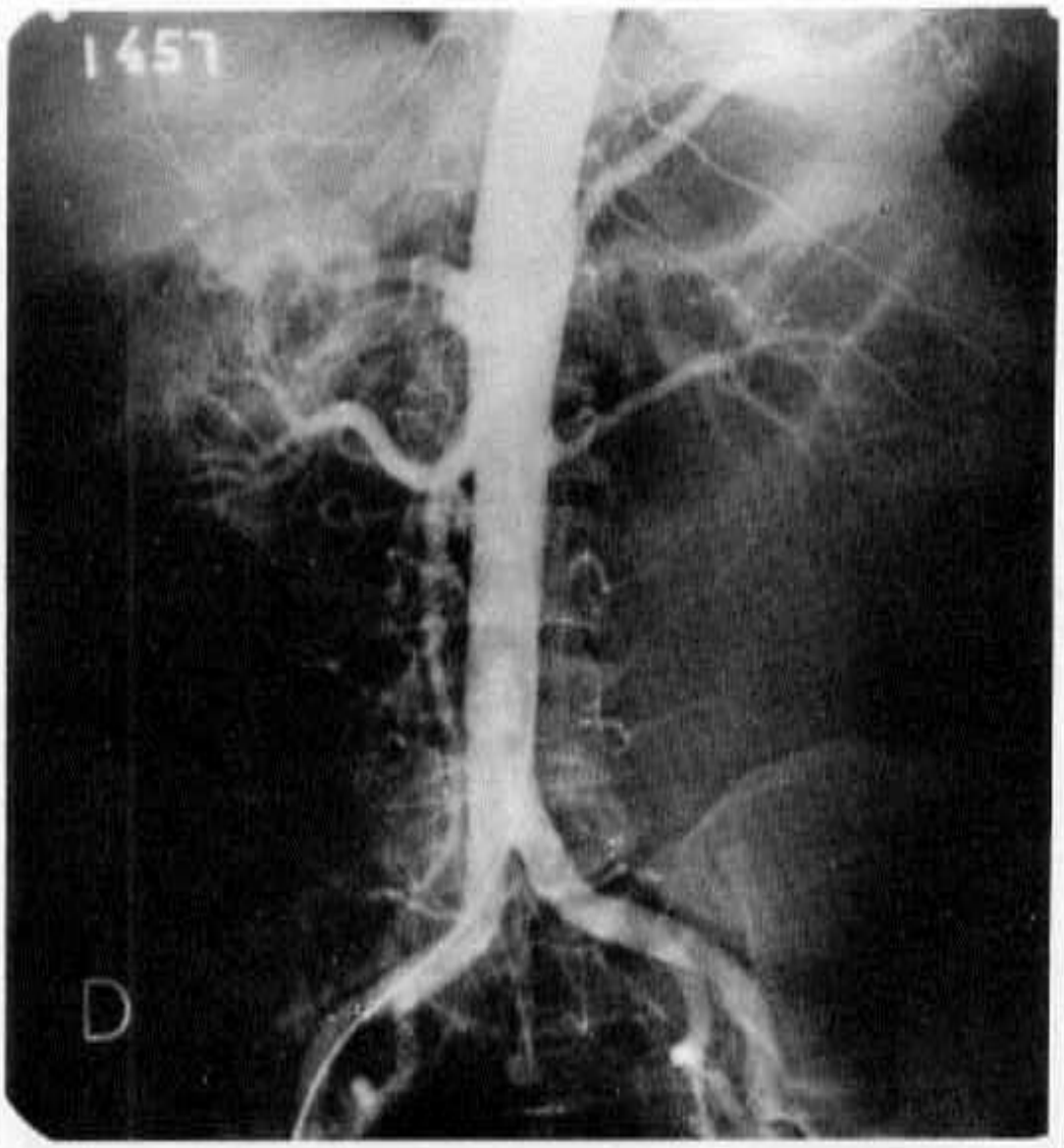

A

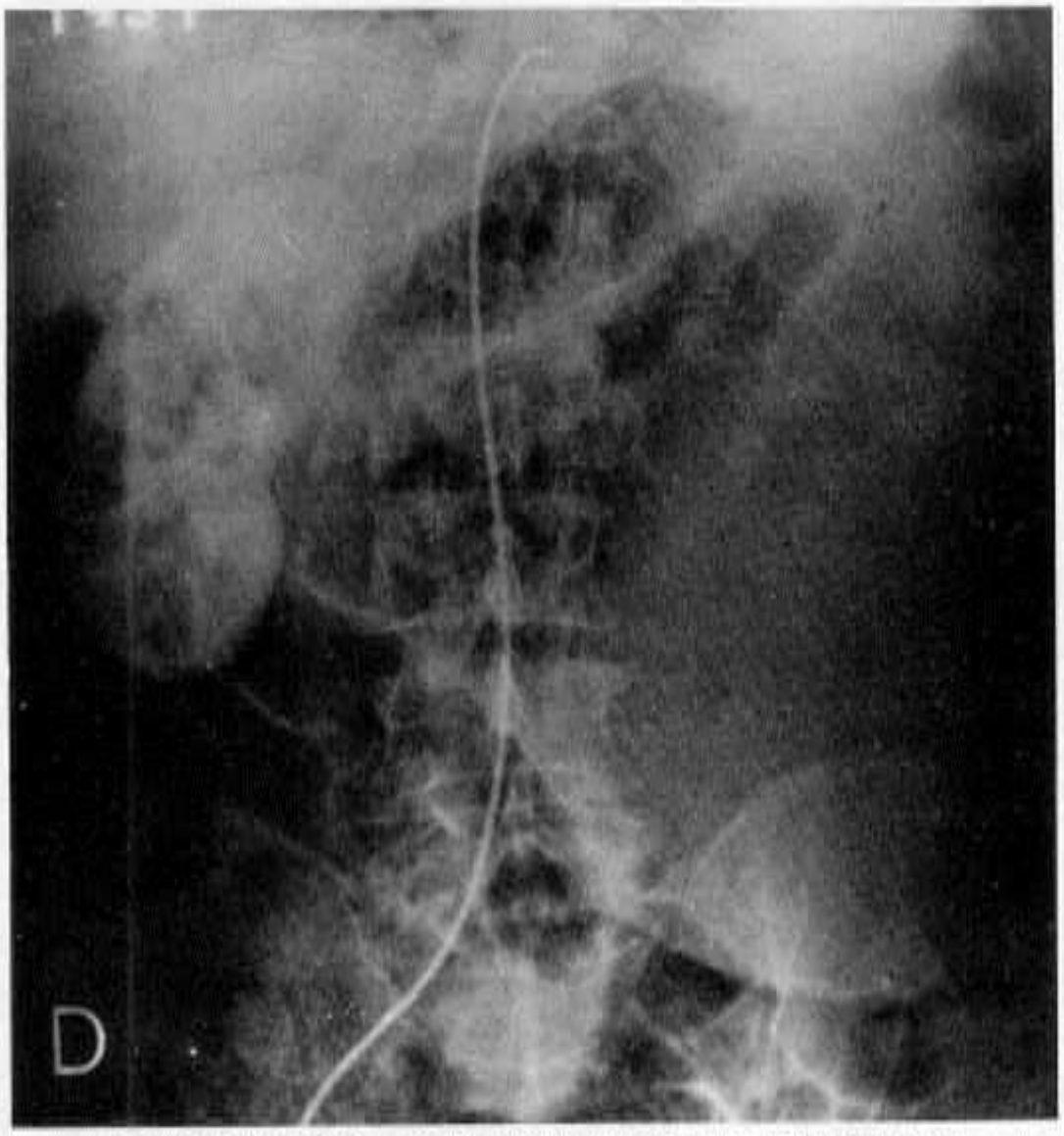

B

Fig. 13-121/A, B, C. Voluminoso ematoma traumatico perirenale sinistro: A) fase arteriografica; B) fase parenchimografica; C) fase reflua ben evidente per la persistenza del mezzo di contrasto.

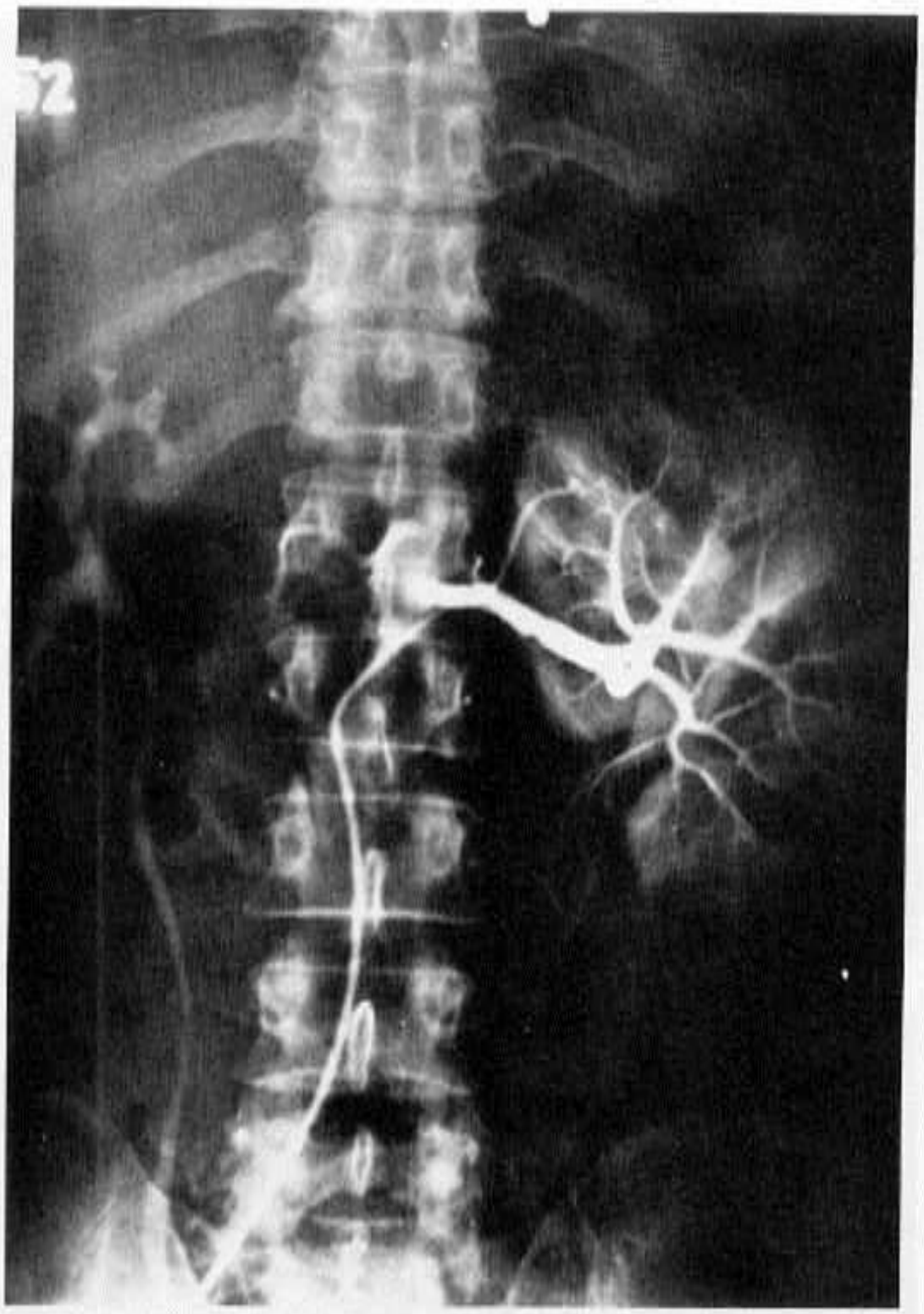

C

Fig. 13-121/C. Fase reflua.

Indicatori dello stato immunologico

Lo studio di tali indici riveste, specialmente oggi, una importanza particolare in quanto in alcune affezioni epatiche, quali p. es. l'epatite virale acuta (EVA), la cronica attiva (ECA), la cirrosi biliare primitiva (CBP), l'epatite alcoolica, ecc., esistono delle anormalità immunologiche che stanno alla base dell'instaurarsi e dell'automantenimento del processo. Infatti, tali anormalità in una buona percentuale dei casi, rappresentano la base della cronicizzazione del processo, condizionandone, pertanto, l'evoluzione e, perciò, la prognosi e la terapia. Appare quindi chiaro che lo studio dello stato immunologico in corso di tali epatopatie, dovrebbe: 1) aiutare nella diagnosi, 2) rilevare i difetti immunologici, 3) fornire indicazioni terapeutiche su base patogenetica, 4) stabilire una base immunologica per la sensibilità ai farmaci.

Gli esami qui suggeriti servono per saggiare la funzione delle cellule immunocompetenti.

Gammaglobuline sieriche

Composte da immunoglobuline (Ig) d'ordine linfocitaria prodotte in seguito ad uno stimolo antigenico specifico. Si hanno livelli elevati nelle epatopatie croniche con anormalità immunologiche, in particolare nell'ECA e nella cirrosi alcoolica.

Immunoglobuline sieriche

Prodotte dai linfociti B in risposta a stimolazione antigenica specifica, risultano aumentate nelle epatopatie acute e croniche, dove possono anche avere valore diagnostico, non però specifico: nell'EVA e nella CBP si ha aumento delle IgM, mentre nell'ECA l'aumento è a carico soprattutto delle IgG. Invece, livelli bassi, specie di IgA, possono aversi in pazienti con ECA e nei loro parenti.

Anticorpi antinuclei (ANA), antimuscolo liscio (SMA), antimitocondri (AMA), antimicrosomi (LKM)

Si tratta di anticorpi diretti contro organuli intracellulari e proteine solubili comuni al fegato ed a molti altri organi. Ricercati con varie metodiche, specialmente tramite l'immunofluorescenza indiretta, possono costituire indizi di una predisposizione genetica latente verso anormalità immunologiche. Perchè abbiano un valore diagnostico, occorre che siano presenti ad alto titolo e persistenti nel tempo. Così, gli ANA sono presenti nella maggior parte dei casi di ECA; bassi titoli di SMA si trovano nella fase acuta di vari tipi di EVA; gli AMA si rinvengono nell'80-90% dei pazienti affetti da CBP, nel 10-20% dei casi di ECA e, talora, anche in altre malattie (es. nella sindrome di Sjögren); gli LKM sono presenti, talora, in soggetti con ECA.

Fattori reumatoidi

In molti casi di ECA si ha presenza di anticorpi antigammaglobuline, ma detta presenza non ha carattere di specificità.

Ricerca delle cellule LE

È positiva nell'ECA con notevole alterazioni immunologiche; ha valore se può essere escluso un LES.

Complemento

Una diminuzione sierica delle varie frazioni di complemento dosabili (C_{1q}, C_3, C_4) può indicare sia una alterata sintesi epatica, che un aumentato consumo da formazione di immunocomplessi.

Antigene di superficie del virus B epatico (ABsAg) e suo anticorpo (HBsAb)

Ricercabili con varie metodiche variamente sensibili (dall'immunodiffusione, al RIA ed all'ELISA), l'antigene rappresenta il rivestimento proteico esterno del virus B e la sua presenza nel siero indica l'infezione con tale virus, la sua permanenza nell'ospite e, quindi, il suo potere infettante. Da ricordare, inoltre, che esso può essere ricercato mediante l'immunofluorescenza, anche su sezioni bioptiche di fegato (Fig. 13-122).

L'HBsAb, invece, sta ad indicare un pregresso contatto od infezione col virus B e tale anticorpo sembra protegga da una reinfezione, però verso il medesimo sottotipo antigenico virale.

Antigene "core" (HBcAg) e suo anticorpo (HBcAb)

Il "core" rappresenta il nucleocapside del virus epatitico B e può essere localizzato nei nuclei degli epatociti con la metodica dell'immunofluorescenza, o nel siero con il RIA o la microscopia elettronica. La sua presenza indica una attiva replicazione virale nel fegato, con conseguente alta possibilità di cronicizzazione della malattia epatica. Gli HBcAb, sintetizzati in risposta alla replicazione virale, compaiono durante o subito dopo l'antigenemia e, comunque, prima della comparsa in circolo dell'HBsAb; la loro presenza non sta ad indicare guarigione dall'infezione (essi persistono a lungo ed il loro titolo decresce lentamente; non sono correlati con la resistenza a reinfezioni). HBcAb sono presenti, altresì, nei portatori cronici di HBsAg.

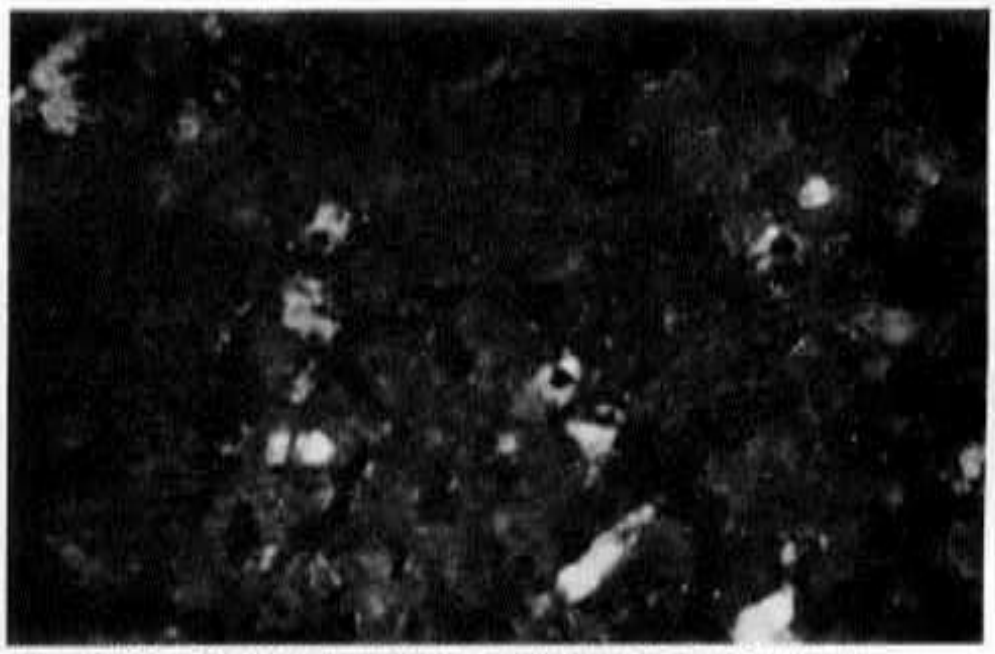

Fig. 13-122. Presenza di HB.Ag nel citoplasma di alcuni epatociti.

Antigene "δ" (HBeAg) e suo anticorpo (HBeAb)

L'antigene "e", sierologicamente distinto dagli altri due menzionati, è preesnte nel sangue sin dai primi mesi dopo il contatto col virus epatitico B e scompare abbastanza celermente per fare posto agli anticorpi specifici (HBcAb), i quali persistono nel siero a lungo (così come gli HBcAb), potendo pure essere presenti, talora insieme al corrispondente anticorpo, anche nei portatori cronici di HBsAg.

La persistenza nel siero dell'HBs Ag, dell'HBe Ag e/o dell'anti-HBc oltre il periodo della loro naturale estinzione — che è diverso per ciascuna componente — rappresenta un valido indizio prognostico nella valutazione di una possibile progressione dell'epatite acuta verso la forma cronica evolutiva (Tab. 13-3).

TABELLA 13-3. Interesse diagnostico e prognostico di alcuni markers del virus B in corso di epatite cronica (Maupas e Coll., 1977)

Markers	*Evoluz. favorevole*	*Evoluz. sfavorevole*
HBs Ag	Persistenza inferiore ad un anno	Persistenza a titolo elevato oltre un anno
HBs Ab	Comparsa 2-3 mesi dopo la negativizzazione dell'HBs Ag	Assenza
HBc Ab	Diminuzione progressiva	Persistenza a titolo elevato
HBe Ag	Negativizzazione	Persistenza
HBe Ab	Comparsa dopo la negativizzazione dell'GBe Ag	Assenza
Partic. di Dane	Progressiva scomparsa	Presenza

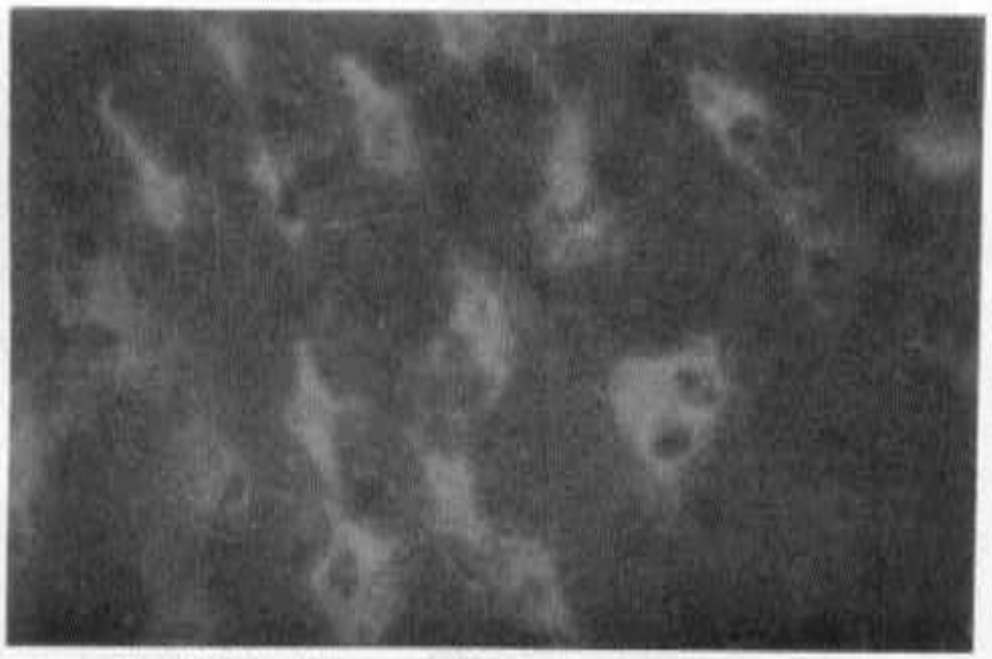

Fig. 13-123. Presenza di alfa-fetoproteina nel citoplasma di alcuni epatociti.

Antigene dell'epatite A (HAAg)

Filtrati di feci di soggetti in fase acuta di EVA da virus A, spesso contengono particelle virus-simili di 27 nm di diametro. La presenza di tali particelle e dei relativi anticorpi rilevabili con varie metodiche (es. RIA, ELISA, ecc.) nel siero di soggetti in fase preclinica di malattia, può confermare l'infezione da virus A in focolai epidemici.

Antigene dell'epatite non A-non B

Non essendo stato, fino al presente, scoperto l'agente virale responsabile di questo tipo di epatite, ben distinta dalle altre due forme, meglio note, non si può disporre ancora di un marker antigenico che permetta, come invece accade soprattutto per l'HBV, l'identificazione di tale agente virale. Pertanto, la diagnosi della epatite non A-non B a tutt'ora si basa sui criteri clinici e sulla esclusione delle altre possibili forme di epatite.

Alfa-fetoproteina

Prodotta nel fegato, è presente in piccole quantità in tutti i soggetti. Alti livelli sierici si hanno nei neonati, nei pazienti con epatoma ed in quelli con attiva rigenerazione epatocellulare conseguente a necrosi. Pertanto, essa non è specifica né per il carcinoma epatocellulare, né per la rigenerazione epatica, potendosi trovare anche in pazienti con tumori del sacco vitellino. È, comunque, utile nei casi in cui si sospetti un epatoma, per uno screening dei soggetti con epatopatie croniche ad alto rischio di degenerazione carcinomatosa (es. cirrosi alcoolica, emocromatosi, ecc.) e nell'insufficienza epatica fulminante, dove un livello sierico di oltre 100 ng/ml, è indicativo di una prognosi favorevole. Può essere ricercato, mediante la tecnica dell'immunofluorescenza, anche su sezioni bioptiche di fegato (Fig. 13-123).

Antigene carcinoembrionario (CEA)

Antigene fetale, è presente in corso di varie malattie, neoplastiche (carcinoma del colon, stomaco, mammella, ecc.) e non (cirrosi). Un suo alto livello indica la presenza di un carcinoma metastatico del fegato.

Antigeni (AHAg) ed anticorpi (AHAb) sierici contro la sostanza ialina alcoolica

La sostanza ialina alcoolica, aggiunta nel siero di soggetti con epatite alcoolica, provoca una reazione positiva all'immunodiffusione su agar o con altre metodiche (es. fissazione del complemento); migliorando l'epatite, i livelli anticorplai diminuiscono. La sua presenza può aiutare la diagnosi e la prognosi del danno epatico degli etilisti. L'AHAg, invece, si evidenzia mediante il saggio di anticorpi di coniglio diretti contro la sostanza ialina alcoolica. L'AHAg è tipico delle fasi precoci dell'epatite alcoolica, scompare entro cinque settimane dalla ingestione di alcoolici ed è seguita da una fugace comparsa dell'AHAb, il quale, invece, è presente nell'epatite alcoolica avanzata.

Complessi immunoglobulinici nei tessuti

Mediante immunofluorescenza si possono dimostrare depositi immuni con il complemento nel fegato ed in vari altri tessuti (soprattutto in corso di CBP), insieme con HBsAg nei glomeruli renali, nella sinovia e nelle arterie nelle epatopatie associate al virus epatitico B (Fig. 13-124).

Valutazione di deficit immunitari con l'uso di tests in vivo

Mentre le pesone normali manifestano reazioni di immunità cellulare positiva verso numerosi antigeni ambientali (nei confronti dei quali verosimilmente si è già verificata una precedente esposizione) se iniettati sottocute, gli epatopazienti, invece, possono presentare una reazione negativa se hanno un'immunodeficienza della funzione dei T-linfociti oppure uno stato infettivo complicante un'epatopatia cronica.

Valutazione dei deficit immunitari con l'uso di test in vitro

a) *Trasformazione linfocitaria mediante fitoemoagglutinina* (PHA): la PHA, quando aggiunta a colture linfocitarie, attiva la maggior parte dei T-linfociti nel sangue periferico, con la loro trasformazione in linfoblasti e successiva divisione cellulare. Una riduzione di tale risposta indicherebbe una diminuzione delle T-cellule e/o una loro anormalità funzionale. Anche se tale test non è del tutto specifico per la capacità di risposta dei T-linfociti in corso di malattia epatica, pur tuttavia, combinato ad altri tests di immunità umorale e cellulare, rappresenta un utile indice della funzione immunitaria, la quale spesso è depressa in molte epatopatie, compresa l'EVA, l'epatite alcoolica e la CBP.

b) *Migrazione leucocitaria* (LMI): in presenza di un antigene nei confronti del quale il paziente è reattivo, si ha inibizione della migrazione dei linfociti dal sangue periferico nel liquido di coltura per i tessuti. È un test utile per saggiare l'immunità cellulo-mediata verso antigeni specifici, tipo la lipoproteina fegato-specifica, l'HBsAg e l'AHAg ed il suo ruolo nella patogenesi di varie epatopatie, compreso l'instaurarsi di uno stato di portatore cronico di HBsAg.

Metodi per la valutazione morfologica del fegato

Scintigrafia

Come traccianti si usano l'*oro colloidale* (Au^{198}) e soprattutto il *tecnezio colloidale* (Tc^{99m}), i quali sono captati

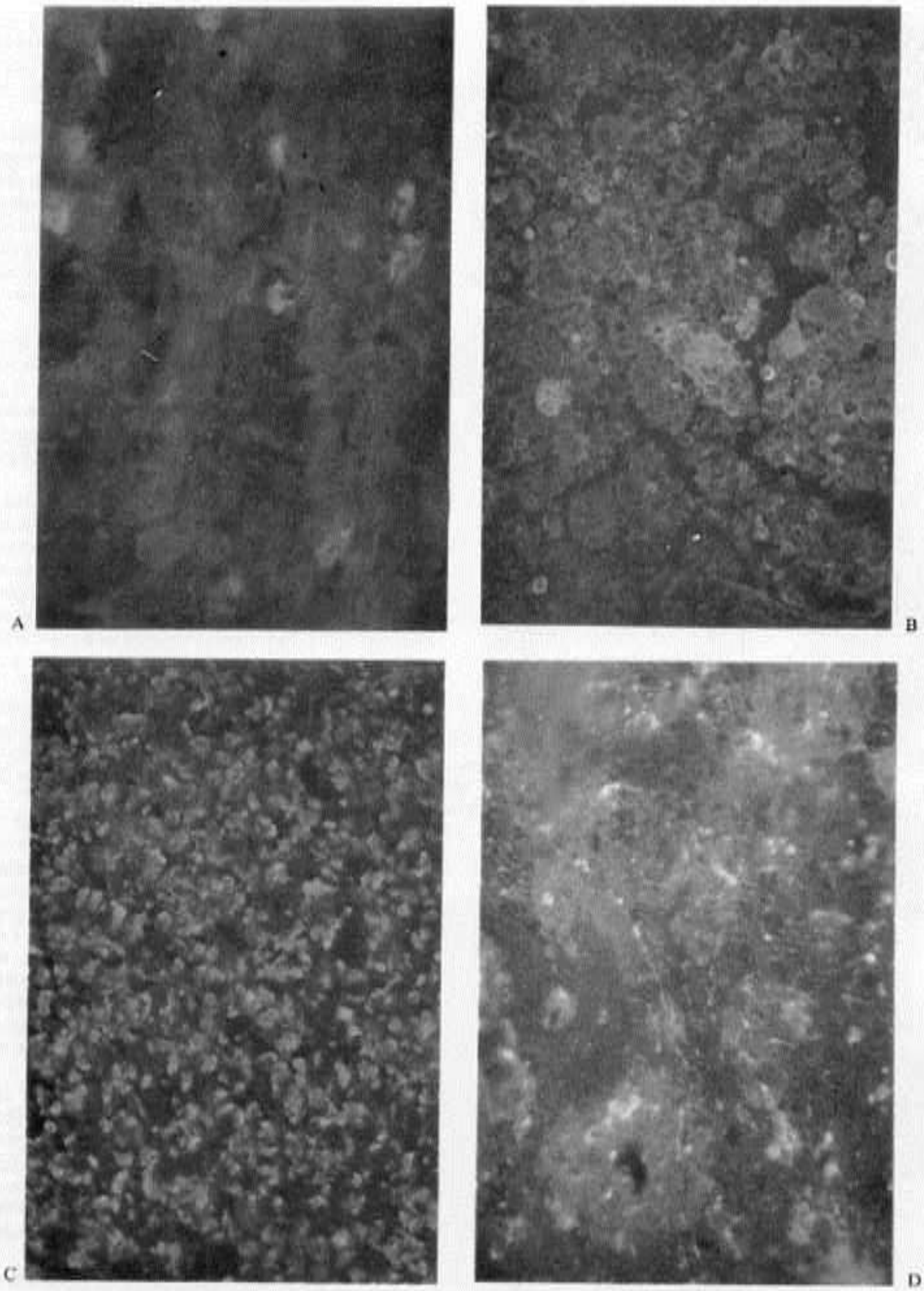

Fig. 13-124. A) Presenza di IgG in cellule di infiltrazione intralobulare; B) presenza di IgA in cellule di infiltrazione periportale; C) presenza di grosse quantità di IgM in un caso CBP; D) presenza di beta$_{1C}$ in cellule di infiltrazione intralobulare.

dalle cellule del sistema reticolo endoteliale (SRE). Altra sostanza usata è il *rosa bengala marcato con* I^{131}, il quale viene captato dagli epatociti ed escreto nel sistema biliare. Tale tracciante, però, non viene usato comunemente, poiché il suo accumulo nella colecisti rende difficoltosa una buona delimitazione del margine epatico. Pertanto, il radionuclide routinariamente usato è il Tc^{99m} colloidale, in quanto ha una breve emivita e consente di ottenere delle buone immagini scintigrafiche con una semplice metodica o con l'uso di una gamma camera, il che diminuisce il tempo richiesto per l'esame.



Fig. 13-125. Scintigrafia epatica con ^{99m}TC (Scanner) in antero-posteriore (A) e laterale (B): fegato di normale morfovolumetria e sede con omogenea distribuzione della radioattività.

Normalmente il fegato presenta una omogenea distribuzione della radioattività con possibilità di misurarne le dimensioni e la configurazione, tranne che in caso di lesioni infiltrative invadenti i margini epatici. Si definiscono come *aree fredde* le zone in cui non vi è captazione del tracciante da parte dell'organo e queste sono indicative di tumori primitivi o secondari, ascessi o cisti. Si possono anche evidenziare anomalie morfologiche epatiche ed anche processi patologici extraepatici (es. ascessi subfrenici).

Generalmente le lesioni occupanti spazio in sede anteriore si individuano più agevolmente rispetto a quelle in sede posteriore, anche se la proiezione laterale è di grande aiuto nella localizzazione della lesione. Perché, però, la lesione possa essere rilevata nella immagine scintigrafica, bisogna che sia di grandezza superiore ai 2 cm. Possibile, peraltro, il rilievo di false positività.

Un processo patologico interessante diffusamente il fegato come, per esempio l'epatite etilica o la cirrosi, dà all'immagine scintigrafica una diffusa ipocaptazione con disegno irregolare e captazione del radionuclide da parte della milza e talora del midollo osseo. La disomogenea ipocaptazione è data dalla ridotta estrazione del tracciante da parte degli epatociti danneggiati. Anche metastasi diffuse possono dare un quadro simile a quello della cirrosi; però in tal caso si ha meno intensa captazione splenica.

La captazione splenica è in linea di massima nulla o pochissimo rilevante nelle epatopatie croniche non cirrotiche contrariamente a quanto si rileva nelle cirrosi. La ipercaptazione del radionuclide da parte della milza è espressione di una iperattività del reticolo endotelio.

Una captazione preferenziale a livello del lobo caudato del legato è indicativa di un'ostruzione delle vene epatiche, mentre un difetto di riempimento nell'ilo epatico, di morfologia simile ad una mano, può essere indicativo di un'ostruzione dei dotti biliari in quella sede. La scintigrafia è di notevole utilità diagnostica, soprattutto quando non è possibile praticare una biopsia (a causa, per esempio, di una diatesi emorragica del paziente) ed ancora per indirizzare la biopsia epatica che, così andrà condotta in modo elettivo. Inoltre, scintigrafie seriate possono essere utili per seguire il decorso di una lesione (ad esempio, nel trattamento dell'ascesso amebico).

La scintigrafia epato-splenica con ^{99}Tc costituisce un mezzo di notevole utilità ai fini della differenziazione tra cirrosi epatica ed epatopatie croniche non cirrotiche.

Errori di interpretazione possono essere assai frequenti e la scintigrafia dovrebbe essere usata *più a scopo indicativo* che come vero e proprio mezzo diagnostico. Pertanto, la sua validità è maggiore quando valutata da un medico che conosca tutti gli aspetti del paziente.

Dalla Fig. 13-125 alla Fig. 13-134 si riportano alcune condizioni esemplificative.

La scintigrafia eseguita con gamma camera offre, rispetto alla metodica classica con scintillatore mobile, il vantaggio di un notevole risparmio di tempo e l'impiego di radioisotopi a vita assai breve e di più facile eliminazione; inoltre, l'apparecchiatura (essendo dotata di un grande cristallo scintillatore) offre la possibilità di una veduta d'insieme della regione in esame.

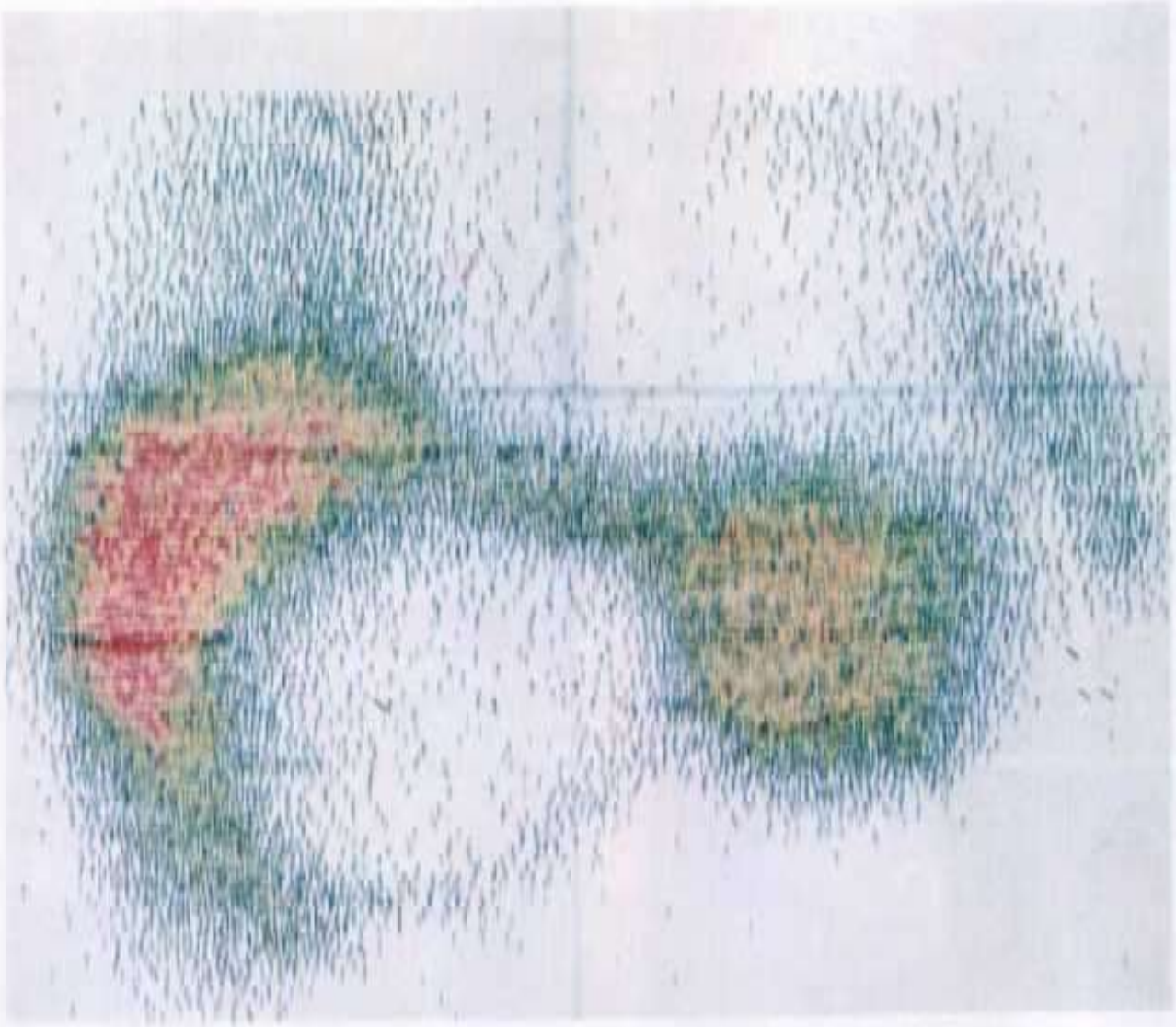

Fig. 13-126. Scintigrafia epatica con ^{99m}Tc (Scanner) — proiezione anteriore — fegato di morfologia alterata per la presenza di un'evidente area di ipocaptazione rotondeggiante, a contorni regolari, che interessa prevalentemente la regione interlobare ed il lobo sinistro. Formazione cistica.



Fig. 13-127. Scintigrafia epatica con ^{198}Au, proiezione anteriore: fegato debordante l'arcata costale, aumentato di volume con ipertrofia relativa della piccola ala. Discreta splenocaptazione. Quadro di cirrosi epatica.



Fig. 13-128. Scintigrafia epatica con ^{99m}Tc (Scanner), fegato debordante l'arcata costale con irregolari aree di ipocaptazione a livello del lobo destro; ipercaptazione della milza che è ingrandita. Cancro-cirrosi.



Fig. 13-129. Scintigrafia epato-splenica con ^{198}Au (Scanner), proiezione anteriore: fegato di volume notevolmente ridotto a causa di fenomeni atrofici, più evidenti a carico del lobo destro. Distribuzione della radioattività disomogenea nel contesto dell'organo. Splenomegalia ipercaptante: cirrosi epatica atrofica.



A



B

Fig. 13-130/A, B. Scintigrafia epatica con ^{99m}Tc, A) fegato di volume alquanto aumentato, di forma irregolare, per notevole iperplasia del lobo sinistro. Vasta area di acaptazione nella regione interlobare. Quadro scintigrafico di cancro-cirrosi; B) in proiezione laterale: presenza di multiple aree di ipocaptazione.

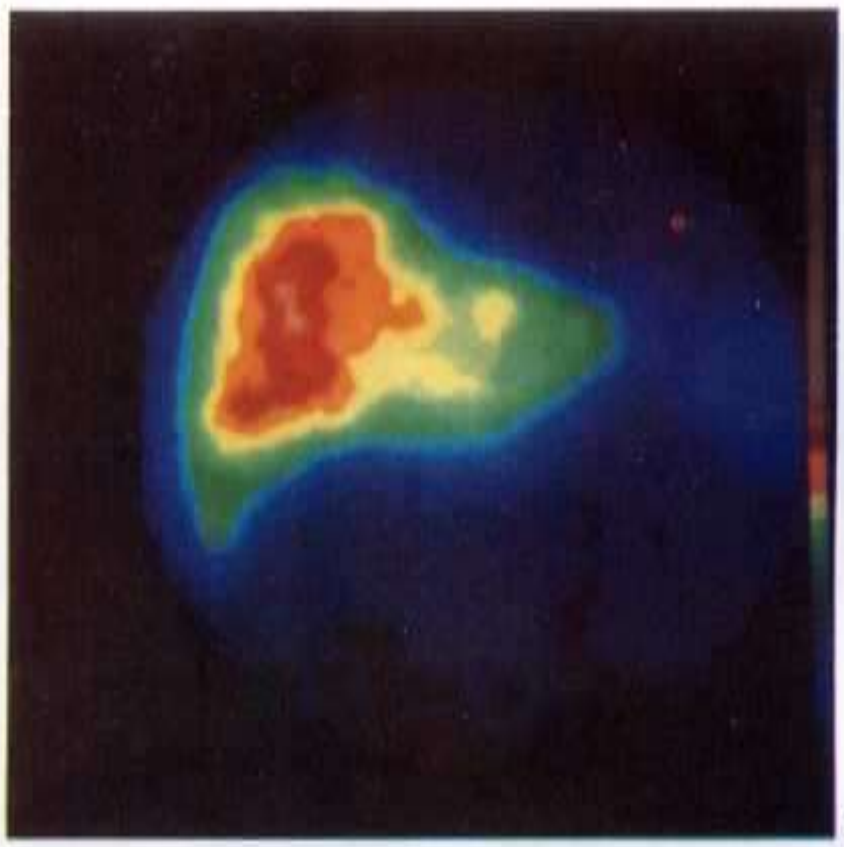

A

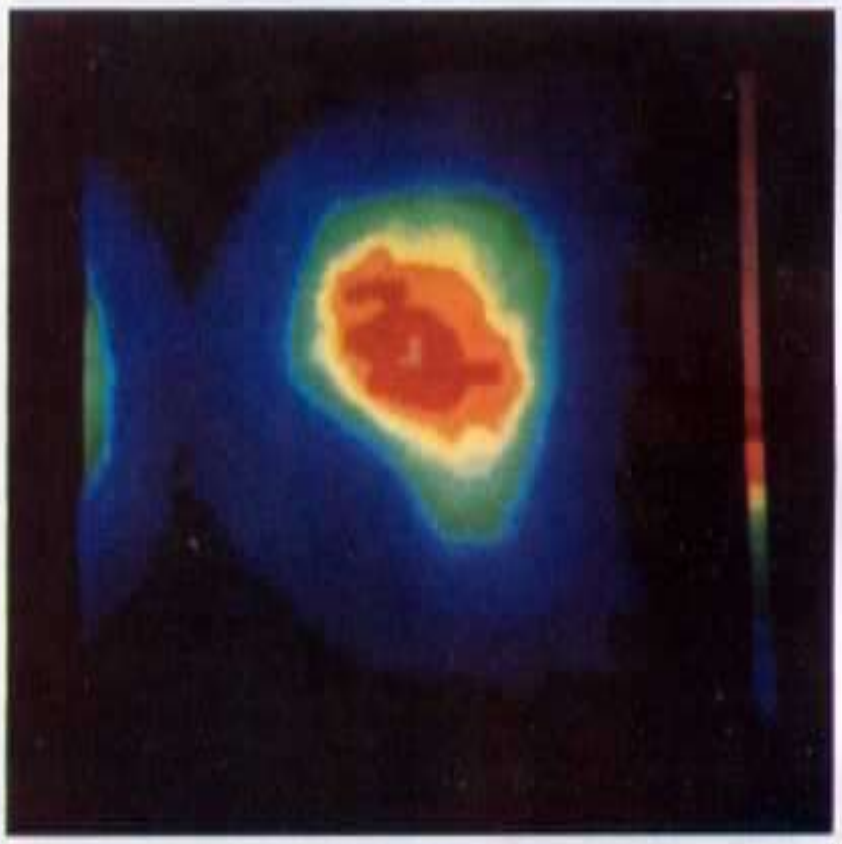

B

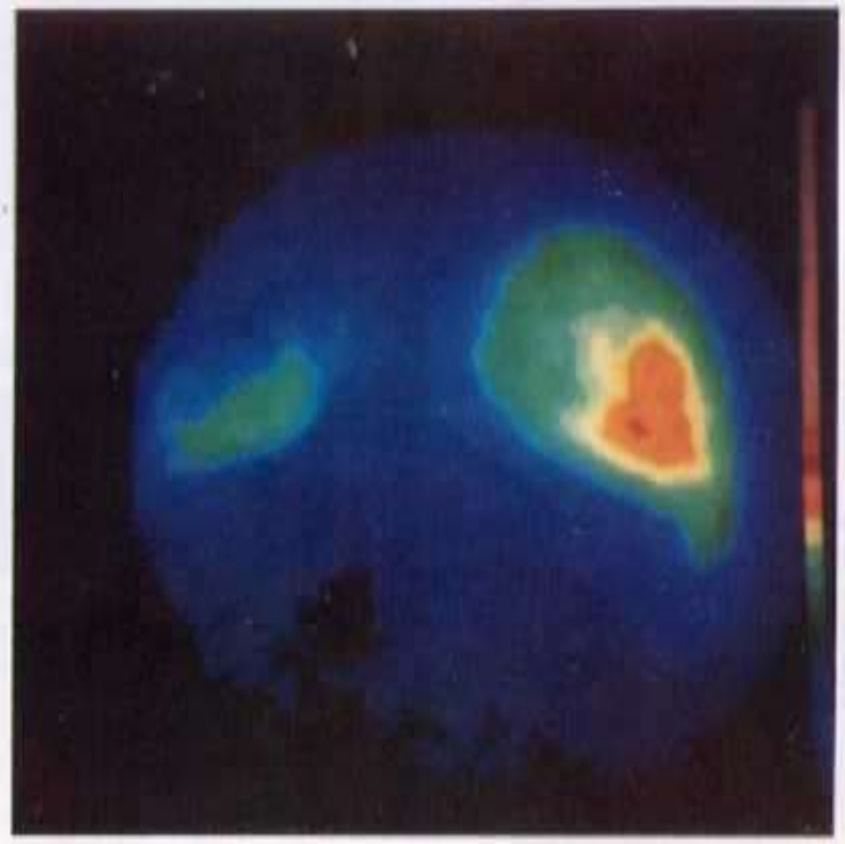

C

Fig. 13-131/A, B, C. Proiezione anteriore, laterale e posteriore. Scintigrafia epatica e splenica con ^{99m}Tc (Pho-Gamma camera): A) fegato a berretto frigio; B) presenza di piccolo lobo di Riedel; C) reperto normale.

Fig. 13-132. Scintigrafia epatica con ^{99m}Tc (Pho-Gamma camera): estesa area rotondeggiante di ipocaptazione al margine inferiore del lobo destro, da metastasi di carcinoma gastrico.

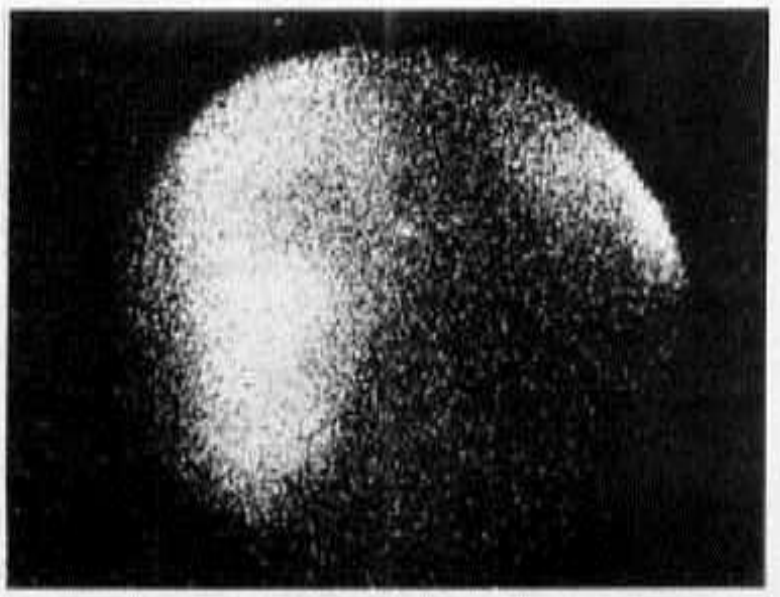

A

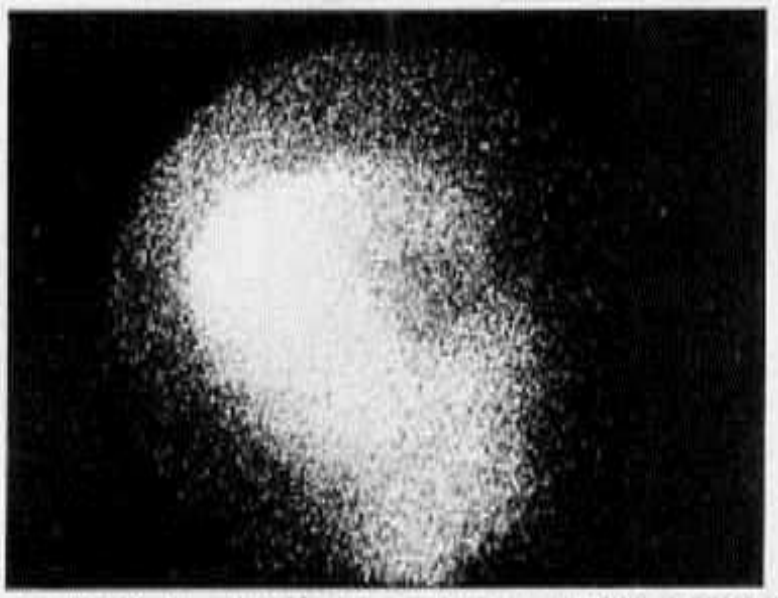

B

Fig. 13-133/A, B. Scintigrafia epatica con ^{99m}Tc in anteroposteriore A) e laterale B) (Pho-gamma camera): fegato ingrandito ad estrinsecazione longitudinale, nel cui contesto (parte superiore) si evidenzia una grossa immagine di minus circolare. Cisti da echinococco.

Fig. 13-134. Scintigrafia epatica con ^{99m}Tc (Pho-gamma camera): fegato ingrandito con spiccata ipertrofia della piccola ala. Si evidenzia una milza notevolmente ingrandita e ipercaptante. Cirrosi epatica.

Ecografia

Le applicazioni degli ultrasuoni alla diagnostica delle strutture addominali e in particolare alla patologia del fegato sono notevoli.

Le raccolte liquide della parete addominale, come ematomi, ascessi, ecc. possono essere identificate con gli ultrasuoni nella loro estensione, ma non nel loro contenuto; lo stesso dicasi per le raccolte localizzate nello spazio retroperitoneale. Per quanto riguarda i versamenti peritoneali, gli ultrasuoni forniscono un reperto diverso nel caso di raccolta libera (gli echi intestinali fluttuano liberamente nel liquido ascitico) e di raccolta saccata. L'ultrasuonografia è un importante strumento per l'esame dei vasi intraaddominali, sia venosi che arteriosi ed in particolare per l'aorta addominale; si possono facilmente misurare le dimensioni di un aneurisma aortico e si possono anche avere notizie sulla struttura interna della sacca.

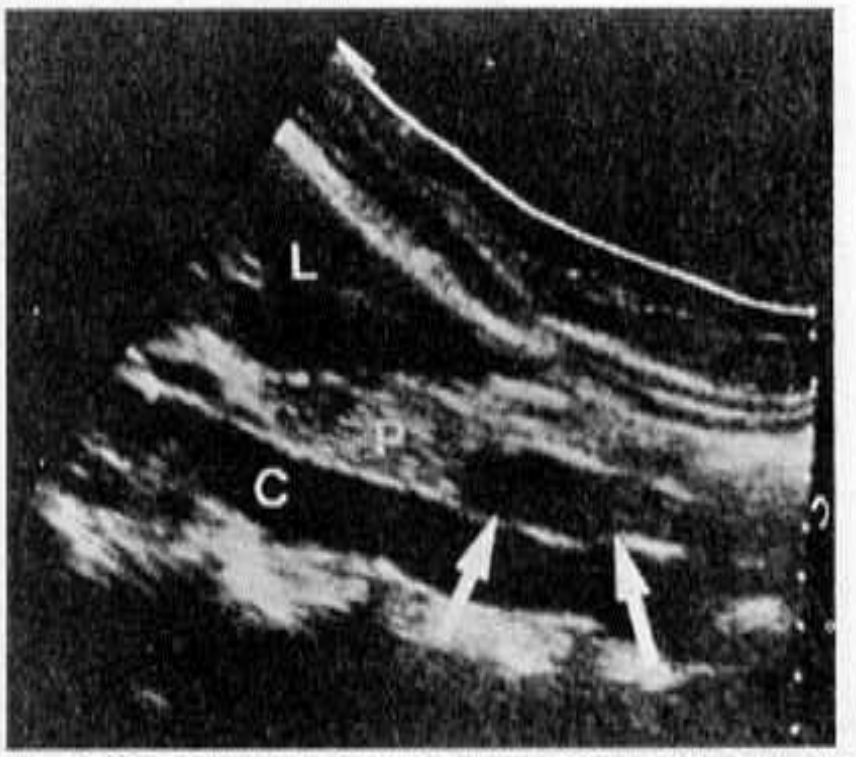

Fig. 13-135. Ecografia. Scansione longitudinale della terza porzione del duodeno, la relazione col pancreas è chiaramente dimostrata. Reperto normale: P = Pancreas; L = Fegato; C = Vena cava inferiore.

Fig. 13-136. Ecografia. Scansione trasversale: la prima porzione del duodeno è vista come una struttura rotonda, piena di liquido, al di sotto della superficie inferiore del fegato, lateralmente alla testa del pancreas e medialmente alla colecisti. Reperto normale: L = Fegato; G = Colecisti; P = Pancreas.

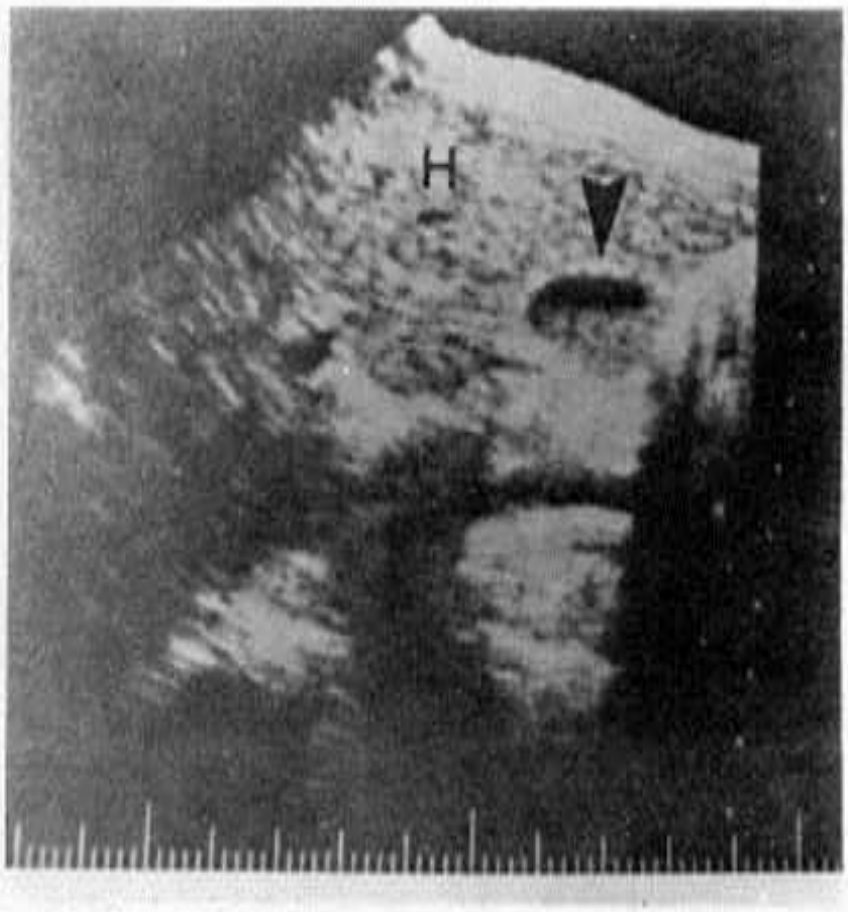

Fig. 13-138. Colecisti con materiale granulare al fondo e soprastante livello liquido. Reperto normale. H = Parenchima epatico.

La *vena cava inferiore* normale mostra dei profondi cambiamenti in rapporto al ciclo respiratorio; nella insufficienza cardiaca essa è immobile, turgescente e senza alcun collasso espiratorio (*segno della cava*).

I margini di un *fegato normale* ecograficamente sono regolari e lisci (Fig. 13-135, 13-136, 13-137, 13-138). Il diametro del fegato misurato lungo la linea antero-posteriore, tangente al lato sinistro delle vertebre, è non più grosso di 4 cm. Nel fegato, in linea di massima, sono facilmente visualizzati i noduli patologici di 1 cm. In caso di *metastasi multiple* del fegato si hanno modificazioni del bordo (sotto forma di gibbosità) e modificazioni degli echi tissutali: aree transoniche (immagine a colabrodo) se le metastasi hanno una impedenza acustica inferiore a quella del parenchima epatico ed aree iperreflessive (immagine a gradinata) se l'hanno maggiore; possono aversi entrambe le aree (aspetto marezzato). Il quadro ultrasonografico in corso di *cirrosi epatica* consta di alcune alterazioni ecostrutturali e di rilievi ac-

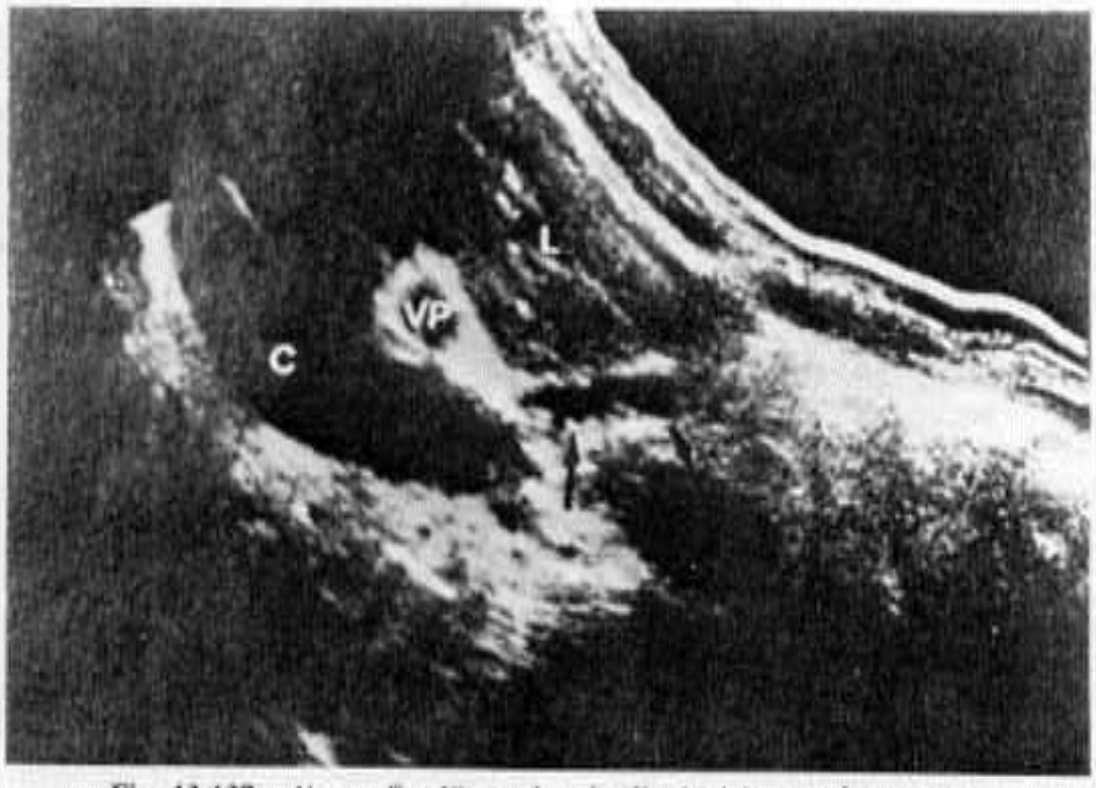

Fig. 13-137. Ecografia. Figura longitudinale della porzione superiore del duodeno, ripiena di liquido: L = Fegato; C = Vena cava inferiore; VP = Vena porta.

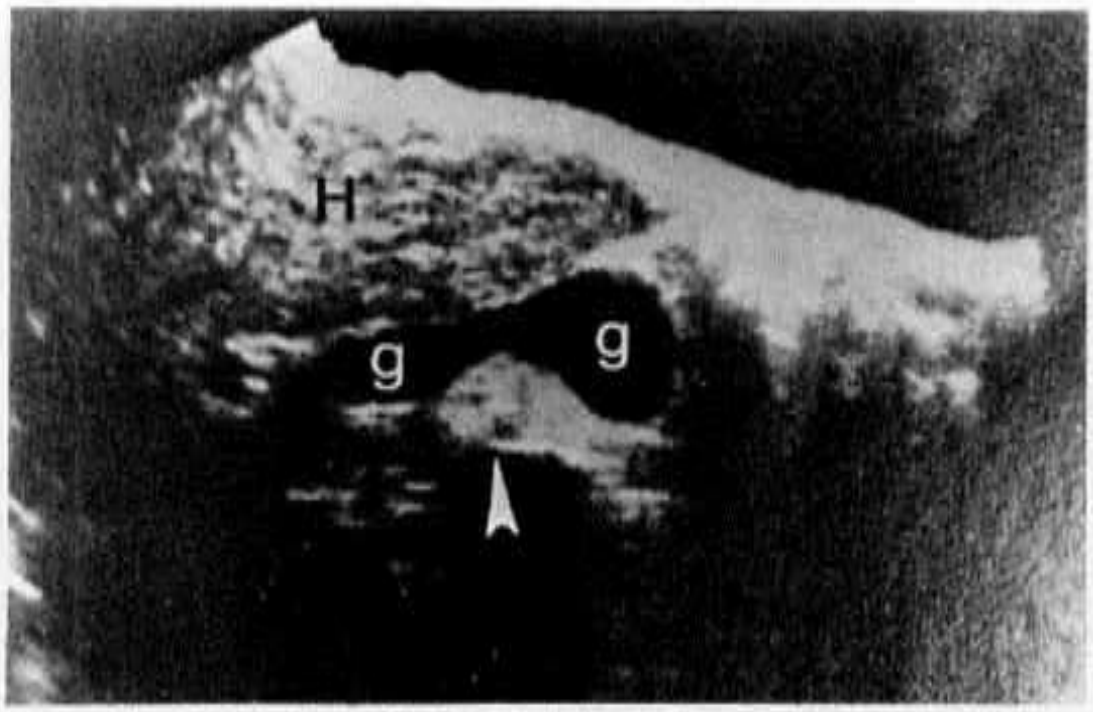

Fig. 13-139. Ecografia. La colecisti appare sepimentata, assumendo l'aspetto di un otto, per via di un'ansa intestinale che la impronta. Tale reperto può essere facilmente confuso con un calcolo. H = Parenchima epatico.

cessori (Labò e Coll.). Le alterazioni ecostrutturali sono:

— aumento degli echi parenchimali;

— disomogeneità diffusa;

— attenuation sign (attenuazione del fascio ultrasonoro che impedisce di evidenziare gli strati profondi del fegato).

I rilievi accessori sono costituiti da:

— splenomegalia;

— dilatazione del tronco portale;

— ascite.

La vena splenica nell'ipertensione portale diventa ingrandita e sinuosa. Quando il diametro della vena splenica ha superato i due centimetri la presenza dell'ipertensione portale è abbastanza certa.

Una *cisti idatidea* appare come una raccolta liquida ben delimitata, di vario volume. Nelle cisti contenenti cisti figlie si evidenziano degli echi all'interno della cisti. Cisti con pareti estesamente calcifiche danno un aspetto ecografico solido.

La *colecisti* può essere studiata in modo soddisfacente.

Vantaggi rispetto all'indagine radiologica sono i seguenti:

— il paziente non è esposto al rischio di reazione allergica al mezzo di contrasto;

— l'esame ultrasonico della colecisti può essere eseguito in pazienti itterici.

Oltre l'ittero, altre indicazioni all'esame ultrasonico della colecisti sono: la presenza di dolore o di masse al quadrante superiore destro; la scarsa o mancata visualizzazione della colecisti con l'indagine radiologica; l'ostruzione delle vie biliari; i tumori della colecisti. Il *coledoco* può essere dimostrato solo quando è dilatato e il suo calibro supera le dimensioni di un centimetro. La sua patologia, prevalentemente litiasica, può essere messa in evidenza soltanto in alcune particolari situazioni, quando cioè i calcoli sono numerosi o di dimensioni tali da generare una forte riflessione dell'ultrasuono; la diagnosi di calcolosi coledocica risulta, pertanto, molto difficile (Fig. 13-139 e 13-140).

Trattando dell'ecotomografia degli organi addominali diciamo che la valutazione ultrasonica del *surrene* normale nell'adulto non è eseguibile a causa della piccolezza dell'organo; qualche risultato si ottiene, invece, nei bambini a causa del volume relativamente più grande della ghiandola.

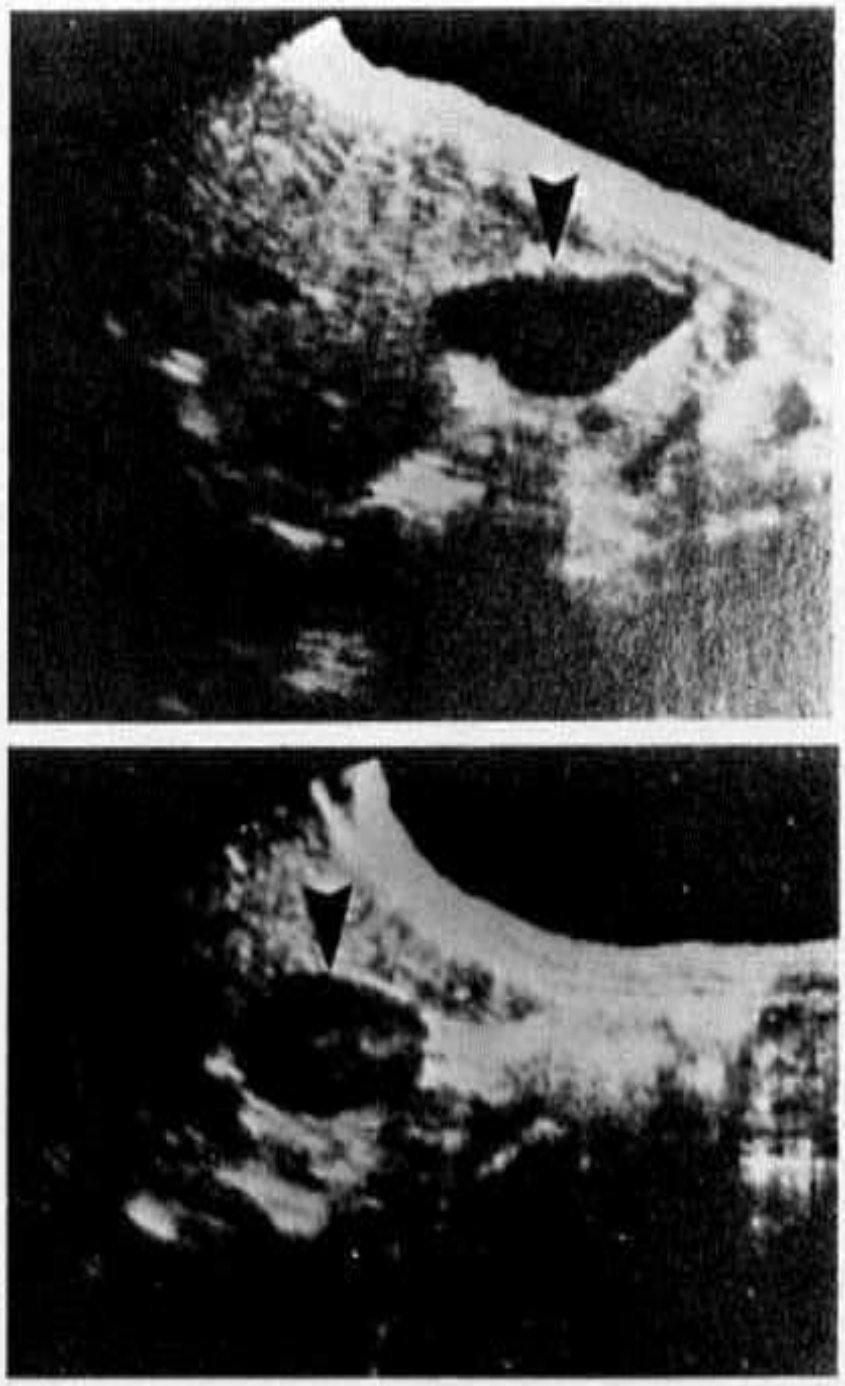

Fig. 13-140. Ecografia. A) Visione supina di una colecisti che sembra normale; B) ruotando il paziente rapidamente di 360° sono emerse alcune zone ecogene all'interno della colecisti. Calcolosi della colecisti.

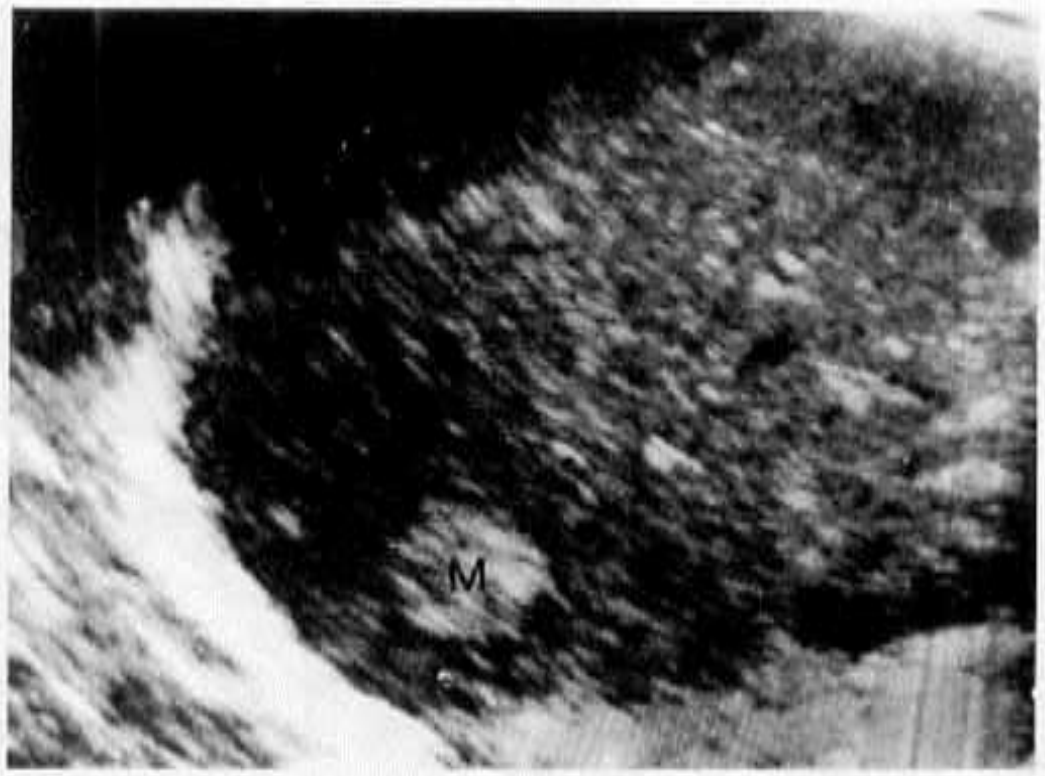

Fig 13-141. Ecografia. Scansione longitudinale del lobo destro del fegato. Presenza di metastasi ecogenica posteriormente. M = Metastasi.

Per quanto riguarda il pancreas, le *cisti pancreatiche* che hanno un diametro superiore ad 1,5-2 cm possono essere diagnosticate nel 98% dei pazienti esaminati. Ultrasonograficamente si possono avere (Labò e Coll.):

— formazioni transoniche con contorni netti e regolari e rinforzo della parete posteriore;

— talora contorni irregolari;

— a volte echi interni, spesso ammassati, dovuti a residui necrotici.

Nelle pancreatiti acute e croniche l'indice di successo oscillerebbe tra il 75% e il 90%, dipendendo dal tipo di alterazione tissutale presente. Nella pancreatite cronica i rilievi ecotomografici di più frequente riscontro sono (Labò e Coll.):

— aumento di volume in toto o segmentario del pancreas;

— contorni spesso mal definibili;

— struttura disomogenea;

— blocchi di echi ad alto livello eventualmente con "cono d'ombra" in caso di una forma calcifica.

Il *carcinoma pancreatico* può essere diagnosticato con l'ecotomografia in assai alta percentuale di casi (80-90%; da Fig. 13-141 a Fig. 13-146) ed i rilievi ultrasonografici più frequenti sono (Labò e Coll.):

— aumento di volume segmentario del pancreas;

— contorni irregolari (raramente una massa tondeggiante);

— struttura povera di echi;

— attenuazione del fascio ultrasonico;

— compressione dei vasi prevertebrali.

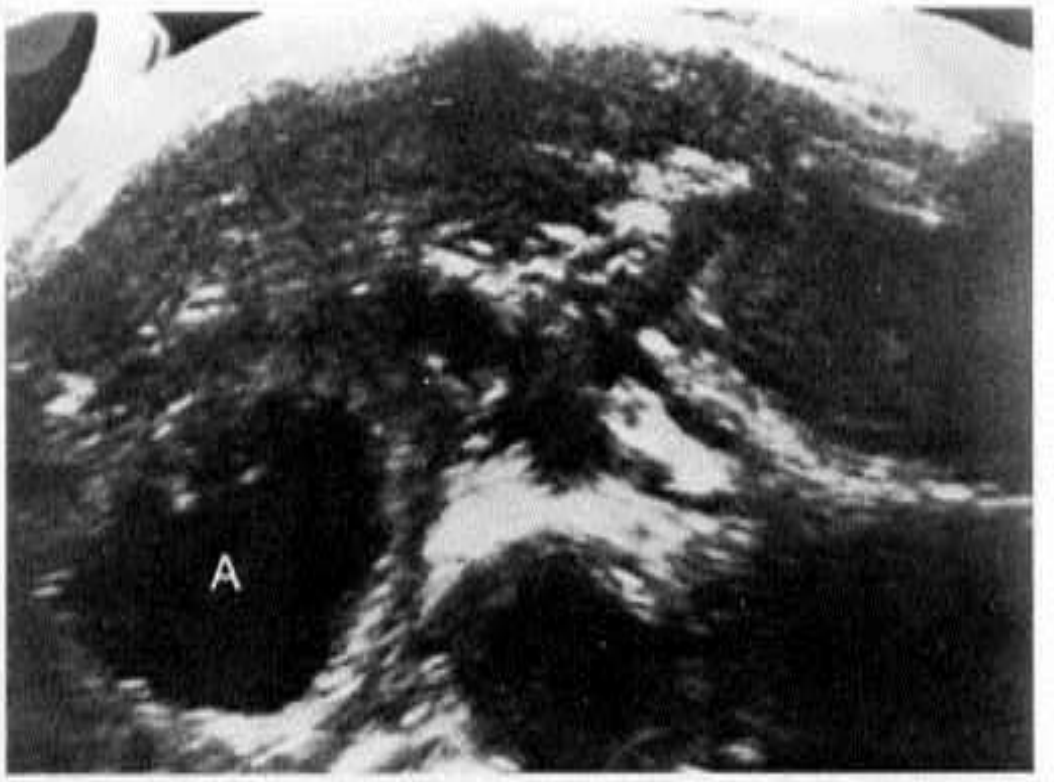

A

B

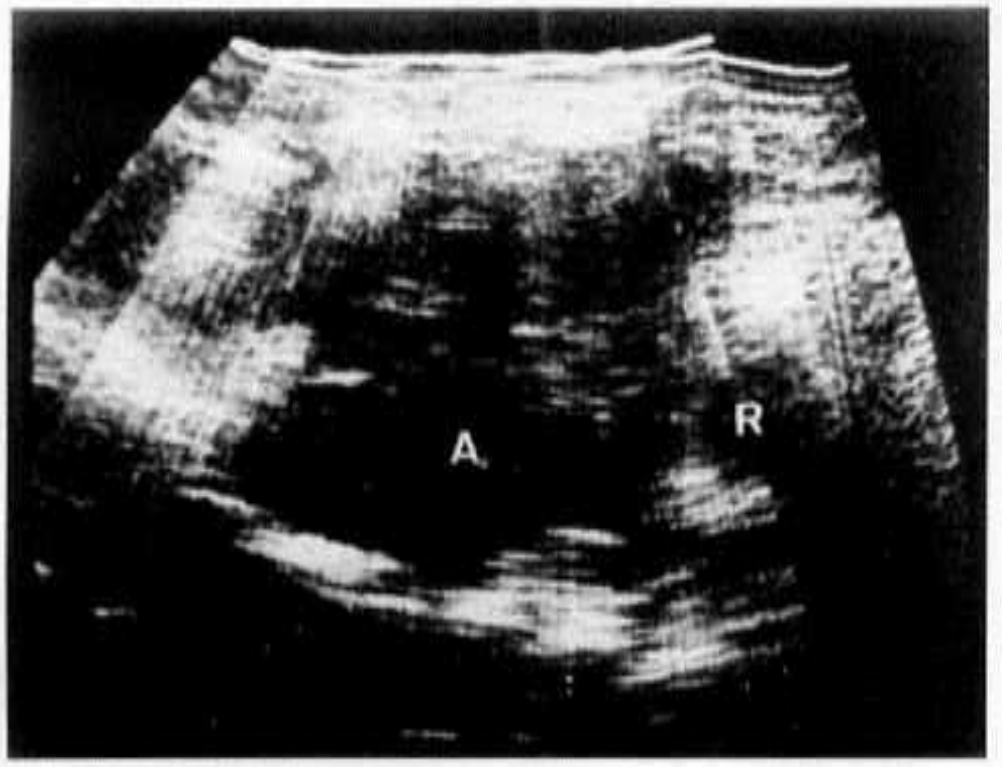

Fig. 13-142/ B.

Fig. 13-142/A, B. Ecografia. Scanzione trasversale del fegato: presenza di una raccolta fluida (ascesso) posteriormente, nel lobo destro; B) detta raccolta viene quasi a contatto con il rene sinistro (A = ascesso; R = rene).

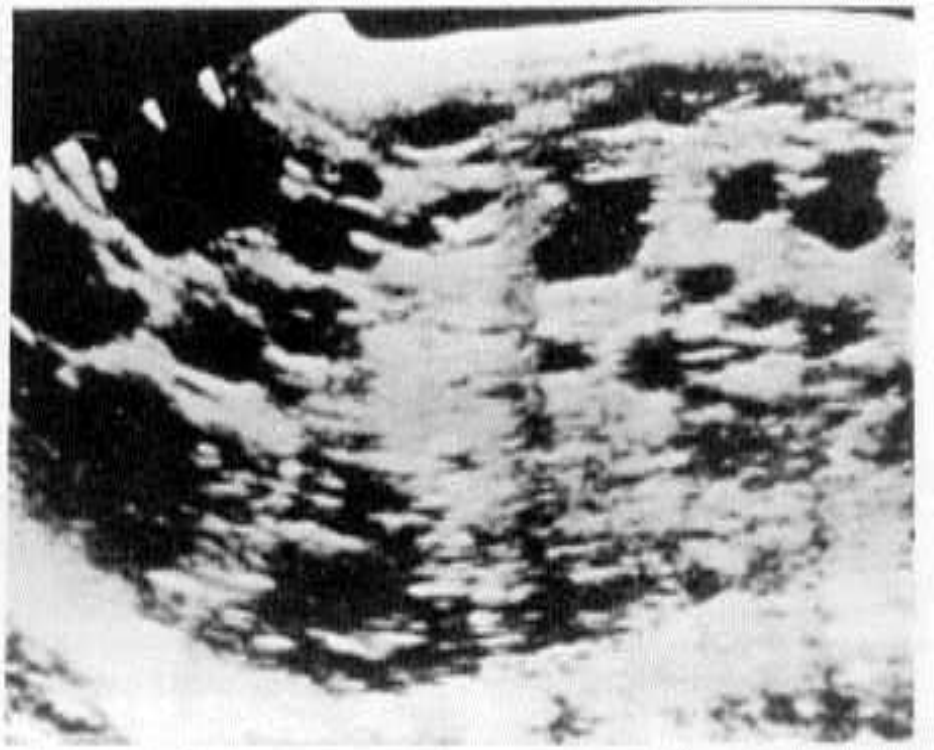

Fig. 13-143. Ecografia. Fegato: presenza diffusa di cisti multiple di vario volume (fegato policistico).

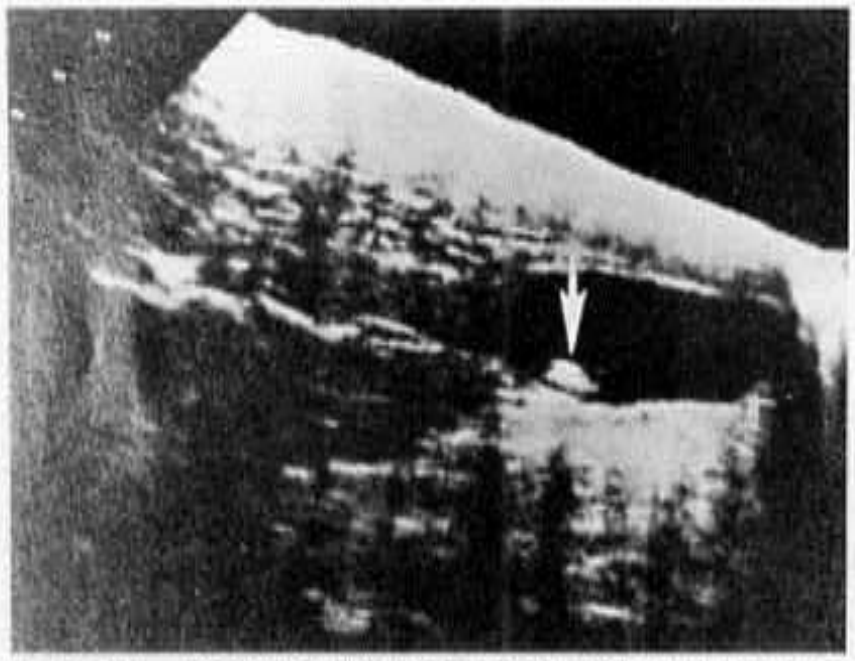

Fig. 13-144. Ecografia. Calcolo della colecisti ben visibile in decubito sinistro.

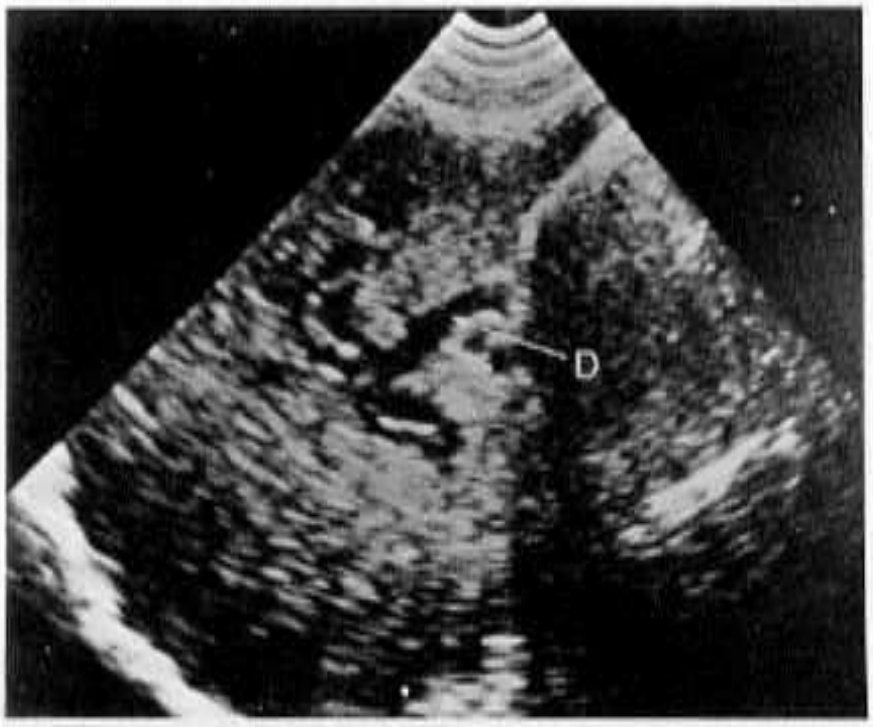

Fig. 13-145. Ecografia. Dotto epatico comune alquanto dilatato.

A

B

Fig. 13-146/A, B. Ecografia. Formazione solida della testa del pancreas (carcinoma) con idrope della colecisti.

Tomografia assiale computerizzata (TAC)

Consente di ricostruire in modo tridimensionale, l'immagine radiografica del fegato e dell'albero biliare, eseguita da diverse angolature, mediante sistemi matematici, dando al paziente, per ottenere una sezione trasversa del fegato, una dose di radiazioni quasi uguale a quella necessaria per eseguire una normale radiografia dell'addome. La TAC può essere usata con o senza mezzo di contrasto; essa rende molto più agevole la diagnosi differenziale di anomalie del tratto biliare, fibrosi, cirrosi, lesioni vascolari, neoplasie del fegato. Per il fegato, l'indicazione resta soprattutto per la patologia espansiva.

Confrontando le possibilità diagnostiche della TAC con quelle della scintigrafia, si può affermare che le due metodiche sono sostanzialmente sovrapponibili. Per quanto riguarda l'identificazione delle lesioni focali, si ha un maggiore potere di risoluzione spaziale per la TAC nei confronti di piccole lesioni situate profondamente nel parenchima epatico; la TAC ha, inoltre, la possibilità di definire la natura liquida o solida delle formazioni invasive (da Fig. 13-147 a 13-150 e vedi anche Figura 13-72 a proposito del pancreas).

L'apporto diagnostico della TAC nella cirrosi e nelle epatiti croniche è scarso e, comunque, di gran lunga inferiore a quello della scintigrafia.

La TAC può, tuttavia, venire utilizzata nei cirrotici con quadro scintigrafico caratterizzato dalla presenza di difetti multipli, onde differenziare i semplici noduli di rigenerazione (isodensi) dai noduli tumorali (ipodensi). Nella patologia itterigena la TAC trova indicazione soprattutto nell'ittero sostenuto da cause extraepatiche.

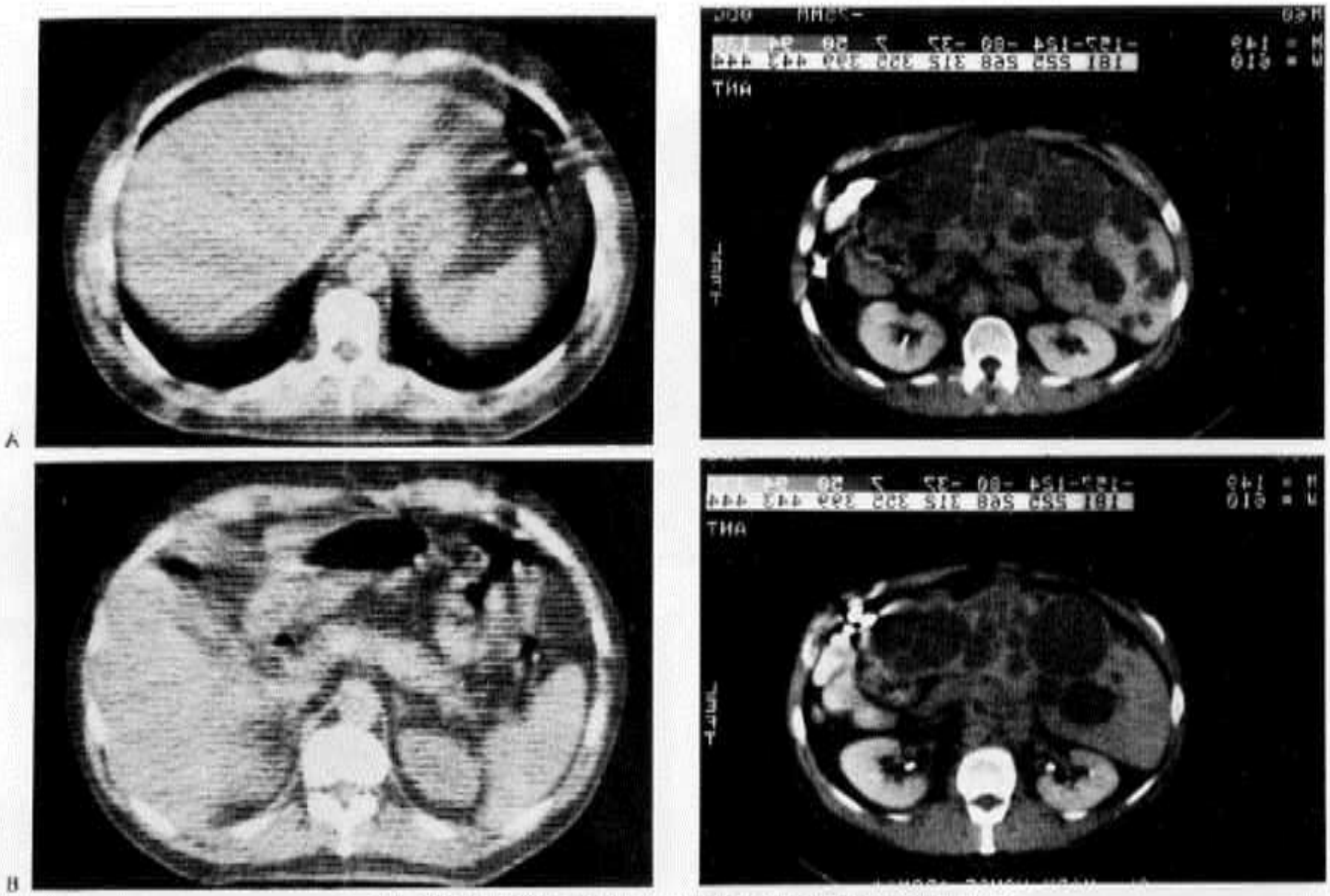

Fig. 13-147. TAC: A) Fegato e milza normali; B) si evidenziano anche il pancreas, il rene sinistro, lo stomaco e la colecisti; C) fegato policistico. Il fegato appare nettamente infrandito e a contorni policiclici, specie anteriormente: presenza di numerose formazioni rotondeggianti di diverso diametro nettamente ipodense. Dislocazione delle anse intestinali verso sinistra.

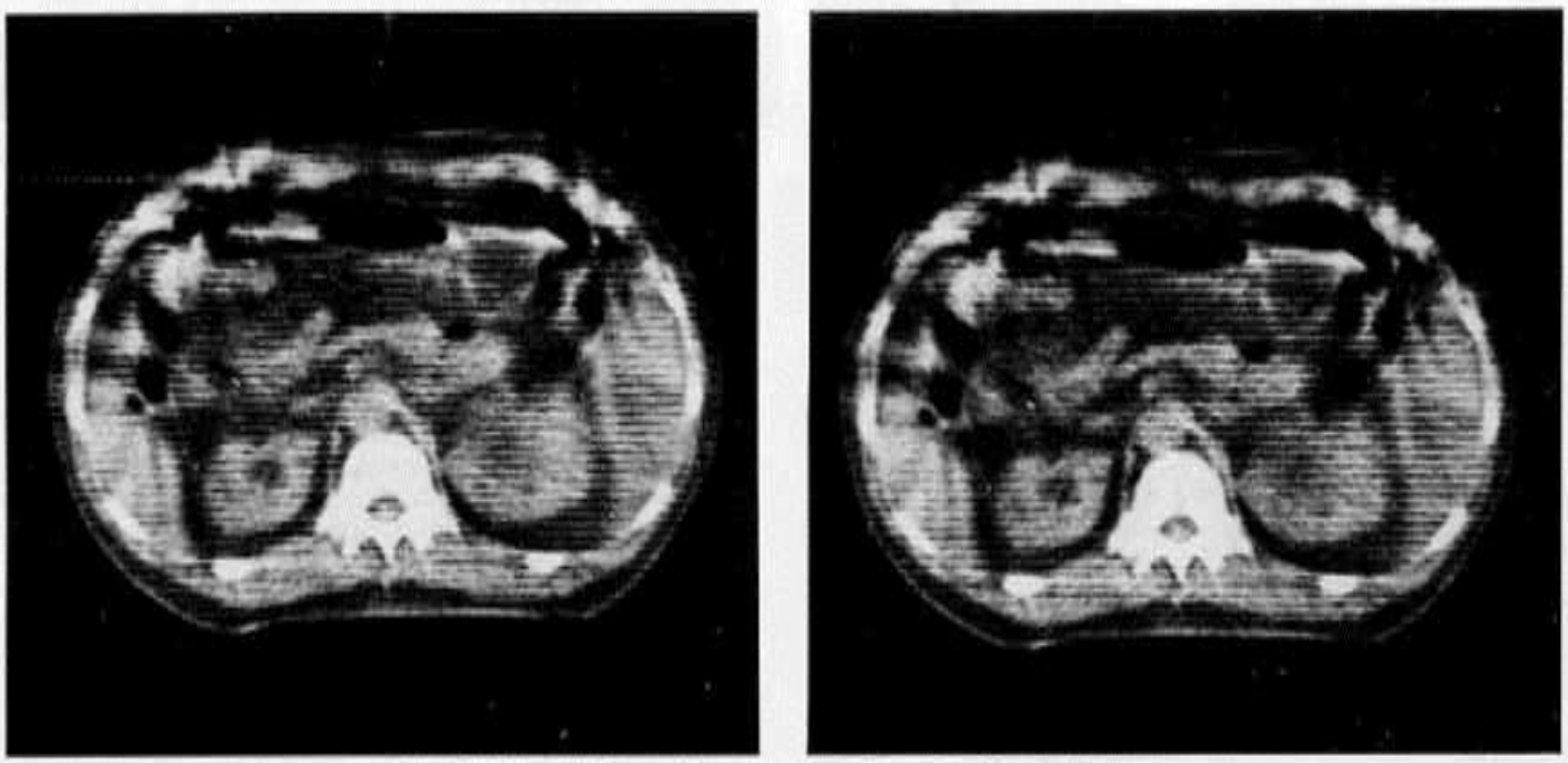

Fig. 13-148. TAC: Pancreas normale; si evidenzia l'ingrandimento del rene destro (tumore).

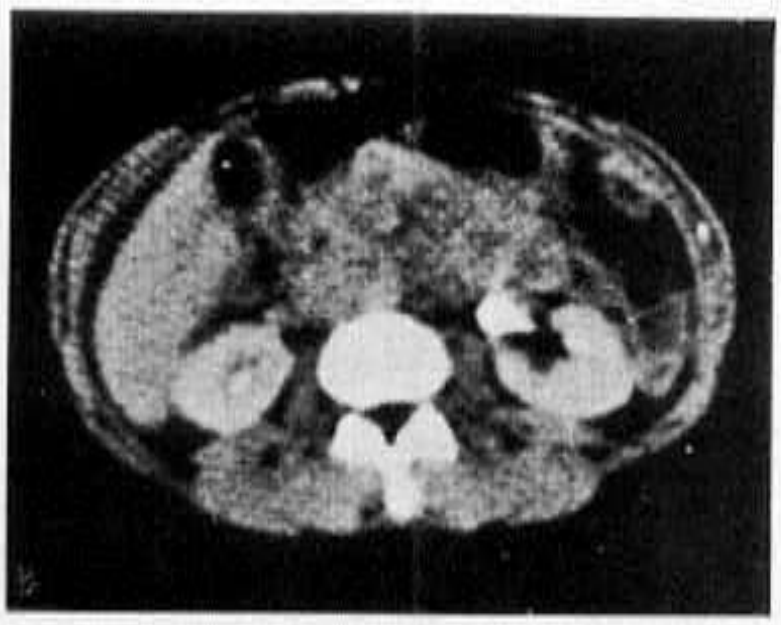

Fig. 13-149/A. TAC: Pancreas ingrandito in toto, soprattutto a carico del corpo e della coda, che presenta struttura disomogenea con scomparsa dello strato adiposo tra aorta e pancreas; quadro compatibile con la pancreatite acuta.

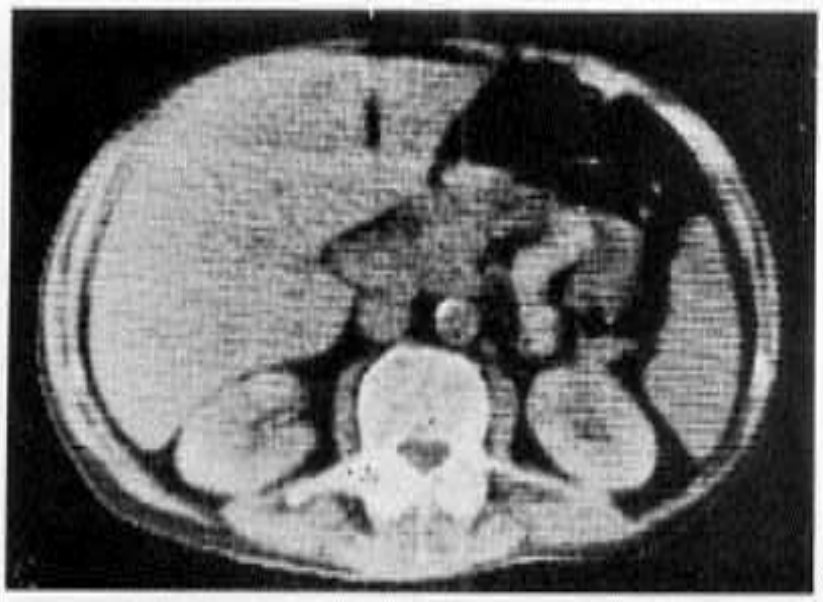

Fig. 13-149/B. TAC: Ingrandimento irregolare del corpo del pancreas da Ca.

A

B

Fig. 13-150/A, B. TAC: A) fegato aumentato di volume con dilatazione delle vie biliari intraepatiche da ittero ostruttivo per Ca della testa del pancreas; B) fegato aumentato di volume, uniformemente denso. Presenza di formazione espansiva, a carico del moncone gastrico, in sede mesogastrica, subito a destra della linea mediana (gastroresecato con Ca del moncone), che in parte invade il fegato.

Agobiopsia epatica

L'agobiopsia epatica può essere praticata sia per via percutanea (biopsia cieca) che sotto visione endoscopica (laparoscopia) o diretta (laparotomia). Possono usarsi due tipi di aghi: ad aspirazione (es. ago di Menghini) o senza aspirazione (es. ago di Silvermann), scelti a seconda dell'esperienza e dell'abilità dell'operatore.

Prima di eseguire una biopsia occorre prendere alcune precauzioni: determinare il gruppo sanguigno, il tempo di protrombina, il numero di piastrine.

Il metodo oggi più seguito è quello per aspirazione di Menghini che, oltre alla semplicità di esecuzione ed alla relativa innocuità, è relativamente indolore e generalmente offre un buon campione tissutale (Fig. 13-151). L'ago di Silvermann (con le sue modificazioni) e l'ago Travenol permettono, invece, di avere frustoli bioptici un tantino più grossi. L'agobiopsia può essere eseguita per:

a) confermare od escludere la diagnosi clinica di epatopatia;

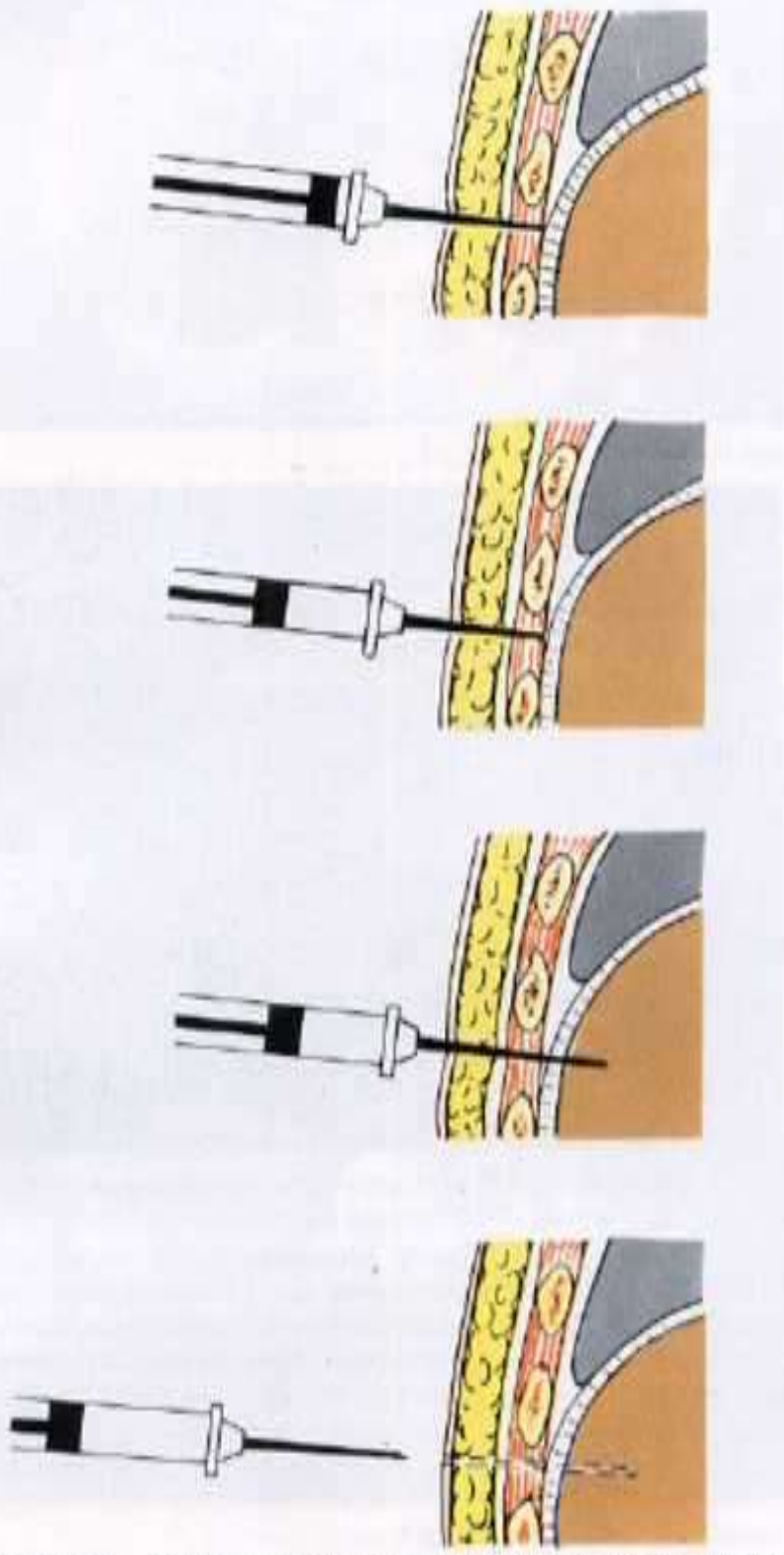

Fig. 13-151. Metodica della biopsia epatica con ago di Menghini. Tempi di esecuzione.

b) accertare la partecipazione epatica ad una affezione sistemica;

c) valutare la natura, l'attività e la gravità di un'epatopatia;

d) determinare la causa di un ittero e valutare l'efficacia del trattamento;

e) determinare il tipo di epatopatia cronica;

f) valutare il significato di alterati tests di funzionalità epatica;

g) identificare malattie granulomatose o neoplastiche;

h) diagnosticare stati febbrili di origine ignota;

i) studiare splenomegalie d'origine sconosciuta;

l) classificare pazienti con ascite, malattie metaboliche o emopoietiche d'origine sconosciuta.

Talora la biopsia può fallire o non dare informazioni utili, o perché il cilindro di tessuto è troppo piccolo o perché è stato trattato in modo errato, oppure perché si è in presenza di affezioni localizzate. Il problema centrale è l'errore di campionamento, in particolare quando si tratta di lesioni irregolarmente distribuite nel parenchima epatico; in tal caso l'errore di campionamento viene diminuito ricorrendo alla biopsia mirata endoscopicamente o, se ciò non fosse possibile, usando l'immagine scintigrafica come mezzo per identificare, seppur approssimativamente, la zona da studiare tramite l'agobiopsia.

Già l'esame macroscopico del cilindro di tessuto bioptizzato può consentire di formulare qualche indirizzo diagnostico presuntivo dell'affezione epatica. Infatti, p.e., un frustolo bioptico verde scuro o nero si ha nella sindrome di Dubin-Johnson, verde nella colostasi, bianco (o lardaceo) in toto o a zone nei tumori, bruno nella siderosi, ecc.

Controindicazioni all'agobiopsia sono:

1) deficit coagulativi ematici;
2) empiema pleurico dx od ascesso sottodiaframmatico;
3) cisti idatidee epatiche;
4) tumori vascolari del fegato.

Altre controindicazioni, seppur relative, sono:

a) assenza dell'area di ottusità epatica (da interpositio coli);

b) colangite acuta;

c) ascite;

d) soggetti gravemente ammalati o cachettici.

Le possibili complicazioni sono:

a) emoperitoneo;

b) bileperitonite;

c) pneumotorace;

d) lesioni degli organi contigui;

e) shock da fuoriuscita di bile o da transitoria setticemia acuta.

Alcuni dei più frequenti quadri istologici di patologia epatica sono presentati nella Figura 13-152.

Biopsia chirurgica: permette di avere un campione più abbondante, riducendo l'errore di campionamento. Può essere eseguita in corso di minilaparotomia (in anestesia locale) o in anestesia generale.

A parte che le manipolazioni sul fegato connesse all'intervento operatorio possono provocare dei danneggiamenti locali con richiamo di leucociti, le biopsie del margine inferiore presentano lo svantaggio che il tessuto fibroso accumulato nella regione capsulare e sottocapsulare può disorientare l'osservatore, qualora non viene eseguita la biopsia a blocco. La biopsia chirurgica può essere controindicata dalle scadenti condizioni del paziente.

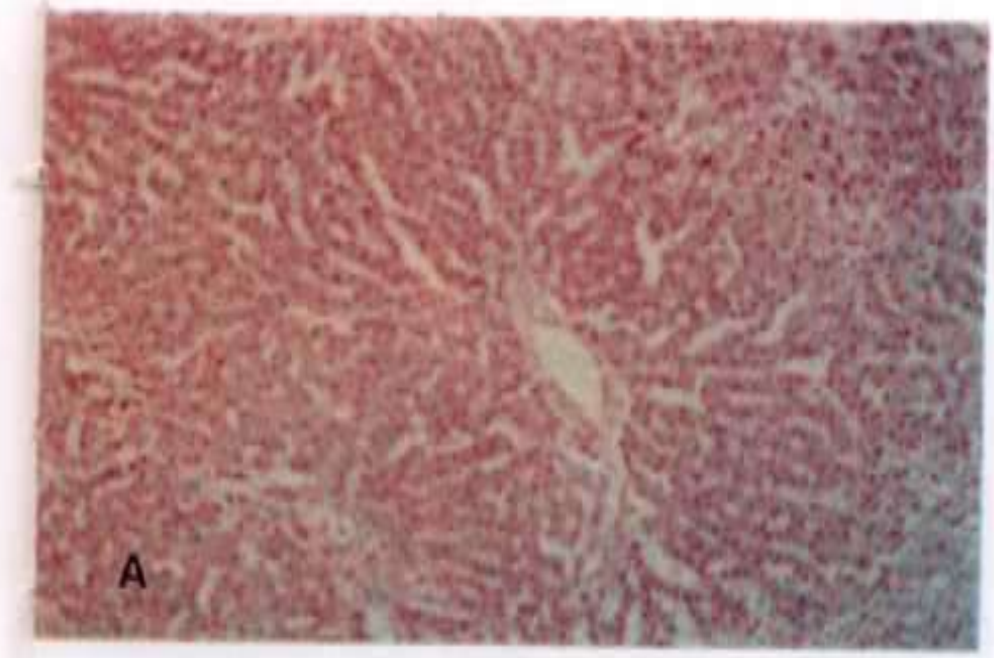

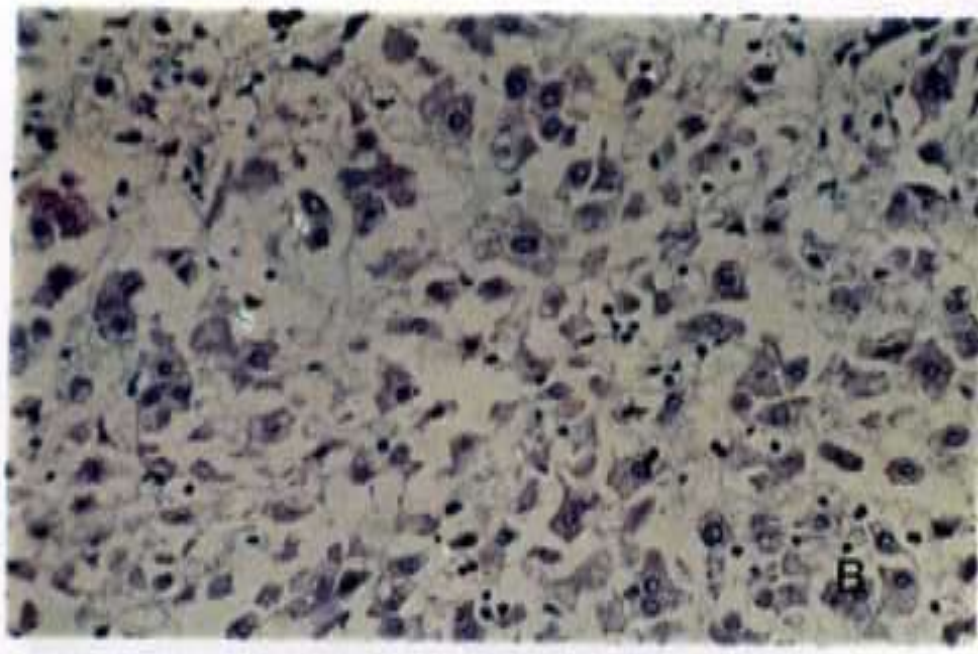

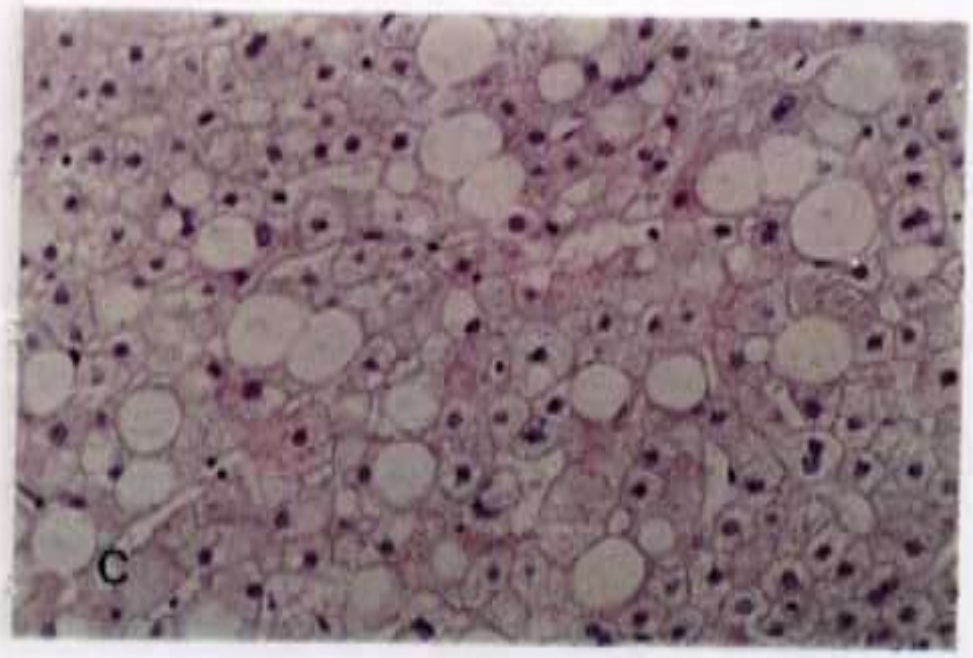

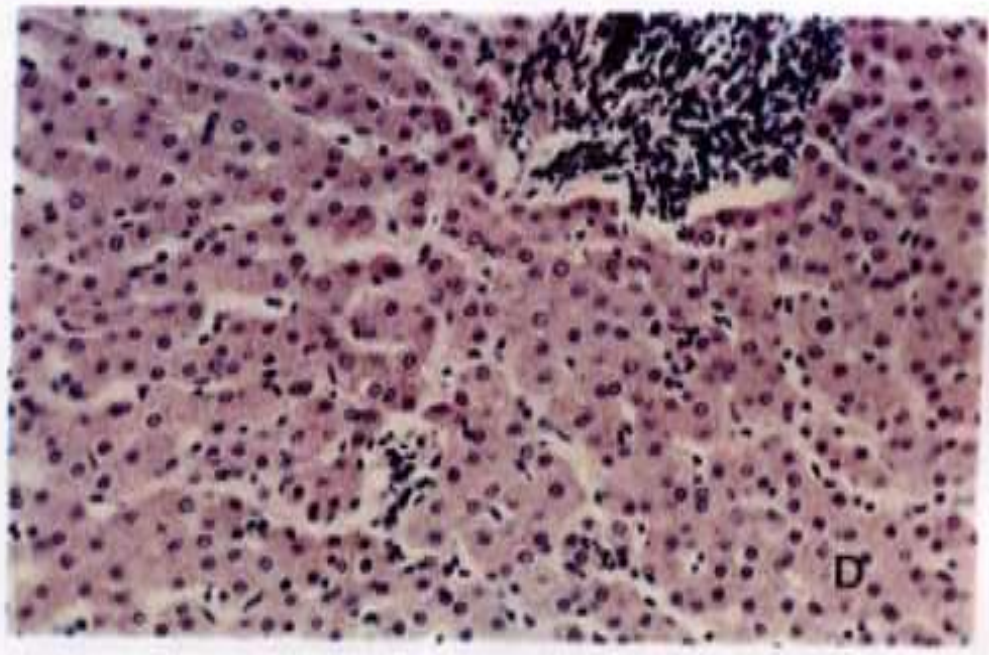

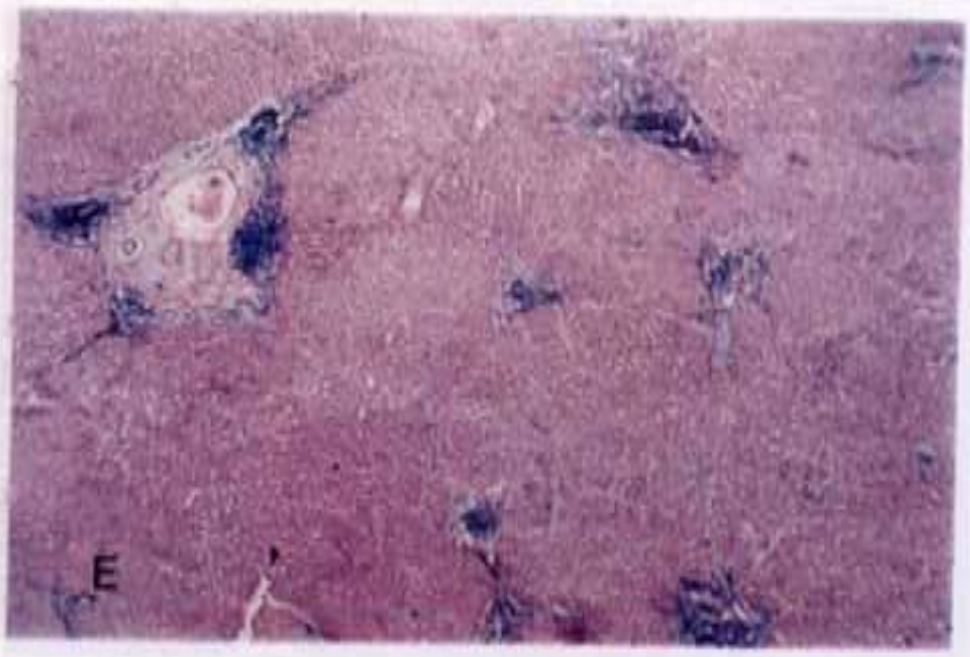

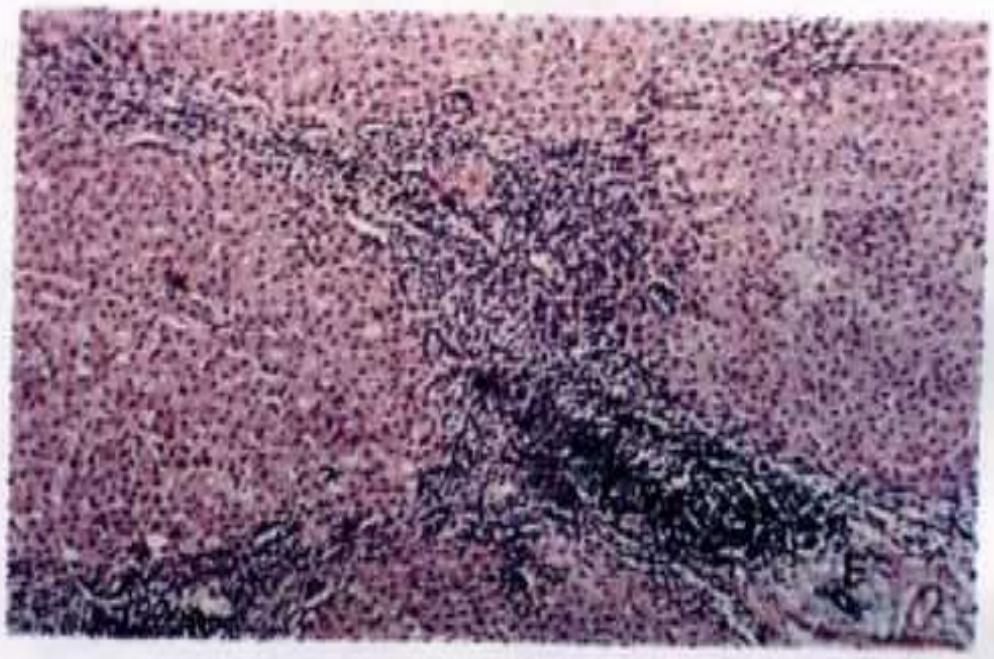

Fig. 13-152. Quadri istologici di patologia epatica: a) Fegato morfologicamente normale; b) focolaio di necrosi epatocitaria in corso di E.V.A., (epatite virale acuta); c) steatosi epatica a piccole e medie bolle; d) infiltrazione rotondocellulare prevalentemente confinata in uno spazio portale con integrità della lamina limitante, E.C.P.; e) flogosi degli spazi portali, che appaiono anche deformati ed ingranditi, con piecemeal necrosis, E.C.A.: f) formazione pseudolobulare circondata da tralci connettivali infiltrati da elementi infiammatori in corso di cirrosi epatica; g) in corso di cirrosi epatica, con impregnazione argentica si evidenzia un notevole ispessimento della normale trama connettivale, con formazione di grosse bande fibrotiche; h) epatopatia alcoolica, si nota la coesistenza dei fenomeni di degerazione grassa ed eosinofila con quelli infiammatori; i) epatoma su fegato a struttura non cirrotica; l) stesso caso della figura precedente. A maggiore ingrandimento si nota meglio il disordine strutturale e l'atipia cellulare; m) coesistenza di fenomeni fibrillo-genetici con quelli di atipia cellulare.; quadro di cancro-cirrosi; n) metastasi epatica da adenocarcinoma; si noti la delimitazione tra il normale tessuto epatico e la zona di infiltrazione del tessuto neoformato; o) stesso caso della figura precedente; il maggiore ingrandimento permette di evidenziare meglio le cellule tumorali; p) proliferazione duttale e connettivale in corso di colangiocarcinoma.

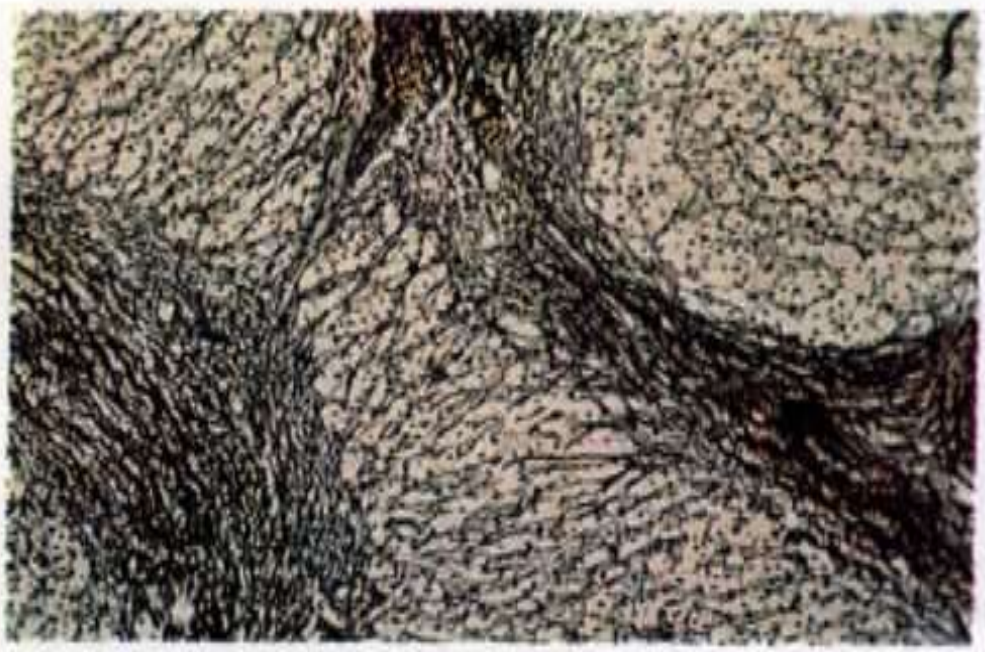

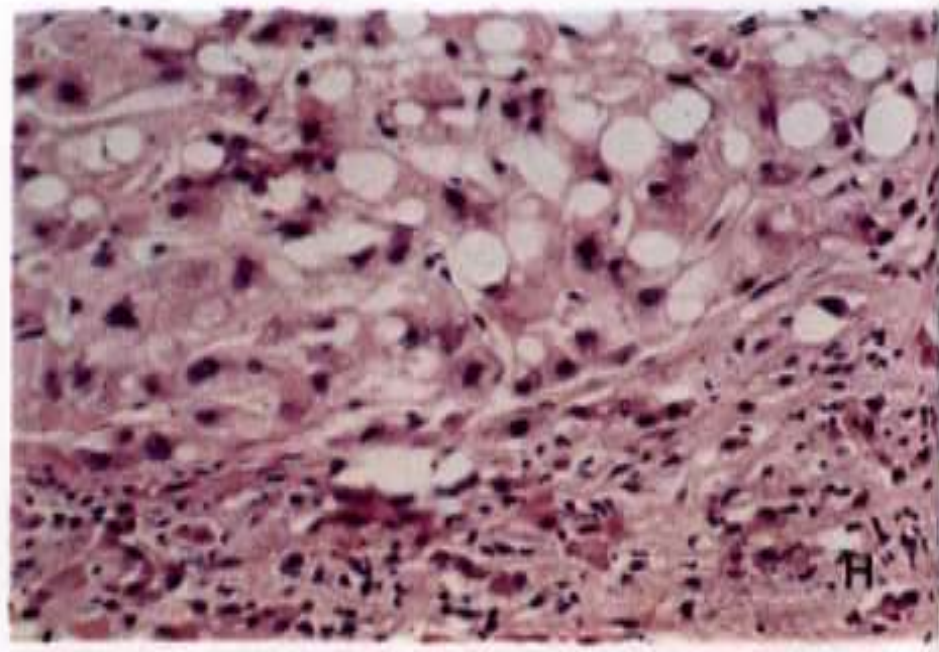

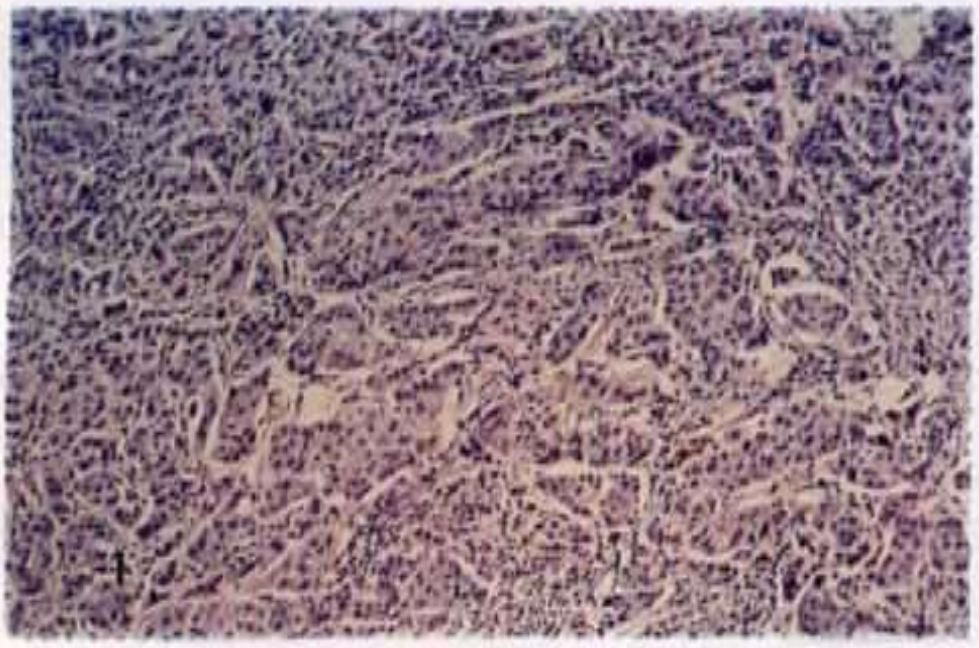

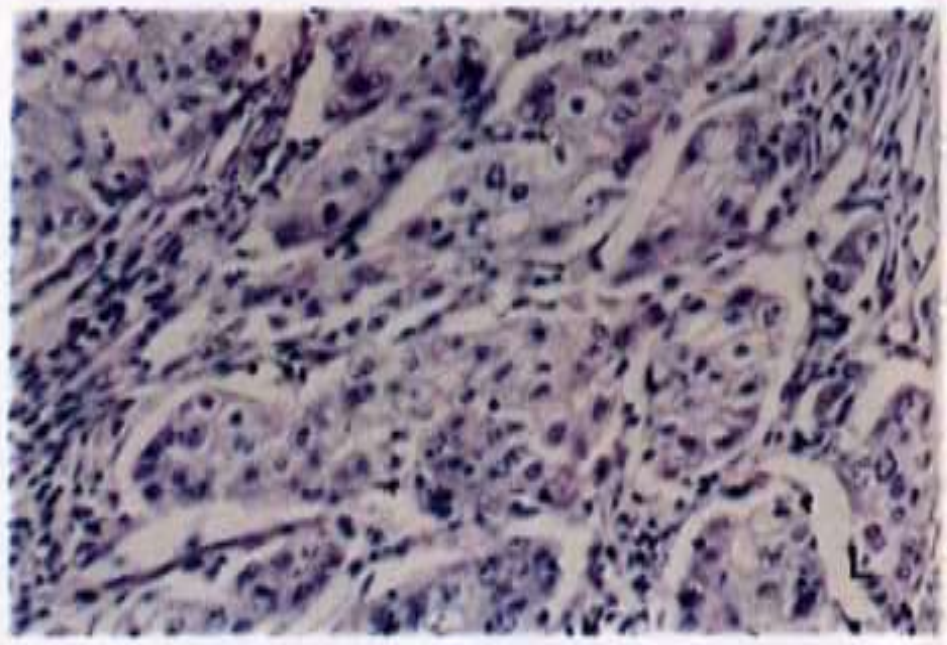

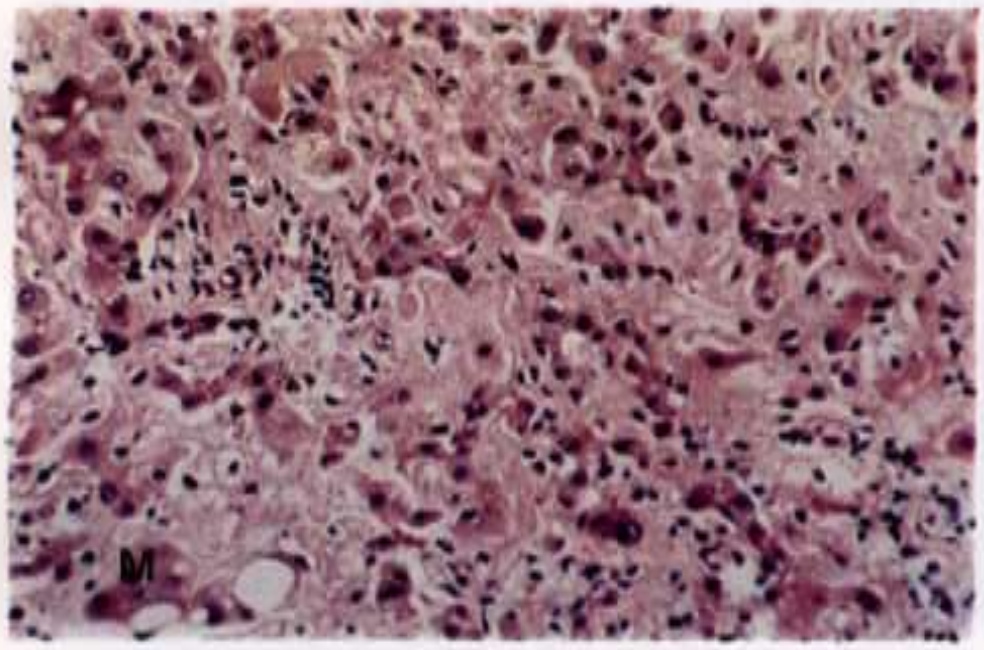

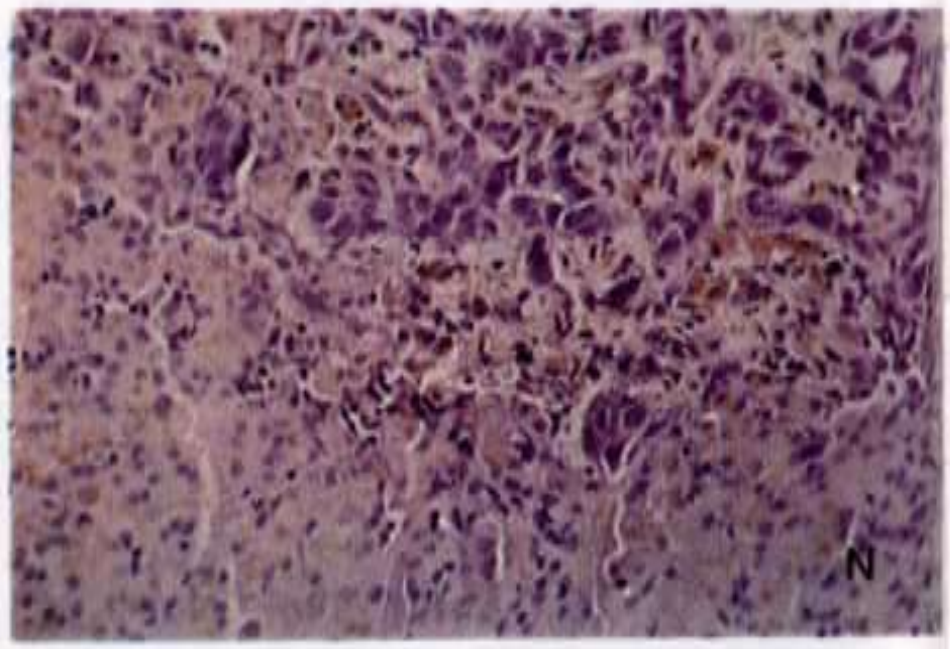

Fig. 13-152. G, H, I, L, M, N.

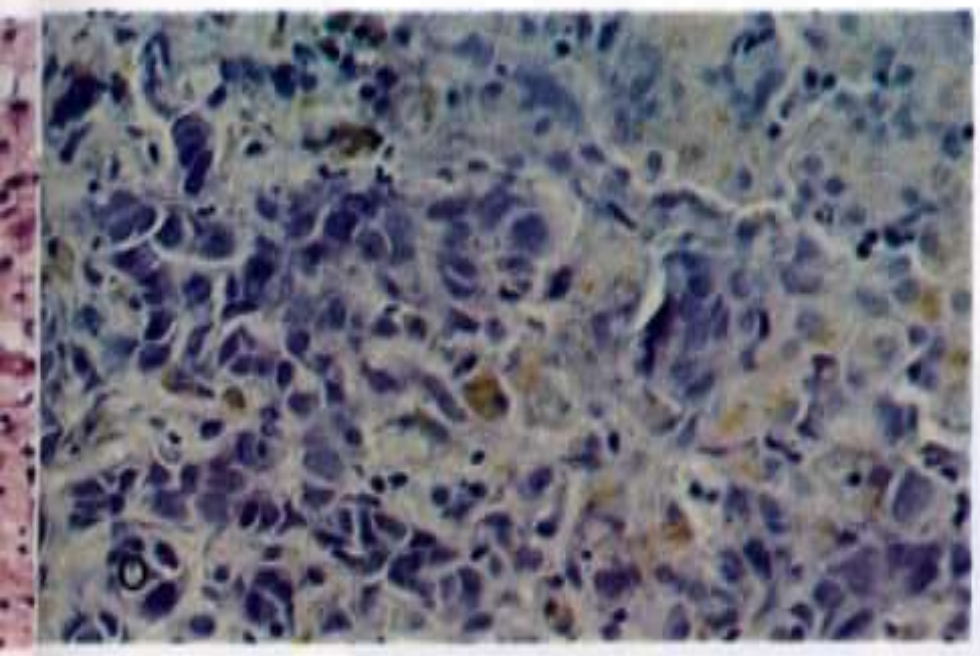

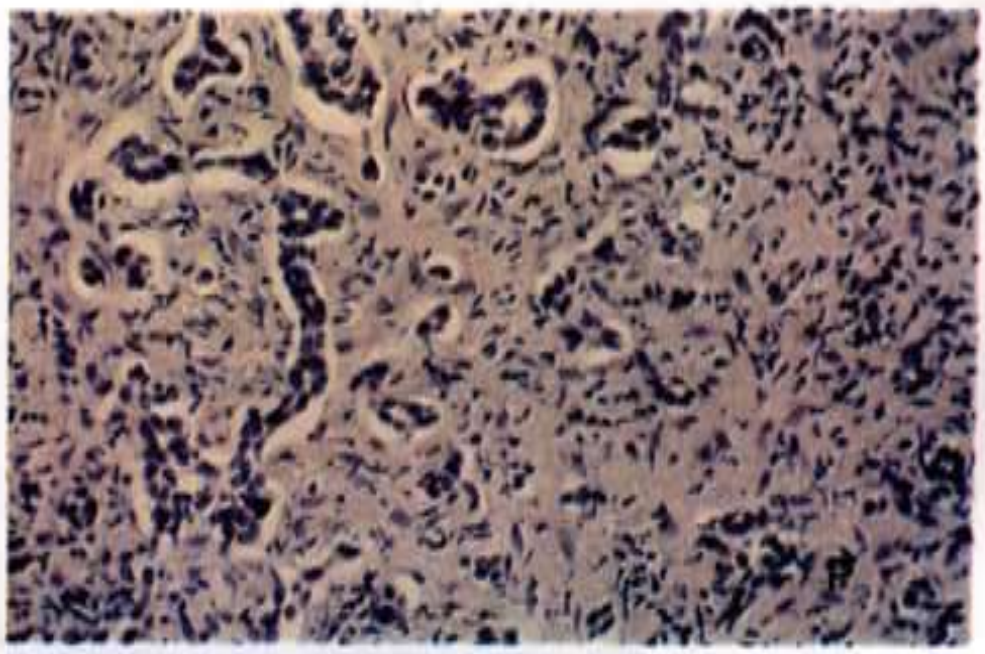

Fig. 13-152. O. P.

Laparoscopia

Questo esame permette di esplorare direttamente la cavità addominale ed, inoltre, di eseguire fotografie, biopsie e piccoli interventi; costituisce un prezioso presidio diagnostico.

Metodica ed esemplificazione

Prima di introdurre il trequarti e quindi l'apparecchio, è necessario creare una camera d'aria o gas (pneumoperitoneo), tale da distanziare sufficientemente le pareti dai visceri. La sede preferita per l'introduzione dell'ago è il quadrante inferiore sinistro, tra terzo medio e terzo esterno della linea che unisce l'ombelico con la spina iliaca antero-superiore; ove ciò non fosse possibile, si può introdurlo lungo la pararettale destra o sinistra, sotto l'ombelico.

Nei casi con ascite, bisogna svuotare il liquido prima di iniziare l'esame laparoscopico. Previa anestesia locale, attraverso una piccola incisione, si spinge il trequarti in addome (Fig. 13-153).

Esplorazione: possibilità e limiti della laparoscopia. Per primo si osserva il peritoneo parietale e viscerale. Si notano anche i legamenti e in particolare il legamento rotondo (punto di repere di grande importanza), che separa il lobo destro del fegato dal sinistro e si continua con quello falciforme. Il

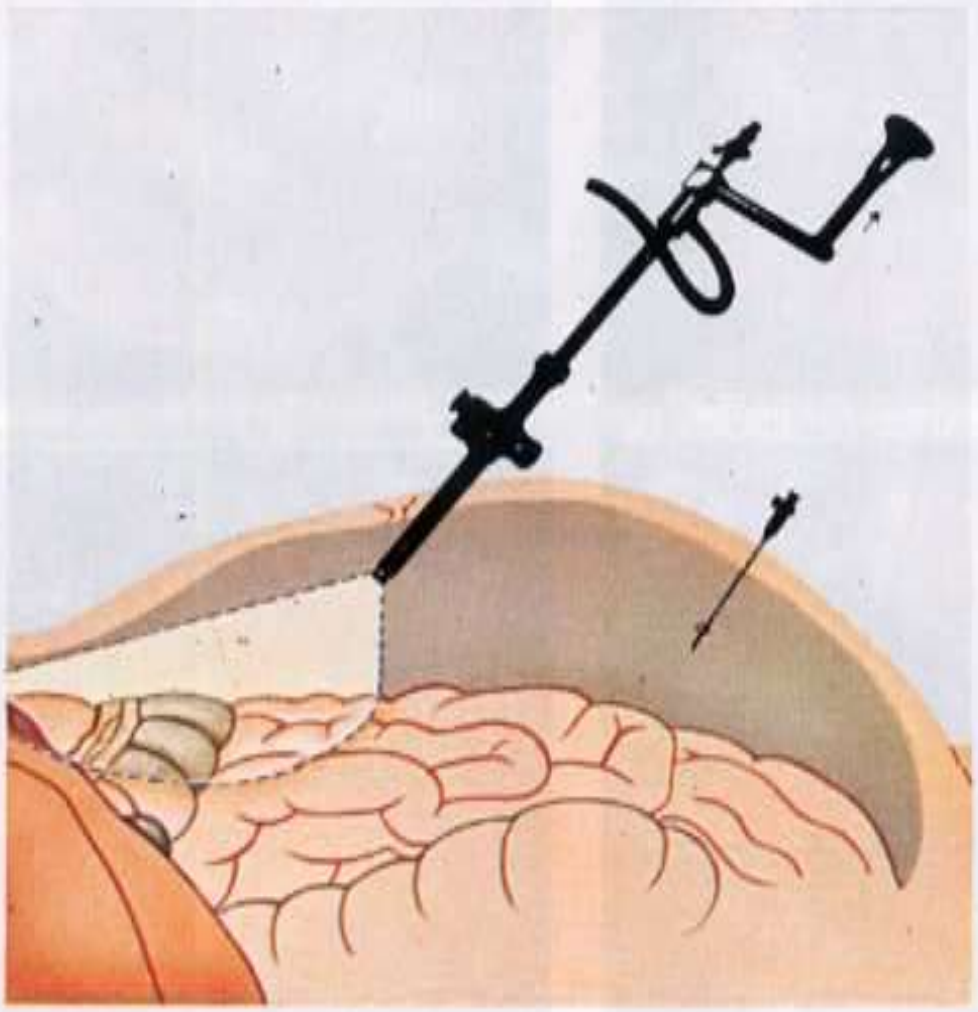

Fig. 13-153. Laparoscopia. Metodica (da Dagnini, v. testo).

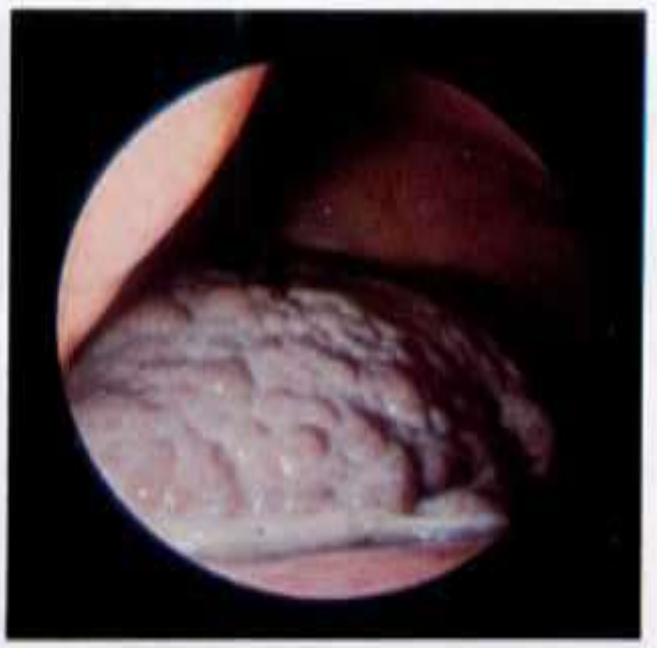

A

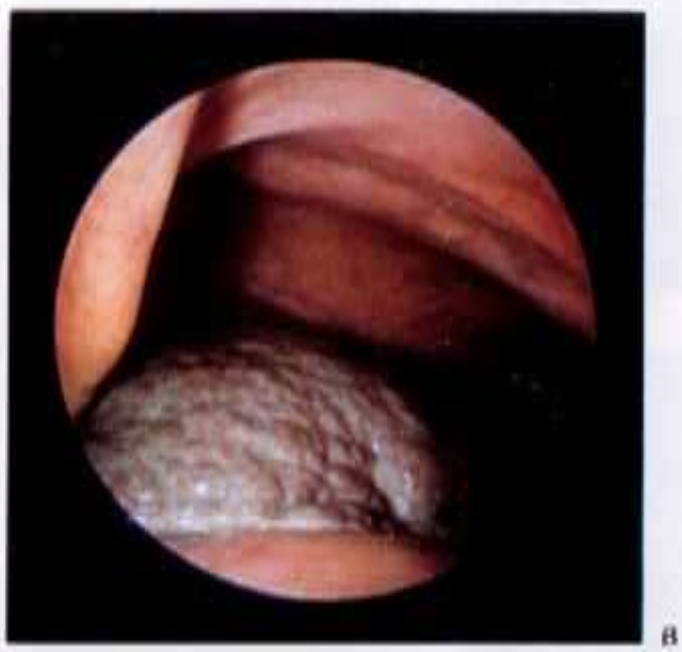

B

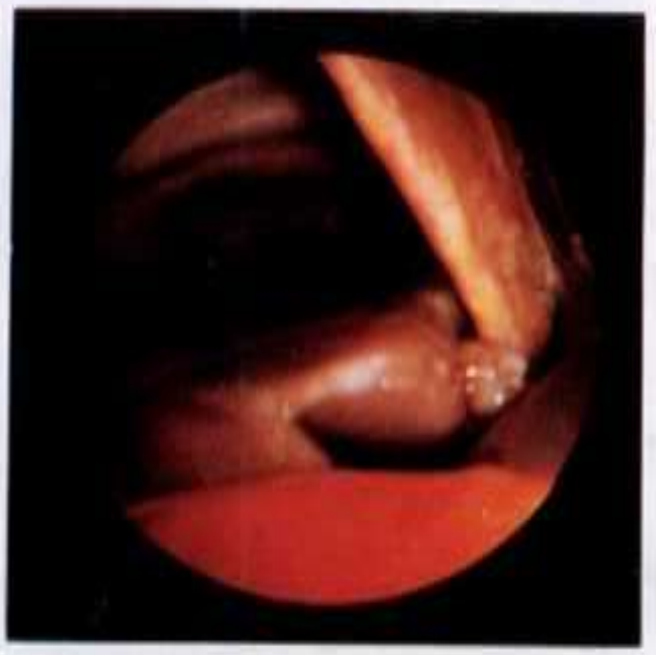

C

D

E

F

G

Fig. 13-154. Laparoscopia. A) Cirrosi macronodulare del fegato: il fegato è ingrandito e la sua superficie è cosparsa di noduli di colorito grigiastro; il margine è sottile; B) cirrosi mista (macromicronodulare), il fegato è ridotto di volume e la sua superficie appare cosparsa diffusamente da noduli e zone cicatriziali e da grosse nodosità; C) metastasi epatica impiantata sul fegato: grosso nodulo di aspetto cerebroide che interessa il loro destro del fegato (metastasi); D) carcinosi peritoneale: il peritoneo sia parietale che viscerale appare diffusamente cosparso di noduli biancastri (noduli metastatici); E) peritonite plastica: la superficie del peritoneo è iperemica e cosparsa di essudato fibrinoso con aderenza omento-parietale; F) cisti sierosa dell'ovaio sinistro; G) cisti ovarica destra (corpo luteo emorragico).

fegato è il più classico degli obiettivi della laparoscopia: si possono, infatti, esplorare al completo il lobo destro e sinistro, la faccia superiore ed il margine anteriore e laterale sino ai due legamenti triangolari; tramite opportune manovre è possibile vedere anche parte della faccia inferiore. La colecisti viene esplorata in maniera soddisfacente; in genere per esplorare la milza il paziente deve venire posto in decubito laterale destro. Dello stomaco si vede la parete anteriore e l'antro; dell'intestino tenue si apprezzano, anche se in superficie, numerose anse e del colon si osservano bene alcuni segmenti. Infine, si possono esplorare, invertendo la posizione dell'ottica, la piccola pelvi (organi genitali femminili, vescica).

La laparoscopia può venire associata alla misurazione della pressione splenica, alla splenoportografia ed alla colangiografia transepatica.

Essa, pertanto, è indicata nei casi in cui occorre eseguire una biopsia mirata (o per fallimento di quella cieca o per i rischi ad essa connessi, compreso l'errore di campionamento) e nei soggetti nei quali si sospetta o si deve escludere una cirrosi o nei quali si sospetta l'esistenza di lesioni epatiche localizzate (malformazioni, granulomi, metastasi).

Nella cirrosi il fegato si presenta ipertrofico o talora atrofico, con alla superficie caratteristiche nodosità grandi o piccole (cirrosi postnecrotica o alcoolica), ipertrofia del lobo sinistro, segni di ipertensione portale (congestione dei vasi peritoneali, ipervascolarizzazione del legamento rotondo), colorito tendente al giallognolo (quello normale è brunorossastro), margine tagliente.

Nelle neoplasie primitive del fegato si può notare un grosso nodulo solitario o noduli multipli, come nella cancrocirrosi; nelle neoplasie secondarie il fegato si presenta disseminato di focolai biancastri, rotondeggianti, di varie dimensioni, con ombelicatura centrale.

La laparoscopia, inoltre, consentendo di esplorare l'intera cavità addominale, è in grado di evidenziare aderenze, infiltrazioni, vegetazioni, masse addominali e in genere tumefazioni di varia natura (infiammatoria o neoplastica) e di esprimere un giudizio circa l'operabilità di una neoplasia viscerale. È possibile procedere alla palpazione con sonda dei vari visceri e formazioni e quindi saggiarne la resistenza. La laparoscopia, inoltre, dà un notevole contributo alla diagnostica delle malattie degli organi genitali femminili (Fig. 13-154).

Come già detto, la laparoscopia consente di procedere alla esecuzione di biopsie epatiche; è evidente la superiorità della biopsia laparoscopica nei confronti della biopsia transcutanea "alla cieca", la quale è utile nelle lesioni diffuse, ma è spesso infruttuosa nelle lesioni circoscritte, dove può essere positiva solo se l'ago (casualmente) cade nella lesione. Inoltre, la biopsia in corso di laparoscopia è molto meno rischiosa, sia perché si evita di pungere altri organi (colecisti lateralizzata, anse intestinali) od altre formazioni patologiche (annessi, cisti, tumori vascolari), sia perché il sanguinamento prodotto dalla biopsia può essere controllato sino alla coagulazione.

La laparoscopia, se eseguita correttamente, è un'indagine poco traumatizzante, non particolarmente fastidiosa e poco pericolosa. Si può eseguire in anestesia locale o generale. Le *controindicazioni* sono: diatesi emorragica, grave insufficienza respiratoria, scompenso cardiaco, processi addominali acuti diffusi e circoscritti o voluminose ernie diaframmatiche.

I *rischi* sono rappresentati dalla lacerazione o perforazione di un'arteria nell'introdurre il trequarti (vasi anomali) e dall'embolia gassosa, la puntura di anse intestinali od organi parenchimatosi con il trequarti. Anche la biopsia può esporre a rischi, che peraltro, come detto, sono di entità inferiore a quelli conseguenti alla biopsia alla cieca.

CAPITOLO QUATTORDICESIMO

SEMEIOTICA DELL'APPARATO UROGENITALE

MANIFESTAZIONI CLINICHE DELLE AFFEZIONI DEI RENI E DELLE VIE URINARIE

A proposito dell'addome abbiamo già discusso della semeiologia fisica dei reni e del dolore renale.

Ci occuperemo ora delle altre manifestazioni cliniche collegate alle condizioni patologiche renali di ordine internistico, riservandoci poi di trattare della esplorazione funzionale dei reni e di alcuni reperti patologici a carico del sangue e delle urine nelle principali nefropatie mediche.

Come è noto, le malattie renali, a seconda del settore colpito, vengono distinte in *glomerulari, tubulari, interstiziali* e *vascolari*.

Per una corretta comprensione della sintomatologia delle nefropatie si rendono necessarie talune precisazioni.

In alcune nefropatie è colpita prevalentemente la sezione glomerulare del nefrone, in altre nefropatie, invece, è colpita prevalentemente la sezione tubulare, in altre ancora, l'interessamento è primitivamente interstiziale (pielonefrite, tbc) o vascolare (arteriole). Questa semplificativa suddivisione delle lesioni renali si può attuare nelle fasi relativamente recenti, in quanto nelle fasi più avanzate la singola lesione evolvendo può interessare le altre sezioni.

Nefropatie glomerulari

Le nefropatie glomerulari si possono suddividere in *primitive* (per cause batteriche, virali, tossiche o sconosciute) e *secondarie*, nel corso di malattie generalizzate (collagenopatie, diabete mellito, plasmocitoma, amiloidosi, ecc.). Le lesioni, inoltre, possono instaurarsi con meccanismo immunologico (per il depositarsi sulle membrane basali dei capillari di complessi immuni o di anticorpi antimembrana basale) o meno.

In base alle attuali conoscenze circa le correlazioni clinico-istologiche si può affermare che:

— uno stesso agente etiologico può causare lesioni istologiche glomerulari di tipo diverso (per una diversa reattività di organo e di tessuto); viceversa, una stessa lesione istologica elementare a carico del glomerulo può essere prodotta da agenti etiologici diversi;

— ad un quadro clinico ben definito possono corrispondere quadri istologici glomerulari assai diversi; viceversa, uno stesso quadro istologico può rilevarsi in correlazione con quadri clinici abbastanza vari ed evolventi con differenti modalità (Migone, D'Amico).

Comunque, le principali conseguenze delle lesioni glomerulari sono:

— fenomeni di diapedesi o di rottura dei capillari (*ematuria*) e riduzione della filtrazione glomerulare (*oliguria, edema, ipertensione*);

— aumentata permeabilità della membrana basale dei capillari glomerulari alle molecole proteiche (*proteinuria massiva, ipodisprotidemia, edema generalizzato*).

Questi due tipi di manifestazioni delle lesioni glomerulari costituiscono il fondamento rispettivamente della *sindrome nefritica* e della *sindrome nefrosica*.

Tratteggeremo i profili clinici delle principali sindromi renali di interesse medico.

La sindrome nefritica acuta

È caratterizzata da:

— ematuria spesso macroscopica, con urine scure o a lavatura di carne;

— proteinuria glomerulare lieve o moderata (inferiore a 2-3 gr/die);

— edemi lievi e circoscritti (palpebre, malleoli);

— ipertensione arteriosa;

— talora insufficienza renale acuta oligoanurica (v. appresso).

La forma più tipica di tale sindrome è costituita dalla glomerulonefrite acuta post-streptococcica: un episodio di infezione acuta, per lo più tonsillare, sostenuta da alcuni tipi di streptococco beta-emolitico di gruppo A, precede di 1-3 settimane l'inizio della sintomatologia. L'esordio può essere brusco o piuttosto subdolo.

La sindrome nefritica può pure aversi per forme di glomerulonefriti apparentemente primitive, per forme parainfettive (endocardite batterica, mononucleosi infettiva, rickettsiosi), nella *porpora anafilattoide di Schönlein-Henoch*, nella *sindrome di Goodpasture* (un processo di alveolite polmonare emorragica precede la comparsa del danno glomerulare; v. pag. 193), nella *glomerulonefrite di Berger* (che ha impronta rapidamente evolutiva ed è caratterizzata da depositi mesangiali di IgA).

Per alcune di queste forme morbose esiste anche la possibilità di una *glomerulonefrite focale* (cioè localizzata ad alcuni glomeruli), oltre che di una glomeru-

lonefrite diffusa. Possono anche essere colpiti alcuni gruppi di anse glomerulari; in questo caso di parla di *glomerulonefrite segmentaria*. Nei casi di interessamento glomerulonefritico focale non figurano nella sindrome nefritica l'edema, l'ipertensione e l'iperazotemia (il recidivare delle forme focali può nel tempo portare ad una lesione di tipo diffuso).

La sindrome nefrosica

È caratterizzata da:

— proteinuria copiosa, glomerulare, tubulare o mista (in genere maggiore di 3-4 gr/die, può spingersi fino a 20-30 gr/die);

— ipodisprotidemia (con diminuzione della protidemia totale e della albuminemia, aumento delle alfa, e beta e riduzione delle gamma globuline);

— edemi spiccati e talora versamenti nelle grandi cavità sierose;

— frequente iperlipidemia ed ipercolesterolemia.

La forma più tipica di questa sindrome è quella cosiddetta "*primitiva*"; si possono anche avere delle forme *secondarie*. Fra queste vanno ricordate la:

— *nefropatia gravidica*: insorge nell'ultimo trimestre di gravidanza (spesso associata ad eclampsia), per regredire dopo il parto;

— *nefropatia diabetica*: spesso associata a retinopatia diabetica, può comparire nei soggetti diabetici da molti anni e può spingersi fino alla *sindrome di Kimmelstiel-Wilson*, nella quale si associa ipertensione arteriosa ed insufficienza renale cronica;

— *nefropatia amiloidotica*: la proteinuria può raggiungere gradi assai elevati. Specie nelle forme primitive suole coesistere interessamento della lingua (macroglossia), del cuore (cardiomegalia), del fegato e della milza (epato-splenomegalia); caratteristica è la *prova di Bennhold* (ritenzione di rosso Congo iniettato endovena);

— *nefropatia mielomatosa*: compare in corso di mieloma; si associa spesso a proteinuria di Bence-Jones. La proteinemia totale può essere normale o aumentata. Si tenga presente che nei pazienti con mieloma non va mai praticata l'urografia (rischio di grave insufficienza renale acuta);

— *nefropatia luposa*: compare frequentemente nel corso del LES (fenomeno LE, presenza nel siero di anticorpi anti DNA); spesso si ha aumento delle gamma globuline sieriche;

— *sindrome nefrosica da causa tossica*: (Hg, Bi, Au) o *allergica* (da puntura di api, morso di serpente, pollinosi, farmaci antiepilettici: tridione e paradione);

— *sindrome nefrosica da disordini circolatori* (scompenso cardiaco congestizio, trombosi della vena renale).

La sindrome nefrosica suole accompagnarsi ad un progressivo e talora rapido deterioramento della funzione renale. Si parla di *sindrome nefrosica mista* se alla sindrome nefrosica si associa eritrocituria, tendenza all'ipertensione arteriosa ed alla insufficienza renale.

Le nefropatie glomerulari, oltre la sindrome nefritica e nefrosica, possono dare un quadro mono od oligosintomatico caratterizzato da *microematuria e/o proteinuria*; esse quindi possono decorrere senza dare manifestazione alcuna sul piano clinico, trattandosi di reperti rilevabili occasionalmente con l'esame delle urine.

Inoltre, le nefropatie glomerulari possono talora dare *ematuria macroscopica ricorrente o recidivante*.

Un quadro clinico anch'esso caratteristico è dato dalla *glomerulonefrite rapidamente evolutiva*, contraddistinta da insorgenza improvvisa e rapida evoluzione verso l'insufficienza renale (con tipico reperto istologico di proliferazione epiteliale capsulare e formazione di semilune).

Infine, si può avere una *glomerulonefrite cronica* apparentemente primitiva caratterizzata da un decorso clinicamente cronico, e che dopo un periodo di tempo variabile dai 5 ai 20 anni evolve verso l'insufficienza renale cronica conclamata.

Nefropatie interstiziali

Le nefropatie interstiziali o meglio *tubulo-interstiziali*, data l'abituale compartecipazione tubulare, in genere sono su base infiammatoria e trovano la loro espressione più tipica nelle *pielonefriti*.

Pielonefrite acuta

La sintomatologia della *pielonefrite acuta*, oltre che da febbre elevata preceduta da brividi, è caratterizzata da:

— disturbi minzionali (pollachiuria, disuria, tenesmo vescicale);

— dolori lombari;

— leucocituria o piuria;

— lieve proteinuria tubulare o mista;

— leucocitosi neutrofila.

— urinocoltura solitamente positiva.

Pielonefrite cronica

Spesso figurano nell'anamnesi episodi ricorrenti di cistopielite e di pielonefrite acuta, ma altre volte l'inizio è molto subdolo. È caratterizzata da:

— anemia, poliuria, talora (nel 50% dei casi) ipertensione arteriosa;

— leucocituria;

— proteinuria lieve (tubulare o mista);

— batteriuria con reperto di germi con anticor-

pi adesi alla loro superficie (*test di Thomas positivo*);

— precoce riduzione della capacità di concentrazione renale e della capacità tubulare di acidificazione; aumentata perdita urinaria di sodio;

— evoluzione verso l'insufficienza renale cronica.

Alcune forme di nefropatia interstiziale riconoscono un meccanismo tossico: fra queste è soprattutto da menzionare la *nefropatia da abuso di analgesici* (fenacetina), che suole dare un quadro similpielonefritico. Altra forma di nefropatia interstiziale è la *necrosi papillare* (v. appresso).

Nefropatie tubulari

A parte le rare nefropatie tubulari primitive o congenite, tra le secondarie o acquisite vanno menzionate:

— la nefropatia tubulare acuta;

— la nefropatia tubulare cronica.

Nel primo gruppo rientra la *necrosi tubulare acuta*, cioè una lesione acuta necrotica dei tubuli, ma talora degenerativa; è la causa più frequente di *insufficienza renale acuta su base organica*.

Può essere causata da: tossici (sublimato, glicoli), fattori tossi-infettivi (infezione difterica, leptospirosi), fattori ostruttivi (sulfamidici), fattori ischemici (shock di varia origine).

Il quadro della necrosi tubulare acuta è caratterizzato da:

— oligo-anuria a basso peso specifico (1010-1011) e a bassa osmolarità urinaria; la concentrazione uniraria di Na è elevata (superiore a 70 mEq/l), mentre la concentrazione di urea e creatinina è nettamente ridotta;

— iperazotemia e ipercreatininemia, iperpotassiemia, acidosi;

— proteinuria per lo più modesta, di tipo tubulare;

— glicosuria, a volte.

Altre cause di insufficienza renale acuta su base organica sono:

— la *necrosi papillare* è contrassegnata da dolore improvviso ed intenso alle logge renali, ematuria, oligo-anuria);

— *l'infarto renale esteso* (in cui il dolore intenso ed improvviso si verifica soltanto in una loggia renale); in entrambe queste condizioni il peso specifico delle urine è pure basso;

— la *necrosi corticale simmetrica* è contrassegnata da dolore a carico di una loggia renale, ematuria macroscopica, febbre, possibile presenza di frammenti di papilla renale nelle urine (si osserva soprattutto nel diabete mellito, nella ostruzione urinaria, drepanocitosi, macroglobulinemia, abuso di analgesici).

Anche nella glomerulonefrite acuta e nella pielonefrite acuta si può avere insufficienza renale acuta, ma con un peso specifico dell'urina che è in genere maggiore di 1020.

L'insufficienza renale su base organica va distinta dalla *insufficienza renale acuta su base funzionale* o prerenale (v. appresso).

Fra le nefropatie tubulari croniche la forma più frequente è la pielonefrite cronica, di cui si è già parlato; altre forme di nefropatie tubulari croniche secondarie sono la:

— *nefropatia gottosa*: accumuli intraluminari e poi interstiziali di acido urico od urato di sodio, con conseguente fibrosi;

— *nefropatia kaliopenica*: stati ipokaliemici a varia origine (da diarree profuse, lungo abuso di lassativi, iperaldosteronismo primitivo, uso prolungato di corticosteroidi) provocano degenerazione vacuolare dell'epitelio tubulare, che, causando un difetto della capacità di concentrare l'urina, provoca poliuria e predispone alla pielonefrite cronica.

Nefropatia ipertensiva

Nei soggetti con ipertensione arteriosa datante da alcuni anni può insorgere, quale complicanza renale, una nefrosclerosi arteriolare, a carattere più o meno rapidamente evolutivo. Essa è caratterizzata da: iposteniuria (con ridotta capacità funzionale renale, anche nel senso della diluizione), proteinuria lieve glomerulare selettiva, con più evidente riduzione della portata renale plasmatica rispetto al filtrato glomerulare; successivamente il quadro della insufficienza renale si va progressivamente accentuando e compaiono i sintomi e segni dell'uremia terminale.

Nei soggetti con ipertensione grave si può instaurare la *varietà così detta maligna della nefropatia ipertensiva*: quadro rapidamente ingravescente di insufficienza renale, con associato grave e progressivo decadimento dello stato generale e con grave angiopatia retinica.

Semeiologia dell'ipertensione nefro-vascolare

Abbastanza caratteristica è la sintomatologia dell'ipertensione nefro-vascolare, cioè di una ipertensione che trae origine dalla stenosi di una arteria renale o di un suo grosso ramo (per aterosclerosi o per iperplasia fibromuscolare) con riduzione del flusso di almeno il 50%. È contraddistinta da:

— ipertensione arteriosa permanente in assenza di familiarità ipertensiva;

— soffio sistolico periombelicale (talora osservabile anche al dorso);

— frequentemente sono presenti i segni di iperaldosteronismo, ipokaliemia, tendenza all'alcalosi metabolica.

Importanti elementi diagnostici provengono dai seguenti esami:

— urografia: ombra renale più piccola dal lato della stenosi (la riduzione è significativa se sul diametro longitudinale è maggiore di 1,5 cm), con ritardato effetto pielografico e con immagini più dense e persistenti dal lato dell'ischemia renale (ciò è meglio evidenziabile dopo wash-out);

— nefrogramma isotopico: riduzione marcata dei vari indici dal lato interessato;

— dosaggio dell'attività reninica plasmatica nel sangue venoso della vena renale: risulta aumentata dal lato sede dell'ischemia renale;

— arteriografia renale: documenta la stenosi vascolare, precisandone la sede e la natura (v. figg. 15-39, 15-40, 15-42).

Ematuria

Un sintomo che frequentemente si rinviene nelle malattie delle vie urinarie è l'*ematuria*. Essa, come abbiamo visto, fa parte della sindrome nefritica, ma varie sono le condizioni che possono esserne responsabili:

Cause renali:
— glomerulonefrite acuta e riacutizzata;
— pielonefrite;
— nefroangiosclerosi;
— nefrolitiasi;
— tubercolosi;
— nefroptosi;
— neoplasie;
— cisti e rene policistico.

Cause urinarie extrarenali:
— cistite;
— neoplasie delle vie urinarie escretrici;
— calcolosi;
— diverticolosi;
— prostatite;
— tumore prostatico;
— calcolosi ureterale;
— uretrite.

Cause extraurinarie:
— malattie emorragiche;
— flogosi o neoplasie degli organi adiacenti;
— farmaci anticoagulanti.

Per la diagnosi differenziale tra ematuria renale ed extrarenale vedi oltre.

Proteinuria

La proteinuria costituisce il reperto più comune in corso di nefropatie. Abbiamo visto come la sindrome nefrosica sia caratterizzata da proteinuria che di solito supera i 3-4 g. nelle 24 ore; però, proteinuria più modesta e talora incostante è di abituale riscontro nelle nefropatie.

Le condizioni che possono provocarla sono molteplici:

proteinuria al di sotto dei 3-4 g./24 ore:
— glomerulonefrite;
— pielonefrite;
— nefroangiosclerosi;
— glomerulonefrite diabetica (può anche dare sindrome nefrosica);
— mieloma (eventuale presenza di corpo di Bence-Jones; può anche dare sindrome nefrosica);
— nefropatia ostruttiva;
— scompenso cardiaco;
— nefropatie tossiche;
— pericardite costrittiva.

L'ematuria e la proteinuria verranno dettagliatamente trattate a proposito dell'esame delle urine.

Manifestazioni dell'insufficienza renale acuta

Come abbiamo già visto, un quadro di insufficienza renale acuta (I.R.A.) può aversi per *lesioni renali organiche* (insufficienza renale propriamente detta): da necrosi tubulare acuta, necrosi corticale simmetrica, necrosi papillare, glomerulonefrite acuta, pielonefrite acuta.

Esiste poi un'I.R.A. su base *funzionale o pre-renale* che è causata da: sovraccarico di scorie azotate (da eccessiva introduzione alimentare o da assorbimento intestinale in caso di emorragie digestive), insufficienza circolatoria del rene (scompenso cardiaco, collasso circolatorio, ipovolemia da emorragie o da eccessiva perdita di liquidi per vomito o diarrea, ecc.).

È caratterizzata da:

— oliguria con alto peso specifico (superiore a 1.020) o anuria;

— elevata osmolarità urinaria (maggiore di 800 mOsm/l), relativamente alta concentrazione di urea (maggiore di 10g/l);

— bassa escrezione urinaria di Na (minore di 10 mEq/l) e ciò in quanto la funzionalità delle cellule tubulari è conservata;

— lieve o modica iperazotemia ed ipercreatininemia.

È un quadro che in genere regredisce rapidamente. Esiste ancora una forma di *insufficienza renale acuta post-renale*. Essa è causata da:

— calcolosi (pelvica, ureterale, uretrale);

— ipertrofia o neoplasia della prostata, carcinoma della vescica;

— fibrosi retroperitoneale.

È caratterizzata da:

— anuria spesso completa, talora interrotta da episodi di poliuria;

— dolori diffusi alle regioni lombari; dolenti sono i punti ureterali;

— spesso aumento di volume dei reni.

Utile per la diagnosi un esame radiologico diretto dell'addome, una urografia venosa, una cistoscopia con cateterismo ureterale, un renogramma radioisotopico.

Manifestazioni della insufficienza renale cronica

L'insufficienza cronica della funzione renale, che può decorrere a lungo in forma latente, nel suo progressivo aggravarsi finisce con il provocare un quadro clinico manifesto (*uremia*).

L'insufficienza renale cronica conclamata è caratterizzata da:

— astenia, adinamia, anoressia;

— anemia;

— poliuria con urine pallide a basso peso specifico e con bassa osmolarità (fino a 50 mOsm/l); spesso con lieve o moderata proteinuria;

— frequente l'ipertensione arteriosa.

Gli esami di laboratorio denunciano, inoltre:

— iperazotemia ed ipercreatininemia;

— iperuricemia;

— iperkaliemia;

— acidosi metabolica;

— iperfosfatemia;

— ipermagnesiemia ed ipersolfatemia;

— ipocalcemia (con iperparatiroidismo secondario).

Riducendosi poi la diuresi, per la progressiva riduzione del parenchima renale funzionante, si avvera infine lo scompenso irreversibile della insufficienza renale e si stabiliscono squilibri metabolici sempre più gravi (*uremia terminale*). Nella fase terminale dell'uremia l'alito si fa urinoso, sopravviene vomito, diarrea, si intensifica l'anemia, compaiono manifestazioni cutanee sotto forma di vescicole e papule (uremidi), erosioni del cavo orale, manifestazioni emorragiche cutanee e mucose (da vasculite tossica e da piastrinopenia); frequenti le manifestazioni polineuritiche. Frequenti anche le alterazioni ossee (osteodistrofia renale: osteomalacia, osteite fibrosa, osteosclerosi, osteoporosi) da alterato assorbimento intestinale del calcio, da alterazioni del metabolismo della vitamina D, da iperparatiroidismo secondario. È presente anche una ridotta tolleranza agli zuccheri ed una alterazione del metabolismo dei lipidi (ipertrigliceridemia). Può sopravvenire insufficienza cardiaca acuta e pericardite uremica; si ha miosi, iperreflessia osteotendinea, respiro di Kussmaul, tremori e scosse muscolari, coma uremico.

Pressoché tutte le malattie renali croniche, acquisite o congenite, possono portare alla I.R.C., ma soprattutto la glomerulonefrite, la pielonefrite cronica, la nefrosclerosi arteriolare.

Prostata

La prostata normalmente nel giovane ha la forma ed il volume di una castagna, solcata longitudinalmente e di consistenza parenchimatosa; in genere con il procedere degli anni tende ad ingrossarsi e diviene più consistente.

In condizioni patologiche i caratteri anatomici della prostata subiscono delle modificazioni che possono interessare i due lobi o un lobo soltanto. Frequente l'aumento di volume della prostata che può raggiungere dimensioni superiori a quelle di un'arancia, come nell'ipertrofia adenomatosa, nei processi infiammatori specifici ed aspecifici, nel carcinoma, nella calcolosi. Gli stessi processi alterano, oltre che il volume, la forma della prostata e possono portare alla scomparsa del solco. La superficie può apparire bernoccoluta nel cancro della prostata o in presenza di calcoli multipli; nei processi infiammatori la superficie appare irregolarmente granulosa. La consistenza della prostata diventa minore nei processi suppurativi; aumenta nella congestione, nella prostatite acuta non suppurativa, nella prostatite cronica, nella ipertrofia adenomatosa; nel carcinoma della prostata la consistenza è duro-lignea, a superficie irregolare e se ha superato i confini dell'organo può non riuscire delimitabile lateralmente.

Tali caratteristiche possono mettersi in evidenza con l'esplorazione digitale della prostata (da praticare a vescica completamente vuota).

La prostata può essere sede di calcificazioni, che hanno un aspetto moriforme (Fig. 15-25). La prostata assai voluminosa può venire esplorata con l'*ecografia* per individuare la presenza nel suo contesto di noduli; i noduli sospetti possono essere sottoposti ad *agobiopsia*.

Il primo sintomo dell'ipertrofia prostatica, adenomatosa o carcinomatosa, è la pollachiuria, più insistente durante la notte. Il carcinoma vescicale provoca pollachiuria sia diurna che notturna, in quanto la infiltrazione della parete del viscere ne impedisce la distensione e si accompagna ad ematuria macroscopica. La prostata ingrossata può ostacolare il deflusso urinario per compressione sull'uretra, causando ritenzione cronica di urina, con impossibilità ad eliminarla attraverso l'uretra e formazione di un grosso globo in sede soprapubica.

L'infezione delle vie urinarie può propagarsi alla prostata (*prostatite*) con possibilità di ascessualizzarsi e di cronicizzarsi, all'epididimo e/o al testicolo (*orchite, epididimite ed orchiepididimite*).

Ritenzione ed incontinenza di urina

Ritenzione d'urina può ancora verificarsi per paralisi dei nervi del muscolo detrusore della vescica, lesioni spinali, mieliti, ernie del disco intervertebrale, sclerosi multipla ecc. (vescica neurologica), o per spasmo riflesso dopo intervento sul retto o su organi adiacenti. Una ritenzione *acuta* di urina può essere dovuta ad un piccolo calcolo che ostruisce l'uretra, ad un tumore peduncolato della vescica.

Occorre distinguere ovviamente, la ritenzione dall'*anuria*, condizione in cui l'urina non viene emessa in quanto non se ne raccoglie in vescica.

Si tenga presente che in una vescica sovradistesa per mancata azione del detrusore della vescica, l'urina può traboccare nell'uretra (*incontinenza falsa*).

Talora la prostata non appare marcatamente aumentata di volume all'esplorazione rettale pur sporgendo alquanto nella vescica, così da ostacolare il deflusso dell'urina; in questi casi, l'esame urografico lascia intravedere una grossa impronta prostatica sulla vescica e si può notare grosso ristagno urinario dopo minzione.

Si parla di *incontinenza urinaria* se il tono dello sfintere esterno dell'uretra è insufficiente e si ha perdita involontaria di urina; in questi casi si determina *incontinenza vera*, che si distingue dalla *falsa* in quanto in questa c'è un globo vescicale.

Si parla di *enuresi* se persiste la minzione involontaria, specie nelle ore notturne durante il sonno, nel bimbo che ha superato i tre anni di età.

Segni di rigetto nel trapianto renale

È bene avere presente le manifestazioni che accompagnano il rigetto del trapianto renale; esso può essere iperacuto, acuto, cronico.

Il rigetto del rene trapiantato può, dunque, avvenire in qualsiasi momento dell'evoluzione di un trapianto; l'80% circa dei rigetti acuti si verifica nei primi due mesi dopo l'intervento. Nelle sue fasi precoci il rigetto può non dare alcuna manifestazione clinica; è, quindi, necessario sottoporre il paziente trapiantato ad una attenta sorveglianza.

I sintomi che si osservano più frequentemente sono: febbre, oligo-anuria, aumento del peso corporeo da ritenzione idrosalina, dolore e senso di tensione in sede di trapianto, ipertensione arteriosa, malessere generale; tali sintomi non sono specifici potendosi riscontrare in altre complicanze (infettive, chirurgiche, metaboliche) cui questi pazienti possono andare incontro.

Le modificazioni bioumorali che più frequentemente si riscontrano sono: incremento della creatininemia e dell'urea ematica, comparsa o incremento della proteinuria, riduzione dell'escrezione urinaria di sodio e urea, riduzione della complementemia, leucocitosi o leucopenia, piastrinopenia.

Durante gli episodi di rigetto si può osservare l'aumento di alcuni enzimi urinari, quali lisozima e N-acetil-D glucosaminidasi (NAG), espressivi di danno tubulare. Con frequenza nel rigetto acuto si osserva un aumento dei prodotti di degradazione della fibrina nelle urine (falsi positivi si riscontrano nei pazienti proteinurici o portatori di calcoli renali); aumentata risulta anche l'escrezione urinaria dell'antigene correlato col fattore VIII. Fra i numerosi test di tipo immunologico che sono stati proposti per la diagnosi di rigetto, attualmente, il più utilizzato per la diagnosi precoce è il test di inibizione delle rosette.

Anche la biopsia renale transcutanea viene utilizzata per la diagnosi di rigetto. Secondo Millard, tale indagine è indicata nell'anuria prolungata post-trapianto, negli episodi di rigetto resistenti alla terapia o se vi è un progressivo peggioramento della funzione renale. Le lesioni istologiche che si accompagnano sia al rigetto acuto che al cronico non sono specifiche.

CAPITOLO QUINDICESIMO

INDAGINI DIAGNOSTICHE DELL'APPARATO UROGENITALE

ESPLORAZIONE FUNZIONALE DEL RENE

Lo studio funzionale del rene è in grado di fornire utili informazioni su alcuni importanti parametri:

— misura globale della funzione depurativa del rene;

— valutazione della capacità di acidificare le urine da parte del rene;

— valutazione del ruolo svolto dal rene nella genesi di eventuali disordini idro-elettrolitici e di eventuale calcolosi.

Le indagini laboratoristiche disponibili a tale scopo sono numerose; va data la preferenza a quelle di più agevole esecuzione e che non comportino nel contempo rischi per il paziente.

La maggior parte dei tests funzionali richiedono la raccolta minutata delle urine, la qual cosa è di difficile realizzazione a causa dell'incompleto svuotamento della vescica.

Per prove limitate a brevi periodi è opportuno stimolare la diuresi facendo bere al paziente 500-1000 cc di acqua prima dell'esame, onde assicurare una diuresi/m' superiore ad un minimo di un cc., indispensabile per l'attendibilità dei risultati. Nei soggetti in cui la funzionalità renale è ridotta al 20% del normale è necessario ridurre tale apporto per evitare l'intossicazione d'acqua.

Concetto di clearance secondo Von Slyke: è la quantità virtuale di plasma che il rene, nell'unità di tempo, è in grado di depurare da una sostanza.

Si calcola con la formula

$$C = \frac{U \times V}{P}$$

in cui U e P rappresentano la concentrazione della sostanza rispettivamente nelle urine e nel plasma e V il volume urinario per minuto.

Determinazione del filtrato glomerulare

Per la determinazione del volume del filtrato glomerulare (VFG) ci si avvale della clearance di sostanze che vengono filtrate in modo completo dai glomeruli, che non vengono riassorbite, né secrete dai tubuli e non vengono metabolizzate.

Risponde a tali requisiti l'*inulina* (polisaccaride la cui clearance corrisponde esattamente al filtrato glomerulare), ma il cui impiego è limitato, sia per l'elevato costo che per le possibili reazioni legate alla presenza di sostanze piretogene.

I metodi radioisotopici (EDTA marcato con Cr^{51}, vit. B_{12} marcata con cobalto radioattivo, ecc.) non trovano molta diffusione, a causa di difficoltà tecniche, della perplessità a somministrare sostanze radioattive ove non sia necessario e della dubbia correlazione presentata da detti metodi con la clearance dell'inulina.

Anche il mannitolo e l'iposolfito di Na possono essere utilizzati, ma nella pratica corrente si fa ricorso alla clearance dell'urea e soprattutto a quella della creatinina.

Urea: viene filtrata dai glomeruli, ma è riassorbita dai tubuli in rapporto all'entità del flusso urinario. È da tener presente che il tasso di urea è influenzato anche da fattori estranei alla funzione renale, quali un regime dietetico ricco in proteine, un intenso ipercatabolismo (infezioni, necrosi muscolari, traumatismi), un riassorbimento dei prodotti di degradazione derivanti da emorragie intestinali. Si ha un decremento del tasso ematico di urea se vi è una riduzione dell'apporto proteico alimentare o se vi è una grave insufficienza epatica, che riduce la produzione endogena di urea. Da ciò si deduce che il tasso ematico di urea è scarsamente rappresentativo del FG, potendo peraltro risultare normale pur essendo questo già ridotto a metà. Il termine di *azotemia* indica la concentrazione dell'azoto non proteico. Quest'ultimo è costituito per circa il 60% dall'urea e per il 40% da diverse sostanze, quali l'acido urico, la creatinina, gli aminoacidi liberi, i derivati purinici ed altre sostanze. Dosando l'azotemia totale (metodo ipobromitico) si ha la misura dell'azoto non proteico complessivo; se invece si dosa soltanto l'azoto ureico (metodo enzimatico) i valori sono circa la metà di quelli ottenibili con il metodo dell'ipobromito, ormai non più usato.

Creatinina: è un prodotto di degradazione del metabolismo muscolare della creatina; la sua produzione è pressoché costante essendo proporzionale alle masse muscolari. È scarsamente influenzata dall'apporto alimentare di proteine e dal catabolismo delle proteine endogene.

I valori normali oscillano tra 0,8-1,3 mg% nell'uomo, 0,7-1,2 mg% nella donna. La sua determinazione riveste maggiore importanza rispetto a quella dell'urea, quale espressione del filtrato glomerulare ed è pertanto preferibile procedere all'esecuzione della clearance della creatinina.

Clearance dell'urea

Tale test fornisce generici ragguagli circa la funzione del rene, senza dare precise informazioni intorno alla filtrazione glomerulare o alle capacità di riassorbimento tubulare.

La prova si esegue somministrando in 10 minuti al paziente, a digiuno, 500 ml di acqua. Dopo 20 min si pratica un prelievo di sangue e si sottopone al cateterismo vescicale,

prelevando un campione di urina al 45° min ed al 90° min. Con le urine dei due campioni si calcolano i rispettivi volumi minuto (V_1 e V_2) ed il volume medio (V). Si dosa l'urea sul campione di plasma (P) e sui campioni di urina (U_1 e U_2); la media di queste due ultime determinazioni fornisce il valore di U.

Per il calcolo della clearance dell'urea si applica la formula $U \div \sqrt{V/P}$, se V è inferiore a 2 ml/min. con valori normali di 54 ml/min; se, invece, V eccede i 2 ml/min si applica la formula

$$\frac{U \times V}{P}$$

con valori normali di 75 ml/min.

Clearance della creatinina endogena

Nella pratica clinica un indice valido della entità del VFG è costituito dalla clearance della creatinina endogena. Tale sostanza viene ultrafiltrata dal glomerulo e non viene riassorbita, né normalmente secreta dalla parete dei tubuli; una secrezione tubulare, invece, si avvera nella insufficienza renale, nella quale si ha un aumento del tasso ematico di creatinina e pertanto, in questa condizione la clearance della creatinina fornisce una valutazione in eccesso del valore effettivo del VFG.

Tuttavia, la semplicità di esecuzione ha reso questa prova il test più usato per controllare nel tempo la funzione renale dei nefropatici, nei quali d'altra parte è particolarmente sconsigliabile il ricorso al cateterismo vescicale, quale è richiesto dalla clearance dell'urea (con relativo rischio d'infezione urinaria).

L'indagine si può eseguire con notevole facilità; è sufficiente, infatti, un semplice prelievo ematico e la raccolta delle urine delle 24 ore, in paziente a riposo, senza somministrazione di sostanze esogene.

Durante la prima settimana di vita il VFG è pari a 30 ml/m'/1,73 mq, quindi si incrementa fino al nono mese di vita, epoca in cui raggiunge i livelli propri della maturità (120 ml/m'/1,73 mq). Nel soggetto adulto di sesso maschile, in assenza di malattie renali, i valori della clearance della creatinina sono compresi tra 90 e 140 ml/m', mentre nella donna sono compresi tra 85 e 125 ml/m'. Il VFG tende a ridursi dopo i 40 anni e può raggiungere, fisiologicamente, il 50% del valore iniziale all'età di 70 anni. Il freddo è in grado di ridurre il filtrato glomerulare e così pure lo sforzo fisico protratto. Allorché il VFG si abbassa al di sotto di 40 ml/m' in genere compare iperazotemia; una ipercreatininemia può aversi con valori di FG più elevati (50-60 ml/m').

Determinazione della portata renale plasmatica

La portata renale plasmatica è la quantità di sangue che in un minuto attraversa il rene.

Viene valutata mediante l'uso di sostanze il cui indice di estrazione renale si avvicini a 1; cioè il sangue della vena renale dovrebbe essere del tutto privo della sostanza presente in una certa concentrazione nel sangue dell'arteria.

La sostanza cui più facilmente si ricorre per la valutazione della PRP è l'*acido para-amminoippurico* (PAI): per 1/5 è filtrato dai glomeruli e per 4/5 viene secreto dalle cellule del tubulo prossimale. Si somministra una soluzione al 20% per via venosa in 10 minuti (0,20 cc/Kg di peso corporeo) e dopo 20' dalla fine dell'iniezione si pratica un periodo di clearance.

Si possono, invece, iniettare in 5-8 minuti, diluiti in 50 cc di soluzione fisiologica, 2 cc di PAI al 20%, successivamente si infondono lentamente, alla velocità di 30 gocce al minuto, altri 8 cc diluiti in 100 cc di soluzione fisiologica; i due periodi di clearance vengono iniziati 20-30 minuti dopo l'inizio dell'infusione lenta.

Sono da considerare normali, nei due sessi, valori medi di 640 ± 164 ml/m'.

Il freddo, il caldo umido, l'esercizio fisico possono ridurre la PRP.

Le cause renali capaci di provocare una riduzione della PRP sono tutte quelle che riducono l'estensione vascolare dell'organo. La causa extrarenale principale è costituita dalla diminuzione della portata circolatoria generale.

Dal valore della PRP, conoscendo il valore ematocrito, si possono calcolare i valori della portata renale ematica (PRE):

$$PRE = \frac{PRP \times 100}{100 - Ht} \quad \text{(v.n.: 1200 ml/m')}$$

La *frazione di filtrazione* è la percentuale di plasma che filtra attraverso i capillari glomerulari.

$$FF = \frac{FG}{PRP} \times 100 \text{ (v.n.: 0,18-0,21)}$$

Una riduzione della frazione di filtrazione è da considerare espressione di alterazioni anatomiche o funzionali della filtrazione glomerulare quando il FG è inferiore alla norma o maggiormente ridotto rispetto alla PRP; si può, invece, attribuire ad un aumento sia pure relativo della PRP quando questa sia aumentata o comunque quando la sua riduzione sia sempre minore rispetto a quella del FG.

Aumento della FF può derivare da un aumento della filtrazione glomerulare, sia pure relativo (ipertrofia glomerulare, costrizione arteriole efferenti), oppure da prevalente diminuzione della PRP rispetto al FG (ipertensione arteriosa, scompenso cardiaco, ecc.).

Altri metodi utilizzati per la valutazione della PRP sono la curva di diluizione di coloranti e la curva di eluizione di gas radioattivi, come lo Xe^{133}.

Tali metodi richiedono il cateterismo selettivo dell'arteria e della vena renale, manovre non prive di rischio.

Si può anche valutare il flusso sanguigno renale studiando il decremento del tasso plasmatico di Hippuran somministrato in vena senza ricorrere a raccolta di urina.

Esplorazione della funzione tubulare

Capacità massima tubulare di secrezione

Si utilizza il *paraaminoippurato di sodio* (PAI), che come abbiamo visto viene eliminato con le urine per filtrazione glomerulare e soprattutto per secrezione dal tubulo prossimale.

Si pratica una infusione venosa di una soluzione di PAI così da accrescere progressivamente il contenuto ematico della sostanza e si esegue la raccolta dei campioni di urina e di plasma con le tecniche già descritte.

Aumentando il contenuto ematico di PAI, si incrementa la quota di PAI secreta dal tubulo prossimale; se le concentrazioni ematiche di PAI continuano ad accrescersi, le quantità che vengono secrete dal tubulo prossimale restano immutate.

Al massimo valore di secrezione tubulare per il PAI si dà la denominazione di Tm_{PAI}.

Calcolo: $(U \times V) - (K \times P \times VFG)$

dove U: concentrazione urinaria di PAI;
V: flusso urinario al minuto;
P: concentrazione ematica in PAI;
K: fattore di correzione per la quantità di PAI ad-

sorbita;
VFG: volume del filtrato glomerulare.

Nel soggetto normale i valori della Tm_{PAI} sono di 75 mg/m².

La riduzione della Tm è espressione della diminuzione del numero dei nefroni tubulari funzionanti, come nelle tubulonecrosi o della ridotta efficienza funzionale di gran parte o di tutti i tubuli, come nella pielonefrite cronica.

Capacità massima tubulare di riassorbimento del glucosio (Tmg)

Il glucosio filtra attraverso la parete dei capillari glomerulari, poi viene totalmente riassorbito dal tubulo prossimale fino al valore critico di 300 mg/m²; tale valore rappresenta la massima capacità del tubulo a riassorbire glucosio (Tmg).

La valutazione della Tmg è da considerare una prova che consente un'analisi quantitativa della massa tubulare funzionante.

Si pratica un carico venoso progressivo con soluzione glucosata al 40%, fino ad innalzare la glicemia a valori di 500-700 mg %; si osserverà un aumento della glicemia ed un aumento progressivo del riassorbimento tubulare fino ad una massima Tm dopo il quale rimane costante.

La Tm del glucosio si calcola con la seguente formula:

$$Tmg = VFG \times P - (U \times V)$$

dove: VFG = filtrato glomerulare; P = concentrazione plasmatica del glucosio; $U \times V$ = quantità di glucosio escreta con le urine.

I valori normali della Tmg sono di 330 ± 40 mg/m².

La Tmg si riduce nei casi di diabete renale, in cui si ha una glicosuria normoglicemica.

Anche nelle tubulonefrosi, nelle glomerulonefriti, nelle pielonefriti croniche, si ha una riduzione della Tmg, come espressione di danno del nefrone tubulare prossimale.

Capacità di concentrazione e diluizione del rene

Prova di concentrazione

La prova di concentrazione esplora la capacità del rene a concentrare l'urina in condizioni di deficiente apporto idrico. Tale test è capace di svelare precocemente un deficit della funzione tubulare renale. La dimostrazione di un peso specifico urinario superiore a 1020 può essere ritenuta un indizio sufficiente di conservata capacità di concentrazione e rende superflui ulteriori indagini.

Il test si esegue tenendo il paziente a dieta priva di acqua per 12 o 24 ore e facendo assumere al paziente alimenti (carne ai ferri, pane, uova sode, biscotti) capaci di fornire il rene di scorie necessarie per l'eventuale incremento della densità dell'urina.

L'indagine non si deve praticare in pazienti edematosi, perché potrebbero attingere acqua dai tessuti imbibiti e quindi rendere inutile l'assetamento.

Si raccolgono le urine ogni due ore e se ne misura quantità e peso specifico.

Nel soggetto normale entro 12-24 ore il peso specifico raggiunge e supera il valore di 1026; talvolta, poiché il rene concentra normalmente soltanto con ritardo, si suole protrarre l'assetamento fino alla 36°-48° ora.

Contemporaneamente si evidenzia una riduzione della quantità di urine emessa nei singoli campioni, talché il paziente elimina nel corso della prova 300-400 cc di urine.

L'assetamento causa idropenia ed iperosmolarità plasmatica, con conseguente stimolo degli osmorecettori ipotalamici ed ipersecrezione di ADH.

Nell'individuo normale l'attività dell'ADH sui tubuli renali normali determina il progressivo concentrarsi della diuresi e l'incremento del peso specifico urinario. In corso di danno dei nefroni tubulari, il potere di concentrazione può essere ridotto, non raggiungendo 1018 (*ipostenuria*); può essere totalmente abolito non superando 1010-1011 (*isostenuria*), cioè P.S. analogo a quello del plasma deproteinizzato.

È da tenere presente che in età avanzata i valori massimi di concentrazione urinaria si riducono; non viene raggiunta la massima concentrazione se il paziente è sottoposto ad un regime dietetico ipoproteico o se è sottoposto a trattamento con saluretici.

Una riduzione della concentrazione urinaria massimale senza un corrispondente abbassamento del filtrato glomerulare è uno dei segni più precoci di insufficienza renale cronica. L'isostenuria si riscontra, invece, nell'insufficienza renale cronica conclamata.

Nell'insufficienza renale acuta da tubulonecrosi si riscontra sia ipostenuria che isostenuria.

Allo scopo di evitare una restrizione idrica prolungata, si può praticare il *test della adiuretina*; è sufficiente seguire un'alimentazione asciutta per 10-12 ore prima dell'inizio della prova. Si pratica una iniezione ipodermica di 10 unità di ADH (Pitressin) e si raccolgono le urine ogni due ore per dodici ore; un prelievo di plasma si effettua prima della prova, alla sesta ed alla dodicesima ora.

Se il rene risponde allo stimolo con ADH, in almeno uno dei campioni di urina verrà superato il P.S. di 1026; se si misura l'osmolarità nei campioni di urina e di plasma si osserva che il rapporto tra osmolarità urinaria e plasmatica supera il valore di 3.

Se vi è ipostenuria il P.S. urinario non supera i 1020, né il rapporto tra osmolarità urinaria e plasmatica supera il valore di 3.

Se vi è isostenuria il P.S. si mantiene intorno a 1010.

Prova di diluizione:

Il paziente non deve essere disidratato, né edematoso, perché in questo ultimo caso il carico idrico, oltre che nocivo, si può distribuire nei tessuti interstiziali e raggiungere in quantità inadeguata il rene, simulando una insufficienza renale.

Il giorno precedente la prova il paziente può assumere acqua a volontà; il mattino della prova deve svuotare la vescica e quindi a digiuno ingerire, in 30 minuti, 1000 cc. di acqua o di tè leggero. Quindi a distanza di 1-2-3-4 ore dalla fine della ingestione dell'acqua si raccolgono le urine e si procede per ogni campione alla misurazione della quantità e del peso specifico.

I soggetti normali eliminano oltre 900 cc dei 1000 cc di acqua bevuta; le singole frazioni urinarie appaiono più abbondanti nei primi due campioni, nettamente inferiori negli ultimi due. Il peso specifico si riduce nelle prime due frazioni (1001-1005) ed aumenta progressivamente nei rimanenti campioni. Nei nefropatici si rileva una deficiente eliminazione del carico idrico (meno di 800 cc), mentre il peso specifico dà valori minimi di 1007-1008.

Acidificazione delle urine

Il rene difende l'equilibrio acido-base riassorbendo i bicarbonati filtrati dal glomerulo ed eliminando gli acidi sotto forma di sali ammonici e di acidità titolabile.

Può venire esplorata la funzione tubulare prossimale e quella distale.

Funzione tubulare prossimale: si misura il riassorbimento tubulare massimo di bicarbonato e se ne calcola la soglia di escrezione.

Per ottenere una valutazione della soglia di escrezione

dei bicarbonati si fanno ingerire ogni quattro ore quantità crescenti di bicarbonato in un soggetto che sia normalmente idratato. Si fa urinare ad intervalli regolari e si determina il pH urinario. Quando questo è maggiore di sei, si preleva un campione di sangue per il dosaggio dei bicarbonati; quest'ultimo valore corrisponde alla soglia di escrezione dei bicarbonati, che normalmente oscilla tra 25 e 28 mEq/l.

Il riassorbimento tubulare prossimale massimo oscilla normalmente da 26 a 29 mEq/l del filtrato glomerulare (tali valori sono ridotti nell'acidosi tubulare prossimale, nella sindrome di Fanconi, nel rachitismo, nella sindrome nefrosica, nella malattia cistica della midollare).

Funzione tubulare distale: si può saggiare con la prova da carico con NH_4Cl. Si fa ingerire alle 8 del mattino 0,1 g/Kg di peso corporeo di NH_4Cl in capsule gelatinose; si raccolgono, quindi, le urine ogni ora per otto ore e su ogni campione viene misurato il pH e dosata l'ammoniuria e l'acidità titolabile. Nel soggetto normale il pH urinario decresce fino a 4,5, mentre ammoniuria ed acidità titolabile aumentano da 2 a 5 volte.

Nelle nefropatie croniche, quali le pielonefriti, le glomerulonefriti, la nefroangiosclerosi con insufficienza renale, l'incremento dell'ammoniuria dopo acidificazione è di lieve entità ed il pH si riduce modicamente.

Misurazione del gradiente di PCO_2 tra sangue e urina: si somministrano per via orale da 0,5 a 2 mEq/l/Kg di peso corporeo di bicarbonato di sodio; dopo un'ora si prelevano un campione di sangue e uno di urina, nei quali si dosa la PCO_2. Nel soggetto normale la PCO_2 urinaria supera di 30 mmHg quella del sangue quando il pH urinario raggiunge quello del sangue.

Tale test è utile per la misurazione della secrezione tubulare distale degli acidi.

Studio del bilancio elettrolitico (Na^+, K^+, Cl^- e Ca^{++})

Tale indagine è utile al fine di chiarire la genesi di alcune diselettrolitemie nel paziente nefropatico.

Il soggetto normale elimina con le urine il 75-80% del Na ed il 90% del K ingerito. Somministrando ad un soggetto normale una dieta priva di NaCl si osserva un decremento fino a zero della eliminazione urinaria di Na.

Nei nefropatici in cui sia presente un danno tubulare si osserva, invece, un bilancio negativo del sodio, che diventa intensamente negativo nei soggetti affetti da pielonefrite o da rene policistico.

Sodio: se una disidratazione, una oligo-anuria o una iponatriemia è legata a cause extrarenali (diarrea, vomito, traspirazione profusa) il rene cercherà di compensare, eliminando urine povere di sodio (meno di 10 mEq/l).

Di contro, se è il rene responsabile dell'alterazione le urine avranno una alta concentrazione di sodio (superiore a 10 mEq/l).

In caso di oligo-anuria acuta il sodio urinario è inferiore a 20 mEq/l se essa è dovuta ad una riduzione della pressione di perfusione; è superiore a 40 mEq/l se è dovuta ad una lesione renale intrinseca.

Potassio: la determinazione della concentrazione urinaria di K e della kaliuria delle 24 h, consente di precisare se lo squilibrio elettrolitico è di origine renale o extrarenale.

Una kaliuria inferiore a 10 mEq/l o inferiore a 20 mEq/24 h indica un deficit di K di origine extrarenale (diarrea, vomito, ecc.).

Una kaliuria elevata è espressione dell'origine renale della ipokaliemia; si ha per iperaldosteronismo, sindrome di Bartter (caratterizzata da elevati livelli di renina e di aldosterone plasmatici ed ipopotassiemia, per iperplasia delle cellule iuxtaglomerulari), tubulopatie.

Una ipokaliemia con kaliuria elevata si riscontra dopo somministrazione di carbenicillina e nelle leucemie acute.

Cloro: il dosaggio del cloro nelle urine consente di precisare l'etiologia dell'alcalosi metabolica.

Un'alcalosi metabolica associata ad una concentrazione urinaria di Cl inferiore a 10 mEq/l è dovuta ad una deplezione di Cl di origine digestiva (vomito) o renale (abuso di diuretici).

Una concentrazione elevata di Cl può essere indicativa di un iperaldosteronismo o della malattia di Cushing. Anche in caso di alcalosi metabolica da deplezione di Cl in paziente in trattamento diuretico si ha una elevazione del Cl nelle urine.

Calcio: il dosaggio del calcio nelle urine delle 24 h è utile nello studio della litiasi renale e nelle malattie metaboliche delle ossa.

La calciuria è in rapporto con l'assorbimento intestinale del Ca alimentare, con la liberazione del calcio dalle ossa e con i meccanismi renali di filtrazione e di riassorbimento tubulare. La calciuria nell'uomo normale è di 300 mg/24 h, nelle donne di 250 mg/24 h; si riduce nell'insufficienza renale.

Una calciuria elevata si può riscontrare se vi è una osteolisi (iperparatiroidismo, metastasi ossee, mieloma), un maggiore assorbimento digestivo di Ca (sarcoidosi, intossicazione da vit. D) o una ipercalciuria idiopatica.

Eliminazione urinaria di acido urico e di cistina

Acido urico: il dosaggio dell'acido urico nelle urine delle 24 h è utile nello studio della calcolosi urinaria.

L'uricuria è influenzata dall'apporto alimentare di purine, dalla produzione endogena di acido urico e dai meccanismi renali di filtrazione, riassorbimento e secrezione tubulare.

È considerata normale una uricuria inferiore a 750-800 mg nelle urine delle 24 h.

Una iperuricuria si riscontra nei soggetti con elevato apporto purinico, con aumentata produzione endogena di acido urico o in soggetti con ridotto riassorbimento tubulare o maggiore secrezione tubulare di acido urico.

Cistina: nel soggetto normale la presenza di cistina nelle urine è scarsa.

Una cistinuria elevata, che può indurre la formazione di calcoli, si osserva in una malattia genetica caratterizzata da alterato riassorbimento tubulare di cistina, lisina, ornitina arginina.

Enzimuria

Il dosaggio degli enzimi urinari viene utilizzato essenzialmente per lo studio della funzionalità tubulare.

Tra i numerosi enzimi se ne distinguono due gruppi principali: quelli del "*riassorbimento*" (lisozima, malicodeidrogenasi, ribonucleasi) e quelli della "*citolisi*" (alfaglucosidasi, alanina - amino - peptidasi, N-acetil - betaglucosaminidasi, gamma - glutamil - transpeptidasi).

Nelle infezioni delle vie urinarie "alte" si riscontra un aumento della alfaglucosidasi (Campanacci e Ceriotti), che risulta normale nelle infezioni delle "basse" vie urinarie.

Lo stesso comportamento ha la lisozimuria, anche se riveste un'importanza più limitata rispetto alla alfaglucosidasi. Entrambe le attività enzimatiche aumentano dopo un'urografia potenziata o arteriografia o dopo uso di farma-

ci ad azione nefrolesiva, specie nei soggetti con insufficienza renale.

In caso di rigetto di rene trapiantato si può osservare aumento del lisozima e di N-acetil - β - glucosaminidasi nelle urine.

Esame delle urine

I caratteri dell'urina sono espressione, oltre che delle condizioni funzionali del rene e delle vie urinarie, anche dell'attività metabolica dell'intero organismo, l'esame delle urine rappresentando spesso una esplorazione delle condizioni funzionali di vari apparati e sistemi. Generalmente si procede alla raccolta delle urine delle 24 ore. Prima di iniziare la raccolta delle urine è bene che il paziente svuoti completamente la vescica. Se il paziente non è in grado di urinare spontaneamente o perde involontariamente le urine o quando si devono praticare indagini batteriologiche in donne affette da leucorrea o in periodo mestruale, le urine si devono raccogliere con il catetere vescicale (pratica che in linea di massima è bene evitare, comportando il rischio di infezioni urinarie).

L'esame microscopico delle urine, quando possibile è bene praticarlo su urine fresche emesse al risveglio, in quanto i processi fermentativi modificano alcune caratteristiche delle urine stesse.

Quantità

La quantità di urina che il soggetto normale elimina nelle 24 ore varia da 1000 a 1800 cc. Numerose sono le condizioni che possono causare riduzione della diuresi, determinando oliguria (volume urinario nelle 24 ore inferiore a 500 ml e superiore a 100 ml) o anuria (volume urinario nelle 24 ore inferiore a 100 ml) o poliuria (se superiore a 2.000 ml nelle 24 ore).

Oliguria: si osserva se vi è una limitata introduzione di liquidi, nel sonno, durante la stazione eretta prolungata o l'esercizio fisico. Si verifica in pazienti disidratati per insufficiente introduzione di liquidi (soggetti debilitati o con turbe della coscienza) o per aumentata perdita di liquidi (sudorazione profusa, vomito, diarrea). L'oliguria e l'anuria si osservano in numerose malattie renali, quali la glomerulonefrite acuta e la necrosi tubulare acuta da avvelenamenti (metalli pesanti, solventi organici), da ustioni, interventi chirurgici, gravi traumatismi, incidenti ostetrici, emolisi intravascolare (errore trasfusionale, anemie emolitiche).

Anche nella insufficienza renale cronica vi è oliguria, ma compare tardivamente nella fase terminale dell'uremia. Può insorgere anche per ostruzione delle vie urinarie a carico dell'uretra (cicatrici, anomalie, ipertrofia della prostata) o degli ureteri (calcolosi, infiltrazione neoplastica, sclerosi retroperitoneale). Le cause extrarenali più importanti responsabili di oliguria sono lo scompenso cardiaco congestizio e la cirrosi epatica.

Poliuria: è provocata dalla abbondante introduzione di liquidi, dal freddo, dall'alimentazione carnea. Insorge nel *diabete insipido* per incapacità a produrre ormone antidiuretico (15-25 litri di urina nelle 24 h) o per mancata risposta dei tubuli renali all'ormone antidiuretico.

Nella *polidipsia primaria* la poliuria è in rapporto alla abbondante introduzione di liquidi, dovuta ad un disordine di natura psicogena. Poliuria si ha nella insufficienza renale cronica, nella fase di recupero della necrosi tubulare acuta o nella risoluzione della nefropatia ostruttiva.

Poliuria, polidipsia e spesso polifagia si osservano nel diabete mellito scompensato.

Nicturia: è l'emissione, durante la notte, di una quantità d'urina superiore a quella emessa durante il giorno.

Alla base del fenomeno sta il fatto che mentre il rene di un soggetto normale concentra maggiormente l'urina durante la notte, motivo per cui la diuresi è minore, il rene con insufficienza funzionale concentra l'urina con un ritmo costante per tutte le 24 ore. Si ha nicturia nello scompenso cardiaco congestizio, nella cirrosi epatica, nella insufficienza renale cronica, nel diabete mellito scompensato, nel diabete insipido, nella insufficienza corticosurrenalica, nelle affezioni delle basse vie urinarie con infiammazione od ostruzione parziale della vescica.

Pollachiuria: si ha quando il quantitativo globale dell'urina di 24 h viene emesso nel corso di minzioni frequentemente ripetute, eccedenti cioè le normali 5-6.

Questo sintomo non è solo espressione della produzione di una quantità di urina superiore alla norma, con necessità di svuotare frequentemente la vescica, ma anche di lesioni irritative delle vie urinarie (cistite, litiasi, neoplasie ecc.) della prostata (ipertrofia, neoplasia), degli organi pelvici (appendicite, salpingite).

Gli altri disturbi della minzione, oltre alla pollachiuria, sono costituiti da *stranguria* (dolore alla minzione) e *disuria* (difficoltà alla minzione; v. pag. 35).

Aspetto

In condizioni normali le urine emesse sono limpide. Se appaiono torbide ciò può essere dovuto ad una precipitazione di abnorme quantità di fosfati, di urati, di ossalati di calcio oppure alla presenza di leucociti, sangue, muco-pus, batteri, albumina, grassi. Se l'intorbidamento è legato alla presenza di urati scompare con il riscaldamento delle urine, se è dovuto alla presenza di fosfati e carbonati scompare con l'aggiunta di alcune gocce di acido acetico, se è dovuto alla presenza di ossalato di calcio scompare con l'aggiunta di ac. cloridrico. Utile è l'osservazione dell'aspetto del sedimento spontaneo delle urine:

— il sedimento uratico è polverulento o granulare e di colorito giallo-rossiccio o rosso mattone;

— il sedimento fosfatico ha aspetto polverulento e colore bianco grigiastro;

— il sedimento muco-purulento è fioccoso e di colore bianco grigiastro;

— il sedimento ematico è di colore rosso.

Odore

L'odore delle urine nel soggetto normale non è ben definibile; se si tratta di urine piuriche l'odore è ammoniacale.

Colore

In condizioni normali le urine sono di colore giallo-oro (dovuto alla presenza di urocromo, urobilinogeno, coproporfirina).

Possono assumere altre colorazioni in diverse condizioni patologiche:

— giallo intenso o arancione: nelle alterazioni epatiche o per alterazione del ricambio emoglobinico (da abnorme presenza di urobilina), negli itteri (per la presenza di bilirubina);

— rossastre o rosse: negli stati febbrili, nella ematuria, nella emoglobinuria, nella porfirinuria, nelle cardiopatie scompensate;

— verdastro: negli itteri molto intensi, nella intossicazione da sulfamidici;

— scure o nere: nella emoglobinuria, porfirinuria, alcaptonuria, melanuria, presenza di sangue.

Peso specifico

Si esegue usando un densimetro e correggendo i valori in rapporto alle variazioni della temperatura ambientale. Prima di procedere alla determinazione del peso specifico è opportuno agitare il contenitore delle urine per riportare in sospensione o in soluzione l'eventuale sedimento formatosi.

Il peso specifico delle urine delle 24 h nel soggetto normale varia fra 1015 e 1025; può, però, presentare ampie oscillazioni in seguito alla introduzione di acqua e di sali ed alla loro eliminazione per vie extrarenali. Il variare del peso specifico per l'influenza dei suddetti fattori costituisce una delle caratteristiche del rene normale. Il peso specifico è influenzato dalla presenza nelle urine di grosse molecole, quali le proteine, il glucosio, i coloranti radiopachi, della cui presenza occorre quindi accertarsi. La diminuzione e la perdita del potere di concentrazione da parte del rene, come abbiamo visto, sono definite rispettivamente con i termini di *ipostenuria* (P.S. $\leq$ 1018) ed *isostenuria* (P.S. = 1010).

Osmolarità

È un indice di funzionalità renale più sensibile del peso specifico. L'osmolarità è espressione del numero di particelle di soluto in un liquido, indipendentemente dalle dimensioni e dalla composizione. Il plasma normale ha un indice di osmolarità di 285 mOsm/l. di acqua con variazioni da 280 a 300. Le sostanze che contribuiscono per oltre il 90% a determinare tale valore sono il Na, i cloruri, i bicarbonati.

L'osmolarità urinaria oscilla tra 50 e 1400 mOsm/l.; l'urea fornisce il maggiore contributo all'attività osmotica urinaria. Le sostanze capaci di alterare il peso specifico urinario, quali le proteine, gli zuccheri e i mezzi di contrasto radiologici non influenzano molto l'osmolarità.

Reazione

Il pH delle urine in condizioni normali è debolmente acido (circa 6); tale acidità è dovuta essenzialmente alla presenza di fosfati monobasici e di acidi organici liberi, quali l'acido urico, l'acido lattico, l'acido ippurico. L'acidità urinaria è espressione della regolazione dell'equilibrio acido-base dei liquidi organici, che si realizza attraverso un meccanismo di risparmio di basi. I fattori fisiologici che tendono ad aumentare l'acidità urinaria sono il digiuno, la dieta ricca di proteine e di grassi, l'esercizio muscolare intenso. Reazioni fortemente acide si verificano in quasi tutte le forme di acidosi, in caso di diete ricche di acidi carnei o durante l'uso di farmaci acidificanti. L'acidità urinaria fisiologicamente diminuisce se vi è aumento della diuresi.

Le urine possono risultare alcaline dopo una dieta eccessivamente ricca in frutta e vegetali ed a basso contenuto di proteine carnee o dopo uso di farmaci alcalinizzanti. Una reazione alcalina è propria delle urine in fermentazione ammoniacale e quindi delle urine piuriche; fa eccezione la piuria provocata esclusivamente dal bacillo di Koch, non essendo questo germe in grado di scomporre l'urea. La fermentazione ammoniacale e la conseguente alcalizzazione delle urine si possono verificare anche dopo un prolungato ristagno di urine in vescica, quale si verifica nei prostatici, nei soggetti con alterazioni uretrali ecc., per la comparsa di germi in grado di scindere l'urea.

Glucosio

Le urine di soggetti normali contengono minime tracce di glucosio (non più di 100 mg. nelle 24 h). Glucosio in quantità anche notevole (gr 30-40‰ e anche oltre) si può trovare nelle urine se vi è una glicemia molto elevata (il che comporta un carico di glucosio nel filtrato glomerulare che supera la capacità di riassorbimento del rene) o se i tubuli prossimali esplicano in modo imperfetto la loro funzione di riassorbimento.

Proteinuria

Molto importante è la ricerca di proteine nelle urine, che possono eccedere i 100-120 mg/die che fisiologicamente vi si riscontrano. In caso di nefropatie una proteinuria si instaura se si determinano lesioni glomerulari tali da indurre alterazioni della permeabilità della membrana basale dei capillari; nel determinismo di alcuni tipi di proteinuria può anche intervenire un ridotto riassorbimento tubulare, il cui esatto ruolo non è del tutto chiarito, ma che, comunque, rende modesta la proteinuria fisiologica.

Una indicazione preliminare, ma grossolana, della presenza di proteinuria può essere fornita dalla immersione nelle urine di una striscia di carta già preparata, la cui tonalità e intensità di colorazione si raffronta con una scala di colori standard allegata al Kitt. La proteinuria è dimostrabile anche col semplice riscaldamento dell'urina.

Una più esatta determinazione quantitativa (gr/die) della proteinuria può essere realizzata con l'impiego dell'acido solfosalicilico, con la reazione al biureto, con l'Esbach o con i più precisi metodi fotometrici. Oltre che quantitativamente, è necessario studiare la proteinuria sul piano qualitativo e ciò allo scopo di pervenire a un più preciso giudizio diagnostico e prognostico della nefropatia responsabile della proteinuria. A tale esigenza sembra rispondere il metodo basato sulla separazione elettroforetica in acetato di cellulosa delle proteine urinarie.

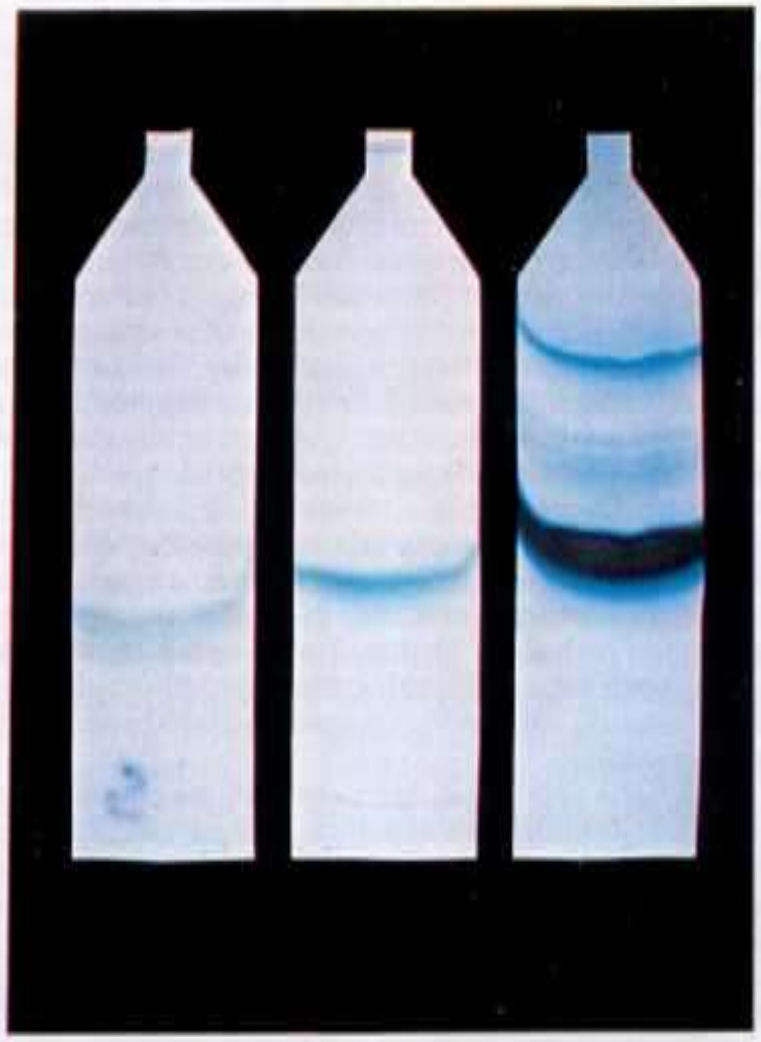

Fig. 15-1 A) Proteinuria fisiologica. B) Proteinuria glomerulare selettiva. C) Proteinuria mista: glomerulare non selettiva e tubulare.

Una proteinuria elevata (da 4 gr. ad oltre 20 gr al dì) si riscontra nelle sindromi nefrosiche; in questi casi si può associare *lipiduria* (Fig. 15-2), cioè il riscontro nel sedimento urinario di gocce di grasso e di corpi birifrangenti formati da esteri di colesterolo e altri lipidi evidenziabili alla luce polarizzata. I capillari glomerulari, in condizioni fisiologiche, vengono attraversati da proteine con peso molecolare inferiore a quello dell'albumina (70.000). In presenza di alterazioni della membrana basale, il filtro glomerulare viene attraversato da proteine con peso molecolare superiore a 70.000. Se le lesioni dei glomeruli sono modeste passano soltanto le proteine a basso peso molecolare (*proteinuria glomerulare selettiva*); se le lesioni glomerulari sono gravi passano anche proteine ad elevato peso molecolare (*proteinuria glomerulare non selettiva*). Si possono, pertanto, differenziare i seguenti tipi di proteinuria:

1) *proteinuria fisiologica* (100-120 mg/die): presenza di albumina (Fig. 15-1a);

2) *proteinuria glomerulare selettiva*: presenza di proteine con p.m. tra 70.000 e 90.000, come l'albumina (p.m. 65.000) e la transferrina (p.m. 90.000); la proteinuria è causata dall'incapacità da parte del tubulo a riassorbire completamente le proteine (Fig. 15-1b);

3) *proteinuria glomerulare non selettiva*: il glomerulo lascia passare anche molecole con p.m. maggiore, quali le IgG (p.m. 160.000) e talvolta le alfa 2 macroglobuline (p.m. 820.000);

4) *proteinuria tubulare*: compaiono nelle urine, a causa di lesioni tubulari, proteine a basso peso molecolare, come la beta 2 microglobulina (p.m. 11.800) e il lisozima (p.m. 14.000);

5) *proteinuria mista*: è una associazione di proteinuria glomerulare e tubulare con predominanza di una di esse (Fig. 15-1c);

6) *proteinuria di Bence-Jones*: si ha in corso di plasmocitoma ed è caratterizzata dalla presenza nelle urine di catene leggere che sfuggono al riassorbimento tubulare e che migrano all'elettroforesi nella zona delle gamma-globuline o fra le beta e le gamma. La proteina di Bence-Jones ha la caratteristica peculiare di precipitare a caldo sui 50°-55°C, per ridisciogliersi quando la temperatura giunga oltre i 90°-95°C; tale proteina è presente solo nel 50-60% dei casi di mieloma e talvolta si riscontra anche in altre condizioni morbose, quali emopatie e poliartrite cronica primaria.

Vi sono casi in cui la proteinuria di grado modesto (mai superiore a 0,5 gr/l) è di tipo funzionale e transitoria: dopo un prolungato ortostatismo o sforzo, dopo prolungata esposizione a bassa temperatura, in caso di febbre elevata.

Corpi chetonici

I corpi chetonici che si riscontrano nelle urine sono l'acido beta-idrossibutirrico (rappresenta l'80% dei corpi chetonici), l'acido acetacetico (poco meno del 20%) e l'acetone (piccola percentuale). Essi sono prodotti intermedi del metabolismo lipidico e di taluni aminoacidi chetogeni; in condizioni fisiologiche se ne rinvengono nelle urine circa 20 mg nelle 24 h. Vengono evidenziati con delle striscie reagenti impregnate con nitroprussiato. Aumenti della chetonuria si riscontrano nel diabete mellito (v. pag. 899) e nel coma diabetico chetoacidosico; aumenti meno accentuati si osservano nel digiuno prolungato, in corso di diete povere di idrati di carbonio, nella gravidanza, nelle malattie febbrili.

Acido 5-idrossi-indolacetico

L'acido 5-idrossi-indolacetico (5-HIAA) è un prodotto di denaturazione della serotonina, che viene prodotta dalle cellule argentofile dell'apparato gastrintestinale ed è anche presente nelle piastrine. I tumori carcinoidi producono una gran quantità di serotonina e danno origine ad alte concentrazioni di 5-HIAA. In soggetti normali l'eliminazione urinaria di 5-HIAA è di 2-10 mg al dì; in soggetti con sindrome da carcinoide l'eliminazione può raggiungere i 50-500 mg al dì.

Porfirina

Normalmente nelle urine delle 24 h si rinvengono piccole quantità di coproporfirina I (14-80 ng), di coproporfirina III (1,5-34 ng); tali quantità non sono dimostrabili con i comuni metodi qualitativi. Porfirinurie dosabili hanno, quindi, valore patologico e possono essere espressione di una forma di porfinuria idiopatica o di una porfinuria acquisita.

Urobilinogeno

L'urobilinogeno si forma nell'intestino partendo dalla bilirubina coniugata. L'attività batterica porta alla formazione di sostanze come l'urobilinogeno (o stercobilinogeno), che conferisce alle feci normali il loro colorito.

Una quota di urobilinogeno viene assorbita dal colon e riportata in circolo, per cui ritorna al fegato per essere eliminata con la bile (*circolo entero-epatico*); l'urobilinogeno idrosolubile perviene nel filtrato urinario quando il sangue attraversa il rene. Le urine del soggetto normale contengono piccole quantità di urobilinogeno; quantità maggiori si evidenziano se è presente in alte concentrazioni nell'intestino o se il fegato non è in grado di eliminare l'urobilinogeno assorbito. La presenza abnorme di urobilinogeno nelle urine può essere considerata indice di danno epatico. L'urobilinogeno urinario e fecale diminuisce in presenza di grave danno epatico o di ostruzione delle vie biliari.

Bilirubina

La comparsa della bilirubina nelle urine si verifica se la sua concentrazione plasmatica aumenta in modo tale da condurre ad un ittero conclamato (2mg%); in queste condizioni viene superata la capacità massima di riassorbimento tubulare. Se vi è bilirubinuria le urine assumono un caratteristico colore marsala e se si agitano alla loro superficie si forma una schiuma giallo verdastra, mentre se la pigmentazione è data dall'urobilina e dall'urobilinogeno la stessa manovra non fa comparire schiuma. Causa di bilirubinuria è l'ostruzione delle vie biliari extraepatiche o un danno epatocellulare (epatite virale o tossica).

Gli itteri emolitici sono acolurici e ciò in quanto la bilirubina non coniugata non attraversa il filtro renale (v. ittero).

Le prove per la ricerca della bilirubina nelle urine utilizzano sia la diazoreazione che l'ossidazione della bilirubina a biliverdina.

Prodotti dei tumori melanogenici

Vi sono pazienti portatori di neoplasie maligne che producono melanina ed eliminano con le urine il melanogeno, che è una metabolita specifico per tale malattia.

Il melanogeno diventa scuro spontaneamente se tenuto a temperatura ambiente per 24 h. Il cloruro ferrico e l'acido cloridrico fanno virare le urine verso un colore nero-bluastro; il nitroprussiato di sodio produce una reazione bleu-nero o nero-verdastra.

Esame del sedimento urinario

Di estrema utilità è procedere ad un accurato esame del

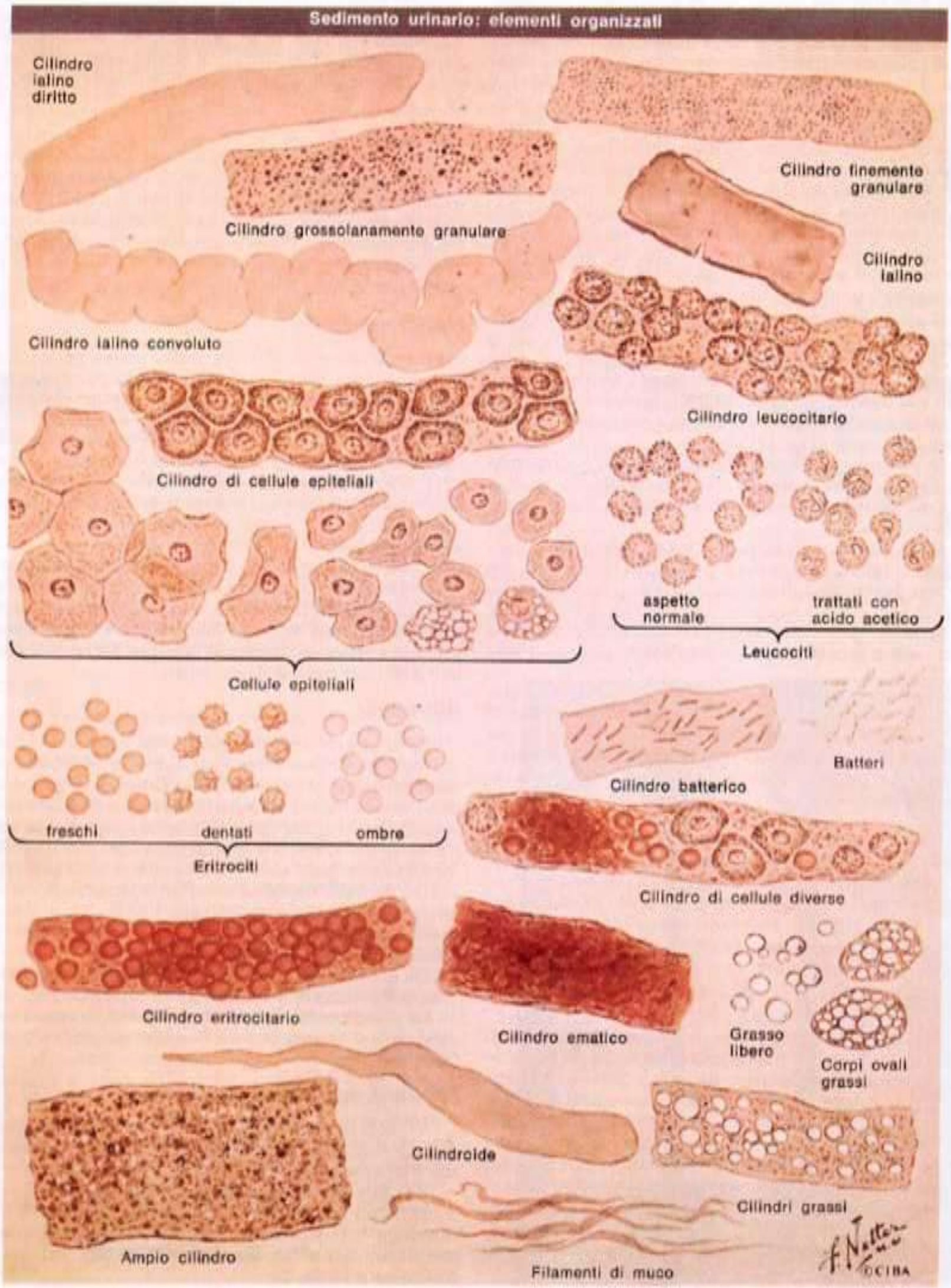

Fig. 15-2. Sedimento urinario: elementi organizzati. (da "Netter Ciba Collection").

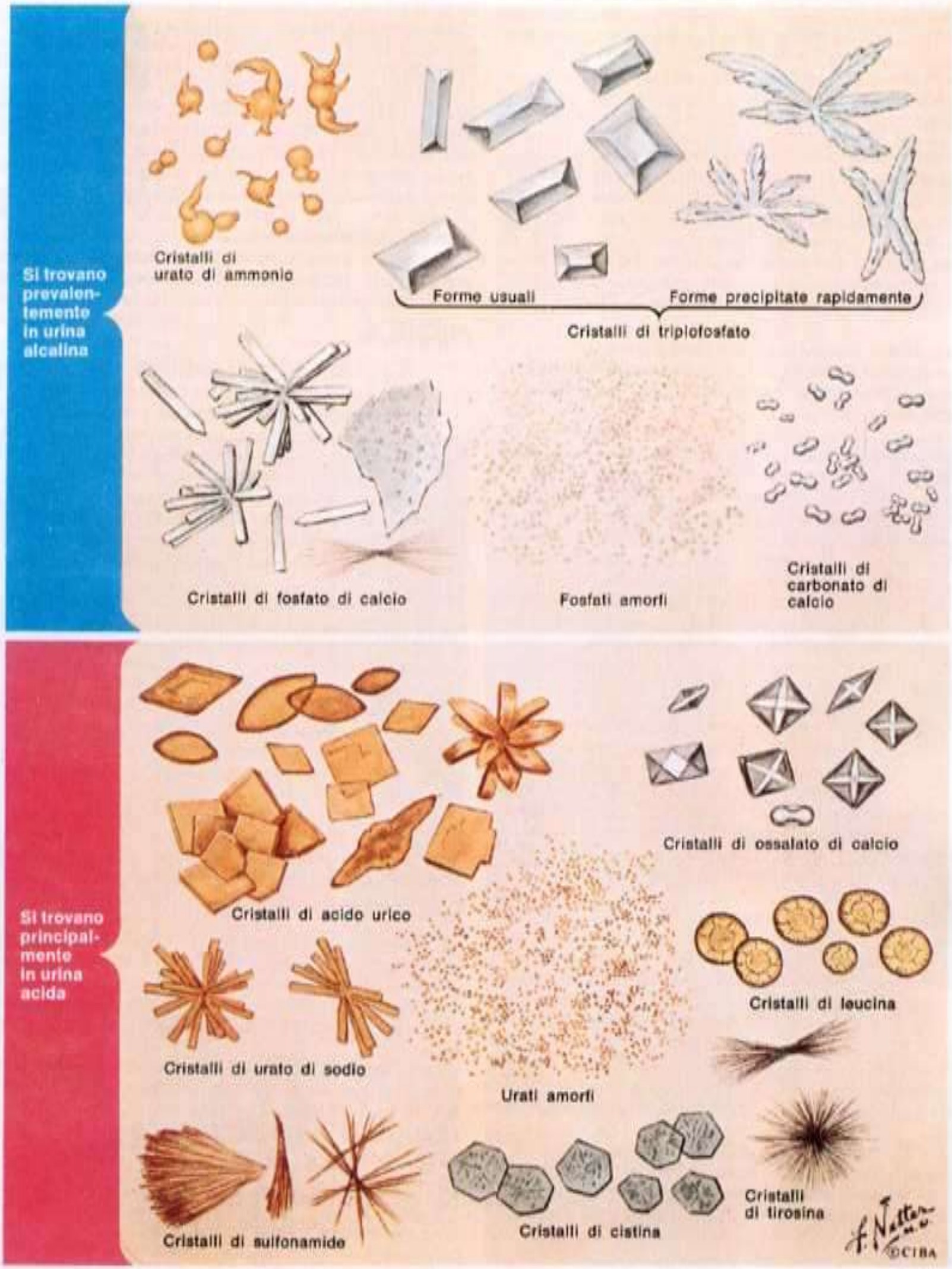

Fig. 15-3. Sedimento urinario: elementi non organizzati. (da "Netter Ciba Collection").

sedimento urinario, nel quale si possono trovare emazie, leucociti, cellule epiteliali, batteri, cilindri, cristalli.

È opportuno raccogliere un campione di urine del mattino dopo il riposo notturno (l'attività fisica può modificare il numero degli elementi figurati eliminati con le urine).

Perché non si frammentino gli elementi presenti nel sedimento è bene evitare che la centrifuga superi i 1.500-2.000 giri/min.

Ematuria

L'ematuria può essere micro o macroscopica; nel primo caso l'urina si mantiene di colorito normale. Al microscopio la morfologia degli eritrociti è estremamente variabile: forme biconcave, a palloncino tipo sferocita, in genere ben pigmentate (fig. 15-2). Quando si frammentano estesamente, si osservano ammassi di materiale granuloso. Talvolta le emazie sono notevolmente depigmentate, per cui assumono un aspetto "fantasma" e possono non essere facilmente riconoscibili.

Generalmente emazie ben conservate si osservano quando vi è una buona densità urinaria, nelle ematuria da lesioni urologiche, nelle glomerulonefriti o nelle nefriti interstiziali.

Emazie mal conservate si osservano in glomerulonefriti acute gravi, con compromissione funzionale di rilievo ed in numerose nefropatie croniche. *La conta di Addis* che fa riferimento al conteggio degli elementi figurati contenuti nel sedimento di una quantità nota di urine si esegue mediante una camera contaglobuli (Neubauer, Burker).

Le urine di un soggetto normale emesse al mattino nelle prime due ore dopo il risveglio contengono fino a 200.000 globuli rossi. Una valutazione semiquantitativa più semplice, ma sufficiente può essere effettuata con la conta degli elementi figurati per campo microscopico: nel soggetto normale si osservano 0-2 gl. rossi ogni due, tre campi.

L'ematuria macroscopica si riscontra frequentemente nei pazienti affetti da glomerulonefrite acuta o riacutizzata, tubercolosi, neoplasie o litiasi renale. L'ematuria microscopica si può osservare in tutte le nefropatie, più frequentemente in quelle glomerulari e in genere non è in rapporto all'entità del danno renale. L'*ematuria* può essere *continua* o *intermittente*; *totale* (se è presente per tutta la durata della minzione); *iniziale* (si riscontra soltanto all'inizio della minzione); *terminale* (alla fine della minzione). Ciò si potrà facilmente evidenziare invitando il paziente, nel corso della minzione, a raccogliere le urine in tre diversi calici (*prova dei tre calici*).

Per l'esecuzione dell'esame fisico delle urine in corso di *ematuria* bisogna tener conto che:

1) nell'*ematuria di origine renale* l'urina appare uniformemente ematica durante tutto il periodo della minzione. Si riscontra nelle neoplasie, litiasi, t.b.c., glomerulonefrite acuta, rene policistico; meno frequentemente nella pielite acuta e nel rene mobile;

2) nell'*ematuria di origine ureterale* l'urina appare uniformemente ematica, come nella ematuria renale. Tale ematuria è causata o da una neoplasia dell'uretere o da calcolosi;

3) nell'*ematuria di origine vescicale* generalmente il sangue si osserva al termine della minzione, tranne nei casi in cui il sangue durante la permanenza in vescica non si sia mescolato all'urina. Si riscontra nelle neoplasie, cistite acuta, calcolosi, t.b.c.;

4) nell'*ematuria di origine uretrale* il sangue compare all'inizio della minzione, mentre al termine le urine appaiono limpide. Si verifica nella uretrite acuta, calcoli incuneati nell'uretra, angiomi.

Elementi cellulari nucleati

I leucociti (Fig. 15-2) sono tondeggianti, con superficie di aspetto granuloso, con diametro di 14-15 micron. In presenza di intensi fenomeni degenerativi raggiungono i 30 micron. Il criterio più sicuro per il riconoscimento del granulocita è costituito dalla sua morfologia nucleare o dalla positività della ricerca delle perossidasi. Nelle urine del soggetto normale alla conta di Addis si riscontrano circa 400.000 globuli bianchi per ora o 3-4 leucociti ogni 2-3 campi microscopici. In corso di flogosi delle vie urinarie e di pielonefriti i leucociti possono aumentare notevolmente e si mostrano alterati nelle loro caratteristiche morfologiche.

Le cellule epiteliali delle vie urinarie (Fig. 15-2) sono spesso definite come cellule di sfaldamento delle alte, medie e basse vie urinarie; la loro presenza ha significato di stato irritativo dell'albero urinario.

Le cellule epiteliali renali sono elementi, generalmente inglobati nei cilindri, di forma rotondeggiante o quadrata, con nucleo spesso unico.

Cilindruria

I *cilindri* sono costituiti da materiale conglutinato o precipitato su una matrice organica nei lumi tubulari.

Si formerebbero prevalentemente nei tubuli distali e nei tubuli collettori, per le modificazioni della velocità di flusso, del pH e della pressione osmotica che il fluido tubulare subisce in tali settori. In rapporto alla loro struttura si distinguono cilindri ialini, cellulari di vario tipo, granulosi, cerei, misti (Fig. 15-2). I *cilindri ialini*, costituiti da proteine precipitate, possono presentarsi scarsamente visibili con luce intensa (e sono ritenuti di recente formazione), oppure più compatti.

Una cilindruria ialina può essere presente in tutte le nefropatie, in alcuni scompensi cardiaci, in condizioni di iperpiressia. Una sporadica cilindruria ialina si può osservare anche in soggetti normali, più facilmente dopo sforzo, disidratazione o esposizione al freddo.

I *cilindri granulosi* sono formati da detriti cellulari e materiale proteico e sono ritenuti sicuro segno di nefropatia. Eccezionalmente possono riscontrarsi anche nelle urine del soggetto normale o nell'iperpiressia; in queste condizioni si presentano di piccolo diametro e a piccoli granuli.

I *cilindri ematici* sono costituiti dalla presenza di globuli rossi spesso associati a globuli bianchi e fibrina; possono osservarsi in tutte le nefropatie che causano ematuria. I *cilindri epiteliali* sono costituiti da cellule epiteliali desquamate e sono considerati come espressione di una sofferenza tubulare acuta.

I *cilindri cerei* sono elementi rimasti a lungo a livello del parenchima e che sono quindi espressione di una compromissione protratta nel tempo.

L'esame del sedimento urinario può anche evidenziare la presenza di formazioni cristalline varie (v. Fig. 15-3) e di batteri.

Dell'urinocoltura si parlerà espressivamente nel paragrafo dedicato all'esame microbiologico.

INDAGINI RADIOLOGICHE SULL'ALBERO URINARIO

Esame diretto dell'addome

Tale indagine si esegue senza iniettare mezzo di contrasto e consente, se associata alla tomografia, una buona valutazione dei contorni dell'ombra renale. Per una migliore riuscita dell'esame è necessario preparare adeguatamente il paziente (con clisteri di pulizia, preparati adsorbenti, dieta che

eviti la fermentazione intestinale, eventualmente applicazione di sonda rettale).

L'esame diretto, che deve essere praticato prima di ogni esame contrastografico, consente di apprezzare sede, forma, dimensioni dei reni (nell'adulto normale il diametro longitudinale varia da 12 a 13,5 cm, quello trasversale da 5 a 6 cm), oltre che di apprezzare la presenza di calcoli radiopachi, calcificazioni flogistiche o neoplastiche (Figg. 15-4, 15-5). Calcificazione del parenchima renale si può avverare negli stati ipercalcemici (Fig. 15-6) che provocano facilmente insufficienza renale. Risulta utile, inoltre, per seguire nel tempo le variazioni volumetriche dei reni nei soggetti con insufficienza renale cronica.

Urografia endovenosa

Tale indagine consente la visualizzazione delle cavità calicopieliche, degli ureteri e della vescica (Fig. 15-7). Viene effettuata con l'iniezione endovenosa di mezzo di contrasto iodato radiopaco (che talvolta può causare effetti collaterali da ipersensibilità: esantemi, tosse, sternuti, arrossamento delle congiuntive, prurito, afonia, crisi asmatiche ed ipotensione; rare le gravi manifestazioni, quali il collasso cardiocircolatorio).

L'urografia è controindicata in caso di mieloma multiplo, di grave danno epatico, di grave scompenso cardiocircolatorio. La iperazotemia fino a 150-200 mg% non rappresenta una limitazione all'esecuzione dell'urografia.

La sostanza iodata viene eliminata rapidamente dal rene per filtrazione glomerulare.

La quantità di sostanza iodata che viene iniettata per l'urografia convenzionale è di 10-20 grammi. L'*urografia potenziata* prevede una infusione di 40-50 grammi di sostanza iodata: tale indagine si pratica se l'urografia convenzionale non ha consentito una buona opacizzazione della via escretrice, come avviene nell'insufficienza renale e nelle uropatie ostruttive.

Al reperto urografico nell'ipertensione nefrovascolare abbiamo già accennato. L'urografia è un mezzo estremamente utile nella diagnostica di ectopia renale (Fig. 15-8), di malformazioni del rene, come nel rene a ferro di cavallo (Fig. 15-9) o nel rene a spugna o delle vie escretrici (Fig. 15-10) e anche di ptosi (Fig. 15-11) e per individuare il reflusso vescico-ureterale (Fig. 15-12), condizione predisponente all'infezione delle alte vie urinarie.

Le vie urinarie possono presentarsi dilatate in presenza di ostacolo al deflusso di urina, configurando affezioni quali l'idronefrosi o l'ureteroidronefrosi (Figg. 15-13, 15-14a/b).

Fig. 15-4. Calcolosi a stampo rene sn: bacinetto e calici; calcificazioni parenchimali al polo inferiore.

Fig. 15-5. Immagini di calcoli multipli bilaterali a stampo e nel parenchima renale.

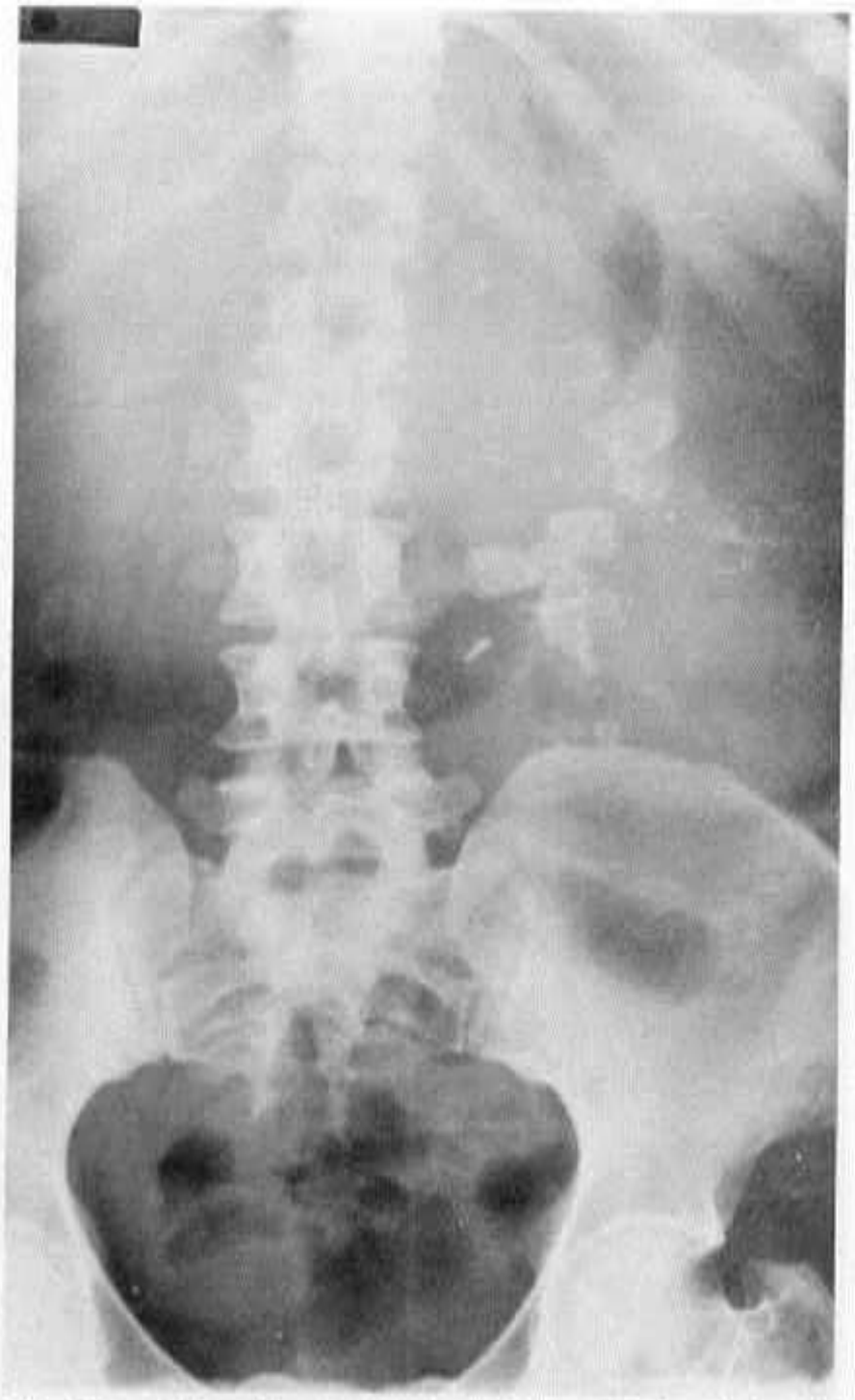

Fig. 15-6. Nefrocalcinosi: stato ipercalciurico con deposizione di sali di calcio nel parenchima renale a sn.

Fig. 15-7. Urografia normale.

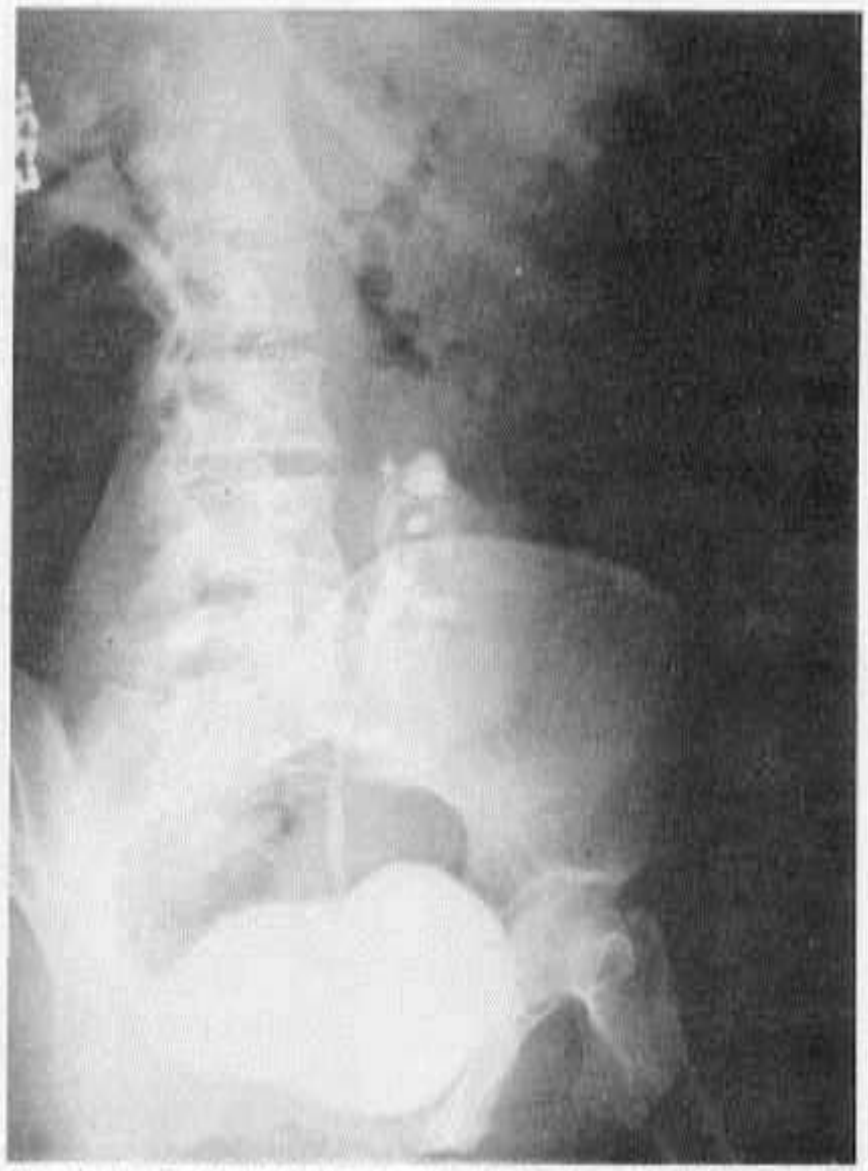

Fig. 15-8. Ectopia renale: il rene sinistro trovasi all'altezza della III e IV vertebra lombare; da notare il decorso regolare dell'uretere.

L'idronefrosi, oltre che da ostacolo al deflusso conseguente a calcoli, a vaso anomalo, ad inginocchiamento dell'uretere, a compressione estrinseca, può essere anche provocata da anomalie del giunto pielouretérale (Fig. 15-15) o del giunto uretero-vescicale. Le vie escretrici possono presentare delle impronte e dislocazioni ad opera di formazioni renali ed extrarenali, ad esempio una cisti (Fig. 15-16), che può talora essere bilaterale (Fig. 15-17). Per le cisti voluminose si può procedere, meglio sotto controllo ecografico, alla puntura con relativa contrastografia (Fig. 15-18) come preparazione all'intervento. Nella pielonefrite cronica, inizialmente, i calici possono presentarsi modicamente dilatati con riduzione o scomparsa dell'aspetto a coppa; nelle fasi più tardive coesistono calici stirati con altri dilatati, rigonfi, ipotonici; anche il bacinetto può presentare anomalie di dimensioni o di profilo (Fig. 15-19).

I reni policistici presentano calici con compressioni e spostamenti, i margini renali appaiono assai irregolari con aspetto bozzoluto (Fig. 15-20). Reperti caratteristici fornisce l'urografia nella tubercolosi renale (Fig. 15-21).

Utile l'indagine urografica nella patologia espansiva neoplastica. L'urografia consente di esaminare le dimensioni e la forma della vescica, la presenza di diverticoli (Fig. 15-

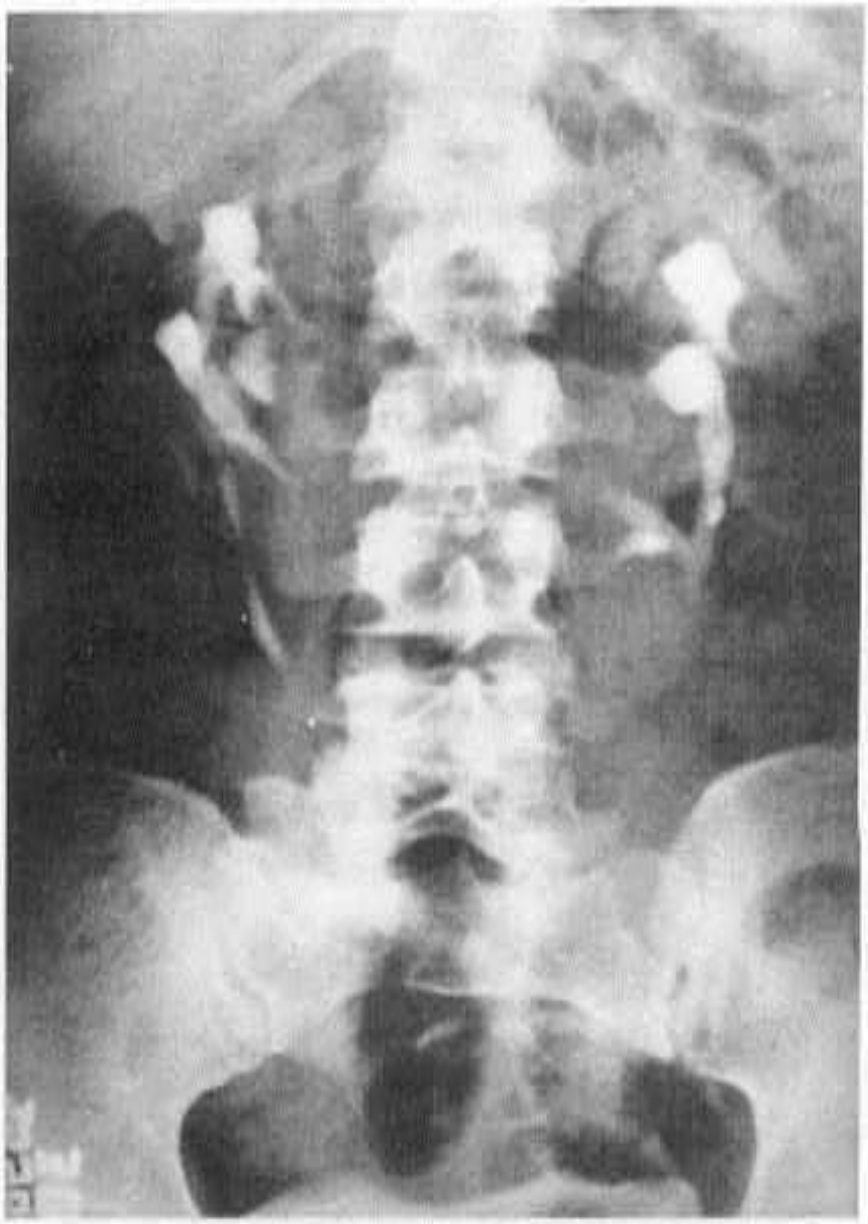

Fig. 15-9. Rene a ferro di cavallo: si noti la fusione dei due reni sulla linea mediana a livello del polo inferiore.

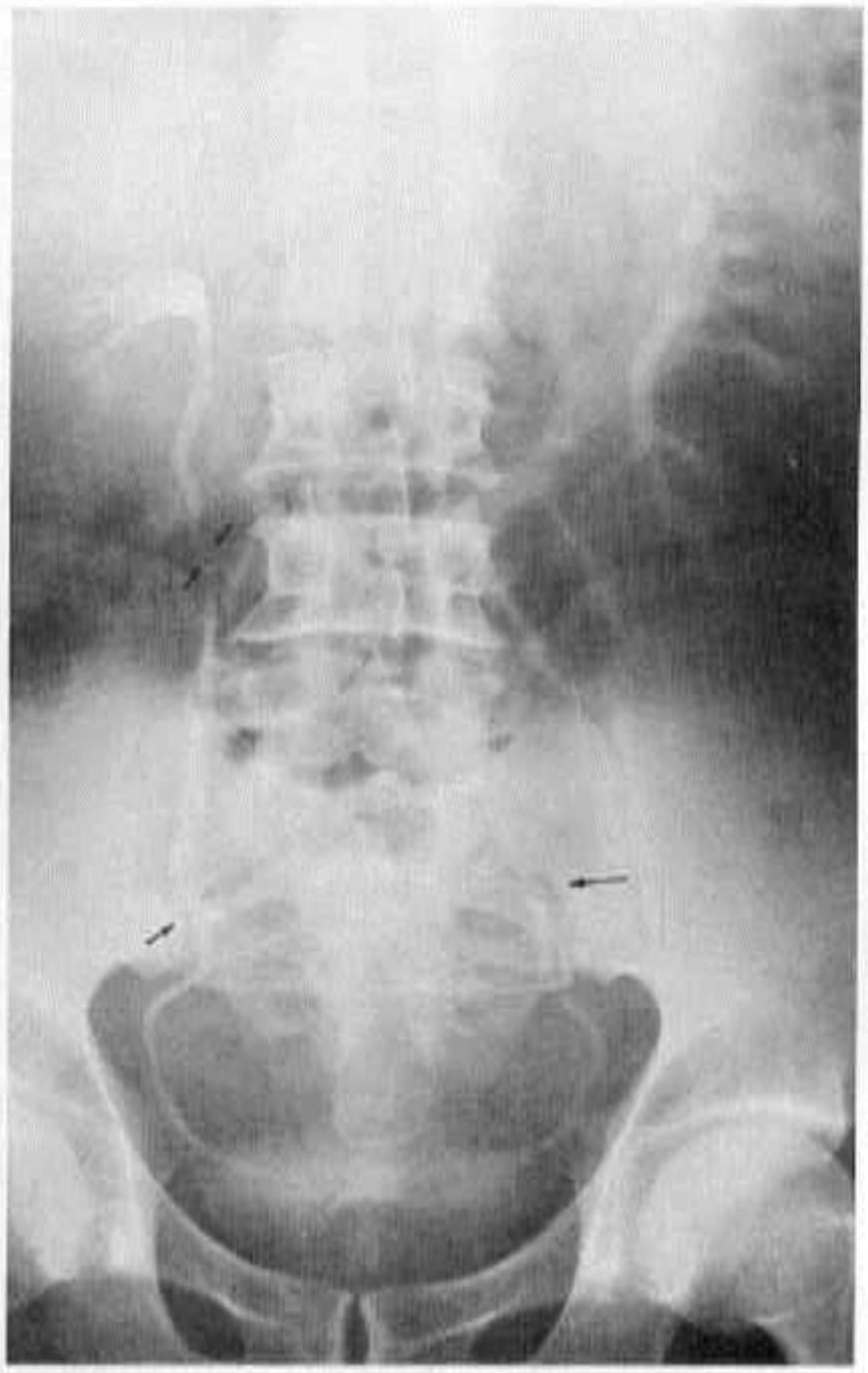

Fig. 15-11. Ptosi renale bilaterale ed inginocchiamento degli ureteri (reperto caratteristico della ptosi).

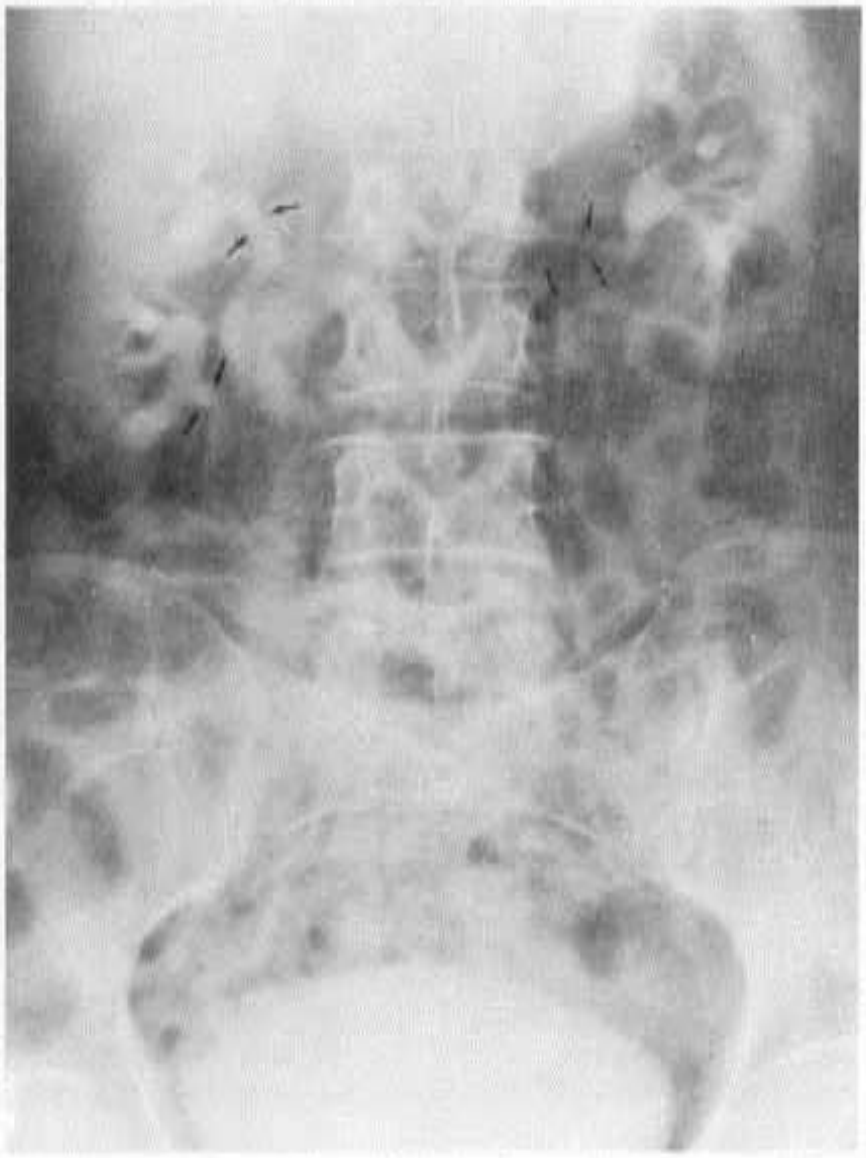

Fig. 15-10. Doppia pelvi con doppio uretere a destra, inginocchiamenti multipli dell'uretere sn.

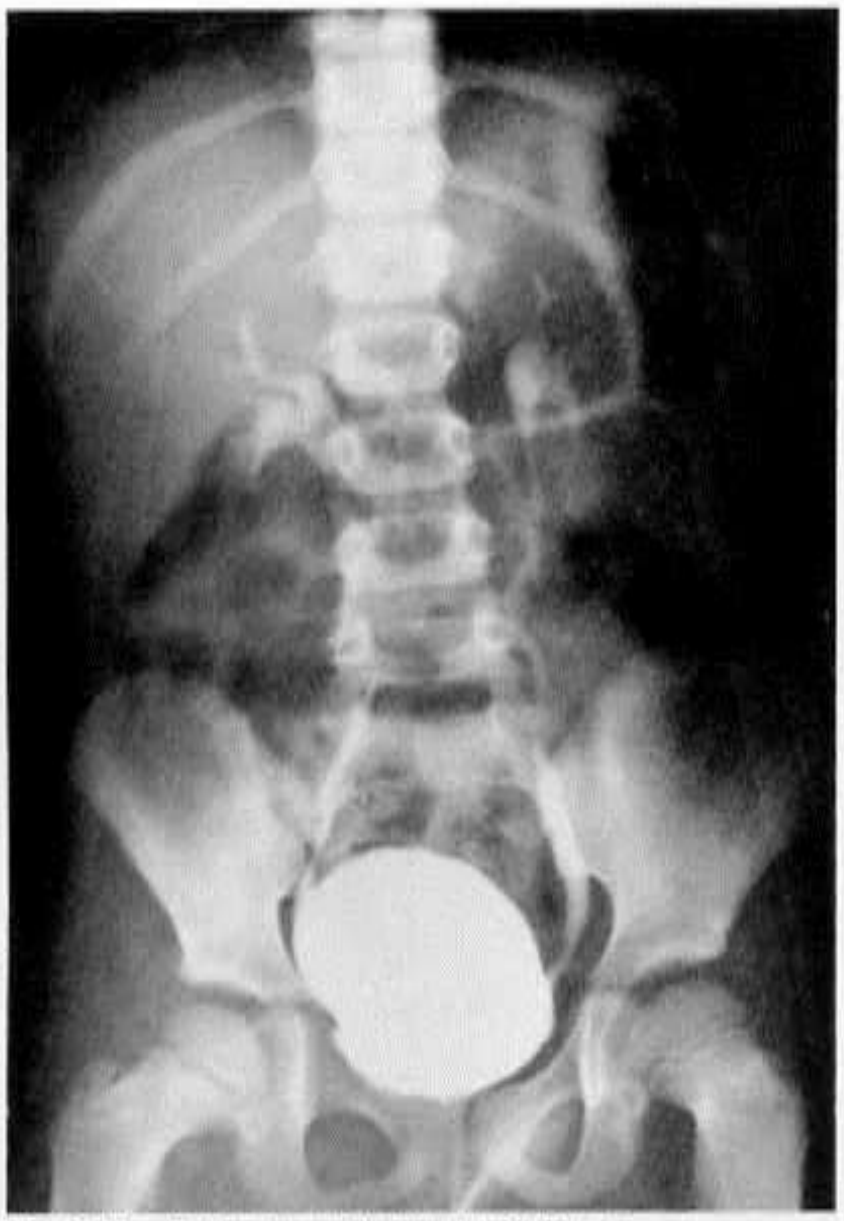

Fig. 15-12. Reflusso vescico-ureterale bilaterale.

Fig. 15-13. Idronefrosi destra per calcolo ureterale.

22a/b), di impronta prostatica (Fig. 15-23), di grosso residuo dopo minzione (Fig. 15-24), di calcificazione prostatica (Fig. 15-25), di difetti di riempimento da calcolo o da infiltrazione neoplastica della parete (15-26a/b).

Si può verificare *esclusione funzionale del rene* (rene muto) per evenienze varie: insufficienza funzionale da cause prerenali, renali (pielonefrite, neoplasie cisti, ecc.) e postrenali (ostacoli all'escrezione dell'urina; Fig. 15-27).

Esteso impiego, infine, trova l'urografia nello studio della calcolosi urinaria, specie di quella radiotrasparente.

Un esame assai utile per lo studio della conformazione e struttura del rene è costituito dalla *nefrotomografia*: si inietta endovena ml 50 di uromiro 340 o 420 in 10'' e si eseguono tomogrammi renali dopo 30''-60''-90''-120'' dall'iniezione del mezzo di contrasto (Fig. 15-28).

Cisto-uretrografia

È lo studio radiografico della vescica e dell'uretra che può essere effettuato in corso di urografia (cistografia minzionale) o per via retrograda, iniettando il mezzo di contrasto attraverso l'uretra. Tale indagine trova indicazione nella calcolosi, nelle neoplasie, nei diverticoli, nelle fistole, nel reflusso vescico-ureterale, nelle stenosi uretrali. È controindicata in caso di flogosi acute.

Pielografia ascendente

Consiste nell'iniezione del mezzo di contrasto nella pelvi renale mediante catetere ureterale. Può fornire informazioni assai utili sulla morfologia calicopielica e accertare la presenza di eventuali calcoli radiotrasparenti, soprattutto nei casi di rene escluso all'indagine urografica. La pielografia ascendente presenta il rischio di infezioni; deve essere, pertanto, praticata solo quando vi sia una precisa indicazione clinica.

Ecografia

Gli ultrasuoni consentono di delimitare con precisione la forma e le dimensioni del rene ed entro certi limiti permettono una analisi della struttura interna o di eventuali alterazioni patologiche (Fig. 15-29). Gli ultrasuoni diffondono liberamente nei liquidi senza dar luogo alla produzione di echi; ciò permette di differenziare i tessuti solidi da quelli liquidi e quindi di riconoscere se una massa sia dovuta a neoformazione solida oppure a formazione cistica (Fig. 15-30). È da dire che gli ultrasuoni non sono dannosi e la loro applicazione non risulta traumatizzante per l'organismo, né richiedono una particolare preparazione con mezzi di contrasto verso i quali il paziente può risultare intollerante; ciò ne consente una rapida, facile e innocua applicazione. Indicazione a questo tipo di indagine è la presenza di un rene ra-

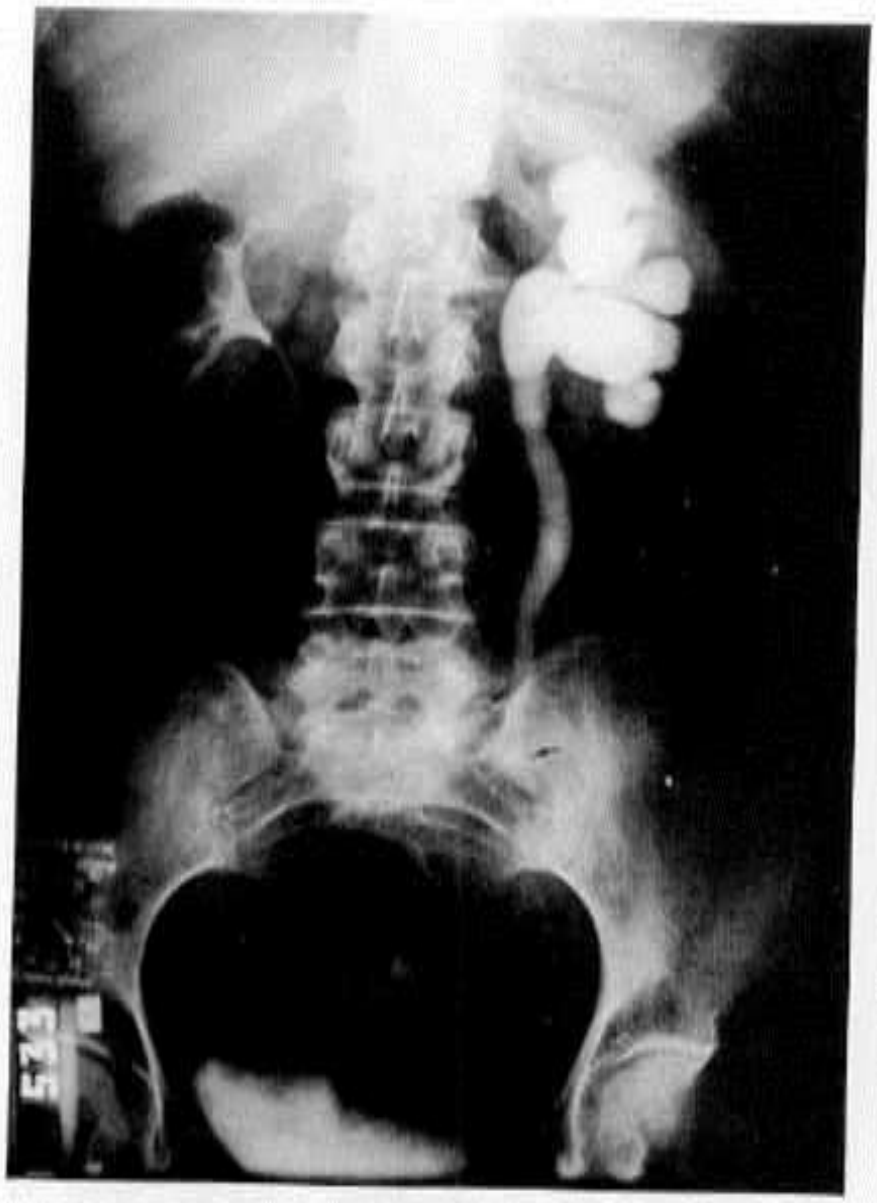

A

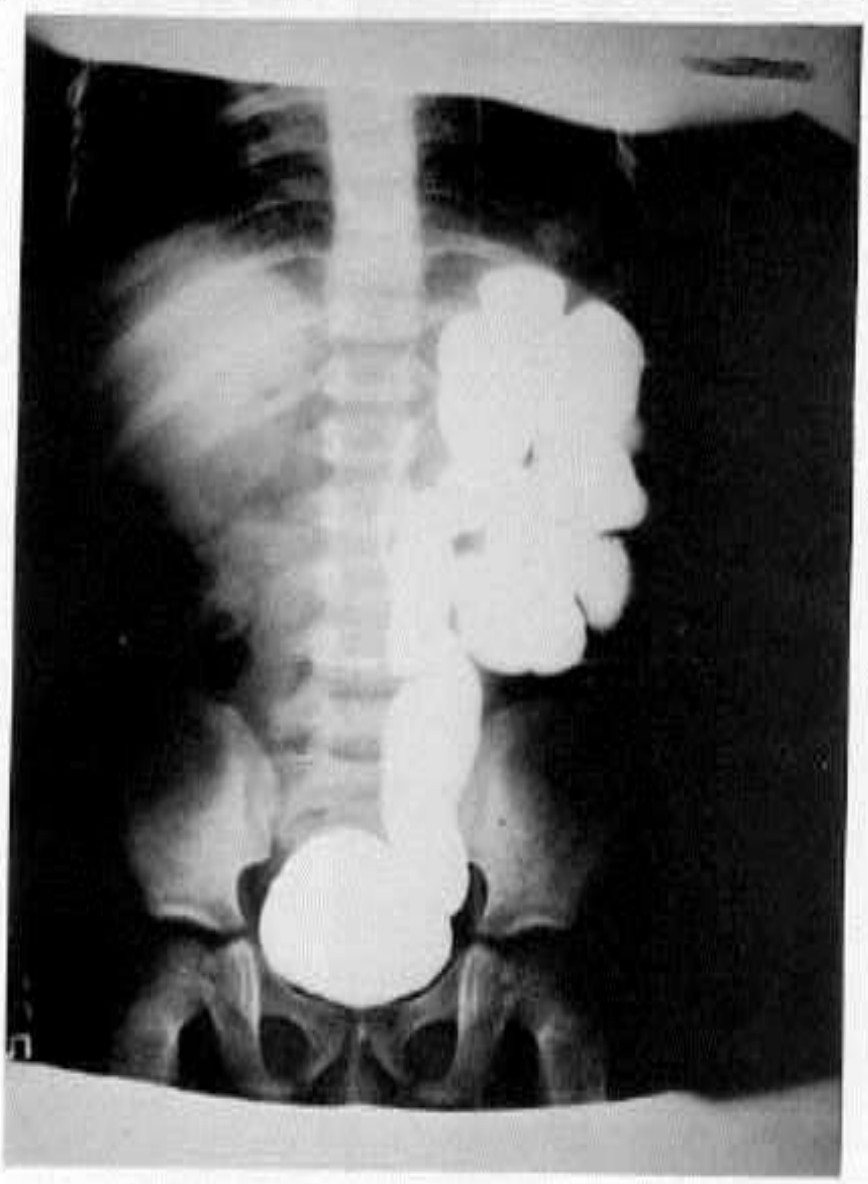

B

Fig. 15-14/A, B. A) Calcolo dell'uretere sacrale sn. con ureteroidronefrosi a monte. B) Megauretere e voluminosa idronefrosi evidenziata mediante nefrotomografia per via percutanea (rene escluso alla urografia).

Fig. 15-15. Megauretere primitivo ed anomalia del giunto pielo-ureterale dx.

Fig. 15-16. Cisti polo inferiore rene sinistro: deformazione del bacinetto e dei calici inferiori di sinistra, da parte di una voluminosa cisti del polo inferiore del rene.

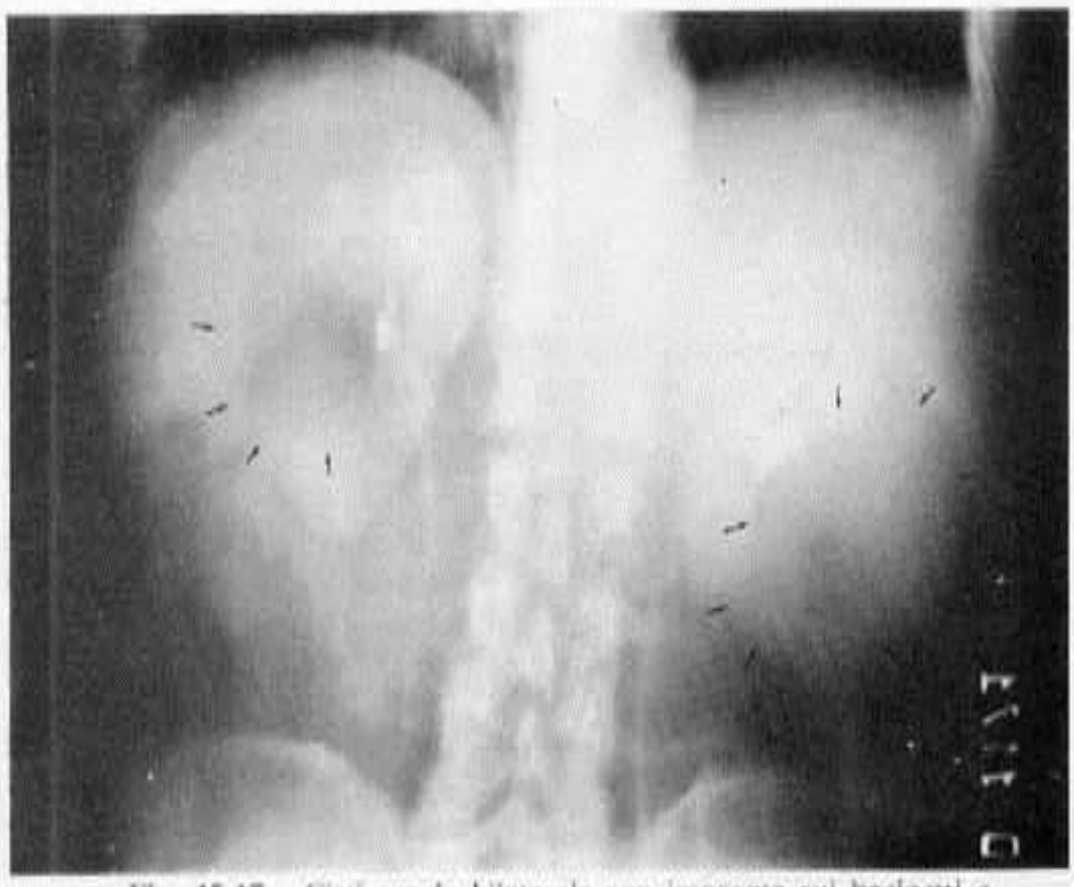

Fig. 15-17. Cisti renale bilaterale con impronta sui bacinetti e scomparsa dei calici inferiori.

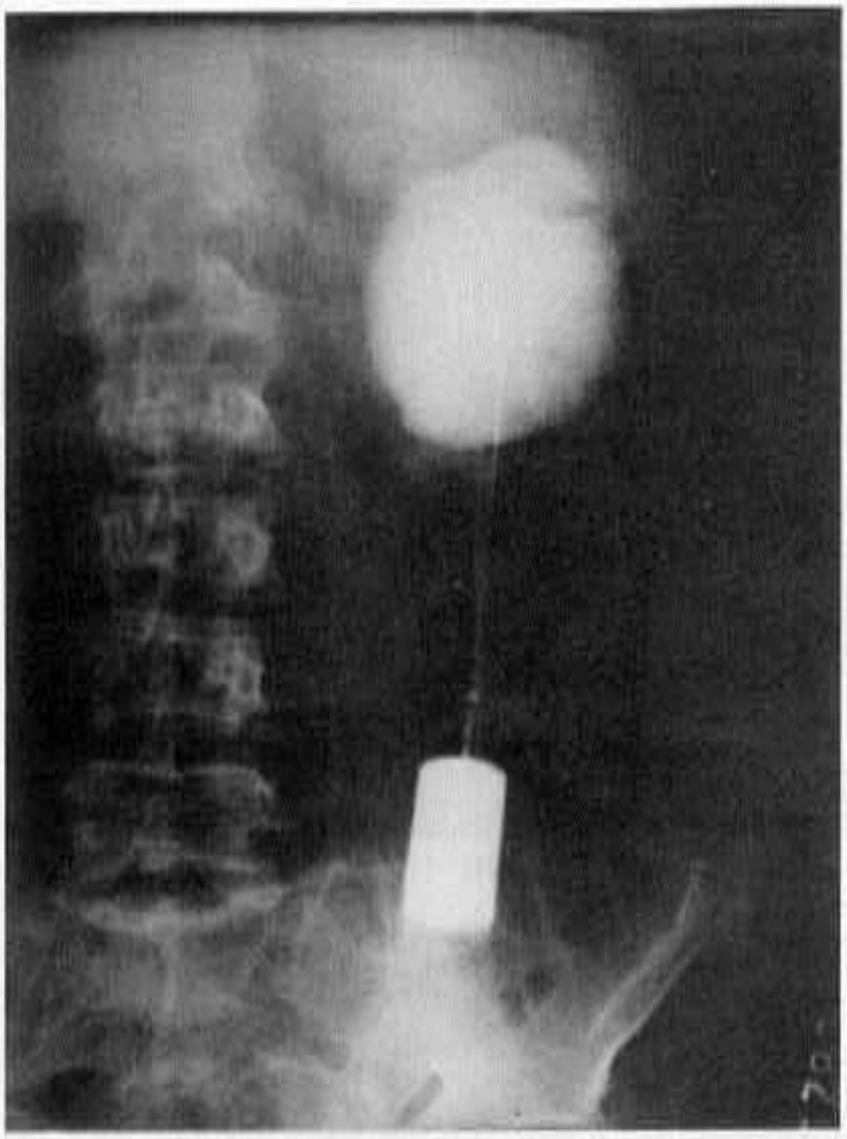

Fig. 15-18. Puntura percutanea di cisti renale e contrastografia.

diologicamente escluso: essa potrà riconoscere l'assenza congenita dell'organo o evidenzierà l'esistenza di sacche liquide o di masse solide. Se al rene muto si associa una raccolta liquida si è verosimilmente di fronte ad una idronefrosi, se si associa una formazione solida potrebbe trattarsi di un processo neoplastico. Se l'urografia dimostra la presenza di una tumefazione renale gli ultrasuoni, dimostrando la natura solida o liquida della formazione, orientano nella diagnosi differenziale fra cisti o neoplasia.

L'ultrasuonodiagnostica risulta un utile mezzo nella dimostrazione della agenesia o della ipoplasia renale, o nei casi in cui una ridotta funzionalità renale non consente di ricavare validi elementi dall'urografia; così pure quando si deve eseguire la nefrobiopsia o nello studio del rene trapiantato in caso di eventuali complicanze, quali il rigetto, l'idronefrosi, le fistole.

Radionefrogramma

È un'indagine che studia la funzione separata dei due reni ed è fondata sull'impiego di sostanze ad elettiva eliminazione renale marcate con iodio radioattivo (radio-ippuran 131J) iniettato per via venosa. Le curve ottenute registrando la radioattività renale per mezzo di due sonde poste in corrispondenza dei reni costituiscono il tracciato radionefrografico.

La curva normale (Fig. 15-31) è costituita da un tratto ascendente rapido (*fase vascolare*) della durata di circa 35'' che corrisponde al distribuirsi della sostanza radioattiva nella rete vascolare renale; il secondo segmento è anch'esso ascendente, ma più breve (*fase parenchimale*) e corrisponde al diffondersi della sostanza radioattiva nel parenchima renale; la terza fase (*fase di eliminazione*) è caratterizzata da un prolungato tratto discendente e corrisponde alla eliminazione urinaria del radio-ippuran 131J.

L'indagine è innocua e può essere effettuata senza danno anche in soggetti con grave insufficienza renale e nei bambini. È da tener presente però che, anche se utile, non può da sola dirimere ogni dubbio diagnostico nel campo delle nefro-

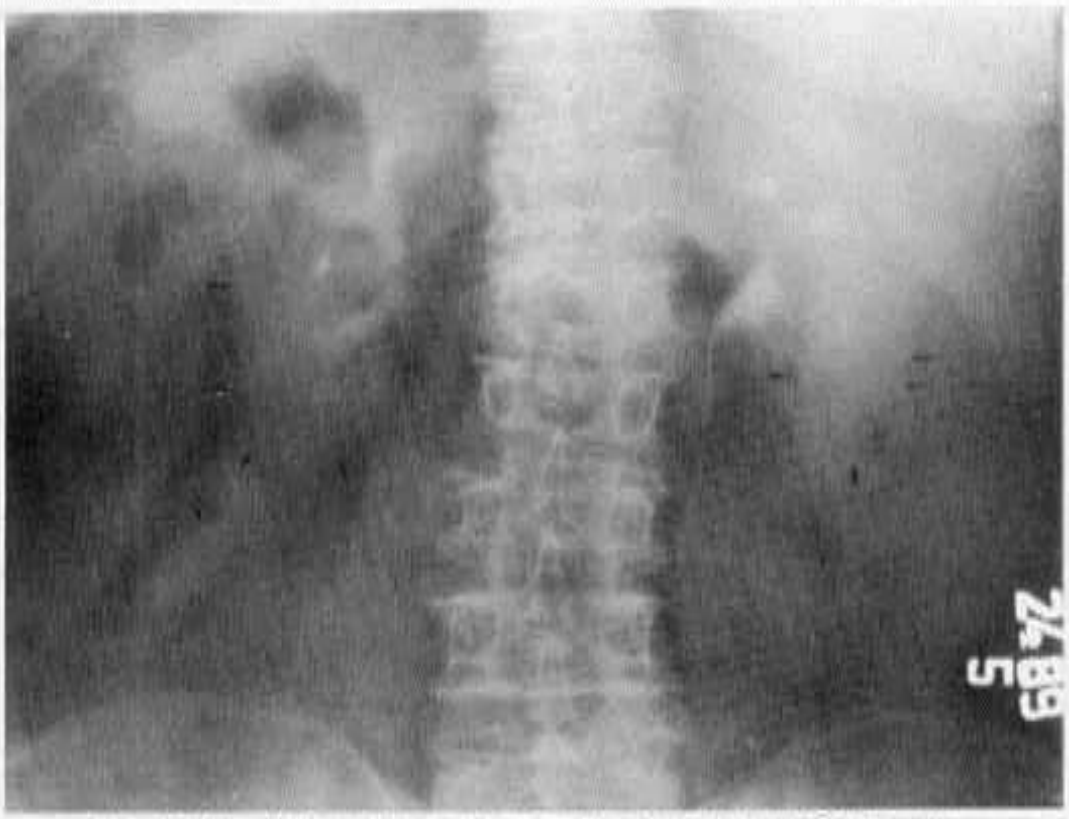

Fig. 15-19. Pielonefrite cronica: ombre renali rimpicciolite, con profilo irregolare; i calici sono deformati, a limiti mal definiti, con scomparsa della normale sporgenza delle papille all'interno di essi.

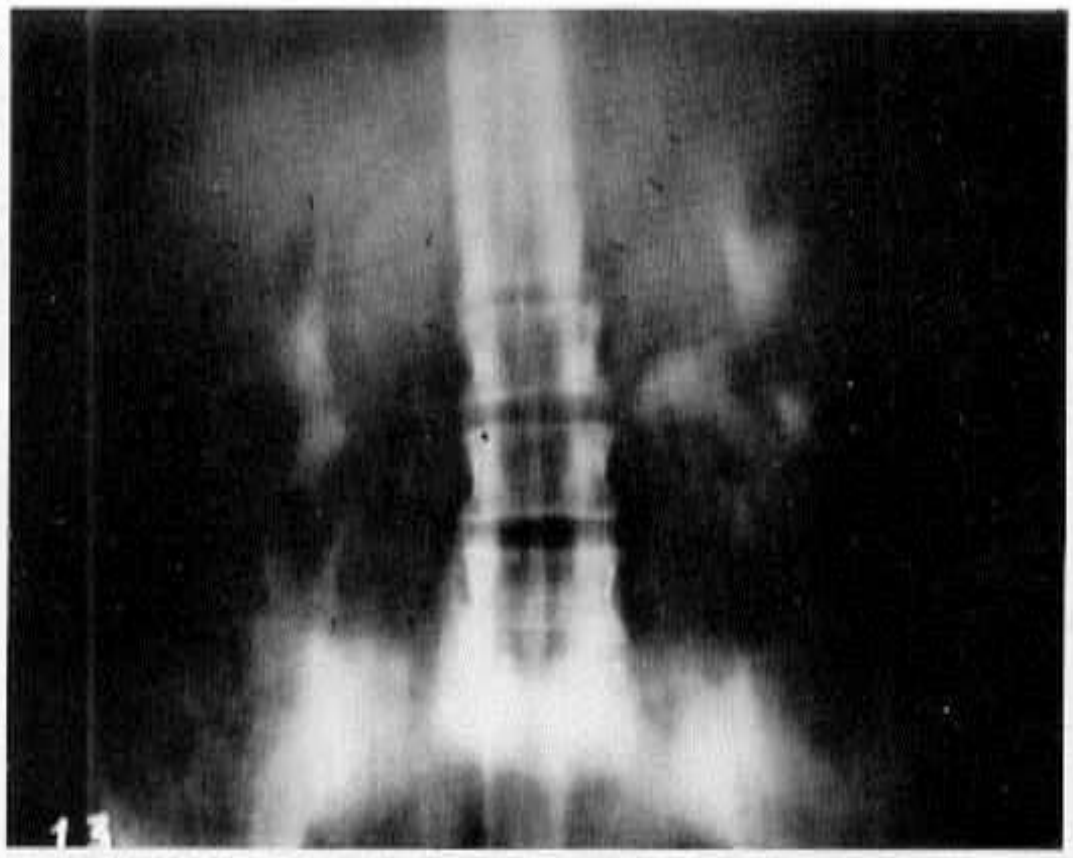

Fig. 15-20. Rene policistico (stratigramma): le ombre renali si presentano notevolmente ingrandite, a contorni irregolari, per presenza di grosse bozzosità; le vie escretrici appaiono deformate e stirate.

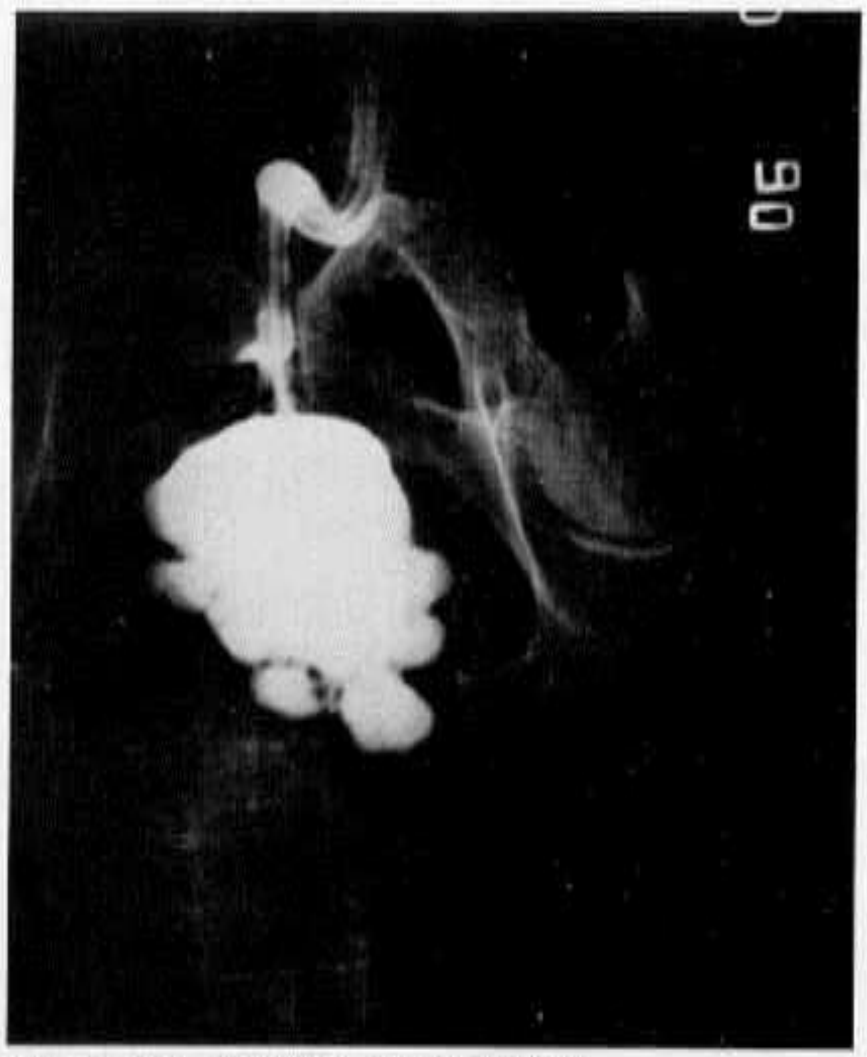

Fig. 15-22/A. Diverticoli multipli vescicali.

Fig. 15-21. Tbc reno-ureterale bilaterale e piccola vescica tubercolare: presenza di cavità nel contesto del rene bilateralmente e megauretere a sinistra; vescica retratta.

Fig. 15-22/B. Grosso diverticolo vescicale.

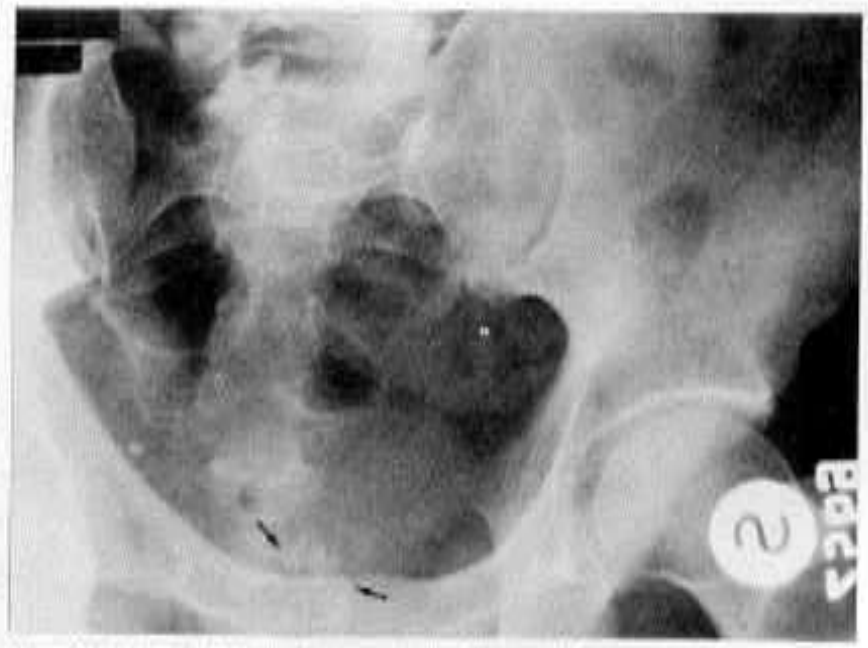

Fig. 15-25. Calcificazione prostatica moriforme.

patie mediche. Nelle glomerulonefriti acute il quadro renografico è generalmente normale; quando risulta alterato è da ritenere che vi sia una alterazione tubulare. L'alterazione tubulare si può manifestare come una stasi parenchimale: il mezzo di contrasto viene normalmente captato dalle cellule tubulari, ma viene escreto con ritardo. Nelle glomerulonefriti croniche si evidenzia una alterazione della captazione ed un ritardo della escrezione, per cui la curva tende ad arrotondarsi.

Nelle pielonefriti acute e croniche l'alterazione può essere oltre che monolaterale anche bilaterale (Fig. 15-32).

Nella nefro-uropatia ostruttiva il tracciato renografico può avere diversa morfologia.

Fig. 15-23. Impronta prostatica sulla vescica.

Fig. 15-24. Consistente residuo vescicale dopo minzione.

Fig. 15-26/A. Tumore del fondo della vescica.

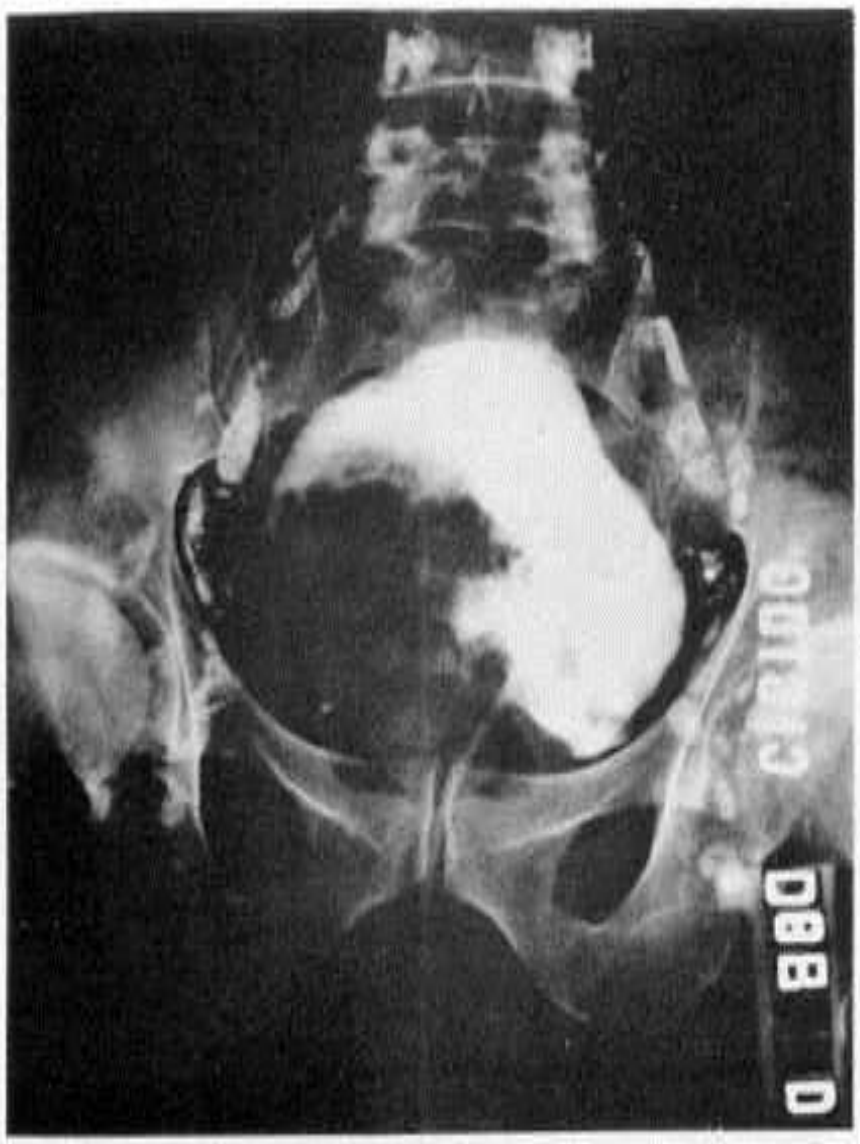

Fig. 15-26/B. Estesa neoplasia vegetante della vescica.

Se l'ostacolo è completo il tracciante continua ad accumularsi nel rene, si osserva la scomparsa della terza fase e la curva invece di scendere continua lentamente a salire. Se l'ostacolo è incompleto si osserva una terza fase con pendenza variamente ridotta in rapporto con la difficoltà del deflusso; il secondo segmento mostra generalmente un picco ritardato (Fig. 15-33).

La diagnosi radionefrografica di ipertensione renovascolare si pone quando uno dei tracciati è normale, mentre l'altro è alterato, assumendo un picco di aspetto rotondeggiante.

Le cisti renali possono provocare alterazioni radionefrografiche, quali un ritardo dell'escrezione oppure alterazioni di tipo secretivo. Nei trapianti renali lo studio radionefrografico permette di valutare le modificazioni della funzionalità renale che insorgono in seguito a differenti complicanze.

È possibile differenziare la trombosi dell'arteria renale o la necrosi corticale, dalla necrosi tubulare o dalla crisi di rigetto.

Scintigrafia renale

La nefroscintigrafia si fonda sulla somministrazione di una sostanza radioattiva in grado di fissarsi esclusivamente alle cellule del tubulo renale. L'esecuzione non richiede alcuna particolare preparazione del paziente. È opportuno che il paziente durante la durata della prova sia perfettamente immobile e che la respirazione sia la più superficiale possibile, onde evitare accentuati spostamenti del rene. L'esame si

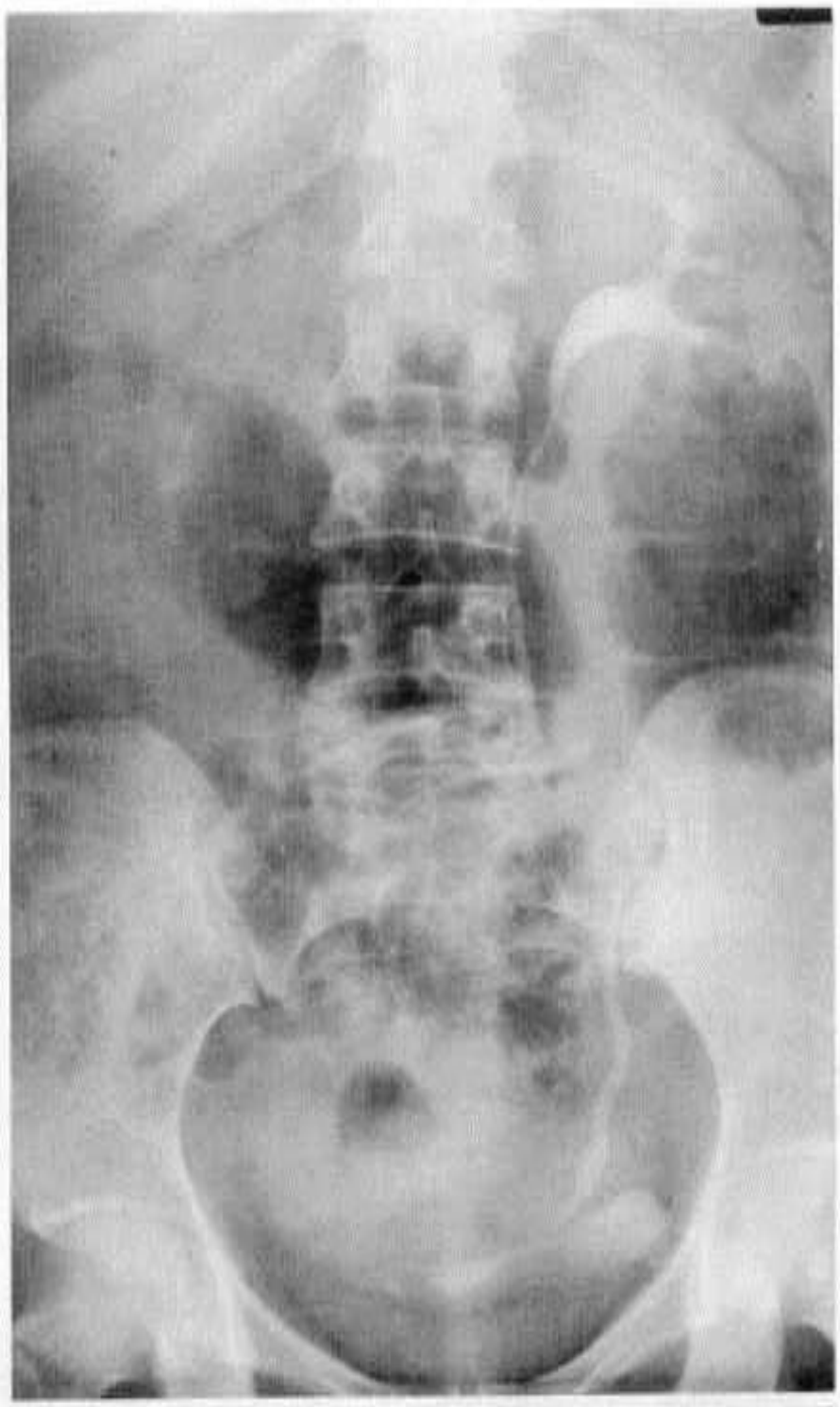

Fig. 15-27. Esclusione funzionale del rene destro.

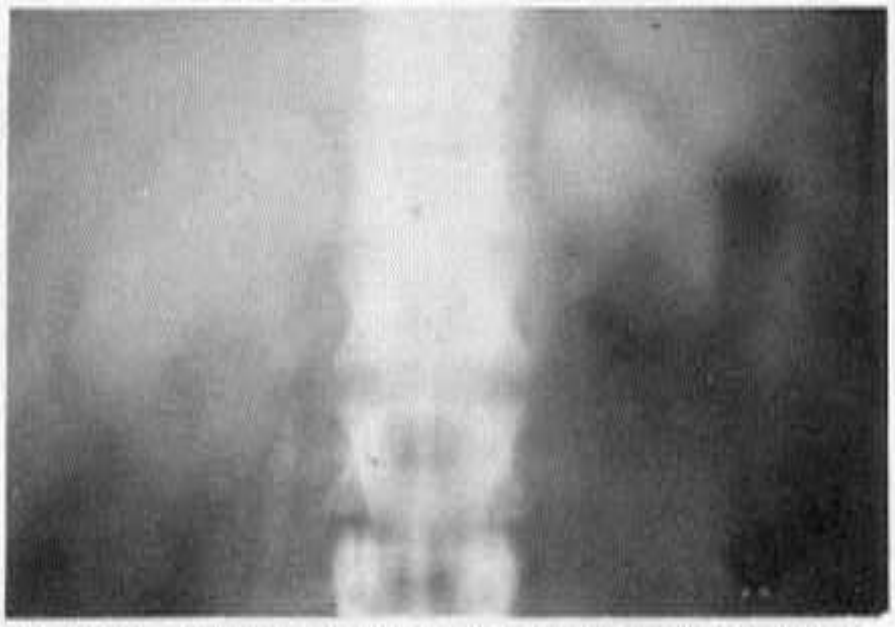

Fig. 15-28. Nefrotomografia: visualizzazione di un rene piccolo congenito a sinistra; a destra la morfolovolumetria appare regolare (v. testo).

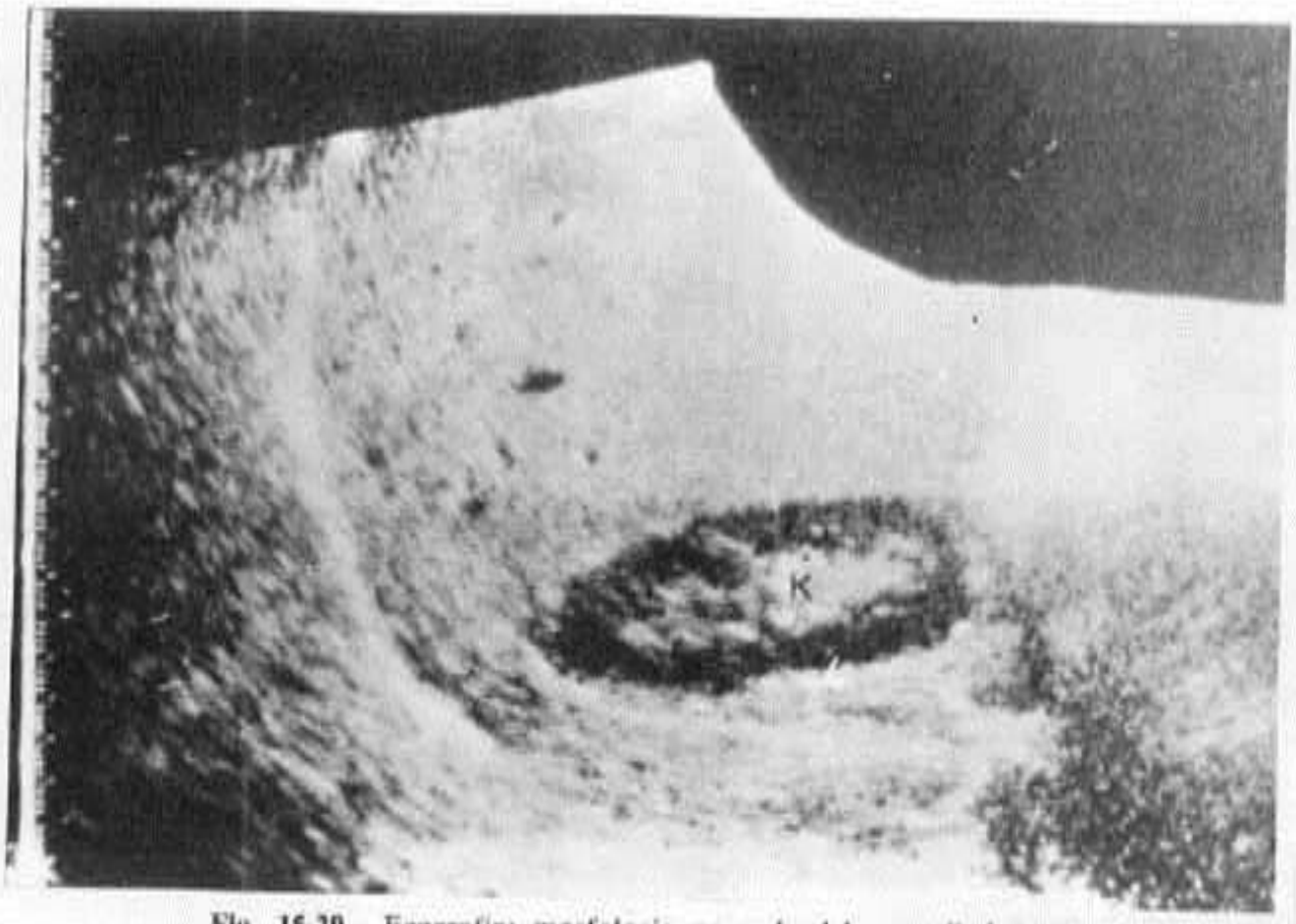

Fig. 15-29. Ecografia: morfologia normale del rene di destra (K = rene).

Fig. 15-30. Ecografia: scansione longitudinale posteriore del rene. Tumore solido a livello del polo superiore (T = tumore; K = rene).

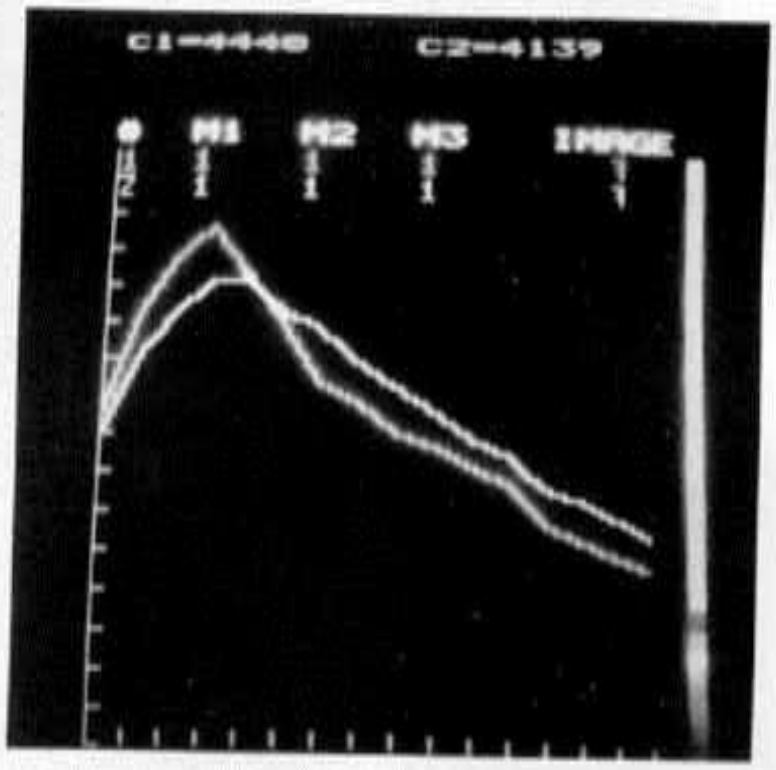

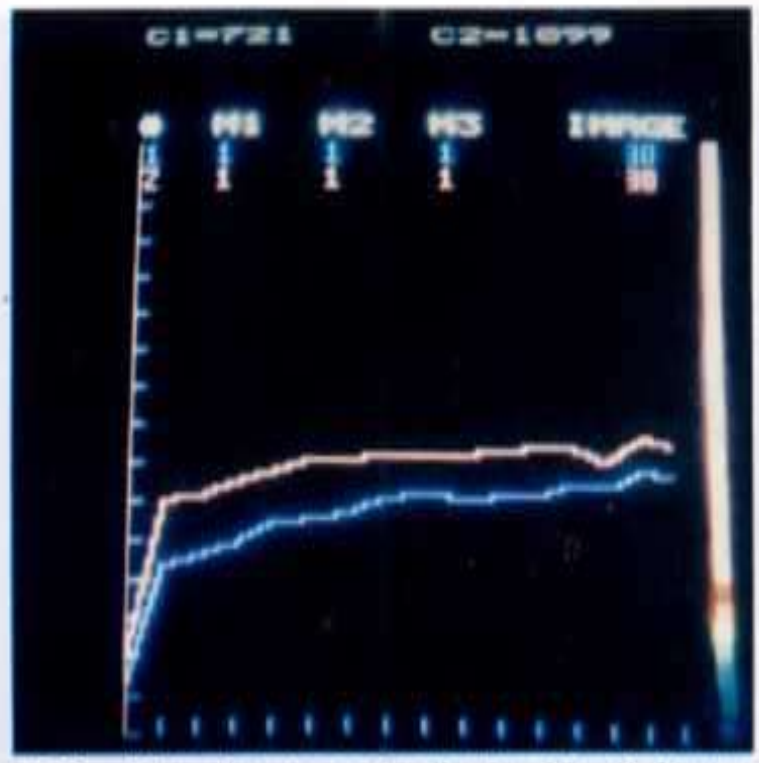

Fig. 15-32. Bilateralmente regolare l'arrivo del radiofarmaco (fase vascolare). Netto allungamento della 2ª e 3ª fase (di concentrazione e di dismissione) da grave danno parenchimale.

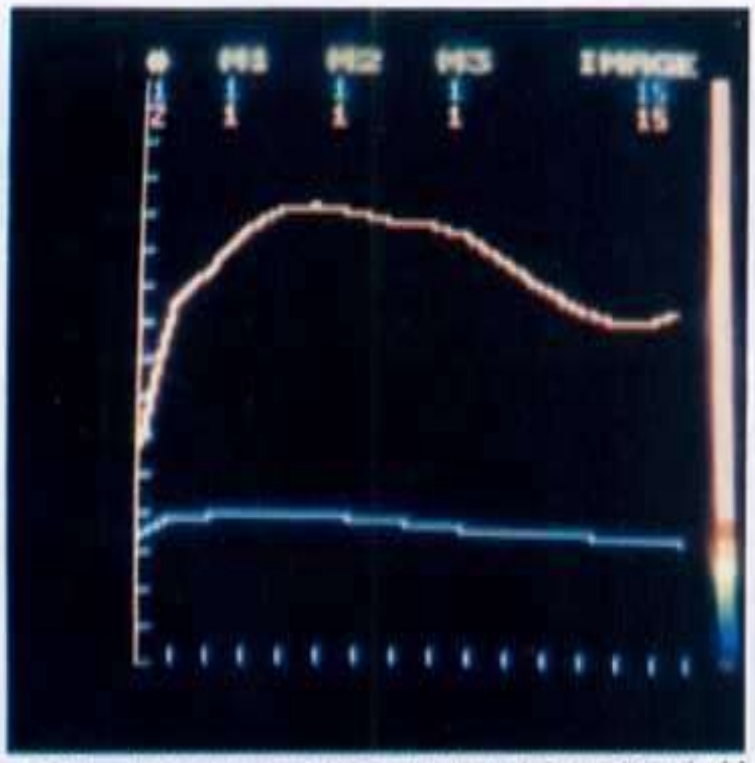

Fig. 15-33. Renogramma di tipo piatto a sinistra. Regolari le prime due fasi a destra (arrivo e concentrazione di radiofarmaco) con allungamento della 3ª fase (dismissione).

suole praticare nei casi nei quali l'urografia è controindicata, come nei pazienti allergici allo iodio, o quando le altre indagini radiologiche dimostrano notevoli limiti, come nella insufficienza renale grave, nei traumi, nella prima infanzia. La prova può essere sensibilizzata con l'iniezione endovenosa di un diuretico (furosemide) che mette in risalto le irregolarità delle mappe che localizzano i due reni simultaneamente, mostrando le loro dimensioni, la capacità di captazione e di escrezione della sostanza, la velocità di arrivo del sangue ai reni e l'entità ed il tempo di escrezione urinaria (Fig. 15-34).

Nelle displasie renali la scintigrafia è un utile mezzo diagnostico. Nella tubulodisplasia di tipo policistico si possono evidenziare gravi lesioni a carico della corticale renale

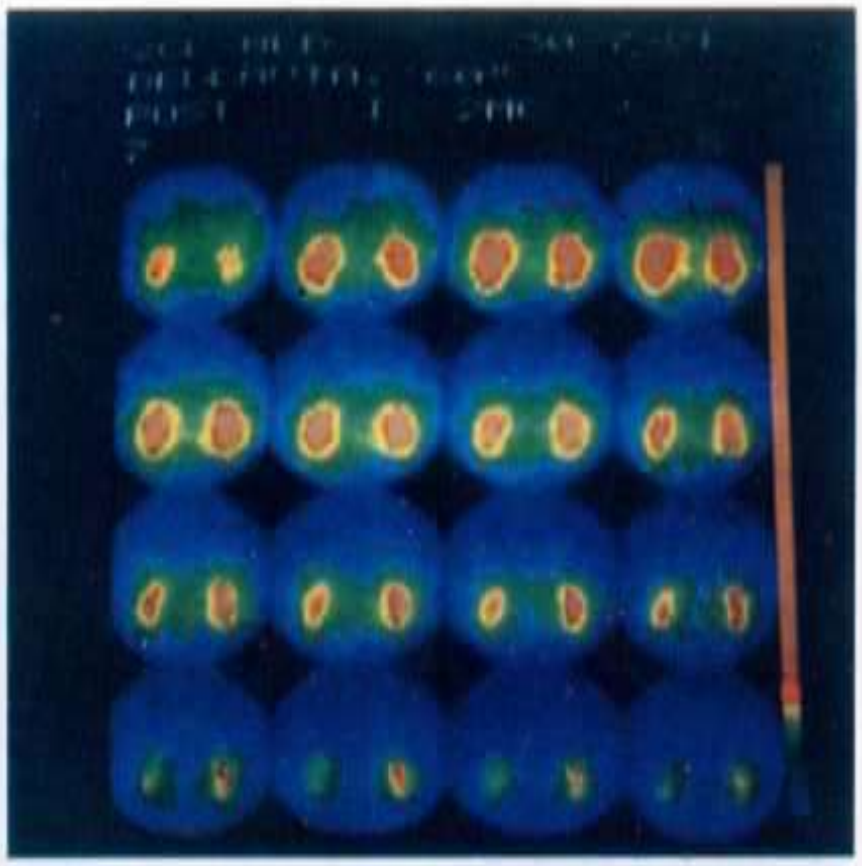

Fig. 15-34. Scintigramma normale.

che appare costellata di aree fredde, nelle quali manca la fissazione della sostanza radioattiva; altre volte la presenza di formazioni cistiche provoca delle aree di ipocaptazione a contorni netti piuttosto che aree fredde (Fig. 15-35). Grosse lacune di captazione sono evidenziabili in caso di formazione cistica del rene (Fig. 15-36). Nel rene a ferro di cavallo, nella agenesia renale, nell'ectopia renale pelvica tale indagine trova un utile impiego.

Nella pielonefrite cronica si può avere un completo silenzio funzionale del rene leso (Fig. 15-37). L'idronefrosi può produrre un reperto scintigrafico di esclusione funzionale parziale del rene che non può essere differenziata dagli eguali quadri scintigrafici di alcune neoplasie. Nell'ipertensione reno-vascolare i segni di diminuito flusso vascolare sono rappresentati dalla differenza dell'accumulo del tracciante nei due reni, dalla diminuzione volumetrica del rene colpito dall'affezione, dall'allungamento del tempo di escrezione. Utile è la nefroscintigrafia per valutare la massa tubulare funzionante nel trapianto renale.

Tomografia assiale computerizzata (TAC)

La TAC consente la ricostruzione densimetrica punto per punto delle strutture anatomiche comprese su una sezione tomografica assiale predeterminata, attraversata da un fascio di raggi X a tensione costante. L'anatomia delle sezioni trasverse dei reni è ben riprodotta nella scansione tomografica computerizzata (Fig. 15-38).

Le formazioni cistiche o le sacche idronefrotiche presentano bassi coefficenti di densità e vengono rilevate sotto forma di aree ipodense nei confronti del tessuto renale normale e chiaramente distinte dalle formazioni solide, quali gli ipernefromi, che presentano valori di densità superiori alla norma.

In corso di neoplasie la TAC consente di visualizzare contemporaneamente eventuali infiltrazioni perirenali, linfonodi e lesioni metastasiche (v. Fig. 13-148).

Nei processi infiammatori acuti e cronici la TAC, attualmente, non trova indicazione.



Fig. 15-35. Scintigrafia: lacune di captazione a carico della porzione medio-inferiore del rene di destra e del polo superiore del rene di sinistra, riferibili a formazione di tipo rene "policistico".



Fig. 15-36. Scintigrafia: grossa lacuna di captazione a carico del terzo medio interno del rene sinistro, riferibile a formazione cistica.

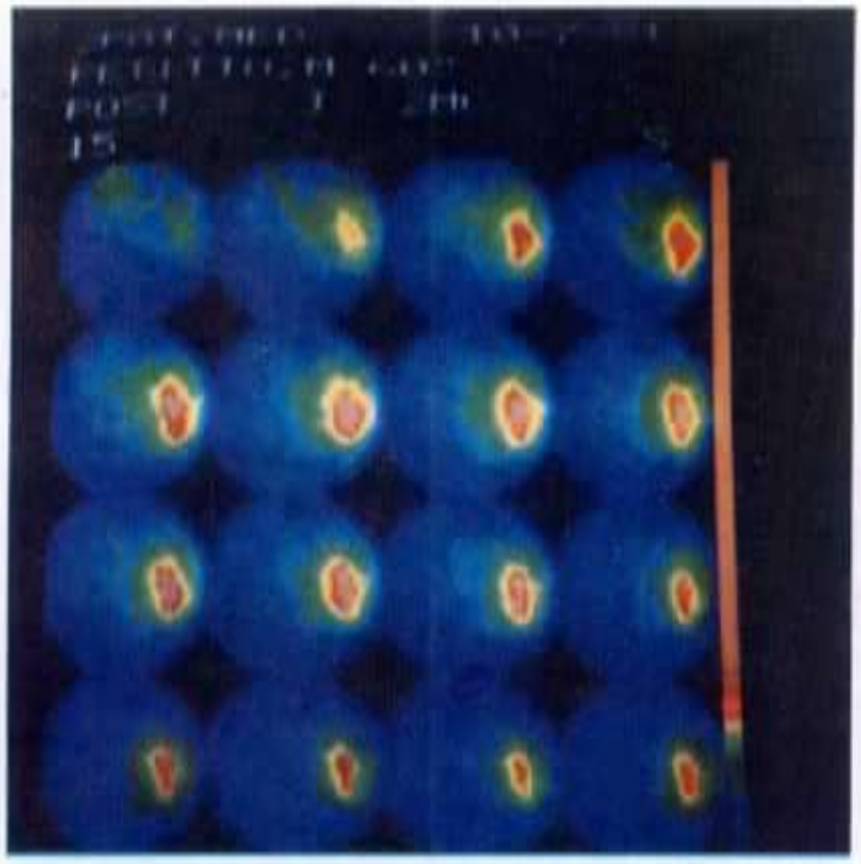

Fig. 15-37. Scintigrafia: mancata captazione del radiofarmaco a sinistra, da pielonefrite cronica. Reperto nei limiti a destra.

Arteriografia renale

Il mezzo di contrasto viene iniettato direttamente nell'aorta addominale al di sopra dell'origine delle arterie renali, mediante cateterismo dell'arteria femorale o, meno frequentemente, per via translombare. Attraverso successivi radiogrammi della regione lombare si evidenziano i contorni dell'aorta addominale e dei vasi renali. L'arteriografia renale è utile per la diagnosi di stenosi dell'arteria renale (Fig. 15-39a, b, c), di trombosi di uno dei vasi renali (Fig. 15-40), di fistola artero-venosa (Fig. 15-41), di iperplasia fibromuscolare della media (Fig. 15-42), di aneurisma di un vaso renale (Fig. 15-43), di anomalie renali congenite (Fig. 15-44a, b). L'esame trova anche indicazione nella diagnosi differenziale fra la cisti, che non è vascolarizzata (Fig. 15-45a, b) e la neoplasia maligna del rene, che è molto vascolarizzata (Fig. 15-46a e b).

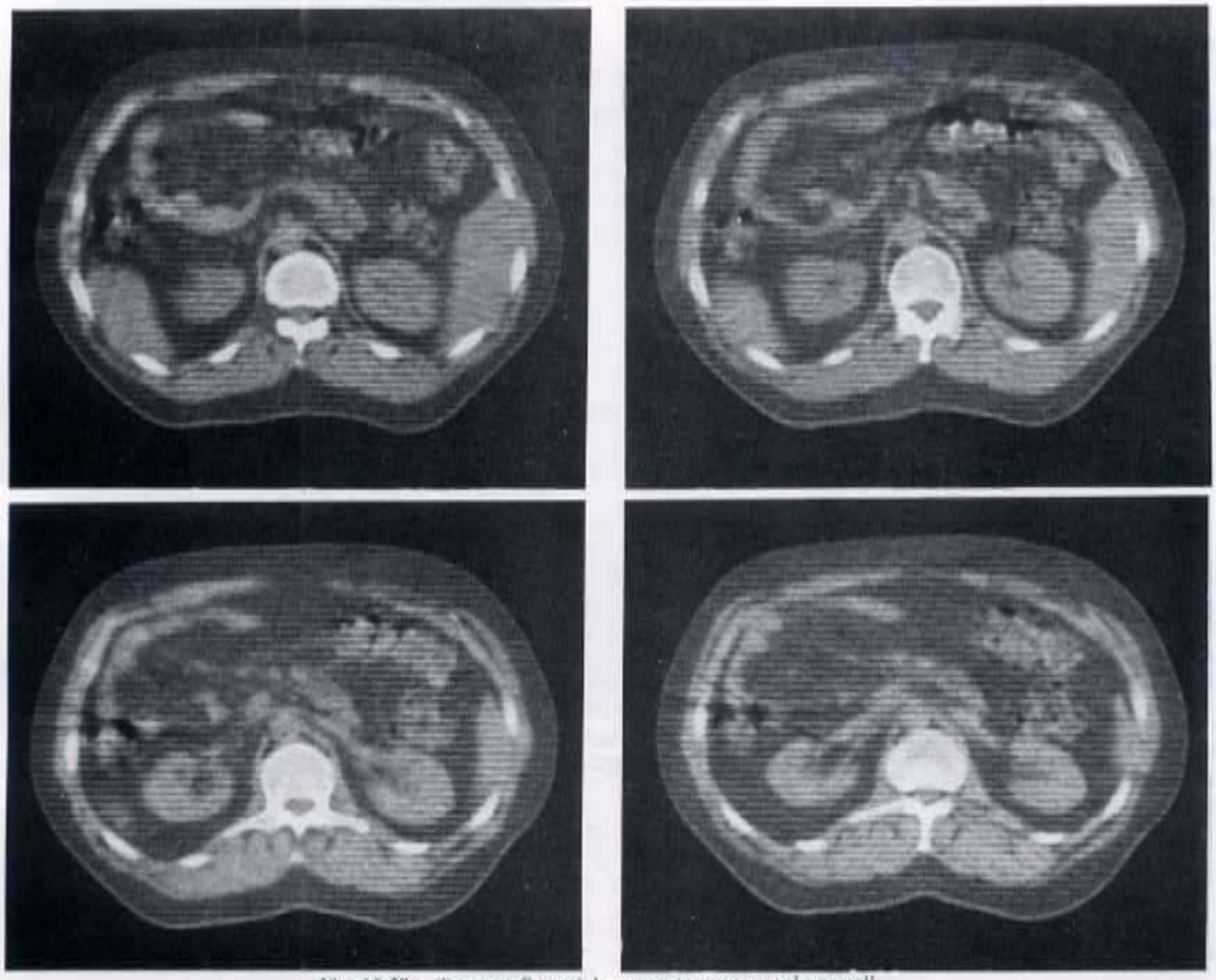

Fig. 15-38. Tomografia assiale computerizzata: reni normali.

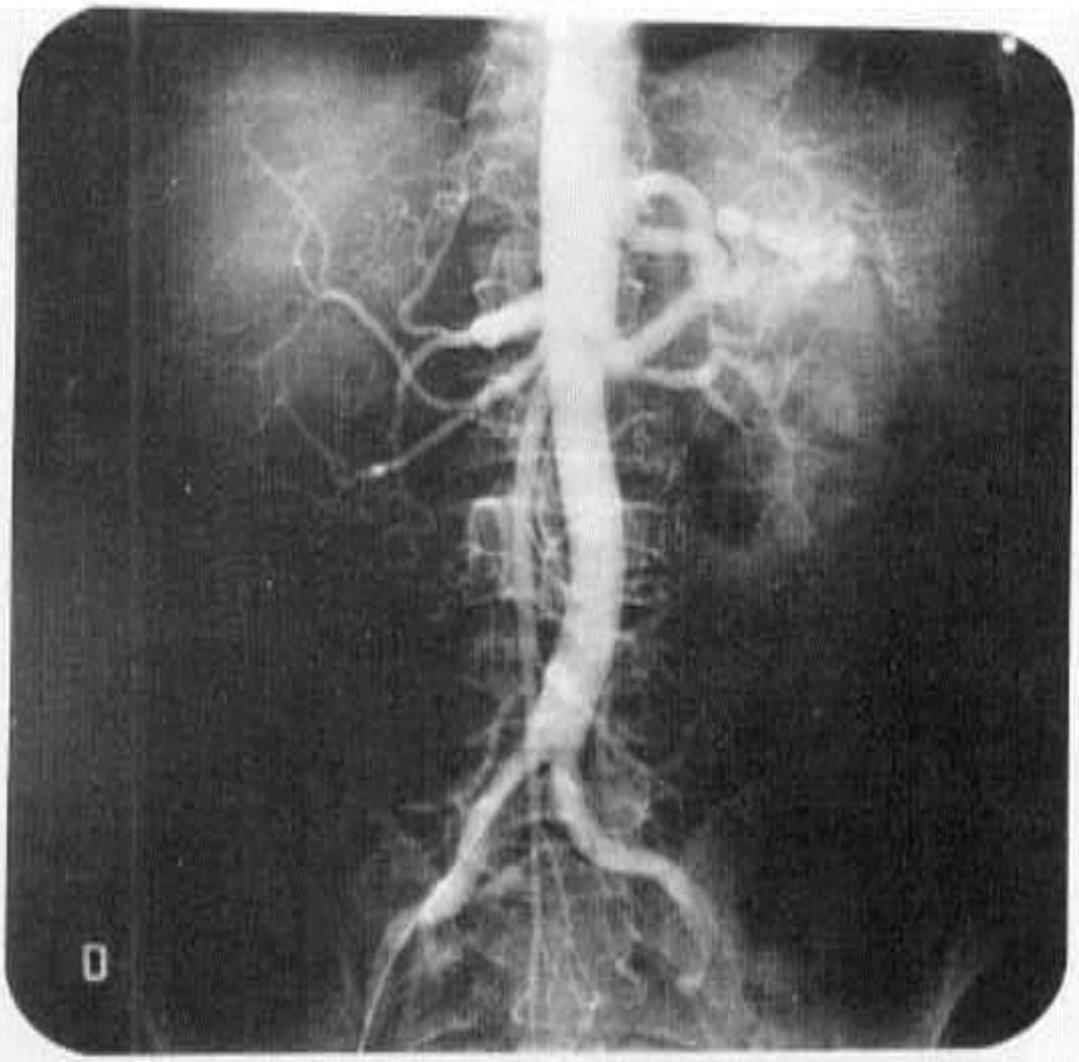

Fig. 15-39A. Arteriografia addominale effettuata attraverso cateterismo dell'arteria femorale di destra: visualizzazione dell'aorta addominale e dei suoi rami splancnici, regolari per calibro e decorso. Riduzione del calibro dell'arteria renale destra da ptosi renale; scarsa la vascolarizzazione della corticale.

Fig. 15-39B. In fase parenchimografica è bene evidente la riduzione di volume del rene di destra.



Fig. 15-39/C. Arteriografia addominale effettuata con puntura translombare: stenosi dell'arteria renale di destra nel suo tratto medio; regolare la morfologia dell'arteria renale di sinistra.

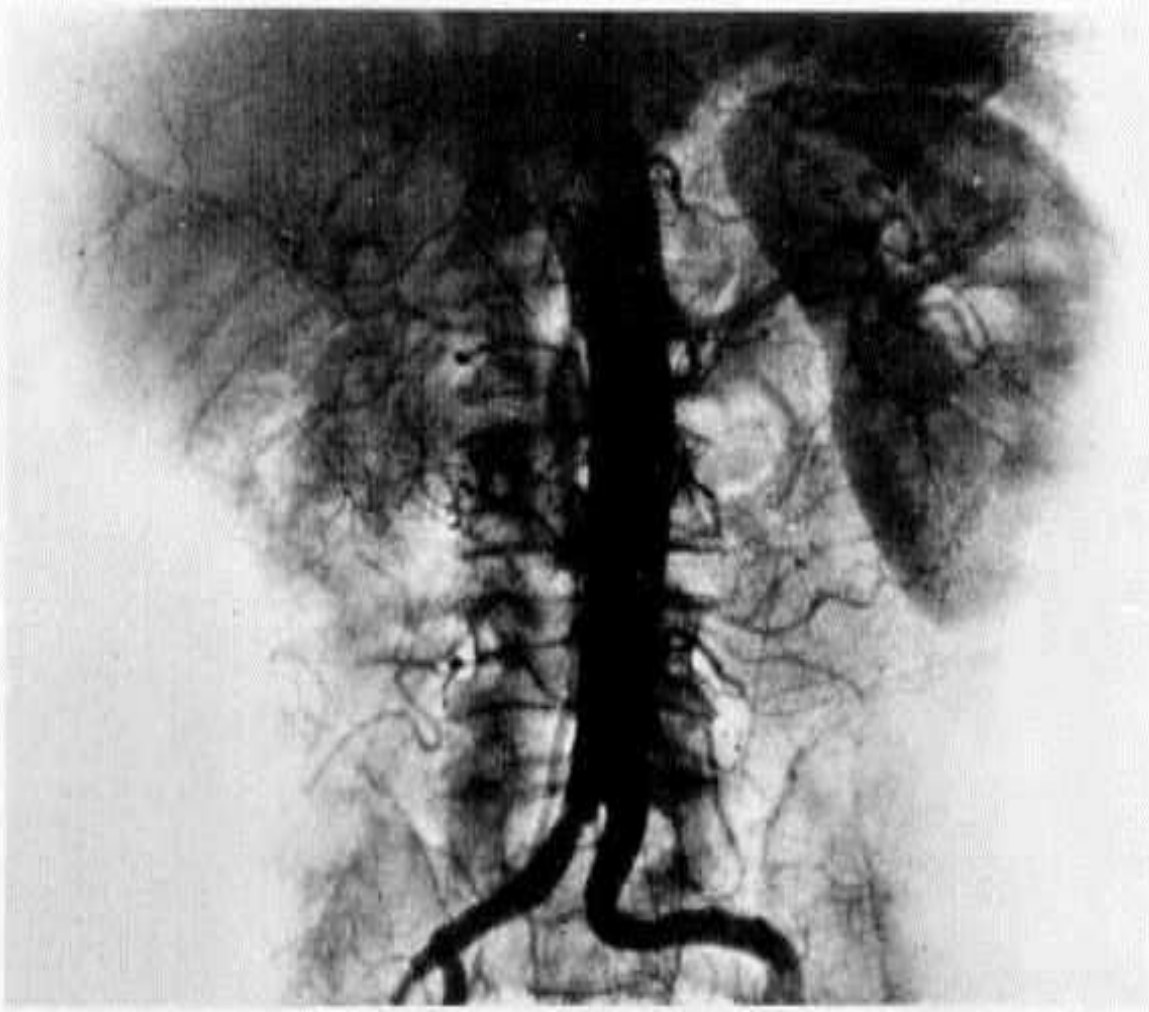

Fig. 15-40. Aortografia addominale effettuata attraverso cateterismo dell'arteria femorale di destra: visualizzazione dell'aorta addominale, dei rami splancnici e dell'arteria renale di sinistra. Mancata visualizzazione dell'arteria renale destra, quale esito di trombosi.

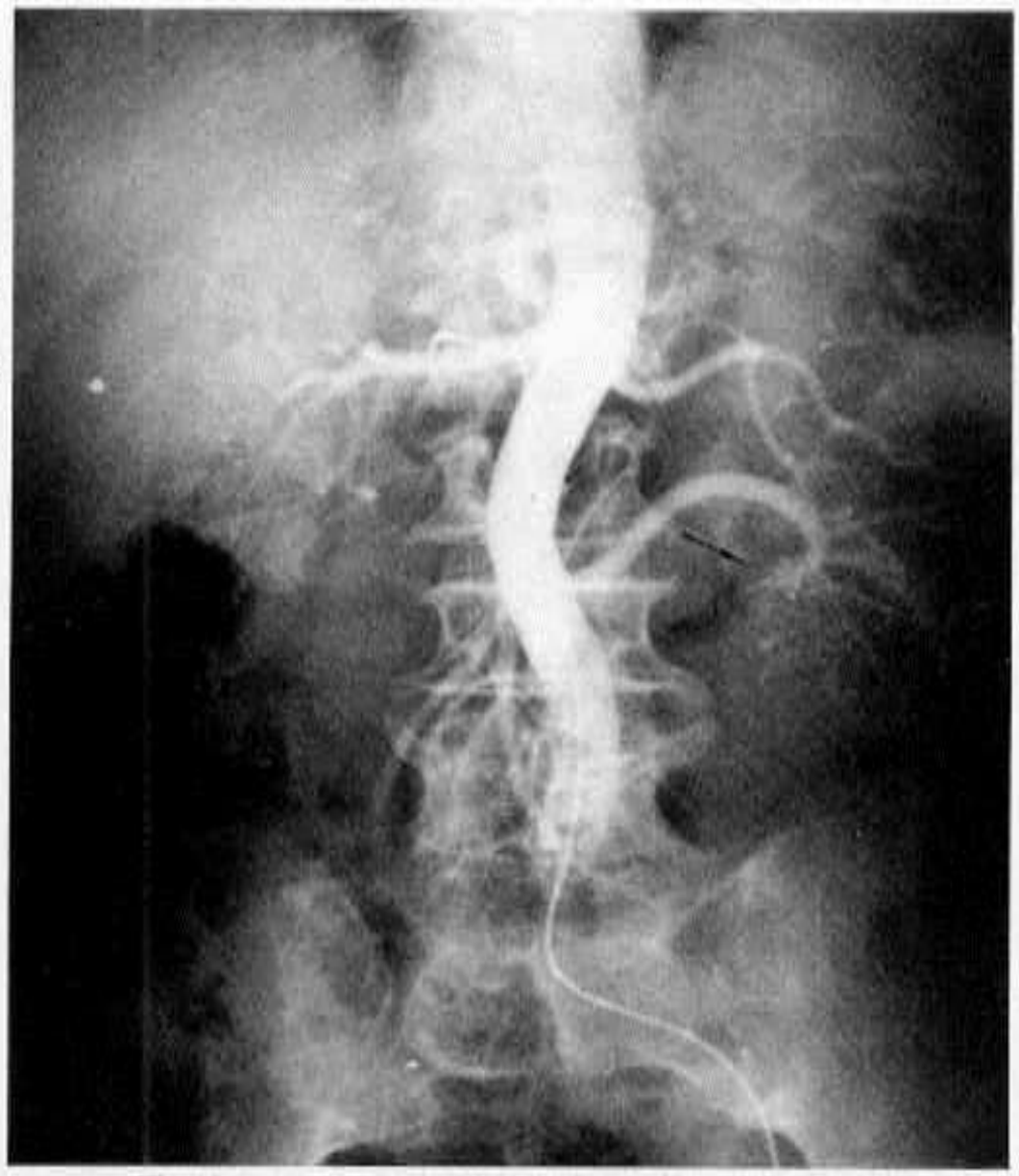

Fig. 15-41A. Arteriografia addominale effettuata attraverso cateterismo dell'arteria femorale di destra: visualizzazione di doppia arteria renale a sinistra; la superiore modicamente ridotta di calibro, l'inferiore si divide in rami intraparenchimali di aspetto "anarchico".

Questa indagine può talora essere responsabile di oliguria da idiosincrasia al mezzo di contrasto adoperato; a tale inconveniente si può ovviare facendo precedere all'arteriografia l'infusione venosa di soluzioni iperosmolari che provocano poliuria osmotica.

Biopsia renale

La biopsia renale può essere effettuata o per via chirurgica, in anestesia generale o per via transcutanea in anestesia locale. La prima tecnica consente prelievi di tessuto renale di notevoli dimensioni, ma non può essere eseguita routinariamente e non può essere ripetuta. La biopsia transcutanea praticata con gli aghi a "ghigliottina coperta" permette di ottenere frustoli di tessuto renale della lunghezza di 0,5-1 cm e del diametro di 1 mm, che talvolta possono addirittura contenere 50 glomeruli; è comunque soddisfacente una biopsia renale che fornisce almeno 10 glomeruli. È necessario che l'esecuzione della biopsia renale venga preceduta da uno studio dello stato coagulativo del paziente e da una accurata indagine radiologica volta ad evidenziare le ombre renali. Si esegue, previa eliminazione del contenuto intestinale con purganti e clisteri di pulizia, una radiografia in bianco dell'addome completata eventualmente da una pielografia discendente. Lo studio radiologico va effettuato nella stessa posizione che il paziente assumerà al momento della biopsia.

Si sceglie, per eseguire la biopsia il rene meglio visibile, scartando un rene ptosico e mobile o che contenga delle cisti. Si stabiliscono sulla lastra i rapporti del rene con il margine inferiore dell'ultima costa e con la linea delle apofisi spinose della colonna vertebrale; si segnano sulla superficie cutanea, con la matita dermografica, tali punti di repere e i contorni del polo inferiore del rene da biopsiare ricavati dalla distanza calcolata sulla lastra. Altro mezzo per localizzare esattamente il rene viene oggi fornito dalla ecografia o dalla visualizzazione diretta delle ombre renali mediante intensificatore di immagini.

Si procede ad anestesia superficiale e profonda con novocaina, eseguita con un sottile ago-sonda che consente di assicurarsi della posizione del rene; infatti, quando l'ago raggiunge il rene compie oscillazioni sincrone agli atti del respiro. Il frustolo bioptico viene asportato dalla zona centrale del polo inferiore.

La biopsia renale è necessaria in caso di:

- sindrome nefrosica;
- insufficienza renale acuta;
- nefropatie glomerulari primitive o secondarie;
- proteinuria od ematuria asintomatiche.

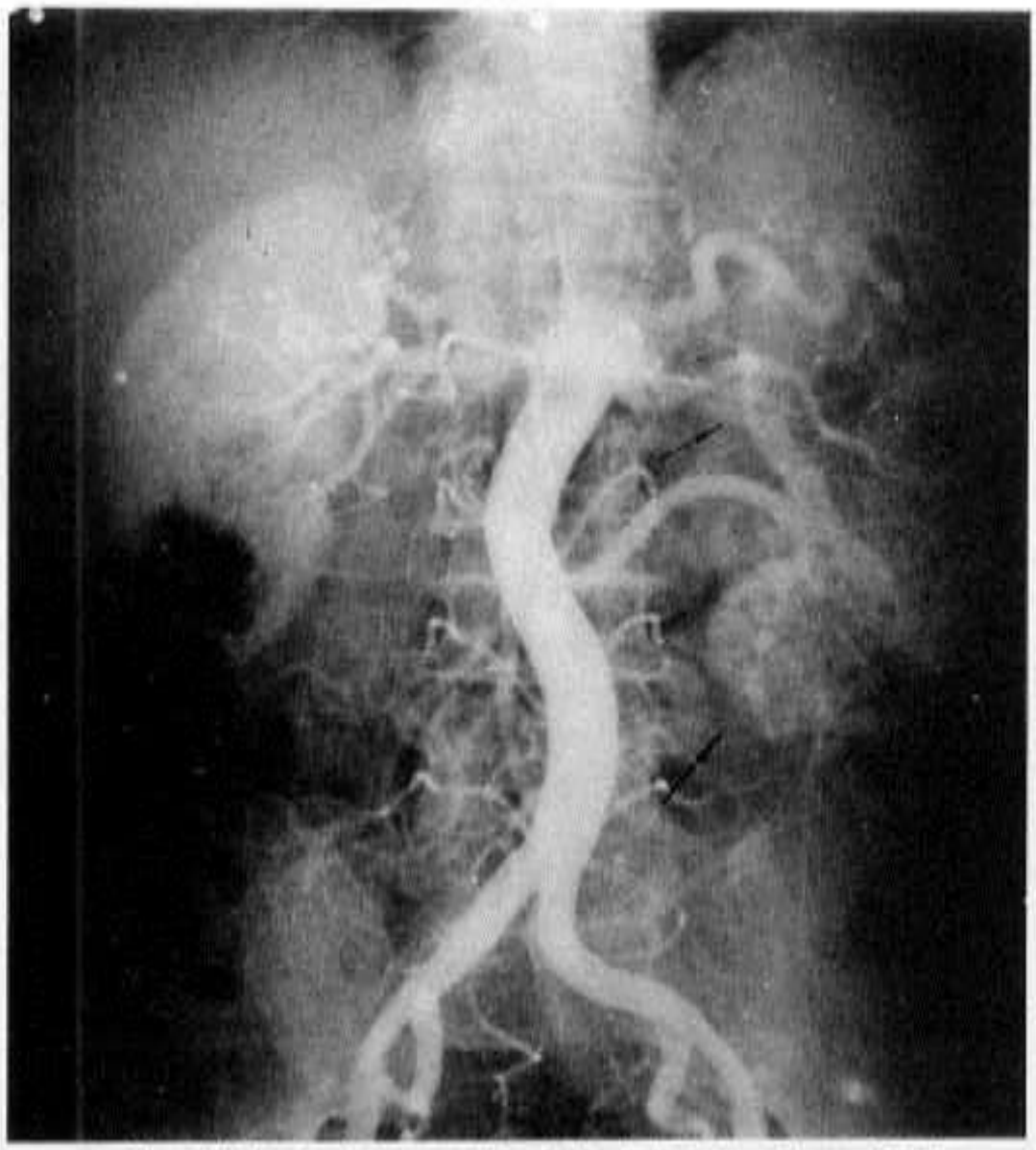

Fig. 14-41B. Nella fase capillare dal polo inferiore del rene di sinistra si diparte in direzione craniale un grosso vaso venoso, per verosimile presenza di fistola artero-venosa renale.

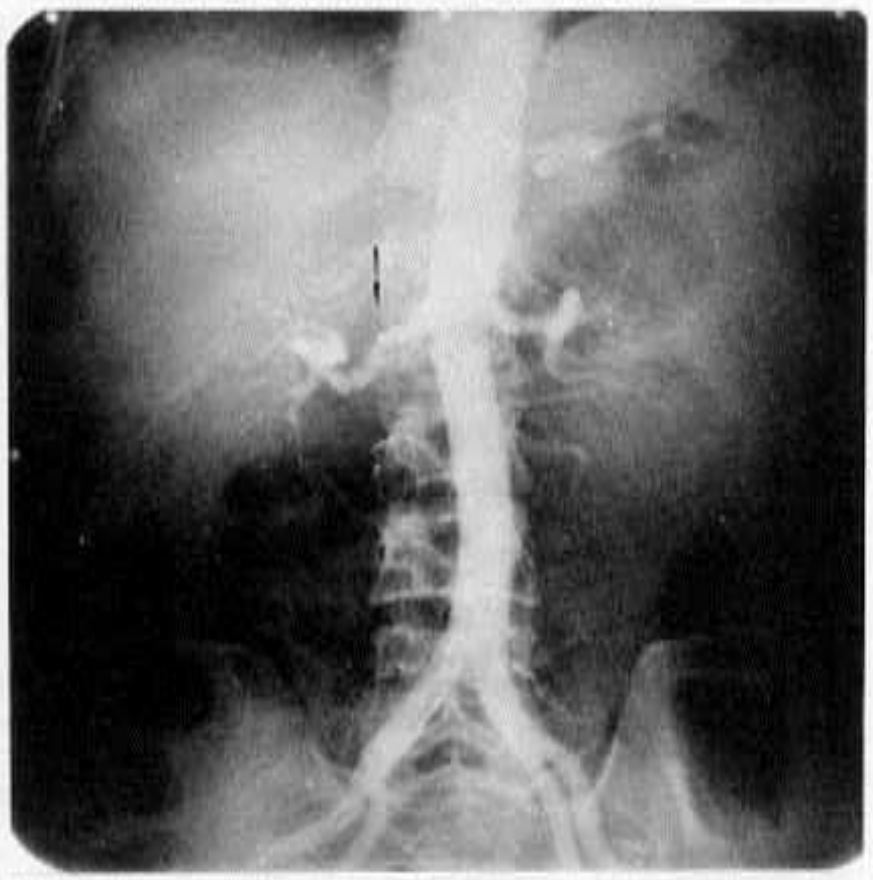

Fig. 15-42. Arteriografia renale effettuata attraverso cateterismo dell'arteria femorale di destra: visualizzazione dell'aorta addominale, la cui morfologia è regolare, così come l'arteria renale di sinistra. L'arteria renale di destra appare stenotica in più tratti, assumendo l'aspetto a "corona di rosario" per verosimile iperplasia fibro-muscolare.

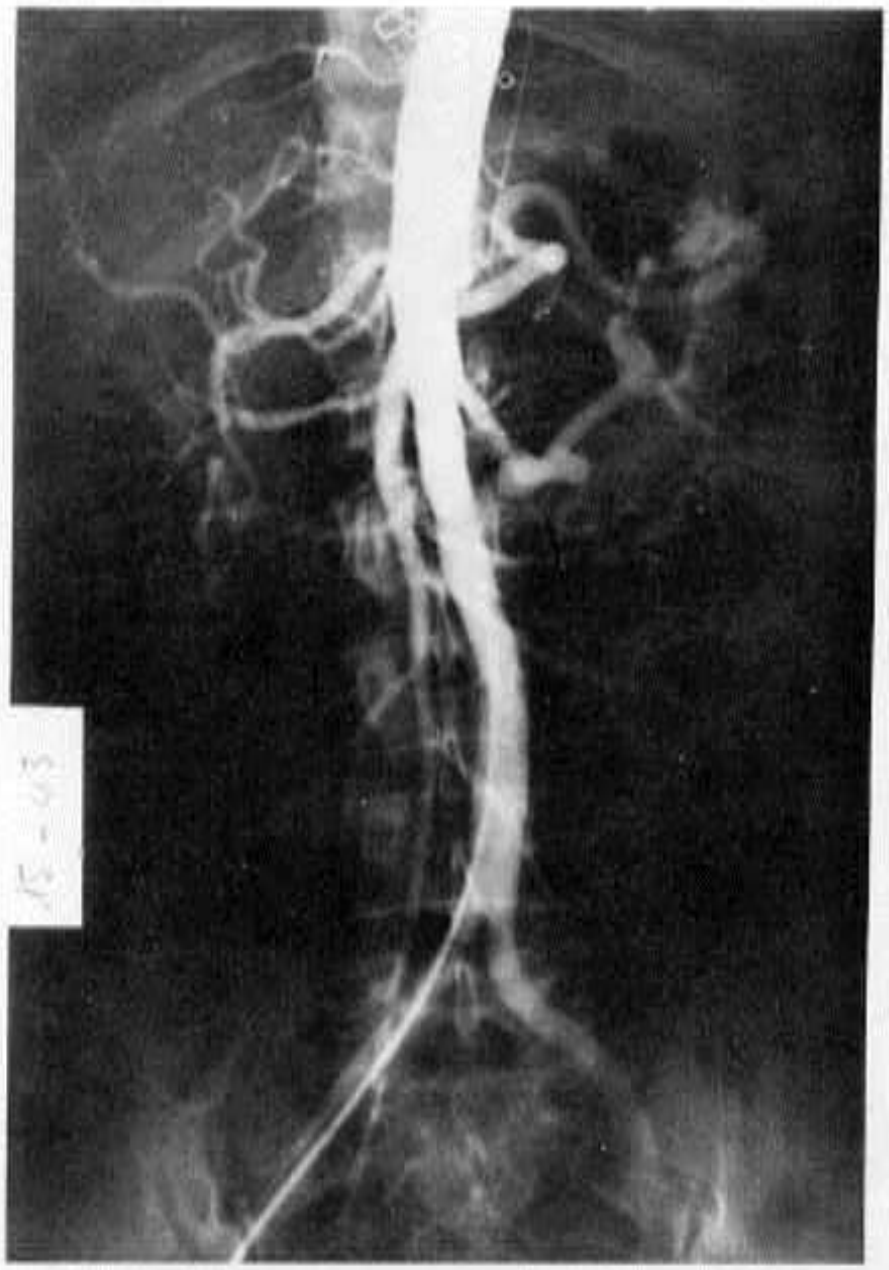

Fig. 15-43. Arteriografia renale effettuata attraverso cateterismo dell'arteria femorale di destra: dilatazione aneurismatica "moniliforme" dell'arteria renale di sinistra; modesta riduzione di calibro dell'arteria renale di destra.

Fig. 15-44A. Arteriografia selettiva renale destra: netta riduzione del calibro del tratto prossimale dell'arteria e dei suoi rami intraperenchimali, con scarsa visualizzazione della corticale.

La biopsia renale è consigliabile in caso di:

- nefrite interstiziale;
- diabete mellito;
- ipertensione arteriosa;
- trapianto renale;
- insufficienza renale cronica non terminale.

La biopsia renale è controindicata in caso di:

- diatesi emorragica di qualsiasi tipo;
- rene unico;
- neoplasie;
- infezioni renali e perirenali (da piogeni, Koch, miceti);
- uremia terminale;
- rene policistico;
- arteriosclerosi calcifica ed aneurismi delle arterie renali.

L'esame del frammento bioptico può essere eseguito oltre che con la microscopia ottica, con l'immunofluorescenza, in grado di svelare la presenza nel rene di eventuali immunocomplessi (Fig. 15-47) o anticorpi anti-MBG, e con la microscopia elettronica. L'indagine bioptica è di estrema importanza nello studio delle glomerulonefriti primitive o secondarie.

Si possono definire le caratteristiche morfologiche della nefropatia, la estensione (lesioni limitate a pochi o alla maggior parte dei glomeruli) e la gravità delle lesioni istologiche (segni segmentari o diffusi di scleroialinosi o presenza di "semilune" epiteliali o fibroepiteliali) e si può ricavare un giudizio prognostico.

Nelle glomerulopatie primitive possono essere documentate le seguenti lesioni istologiche:

- lesioni glomerulari minime;
- lesioni glomerulari membranose;
- lesioni glomerulari proliferative (endocapillari, intracapillari o mesangiali, epiteliali; Fig. 15-48);
- lesioni glomerulari membrano-proliferative (Fig. 15-49);
- lesioni glomerulari scleroialinosiche.

Anche nella pielonefrite la biopsia renale può essere d'aiuto, mostrando i focolai di nefrite interstiziale con note di sofferenza tubulare e talvolta glomerulare, fino ad arrivare al caratteristico aspetto "pseudo-tiroideo" (Fig. 15-50); una parte del frustolo di tessuto prelevato può essere utilizzato per allestire una coltura ed isolare così il germe respon-

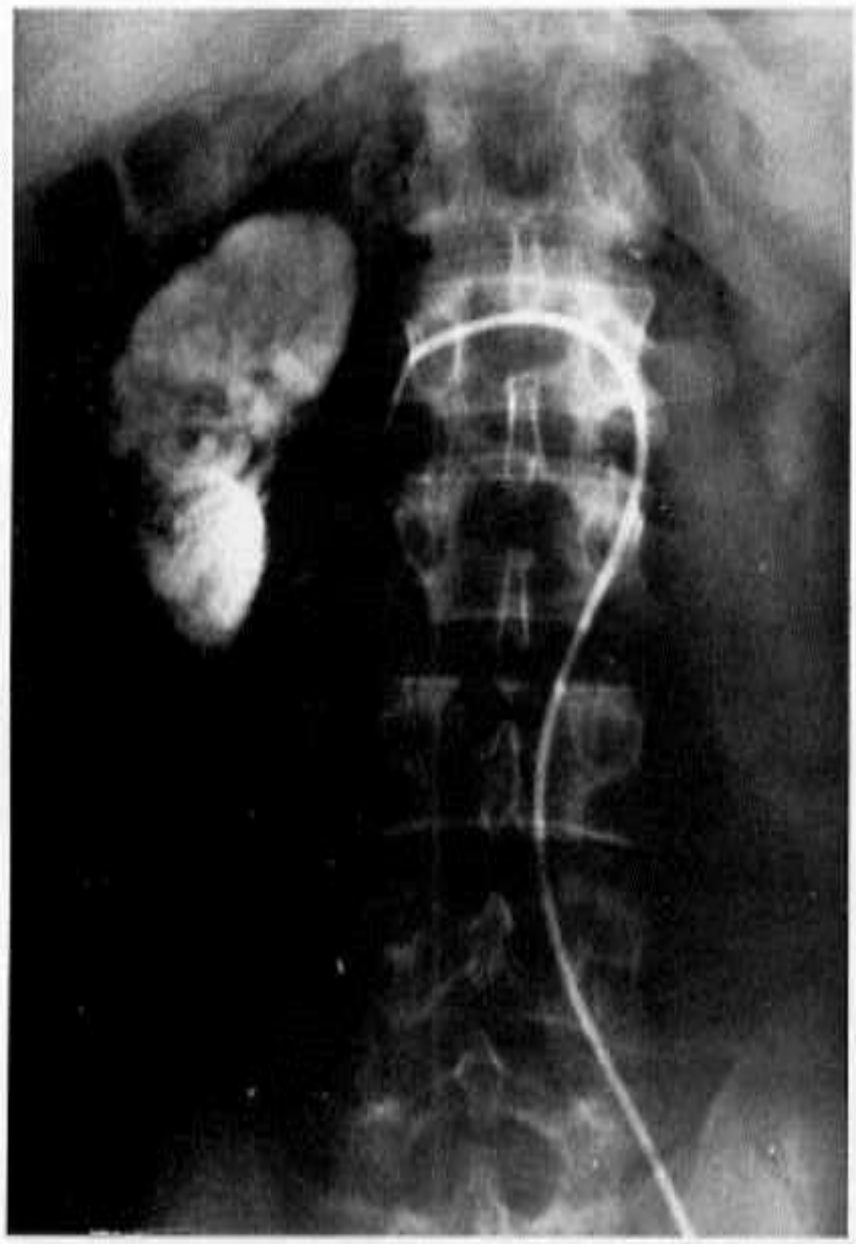

Fig. 15-44B. In fase nefrografica si apprezza una riduzione volumetrica del rene e l'irregolarità del margine esterno per la presenza di piccole incisure da polilobulazione di tipo fetale.

Fig. 15-45A. Arteriografia addominale effettuata attraverso cateterismo dell'arteria femorale di destra: grossa cisti mesorenale a destra, comprimente i rami arteriosi intraparenchimali, che assumono un aspetto a "canestro".

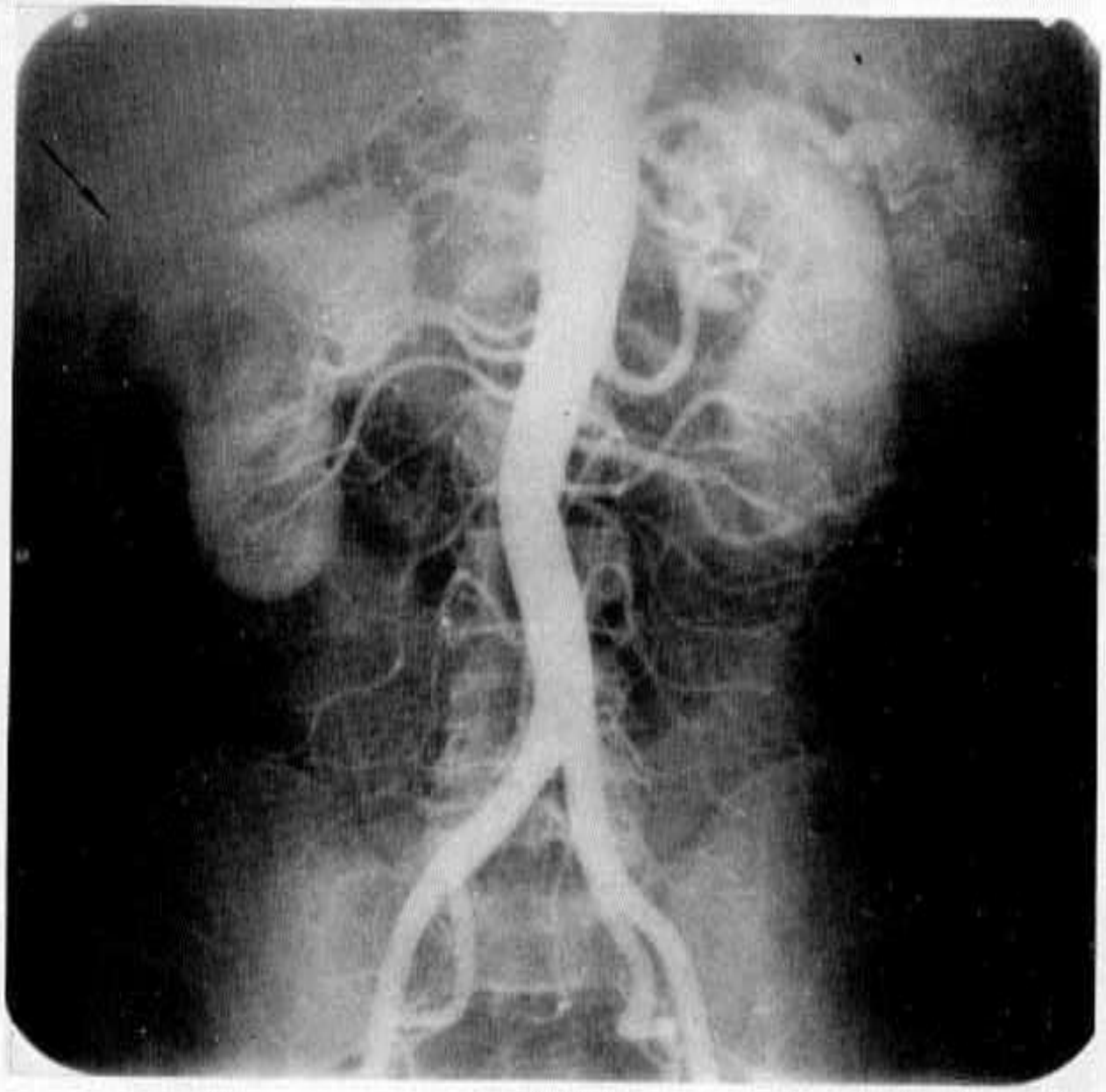

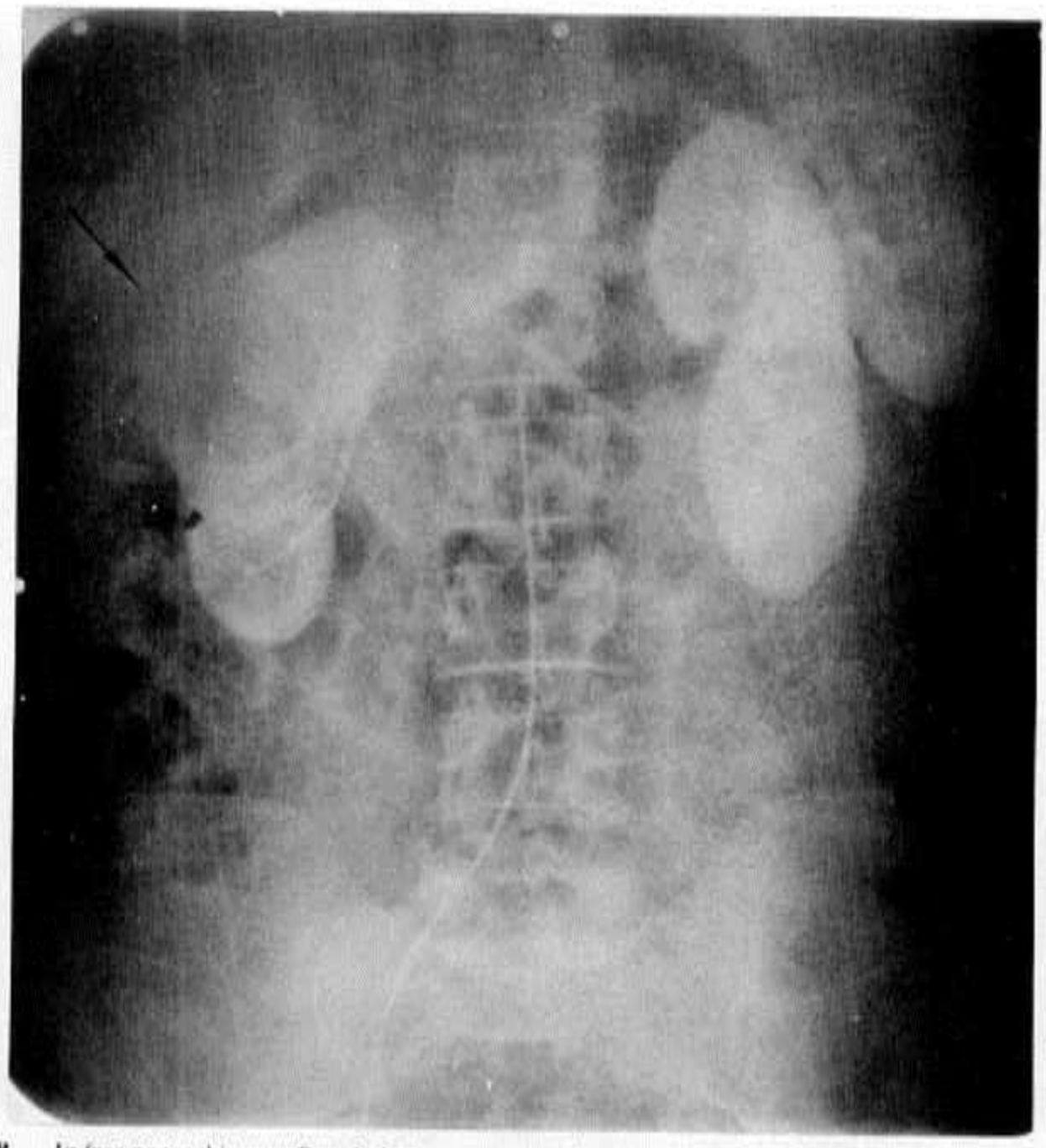

Fig. 15-45/B. In fase parenchimografica. A destra, grossa area lacunare rotondeggiante, riferibile a formazione cistica.

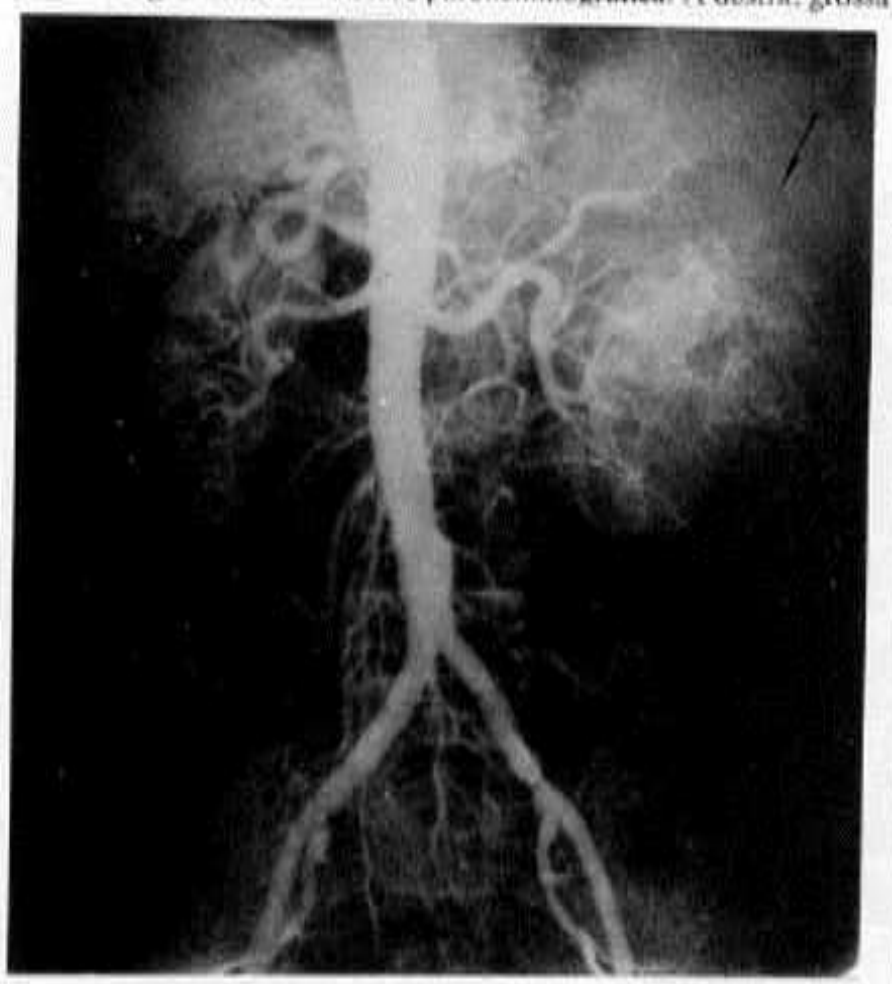

Fig. 15-46/A. Arteriografia renale effettuata attraverso cateterismo dell'arteria femorale di destra: ampia area di vascolarizzazione anarchica e cirsoidea estendentesi dal terzo medio al polo inferiore del rene di sinistra (ingrandito), riferibile verosimilmente ad ipernefroma.

Fig. 15-46B. In fase nefrografica il rene di sinistra appare vistosamente ingrandito di volume con margini irregolari; si apprezzano aree di impregnazione di mezzo di contrasto con ristagno, alternate ad aree lacunari.

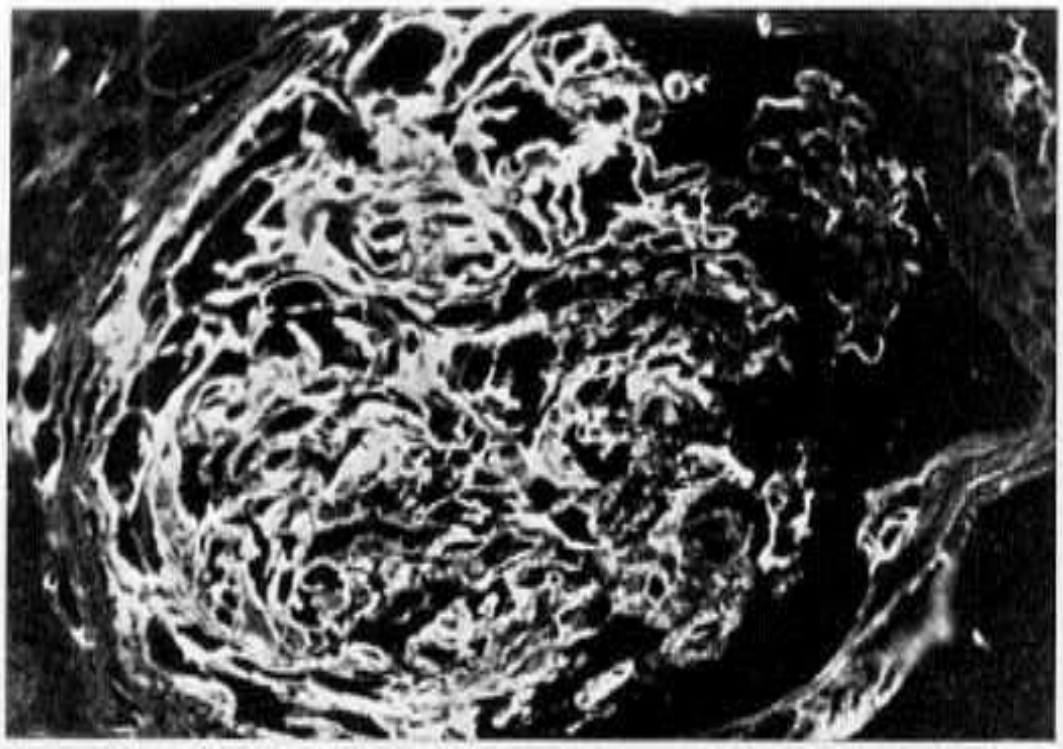

Fig. 15-47. Biopsia renale (immunofluorescenza): depositi granulari in sede mesangiale e parietale di immunocomplessi.

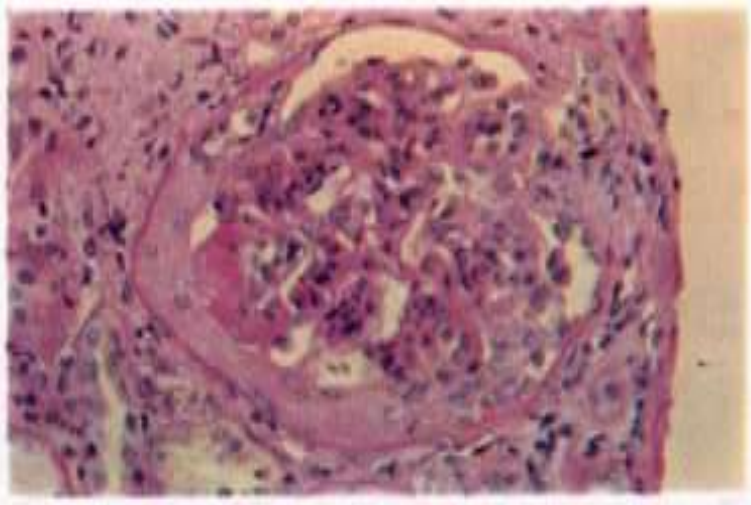

Fig. 15-48. Glomerulonefrite rapidamente progressiva. Lo spazio capsulare è in gran parte occupato da una "semiluna" che comprime le anse glomerulari conglomerate.

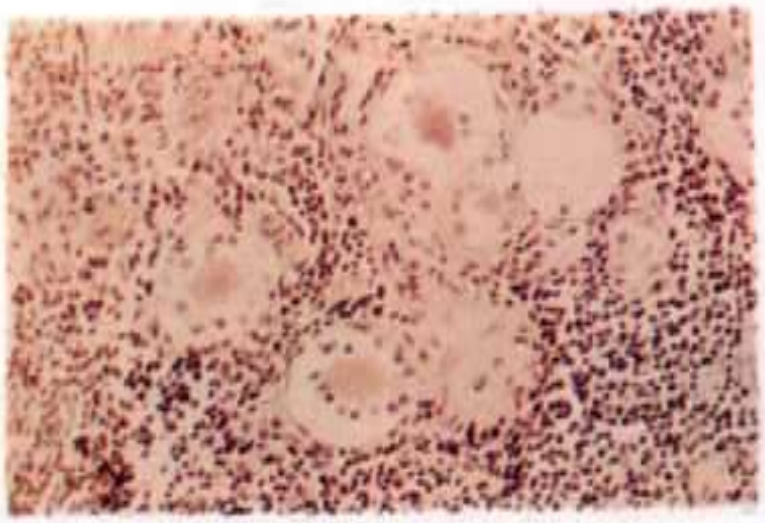

Fig. 15-50. Pielonefrite acuta. Un abbondante infiltrato leucocitario si dispone tra i tubuli, dissociandoli.

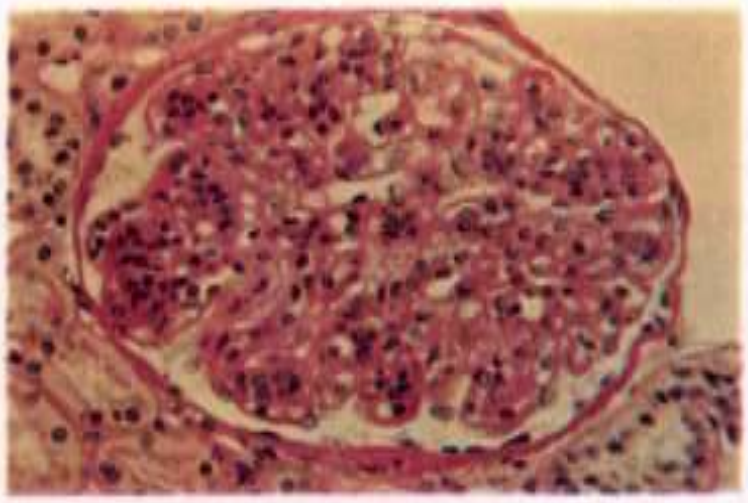

Fig. 15-49. Glomerulonefrite membrano-proliferativa. Le anse glomerulari appaiono conglomerate per ispessimento delle membrane basali; proliferazione delle cellule mesangiali.

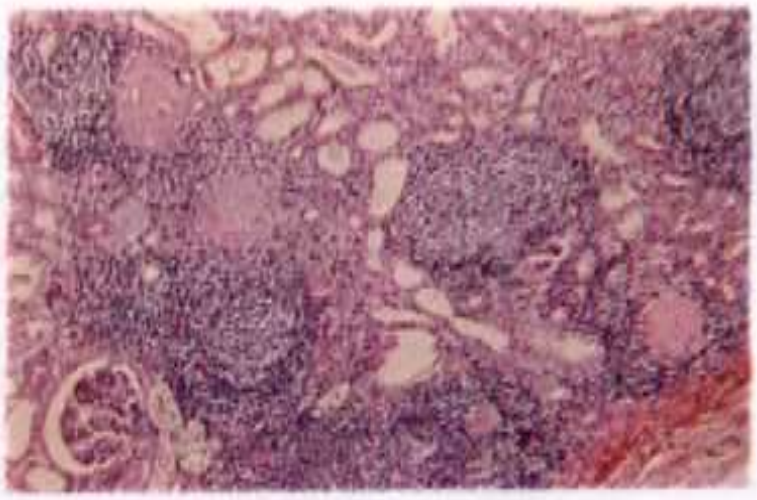

Fig. 15-51. Nefroangiosclerosi. A piccolo ingrandimento si osserva un notevole ispessimento delle pareti vasali ed una atrofia sia delle quote glomerulari che tubulari.

sabile della malattia. Nell'ipertensione arteriosa si possono instaurare alterazioni caratteristiche da ispessimento delle pareti vasali con atrofia glomerulo-tubulare: nefroangiosclerosi (Fig. 15-51).

La nefrobiopsia transcutanea o per via chirurgica praticata nel rene trapiantato, può integrare altre indagini di laboratorio e dati clinici per giungere alla diagnosi di rigetto o può favorire il riscontro di eventuale glomerulonefrite.

In corso di insufficienza renale acuta su base organica la biopsia renale consente spesso di pervenire ad una precisa diagnosi etiologica, oltrechè di controllare l'evolvere della lesione tubulare e quindi programmare la durata di un eventuale trattamento emodialitico. Nell'ipertensione renovascolare da stenosi dell'arteria renale il reperto istologico è quello di iperplasia ed ipergranularità dell'apparato iuxtaglomerulare del rene ove è indovata la stenosi; nel rene controlaterale spesso si riscontrano lesioni arteriolosclerotiche.

CAPITOLO SEDICESIMO

SEMEIOLOGIA DEL SISTEMA NERVOSO

Generalità

La semeiotica del sistema nervoso è particolarmente ricca di elementi e ciò in relazione alla molteplicità e complessità delle funzioni che esso è chiamato ad esplicare; altrettanto complesse sono le sindromi derivanti da lesioni organiche o da alterazioni funzionali del sistema nervoso.

La trattazione si articolerà nell'esposizione dei fondamentali elementi semeiologici del sistema nervoso in condizioni di normalità, dei sintomi e segni neurologici riscontrabili nelle più frequenti alterazioni.

L'esame del sistema nervoso si propone di rilevare l'eventuale esistenza di un interessamento di tale sistema e di pervenire ad una diagnosi di sede della lesione; occorre tenere presente, tuttavia, che anche importanti malattie del sistema nervoso possono non accompagnarsi a significativi rilievi (zone mute) e che spesso per stabilire la topografia e l'etiologia della lesione occorre far ricorso ad esami paraclinici (di cui parleremo in appresso).

Va, inoltre, ricordato che ancor più che per altri settori organici, l'anamnesi accurata ed opportunamente mirata di solito è in grado di fornire elementi assai validi ai fini dell'orientamento diagnostico. Ciò ad iniziare dall'anamnesi familiare (sia per quanto riguarda una pregressa infezione luetica o l'alcoolismo nei genitori od una ereditarietà diretta o collaterale di manifestazioni nervose, in particolare di malattie mentali), per passare poi a quella personale, che deve accertare eventuali traumi, abitudini voluttuarie (alcoolismo, tabagismo), malattie infettive, lues in particolare, eventuale presenza di diabete, ipertensione arteriosa, malattie cardiovascolari, nonché il tipo di lavoro (come eventuale fattore di rischio di determinate intossicazioni), in quanto possono rivestire notevole importanza nella genesi di talune manifestazioni nervose. Inoltre, occorrerà precisare se l'insorgenza di un deficit motorio è stata brusca (embolia, emorragia) o lentamente progressiva (trombosi, processi degenerativi, neoplastici) e quali precedenti terapie abbia praticato il paziente (possibilità di danni iatrogeni).

Quanto all'anamnesi specifica riguardante i disturbi attuali è bene che sia condotta secondo lo schema seguente dell'esame neuro-psichico, annotando l'epoca di insorgenza e la successione cronologica dei sintomi.

Modalità dell'esame neurologico

Come già premesso nella parte introduttiva relativamente all'esame generale del paziente, l'esame neurologico è di solito preceduto dall'esame psichico; esso si va configurando già nel corso della raccolta anamnestica.

Dopo aver ben valutato l'*aspetto esteriore* del soggetto (includente l'accuratezza o trascuratezza nel vestiario ed eventuali ornamenti, indici di tratti psichici particolari), nonché l'atteggiamento ed il portamento, dimesso o sostenuto e dopo un esame della mimica, che consente soprattutto indicazioni circa il tono dell'umore, si procede al *restante esame psichico* comprendente: 1) coscienza ed attenzione; 2) percezione; 3) immaginazione; 4) memoria; 5) pensiero e linguaggio; 6) intelligenza; 7) affettività; 8) istinti; 9) volontà; 10) personalità. Si procede indi all'*esame neurologico* secondo la successione: 1) motilità, a tutti i livelli (con inizio dai nervi cranici) e in tutte le forme, con particolare riguardo a paralisi, paresi, disturbi della coordinazione dei movimenti, della stazione eretta e della deambulazione, movimenti involontari, crisi convulsive; 2) tono e riflessi; 3) sensibilità in tutte le forme ed a tutti i livelli, con inizio dai sensi specifici ed annotazioni circa eventuale cefalea, altri dolori, parestesie, vertigini; 4) attività fasiche, gnosiche e prassiche; 5) stato degli sfinteri; 6) stato funzionale dell'apparato genitale; 7) stato del sistema nervoso vegetativo centrale e periferico.

Sempre utile, ma indispensabile certamente in particolari situazioni, è un esame più approfondito dello

stato psichico del paziente, spesso in rapporto al tipo costituzionale (ciclotimico, schizotimico).

Esso si avvale del colloquio e di un corretto uso del rapporto medico-paziente e considera le caratteristiche dell'umore (ansietà, depressione, instabilità, euforia, irritabilità, reticenza, ecc.), i tratti evidenti del carattere, le relazioni interpersonali, l'atteggiamento verso la malattia e la presenza eventuale di problematiche connesse alla famiglia o al lavoro, gli stress emotivi, ecc.

Questa indagine, che necessita naturalmente di una accurata anamnesi, è particolarmente importante nel corso di determinati momenti fisiologici (pubertà, gravidanza, menopausa, senilità), durante i quali si realizza una più intima relazione tra soma e psiche, ed in tutte quelle condizioni cliniche per le quali si può sospettare una specifica interferenza di fattori psicoemotivi (malattie psicosomatiche).

L'esame psichico, se necessario, può essere integrato da tests (o reattivi), classicamente distinti in *tests di livello intellettivo e di efficienza* (ad. es. scala di Wechsler-Bellevue, utilizzabile anche per la valutazione del deterioramento mentale; tests di memoria, percezione, di performance o riguardanti la formazione di concetti astratti) e *tests di personalità* (globali, proiettivi, psicosomatici, scale per la valutazione dell'ansia-depressione e dei tratti del carattere).

SEMEIOLOGIA DELLA MOTILITÀ NORMALE E PATOLOGICA

I movimenti dell'uomo possono venire distinti in: *volontari* (compiuti dietro comando della nostra volontà e con intervento della corteccia cerebrale), *riflessi* (non vi partecipano né la volontà, né la corteccia) e *automatici* (sono compiuti automaticamente senza che ci si renda conto, pur partecipando la corteccia).

Per l'esecuzione di un atto volontario o automatico, occorre l'intervento del sistema piramidale, extrapiramidale e cerebellare.

Sul sistema motorio esplicano, infatti, la loro influenza il *sistema piramidale* (responsabile soprattutto dei movimenti volontari isolati), quello *extrapiramidale* (interessato soprattutto nel mantenimento degli automatismi istintivi, motori, mimico-fasici) e il sistema *cerebellare* (che esplica soprattutto una funzione tonica, stenica e statica).

Semeiologia della motilità volontaria normale e patologica

La motilità volontaria è in rapporto all'attività di due motoneuroni: il motoneurone centrale ed il motoneurone periferico.

Il *motoneurone centrale* o cortico-spinale, si origina nell'area motoria (circonvoluzione frontale ascendente, lobulo pararolandico, area 4 di Brodmann; Fig. 16-1), ove si ha una distribuzione tipo uomo capovolto (*homunculus motorius*): i cilindrassi scendono in basso, attraversano il centro ovale e si uniscono nella capsula interna (ginocchio e 2/3 anteriori del braccio posteriore) e poi attraversano il peduncolo cerebrale e il tronco encefalico, ove nella parte inferiore del bulbo la maggior parte delle fibre si incrocia (*decussatio piramidum*) e passando dal lato opposto decorre nel cordone laterale del midollo, costituendo il *fascio piramidale crociato*; una minima parte, invece, discende direttamente nel cordone anteriore del midollo dello stesso lato, costituendo il *fascio piramidale diretto* (Fig. 16-2).

Le fibre di entrambi questi fasci terminano in corrispondenza delle cellule delle corna grigie anteriori (anche fibre del fascio piramidale diretto si incrocerebbero a livello della commessura bianca anteriore) del midollo spinale. Intanto, una parte delle fibre del fascio piramidale è già terminata a livello del tronco encefalico, contraendo sinapsi con i neuroni dei nuclei di origine dei nervi cranici.

Il motoneurone periferico o neuro-muscolare, si origina dai nuclei motori dei nervi cranici (*nervi cranici*) e dalle cellule delle corna grigie anteriori (*nervi spinali*), terminando nelle placche motrici dei muscoli cui sono destinati ed ai quali trasmettono gli impulsi motori volontari, esercitando su di essi una funzione trofica. Il neurone periferico spinale, inoltre, viene a costituire con il neurone periferico-sensitivo l'arco diastaltico attraverso cui si svolgono i riflessi profondi (tendinei e periostei). Le cellule motorie del tronco encefalico e del midollo spinale vengono influenzate dalle fibre del sistema extrapiramidale, che ha il compito precipuo di regolare il tono muscolare.

La corteccia cerebrale motoria, oltre ad inviare ai nuclei del neurone periferico gli impulsi motori volontari, invia anche degli impulsi inibitori che ne moderano l'attività. La cellula del II neurone motorio, sia esso a livello del tronco encefalico che del midollo, costituisce il centro trofico del muscolo.

Il motoneurone periferico è una struttura "secondaria" nei confronti del motoneurone centrale per i movimenti volontari ed automatici ed una struttura "primaria" autonoma per il movimento riflesso, facendo parte dell'arco diastaltico.

Le vie piramidali esercitano un effetto inibitorio sul tono muscolare e sui riflessi profondi, per cui la loro interruzione provoca nel territorio paralizzato ipertonia e maggiore vivacità dei riflessi propriocettivi; la loro lesione provoca, inoltre, riflessi patologici.

I disturbi deficitari della motilità volontaria si distinguono a seconda della gravità: *paresi* (menomazione dei movimenti che non vengono compiuti con la facilità abituale) o *paralisi* (abolizione completa dei movimenti), che possono essere di natura organica o funzionale. Limitandoci alle paralisi e paresi di natura organica si osserva che:

— una lesione distruttiva corticale od una interruzione del fascio piramidale prima dell'incrocio provoca un deficit motorio controlaterale. Una lesione del fascio piramidale dopo l'incrocio, cioè nel midollo, provoca invece un deficit motorio omolaterale;

— una lesione in un punto qualsiasi del sistema

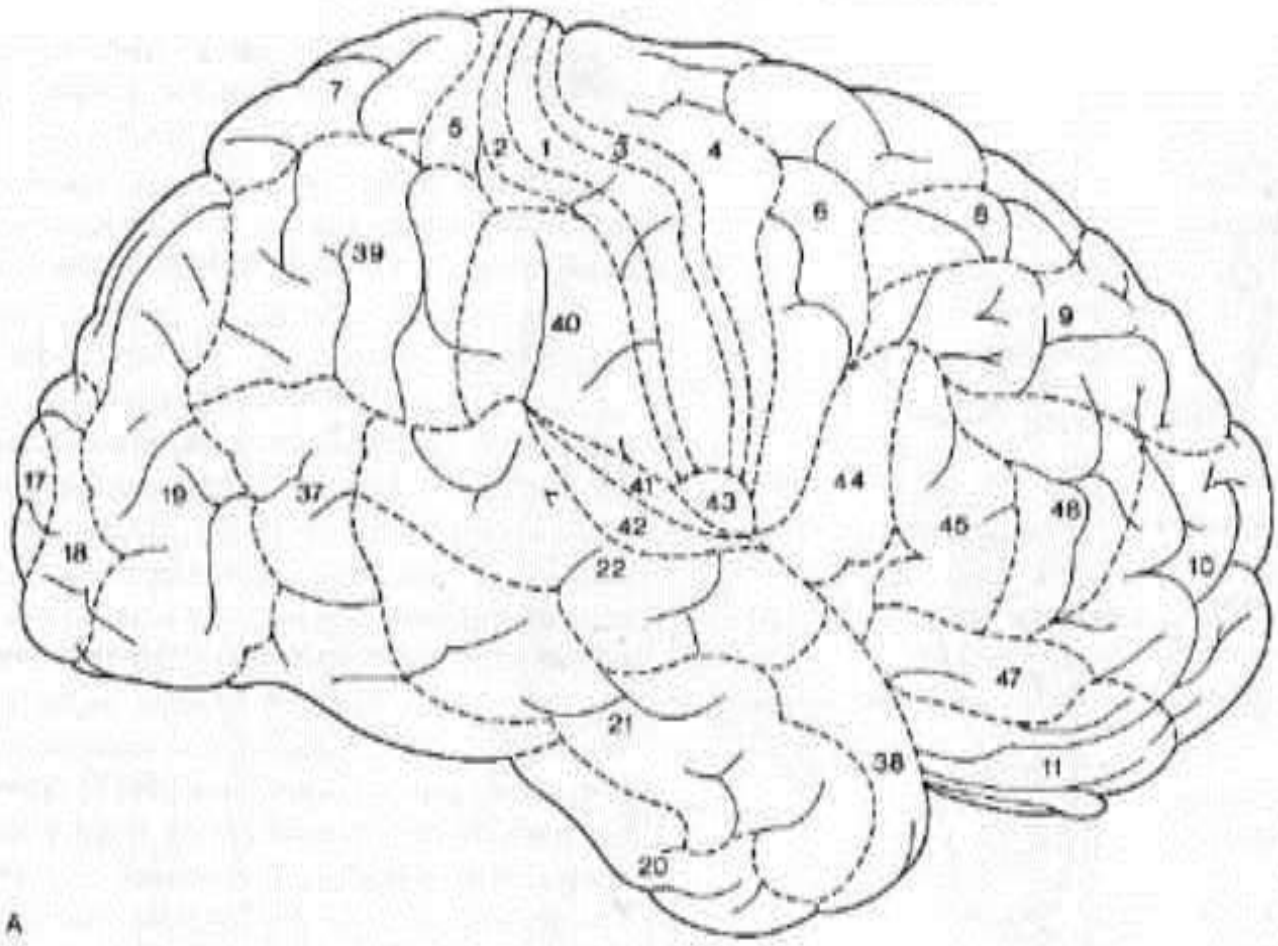

A

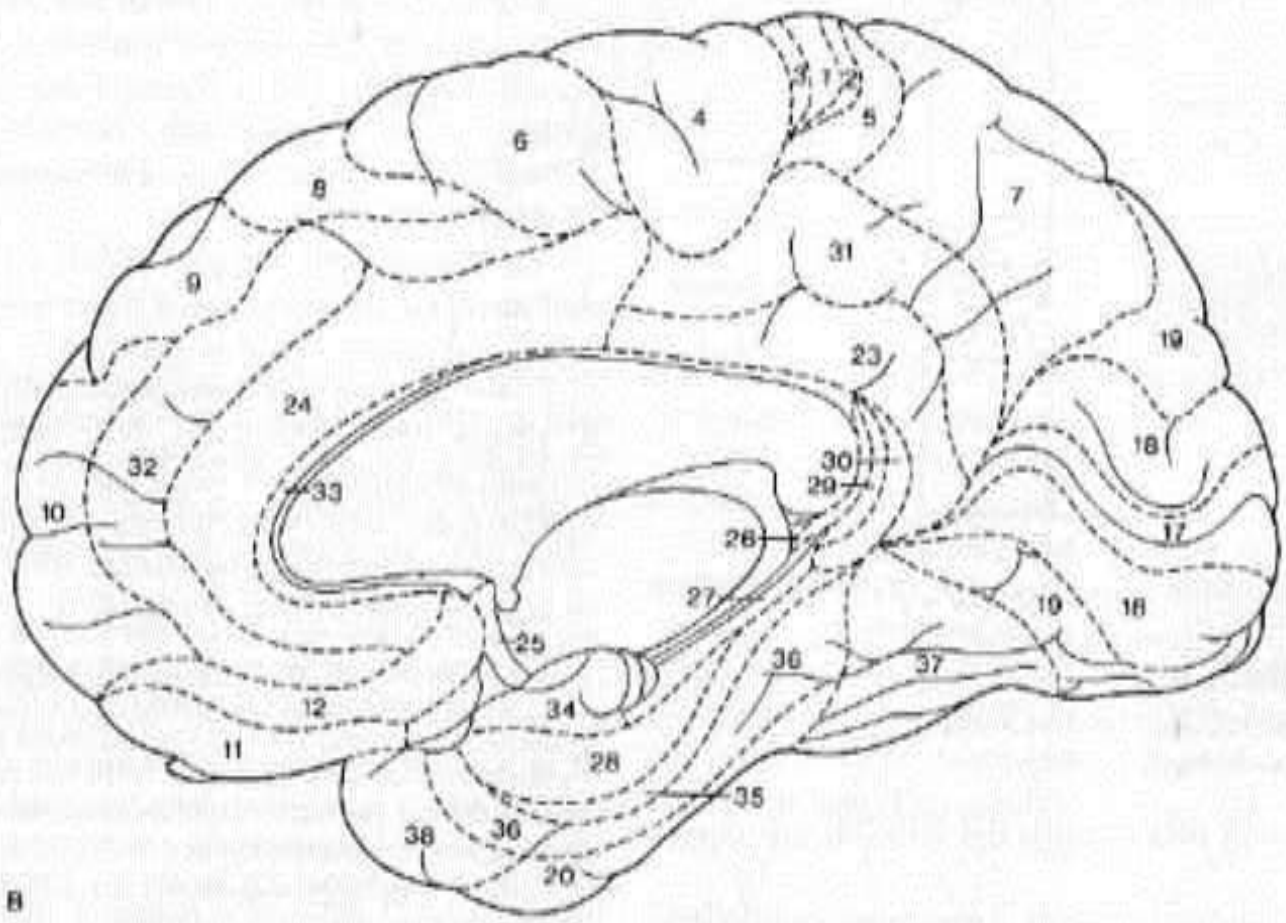

B

Fig. 16-1. Aree di Brodmann.

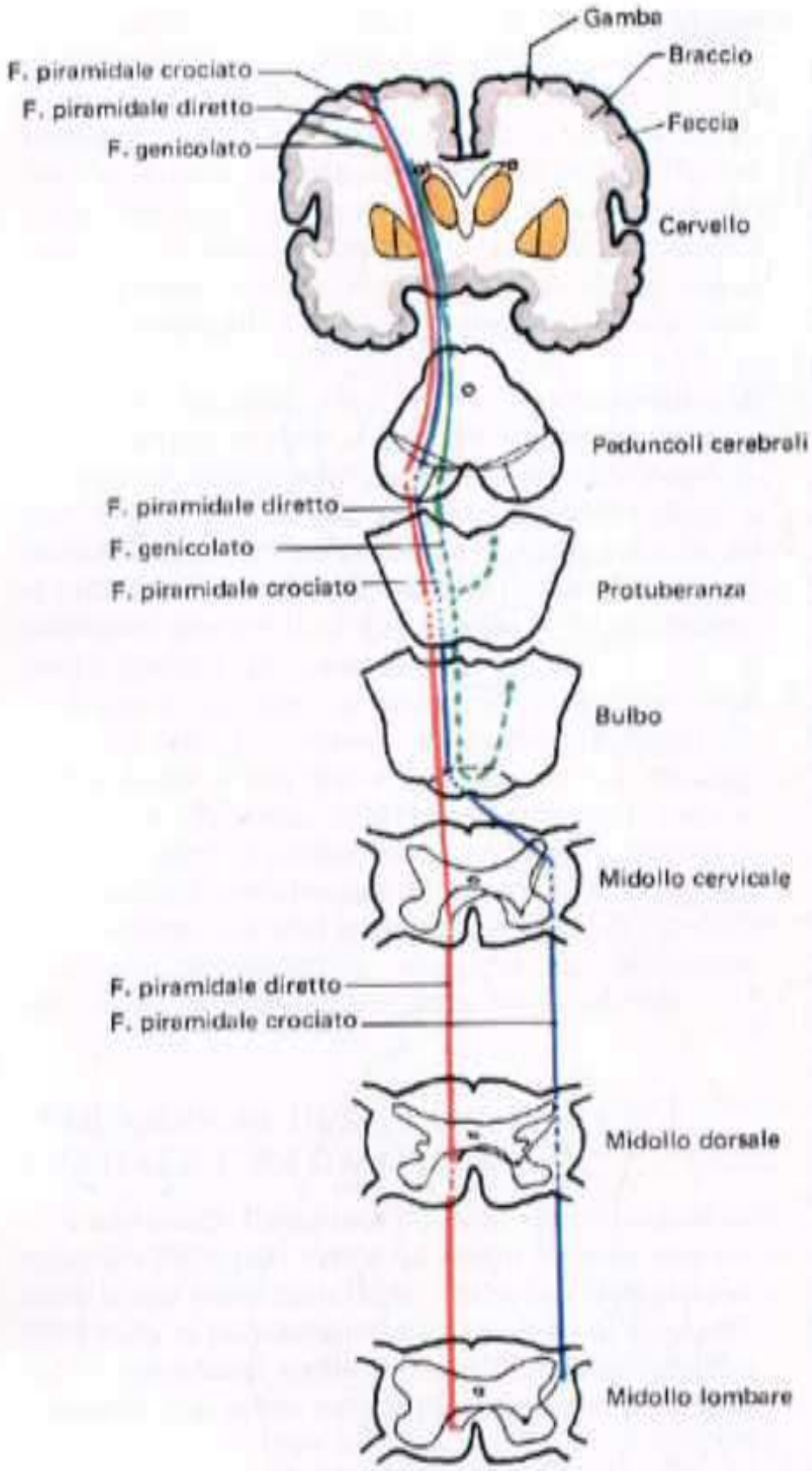

16-2. Le vie motrici.

motorio produrrà una paralisi dei muscoli corrispondenti;

— se la lesione interessa il motoneurone centrale, la paralisi sarà controlaterale di tipo spastico, cioè con ipertono (che, per fenomeni di diaschisi, sopraggiunge dopo alcuni giorni), senza grave compromissione del trofismo, con esagerazione dei riflessi propriocettivi e presenza di segni piramidali;

— se la lesione interessa il motoneurone periferico, la paralisi sarà omolaterale, flaccida, cioè con perdita del tono muscolare, con atrofia degenerativa dei muscoli ed attenuazione od assenza (areflessia) dei riflessi propriocettivi (tendinei ed osteoperiostei).

Nella paralisi periferica, allorché la lesione delle cellule delle corna anteriori è di tipo cronico-degenerativo, nei muscoli che vanno incontro all'atrofia compaiono delle contrazioni cloniche rapide, visibili ad occhio nudo e meglio evidenziabili con l'elettromiografia; esse sono le fibrillazioni e le fascicolazioni.

Per quanto riguarda la paralisi centrale la sintomatologia è in rapporto alla sede della lesione:

— se è a livello della corteccia, nella zona prerolandica, la paralisi è in genere di tipo monoplegico od anche circoscritta a determinati gruppi muscolari (rara l'emiplegia): paralisi corticale, con disturbi della sensibilità epicritica, emianopsia laterale omonima, crisi di epilessia jacksoniana e in caso di deficit destro, afasia sensoriale tipo Wernicke o Broca o mista;

— se è localizzata nella capsula interna (Fig. 16-3) nel punto in cui cioè si congiungono tutte le fibre piramidali, si avrà l'*emiplegia capsulare completa*: paralisi dei muscoli della metà controlaterale del corpo, con maggiore interessamento degli arti e della faccia, soprattutto del facciale inferiore. Si possono aggiungere emianopsia, ed emianestesia se è interessata l'estremità posteriore della capsula interna.

Per lo più, però, trattasi di una *emiplegia capsulare incompleta*, che comporta assenza od esiguità della paralisi dei muscoli che hanno innervazione bilaterale (oculomotore, masticatori, facciale superiore, del faringe, del laringe, collo, diaframma e tronco; Fig. 16-4 A).

Le lesioni delle vie piramidali a livello dell'istmo dell'encefalo danno luogo a numerose sindromi alterne, di cui ricorderemo le principali:

— se la lesione è nel peduncolo cerebrale, quindi prima della decussatio delle piramidi, oltre alla paralisi controlaterale degli arti si ha anche paralisi omolaterale dell'oculomotore comune (terzo paio, con ptosi palpebrale e midriasi): *sindrome peduncolare alterna anteriore di Weber* (Fig. 16-4 B).

La sindrome di Weber può avere delle varianti:

a) la *sindrome di Benedikt*, in cui figurano come segni omolaterali la paralisi del III paio e come segni controlaterali emiparesi transitoria, presto sostituita da movimenti involontari di tipo parkinsoniano o coreo-atetosico o emiballico (per lesione del nucleo rosso e delle fibre pallido-rubre);

b) la *sindrome di Claude*, con paralisi omolaterale del III ed atassia, asinergia e dismetria dal lato opposto (per interessamento del nucleo rosso, del nucleo o della radice del III e del peduncolo cerebellare), senza emiplegia piramidale.

— se la lesione è nel *ponte*, quindi sempre prima dell'incrocio delle piramidi, risulteranno colpiti, oltre che le vie piramidali, il VI e VII paio; si avrà, quindi, emiplegia alterna pontina con paralisi controlaterale degli arti e paralisi periferica omolaterale del facciale e dell'abducente: *sindrome protuberanziale alterna motrice di Millard-Gubler* (Fig.16-4 C). Se la lesione, anzicché nella parte caudale del piede del

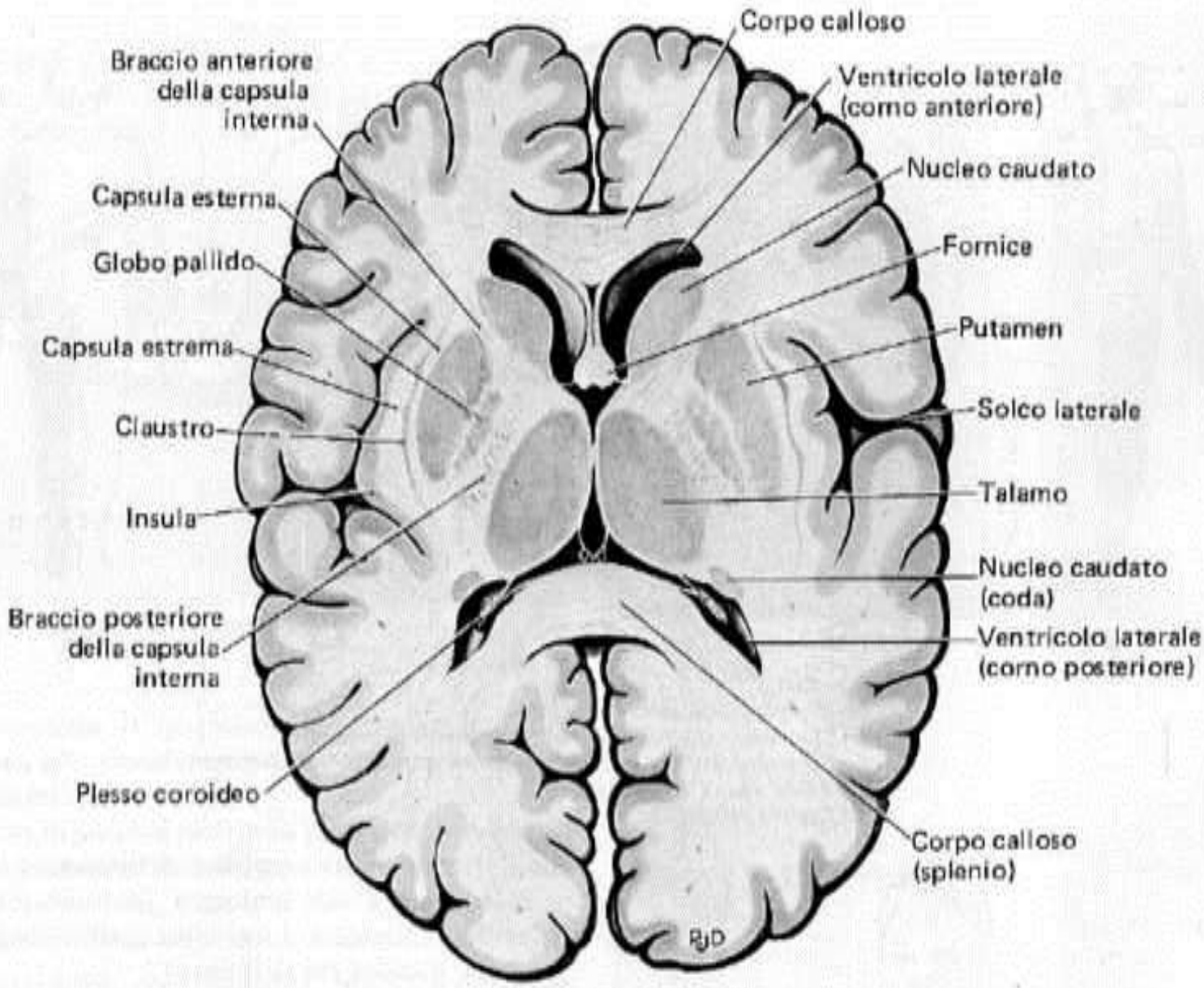

Fig. 16-3. Capsula interna.

ponte (come nella sindrome di Millard-Gubler), ha sede nella parte caudale del tegmento del ponte, si può realizzare la *sindrome di Foville inferiore o sindrome di Foville-Millard-Gubler* in cui alla Millard-Gubler si aggiunge paralisi laterale dello sguardo dal lato opposto alla lesione;

— se la lesione è nel *bulbo* (in sede laterale, per trombosi dell'arteria cerebellare postero-inferiore) si realizzerà la *sindrome di Wallenberg*, caratterizzata da emiparesi (incostante e transitoria) ed emianestesia termodolorifica (e raramente tattile) del tronco, collo e degli arti dal lato opposto alla lesione ed omolateralmente da emianestesia termodolorifica alla faccia (lesione del V), paralisi del palato molle, del faringe e della corda vocale (lesione del IX e X), sindrome cerebellare (atassia) e talora sindrome oculo-pupillare paralitica (Bernard-Horner) (Fig. 16-4 D). Una varietà della sindrome di *Wallenberg* è la *sindrome di Babinski-Nageotte*, che si distingue per la costanza della emiplegia e della sindrome di Bernard-Horner (per obliterazione dell'arteria vertebrale).

Per lesione bassa del bulbo si può realizzare la *sindrome alterna ipoglossica inferiore* (*Gucowski-Giannuli*): paralisi atrofica omolaterale della lingua ed emiplegia controlaterale (facciale escluso).

Se, infine, una emilesione delle vie piramidali avviene al di sotto del loro incrocio, nel midollo spinale, ne risulterà una paralisi omolaterale dei muscoli innervati dai segmenti midollari posti al di sotto dell'interruzione con alterazione o scomparsa di alcune forme di sensibilità dal lato della lesione e di altre dal lato opposto (emiplegie spinali per lesioni alte, Fig. 16-4 E; *sindrome di Brown-Séquard* per lesioni inferiori, Fig. 16-4B).

Emiplegia

L'*emiplegia* costituisce la manifestazione clinica più frequente di lesione delle vie piramidali, ma, come abbiamo accennato, esistono anche le forme funzionali. L'emiplegia organica può insorgere in maniera brusca o in maniera lenta e progressiva. In genere, quando insorge bruscamente, è presente inizialmente ipotonia muscolare, con indebolimento o assenza dei riflessi osteo-periostei; successivamente, dopo qualche mese, l'emiplegia diviene spastica, iperreflessica,

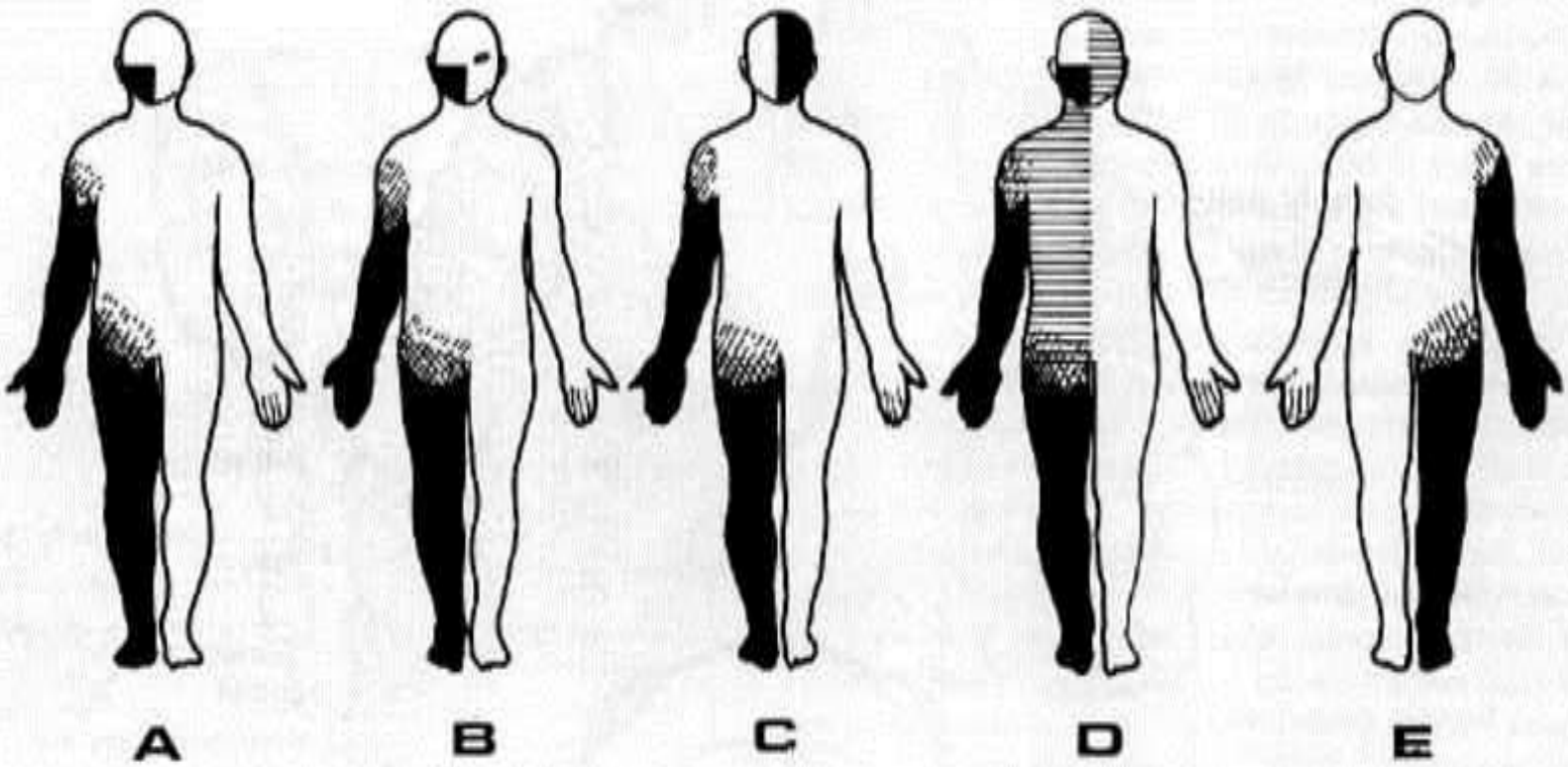

Fig. 16-4.
A) Emiplegia capsulare incompleta
B) Sindrome peduncolare alterna anteriore di Weber
C) Sindrome protuberenziale alterna motrice di Millard-Gubler
D) Sindrome di Wallenberg
E) Emiplegia spinale

Fig. 16-5. Andatura falciante.

con l'arto superiore contratto in flessione e l'inferiore in estensione e con andatura falciante (Fig. 16-5). Allorché l'emiplegia si stabilisce gradualmente, essa si presenta spastica fin dall'inizio.

Monoplegia

È la paralisi isolata di un arto (brachiale, crurale), o della faccia e della lingua; si parla di *monoparesi* se la paralisi non è completa.

Può dipendere da lesione centrale (per lesione del I neurone a livello della corteccia cerebrale o del territorio immediatamente sottostante ove le fibre sono ancora tra loro dissociate) o periferica (per lesione del II motoneurone). Quest'ultimo dà una paralisi flaccida, con abolizione dei riflessi osteo-tendinei e con intensa atrofia muscolare; se interessa la radice o i nervi si accompagna a disturbi della sensibilità.

Le monoplegie corticali più frequenti sono quelle brachiali, spesso associate a quelle facciali. Rare le monoplegie isolate facciale e crurale; rarissima quella linguale.

Diplegia

Questo termine indica qualsiasi paralisi bilaterale, interessante cioè due parti del corpo più o meno esattamente simmetriche.

Si hanno diplegie facciali, brachiali, ecc. Si hanno diplegie cerebrali, quali somma di due emiplegie, per lesioni bilaterali del sistema piramidale a livello cerebrale, sia come esiti di cerebropatie infantili, sia



Fig. 16-6. Dinamometro.



Fig. 16-7. Prova di Mingazzini per evidenziare il deficit latente degli arti superiori.

come espressione di encefalopatie vascolari in adulti (in tal caso, con associazione di sindrome pseudobulbare, v. oltre).

Nel caso di paralisi bilaterale degli arti inferiori, si adopera il termine "paraplegia".

Paraplegia

La paraplegia può istituirsi bruscamente (per emorragie spinali conseguenti a vasculopatie, a traumatismi, mielite trasversa, poliomielite, polineurite) presentandosi con i caratteri della paralisi flaccida o più frequentemente in maniera progressiva (per compressione midollare, lues, sclerosi a placche) e quasi sempre con i caratteri della paralisi spastica. La paraplegia spastica talora rappresenta la fase tardiva di una forma flaccida. La paraplegia spastica si presenta per lo più in estensione; quella in flessione è sempre dipendente da lesioni cerebrali.

Esame obiettivo della motilità volontaria

Questo esame si effettua invitando il paziente a compiere con i vari segmenti del corpo i movimenti che i diversi gruppi muscolari consentono di eseguire: flessione, estensione, adduzione, abduzione, pronazione, supinazione.

La valutazione della forza muscolare si effettua opponendo una resistenza ai vari movimenti che si fanno eseguire. Per saggiare la forza prensile si invita il paziente a stringere la mano dell'osservatore; si può ricorrere all'uso di un dinamometro (Fig. 16-6).

Per mettere in evidenza, inoltre, un deficit di forza si ricorre alle seguenti prove di *paresi latente*:

1) *Prova delle braccia protese di Mingazzini.*

L'ammalato seduto, ad occhi chiusi, protende gli arti superiori; si assisterà ad un lento abbassamento dell'arto paretico e se la palma della mano paretica era rivolta in alto essa lentamente si porta all'ingiù (Fig. 16-7).



Fig. 16-8. Prova di Mingazzini per evidenziare il deficit latente degli arti inferiori.

2) *Prova delle gambe di Mingazzini.*

L'ammalato sta supino, ad occhi chiusi, con le cosce divaricate e flesse ad angolo retto sul bacino e le gambe flesse ad angolo retto sulle cosce; si assisterà ad un lento abbassarsi della gamba paretica, che si avvicina al piano del letto (Fig. 16-8).

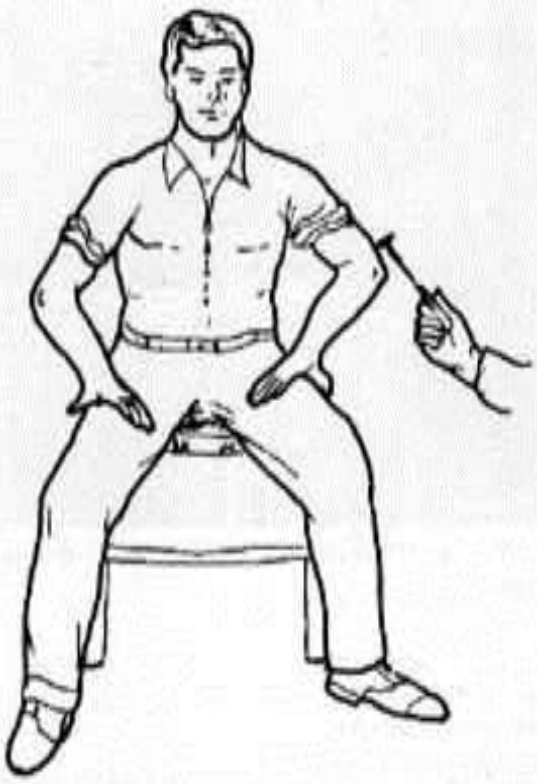

Fig. 16-9. Riflesso tricipitale.

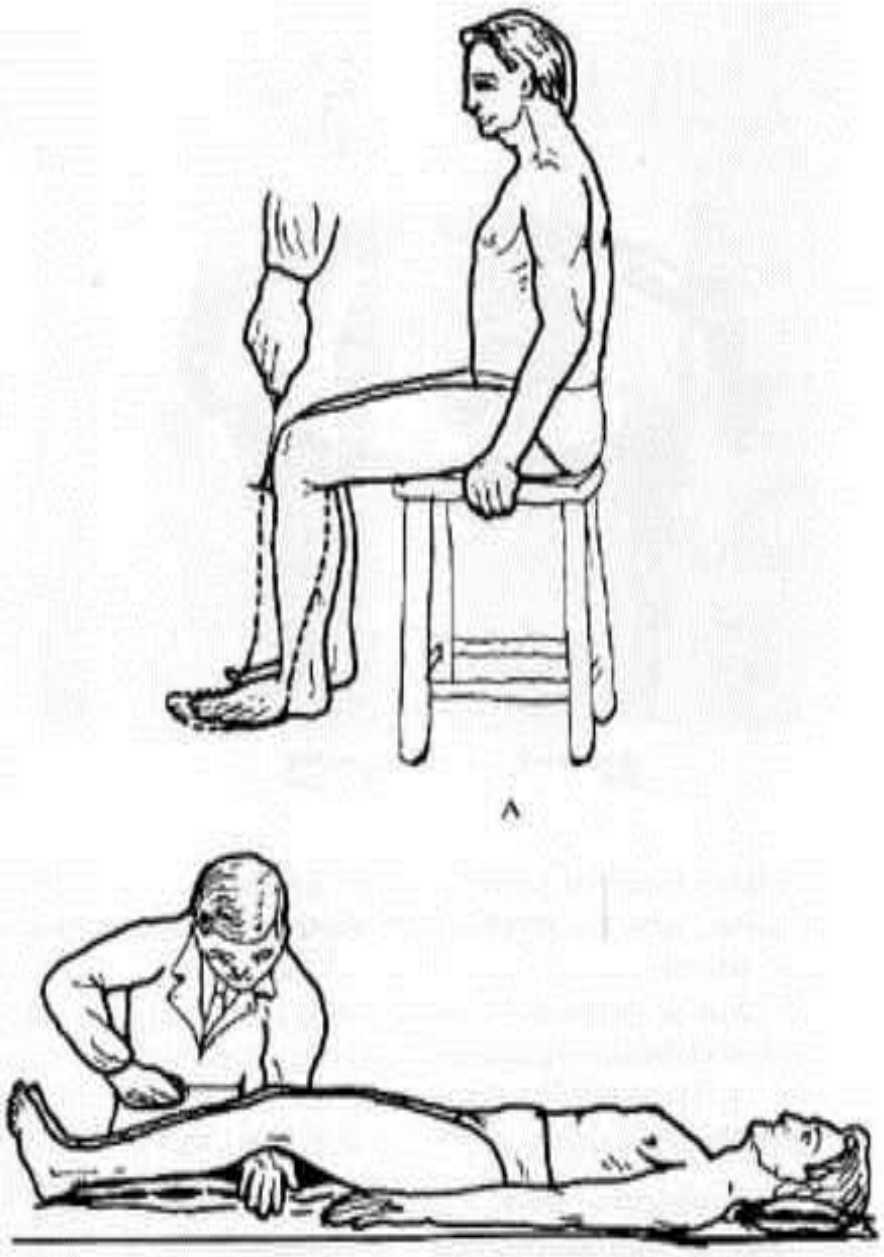

Fig. 16-10/A, B. Riflesso rotuleo.

Semeiologia della reflettività normale e patologica

Notevole significato ai fini diagnostici riveste l'esame dei riflessi profondi e superficiali. In condizioni normali i riflessi sono del tutto simmetrici.

I riflessi profondi normali si distinguono in *tendinei* ed *osteo-periostei*. Fra i primi ricorderemo:

— *riflesso masseterino* (centro riflessogeno pontino, V paio): la percussione brusca del mento provoca contrazione dei muscoli elevatori della mascella;

— *riflesso tricipitale* (C_6-C_7): la percussione del tendine olecranico del tricipite determina estensione dell'avambraccio sul braccio (Fig. 16-9);

— *riflesso rotuleo* (L_2-L_3-L_4): la percussione del tendine rotuleo del quadricipite femorale determina contrazione del quadricipite ed estensione della gamba sulla coscia. Per favorire il rilassamento dei muscoli si ricorre alla *manovra di Jendrassik* (si fanno agganciare tra loro le mani con le dita piegate a forma di gancio e si invita il paziente a stirare in senso opposto; Fig. 16-10);

— *riflesso achilleo* (L_5-S_1): la percussione del tendine di Achille determina flessione plantare del piede per contrazione dei muscoli soleari (Fig. 16-11). Ricorderemo fra i secondi:

— *riflesso radio-flessore* (C_5-C_6): la percussione dell'apofisi stiloide del radio, mantenendo l'avambraccio semiflesso sul braccio, determina flessione dell'avambraccio sul braccio per contrazione dei muscoli: lungo supinatore, bicipite e brachiale anteriore (Fig. 16-12);

— *riflesso cubito-pronatore* (C_7-C_8-D_1): la percussione dell'apofisi stiloide del cubito, con avambraccio semiflesso sul braccio e mano in leggera supinazione, determina pronazione della mano per contrazione del pronatore rotondo;

— *riflesso medio-pubico* (D_8-L_2): la percussione del pube determina adduzione delle cosce e contrazione dei retti addominali;

— *riflesso medio-plantare* (S_1-S_2): la percussione della pianta del piede determina l'estensione del piede.

Modificazioni patologiche dei riflessi profondi

I riflessi profondi, tendinei ed osteo-periostei, possono essere aboliti o esagerati.

L'*abolizione* od anche la semplice diminuzione

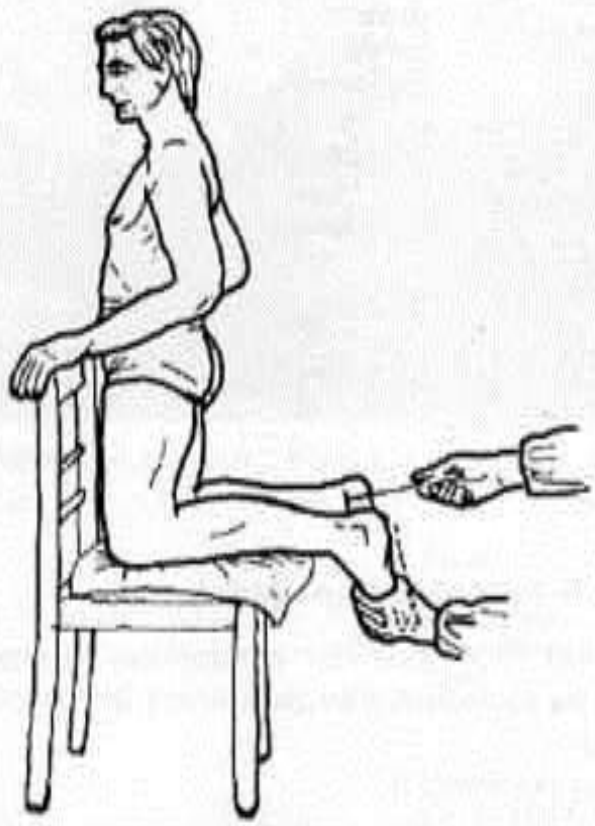

Fig. 16-11. Riflesso achilleo.

Fig. 16-12. Riflesso radioflessore.

comparativa ha un notevole significato semeiologico; occorre però accertarsi che sia presente il *riflesso idiomuscolare* (cioè la contrazione del muscolo alla percussione della massa muscolare), che è assente in caso di amiotrofia avanzata. L'*areflessia tendinea* sta a indicare l'esistenza di una lesione che interrompe l'arco riflesso: per lesione delle radici posteriori, della corna anteriori del midollo o dei nervi periferici.

L'*esagerazione* dei riflessi riveste pure un notevole significato semeiologico: sta ad indicare una lesione della via piramidale al di sopra del livello dell'arco riflesso. Un riflesso è esagerato se è *policinetico* (se cioè presenta svariate scosse muscolari per una sola eccitazione) o *diffuso* (se si ha contrazione di gruppi muscolari vicini).

Clono della rotula: a paziente supino con l'arto inferiore esteso e rilassato si imprime con il pollice e l'indice un brusco spostamento verso il basso del margine superiore della rotula: si ha la comparsa di una serie di movimenti della rotula in alto e in basso per contrazione tonica del quadricipite; questo segno sta ad indicare una spiccata accentuazione del riflesso rotuleo.

Clono del piede: imprimendo al piede (a gamba sostenuta dall'esaminatore in semiflessione) un brusco movimento di flessione del piede sulla gamba e lasciando la mano poggiata sulla superficie plantare, si ha la comparsa di una successione ritmica di movimenti di flesso-estensione del piede per contrazione clonica del gastrocnemio; suole comparire in caso di lesione della via piramidale.

Riflessi superficiali normali e loro modificazioni patologiche

I riflessi superficiali si distinguono in cutanei e mucosi:

— *riflesso faringeo*: sfiorando la parte posteriore del faringe si verifica una contrazione del muscolo faringeo; nell'isterismo è frequente la sua assenza (centro reflessogeno nel bulbo);

— *riflesso corneo-congiuntivale*: sfiorando la superficie della cornea o della congiuntiva con un batuffolo di cotone si determina la chiusura delle palpebre; la sua assenza ha sempre un significato patologico (riflesso trigemino-facciale, con centro riflessogeno nel ponte);

— *riflessi addominali*: strisciando con una punta smussa sulla superficie dell'addome, dall'esterno verso l'interno, si suscita la contrazione dei muscoli retti, obliqui e trasversi dell'addome superiore; si distinguono un riflesso addominale superiore od epigastrico (con centro riflessogeno a livello di D_7-D_9), medio o mesogastrico (con centro riflessogeno a livello di D_9-D_{10}) ed inferiore od ipogastrico (con centro

riflessogeno a livello di D_{11}-D_{12}). Essi si indeboliscono o scompaiono allorché i riflessi osteotendinei diventano molto vivaci in conseguenza di lesioni delle vie piramidali (la loro scomparsa è caratteristica della sclerosi a placche);

— *riflesso cremasterico*; strisciando con una punta smussa sulla faccia interna alta della coscia si provoca una vivace contrazione del muscolo cremasterico omolaterale con elevazione del testicolo corrispondente (centro riflessogeno L_1-L_2);

— *riflesso anale*: titillando il cercine mucosocutaneo dell'ano si ha contrazione dello sfintere anale con elevazione dell'ano (centro riflessogeno V segmento sacrale);

— *riflesso plantare*: strisciando con una punta smussa la pianta del piede, si provoca la flessione plantare delle dita (centro riflessogeno S_1-S_2). In caso di lesione o semplice liberazione delle vie piramidali si verifica, invece, l'inversione della risposta, cioè una flessione dorsale (estensione) dell'alluce (*segno di Babinski*, Fig. 16-13), talora accompagnata da flessione dorsale o plantare delle altre dita. Si può associare l'abduzione ed allargamento delle ultime quattro dita (*segno del ventaglio di Dupré*) o l'adduzione di tutto il piede (*segno di Meige*). Il segno di Babinski non ha alcun significato patologico prima dell'età di tre anni.

D'altra parte, l'estensione dell'alluce può essere ottenuta anche con altri segni equivalenti del Babinski, detti *segni della serie estensoria* (Fig. 16-14):

— *riflesso di Oppenheim*: si striscia con il pollice e l'indice uniti dall'alto in basso la faccia mediale della tibia;

— *riflesso di Ganfini*: risulta dalla contemporanea manovra associata per provocare il Babinski e l'Oppenheim;

— *riflesso di Gordon*: si afferra il polpaccio con tutta la mano e lo si stringe con forza,

— *riflesso di Schaffer*: si pizzica fortemente il tendine di Achille;

— *riflesso di Chaddock*: si striscia con una punta smussa, contornandolo, il malleolo esterno dall'indietro in avanti.

Vi sono altri segni piramidali della *serie flessoria* equivalenti cioè del riflesso plantare: colpendo con il martelletto le facce volari delle dita del piede (*riflesso di Rossolino*) o l'interlinea articolare tarso-metatarsica (*riflesso di Bing*) o lo spazio interosseo tra I e II metatarso (*riflesso di Mendel-Bechterew*).

Esistono anche per l'arto superiore dei riflessi indicativi di compromissione delle vie piramidali; così, il *riflesso di Bechterew*: battendo con il martelletto un colpo in corrispondenza della interlinea articolare mediocarpica del paziente (che tiene la mano in lieve flessione dorsale): in caso di positività si ha una vivace flessione delle dita.

Fig. 16-13. Fenomeno di Babinski: flessione dorsale del piede.

Riflessi di automatismo spinale

Si tratta di riflessi che compaiono in condizioni patologiche accompagnantisi a grave lesione delle vie piramidali.

Vanno ricordati il:

— *riflesso della triplice retrazione*: la flessione forzata delle dita provoca una flessione dorsale del piede sulla gamba, della gamba sulla coscia e della coscia sul bacino;

— *riflesso di estensione crociata*: la stimolazione della pianta del piede provoca la flessione dell'arto stimolato e l'estensione del controlaterale.

Riflessi di attitudine

Si tratta di riflessi che automaticamente regolano l'equilibrio statico del corpo attraverso l'intervento di alcun gruppi muscolari; essi si distinguono in *riflessi statici* (tono di attitudine), di *equilibrazione*, di *raddrizzamento*.

Semeiologia della motilità automatica normale e patologica

Il sistema extrapiramidale

È anch'esso un sistema motorio, ma assai complesso, essendo di tipo multineuronale.

Esso comprende tutta una serie di aree corticali (area 6, area 8 ecc. situate nel lobo frontale al davanti dell'area rolandica anteriore, da cui origina la via piramidale), di formazioni grigie sottocorticali (essenzialmente il corpo striato: nucleo caudato e nucleo lenticolare, comprendente questo il putamen e il globus pallidus; corpo di Luys), di centri mesencefalici (centro mesodiencefalico, nucleo rosso, locus niger ecc.) e romboencefalici (formazione reticolare), nonché di vie associative che contraggono intimi rapporti funzionali con il sistema cerebellare e che arrivano al midollo spinale a livello delle cellule radicolari anteriori (Fig. 16-15).

RIFLESSO	*MANOVRA*
Babinski	Spostare un oggetto lungo il bordo laterale della pianta del piede
Chaddock	Spostare un oggetto lungo il margine laterale del piede
Schaeffer	Comprimere fortemente il tendine di Achille
Oppenheim	Premere con le nocche contro la pelle del paziente, spostandole verso il basso
Gordon	Comprimere brevemente il polpaccio
Bing	Pungere più volte lievemente la superficie dorso-laterale del piede
Gonda, Stransky	Tirare brevemente in fuori e in basso il 4° dito e subito interrompere

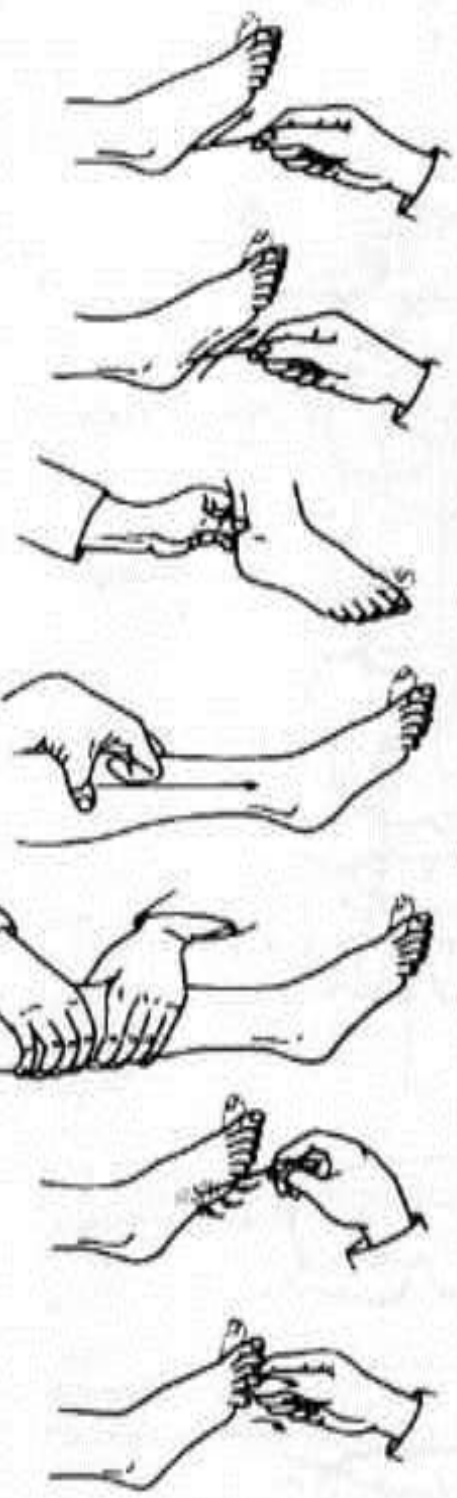

Fig. 16-14. Equivalenti del Babinski.

Questo sistema non interviene nella motilità volontaria, ma interviene nella regolazione del tono muscolare, degli atteggiamenti del corpo e degli automatismi motori istintivi; agisce sulla muscolatura scheletrica a mezzo di impulsi di origine corticale, suscitati da stimoli esterni raccolti dal talamo e trasmessi alla corteccia.

Dal sistema extrapiramidale dipendono i cosiddetti movimenti involontari espressivi (mimica, atteggiamenti di spavento, di sorpresa, di difesa, ecc.).

Sintomi extrapiramidali

La sintomatologia da lesione del sistema extrapiramidale consiste in:

1) disturbi del tono muscolare;
2) discinesie;
3) disturbi psichici.

Disturbi del tono muscolare

Possono consistere sia in aumento, sia in diminuzione del tono muscolare. L'ipotonia extrapiramidale, che non è caratteristica (essendo sovrapponibile a quella provocata da altre lesioni cerebrali), si osserva nelle sindromi coreiche e atetosiche.

L'ipertonia extrapiramidale è, invece, caratteristica e si differenzia da quella piramidale. L'ipertonia extrapiramidale o *rigidità extrapiramidale* (in contrapposizione alla spasticità che indica l'ipertonia piramidale) si mette in evidenza nei movimenti passivi ed alternativi (flessione ed estensione, pronazione e supinazione) come resistenza uniforme, plastica, cerea (il cosiddetto "rigor" in senso stretto), in quanto colpisce in ugual misura i muscoli agonisti ed antagonisti; essa cessa durante il sonno.

Quasi patognomonico della patologia extrapira-

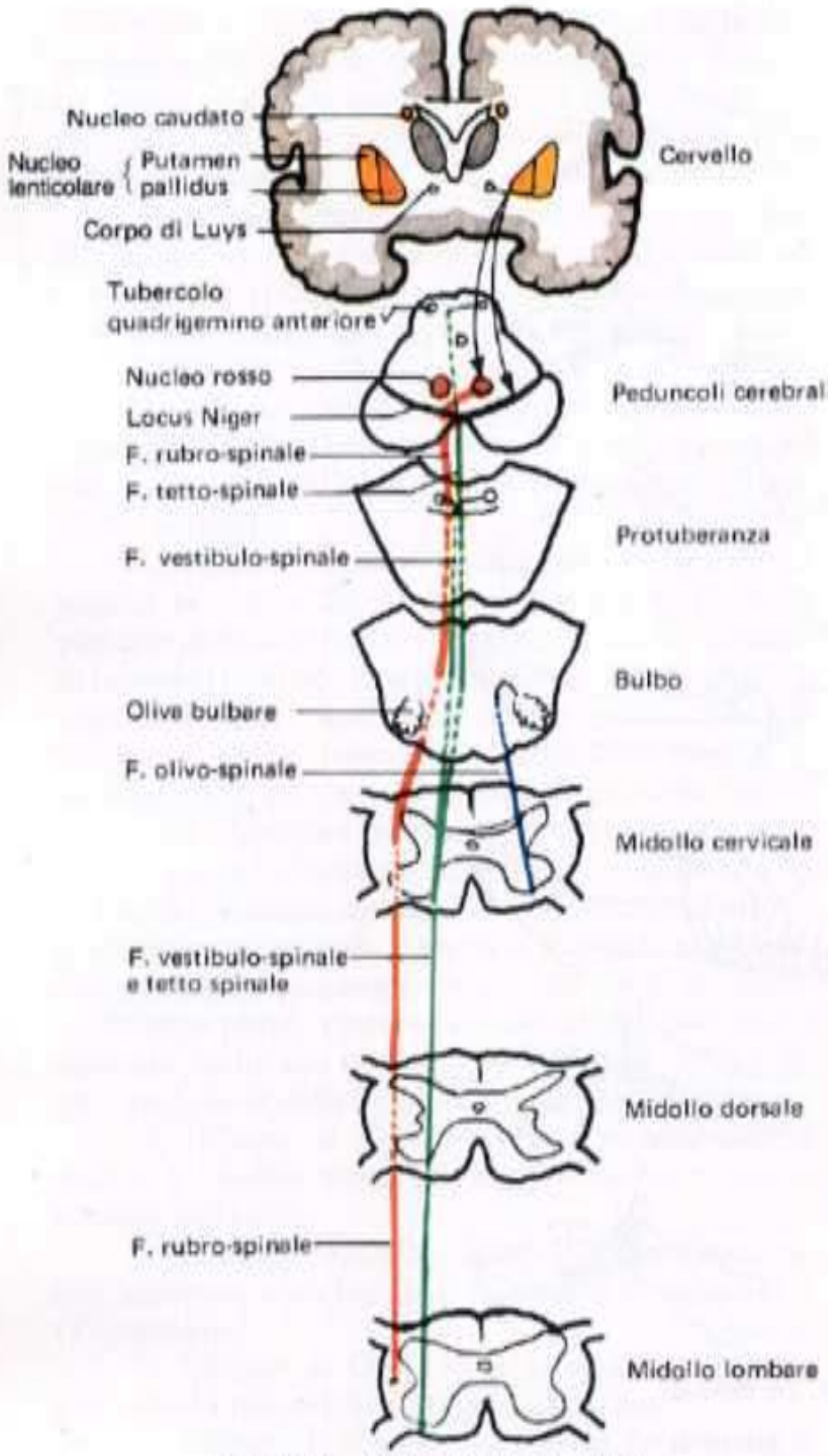

Fig. 16-15. Sistema extrapiramidale.

midale è il fenomeno della *ruota o troclea dentata*: durante i movimenti passivi di estensione dell'avambraccio sul braccio la decontrazione del bicipite brachiale avviene a scatti, dando l'impressione di una ruota dentata.

Il fenomeno si può evidenziare anche in altre articolazione (polso, tibio-astragalica) e nei bulbi oculari (fenomeno della troclea dentata oculare).

Discinesie

Possono consistere in *ipocinesie* ed *ipercinesie*.

1) *Ipocinesie*: l'interessamento extrapiramidale non porta a paralisi come quello piramidale, ma ad ipocinesia od acinesia, cioè ad assenza o scarsezza dei movimenti, sia volontari che involontari: gli atti volontari sono rallentati, siano essi il camminare, lo scrivere, il parlare. Così, anche gli atti involontari: ad esempio, riduzione o perdita dei movimenti associati di pendolamento degli arti superiori durante la deambulazione, dei movimenti mimici ed espressivi.

Vi è, inoltre, una particolare lentezza nella esecuzione dei movimenti volontari, specie all'inizio del movimento o allorché questo sta per completarsi (*bradicinesia*).

2) *Ipercinesie*: nelle malattie extrapiramidali si possono riscontrare dei movimenti involontari abnormi.

Essi si distinguono in:

movimenti coreici: movimenti bruschi, irregolari, incomposti, senza scopo, variabili;

atetosici: movimenti aritmici, lenti, esagerati, tentacolari;

emiballismo: i movimenti sono simili ai coreici, ma assai più intensi e persistono durante il sonno;

tics: contrazioni muscolari rapide, che riproducono un movimento stereotipato, che viene ripetuto in maniera ossessiva; possono essere inibiti volontariamente, anche se con sforzo;

tremori: il tremore extrapiramidale (tipico il tremore del morbo di Parkinson o paralisi agitante) è ritmico, a ritmo lento (4-5 oscillazioni al secondo), poco ampio, uniforme, più accentuato nel riposo, si attenua nei movimenti volontari e in quelli passivi (scompare nel sonno); alle dita riproduce movimenti come il contare monete od il filare;

spasmi: movimenti involontari di tipo tonico (contrazione intensa e durevole, ma transitoria) o clonici (serie di contrazioni ritmiche di breve durata, separate da periodi di riposo);

mioclonie: contrazioni rapide, improvvise, che interessano muscoli isolati o fasci di fibre muscolari e di solito non provocano effetti motori.

Nelle ipercinesie rientrano anche i fenomeni di scarica:

— *riso e pianto spastico*: si osserva frequentemente nei soggetti con sindrome pseudobulbare: le cause più insignificanti scatenano degli accessi spasmodici di riso o pianto spastico;

— *crisi di sguardo forzato*: crisi toniche oculogire, con deviazione forzata degli occhi, di lato o verso l'alto, della durata da pochi minuti a qualche ora, che si ripetono con periodicità, talora accompagnate da contemporanea omologa rotazione del capo;

— *spasmo di torsione*: deformazione della colonna dorso-lombare di tipo lordotico o cifo-scoliotico, con movimenti di contorsione;

— *torcicollo spastico*: spasmi accessuali ritmici di rotazione ed inclinazione del corpo verso un lato,

talora accompagnati da sollevamento della spalla corrispondente.

Disturbi psichici

Si trovano frequentemente associati nelle malattie extrapiramidali e possono avere varia estrinsecazione.

L'attenzione è scarsa; rallentata e monotona l'ideazione (talora anche coatta), ridotto lo spirito d'iniziativa, scarso il controllo dell'emotività e degli istinti.

Sindromi extrapiramidali

In rapporto al diverso associarsi dei disturbi del tono e della cinesi, si possono distinguere due sindromi fondamentali:

1) *sindrome pallidale*: caratterizzata da ipertonia muscolare, bradicinesia, talora da tremore (sindrome ipertonico-ipocinetica), che si osserva soprattutto nel Parkinson.

Il *morbo di Parkinson* è caratterizzato da:

— *ipertonia extrapiramidale* generalizzata: predomina alla radice degli arti, è permanente, non cede al riposo, si accompagna ad esagerazione dei riflessi posturali: flettendo la mano sull'avambraccio, essa resta per qualche istante in questo atteggiamento; così, la flessione dorsale del piede mantiene in contrazione il tibiale anteriore;

— *tremore statico*: predomina agli arti superiori, è ampio e regolare;

— *acinesia*. La facies è immobile (facies amimica) con fronte increspata, capo flesso in avanti, tronco rigido con il dorso curvo, i movimenti sono scarsi e lenti, la parola è lenta e scandita, la scrittura diviene minuscola; il paziente perde i movimenti automatici ed associati, con difficoltà a riacquistare l'equilibrio e cammina con il centro di gravità spostato in avanti (Fig. 16-16). Sono abituali scialorrea ed iperidrosi.

Può manifestarsi come forma frusta. Può essere unilaterale (emiparkinson) e restare a lungo tale.

Le cause più frequenti del Parkinson sono l'aterosclerosi (in genere oltre i 60 anni) e l'encefalite virale; in quest'ultima forma sono spesso associati altri disturbi motori extrapiramidali (mioclonie, crisi oculogire, spasmi di torsione); più rara è l'etiologia tossica (da CO) e quella traumatica (emorragia nei nuclei grigi, per esempio nei boxeurs).

2) *sindromi striate* (o ipercinetico-distoniche), che comprendono:

— sindrome coreica (movimenti coreici ed ipotonia);

— sindrome atetosica (movimenti atetosici ed ipotonia);

— sindrome ballica (movimenti ballici);

— sindrome epatolenticolare (contemporaneo interessamento del fegato e dei nuclei della base: *degenerazione epato-lenticolare di Wilson ed intossicazione cronica da manganese*).

Fig. 16-16. Atteggiamento tipico del Parkinson.

Semeiologia cerebellare normale e patologica

Il sistema cerebellare

Il cervelletto rappresenta una importante stazione di integrazione dell'attività motoria della corteccia, dei gangli della base, dell'apparato vestibolare e del midollo spinale.

Ad esso pervengono stimoli dalla superficie corporea (fascio spinocerebellare e bulbo-cerebellare), dagli organi specifici dell'equilibrio (fascio vestibolo-cerebellare) e dalla corteccia cerebrale; il cervelletto agisce sull'attività motoria extrapiramidale ed interviene sull'attività muscolare, regolandone il tono, la statica e la funzione stenica.

Il ruolo principale del cervelletto è fondamentale nella coordinazione dei movimenti.

Nel cervelletto si possono distinguere due masse volumi-

nose laterali o lobi cerebellari ed una parte mediana o verme. Esso è collegato al tronco cerebrale mediante tre paia di peduncoli:

— superiore, che lo collega al mesencefalo e attraverso cui passano i fasci spino-cerebellare anteriore e cerebellare-rubro-talamico;

— medio, che lo collega al ponte e attraverso cui passano i fasci fronto-ponto-cerebellare e temporo-ponto-cerebellare;

— inferiore, che lo collega al bulbo e attraverso cui passano i fasci spino-cerebellare posteriore, olivo-cerebellare, bulbo cerebellare e vestibolo-cerebellare.

Funzione della coordinazione

Per mantenere correttamente la stazione eretta od altra posizione assunta attivamente o passivamente o per compiere correttamente qualsiasi movimento si rende necessaria una precisa distribuzione di contrazione e decontrazione dei diversi gruppi muscolari, cioè una ben coordinata funzione dei diversi muscoli. A tal fine è necessario che i centri superiori siano costantemente informati, tramite le vie sensitive propriocettive, sia della posizione e del grado di contrazione dei singoli muscoli che della posizione dei vari segmenti articolari implicati nel movimento, in modo da adattare momento per momento i singoli movimenti allo scopo da raggiungere.

Una lesione di tali vie o dei centri cui pervengono dette informazioni si renderà responsabile di *incoordinazione o atassia*.

Si distingue *atassia statica e dinamica*, a seconda se l'incoordinazione si manifesti nel mantenimento di una data posizione o nel corso del movimento.

Le vie della sensibilità propriocettiva raggiungono la soglia della coscienza (se percorrono i fasci di Goll e Burdach) o restano a livello inconscio (se percorrono i fasci spino-cerebellari); nel primo caso il deficit sensitivo può venire in parte supplito dalla vista, mentre nel secondo questa supplenza non è realizzabile. Pertanto, la prima forma di atassia è detta *atassia tabetica* (in quanto tipica della tabe dorsale): è spinale o meglio sensitiva per difetto di informazione propriocettiva dei recettori osteo-tendinei, origina da lesione delle vie afferenti della sensibilità profonda, in quanto si associano sempre turbe obiettive della sensibilità; caratteristico e patognomonico è il *segno di Romberg* (v. appresso).

La seconda forma va indicata come *atassia cerebellare*, per difetto di coordinazione muscolare da parte del cervelletto; in essa non si osservano turbe obiettive della sensibilità. È caratterizzata dall'assenza di accentuazione delle oscillazioni del tronco in posizione di attenti (manca il Romberg).

L'*atassia vestibolare* si distingue da quella cerebellare in quanto: è positivo il *segno di Romberg* che è assente nella atassia cerebellare, ma trattasi di un "Romberg labirintico", con oscillazioni laterali del tronco verso un solo lato (corrispondente al labirinto leso); facendo variare la posizione del capo cambia la direzione della marcia e sono presenti disturbi dell'udito (ipoacusia) e dell'apparato vestibolare (nistagmo, vertigini).

Obiettività dell'atassia

L'atassia talvolta può essere rilevabile facilmente, altre volte invece per evidenziarla occorre ricorrere a particolari prove.

Invitando il paziente a compiere una serie di atti (ad alzarsi, a camminare, ad arrestarsi immediatamente, a riprendere la marcia, a fare dietro-front, a sedersi ed a salire e scendere le scale) in caso di atassia l'incoordinazione motoria si manifesta ad ogni cambiamento di stato o di moto, con incertezza, lentezza od esagerazione dei movimenti, movimenti disadatti, non tempestività nell'esecuzione dell'ordine, oscillazioni del corpo e difficoltà a mantenere l'equilibrio.

Le prove vanno eseguite sia ad occhi aperti che ad occhi chiusi; infatti, nel caso dell'atassia sensitiva la chiusura degli occhi farà aggravare il disturbo.

Per evidenziare l'atassia nei vari segmenti del corpo si ricorre alle prove descritte a proposito dell'incordinazione cerebellare (v. appresso): i disturbi nell'atassia cerebellare si presentano anche ad occhi aperti e sono più evidenti nei movimenti rapidi; nell'atassia sensitiva si accentuano ad occhi chiusi e si manifestano tanto nei movimenti rapidi che lenti.

Incoordinazione cerebellare

Caratteristica della patologia cerebellare è la comparsa di disturbi della stazione eretta e della deambulazione, di disturbi del tono muscolare, di disturbi elementari del movimento; questi ultimi costituiscono l'*incoordinazione cerebellare*.

Espressione di tale incoordinazione sono i seguenti segni:

1) *dismetria*, cioè mancanza di misura nella esecuzione di un movimento volontario; si manifesta generalmente con esagerazione della sua ampiezza o *ipermetria*. Quest'ultima si evidenzia con la:

— *prova indice-indice*: il paziente viene invitato a toccare l'indice della mano destra con quello della mano sinistra, prima ad occhi aperti poi ad occhi chiusi (Fig. 16-17);

— *prova indice-naso*: il paziente, invitato a toccarsi la punta del naso con la punta del proprio indice, compie un movimento più ampio superando la meta; se durante l'avvicinamento al naso la mano si arresta a metà strada per riprendere dopo un tempuscolo il suo cammino si ha il "segno dell'arresto" o "freinage" (Fig. 16-18);

— *prova indice-orecchio*: invitando il paziente

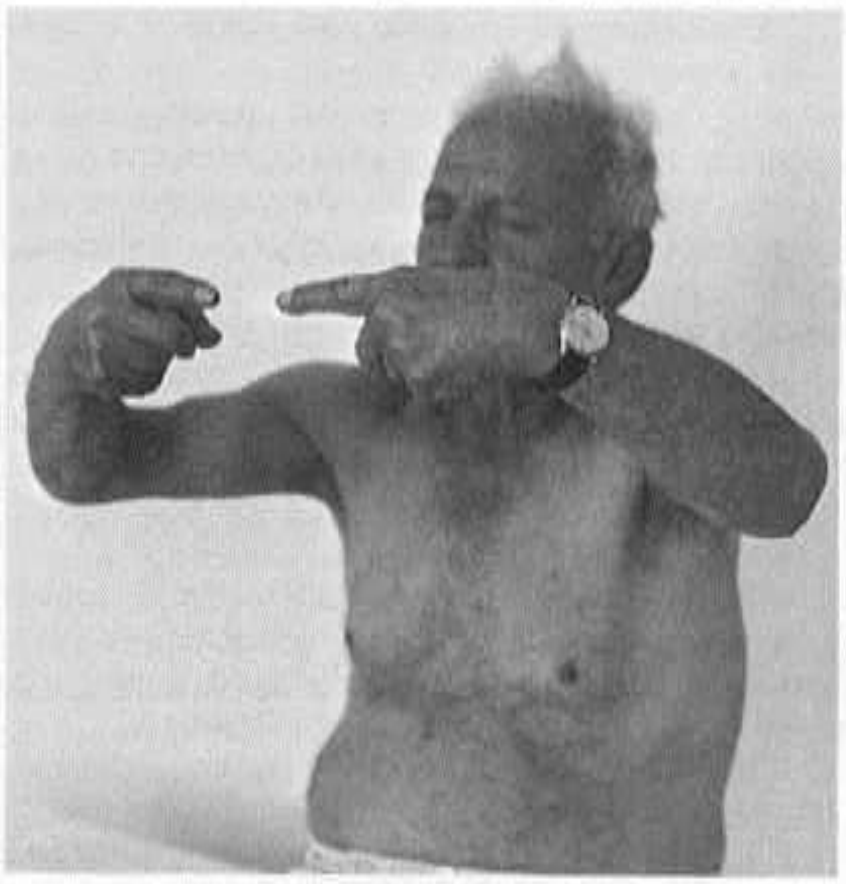

Fig. 16-17. Prova indice-indice.

Fig. 16-18. Prova indice-naso.

a toccarsi con l'indice l'orecchio dello stesso lato, l'indice si porta al di là della meta;

— *prova del calcagno-ginocchio*: il paziente, in posizione supina, è invitato a toccarsi con il calcagno il ginocchio controlaterale: egli innalza troppo in alto il calcagno, flette esageratamente il ginocchio e finisce con il poggiar il calcagno sulle cosce al di sopra del ginocchio (Fig. 16-19);

— *prova del bicchiere*: il paziente viene invitato

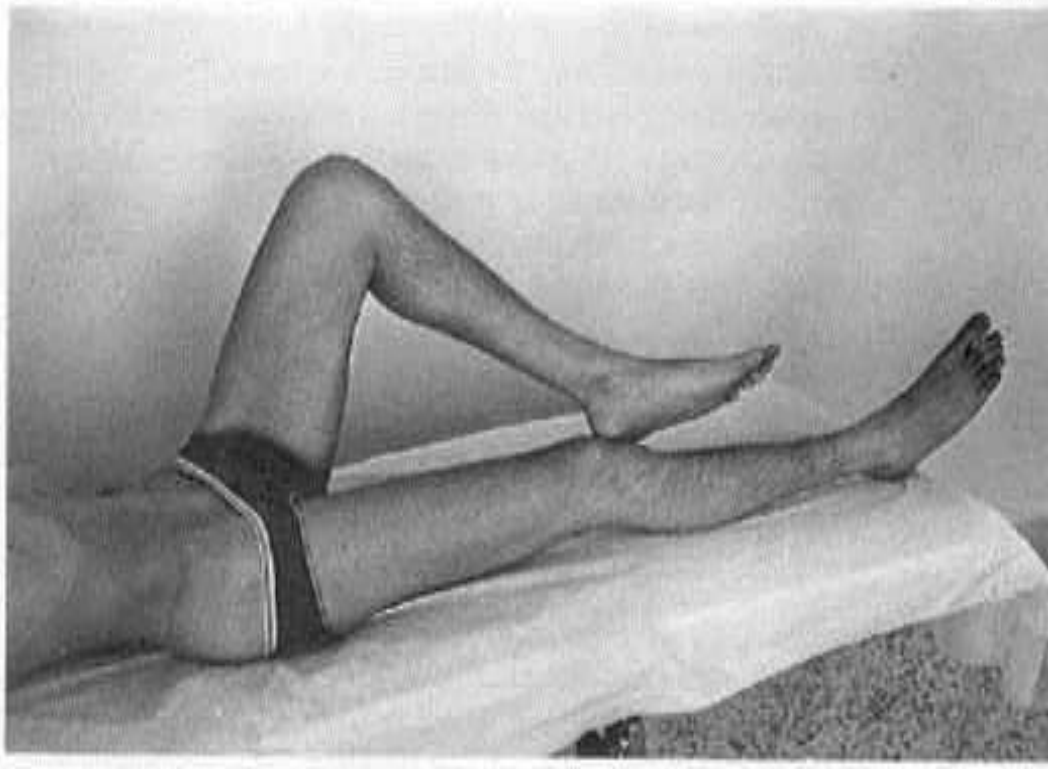

Fig. 16-19. Prova calcagno-ginocchio.

ad afferrare un bicchiere colmo di acqua e portarlo alle labbra e bere: il bicchiere è afferrato malamente dalla mano eccessivamente aperta ed a volte rovesciato sul tavolo;

— *prova delle linee orizzontali*: facendo tracciare delle linee orizzontali che non devono superare una determinata linea verticale, la linea tracciata va oltre questa linea verticale;

— *prova della flessione del ginocchio*: si flette passivamente il ginocchio del paziente dal lato sano e lo si invita a far assumere al ginocchio del lato interessato la stesso angolatura: il paziente lo flette di più.

2) *asinergia*: i movimenti complessi sono scomposti in più tempi, data l'incapacità di coordinare i diversi movimenti che costituiscono un atto. Così, se il paziente in piedi viene invitato a compiere una flessione dorsale del corpo o del tronco, egli perde la sua stabilità e cade all'indietro, in quanto non compie una flessione compensatoria delle ginocchia, destinata a mantenere l'equilibrio.

Durante la marcia, allorché l'arto inferiore si solleva da terra, il paziente non compie il movimento compensatorio di flessione in avanti del tronco, per cui tende a cadere all'indietro;

3) *adiadococinesia*: incapacità o difficoltà a compiere rapidamente movimenti antagonisti alternativi.

Si fanno compiere al paziente a braccia protese rapidi movimenti alternati di pronazione e supinazione delle mani; il cerebellare non è in grado di compiere questi movimenti con rapidità, uguaglianza e sincronismo;

4) *tremore cinetico (o intenzionale) e statico*. È un disturbo che riguarda la continuità della contrazio-

ne. Il tremore cinetico è a larghe scosse e compare durante l'esecuzione di un movimento, soprattutto degli arti superiori (ad esempio, portando un bicchiere alle labbra). Il tremore statico è a larghe scosse, compare durante lo sforzo richiesto per il mantenimento di una posizione (ad esempio, sorreggendo un oggetto);

5) *discronometria*: gli atti volontari vengono iniziati con ritardo;

6) *disturbi della parola*: rientrano nei disturbi elementari del movimento. La parola è rallentata, scandita, esplosiva;

7) *disturbi della scrittura*: con tratti eccessivamente lunghi o eccessivamente brevi e quindi di aspetto molto irregolare.

8) *disturbi del tono muscolare*: nei cerebellari è diminuita la resistenza ai movimenti passivi; l'ipertonia e la passività dipendono da ritardo od assenza della contrazione dei muscoli antagonisti.

Tale condizione viene rivelata dalla *prova del rimbalzo* di Stewart-Holmes: il paziente viene invitato a flettere con forza gli avambracci sulle braccia, nel mentre gli si mantengono fermi i polsi in modo da opporsi al movimento. Lasciando improvvisamente la presa, mentre dal lato sano la flessione viene subito interrotta e si verifica un movimento di estensione (rimbalzo), dal lato malato, invece, il movimento di flessione continua e la mano va a colpire la spalla. Può ricercarsi anche il «segno della caduta della mano» di Gordon Holmes: se il paziente viene invitato a portare in alto gli arti superiori, si osserva una flessione della mano.

9) *nistagmo di fissazione*: il nistagmo delle malattie cerebellari è di tipo vestibolare e si verifica generalmente quando lo sguardo è rivolto a destra ed a sinistra.

Disturbi della stazione eretta e della deambulazione

Stazione eretta

Nel mantenimento della stazione eretta si rendono necessari movimenti coordinati dalla gran parte dei muscoli scheletrici affinché la verticale passante per il centro di gravità del corpo cada sulla base di appoggio; lo stesso deve verificarsi se portiamo un peso sulla spalla o su un braccio.

Condizioni patologiche che interessano il sistema piramidale, il sistema motorio extrapiramidale, il sistema cerebellare, il neurone periferico, la sensibilità propriocettiva, i muscoli, possono riflettersi sulla capacità di mantenere la stazione eretta; l'atassico risulta ancor più incapace di star ritto su una gamba.

Caratteristico è l'atteggiamento in alcune affezioni del sistema nervoso:

— il *parkinsoniano* è curvo in avanti, con la testa piegata, avambraccia e gambe leggermente flesse;

— l'*emiplegico* presenta una caratteristica contrattura in flessione dell'arto superiore ed in estensione dell'arto inferiore, con piede in flessione plantare e spostato verso l'esterno;

— il *cerebellare* presenta una posizione coatta del capo, per lo più leggermente inclinato da un lato e non smette di oscillare.

A) Prova della spinta

Stando il soggetto in posizione di attenti con le punte dei piedi unite, lo si spinge delicatamente all'indietro (esercitando una pressione sullo sterno) o in avanti (esercitando una pressione sul dorso).

Il paziente affetto da morbo di Parkinson retrocede o avanza, fermandosi soltanto quando incontra un ostacolo (si ricava, pertanto, l'impressione che egli insegua il suo centro di gravità).

B) Segno di Romberg

È un segno di atassia statica. Il paziente, mentre è in condizione di stare dritto e fermo, in posizione di attenti con le punte dei piedi uniti ad occhi aperti, invece ad occhi chiusi oscilla fortemente e rischia di cadere.

È caratteristico dell'atassia sensitiva e dell'atassia vestibolare.

Il cerebellare non è influenzato dalla chiusura degli occhi e non presenta il segno di Romberg.

Deambulazione

La deambulazione risulta da una serie di atti coordinati che si iniziano sotto l'impulso della volontà, ma che poi si continuano automaticamente.

A) Alterazioni patologiche della deambulazione

I più comuni tipi di alterazione della deambulazione sono:

— *andatura atassica di tipo cerebellare*: è l'andatura che ricorda quella dell'ubriaco con notevole irregolarità nell'incedere; l'andatura è incerta a zig-zag, a gambe divaricate, con braccia allontanate dal tronco, con oscillazioni e tendenza a cadere da un lato o verso l'indietro. Tale disturbo non si modifica con la chiusura degli occhi;

— *andatura atassica di tipo sensitivo* (o tabetico): il paziente cammina con le gambe divaricate, solleva esageratamente l'arto inferiore (flettendolo esageratamente a livello del ginocchio) e lo poggia pesantemente al suolo con il tallone; camminando cerca di mantenere l'equilibrio osservando i propri arti inferiori; la chiusura degli occhi e l'oscurità aggravano il disturbo deambulatorio;

— *andatura falciante*: l'arto inferiore interessato è rigido, in estensione; l'arto viene mosso a livello dell'articolazione coxo-femorale, mercé un movimento a semicerchio del tronco ed il piede viene portato in avanti, compiendo un arco di cerchio e strisciando con la faccia interna e la punta;

— *andatura parkinsoniana*: il paziente cammina rigido con il tronco incurvato in avanti, a piccoli passi affrettati, con lieve flessione delle ginocchia; gli arti superiori sono flessi ed avvicinati al tronco. È abolito il normale movimento pendolare degli arti superiori;

— *andatura paraplegica*: il paziente incede strisciando i piedi al suolo e piegando in avanti il tronco, poggiandosi su due bastoni se il deficit motorio degli arti inferiori è moderato, servendosi delle grucce se il deficit è grave;

— *andatura a forbici*: gli arti inferiori sono rigidi, flessi e fortemente addotti, per cui si incrociano, strisciando le ginocchia tra di loro; è caratteristica delle paraparesi spastiche da lesioni midollari;

— *andatura a piccoli passi*: il paziente procede a piccoli passi (dell'ampiezza di 10-15 cm), con piedi divaricati e lentamente, anche perché l'andatura è stentata. È caratteristica della paralisi pseudobulbare (stato lacunare cerebrale);

— *andatura anserina*: il paziente riesce a camminare mettendo in azione i muscoli del tronco, inclinando alternativamente il bacino verso l'arto in movimento; ne risulta un'andatura dondolante, con i piedi aperti in fuori, che ricorda l'anatra. Si osserva nella distrofia muscolare con grave deficit motorio dei muscoli del cingolo pelvico.

Motilità involontaria patologica

Alcuni movimenti involontari sono stati descritti nei precedenti paragrafi riguardanti il sistema extrapiramidale e cerebellare.

Per quanto riguarda i tremori, è da precisare come dati anatomo-clinici li riconducano ad alterazione dello stesso apparato cortico-strio-cerebello-spinale (con prevalenza dell'extrapiramidale), che regola il tono d'attitudine dei muscoli sia nel riposo che nell'azione, sopprimendo nello stesso tempo gli automatismi motori primari inutili e disordinati.

I *tremori* sono movimenti involontari, ritmici, a carattere oscillatorio, senza scopo apparente, non scatenati da stimoli esterni specifici ed interessanti tutto il corpo o parti di esso. Sono più o meno ampi e frequenti (da 4 a 10 oscillazioni al secondo) e prodotti da contrazione alternativa dei muscoli agonisti ed antagonisti, scompaiono nel sonno e si esagerano per azione del freddo, delle emozioni e della fatica.

Al tremore del parkinsonismo ed al cosidetto tremore intenzionale cerebellare (che in realtà non è un tremore, ma un movimento eseguito in modo dismetrico) di cui abbiamo già parlato, sono da aggiungere i seguenti tremori:

1) anzitutto, va ricordato un *tremore fisiologico*, che per lo più interessa gli arti superiori, che si accentua con il movimento; può comparire per il freddo, la stanchezza, l'emozione;

2) *tremore neurotico costituzionale*: vibratorio, variabile per sede ed intensità, soprattutto localizzato alle palpebre ed alle dita delle mani protese; si riscontra per lo più in soggetti neurotici e si accentua con le emozioni;

2) *tremore essenziale o idiopatico*, nel quale rientra il tremore eredo-familiare, quello congenito e quello giovanile; per tutti l'etiologia è sconosciuta e non pare correlabile con significativi reperti anatomopatologici. È un tremore a fini o medie scosse, più o meno regolare, di tipo attitudinale, che persiste nel riposo, si accentua con l'emozione e si modifica (il meglio o in peggio) con il movimento; successivamente diviene prevalentemente intenzionale;

4) *tremore del Basedow*: interessa soprattutto le dita (allorché le mani sono protese), è vibratorio, a scosse brevi e rapide (8-10 vibrazioni al secondo), continuo e si accentua con l'emozione; si accompagna a sudorazione delle estremità e può interessare palpebre e lingua;

5) *tremore senile*: è un tremore lento e ad ampie scosse, continuo; interessa soprattutto il capo, la mandibola, le labbra, gli arti superiori;

6) *tremore della sclerosi a placche*: può essere generalizzato, è oscillatorio, ad onde disuguali; è dinamico, insorgendo all'inizio del movimento ed accentuandosi verso la fine di esso;

7) *tremore alcoolico*: inizia alle dita e poi si estende al braccio e al tronco; è più evidente a digiuno che non dopo ingestione di bevande alcooliche;

8) *tremore postemiplegico*: è ritmico, oscillatorio, discontinuo, parziale (dal lato della contrattura); non interessa le dita della mano;

9) *tremore della paralisi progressiva*: è intermittente, oscillatorio; è più intenso al principio del movimento volontario;

10) *flapping tremor*: tremore muscolare a scosse ampie ed aritmiche che ricorda il batter di ali degli uccelli, con rapidi movimenti di flessione e di estensione della mano e delle dita (meglio se ad arti superiori protesi); può essere provocato o accentuato dalla flessione forzata dorsale della mano sull'avambraccio. Si riscontra nell'insufficienza epatica conclamata e nell'encefalopatia respiratoria.

Fra i movimenti involontari sono da ricordare anche:

— *la fibrillazione*: è prodotta dalla contrazio-

ne, di scarso effetto motorio, di singole fibre muscolari; compaiono allorché si ha interruzione dell'impulso nervoso alla fibra muscolare, poche settimane prima dell'instaurarsi dell'atrofia;

— *la fascicolazione*: è la contrazione di fibre muscolari dipendenti da un singolo filamento nervoso (cioè di una unità motoria);

— *le mioclonie*: contrazioni rapide, improvvise ed involontarie, che interessano muscoli isolati o fasci di fibre muscolari; di solito non provocano effetti motori. Si osservano in varie condizioni, fra l'altro nell'insufficienza respiratoria.

Semeiotica della sensibilità normale e patologica

Il sistema sensitivo risulta di almeno tre ordini di neuroni. Il *primo neurone sensitivo* (Fig. 16-20 e 12-21) ha la sua cellula nel ganglio spinale; essa invia un prolungamento che si divide a T: un ramo va alla periferia (decorrendo nel nervo assieme alle fibre motorie) e l'altro ramo va al midollo, penetrandovi con la radice posteriore.

Attraverso questo neurone sensitivo, pervengono al midollo tre tipi di afferenze nervose che, a seconda della derivazione ectodermica, mesodermica o endodermica, vengono distinti (Sherrington) in esterocettivi (recettori cutanei sensibili alla stimolazione tattile, termica, dolorifica e di pressione), propriocettivi (recettori situati presso muscoli, tendini, ossa ed articolazioni) ed enterocettivi (recettori annessi ai vasi ed ai visceri).

A seconda del livello midollare o bulbare in cui fanno sinapsi con il *secondo neurone*, le fibre si distinguono in brevi, medie e lunghe.

Gli stimoli sensitivi collegati alla sensibilità tattile epicritica, alla sensibilità profonda (dolorifica profonda, parestesica, pallestesica e propriocettiva muscolare, tendinea ed articolare) decorrono, a mezzo delle fibre lunghe, nei cordoni posteriori fino ai nuclei di Goll e di Burdach nel bulbo. Da questi nuclei ha origine il *secondo neurone sensitivo*; le fibre subito si incrociano e continuano verso l'alto costituendo il lemnisco mediale, (nastro di Reil mediano) che attraversa il ponte, il mesencefalo e termina al talamo ottico (nuclei ventrali postero-mediali e postero-laterali). Dal talamo parte il *terzo neurone*, che costituisce il fascio talamo-corticale; questo, raggruppato al terzo posteriore del braccio posteriore della capsula interna, va a finire alla corteccia sensitiva (circonvoluzione parietale ascendente: aree 3, 1, 2).

Gli stimoli sensitivi collegati alla sensibilità superficiale, dolorifica e termica pervengono alle cellule delle corna posteriori a mezzo delle fibre brevi e delle medie; da queste cellule nasce il secondo neurone, che dopo aver incrociato la linea mediana attraverso la commessura anteriore risale lungo il cordone laterale sino al talamo (fascio spino-talamico) affiancandosi al lemnisco mediale.

Al talamo pervengono stimoli sensitivi provenienti dalla metà opposta del corpo.

Il talamo e la corteccia sensitiva elaborano gli impulsi sensitivi che ricevono.

Il talamo è responsabile del carattere "protopatico" della sensibilità cioè di una percezione cosciente, ma generica. La corteccia opera una elaborazione "epicritica" discriminatrice della sensibilità, cioè di riconoscimento degli attributi di intensità, relatività e spazialità di uno stimolo afferente.

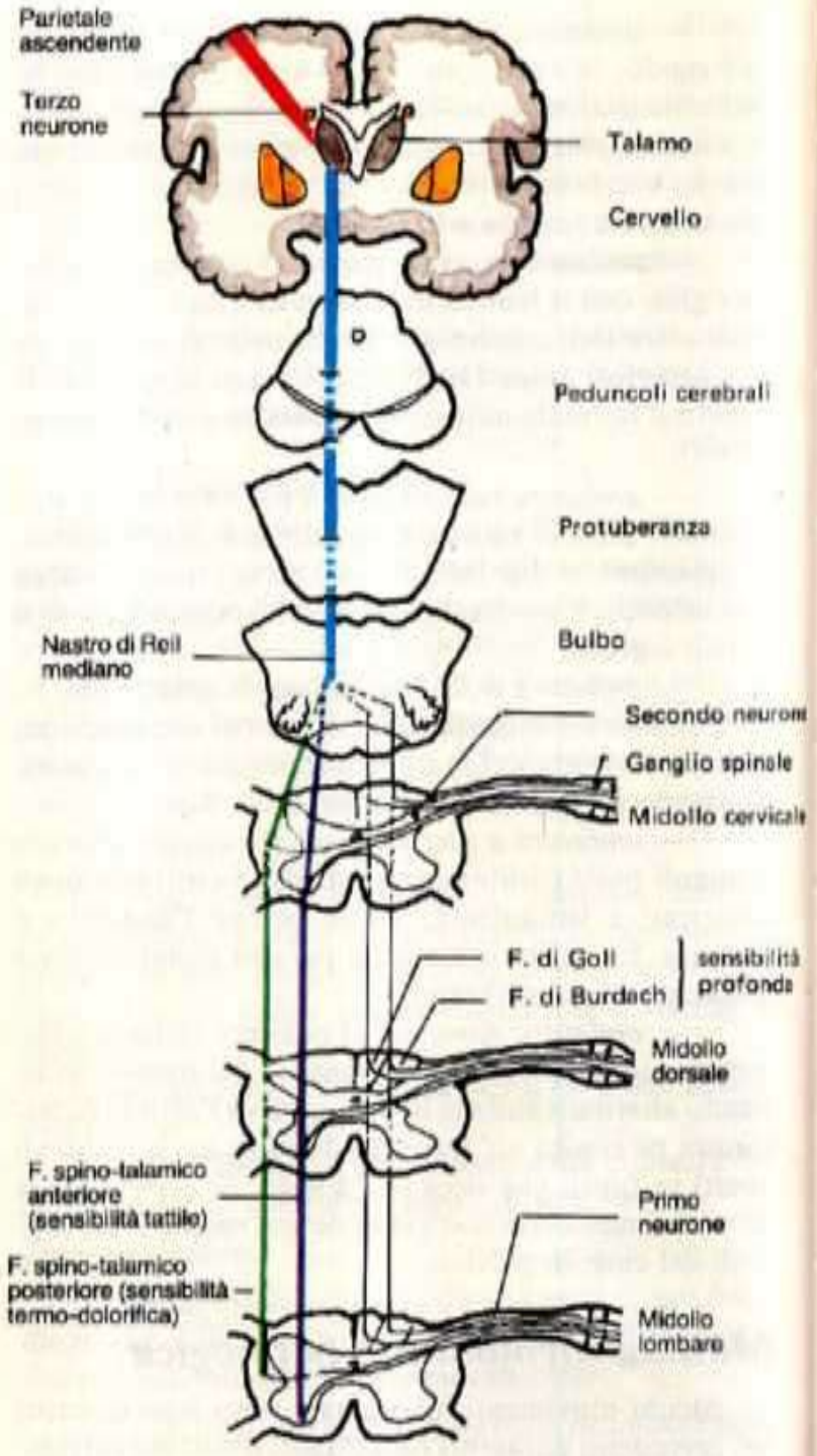

Fig. 16-20. Neurone sensitivo periferico.

Nella corteccia parietale sensitiva esistono tre aree sovrapposte, che dall'alto in basso corrispondono agli arti inferiori, al tronco ed alla faccia, schematizzate nel caratteristico *homunculus*, con la testa in giù ed analoghe a quelle della rappresentazione corticale della motilità.

La lesione delle vie sensitive in un punto qualsiasi del suo decorso provoca alterazioni della sensibilità che presentano una differente distribuzione a seconda della sede della lesione stessa.

Le varie forme di sensibilità

Una prima distinzione fondamentale è tra gli stimoli che provengono dalla superficie cutanea (detti stimoli esterocettivi) e che costituiscono la sensibilità superficiale: tattile, termica e dolorifica superficiale e quelli che provengono dalla

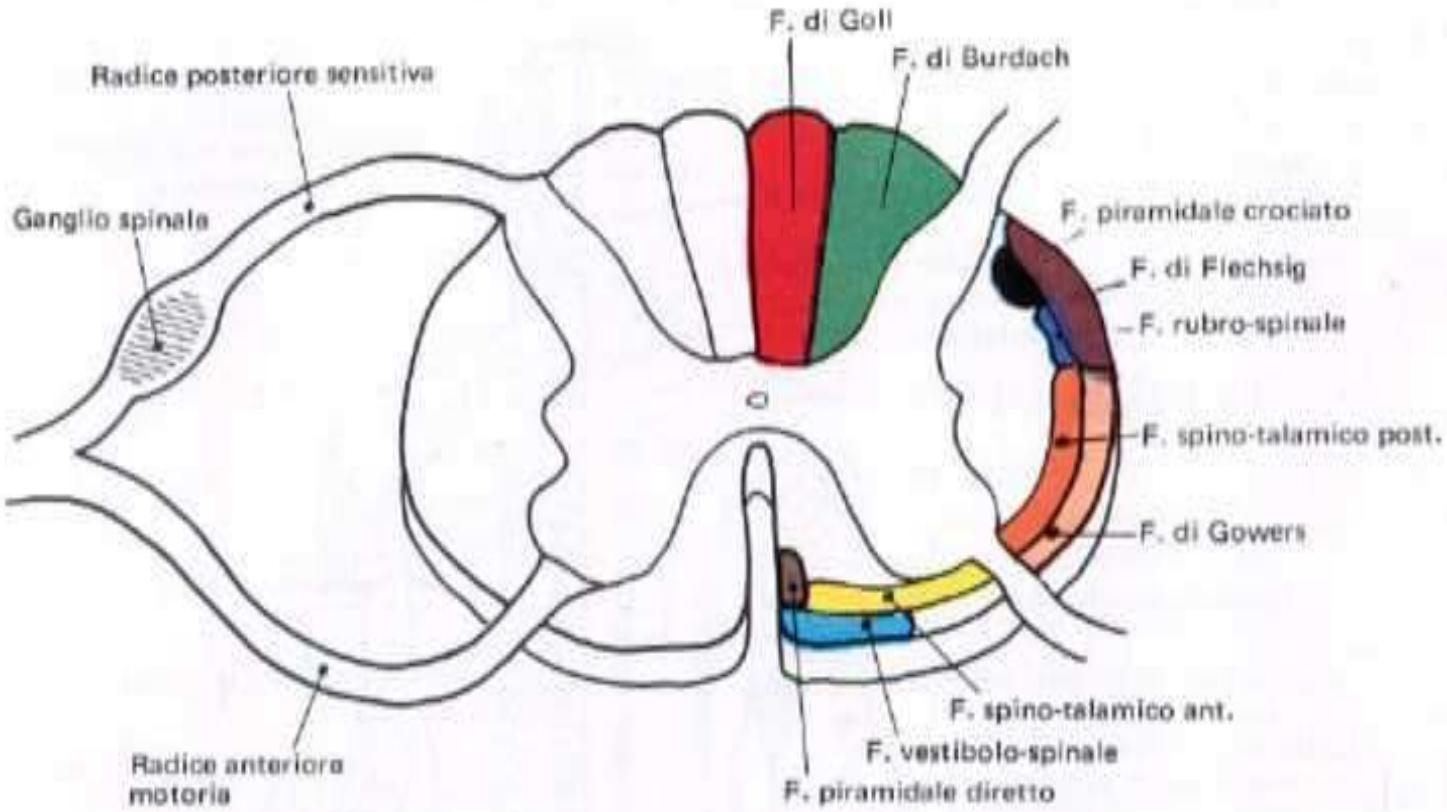

Fig. 16-21. Sezione orizzontale del midollo.

profondità: senso di pressione (barestesica), di vibrazione (pallestesica), di posizione degli arti (sensibilità statestesica), sensibilità dolorifica profonda.

Perché si possa avere una conoscenza esatta dell'entità e della natura dei vari stimoli è, però, necessario che essi siano perfettamente valutati ed analizzati, il che, come si è detto, è di pertinenza esclusiva della corteccia (sensibilità corticale).

Tutta la superficie del corpo può venire suddivisa in territori sensitivi, che sono caratteristici per i nervi periferici (Fig. 16-22); per i metameri spinali (fig. 16-23) la esatta individuazione di tutti i territori è di notevole significato ai fini diagnostici, in quanto alla distribuzione sulla superficie cutanea dei disturbi della sensibilità si può ricavare la sede della lesione del nervo ed il livello del metamero midollare colpito.

Si tenga presente che ciascuna regione cutanea è innervata da almeno tre diverse radici e che lungo la linea mediana del corpo le fibre sensitive si accavallano per circa 2,5-5 cm (per cui nelle lesioni organiche i disturbi della sensibilità superano la linea mediana, avendosi oltre tale livello una zona di ipoestesia).

Disturbi obbiettivi della sensibilità

Per *anestesia* si intende la perdita completa della sensibilità e per *ipoestesia* la diminuzione; per *iperestesia* si intende l'esagerazione e per *disestesia* la perversione della sensibilità.

Iperestesia può aversi per meccanismi nocivi locali o nell'area cutanea di proiezione di dolori viscerali, essa può essere localizzata alla pressione di determinati punti (*punti di Valleix*; Fig. 16-24).

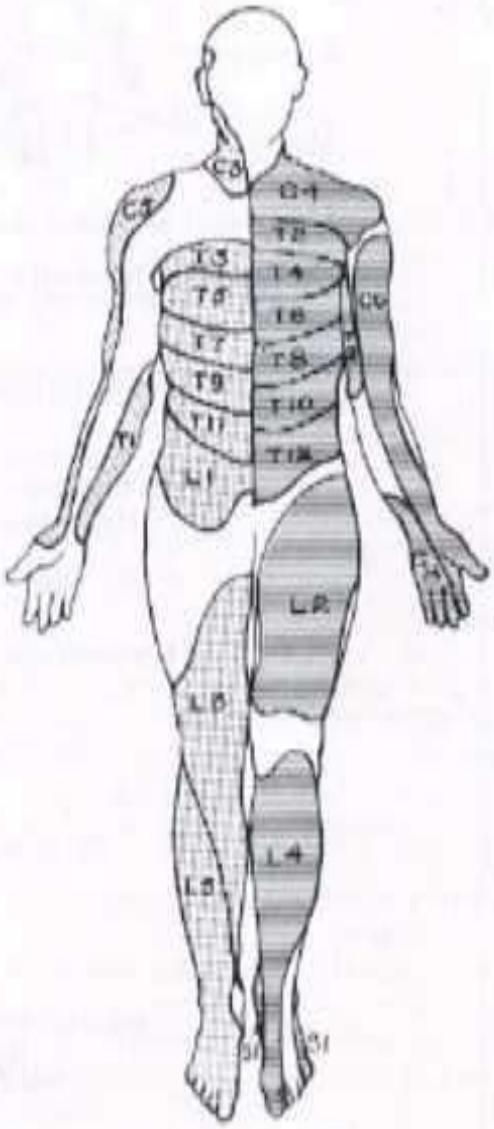

Fig. 16-22. Distribuzione della sensibilità neuro-periferica.

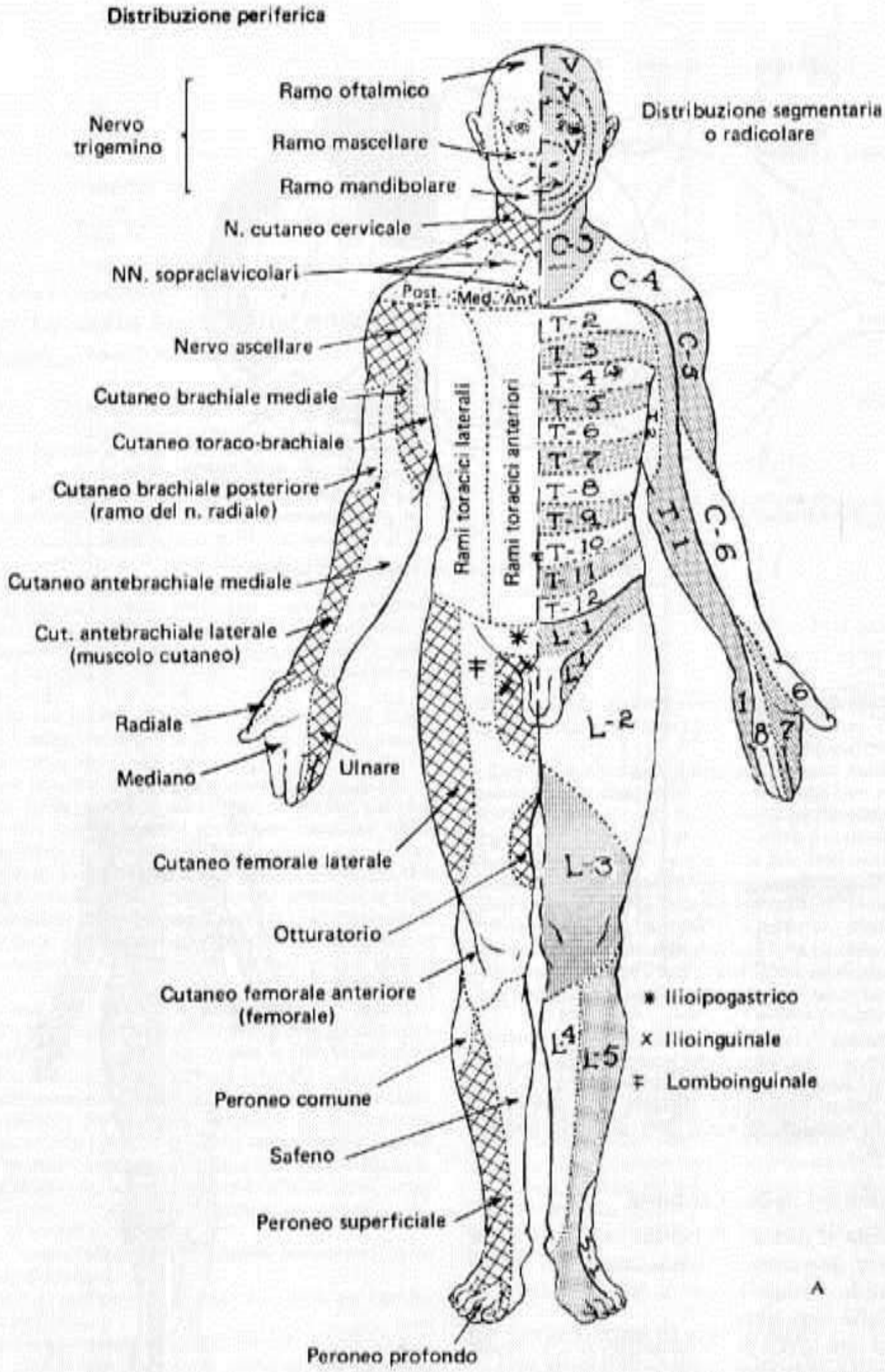

Fig. 16-23/A, B. Distribuzione della sensibilità metamerica.

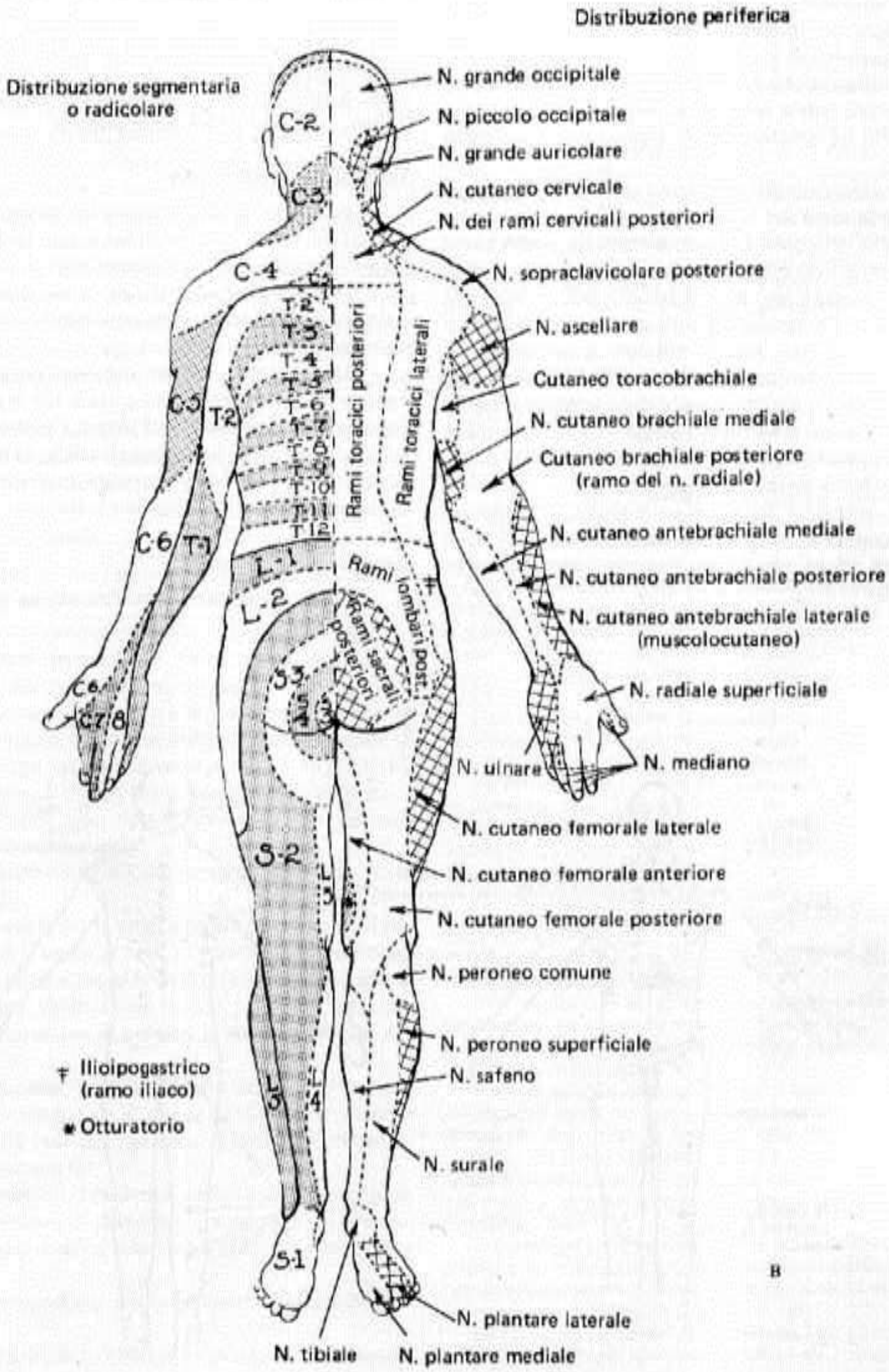
Distribuzione periferica
Distribuzione segmentaria o radicolare
N. grande occipitale
N. piccolo occipitale
N. grande auricolare
N. cutaneo cervicale
N. dei rami cervicali posteriori
N. sopraclavicolare posteriore
N. ascellare
Cutaneo toracobrachiale
N. cutaneo brachiale mediale
Cutaneo brachiale posteriore (ramo del n. radiale)
N. cutaneo antebrachiale mediale
N. cutaneo antebrachiale posteriore
N. cutaneo antebrachiale laterale (muscolocutaneo)
N. radiale superficiale
N. ulnare
N. mediano
N. cutaneo femorale laterale
N. cutaneo femorale anteriore
N. cutaneo femorale posteriore
N. peroneo comune
N. peroneo superficiale
N. safeno
N. surale
N. plantare laterale
N. plantare mediale
N. tibiale
Rami toracici posteriori
Rami toracici laterali
Rami lombari post.
Rami sacrali posteriori
C-2
C-3
C-4
C-5
C-6
C-7
C-8
T-1
T-2
T-3
T-4
T-5
T-6
T-7
T-8
T-9
T-10
T-11
T-12
L-1
L-2
L-3
L-4
L-5
S-1
S-2
S-3
S-4
S-5
Ilioipogastrico (ramo iliaco)
Otturatorio
B

L'*anestesia* può essere *totale*, se interessa tutte le forme di sensibilità superficiale e profonda e *parziale* o *dissociata*, se interessa solo alcune forme di essa (nella siringomielia sono indenni la sensibilità tattile e quella profonda, ed alterate la termica e la dolorifica); *generalizzata* o *localizzata* in alcune regioni.

Si parla di *emianestesia* se è interessata una metà del corpo.

Nelle affezioni dell'encefalo i disturbi sensitivi interessano la metà del corpo opposta a quella della lesione. Nelle affezioni del midollo spinale si può avere emianestesia, con esclusione però della faccia (emianestesia spinale) o anestesia generalizzata, sempre con esclusione della faccia, oppure degli arti inferiori o di questi e del tronco. Inoltre, nel caso di emi-lesioni del midollo spinale facilmente i disturbi delle varie forme di sensibilità si distribuiscono diversamente: hanno sede nello stesso lato della lesione i disturbi tattili e della sensibilità profonda e dal lato opposto quelli della sensibilità termica e dolorifica.

Nelle affezioni delle radici posteriori i disturbi della sensibilità hanno una distribuzione di tipo radicolare ed in quelli dei tronchi nervosi di tipo periferico.

Esame delle varie forme di sensibilità

L'esame va eseguito con metodo ed attenzione, preferibilmente in tempi successivi, per evitare fenomeni di stanchezza del paziente, il quale deve essere a riposo, rilassato ed ad occhi coperti.

Sensibilità superficiale

1) *tattile*: si saggia toccando lievemente la cute del paziente con un pennellino o con un batuffolo di cotone idrofilo o con un frammento di carta;

2) *dolorifica superficiale*: si tocca con un ago la cute, esercitando una pressione tale da provocare una sensazione spiacevole;

3) *termica*: su aree cutanee simmetriche (in quanto la sensibilità termica varia tra aree del corpo coperte e quelle scoperte) si saggia a mezzo di due provette contenenti acqua fredda e calda; in mancanza, si ricorrerà per il freddo ad un oggetto di metallo e per il caldo ad alitare discretamente sulla cute.

Sensibilità profonda

1) *di pressione* (barestesica): si esercita una

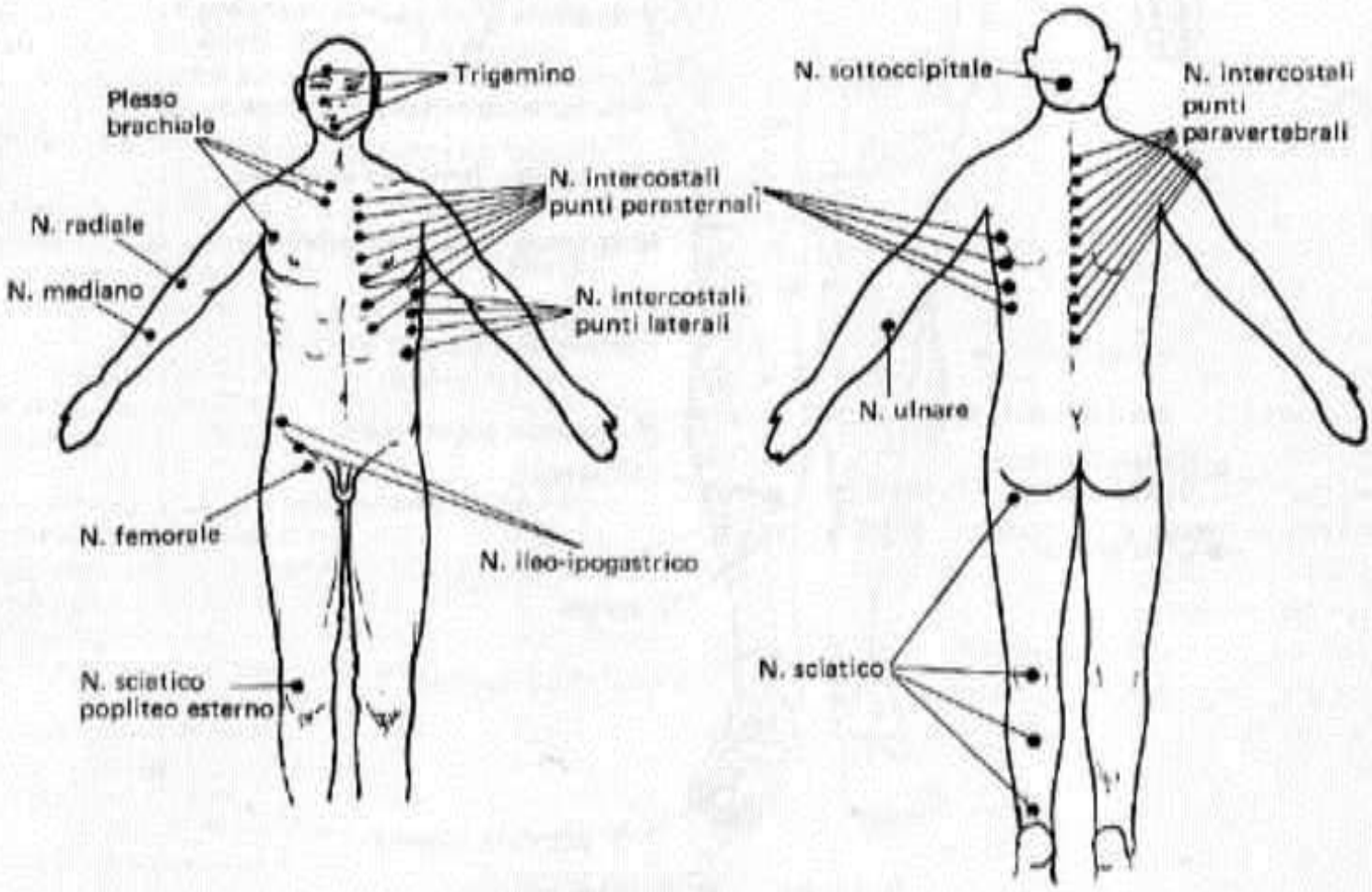

Fig. 16-24. Punti di Valleix.

pressione con la punta del dito, graduandola per intensità e durata;

2) *di vibrazione* (pallestesica): si poggia sulle superfici ossee accessibili (mastoide, clavicola, sterno, tibia, malleoli ecc.) un diapason in vibrazione;

3) *senso di posizione*: al paziente ad occhi chiusi si muovono passivamente i vari segmenti del corpo e si chiede in quale posizione essi si trovano o meglio in quale direzione essi sono stati spostati ed ancora invitando il paziente ad assumere la stessa posizione con l'arto controlaterale;

4) *dolorifica profonda*: si pizzicano le masse muscolari di un arto od il tendine di Achille e si valuta la forza che occorre esercitare perché il paziente avverta dolore (mentre nella neurite si osserva iperestesia, nella tabe dorsale tale sensibilità è diminuita o assente).

Questo tipo di sensibilità si esplora con la pressione sui nervi, in corrispondenza dei punti in cui essi sono più facilmente accessibili (punti di Valleix).

Sensibilità corticale

La sensibilità corticale con la sua capacità epicritica interviene nella:

1) *discriminazione di vari stimoli sensitivi*:

a) *tattile*: paziente ad occhi chiusi, si tocca la cute con le due punte di un compasso e si stabilisce quale è la distanza minima tra le due punte perché esse vengano percepite come due stimoli; detta capacità di discriminazione varia nelle varie parti del corpo, risultando massima a livello dei polpastrelli delle dita;

b) *termica*, con apprezzamento delle estreme differenze di temperatura;

c) *ilognosica*, con identificazione della struttura degli oggetti.

2) *localizzazione degli stimoli*: a paziente ad occhi chiusi, gli si tocca la cute con un oggetto qualsiasi; egli deve localizzare la sede dello stimolo e proseguendo nell'esame, indicare in quale rapporto spaziale rispetto alla precedente avviene la successiva stimolazione;

3) *spazialità*: tracciando con una punta smussa una figura o una parola di dimensioni sufficientemente grandi sulla cute del paziente, questi deve essere in grado di riconoscerla;

4) *relatività*: il paziente, sempre ad occhi chiusi, deve essere capace di differenziare un oggetto più duro da uno più molle, uno più caldo da uno meno caldo;

5) *stereognosia*: riconoscimento sintetico dell'oggetto;

6) *disturbi dello schema corporeo* (v. appresso).

SEMEIOLOGIA DEI NERVI CRANICI

Nervo olfattorio (1° paio)

La valutazione della sensibilità olfattoria si effettua con l'impiego di sostanze aromatiche non irritanti (olio di pino, olio di rose, timolo, cannella), a paziente ad occhi chiusi, saggiandola separatamente per ogni narice. Per *iposmia* si intende la diminuzione dell'acuità olfattiva e per *anosmia* l'abolizione; si parla di *iperosmia* se l'olfatto è esaltato (spesso nei nevrotici) e di *paraosmia* se è pervertito, per cui un odore disgustoso viene percepito come gradevole (in donne in gravidanza, in epilettici e nelle lesioni dell'ippocampo).

Le cause di anosmia, *oltre le affezioni della mucosa nasale*, sono le lesioni delle vie e dei centri nervosi dell'olfattorio, i tumori intracranici (tumori del lobo frontale) ed i traumi della base, l'anemia perniciosa, gli esiti di meningite e le intossicazioni (saturnismo, tabagismo).

Nervo Ottico (2° paio)

La funzione di questo nervo si esplora mediante l'esame dell'acutezza visiva e del grado della visione periferica, nonché con l'indagine oftalmoscopica, che esplora il fondo oculare.

L'acutezza visiva si può valutare, sia pure orientativamente, facendo contare le dita della mano dell'esaminatore posta a distanza variabile davanti gli occhi del paziente; per una misurazione precisa si ricorre alle tavole ottimetriche (con lettere e numeri di varia grandezza). La visione periferica si esplora mediante apposito apparecchio detto perimetro (l'esame si può approfondire con il campimetro), che determina l'estensione e la forma del campo visivo, il quale rappresenta la proiezione incrociata nello spazio della retina visiva.

Con *scotoma* si indica la mancanza di un tratto del campo visivo; essa non sempre è avvertita dal paziente come macchia nera davanti gli occhi (scotoma positivo).

Le principali alterazioni del campo visivo sono schematizzate nella Fig. 16-25. L'impulso luminoso raccolto nella metà temporale della retina corrisponde alla metà nasale del campo visivo e quello raccolto nella metà nasale corrisponde alla metà temporale del campo.

A livello del chiasma le fibre ottiche si incrociano parzialmente e precisamente quelle provenienti dalla metà nasale della retina.

La sintomatologia da interruzione delle vie ottiche varia a seconda della sede della lesione:

— *lesione del nervo ottico*: se completa si avrà cecità omolaterale, se incompleta si avrà uno scotoma, la cui estensione, forma e sede dipende dalla sede ed estensione della lesione (Fig. 16-25 A);

— *lesione del chiasma* può dare: a) *emianopsia bitemporale*, cioè cecità nei due emicampi visivi temporali se l'interruzione delle fibre si realizza sulla linea mediana (ad esempio, nei tumori ipofisari; Fig. 16-25 B); b) *emianopsia nasale bilaterale*, cioè cecità dei due emicampi nasali: è rara e si realizza se sono interessate bilateralmente le suddette fibre (Fig. 16-25 C);

— *lesioni postchiasmatiche*: le lesioni delle benderelle ottiche e dei centri ottici primari provocano emianopsia laterale omonima destra o sinistra, cioè cecità della metà destra o sinistra dei campi visivi (Fig. 16-25 D);

La causa più frequente di emianopsia laterale omonima è quella vascolare (più spesso rammollimento che emorragia),

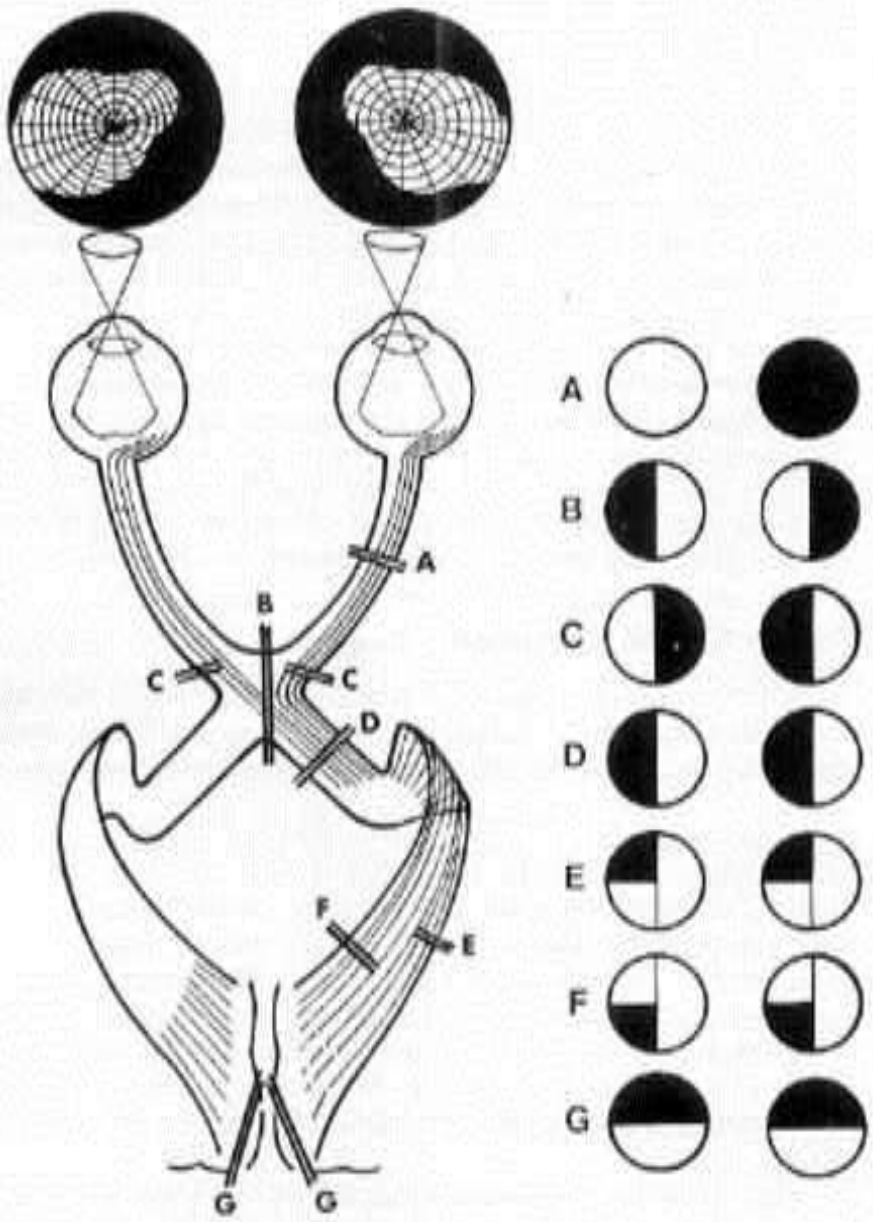

Fig. 16-25. Nervo ottico e schema delle vie ottiche (v. testo).

per lo più per lesione dell'arteria silviana, che causa emianopsia, deficit motorio e sensitivo (con afasia se ha sede a sinistra); la lesione dell'arteria cerebrale posteriore può dare emianopsia, emianestesia (ed alessia se ha sede a sinistra); più rara la lesione dell'arteria coroidea anteriore, che darà emianopsia, emiplegia e lieve emianestesia (v. appresso).

Altre cause di emianopsia laterale omonima sono rappresentate dai tumori (temporali, parietali, occipitali) e dai traumi cranici.

La lesione parziale delle radiazioni ottiche a livello del lobo temporale provoca emianopsia a quadrante superiore del lato opposto (Fig. 16-25 E); la lesione parziale delle radiazioni ottiche a livello del lobo parietale provoca emianopsia a quadrante inferiore del lato opposto (Fig. 16-25 F); la lesione del labbro inferiore della scissura calcarina di un lato provoca emianopsia a quadrante superiore del lato opposto (Fig. 16-25 E); la lesione parziale delle radiazioni ottiche a livello del lobo parietale provoca emianopsia a quadrante inferiore dal lato opposto (Fig. 16-25 E) e quella del labbro superiore provoca emianopsia a quadrante inferiore sempre dal lato opposto (Fig. 16-25 F). La lesione del labbro superiore della scissura calcarina di entrambi i lati dà emianopsia orizzontale superiore bilaterale (Fig. 16-25 G).

La Fig. 16-26 mostra un esame campimetrico patologico, per emianopsia omonima destra.

L'oftalmoscopia riveste un notevole interesse diagnostico; basti pensare alle caratteristiche alterazioni che si riscontrano nella ipertensione arteriosa, nel diabete, in alcune nefropatie.

Esaminando il fondo dell'occhio si osserva la *papilla ottica*, che è la regione nella quale si convogliano le fibre ottiche ed escono dall'occhio per formare il nervo ottico (Fig. 16-27).

La papilla ottica presenta delle caratteristiche alterazioni in corso di ipertensione endocranica: *papilla da stasi*; è una condizione non infiammatoria della papilla ottica che ha importanza diagnostica assai notevole (Fig. 16-28).

Prolungandosi la stasi papillare da ipertensione endocranica sopravviene l'*atrofia ottica secondaria* (con margini papillari sfumati (Fig. 16-29), da differenziare dall'*atrofia ottica primaria* (in cui i margini sono ben delineati), che è dovuta a lesione del nervo ottico a livello retrobulbare (Fig. 16-30).

Nervi oculomotori

Nervo oculomotore comune (III), *trocleare o patetico* (IV), *abducente* (VI).

La lesione di un nervo oculomotore provoca: strabismo e diplopia. Allorché un muscolo oculare è paralizzato prevale l'azione dell'antagonista, che fa deviare il bulbo oculare. La ptosi palpebrale è causata dalla paralisi del muscolo elevatore della palpebra superiore, che è innervato dal 3° nervo cranico.

La diplopia è un sintomo subiettivo che compare quando il paziente guarda con entrambi gli occhi (deriva dalla mancata fusione delle immagini fornite dalle due retine, come invece avviene di norma); il paziente per compensare la diplopia tende ad inclinare il capo.

Per *strabismo* si intende lo spostamento assiale dei bulbi oculari. Esso può essere: *divergente* (il bulbo è ruotato verso l'esterno per paralisi del retto interno, innervato dall'oculomotore comune), *convergente* (il bulbo oculare è ruotato verso l'interno per paralisi del retto esterno, innervato dall'abducente); è assai più rara la rotazione verso l'alto o verso il basso, per paralisi del retto superiore o del retto inferiore innervati dall'oculomotore comune.

Allorché la paralisi dei nervi sopraddetti è relativamente recente e non è ancora intervenuta la contrazione del muscolo antagonista, il deficit motorio può venire evidenziato saggiando la motilità dei globi oculari, il che si fà invitando il paziente a fissare un dito posto davanti agli occhi ed a seguirlo con lo sguardo, nel mentre questo si sposta nelle varie direzioni.

La paralisi può essere: *muscolare* (di solito è interessato un singolo muscolo), *tronculare* (sono interessati tutti i muscoli da esso innervati), *nucleare* (la lesione può essere assai piccola tanto da risultare leso parte del nucleo ed allora la paralisi sarà parziale; se è estesa saranno interessati altri nuclei).

La lesione del *nervo oculomotore comune* causa incapacità di rotazione del bulbo oculare verso l'alto, il basso e l'interno, con strabismo divergente per prevalenza del muscolo retto esterno, diplopia crociata (la falsa immagine si forma verso il lato opposto), ptosi palpebrale e midriasi (Fig. 16-31).

La paralisi del *retto esterno* (abducente), che è la più comune dato il lungo decorso del nervo, provoca incapacità a ruotare il bulbo verso l'esterno, (Fig. 16-32) con strabismo convergente e diplopia omonima (l'immagine falsa si forma all'esterno, cioè verso il lato della paresi).

Rara è la *paralisi del trocleare*, che innerva il muscolo grande obliquo e provoca incapacità a ruotare il bulbo in basso ed all'esterno (con conseguente difficoltà a scendere le scale), risultando il bulbo ruotato in dentro ed in alto. A

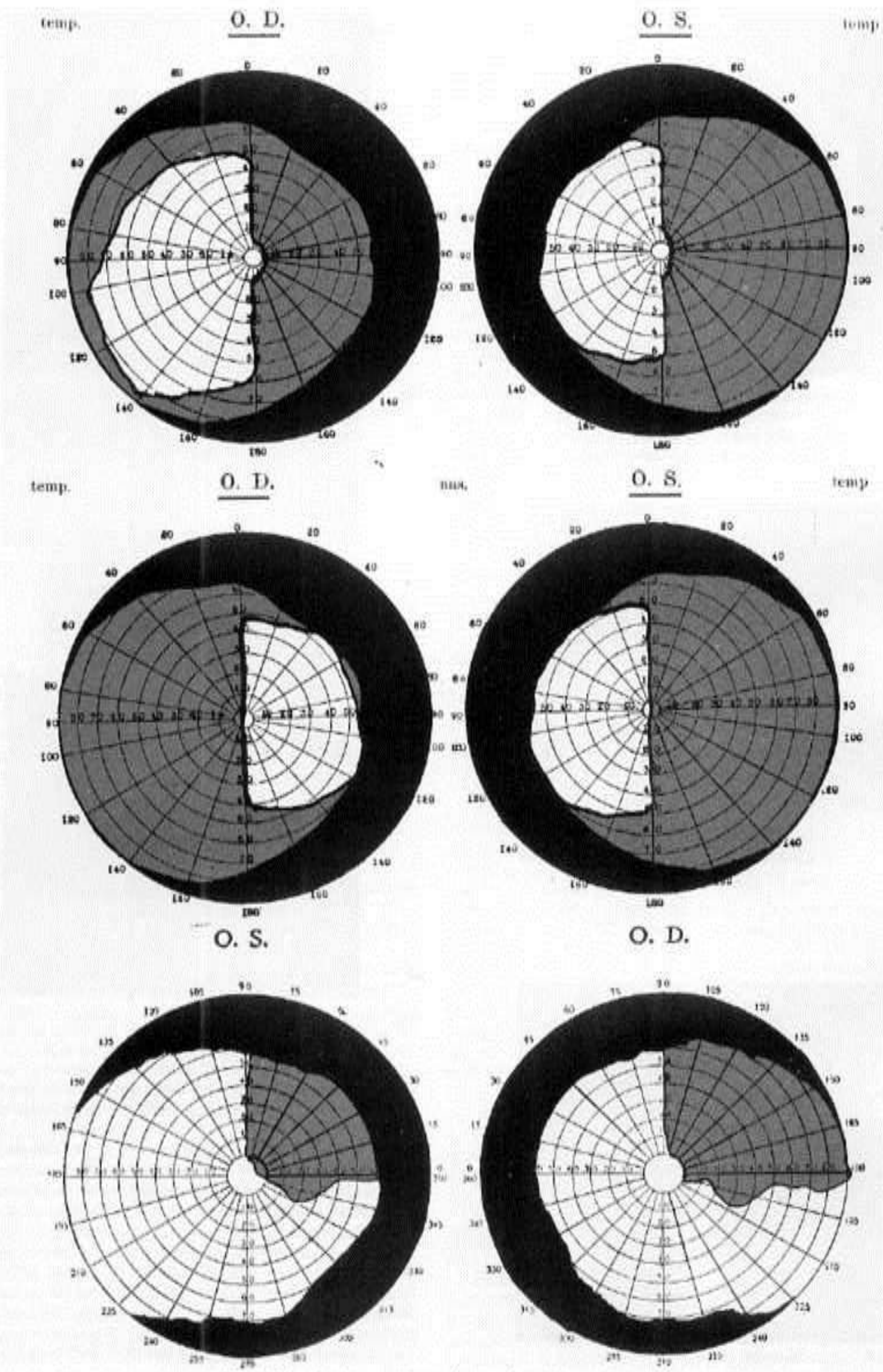

Fig. 16-26. Emianopsia laterale omonima destra (campo visivo).

Fig. 16-27. Papilla ottica normale.

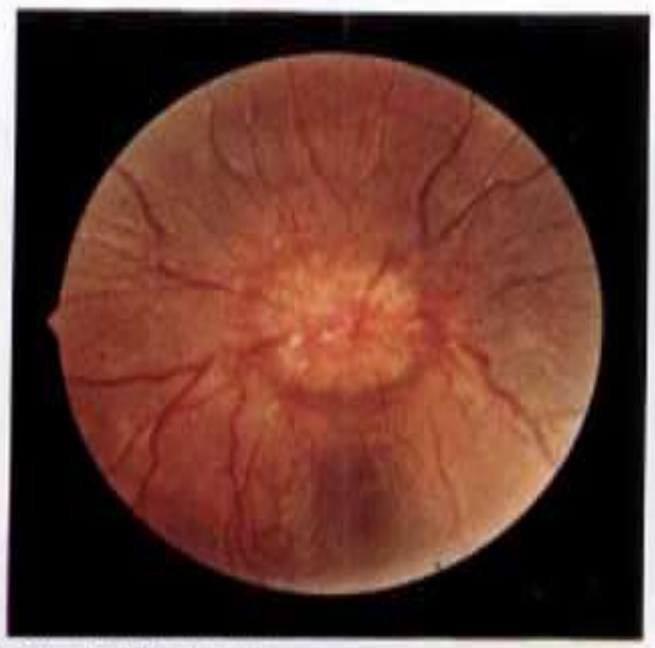

Fig. 16-28. Papilla da stasi.

Fig. 16-29. Atrofia ottica secondaria.

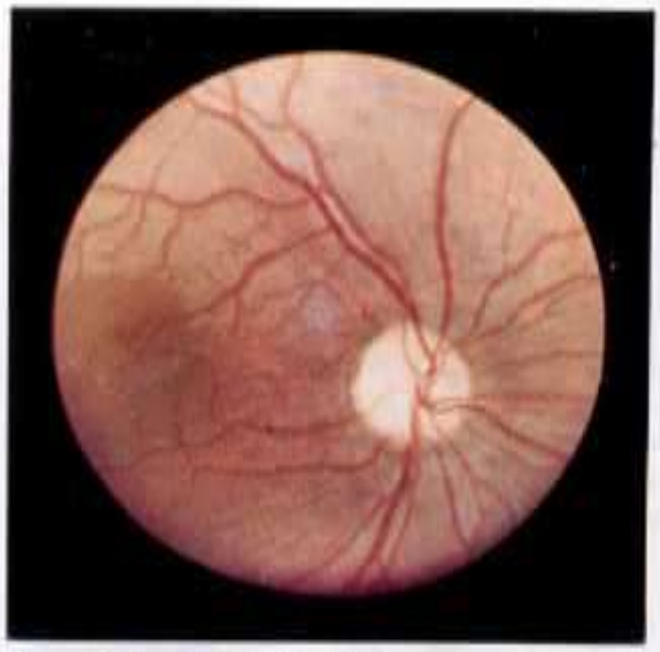

Fig. 16-30. Atrofia ottica primaria.

Fig. 16-31. Paralisi dell'oculomotore comune.

proposito della paralisi nucleare del IV è da ricordare che questo nervo si incrocia e quindi la lesione nucleare dà una paralisi controlaterale.

Si parla di *oftalmoplegia* se si ha la paralisi di due o più muscoli di uno stesso occhio innervati da almeno due nervi diversi. E, così, si avrà *oftalmoplegia interna* se sono interessati soltanto i muscoli interni: paralisi dello sfintere irideo (pupille dilatate) e mancata reazione alla luce e all'accomodazione; *oftalmoplegia esterna* se sono colpiti i muscoli innervati dal 3° e 4° o 3° e 6° o 4° e 6° nervo; *oftalmoplegia totale* se sono interessati sia gli esterni che gli interni: immobilità completa dei bulbi, ptosi palpebrale, midriasi pupillare paralitica.

Le cause più frequenti di paralisi dell'oculomotore co-

Fig. 16-32. Paralisi del retto esterno.

mune ed in genere di oftalmoplegia sono i traumi cranici, i tumori endocranici, specie della regione sellare, la meningite, gli aneurismi della carotide interna.

Paralisi dei tre nervi oculomotori e della prima branca del 5° si suole verificare nella *sindrome della fessura sfenoidale*. Questi stessi nervi sono interessati nella *sindrome del seno cavernoso*, in cui è presente pure esoftalmo, edema palpebrale, chemosi e stato settico (per tromboflebite del seno cavernoso, nel quale i detti nervi decorrono prima di penetrare nella fessura sfenoidale).

Motilità oculare intrinseca

La costrizione della pupilla (miosi) deriva dall'azione delle fibre parasimpatiche mesencefaliche sul muscolo sfintere dell'iride; oltre che irritativa la miosi può essere paralitica, da paralisi del dilatatore della pupilla.

La dilatazione della pupilla (midriasi) può essere paralitica, da paralisi dello sfintere pupillare (III paio) o irritativa, da irritazione del dilatatore della pupilla (simpatico: centro ciliospinale del midollo, a sede C8-T1-T2), da cui originano fibre che pervengono al ganglio cervicale superiore; da questo a sua volta partono delle fibre che raggiungono il ganglio ciliare, lo abbandonano, costituendo i nervi ciliari lunghi e innervano il muscolo raggiato irido-dilatatore. La lesione delle suddette vie simpatiche provoca la sindrome di Claude-Bernard-Horner.

La stimolazione luminosa delle pupille provoca una miosi: reazione diretta (a livello della pupilla stimolata) e consensuale (a causa dell'incrociamento dei neuroni).

I riflessi dell'accomodazione e della convergenza (restringimento della pupilla nello sguardo vicino) hanno lo stesso significato del riflesso alla luce. Essi, però, possono presentarsi dissociati per mancanza di quello alla luce e presenza di quello all'accomodazione (*segno di Argyll-Robertson*), caratteristico della neurolue.

In alcuni casi si può osservare una notevole lentezza dei riflessi alla luce, all'accomodazione ed alla convergenza (pupilla tonica della *sindrome di Adie*, cui si associa areflessia o iporeflessia osteo-tendinea).

Nervo trigemino (V paio)

È nervo misto, motorio (innerva i muscoli masticatori: masseteri e temporali) e sensitivo (vedi Fig. 16-33 che ne indica le aree cutanee innervate dai rami oftalmico, mascellare e mandibolare di questo nervo; su queste aree viene saggiata la sensibilità tattile o dolorifica). La lesione periferica provoca disturbi sensitivi (ipo-anestesia) se interessa la prima e la seconda branca (la seconda innerva le cavità nasali e paranasali, il palato duro e molle, la regione tonsillare, il faringe, le radici dentarie superiori); se è lesa la terza branca si ha anche un deficit motorio dei muscoli masticatori. I fenomeni irritativi della parte sensitiva si manifestano sotto forma di nevralgia. In caso di paralisi unilaterale manca o è assai ridotto il movimento di lateralità della mandibola verso il lato sano; in caso di paralisi bilaterale del trigemino, la mandibola è cadente ed il paziente non può chiudere la bocca.

Le lesioni del nucleo del quinto si manifestano con aree di anestesia disposte concentricamente all'orificio buccale (a foglie di cipolla; Fig. 16-33).

Il riflesso corneo-congiuntivale è quasi sempre mancante per anestesia corneale in caso di lesione della prima branca del trigemino.

Nei due terzi anteriori della lingua si originano le fibre appartenenti al nervo linguale, ramo della branca mandibolare del trigemino; le fibre poi si continuano nella corda del timpano, ramo del facciale.

L'esame del gusto si effettua a mezzo di quattro sapori fondamentali (dolce, amaro, acido, salato).

Nervo facciale (VII paio)

Innerva la muscolatura della faccia, il pellicciaio del collo; la funzione di questo ultimo muscolo si saggia invitando il paziente a stirare in basso gli angoli della bocca.

La paralisi del facciale può essere *centrale e periferica*.

Quella centrale cioè da lesione del neurone centrale piramidale, (per cause vascolari, infiammatorie, neoplastiche) si riconosce perché la muscolatura della fronte viene risparmiata e quella delle palpebre è lievemente interessata, in quanto i muscoli facciali superiori hanno innervazione bilaterale; la sintomatologia, pertanto, è limitata ai muscoli innervati dalla branca inferiore, ed è controlaterale alla lesione cerebrale.

Quella periferica (da lesione del neurone periferico per tumore dell'angolo ponto-cerebellare, infezioni dell'orecchio e delle meningi e soprattutto "a frigore") interessa la muscolatura dell'intera emifaccia (fronte, palpebre, labbra). Sia nella paralisi centrale che periferica quando il paziente mostra i denti a bocca chiusa la rima buccale viene stirata verso il lato sano ed egli non riesce o con difficoltà a fischiare, soffiare o succhiare. Nella paralisi periferica sono presenti il *segno di Bell* (rotazione verso l'alto del bulbo oculare quando il paziente cerca di chiudere gli occhi, Fig. 16-34) ed il *segno di Negro* (lo stesso movimento subisce il bulbo allorché il paziente volge lo sguardo verso l'alto).

Nel caso di paralisi periferica l'esame elettrodiagnostico evidenzia una reazione elettrica degenerativa (R.E.A.) sia sul muscolo che sul nervo.

Annesse al facciale ci sono fibre destinate alle ghiandole lacrimali, alle ghiandole salivari sottomascellari ed ai muscoli dell'orecchio interno e fibre che forniscono l'innervazione gustativa (fibre del nervo intermediario di Wrisberg, che costituiscono la corda del timpano) ai due terzi anteriori della

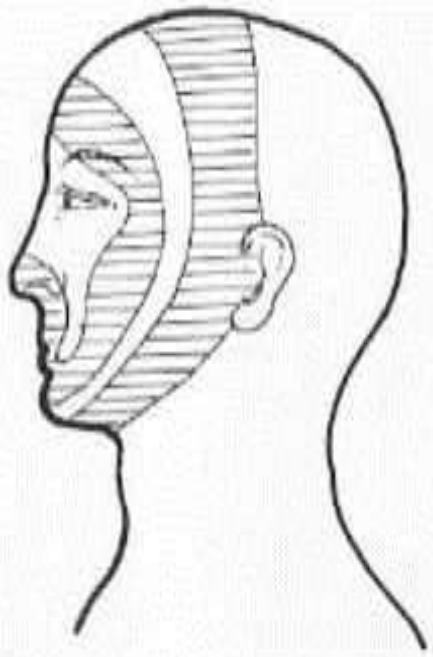

Fig. 16-33. Anestesia di tipo periferico e centrale del trigemino.

lingua; poiché queste varie fibre si distaccano dal nervo a diversi livelli, in base alla varia sintomatologia presente è possibile riconoscere la sede della lesione facciale periferica.

Come postumo della paralisi facciale non guarita (dopo tre-quattro mesi) può sopravvenire un emispasmo facciale periferico.

Fig. 16-34. Paralisi periferica del facciale, con il fenomeno di Bell.

Nervo acustico (VIII)

Il nervo acustico consta di due branche: la branca *cocleare*, che presiede al senso dell'udito e la branca *vestibolare*, che trasmette gli stimoli che concorrono nella regolazione della postura.

La lesione della branca cocleare provoca *ipo-acusia*; in caso di fenomeni irritativi si ha *paracusia* (acufeni: ronzii, fischi, rumori varii).

Dati gli stretti rapporti anatomici tra i due nervi una lesione periferica provoca sintomi sia cocleari che vestibolari.

L'acutezza uditiva può venire grossolanamente esaminata avvicinando, in ambiente silenzioso, un orologio al padiglione auricolare del paziente, alternativamente dai due lati.

Per differenziare la sordità di percezione o delle vie nervose da quella di trasmissione o dell'orecchio interno si ricorre ad apposite prove.

Le più semplici sono:

— *prova di Rinne*: si pone un diapson vibrante (256 vibrazioni al secondo) in vicinanza del meato uditivo e poi lo si appoggia sulla mastoide; se è leso l'apparato di trasmissione (infezioni dell'orecchio medio o in caso di occlusione del canale uditivo esterno) le vibrazioni si ascoltano meglio o esclusivamente per via ossea (Rinne negativo); se l'orecchio è sano percepisce meglio e più a lungo le vibrazioni per via aerea (Rinne positivo);

— *prova di Weber*. Si pone il diapason vibrante sul vertice del capo, sulla linea mediana: se non esistono disturbi dell'udito o se entrambi gli orecchi sono ugualmente malati il suono è percepito in modo uguale da entrambi di lati; in caso di lesione unilaterale dell'apparato di trasmissione (orecchio medio e canale uditivo esterno) il suono è percepito meglio dal lato malato; se è leso l'apparato di percezione (orecchio interno, nervo acustico) il suono è avvertito meglio dal lato sano.

L'audiometria tonale

Si effettua la ricerca della soglia uditiva per via aerea e per via ossea utilizzando dei toni puri emessi da un generatore (audiometro) e misurando in decibel l'intensità del suono; si ricava una *curva audiometrica* rispettivamente dell'orecchio destro e del sinistro.

In caso di sordità di trasmissione si ha per via aerea una curva di trasmissione che è piatta o in ascesa a causa di un più marcato interessamento per i toni bassi che per gli alti, mentre la via ossea è normale; in caso di sordità di recezione la curva per via aerea dimostra un maggiore interessamento per i toni alti (Fig. 16-35 A, B, C).

Le lesioni della branca vestibolare provocano disturbi dell'equilibrio (sia nella stazione eretta che nella deambulazione), venendo meno la valutazione della posizione nello spazio del capo e del tronco e il controllo labirintico del tono muscolare; i sintomi sono ben evidenti soltanto quando la

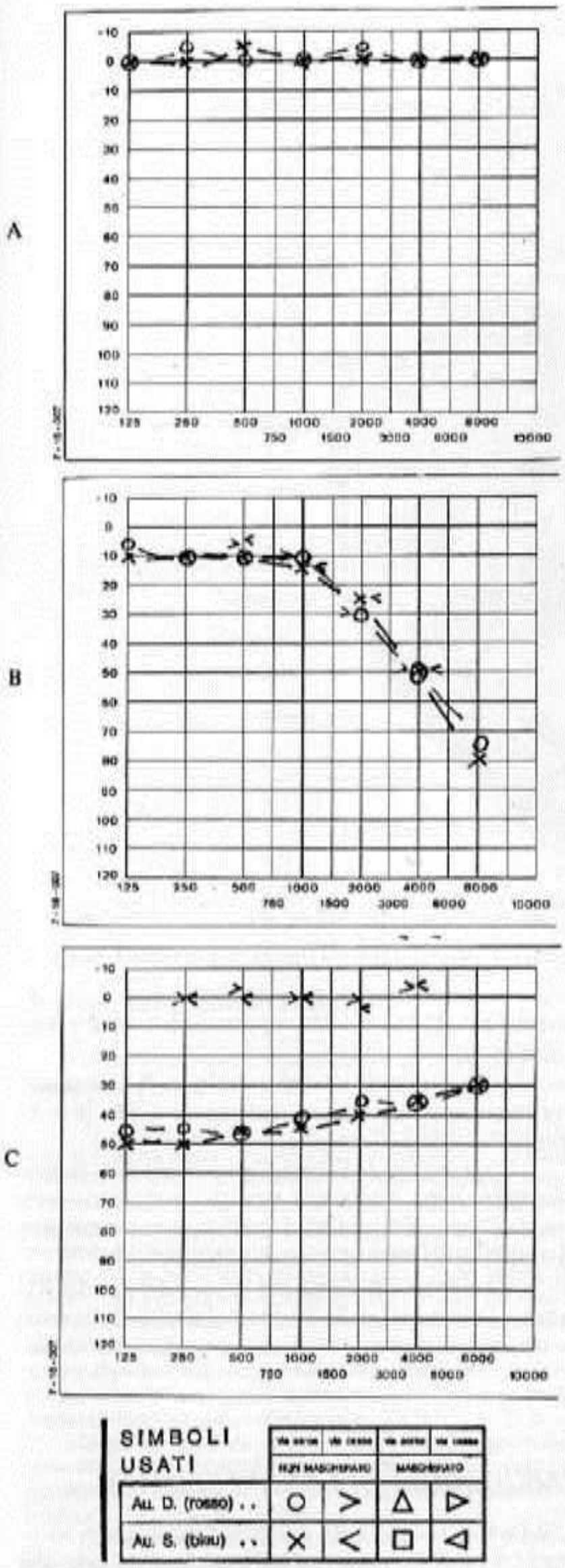

Fig. 16-35. Audiometria tonale.

lesione è bilaterale. La lesione monolaterale si evidenzia con alcune prove strumentali di competenza otorinolaringoiatrica.

L'integrità dell'apparato vestibolare viene esplorata ricorrendo a stimoli calorici e rotatori, che modificano la corrente endolinfatica dei canali semicircolari (prova rotatoria, prova termica, prova galvanica).

I fenomeni irritativi del vestibolare provocano vertigini, nistagmo verso il lato malato, disturbi dell'equilibrio (prova di Romberg, prova della marcia a stella) ed ipereccitabilità alla prova calorica.

Nervo glossofaringeo (IX paio)

È un nervo misto. La porzione sensitiva è costituita da fibre che si distribuiscono alla mucosa faringea ed al 1/3 posteriore della lingua, alla quale assicura la sensibilità gustativa. La porzione motrice innerva vari muscoli, tra cui il costrittore superiore del faringe.

La funzione motoria si esplora stimolando leggermente con un abbassalingua la parete posteriore del faringe; si provoca in tal modo una contrazione dei muscoli faringei.

In caso di lesione del IX ne deriva un difetto della deglutizione, che sarà lieve se la lesione del nervo è monolaterale ed assai grave, specie per i solidi, se è bilaterale.

I movimenti di deglutizione dipendono dai muscoli innervati dal IX e X paio; se il difetto interessa prevalentemente i liquidi, con rigurgito dal naso, si tratta di paralisi del X nervo cranico.

In caso di paralisi monolaterale del IX manca il riflesso faringeo e si ha un caratteristico movimento a tendina verso il lato sano della parete posteriore del faringe allorché il paziente pronunzia a bocca aperta la vocale "a".

La paralisi isolata del IX è rara, essendo per lo più associata a quella del X ed XI.

Nervo vago (X paio)

Il vago è anche esso nervo misto con fibre motrici, sensitive (alla mucosa sopra e sotto-glottidea del laringe, dell'epiglottide e della radice della lingua) e vegetative (che nel suo lungo decorso invia ai vari visceri).

Per esplorare l'integrità del vago si osserva il palato molle del paziente nel mentre questi dice "a" a bocca aperta; in caso di lesione monolaterale, il velo pendulo rimane abbassato dal lato colpito e si ha deviazione dell'ugula verso il lato sano.

La lesione monolaterale della porzione motrice del vago provoca paralisi omolaterale oltre che del velo pendulo, del faringe (con disfagia e rigurgito dal naso dei liquidi ingeriti, più pronunciato se la lesione è bilaterale) e del laringe, con paralisi della corda vocale omolaterale e voce bitonale; in caso di paralisi bilaterale la voce diviene nasale.

Nervo accessorio o spinale (XI paio)

È un nervo esclusivamente motorio che innerva lo sternocleidomastoideo e la porzione superiore del trapezio; la sua lesione si manifesta con paresi, ipotonia ed ipotrofia e non con paralisi di detti muscoli, in quanto essi ricevono fibre motrici pure dal plesso brachiale. La funzione dello sternocleidomastoideo si esplora invitando il paziene a ruotare il capo da un lato, nel mentre l'esaminatore si oppone a tale movimento, collocando una mano sul mento.

Per esplorare la funzione del trapezio si invita il paziente a sollevare la spalla, nel mentre l'esaminatore si oppone a tale movimento poggiando le mani sulla stessa spalla, che in caso di paresi si presenta abbassata.

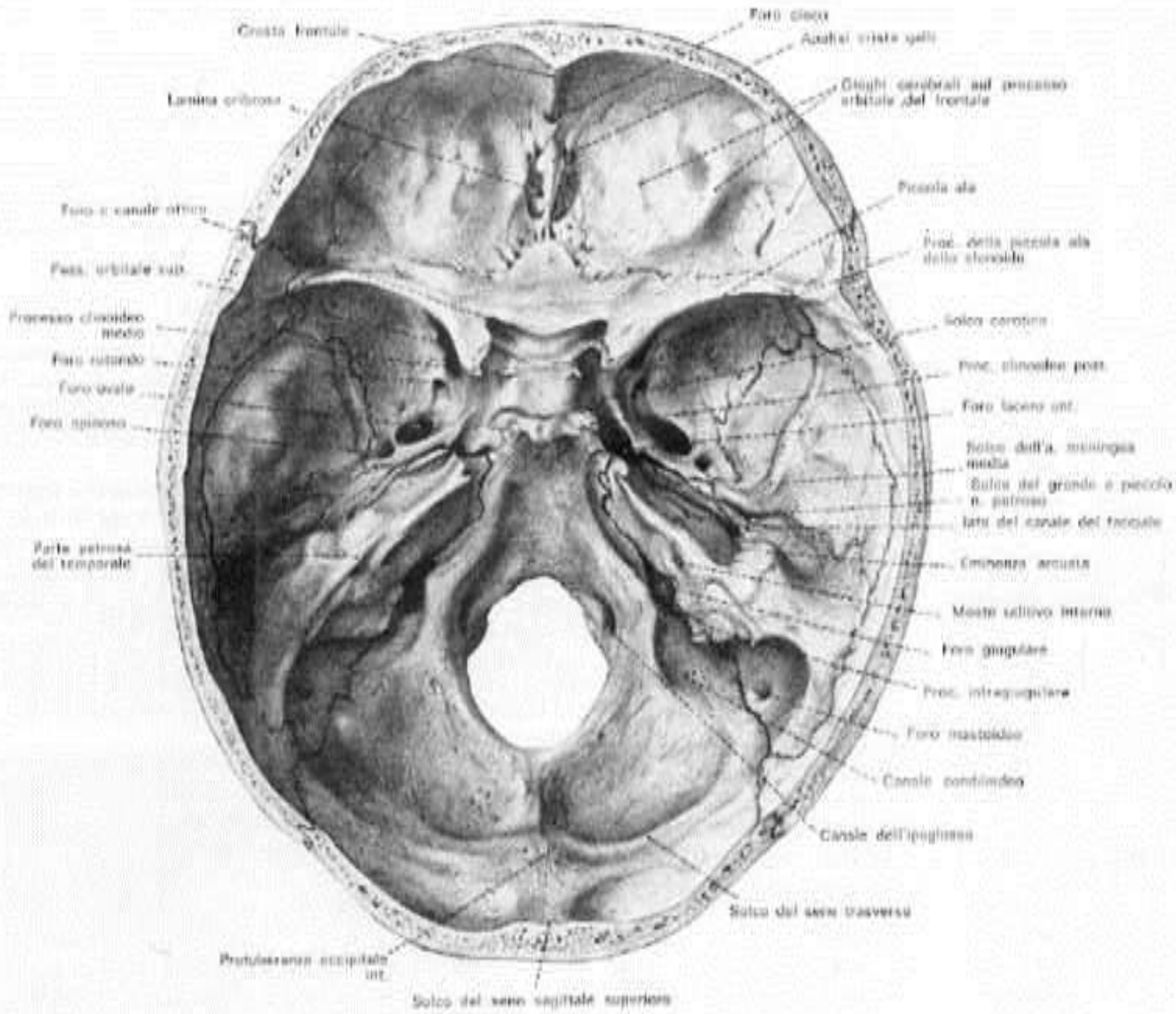

Fig. 16-36. A Base del cranio (superficie interna). (Da: Benninghoff-Goerttler, Trattato di Anatomia Umana, Vol. I, Piccin Editore).

Nervo ipoglosso (XII paio)

È un nervo esclusivamente motore: innerva i muscoli estrinseci ed intrinseci della lingua; la sua funzione si esplora facendo protendere la lingua e quindi spostarla in tutti i sensi.

La paralisi isolata dell'ipoglosso è piuttosto rara; più frequentemente si accompagna a paralisi del IX, X e XI paio, dati i rapporti di vicinanza, (per lo più per traumi, tumori, processi vasculopatici a sede bulbare).

In caso di lesione bilaterale, rara, si verifica abolizione di qualsiasi movimento della lingua, con conseguente grave disturbo della masticazione, deglutizione e fonazione.

In caso di lesione monolaterale del nervo si ha deviazione della lingua: verso il lato sano se la lingua è nel cavo orale (per la contrazione del muscolo genioglosso controlaterale, che incrocia la linea mediana e porta la lingua verso il lato opposto); si hanno modesti disturbi della masticazione, deglutizione e fonazione. Nelle lesioni periferiche (nucleari e tronculari) all'atrofia si associano contrazioni fibrillari della lingua dal lato colpito.

In seguito a lesioni traumatiche o neoplastiche che contemporaneamente colpiscano due o più nervi cranici dello stesso lato, all'altezza della fossa cranica posteriore (vedi Fig. 16-36), ne possono risultare talune sindromi:

— *sindrome di Vernet* o del foro lacero posteriore (attraverso cui escono dal cranio il IX, X e XI nervo);

— *sindrome di Sicard-Collet* o condilo-lacero-posteriore, nella quale alla paralisi muscolare della Vernet si associa la paralisi dell'ipoglosso (che esce dal cranio attraverso il forame condiloideo);

— *sindrome di Tapia* per lesione del X e del XII (paralisi unilaterale della lingua e della corda vocale) per trauma al collo.

SEMEIOLOGIA DEI NERVI SPINALI

Si farà cenno soltanto alla fenomenologia di alcuni quadri morbosi relativi a nervi e plessi spinali che rivestono maggiore interesse dal lato internistico.

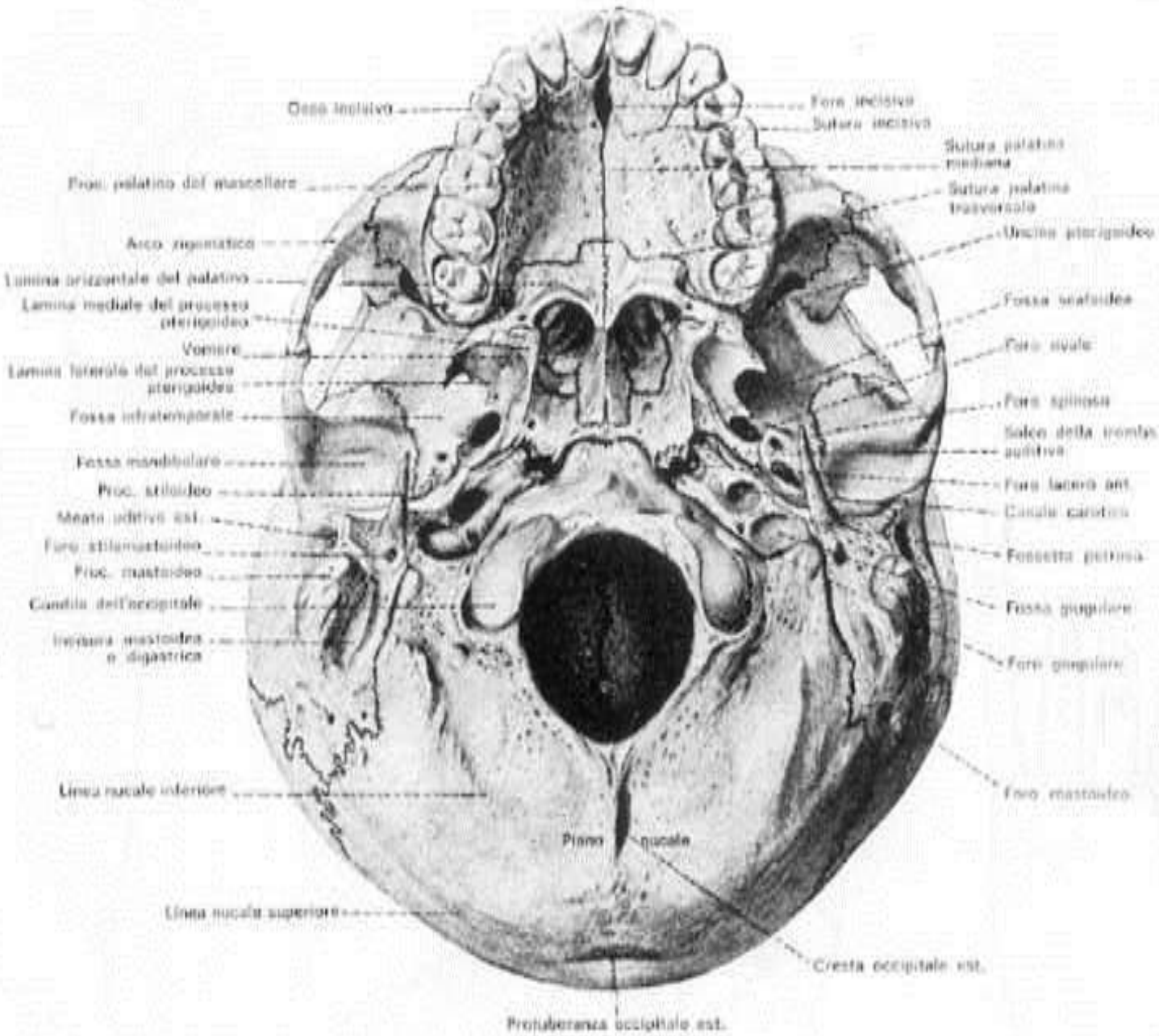

Fig. 16-36 B. Base del cranio (superficie esterna). (Da: Benninghoff, Vol. 1, l.c.).

Lesione del plesso brachiale

Il plesso brachiale è costituito dai rami anteriori di C_5, C_6, C_7, C_8, T_1, che si riuniscono a formare tre tronchi; da essi originano:

1) *nervo mediano*: la paralisi del mediano si manifesta con la perdita quasi completa dei movimenti di pronazione dell'avambraccio e della mano e di flessione delle mani; riesce impossibile l'opposizione del pollice alle altre dita e riesce incompleta la chiusura del pugno (Fig. 16-37), riesce impossibile reggere la penna e quindi anche la scrittura. Si ha atrofia dei muscoli della eminenza tenar e del palmo della mano (mano da scimmia). Una lesione parziale del mediano si ha nella "*sindrome del tunnel carpale*" (in corrispondenza del suo passaggio nel canale del carpo, delimitato dal legamento anteriore del carpo e dal piano osseo): atrofia dei muscoli dell'eminenza tenar, deficit sensitivi nell'area cutanea digitale innervata dal mediano (Fig. 16-38);

2) *nervo muscolo-cutaneo*: la sua lesione provoca interessamento dei muscoli bicipite e brachiale, per cui è compromessa la flessione del gomito ed un'area di anestesia sulla faccia estensoria (Fig. 16-39);

3) *nervo ulnare*: la sua lesione abolisce l'estensione delle due ultime falangi dell'anulare e del mignolo (Fig. 16-40), l'abduzione e l'adduzione di tutte le dita, l'adduzione del pollice e provoca atrofia dei muscoli dell'eminenza ipotenar e degli interossei, assumendo la mano l'aspetto "ad artiglio"; il paziente non è in grado di trattenere un foglio di carta tra un pollice e l'indice estesi (segno di Froment). Si ha anestesia del lato ulnare dell'avambraccio e della mano (Fig. 16-41);

4) *nervo radiale*: la sua lesione non consente di svolgere le seguenti azioni: estensione dell'avambraccio sul braccio, supinazione dell'avambraccio, estensione della mano e delle dita, abduzione del pollice, movimenti di lateralità del polso; l'innervazione sensitiva interessa la parte posteriore dell'avambraccio e la metà interna del dorso della mano (Fig. 16-42). In caso di paralisi la mano assume l'atteggiamento tipico: è cadente (Fig. 16-43), con dita semiflesse e pollice flesso, abdotto, con avambraccio flesso e in pronazione; manca il riflesso tricipitale; se la lesione è al di sotto del gomito si ha soltanto abolizione dei movimenti di estensione delle dita (con atteggiamento della mano che fa le corna);

5) *nervo circonflesso*: (innerva il grande rotondo e il deltoide); la sua lesione provoca incapacità di abdurre il braccio e anestesia della parte esterna della spalla (v. Fig. 16- 44).

Una neuropatia cosiddetta da "incarceramento" può verificarsi, come abbiamo già visto per fenomeni

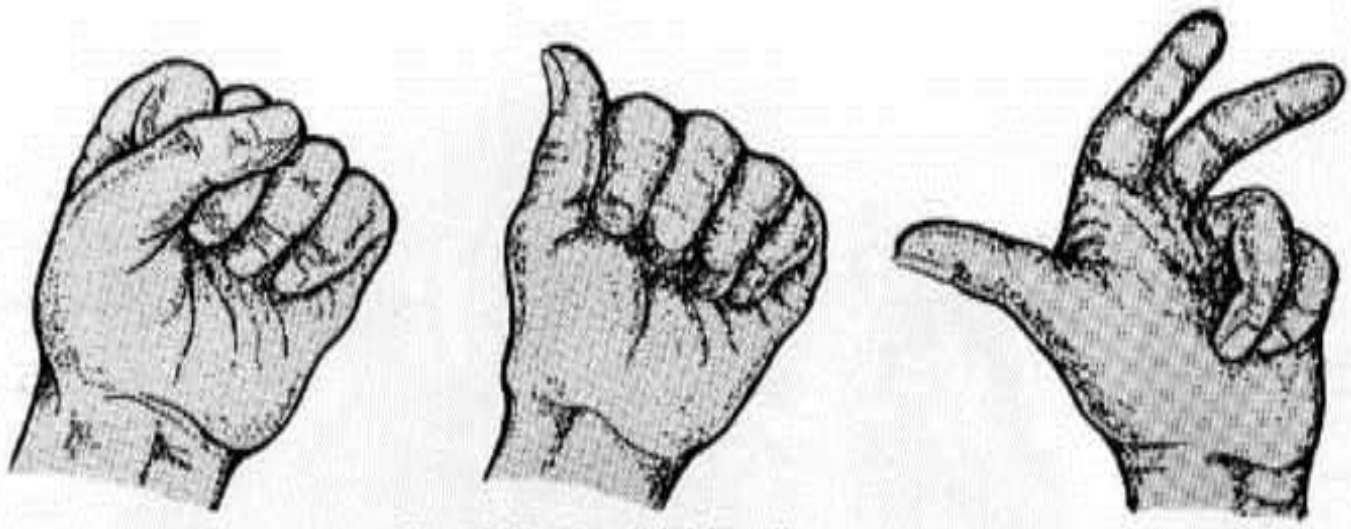

Fig. 16-37. Paralisi del mediano.

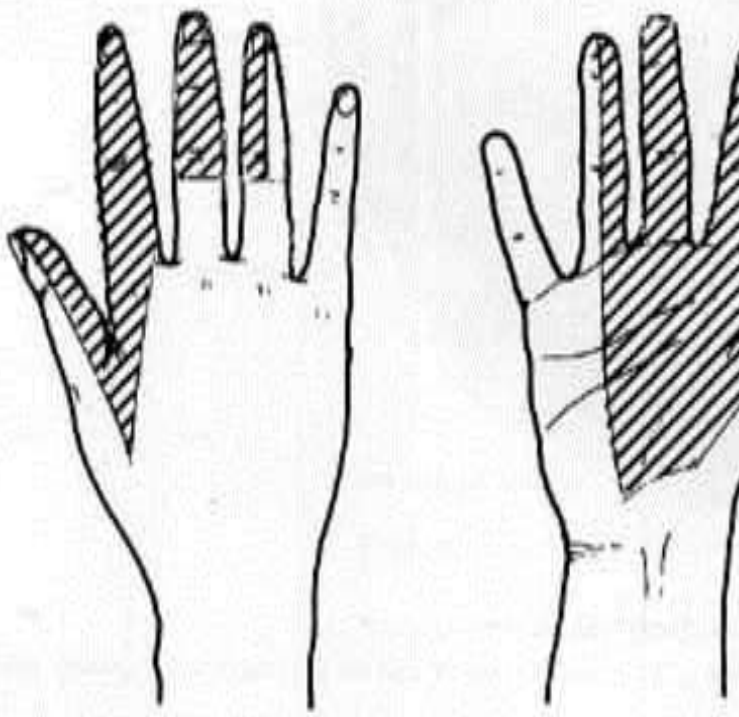

Fig. 16-38. Territorio sensitivo del mediano.

complessi a carico del plesso brachiale, assieme ai vasi ascellari all'uscita dal torace tra lo scaleno anteriore e medio (il plesso brachiale e l'arteria succlavia decorrendo tra scaleno anteriore e medio e la vena succlavia al davanti dello scaleno anteriore) e la prima costola. È questa la cosidetta *sindrome dello scaleno* (Fig. 16-46). L'energica rotazione del capo esteso all'indietro verso il lato interessato in apnea postinspiratoria, mentre l'arto superiore viene abdotto (*manovra di Adson*, che mette in tensione gli scaleni e porta ad un restringimento del suddetto triangolo) può provocare la scomparsa del polso radiale e l'accentuazione dei sintomi di compressione sul fascio nervo-vascolare ad opera dello scaleno.

Fenomeni compressivi sul fascio neuro-vascolare a livello dell'uscita del torace possono venire operati

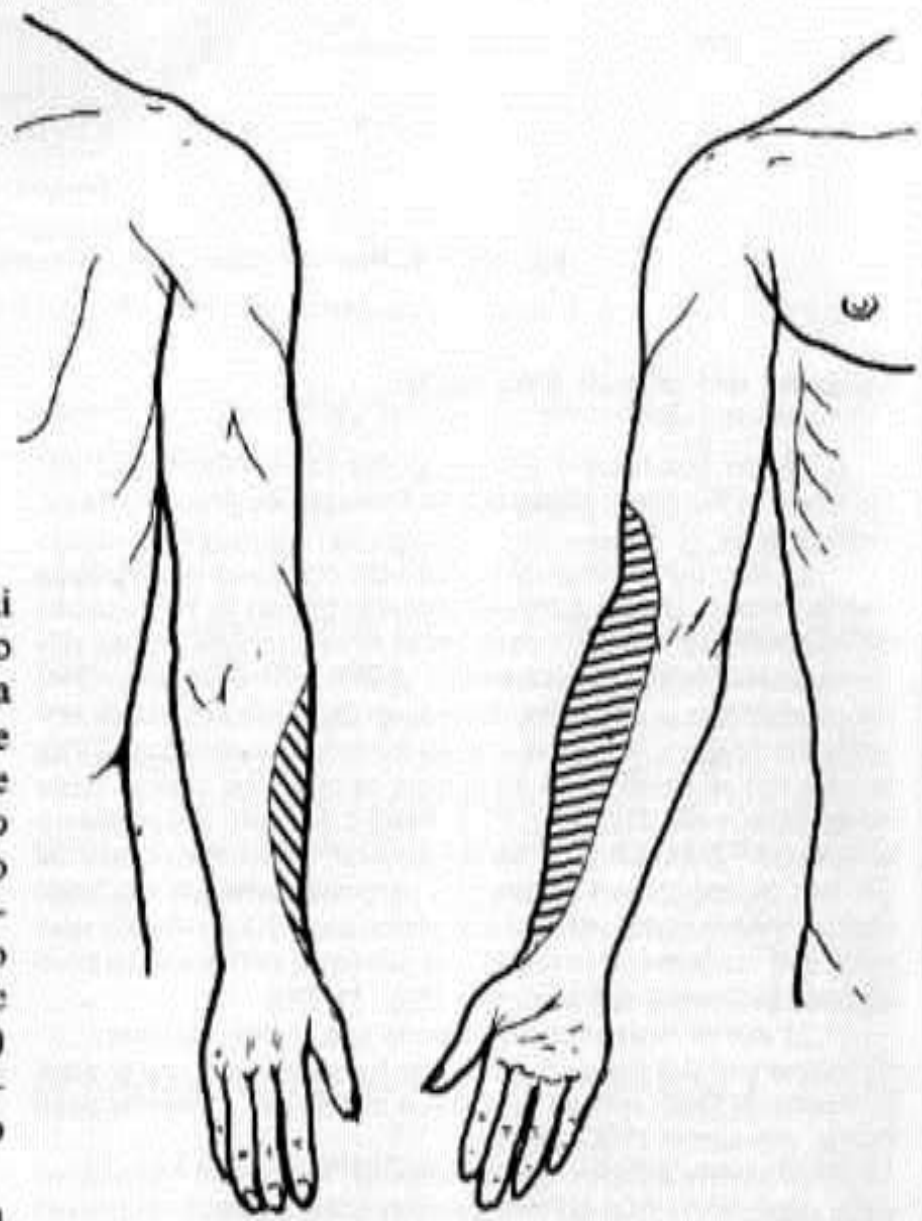

Fig. 16-39. Territorio sensitivo del muscolo-cutaneo.

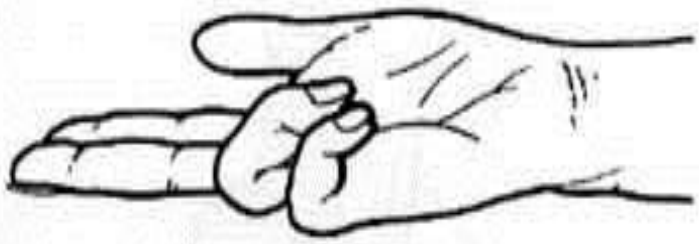

Fig. 16-40. Artiglio ulnare.

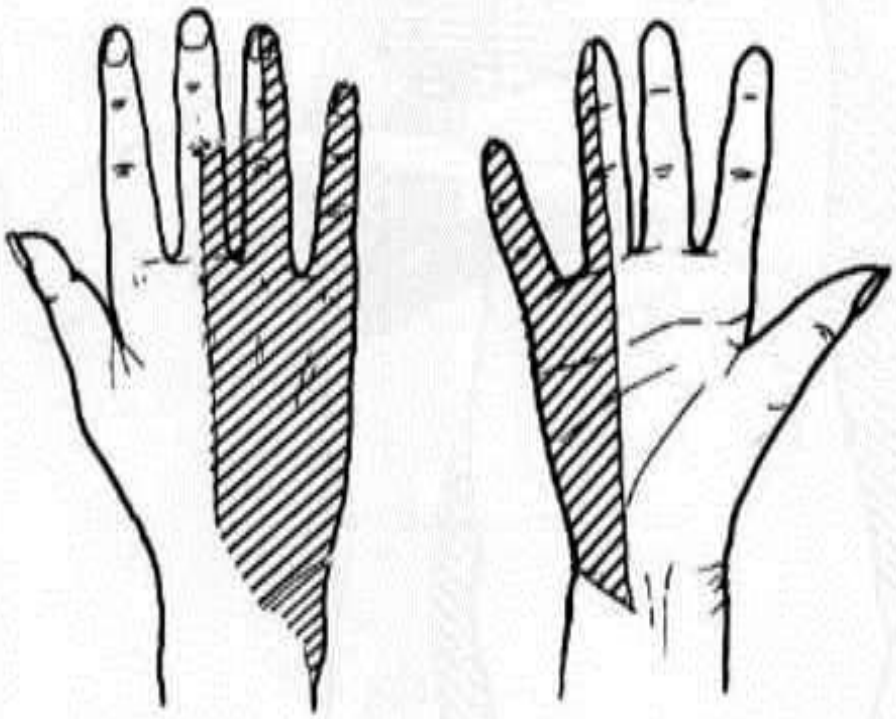

Fig. 16-41. Territorio sensitivo dell'ulnare.

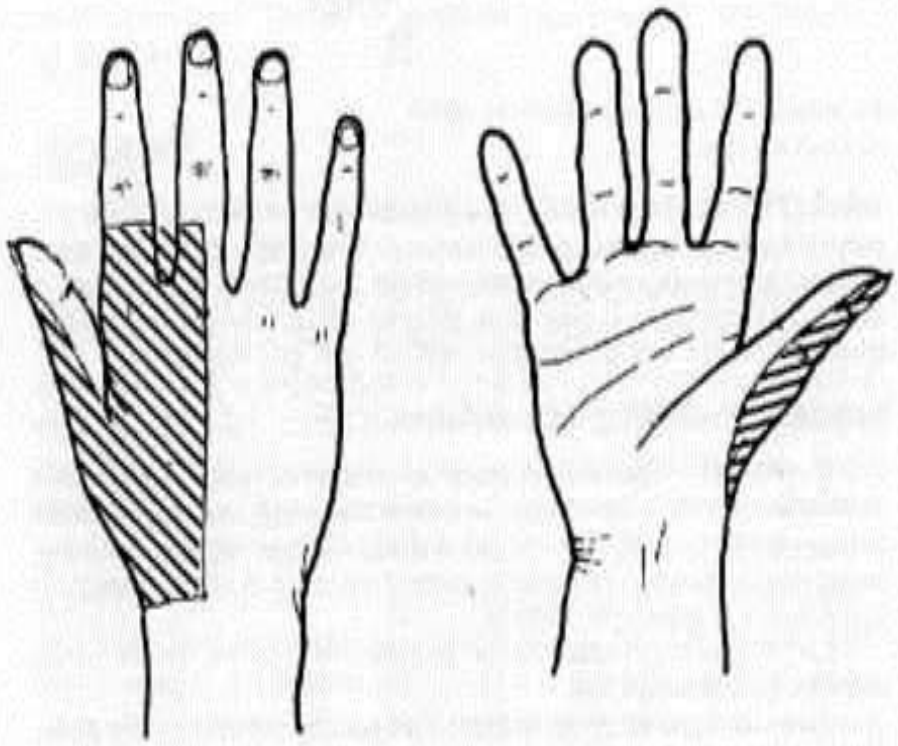

Fig. 16-42. Territorio sensitivo del radiale.

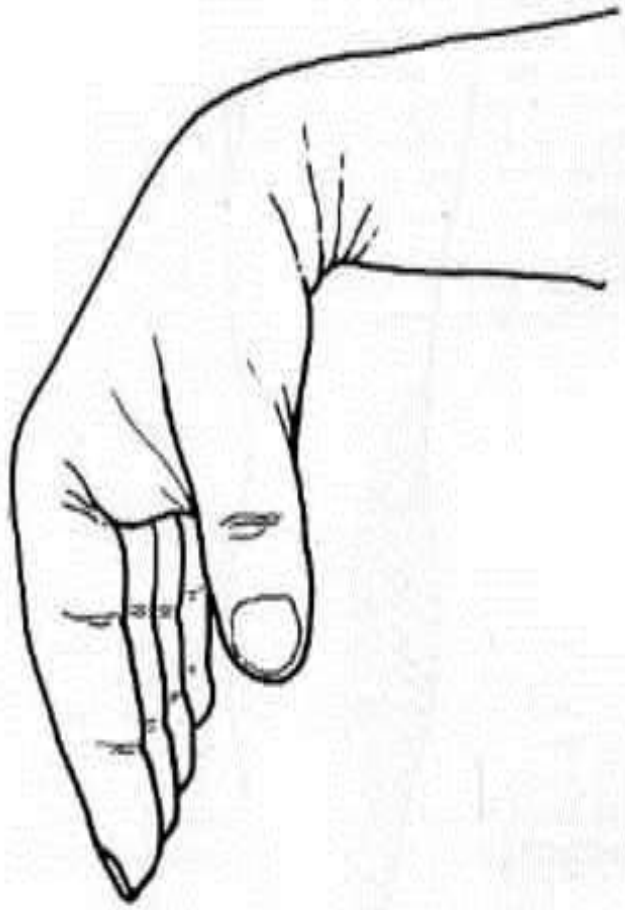

Fig. 16-43. Paralisi radiale motoria.

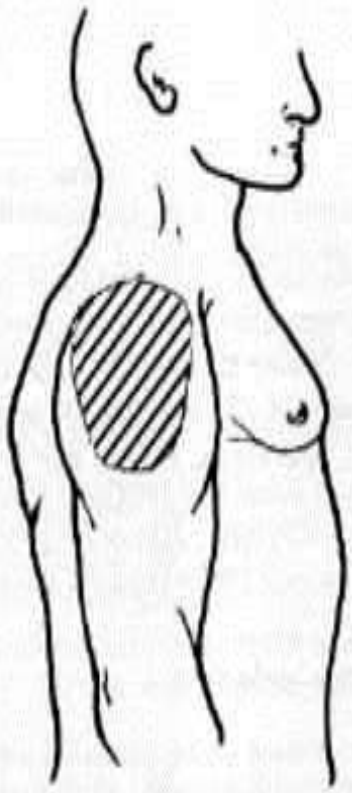

Fig. 16-44. Paralisi del circonflesso.

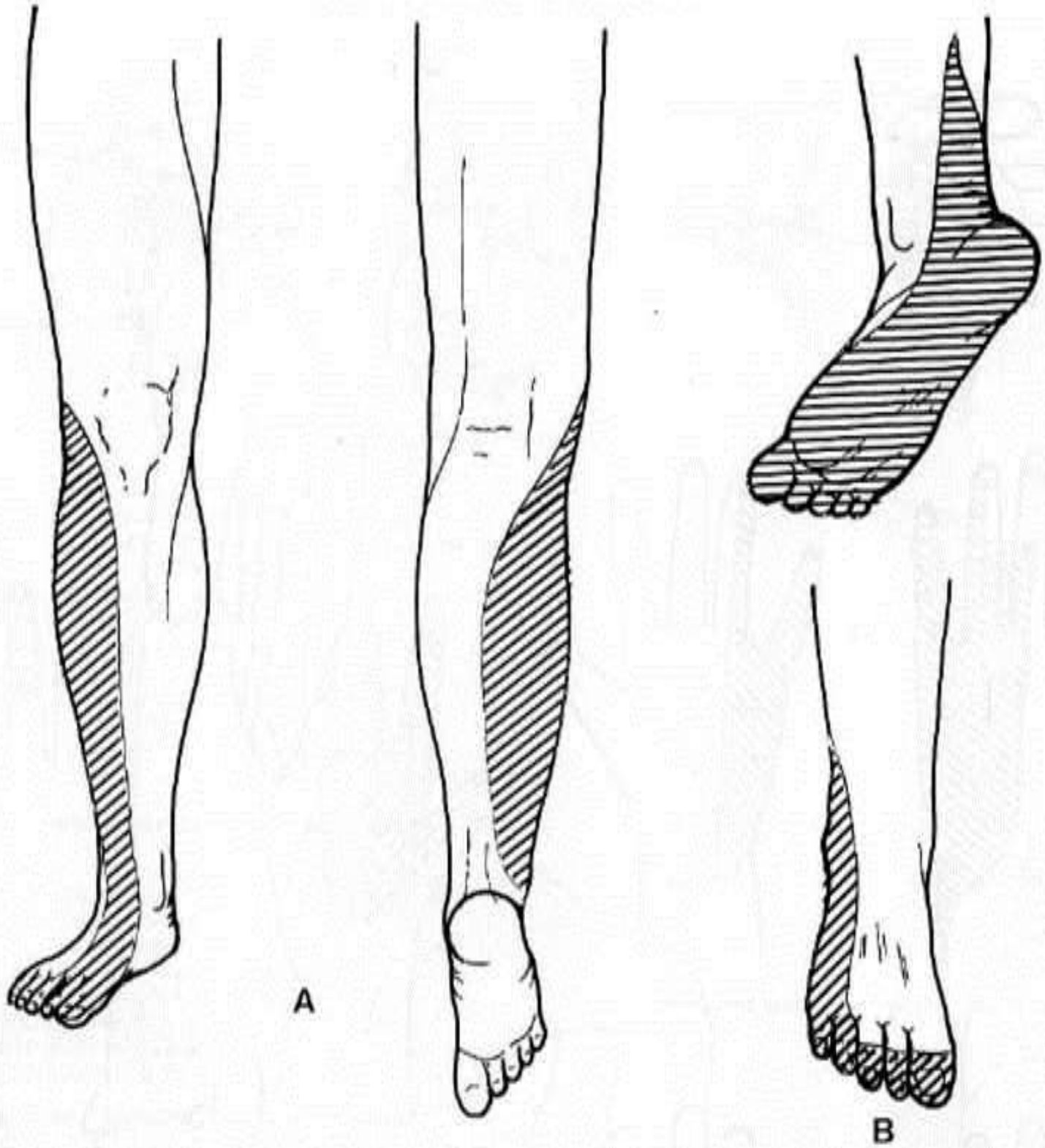

Fig. 16-45/A, B. Paralisi dello sciatico. Territorio sensitivo dello sciatico popliteo esterno (A) ed interno (B).

anche da una costola cervicale (*sindrome da costola cervicale*); una compressione può ancora venirsi ad esercitare tra il piccolo pettorale e la gabbia toracica allorché si sollevano e si abducono gli arti superiori, riunendo le mani dietro la testa, specie in apnea postinspiratoria (*sindrome del piccolo pettorale*); infine, tra clavicola e prima costa, allorché si viene a determinare un abbassamento del cingolo scapolare.

Lesione del nervo sciatico

Il plesso sacrale risulta di parte della IV radice lombare, della V e delle prime quattro radici sacrali; le fibre del nervo sciatico derivano da tutti i tronchi del plesso sacrale.

La lesione può interessare il tronco del nervo alla sua divisione al cavo popliteo in sciatico popliteo esterno ed interno: in questo caso si ha paralisi della gamba e del piede, con relativa atrofia muscolare ed anestesia delle aree corrispondenti (Fig. 16-45 A e B). Se la lesione interessa lo sciatico popliteo esterno si ha il *piede cadente* (per deficit del muscolo tibiale esterno), con caratteristica andatura *steppante o equina* (steppage: il paziente solleva oltre misura la gamba, onde la punta del piede non strisci sul pavimento).

Sindrome della coda equina

Il midollo spinale giunge al margine superiore della seconda vertebra lombare; la coda equina è costituita dalle ultime quattro radici lombari e dalle cinque sacrali, che avvolgono il midollo nel tratto comprendente il rigonfiamento lombare e il cono midollare.

La fenomenologia della lesione completa della coda equina è costituita da:

— dolore in sede lombo-sacrale, al perineo, alle natiche e lungo lo sciatico;

— anestesia localizzata ai genitali, al perineo, alle natiche ed agli arti inferiori (con esclusione del terzo superiore della faccia anteriore della coscia);

— paralisi flaccida degli arti inferiori;

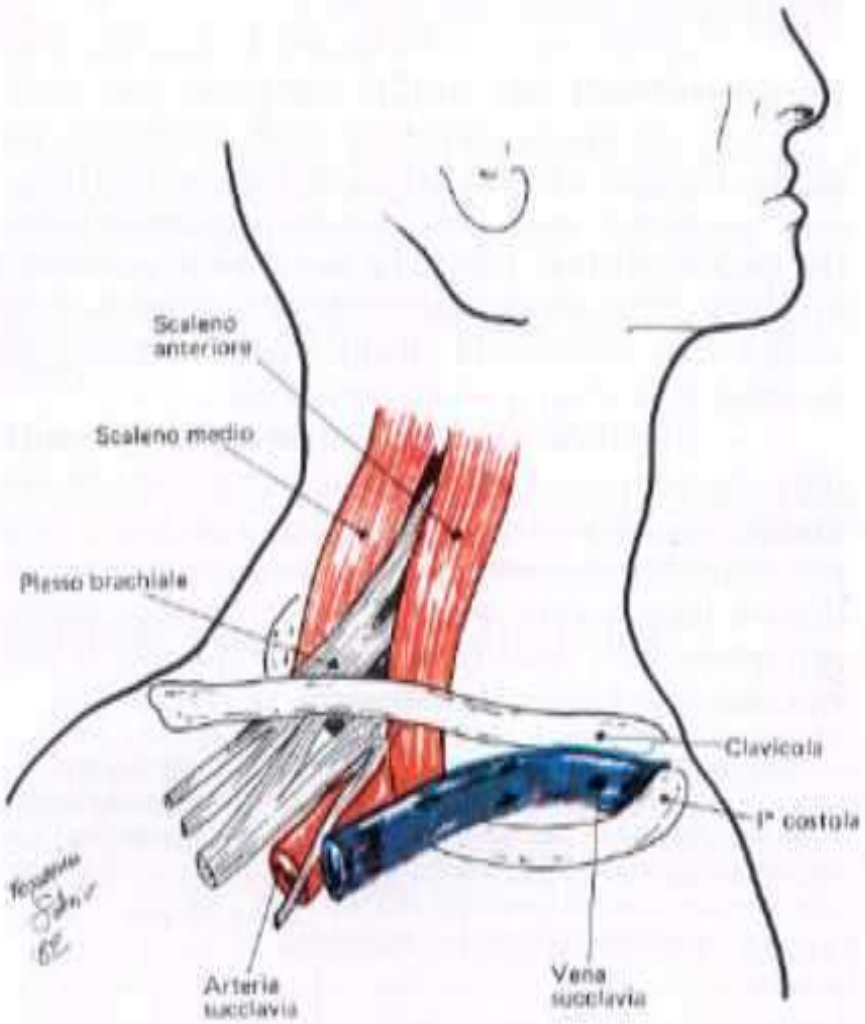

Fig. 16-46. Sindrome dello scaleno.

— disturbi sfinterici con ritenzione e poi incontinenza; impotenza sessuale;

— abolizione dei riflessi achilleo e cutaneo-plantare; quello rotuleo è abolito se la lesione interessa la seconda radice lombare.

Nevralgie

Per nevralgia si intende una sindrome dolorosa determinata da cause irritative del neurone sensitivo periferico, con topografia corrispondente alla distribuzione periferica della sensibilità. Se di *tipo radicolare*, quando cioè è interessata la radice nervosa al punto di emergenza del midollo (per cause infettive, tossiche, traumatiche), il dolore è per lo più intermittente, assai intenso o con crisi isolate e viene esacerbato dal movimento, dalla tosse, dallo starnuto; si ha iperestesia, ipoestesia e raramente anestesia per lo più globali, talora dissociate a topografia radicolare. Se dovuta ad interessamento del *nervo periferico* il dolore, di tipo urente o trafittivo, è di solito quasi continuo, tollerabile, accompagnato a parestesie. Spesso si ha iperestesia sulle zone dolorose e stimoli su determinati punti ("trigger zone" o zona grilletto) scatenano la crisi dolorosa.

Le nevralgie più frequenti sono:

— la *nevralgia trigeminale*, primitiva o secondaria ad affezioni del cavo orale, nasale, dei seni paranasali, a lesioni delle strutture endocraniche. Il dolore, localizzato ad una o più raramente a due o a tutte le tre branche del nervo, è atroce, lancinante, unilaterale, ad insorgenza improvvisa e parossistico, di durata molto varia (da pochi istanti a diversi minuti), e si ripresenta dopo breve tregua; la sintomatologia dolorosa, spesso accompagnata ad iperemia cutanea, lacrimazione e fotofobia, può protrarsi per ore o giorni o tendere a cronicizzarsi;

— la *nevralgia del glosso-faringeo*: crisi di dolore, per lo più urente, alla mucosa faringea, irradiantesi alle tonsille, all'orecchio ed alla laringe;

— *nevralgia del nervo grande occipitale* di Arnold (ramo posteriore del secondo nervo cervicale): dolore localizzato alla regione occipitale;

— *nevralgia brachiale*; acuto dolore nevralgico ad una spalla, cui segue debolezza motoria e spiccata ipotrofia dei muscoli del cingolo scapolo-omerale;

— *nevralgia sciatica*: generalmente è provocata dalla compressione sulle radici che costituiscono lo sciatico (principalmente L_5-S_1) da parte di un disco intervertebrale erniato; il dolore è assai intenso e spesso insorge dopo uno sforzo muscolare che ha impegnato notevolmente la regione dorso-lombare (ad esempio, sollevamento da terra di un peso). La pressione sul decorso del nervo e la *manovra di Lasègue* (sollevamento dell'arto disteso dal piano del letto) riescono assai dolorose.

Causalgia

Si tratta di un dolore assai intenso, continuo, a carattere urente, con esacerbazioni parossistiche in seguito a semplice stimolazione tattile, che insorge in corrisponenza di un arto nel quale in precedenza è avvenuta una ferita che ha causato una lesione incompleta di un nervo periferico (per lo più il plesso brachiale o il nervo mediano o lo sciatico). La cute del territorio interessato, che inizialmente è iperalgesica, si presenta calda e sudata, assottigliata e lucente. Al dolore possono associarsi parestesie, a tipo di formicolio ed a tipo di punture multiple.

Polineuriti

Si tratta di affezioni che interessano contemporaneamente più nervi. Le caratteristiche comuni alle polineuriti sono:

— interessamento delle fibre sensitive e motrici;

— frequente bilateralità e simmetricità.

Esordiscono frequentemente con parestesie distali, soprattutto ai piedi, che poi si trasformano in dolore, nel mentre si instaura una paralisi, per lo più a carico dei muscoli distali con atrofia; detti disturbi possono avere decorso ascendente con interessamento degli arti, del tronco ed infine della muscolatura del volto.

Si ha ipo-areflessia profonda e alterazione oggettiva delle varie forme di sensibilità. La velocità di conduzione di solito è rallentata; le alterazioni dell'elettromiogramma sono di tipo neurogeno (potenziali di fibrillazione, potenziali di azione ritardati e appiattiti, diminuita interferenza).

Le cause possono essere molteplici, in gran parte raggruppabili in:

— *infettive* (difterite, rickettsiosi, tubercolosi, tifo, virosi, ecc.);
— *tossiche:*
a) da tossici industriali (Pb, As, Ag, solfuro di carbonio, triortocresilfosfato);
b) da medicamenti (isoniazide, sulfamidici, nitrofurantoina, ecc.);
c) endogene;
— da disturbi nutritivi generali ed avitaminosi conseguenti ad alcoolismo cronico, gravidanza, denutrizione, beri-beri, neoplasie (soprattutto carcinoma mammario, bronchiale e prostatico);
— dismetaboliche: diabete, porfiria, gotta.

Va ricordata la *sindrome di Guillain-Barré-Strohl*, che in effetti è una meningoradicolite acuta, in quanto si ha interessamento delle radici, delle meningi ed anche dei gangli spinali; di origine probabilmente virale e patogenesi immunoallergica. È caratterizzata da: esordio brusco (per lo più a seguito di un episodio febbrile acuto), con dolori di tipo radicolare agli arti ed al tronco, cui ben presto seguono disturbi agli arti, specie agli inferiori, fino alla paralisi; si può anche avere deficit dei nervi cranici ed interessamento degli sfinteri. È caratteristica la progressione rapidamente ascendente della sintomatologia.

Il liquor è caratteristico: aumento delle proteine, senza o con scarso aumento degli elementi cellulari (dissociazione albumino-citologica).

QUADRI SEMEIOLOGICI DELLE PRINCIPALI AFFEZIONI NEUROLOGICHE

Vengono ora prese in considerazione alcune affezioni che, oltre ad occupare un posto preminente nella patologia del sistema nervoso, si estrinsecano con un caratteristico quadro semeiologico; avremo, così, occasione di analizzare importanti sintomi e segni di ordine neurologico che finora non sono stati considerati e che risultano tra loro variamente associati.

Miopatie

Le malattie muscolari possono essere assai eterogenee per etiopatogenesi e sintomatologia, derivandone una notevole diversità di quadri clinici. Alcune di esse sono secondarie a malattie del sistema nervoso, altre sono primitive, cioè dipendenti da una malattia del muscolo.

Semeiotica muscolare

I sintomi e i segni con cui si appalesa una malattia muscolare sono:
— *dolore* a riposo o soltanto nei movimenti;
— *crampi*, consistenti in contrazione muscolare involontaria, limitata nel tempo;
— *deficit motori*, evidenziabili facendo compiere determinati movimenti;
— *stancabilità*, percepita precocemente dal paziente, documentabile a mezzo dell'esame elettrico;
— *atrofia muscolare*: in alcune miopatie primitive può essere mascherata da accumuli di grasso che occupano lo spazio lasciato dalle fibre muscolari che sono andate incontro ad atrofia e tale fenomeno può avvenire in eccesso (pseudoipertrofia);
— *ipertrofia muscolare*: può essere presente, oltre che nel soggetto normale con notevole sviluppo muscolare, anche nelle miotonie (v. appresso). Nella pseudoipertrofia il muscolo si presenta pastoso e si indurisce leggermente durante la contrazione, mentre nell'ipertrofia è flaccido nel riposo e durante la contrazione si indurisce decisamente.

Gli esami collaterali praticabili nelle miopatie sono:
— esame istologico completato da esame istochimico;
— dosaggio nel siero e nelle urine di componenti specifiche (creatina, creatinina) o di attività enzimatiche correlate al ricambio del muscolo (CPK, HDL, TGO);
— elettromiografia (v. appresso).

Miopatie primitive o distrofie muscolari progressive

Trattasi di malattie eredofamiliari preferibilmente localizzate ai cingoli (scapolare e pelvico) e al tronco, essendo i muscoli delle estremità quasi sempre risparmiati.

Non avendo carattere degenerativo neurogeno, mancano le fascicolazioni e la reazione elettrica degenerativa.

Le principali sono:

a) *distrofia muscolare pseudoipertrofica di Duchenne* (trasmessa dalla madre sana, ma portatrice eterozigote, colpisce soltanto i maschi tra i due e i quattro anni), inizia con difficoltà nella deambulazione (l'andatura diviene anserina, con accentuata lordosi lombare) per deficienza contrattile dei muscoli glutei e poi dei quadricipiti, degli psoas e degli adduttori; la malattia entro pochi anni interessa i muscoli del cingolo scapolo-omerale, gli arti superiori, il tronco. Pseudoipertrofia dei gastrocnemi, talora anche dei glutei e del quadricipite;

b) *distrofia muscolare dei cingoli* (colpisce entrambi i sessi, iniziando verso la seconda decade ed evolve molto lentamente). L'atrofia inizia nei muscoli del cingolo scapolo-omerale o in quelli del cingolo pelvico o in ambedue i distretti;

c) *distrofia muscolare di Landouzy-Déjerine* (colpisce entrambi i sessi, iniziando tra i 7 e i 27 anni e procede con estrema lentezza). Inizia dalla muscolatura mimica (orbicolare delle labbra e delle palpebre, muscoli del volto), per poi interessare i muscoli del cingolo scapolo-omerale e successivamente ancora, a distanza di tempo, quelli del cingolo pelvico e del dorso;

d) *distrofia distale di Wilander* (colpisce entrambi i sessi tra i 20 e i 70 anni): inizia dai muscoli dell'avambraccio-mano (più raramente gamba-piede) e nel corso di molti anni interessa i muscoli del tratto prossimale degli arti;

e) *miopatia oculare* (a carattere familiare e ad esordio dall'infanzia): è caratterizzata da ptosi palpebrale progressi-

va e riduzione della motilità oculare; nel corso di alcuni decenni si perviene ad una completa fissità dello sguardo.

Miotonia congenita (M. di Thomsen)

Si indica sotto tale termine una particolare affezione a carattere ereditario del muscolo striato, consistente in un abnorme prolungamento della contrazione volontaria. Maggiormente colpiti i muscoli degli arti, che si presentano ipertrofici (per cui il paziente acquista un aspetto atletico); il disturbo tende ad attenuarsi man mano che le contrazioni si susseguono.

Distrofia miotonica (M. di Steinert)

È caratterizzata, oltre che dalla miotonia, da atrofie muscolari (soprattutto a carico dei muscoli del capo) e da fenomeni distrofici (cataratta, atrofia delle gonadi).

Miastenia (malattia di Erb-Goldflam)

Consiste in una abnorme e progressiva stancabilità dei muscoli volontari di alcuni distretti, soprattutto di quelli innervati dai nervi cranici (specie gli oculomotori); man mano che si protrae l'attività dei muscoli si va esaurendo la loro capacità di contrarsi (compare, ad esempio, ptosi palpebrale strabismo e diplopia, disfagia ecc.). La stancabilità scompare dopo breve riposo.

Dalle forme di miopatie va differenziata la *polimiosite* (affezione su base autoimmunitaria, consistente in processi infiammatori e degenerativi dei muscoli striati, cui spesso si associa una partecipazione della cute: dermatomiosite). È caratterizzata da dolori muscolari diffusi, (che si accentuano con la pressione ed i movimenti) e debolezza dei muscoli (che si presentano di consistenza aumentata, pastosi); essi vanno poi incontro ad atrofia. Sono presenti febbre, compromissione dello stato generale, aumento della VES.

Paralisi familiare periodca

Malattia ereditaria, caratterizzata da episodiche paralisi flaccide, che di solito iniziano nella seconda decade della vita.

Le crisi sopravvengono a varia frequenza, sono scatenate spesso da freddo, emozioni, pasti copiosi ricchi di glucidi e durano 2-3 ore; le paralisi, simmetriche, possono essere generalizzate o interessare soltanto alcuni distretti, preferibilmente gli arti inferiori. I riflessi profondi sono attenuati o assenti; i muscoli interessati sono ineccitabili con lo stimolo elettrico e con la percussione. Con il passare degli anni le crisi tendono a diminuire di frequenza e di intensità.

La paralisi si accompagna con una diminuzione della potassiemia, che si riporta alla norma con il risolversi dell'attacco; l'entità della ipopotassiemia (che può toccare valori di 3-2 mEq/1) è proporzionale della gravità della paralisi.

Malattie degenerative sistemiche

Un processo degenerativo che primitivamente interessi uno o più sistemi di neuroni motori o sensitivi provoca il quadro anatomo-clinico delle malattie degenerative sistemiche, potendone risultare delle forme varie.

Ricordiamo le forme più frequenti:

— *paralisi spinale spastica di Erb-Charcot eredofamiliare*: colpisce elettivamente e simmetricamente i fasci piramidali. Provoca paraparesi spastica, iperreflessia con cloni e Babinski. (Fig. 16-47);

— *atrofia muscolare progressiva mielopatica*: caratterizzata da degenerazione e atrofia delle corna anteriori del midollo spinale e conseguente degenerazione delle fibre delle radici anteriori ed atrofia muscolare (Fig. 16-48).

Si possono distinguere due forme:

a) forma di Aran-Duchenne: non ereditaria, a inizio tra i 40 e i 50 anni; l'atrofia colpisce dapprima i muscoli delle mani, poi si estende in senso craniale; i muscoli interessati sono sede di contrazioni fibrillari, caratteristiche della degenerazione delle cellule radicolari delle corna anteriori midollari;

b) forma di Werdnig-Hoffmann: ereditaria, esordisce nei primi mesi di vita; spesso morte entro 1 anno.

L'atrofia muscolare, rapidamente progressiva, interessa i muscoli del cingolo pelvico, coscia e dorso e poi del cingolo scapolare ed è dovuta all'atrofia delle cellule delle corna anteriori del midollo spinale.

— *atrofia muscolare progressiva neurale* di Charcot-Marie-Tooth.

Ereditaria, inizia nei piedi e si estende poi alle gambe e tardivamente alle mani e agli avambracci, simmetricamente.

Poiché il processo distrofico interessa oltre che le cellule delle corna anteriori anche i cordoni posteriori del midollo spinale, all'atrofia muscolare si associano alterazioni deficitarie della sensibilità superficiale e profonda degli arti.

— *neuropatia ipertrofica di Déjerine-Sottas.*

Si associano alterazioni degenerative delle cellule delle corna anteriori e delle radici anteriori, dei gangli spinali e dei cordoni posteriori; inoltre, a carico dei nervi periferici si apprezza un'ipertrofia nodulare.

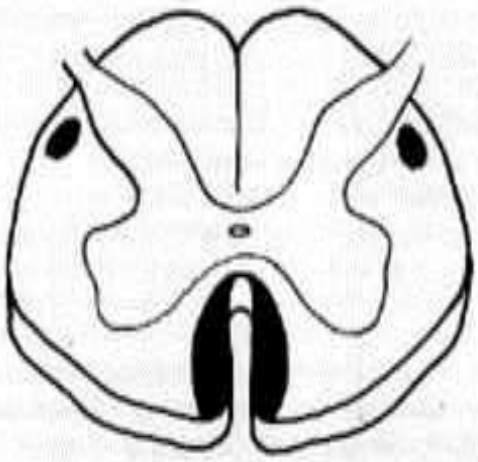

Fig. 16-47. Paralisi spinale spastica.

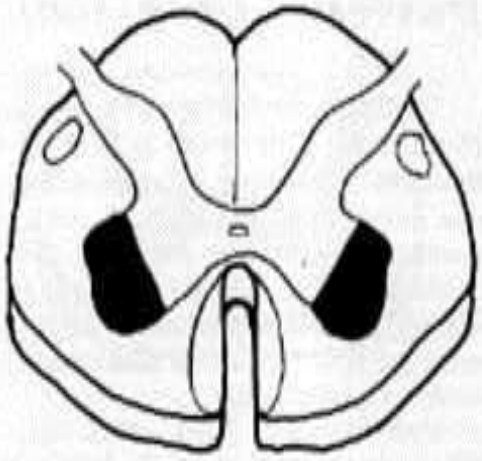

Fig. 16-48. Atrofia muscolare progressiva.

— *sclerosi laterale amiotrofica* (malattia di Charcot).

È caratterizzata da degenerazione del motoneurone centrale (o sistema piramidale) e di quello periferico (cellule motrici delle corna anteriori del midollo e dei nuclei dei nervi cranici ponto-bulbari); è la più frequente e la più grave delle malattie degenerative e sistemiche, inizia tra i 30 e i 50 anni ed è rapidamente evolutiva.

In rapporto all'interessamento del motoneurone periferico, ne deriva: paresi e atrofia muscolare, con contrazioni fibrillari, sia dei muscoli degli arti che della faccia, della lingua, del faringe e del laringe; in rapporto all'interessamento del motoneurone centrale si hanno paresi o paralisi spastiche, iperreflessia, con Babinski. Allorquando l'atrofia muscolare diventa intensa, scompare l'ipertonia e l'iperreflessia.

— *eredoatassia spino-cerebellare.*

È caratterizzata da processo eredo-degenerativo (trasmettentesi con carattere dominante) dei cordoni posteriori e laterali del midollo e del cervelletto.

Si distinguono due forme: quella di Friedreich (che inizia nella seconda infanzia o nell'adolescenza) e quella di Pierre-Marie (che inizia nell'età giovanile-adulta).

In entrambe si ha parola lenta, scandita, cerebellare, atassia statica e dinamica (con compromissione della stazione eretta e della deambulazione); quasi costante è il Babinski.

Nella *forma di Friedreich* prevalgono i disturbi della sensibilità profonda; l'atassia è tipicamente sensitiva, di tipo tabetico; frequentissimo il piede di Friedreich equino-varo e frequente una cifo-scoliosi.

Nella *forma di Pierre Marie*, sono più spiccati i segni di lesione dei fasci spino-cerebellari e del cervelletto, con adiadococinesia, dismetria ed atassia tipicamente cerebellare; frequente il nistagmo orizzontale.

— *mielosi funicolare o sindromi neuroanemiche.*

Nel corso dell'anemia perniciosa non di rado si può verificare una sclerosi combinata dei cordoni posteriori e laterali (senza parallelismo tra situazione ematologica ed insorgenza e gravità della sindrome neurologica).

È caratterizzata clinicamente da:

— anestesia tattile con parestesie, disturbi della sensibilità profonda con atassia statica e dinamica, astereognosia, iper o ipotonia, iper o areflessia rotulea, fenomeno di Babinski.

A seconda del prevalere della compromissione dei cordoni posteriori o laterali ne possono risultare quadri diversi: *forma posteriore*, con quadro similtabetico (*sindrome di Lichtheim*); forma laterale, con paraplegia spastica (*sindrome di Rieser-Russel*) e *forme miste*.

Alquanto più rari i quadri clinici a tipo di lesione spinale traversa e quelli dovuti a lesioni delle corna anteriori.

Lesione trasversa del midollo spinale

In seguito a sezione acuta trasversa completa del midollo spinale si possono instaurare dei quadri sintomatologici che variano a seconda del livello in cui la sezione avviene.

Sezione cervicale superiore (C_1- C_2-C_3-C_4): tetraplegia spastica, paralisi dei muscoli dei cingoli, del collo e del tronco e del diaframma, anestesia degli arti e del tronco.

Sezione cervicale media (C_5-C_6): tetraplegia spastica con atrofia dei muscoli deltoidei e grande pettorale e flessore dell'avambraccio sul braccio, anestesia degli arti e del tronco; il diaframma è funzionante.

Sezione cervicale inferiore (C_7-C_8-D_1): come sopra con la sola paralisi del tricipite e dei muscoli delle mani per gli arti superiori; la sezione di D_1 si accompagna alla sindrome di Bernard-Horner (per lesione del centro simpatico ciliospinale).

Sezione toracica (da D_2 a D_{12}): paraplegia spastica; la paralisi di alcuni muscoli del tronco e il livello di anestesia sono in rapporto al livello della lesione.

Sezione lombare superiore (L_1-L_2): paraplegia spastica, con anestesia fino all'inguine; aboliti i riflessi rotulei.

Sezione lombare bassa (L_3-L_4). Negli arti inferiori sono risparmiati dalla paralisi i muscoli flessori della coscia e gli abduttori e l'anestesia risparmia la faccia antero-esterna delle cosce; sono aboliti i riflessi achillei e rotulei.

Sezione dell'epicono (L_5-S_1-S_2): si ha paralisi dei piccoli muscoli dei piedi, dei muscoli flessori plantari dei piedi e dei peronei; anestesia a sella della regione perianale e delle natiche, della faccia posteriore della coscia e parte esterna della gamba e dei piedi.

Sono aboliti gli achillei; sono presenti disturbi sfinterici e l'erezione è abolita.

Sezione del cono terminale (S_3-S_4-S_5); paralisi (rara) dei piccoli muscoli del piede; anestesia dei genitali e della regione perineale; gravi disturbi sfinterici e impossibilità alla erezione.

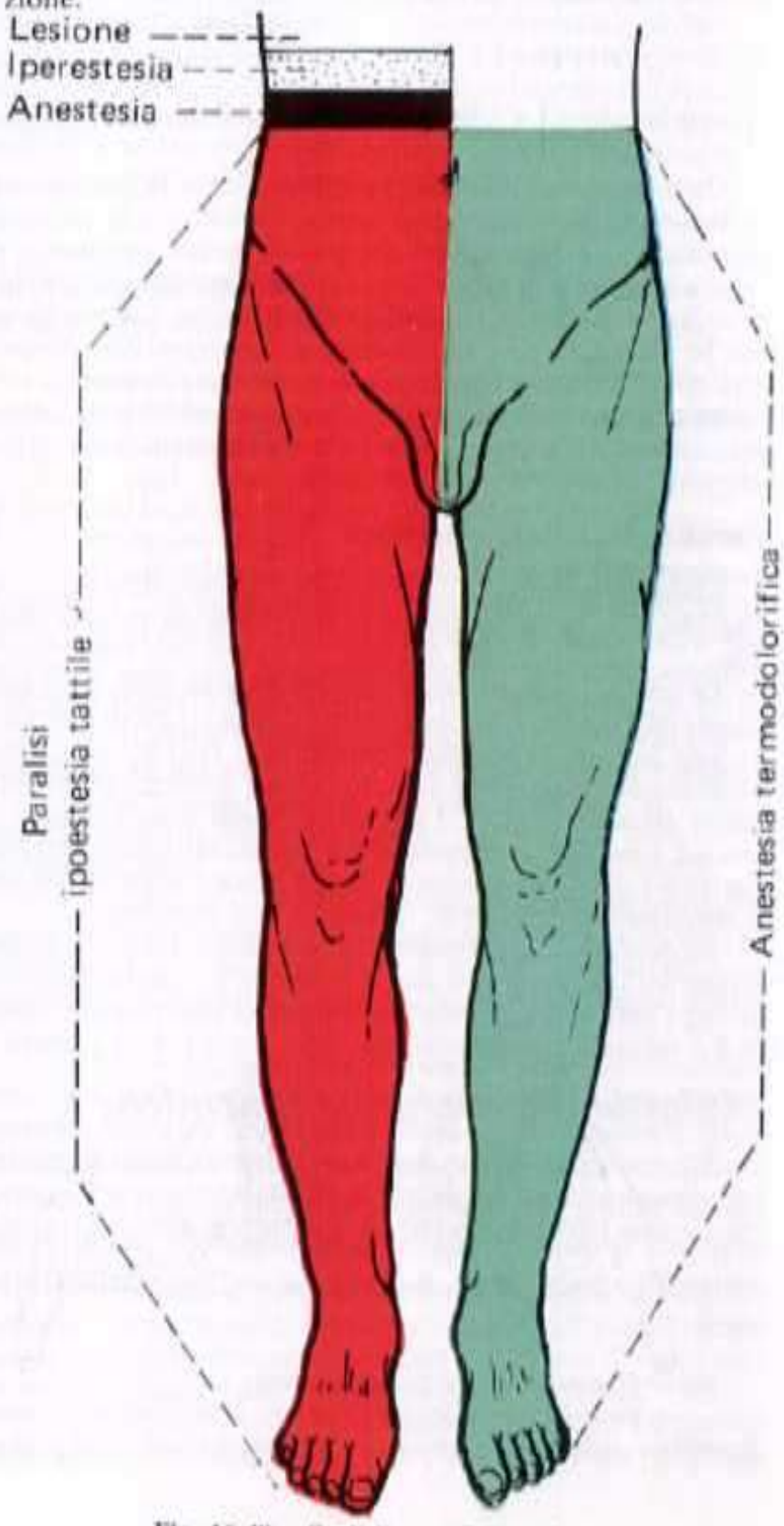

Fig. 16-49. S. di Brown-Sequard.

Emisezione trasversa del midollo spinale

Se la sezione interessa una sola metà (destra o sinistra) del midollo, sia che essa si instauri acutamente o lentamente, si ha la caratteristica *sindrome di Brown-Séquard* (Fig. 16-49).

La sintomatologia interessa le parti del corpo sottostanti il livello della sezione:

— paralisi motoria centrale omolaterale spastica (per lesione del fascio piramidale);

— anestesia omolaterale profonda (vibratoria, di localizzazione e di discriminazione tattile) e di parte della tattile (per sezione dei fasci di Goll e Burdach);

— emianestesia controlaterale termica, dolorifica e parzialmente tattile (per sezione del fascio spino-talamico);

— disturbi vegetativi omolaterali (vasodilatazione, aumento della temperatura, anidrosi e assenza del riflesso pilomotore, per lesione delle vie simpatiche).

Le cause della sezione trasversa completa o parziale del midollo spinale sono costituite da traumi midollari, tumori, processi infiammatori, mielite, rammollimento ed emorragie midollari, spondilosi cervicale.

Siringomielia

È un processo caratterizzato dalla formazione di una o più cavità nel midollo spinale, soprattutto in quello cervicale e talora anche nel bulbo (siringobulbia).

Il quadro clinico risulta costituito da:

1) paralisi o paresi con amiotrofia secondaria e contrazioni fibrillari (per distruzione dei motoneuroni spinali);

2) *dissociazione siringomielica*: anestesia termodolorifica e conservazione della sensibilità tattile e profonda (per interessamento della commissura bianca anteriore e dei fasci spino-talamici; Fig. 16-50). Queste manifestazioni sono di solito unilaterali e diventano bilaterali allorché la lesione interessa il centro del midollo;

3) talora anche *paralisi spastica* da interessamento tardivo dei fasci piramidali per fenomeni compressivi, con iperreflessia, cloni, Babinski;

4) *disturbi trofici* a carico della cute (piaghe) e delle ossa (atrofia indolore).

L'inizio è insidioso e il decorso assai lentamente progressivo; la sintomatologia può essere variabile in rapporto al numero, alla sede ed alle dimensioni delle cavità.

Si hanno:

1) forme cervicali, per distruzione del centro cilio-spinale, con sindrome di Bernard-Horner (miosi, enoftalmo e ptosi palpebrale);

2) forme emilaterali, con sindrome di Brown-Séquard.

La diagnosi differenziale va posta con:

— la sclerosi laterale amiotrofica (caratterizzata da degenerazione del motoneurone centrale e periferico), in cui però sono assenti i disturbi sensitivi e trofici cutanei e il decorso è rapido.

— l'emiatrofia di Aran-Duchenne, in cui mancano i segni piramidali, i disturbi sensitivi e quelli trofici cutanei;

— i tumori extramidollari, caratterizzati da sintomatologia dolorosa radicolare ed assenza della dissociazione siringomielica della sensibilità; l'esame manometrico, inoltre, rileva un blocco;

— i tumori intramidollari sono, invece, spesso indistinguibili; il decorso è nel tumore rapidamente progressivo;

— l'ematomielia dopo traumi midollari.

Sindrome di Bernard-Horner

È una sindrome causata da paralisi cervicale simpatica (Fig. 16-51).

È caratterizzata da:

— *miosi*, per paralisi del muscolo dilatatore della pupilla e conseguente prevalenza dell'azione antagonista del parasimpatico;

— *enoftalmo*, per paralisi del muscolo orbitale, la cui azione è di opporsi al rientramento del bulbo oculare;

— *lieve ptosi palpebrale*, per paralisi del muscolo tarsale superiore di Müller, innervato dal simpatico;

— *vasodilatazione cutanea ed anidrosi* nella metà omolaterale del viso e del collo.

Questa sindrome si verifica per interruzione della via simpatica dall'origine (centro cilio-spinale di Budge: C_7, C_8, D_1, D_2) fino all'orbita, da cause varie: siringomielia, lesioni

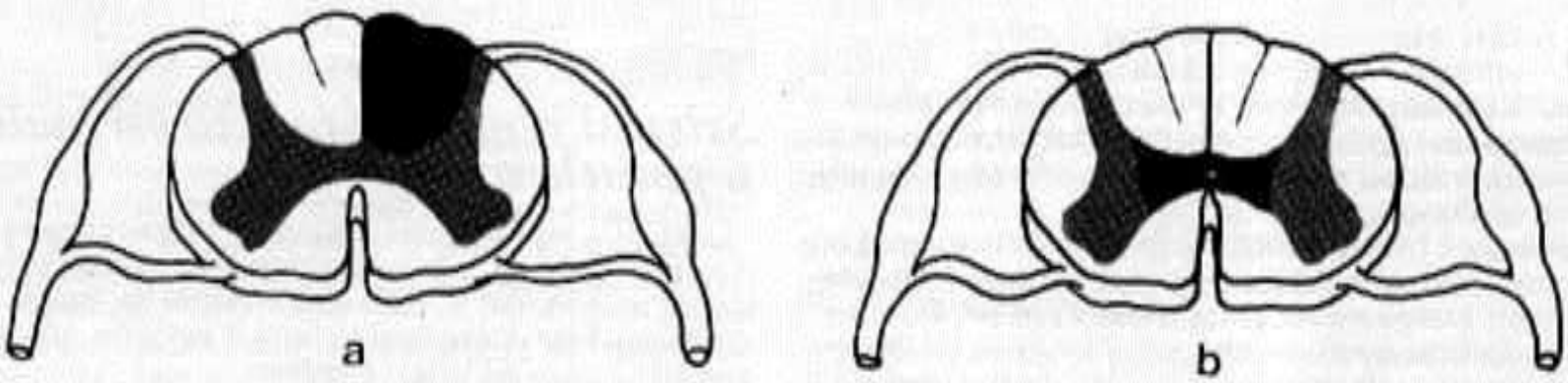

Fig. 16-50. Siringomielia.

Fig. 16-51. Sindrome di Bernard-Horner (v. testo).

dell'apice polmonare, ingrossamento di linfonodi al collo od anche per emorragia pontina o bulbare.

Affezioni neuroluetiche

Tabe dorsale

Dovuta ad una lesione sifilitica delle radici posteriori del midollo spinale e dei cordoni posteriori, è caratterizzata da:

— *disturbi della sensibilità*: dolori folgoranti e lancinanti agli arti, parestesie (sensazione di camminare su di un tappeto), aree di ipo ed anestesia al tronco ed agli arti inferiori, analgesia alla compressione interessante i tronchi nervosi, il tendine di Achille (segno di Abadie), i testicoli, i bulbi oculari, le mammelle; perdita della sensibilità profonda (pallestesica e di posizione); crisi dolorose viscerali (specie gastriche, con dolori crampiformi e vomito; intestinali con diarrea);

— *atassia statica* (segno di Romberg) e *dinamica*, che si evidenziano con la marcia e con le prove indice-naso e calcagno-ginocchio; si aggravano ad occhi chiusi;

— *disturbi trofici*: ipotonia ed ipotrofia muscolare, distrofie ossee e cutanee (tipico il mal profondo plantare: ulcerazione cronica indolore della pianta del piede), abolizione dei riflessi propriocettivi (rotuleo ed achilleo);

— *alterazioni pupillari* (assai frequenti): pupille a contorni irregolari, miotiche, anisocoriche. Caratteristico è il *fenomeno di Argyll-Robertson*: manca la risposta alla stimolazione luminosa, mentre è presente quella all'accomodazione ed alla convergenza.

Frequente è l'atrofia primitiva del nervo ottico che, dopo progressivo indebolimento del visus e restringimento concentrico del campo visivo, porta a cecità completa;

— *disturbi genito-urinari*, con ritenzione od incontinenza ed impotenza sessuale.

Possono comparire segni espressivi di interessamento da parte del processo luetico dei vasi cerebrali, delle meningi, con comparsa di emiplegie, monoplegie; assai frequente è l'aortite luetica.

La tabe può anche evolvere verso la paralisi progressiva o più spesso associarsi ad essa (*tabo-paralisi*), con comparsa di disturbi psichici di tipo demenziale e disartria.

La Wassermann è positiva sia sul sangue che sul liquor e in questo è spesso presente una curva di precipitazione in zona luetica delle reazioni colloidali. La diagnosi differenziale va posta con la *sindrome di Adie* o pseudotabe pupillotonica (la pupilla è tonica e non vi è infezione leutica) e con le forme di *polinevrite cosidette pseudotabetiche* a motivo della notevole atassia (non si hanno alterazioni pupillari e sfinteriche, né le crisi dolorose viscerali; sono frequenti i fenomeni paretici; negative le sieroreazioni per la lues).

Lues cerebri (sifilide meningo-vascolare)

Il processo infiammatorio luetico colpisce prevalentemente le meningi ed i vasi cerebrali; la sintomatologia consiste in cefalea, astenia, vertigini, disturbi psichici (dell'attenzione e della memoria), paresi o paralisi; varie manifestazioni focali (afasia, paralisi dei nervi cranici, sindromi parkinsoniane, cerebellari, crisi jacksoniane), frequenti le improvvise emorragie subaracnoidee da rottura di vasi interessati dall'arterite specifica.

Paralisi progressiva (demenza paralitica)

È una meningo-encefalite luetica cronica, insorgente in media dopo 10 anni dal contagio luetico, con sintomi neurologici e psichici.

I primi sono rappresentati da crisi apoplettiche ed epilettiche, che possono aprire il quadro bruscamente, seguite da paresi transitorie; da incoordinazione cerebellare con tremori, dismimia, disartria alla parola spontanea ed a parole-tests difficili (ad esempio circoscrizione costantinopolitana, trentatreesimo reggimento d'artiglieria), disgrafia con scrittura grande o piccola, lettere diseguali, elisioni o ripetizioni di lettere e sillabe, accentuazione dei riflessi tendinei (assenti nell'associazione tabo-paralitica). Caratteristici i segni pupillari: midriasi, ecciclia, anisocoria, *segno di Argyll-Robertson* (rigidità riflessa alla luce con conservazione del riflesso all'accomodazione), ma con possibilità in certi casi di paralisi progressiva di semplice torpore dei riflessi pupillari o di rigidità totale alla luce ed all'accomodazione.

I disturbi psichici, mascheranti l'inizio spesso subdolo della malattia, sono costituiti da disturbi dell'attenzione e della memoria, abulia, perdita del senso morale, alterazioni del carattere e stranezze della condotta, perdita di autocritica, credulità. Possono delinearsi quadri neurastenici, psicastenici, depressivi od ipomaniacali, essere presenti deliri paradossali, illogici, stupidi, specie di grandezza ed ipocondriaci. Si instaura progressivamente la *demenza*. Quasi costantemente positiva la reazione di Wassermann sul sangue, positiva al 100% sul liquor. Questo è limpido, con iperalbuminosi (g. 0,30-0,90%), positività delle reazioni per le globuline, linfocitosi (10-40 per mmc), curve colloidali di tipo paralitico.

Sclerosi a placche (o sclerosi multipla o polisclerosi)

Malattia relativamente frequente, verosimilmente virale o autoimmunitaria, a decorso cronico con sintomi riferibili a lesioni multiple del S.N.C., caratterizzati da focolai di demielinizzazione disseminati in tutto il nevrasse, specie nella sostanza bianca midollare e bulbare.

Il susseguirsi di remissioni e recidive conferisce alla sclerosi a placche un decorso del tutto caratteristico, verifican-

dosi, pur nel quadro di un graduale peggioramento, periodi di spontaneo miglioramento e periodi di severo peggioramento.

La sintomatologia è assai varia e ciò in relazione alla molteplicità delle localizzazioni delle placche ed alla diversa rapidità evolutiva (forme acute e forme croniche).

— *sintomi cerebellari*: nistagmo (a scosse ampie, da interessamento cerebellare); parola scandita (a volte strascicata, tremula); tremore intenzionale (cioè assente a riposo, compare nell'esecuzione dei movimenti volontari, si accentua con l'emozione);

— *sintomi piramidali*: mono o emi o paraparesi spastica, con accentuazione dei riflessi propriocettivi, fenomeno di Babinski; la deambulazione è atassico-spastica.

Altri sintomi caratteristici: assenza dei riflessi addominali, disturbi sfinterici, pallore della metà temporale della papilla da atrofia parziale del nervo ottico per neurite ottica retrobulbare, della sensibilità superficiale e profonda.

Non rari i sintomi psichici (irritabilità, istabilità emozionale, fasi di euforia immotivata, indebolimento mentale). Il liquor presenta lieve linfocitosi, con aumento discreto delle proteine in toto ed aumento cospicuo delle immunoglobine (specie IgG).

La diagnosi differenziale va posta con: le eredotassie, in cui la sintomatologia è dominata dall'atassia cerebellare e le mielosi funicolari; in entrambe mancano la remissione dei sintomi ed il reperto liquorale è negativo.

Afasie - Agnosie - Aprassie

Afasie

L'afasia costituisce la perdita del linguaggio, cioè della capacità di esprimersi con parole e della capacità di comprendere il significato delle parole udite, nonché della capacità di scrivere e/o leggere, indipendentemente dall'esistenza di paralisi o paresi dei muscoli fonatori e degli arti, di cecità o sordità.

Benché abitualmente siano interessati, pur se, come vedremo, in varia misura, sia la capacità di esprimersi che di intendere, si suole parlare di *afasia motoria di Broca*, allorché è prevalentemente interessato il versante espressivo e di *afasia sensoriale di Wernicke*, allorché è prevalentemente interessato il versante recettivo.

Nell'afasia motoria la lesione è prevalentemente frontale, nell'afasia sensoriale è prevalentemente temporo-occipitale ed in entrambi i casi essa ha sede nell'emisfero cosiddetto dominante, cioè il sinistro nei destrimani, prevalentemente il destro nei mancini.

Quattro sono le principali aree corticali del linguaggio nell'emisfero dominante:

1) l'area di Wernicke sulla parte posteriore della 1ª e 2ª circonvoluzione temporale (aree 22 e 21 di Brodmann; Fig. 16-1), la cui distruzione provoca afasia sensoriale grave;

2) l'area di Broca nel piede della 3ª circonvoluzione frontale (area 44), la cui distruzione provoca afasia motoria grave e duratura;

3) la piega curva, nella circonvoluzione parietale inferiore (area 39), zona la cui distruzione provoca l'alessia;

4) l'area supplementare del linguaggio (situata nella parte mediale e superiore del piede della 1ª circonvoluzione frontale), la cui distruzione provoca in genere disturbi transitori del linguaggio.

Afasia motoria o di Broca

È prevalentemente interessato il versante espressivo, sia per quanto riguarda la formulazione mentale della parola, sia l'emissione volontaria della parola mentalmente formulata.

Il linguaggio spontaneo può essere compromesso in varia misura: il paziente riesce a pronunciare soltanto poche sillabe isolate o ripete in continuazione più sillabe senza significato o ripete automaticamente delle parole (esclamazioni, bestemmie); talvolta non riesce a trovare il nome di oggetti che gli si mostrano e che egli riconosce (*anomia*) oppure ne dice un altro, simile o no (*parafasia*) o la crea ex novo (*neologismo*); può riuscire a ripetere delle parole in serie, ma il suo linguaggio è scarno e comunque trova difficoltà a ripetere delle parole di difficile articolazione. Per evidenziare la *disartria* si invita il paziente a ripetere degli scioglilingua (come: trentatreesimo reggimento di artiglieria; precipitevolissimevolmente).

Per *anartria* si intende la sola perdita della capacità di articolare le parole; si è detto che il disturbo motorio puro è estremamente raro.

Così, infatti, di solito è disturbata la comprensione delle parole; la scrittura spontanea e quella dettata sono spesso seriamente compromesse (il paziente commette errori di ortografia e di grammatica), meno quella copiata.

Nella lettura il paziente commette errori e non è in grado di ripetere il contenuto di ciò che ha letto. L'afasico motorio ha coscienza della propria incapacità e, pertanto, è in preda a sentimenti di ira e di frustrazione.

Afasia sensoriale o di Wernicke

Sono gravemente compromesse sia la capacità espressiva che quella recettiva.

L'afasico sensoriale non è in grado di comprendere quanto gli viene detto e quindi di eseguire degli ordini che gli vengono impartiti, né mostra di sforzarsi per comprendere; parla molto, ma sempre scorrettamente (amnesie, parafasie, neologismi), senza gli inceppi fonetico-articolari dell'afasia di Broca. Si hanno anche disturbi di comprensione e di espressione nella scrittura e nella lettura e difficoltà od impossibilità di calcolo.

Forme di afasia pure

Esistono forme di afasia nelle quali prevale nettamente sugli altri uno solo dei sintomi dell'afasia.

— *afasia motrice* o *afasia sottocorticale* o *anartria*: è compromessa, come si è detto, la sola capacità di articolare

la parola, restando integra la capacità di comprendere, di scrivere e di leggere;

— *afasia sensoriale pura o sordità verbale pura*: è notevolmente compromessa la sola comprensione del linguaggio; coesistono disturbi gnosici di tipo acustico (il paziente non riesce a riconoscere la fonte e la natura dei rumori);

— *alessia*: è l'incapacità di leggere e riconoscere lettere e sillabe, segni verbo-grafici od anche se li riconosce non è in grado di leggere;

— *agrafia*: è l'incapacità di esprimersi mediante la scrittura;

— *acalculia*: è l'incapacità di riconoscere e ripetere in serie i numeri e di eseguire operazioni di calcolo.

In genere, quando la sintomatologia afasica si instaura: per vasculopatie, soprattutto con rammollimento (per embolia o trombosi) e più raramente per emorragia (interessanti la cerebrale media e più raramente la cerebrale posteriore) per tumori frontali e temporali, è alquanto più severa di quanto non lo sarà successivamente, dopo superata la fase acuta (per il regredire dei fenomeni di edema cerebrale e di diaschisi, cioè di blocco temporaneo dell'attività), limitandosi poi la sintomatologia a quella dovuta alla distruzione del parenchima cerebrale.

Agnosie

Per agnosia si intende l'incapacità di riconoscere gli oggetti mediante i rispettivi organi di senso, che tuttavia risultano anatomicamente e fisiologicamente indenni; è difettosa cioè l'elaborazione corticale degli stimoli.

Si distinguono:

a) *Agnosia ottica*:

— *per le forme*: è l'incapacità di riconoscere le forme, benché sia conservata la funzione visiva. Si può avere agnosia per gli oggetti (sarebbe sostenuta da una lesione parieto-occipitale sinistra), per i simboli (deriverebbe da una lesione occipitale sinistra) o per le fisionomie (deriverebbe da una lesione nella regione posteriore dell'emisfero di destra), cioè incapacità di riconoscere volti noti;

— *per i colori* il disturbo può essere a diverso livello. Così, a livello percettivo (*acromatopsia*: il paziente non è in grado di distinguere i colori); a livello di agnosia in senso stretto (il paziente pur riconoscendo i colori, non è in grado di citare il nome di oggetti che li posseggano); a livello di anomia per i colori (pur riconoscendo gli oggetti, non è in grado di dirne il nome).

b) *Agnosia tattile o astereognosia*. È l'incapacità di riconoscere con la palpazione ad occhi chiusi le caratteristiche fisiche (forma, volume, consistenza, superficie ecc.) di un oggetto, senza che si abbia un deficit della sensibilità di tipo periferico; si verifica nelle lesioni del lobo parietale (aree di Brodmann: 39 e 40).

Se il paziente riesce a descrivere le caratteristiche fisiche di un oggetto che palpa, ma non sa riconoscerlo, si parla di *asimbolia tattile* (per interessamento delle vie di associazione tra corteccia parietale ed altri centri sensoriali).

c) *Agnosia acustica*, cioè il mancato riconoscimento di suoni e rumori per lesione del terzo medio di T_1 di sinistra (area 42). Non si parla di agnosia per quanto riguarda i disturbi del gusto e dell'olfatto, ma rispettivamente di *ageusia* e *anosmia*.

d) *Agnosia dello schema corporeo*. Normalmente l'uomo possiede un'immagine immediata del proprio corpo; come unità è continuamente informato dei caratteri delle singole parti del corpo, della loro localizzazione spaziale e dei reciproci rapporti, nonché della loro capacità motoria.

La dimostrazione dell'esistenza dello schema corporeo è data dalla sua persistenza allorquando il corpo subisce una mutilazione.

In caso di lesione parietale o sinistra, si ha perdita dello schema corporeo, che si manifesta con l'ignoranza o la negazione di una metà del proprio corpo, emiasomatognosia sinistra o di sue singole parti (sindrome di Anton-Babinski, che si sovrappone generalmente ad una emiplegia sinistra). In caso di emiparesi, il soggetto paretico ignora la possibilità di compiere qualsiai movimento con gli arti paretici e spesso non li usa, come non fossero suoi.

Aprassie

Consiste nella perdita della funzione gesticolatoria, cioè della capacità di compiere gesti o azioni finalistiche, senza che ci siano condizioni che compromettano la corretta esecuzione dei movimenti stessi.

Le aprassie si distinguono in *generali* e *specializzate*, a seconda che siano compromessi più azioni o gesti od uno solo.

Le aprassie generali comprendono l'*aprassia ideativa* e l'*aprassia ideomotoria*.

Nell'*aprassia ideativa* è conservata la capacità di eseguire singoli e semplici movimenti, ma manca la capacità di eseguire movimenti complessi od atti volontari che risultano dalla corretta successione di una serie di movimenti semplici; ne deriva che il paziente non è capace di portare a compimento l'atto prefissatosi (ad esempio, accendere una sigaretta e fumarla). Il disturbo interessa quindi entrambi gli arti superiori; si tratta di un disturbo non motorio, ma di ordine psichico.

Nell'*aprassia motoria o ideomotrice* è conservato il progetto ideativo dell'azione, ma il tentativo riesce infruttuoso perché è alterata l'esecuzione dei singoli movimenti che devono condurre ad un determinato fine, venendo essi sostituiti da movimenti amorfi e incontrollati.

L'aprassia ideomotrice è di regola emilaterale; essa interessa la mano sinistra e dipende da una lesione dell'emisfero sinistro a livello dell'area motoria, in soggetti con deficit motorio agli arti di destra.

Le *aprassie specializzate* comprendono:

— *aprassia costruttiva*: è compromessa la capacità di costruire un oggetto od una figura disponendone correttamente le varie parti nello spazio (deriva da una lesione parietale destra o sinistra).

Molto spesso all'aprassia costruttiva si associa l'aprassia dell'abbigliamento: il paziente non è in grado di compiere i movimenti necessari per vestirsi (la lesione sarebbe nella stessa sede parietale destra).

— *aprassia bucco-linguo-facciale*, interessa soltanto i movimenti dei muscoli della lingua, del cavo oro-faringeo e della faccia. Il disturbo si avrebbe nei casi di anartria (la lesione avrebbe sede nell'opercolo rolandico di sinistra).

Encefaliti

Le encefaliti, processo infiammatorio dell'encefalo, in base alla loro distribuzione si distinguono in alcune varietà, le principali delle quali sono le seguenti (Fazio):

— *pollencefalite* con localizzazione elettiva del processo nella sostanza grigia (tipica delle encefaliti virali);

— *leucoencefalite*, con localizzazione elettiva nella sostanza bianca (tipica delle encefaliti demielinizzanti disseminate acute);

— *panencefalite*, con compartecipazione meningea costante (come in alcune encefaliti granulomatose);

— *encefalomielite*, con compartecipazione del midollo spinale. Vi rientrano le forme demielinizzanti post-malattie esantematiche (morbillo, rosolia, varicella, parotite, ecc.) e post-vacciniche.

— *nevrassite* con diffusione del processo sia al midollo spinale che alle meningi.

La sintomatologia, così come il decorso e la prognosi, possono essere alquanto variabili in rapporto alle diverse localizzazioni del processo.

Nell'encefalite, accanto a un movimento febbrile di grado elevato o moderato, si assiste di solito alla comparsa in tempi ravvicinati di manifestazioni molteplici di ordine neurologico e della sfera psichica, le quali possono andare incontro spontaneamente a rapide variazioni di entità.

Così, si possono avere alterazioni dello *stato di coscienza*, con obnubilamento e confusione mentale, con torpore psichico e sonnolenza (come nell'encefalite letargica) oppure con stati di eccitamento; si può arrivare al *coma*.

Lesioni circoscritte agli emisferi cerebrali possono dare *segni di focolaio*, con crisi epilettiche (sia generalizzate che parziali), afasie, agnosie, aprassia; si possono realizzare disturbi della motilità: monoplegia, emiplegia, paraparesi e paralisi periferiche dei nervi cranici, soprattutto del III paio. Assai frequenti anche i *segni cerebellari*, sotto forma di disturbi della coordinazione motoria (atassia cerebellare). Spesso sono presenti i *segni extrapiramidali* (ipertono, tremori, ipercinesie).

Possono comparire disturbi sensitivi e soprattutto sensoriali (della vista per lesioni delle vie ottiche, dell'olfatto, del gusto, dell'udito con vertigini) e manifestazioni neurovegetative.

Assai spesso al quadro encefalitico si sovrappongono *segni meningei* (cefalea e rigidità nucale, positività del Lasègue, del Kernig e del Brudzinski) e *midollari*, come espressioni della partecipazione delle meningi e del midollo al processo encefalitico (meningo-encefalo-mielite). I sintomi delle mieliti sono rapportabili alla sede delle lesioni.

Nel sangue periferico si sogliono rinvenire i segni umorali della flogosi: una spiccata leucocitosi neutrofila è caratteristica della encefalite purulenta e dell'ascesso cerebrale. L'esame del liquor può risultare del tutto normale, ma allorché si ha una partecipazione meningea compaiono le alterazioni caratteristiche di questa condizione: aumento di pressione, aumento delle proteine totali e delle globuline, degli elementi figurati (con rappresentanza caratteristica in rapporto alla diversa etiologia del processo; v. segni meningei).

L'EEG può talora rivelare alterazioni significative (comparsa di onde delta, ampie, irregolari e diffuse) oppure lievi rallentamenti.

Sindrome meningitica

Per meningite si suole intendere una infiammazione delle leptomeningi, la quale quindi interessa lo spazio subaracnoideo che circonda l'encefalo e il midollo (Fig. 16-52).

La meningite acuta, quale che sia l'etiologia, dà un quadro sintomatologico caratteristico:

— inizio di solito acuto, con intensa *cefalea*, *febbre*, *vomito*, spiccata *rigidità nucale* (specie nei movimenti di flessione in avanti del capo, per cui il capo assume un atteggiamento di difesa in iperdistensione: "si affonda nel cuscino"), dolori *rachidei* (spontanei o provocati dai movimenti che causano stiramento delle radici, come la manovra di Lasègue: flessione sull'addome dell'arto inferiore esteso a paziente supino).

Sono *atteggiamenti di difesa*:

— le gambe a *cane di fucile*, cioè flesse sulle cosce e queste sul bacino, a paziente in decubito laterale (v. Fig. 4-30);

— *segno di Kernig*: a paziente supino con le cosce flesse ad angolo retto, il tentativo di estendere la gamba sulla coscia provoca vivo dolore;

— *segno della nuca di Brudzinski*: la flessione della testa sul collo provoca flessione degli arti inferiori. Inoltre, la flessione passiva di un arto inferiore provoca un movimento riflesso analogo dall'altro lato (*segno di Brudzinski controlaterale*); la torsione passiva del capo da un lato provoca sollevamento della spalla dal lato opposto (*segno di Binde*). Sono frequenti le *paralisi dei nervi cranici* (specie degli oculomotori e del facciale), per inglobamento da parte dell'essudato meningeo.

Suole comparire *dermografismo rosso*: strisciando il polpastrello dell'indice sull'addome compare una stria rossa persistente (stria meningitica di Trousseau); si ha *iperestesia cutanea*.

Si può avere agitazione psicomotoria, specie all'inizio della malattia, per prevalere poi il torpore ed aversi, nelle forme più gravi, stato sub-comatoso o comatoso. Si parla di meningo-encefalite allorché ai sintomi meningei si associano segni di lesione encefalica (segni di focolaio, accessi epilettici, ecc.).

Nelle meningiti il liquido cerebro-spinale risulta sempre e precocemente alterato. Di solito la pressione del liquor è aumentata; il liquor si presenta torbido o decisamente purulento nelle forme purulente (meningococco, pneumococco, stafilococco, streptococco, ecc.), mentre permane limpido o leggermente torbido nella meningite tubercolare e nell'acuta asettica virale o sierosa linfocitaria acuta.

Nelle forme purulente si ha aumento più o meno cospicuo (1.000-10.000 per mm 3) dei globuli bianchi, con netta

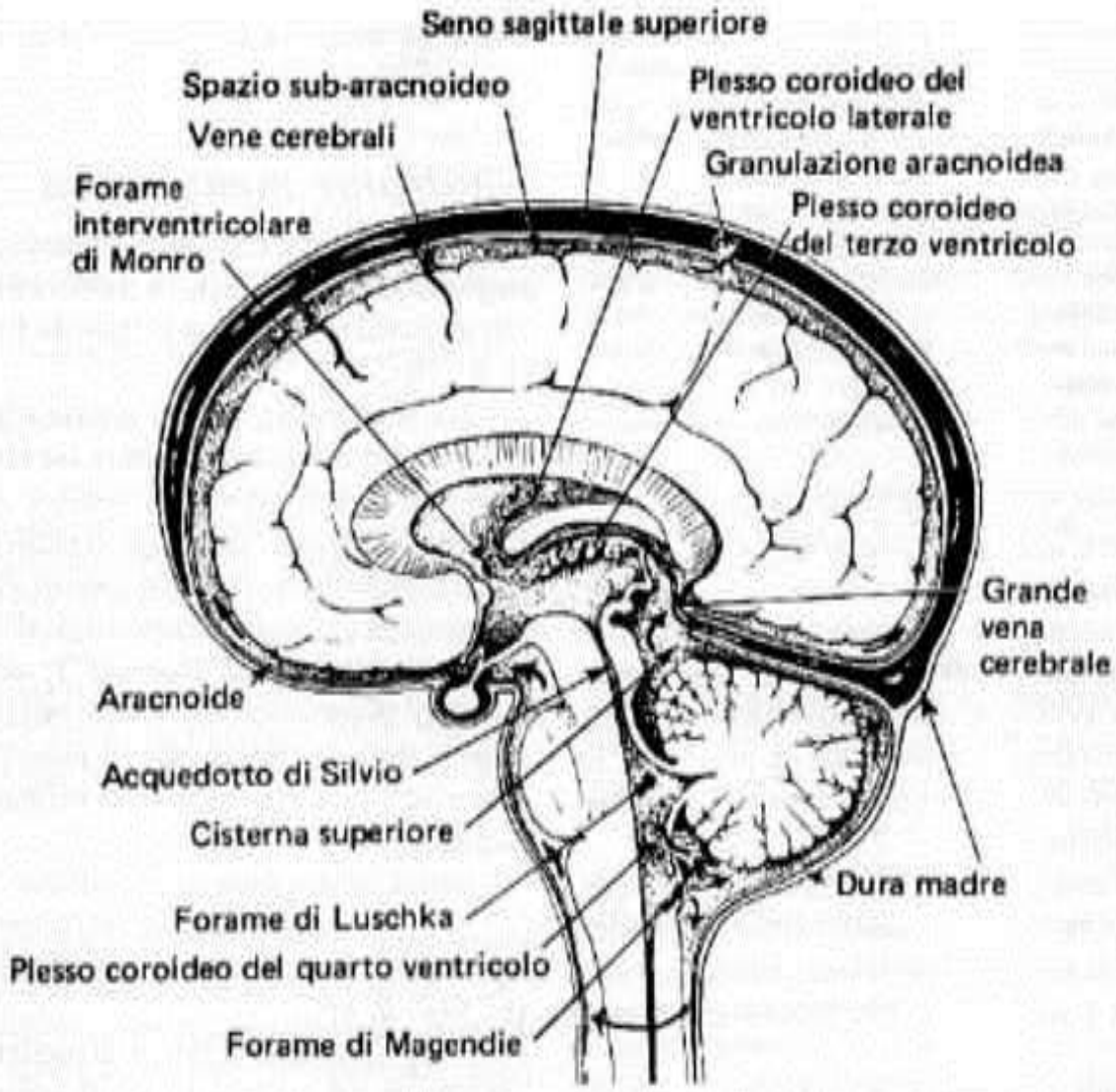

Fig. 16-52. Sezione sagittale del cranio.

prevalenza dei neutrofili, mentre nella forma asettica l'aumento degli elementi corpuscolati è meno spiccato (700-800/mm 3) ed è rappresentato da linfociti.

La diagnosi differenziale con l'*emorragia subaracnoidea* si basa sulla mancanza in questa di sintomi generali (febbre; tachicardia, polipnea) o di segni encefalitici di focolaio; il liquor è ematico o xantocromico, senza caratteri infiammatori. Assai spesso trattasi di soggetti ipertesi e l'esordio è brusco, in corrispondenza di uno sforzo.

L'ipertensione da meningite si differenzia da quella da "tumor" cerebrale per l'esordio rapido, con febbre e la rarità della pupilla da stasi.

Sindrome ipertensiva endocranica

I sintomi più caratteristici sono: cefalea, vomito, disturbi psichici e papilla da stasi.

La *cefalea*, la quale piuttosto che alla compressione delle meningi è forse da attribuire alla dislocazione di vasi arteriosi e venosi ed a compressione dei nervi cranici, è per lo più gravativa ed aumenta con gli sforzi. Nei tumori sopratentoriali è più spesso frontale, mentre in quelli sottotentoriali è più spesso nucale.

	Meningite purulenta	*M. linfocitaria acuta*	*Meningite tbc*
Aspetto	torbido o purulento	limpido o legg. torbido	limp. o aspetto opalescente
Reticolo di Mya	assente	assente	presente
Numero globuli bianchi	1.000-10.000 mm³	700-800 mm³	50-200 mm³
Tipo dei globuli bianchi	neutrofili	linfociti	linfociti
Proteine	>	N	>
Reazioni per le globuline	+ +	+ +	+ +
Glucosio	<	N	<
Cloruri	<	N	<

Vomito: suole essere non preceduto, né accompagnato da nausea, ad insorgenza improvvisa, a getto.

Disturbi psichici: torpore psichico, modificazioni del carattere, stato confusionale; talora i disturbi psichici possono essere espressione di focolaio (ad es. nei tumori frontali e del corpo calloso, si ha disinteresse, disattenzione, noia).

Papilla da stasi: (da ipertensione liquorale a livello dello spazio subaracnoideo della guaina del nervo ottico) abitualmente bilaterale (Fig. 16-28).

Perdurando l'ipertensione endocranica possono comparire alterazioni radiologiche a carico delle ossa craniche (accentuazione delle impronte digitate e dei seni venosi e assottigliamento dei processi clinoidei e del perimetro della sella turcica). Le cause più frequenti di ipertensione endocranica sono i tumori in senso lato (neoplasie, cisti, ascessi, ematomi intra o extradurali, idrocefalo).

Tumori endocranici

La diagnosi clinica dei tumori endocranici risulta agevolata dalla conoscenza delle localizzazioni cerebrali, possedendo ciascuna area del cervello una specifica funzione.

Alla sintomatologia caratteristica dell'ipertensione endocranica (cefalea, vomito, papilla da stasi) vengono ad associarsi, talora ancora prima che detta sintomatologia generica si evidenzi, dei sintomi e segni caratteristici per le varie localizzazioni.

I più frequenti sintomi precoci risultano essere:

Tumori del lobo frontale (zona prefrontale): apatia o irritabilità, disattenzione, disturbi della memoria, puerilismo, tendenza a "giochi di parole" (moria), deterioramento mentale, deficit del VII paio di tipo centrale, afasia motoria (in caso di tumore a sinistra), disturbi aprassici, disturbi dell'equilibrio, deficit olfattivo, sindrome di Foster-Kennedy (atrofia ottica secondaria dal lato del tumore e papilla da stasi nell'occhio controlaterale).

Tumori del lobo frontale (*giro precentrale*): deficit piramidale dell'arto inferiore controlaterale, crisi jacksoniane controlaterali. La presenza di crisi jacksoniane non assume al fine della localizzazione valore assoluto, in quanto possono essere provocate da una lesione alquanto lontana dalla regione rolandica.

Tumori del lobo temporale: afasia sensoriale, emianopsia laterale omonima, crisi epilettiche (jacksoniane o grande male), deficit del VII di tipo centrale, paralisi dissociata del III.

Se il tumore ha sede nel giro uncinato si hanno "crisi uncinate" con allucinazioni olfattivo-gustative, "stato sognante" (dreamy state).

Tumore lobo parietale: difetto dello schema corporeo controlaterale (per tumore del lobo parietale dx) ed alessia ed agnosia (per tumore del lobo parietale sin.); emianopsia laterale omonima, crisi epilettiche controlaterali jacksoniane sensitivo-motorie.

Tumori lobo occipitale: emianopsia laterale omonima o emianopsia a quadrante, papilledema, disturbi della memoria di fissazione.

Tumore del corpo calloso: disturbi psichici del tipo descritto per i tumori della zona prefrontale; aprassia della mano sinistra, disturbi dell'equilibrio; Babinski bilaterale.

Tumore del cervelletto (verme): posizione coatta del capo, instabilità nella stazione eretta, andatura a gambe divaricate, attacchi tonici.

Tumore del cervelletto (emisferi): nistagmo, lateropulsione, asinergia, ipermetria, adiadococinesia omolaterale, vertigini rotatorie, deficit del VI.

Tumore angolo-ponto cerebellare: ipoacusia, acufeni, vertigini, scomparsa riflesso corneale, paresi di tipo periferico del VII omolaterale, parestesie o nevralgie nel territorio del V omolaterale, alterazioni ossee (decalcificazione apice della rocca, sella turcica e allargamento del forame acustico interno): sintomi cerebellari omolaterali e di compressione del tronco cerebrale, sindrome da ipertensione endocranica.

Meningiomi della base cranica:

— *della grande ala*: esoftalmo omolaterale, crisi jacksoniane con aura, dolori trigeminali;

— *della piccola ala*: esoftalmo ed iposmia omolaterale, edema papillare controlaterale, scotoma emianopsico temporale ed atrofia ottica primaria, disturbi a carico del III VI e V_1, iperostosi temporale omolaterale;

— *del tuberculum sellae*: riduzione del visus omolaterale, emianopsia bitemporale, iposmia;

— *del clivus*: sindrome del foro lacero posteriore (interessamento del IX, X e XI).

Epilessie

Sono sindromi caratterizzate dalla comparsa saltuaria di manifestazioni critiche a carattere convulsivo e di altre manifestazioni critiche motorie, sensitive, psichiche, neurovegetative.

Queste crisi possono essere l'unico sintomo di malattia oppure fare parte di altre affezioni (epilessia sintomatica di tumore encefalico, di encefalite, di vasculopatie cerebrali, di intossicazioni, traumi cranici).

Alla base dell'accesso epilettico esiste una ipersincronia parossistica, che è espressione di una iperecci-tabilità patologica di aggregati neuronici, documentabile attraverso l'EEG.

I sintomi patognomonici dell'epilessia sono gli attacchi epilettici. Le principali forme di epilessia sono:

Grande male

La crisi inizia durante la veglia o anche nel sonno, con improvvisa perdita di coscienza, accompagnata di solito da un grido rauco, caduta a terra ed ipertonia generalizzata; a questa fase tonica (che ha una durata di circa 20") fanno seguito delle contrazioni tonico-cloniche ripetute del capo e degli arti (della durata di 40"-60" o più), che gradualmente si esauriscono (diminuendo di frequenza e di intensità).

Il paziente durante la fase tonica è in apnea, cianotico, con le giugulari turgide; durante la fase clonica compie delle brevi inspirazioni rumorose, è madido di sudore ed alla fine della crisi compie una profonda inspirazione, cui segue un ripristino della normale respirazione.

Durante l'accesso si può verificare morsicatura della lingua e perdita delle urine (assai raramente di feci); durante l'accesso e subito dopo si ha rigidità pupillare e riflesso di Babinski.

Si ha quindi un breve periodo di sopore o di confusione mentale, cui segue il ripristino della coscienza; al risveglio il paziente non ha alcun ricordo della crisi.

Le crisi, che sono dovute a scariche a sede centroencefa-

lica, possono avere frequenza assai varia, anche nello stesso paziente.

Si parla di *stato di male epilettico* allorché le crisi si susseguono a brevi intervalli, senza consentire al paziente di riprendere coscienza.

Piccolo male

Le crisi di piccolo male consistono in una breve (da 5 a 20 secondi) perdita della coscienza (assenza) che si ripete frequentemente nel corso della giornata; esse si manifestano in età scolare tra i 6 ed i 12 anni: il bambino improvvisamente interrompe ogni attività, restando fermo, con lo sguardo fisso nel vuoto, per poi ripigliare la sua attività, senza conservare ricordo della crisi. Le crisi, che sono dovute a scariche centroencefaliche, sono scatenate facilmente dall'ipocapnia (prova della polipnea).

Le crisi di piccolo male vanno differenziate dalle *assenze temporali*, in cui la sospensione della coscienza è di minore frequenza (1-2 al giorno), ha più lunga durata ed è accompagnata da automatismi gestuali (movimenti della bocca, come succhiare, masticare, ecc.).

Epilessia parziale o focale

Si tratta di crisi che insorgono per foci epilettici a sede corticale e le cui manifestazioni dipendono dalle funzioni della corteccia in cui ha sede il focus.

Si possono avere crisi motorie, sensitive e sensoriali.

Tra le crisi motorie è tipica la *crisi jacksoniana* (per foci a livello della circonvoluzione precentrale); il paziente, a coscienza integra, presenta delle contrazioni cloniche, ritmiche, a livello di un segmento corporeo, in genere della durata di 1 minuto.

Frequentemente si può verificare l'estensione delle scosse tonico-cloniche ad altri segmenti corporei per diffusione dell'attività epilettica a zone viciniori della corteccia motoria (*marcia jacksoniana*); se l'attività epilettica raggiunge le formazioni mesodiencefaliche a proiezione corticale diffusa la crisi focale si trasforma in crisi di grande male, verificandosi ovviamente la perdita della coscienza.

Nei foci a sede sensitiva e sensoriale, la crisi si manifesta con particolari percezioni dette *aure*, correlate alla funzione propria dell'area del focus: sensitive (parestesie), visive, uditive, olfattorie, gustative. Alle aure possono far seguito crisi motorie e di grande male, per diffusione alle altre regioni corticali ed a quelle profonde.

Le *crisi parziali* possono talora presentare una *sintomatologia complessa*, per automatismo motorio con movimenti complessi, organizzati (nelle crisi parziali complesse il focus ha sede temporo-rinencefalica). Il paziente, in uno stato di completa incoscienza o di coscienza crepuscolare, può compiere varie azioni come alzarsi, indossare un abito, camminare (*epilessia psicomotoria*).

Gli attacchi di epilessia parziale complessa, che hanno una durata anche di qualche minuto, talora possono estrinsecarsi con fenomeni psicosensoriali, come illusioni, allucinazioni o sensazioni spiacevoli gastriche, intestinali o vescicali (crisi viscerali).

L'EEG riveste un'importanza fondamentale nella diagnostica della epilessia; va però tenuto presente che se la positività dell'esame è sufficiente a dare sicurezza alla diagnosi di epilessia, la sua negatività non la esclude.

Delle *vertigini*, altre manifestazioni critiche, si è già detto.

Per i tracciati elettroencefalografici vedere appresso, al paragrafo elettroencefalografia.

Cerebropatie vascolari

Le affezioni cerebro-vascolari, cioè le affezioni cerebrali di origine vascolare, sono caratterizzate da deficit neurologici che possono istituirsi in modo graduale o improvviso, essere localizzati o diffusi.

Apoplessia cerebrale

Si parla di *apoplessia cerebrale* o *ictus apoplettico* per intendere una sospensione brusca e più o meno completa delle funzioni cerebrali, con perdita della coscienza e della motilità volontaria, senza notevoli alterazioni delle funzioni vegetative, conseguente ad un blocco del flusso ematico in singole arterie cerebrali (per emboli, trombi, emorragie).

Sintomatologia della fase acuta della apoplessia cerebrale

I rilievi semeiologici più significativi e frequenti nella fase acuta della apoplessia cerebrale riguardano:

— *stato di coscienza*: frequentemente compromesso (in circa il 50% dei casi, più nelle emorragie e nelle embolie che nei rammollimenti), dal torpore al coma profondo; questo può essere presente fin dall'inizio o comparire nel corso delle 24-48 ore successive all'ictus;

— *disturbi vegetativi*: del respiro (bradipnea, polipnea, respiro periodico), della pressione arteriosa (per lo più elevata, sia perché soggetti già ipertesi, sia come ipertensione secondaria all'edema cerebrale e all'ipercapnia), della termoregolazione (talora inizialmente subnormale, diviene in genere febbrile dopo i primissimi giorni, spesso per l'insorgenza di complicanze respiratorie), vomito, talora presente all'esordio; all'esordio si ha pure spesso incontinenza di urine e feci, mentre poi suole verificarsi ritenzione vescicale e stipsi;

— *midriasi* con pupille iporeagenti alla luce dal lato del focolaio cerebrale (più frequente nelle emorragie). Una midriasi rigida bilaterale o una forte miosi sono espressione di danno del tronco encefalico ed hanno significato prognostico sfavorevole;

— frequenti la *deviazione coniugata* del capo e degli occhi verso il focolaio e l'emianopsia controlaterale omonima.

In alcune lesioni dell'encefalo si verifica deviazione coniugata degli occhi: rotazione da un lato di entrambi i globi oculari; in genere è dovuta a lesione del centro corticale oculogiro o delle sue fibre di proiezione, per cui i muscoli da esso innervati perdono il tono e si ha la prevalenza dei muscoli antagonisti, conseguendone una deviazione dei globi oculari.

Così, negli emiplegici i globi oculari e il capo sono deviati dal lato opposto a quello deficitario (per cui il malato guarda il focolaio). Viceversa, nella epilessia jacksoniana, verificandosi una lesione irritativa del centro corticale, i globi

oculari e così pure il capo sono rivolti dal lato della contrattura;

— *asimmetria della rima orale e palpebrale*, movimento di fumare la pipa (da paresi del VII), ptosi palpebrale, strabismo (pa paresi degli oculomotori);

— *segno bulbo-mimico* nella localizzazione emisferica: vivace reazione mimica al dolore provocato dalla pressione dei bulbi oculari, prevalentemente dal lato del focolaio emorragico o malacico;

— *deficit* completi o parziali *della motilità volontaria*, variabili in rapporto alla sede delle lesioni. Si può avere una emiparesi facio-brachio-crurale nel caso di lesione di un emisfero cerebrale; spesso in caso di lesione sottotentoriale, cioè in territorio vertebro-basilare, si avrà invece una sindrome alterna (v. appresso). Una lesione del tronco cerebrale può, però, anche dare una tetraparesi o una paraparesi. Si possono avere soltanto deficit dei nervi cranici o del linguaggio ed anche disturbi soltanto della sensibilità.

Nelle prime ore dopo l'ictus, il deficit motorio si associa ad ipotonia muscolare; poi si instaura ipertonia. Si può anche avere ipertonia precoce (più spesso nella emorragia);

— *ipertonia nucale* in certi casi (senza segni meningei, come invece nella emorragia subaracnoidea);

— i *riflessi osteo-tendinei* inizialmente mancano o sono indeboliti negli arti plegici, per poi divenire esagerati una volta comparsa l'ipertonia; il riflesso di Babinski può essere bilaterale, ma sempre più evidente dal lato del deficit motorio; i riflessi addominali di solito sono attenuati dal lato del deficit motorio;

— *disturbi della sensibilità* (frequenti) dal lato del deficit motorio: anestesia completa, superficiale e profonda o disturbi dissociati di tipo corticale (diminuzione della sensibilità tattile e della profonda con conservazione della termo-dolorifica). I disturbi della sensibilità in genere evolvono più rapidamente e favorevolmente di quelli motori;

— *disturbi del campo visivo*, che, come abbiamo visto, rivestono notevole importanza ai fini della localizzazione della lesione;

— irrequietudine motoria degli arti controlaterali all'emiplegia (nella fase acuta dell'apoplessia; Fazio);

— disturbi del linguaggio, che possono assumere i caratteri di una afasia globale o di una afasia anteriore (tipo Broca) o posteriore (tipo Wernicke);

— disturbi psichici sono abbastanza frequenti nella fase acuta: disorientamento temporo-spaziale, disturbi della memoria, stati di eccitazione e di irrequietezza o di apatia e di indifferenza, facile emotività e alterazioni vegetative, specie del ritmo del sonno.

Allo scopo di agevolare l'orientamento diagnostico viene riportata la sintomatologia più significativa causata dall'arresto o dalla riduzione di flusso nelle varie arterie cerebrali. Occorre tener conto che le arterie cerebrali non sono arterie terminali e che i territori di distribuzione sono in parte sovrapposti. È inoltre da premettere che sono frequenti le varianti morfologiche della carotide interna e soprattutto della vertebrale, ed esse possono assumere importanza clinica qualora esistano estese alterazioni di tipo occlusivo.

Sintomatologia propria dei rammollimenti cerebrali in rapporto alla sede

1) *Rammollimento nel territorio della silviana*

(Figg. 16-53 e 16-54). Essi rappreesntano più del 50% dei rammollimenti cerebrali in toto sopra e sottotentoriali).

Il rammollimento silviano può interessare il territorio della cerebrale media in *toto* o più spesso solo una parte: rammollimento parziale *superficiale* o *profondo*.

Il rammollimento silviano profondo interessa il territorio dei rami perforanti dell'arteria cerebrale media (soprattutto il nucleo caudato, il lenticolare e la capsula interna).

Si ha emiplegia globale e proporzionale, cioè di uguale entità all'arto superiore ed inferiore, senza emianestesia, né emianopsia; nelle lesioni dell'emisfero dominante si ha afasia tipo Broca.

Il *rammollimento silviano superficiale* interessa i territori corticali e quelli ad esso sottostanti, cioè quelli che sono irrorati dal tratto distale della cerebrale media, dopo l'origine dei rami perforanti; è più frequente del precedente. Si hanno disturbi sia delle motilità che della sensibilità (di tipo prevalentemente corticale), che prevalgono all'arto superiore. Se la lesione è nell'emisfero dominante l'afasia è frequente, a tipo Broca o a tipo Wernicke. Se sono interessate le radiazioni ottiche può aversi emianopsia laterale omonima o emianopsia a quadrante.

Il *rammollimento silviano totale*, dovuto ad ostruzione della cerebrale media all'origine, associa le lesioni dei territori superficiali e profondi: emiplegia ed emianestesia massive, emianopsia laterale omonima, afasia motoria se la lesione colpisce l'emisfero dominante.

2) *Rammollimento nel territorio della coroidea anteriore* (è assai raro)

Emiplegia massiva, emi-ipoestesia e disturbi talamici.

3) *Rammollimento nel territorio della cerebrale anteriore*

Deficit motorio dell'arto inferiore.

4) *Rammollimento nel territoro della cerebrale posteriore*

Se è totale (raro) si ha emiplegia, emianestesia, emianopsia omonima controlaterla,e emitremore, emicorea, emiatetosi, emiballismo controlaterali e dolori talamici.

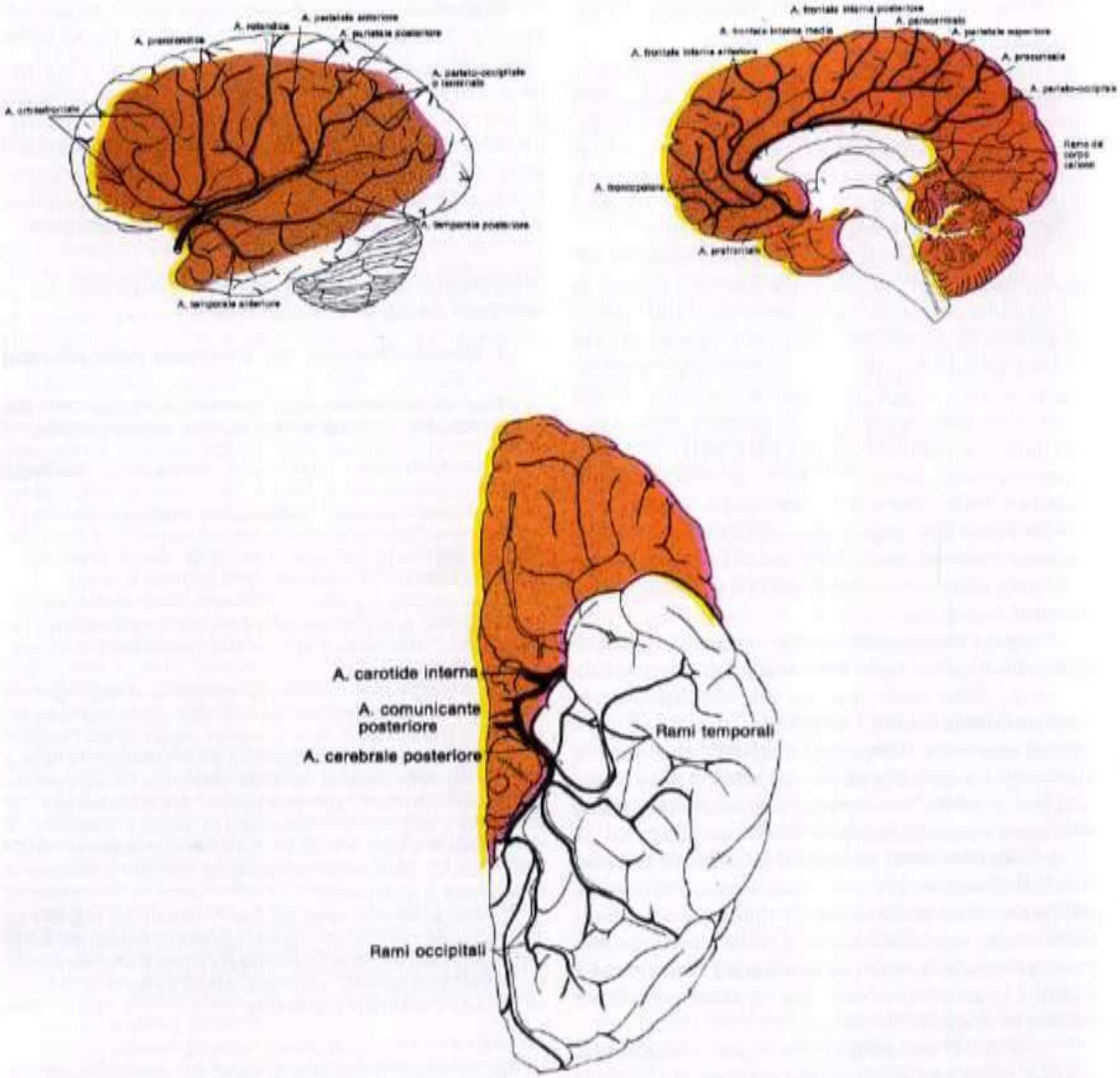

Fig. 16-53. Territori delle arterie cerebrali.

5) *Rammollimento nel territorio vertebro-basilare*

L'ischemia definitiva a livello vertebro-basilare può provocare sia lesioni isolate che lesioni multiple o disperse.

a) *Lesioni isolate*: la sintomatologia che ne consegue avrà caratteristiche diverse a seconda del livello del tronco dell'encefalo in cui si realizza e della sua estensione.

I territori di vascolarizzazione si possono schematicamente distinguere (Loeb) in laterali e paramediani, derivandone conseguentemente *sindromi laterali* e *paramediane*, che in ordine decrescente di frequenza vanno da quelle bulbari a quelle pontine ed a quelle mesencefaliche.

A livello del *bulbo* la più comune è la sindrome laterale o *sindrome di Wallenberg* per interessamento dell'arteria cerebrale postero-inferiore.

A *livello del ponte* prevalgono le lesioni in sede parame-

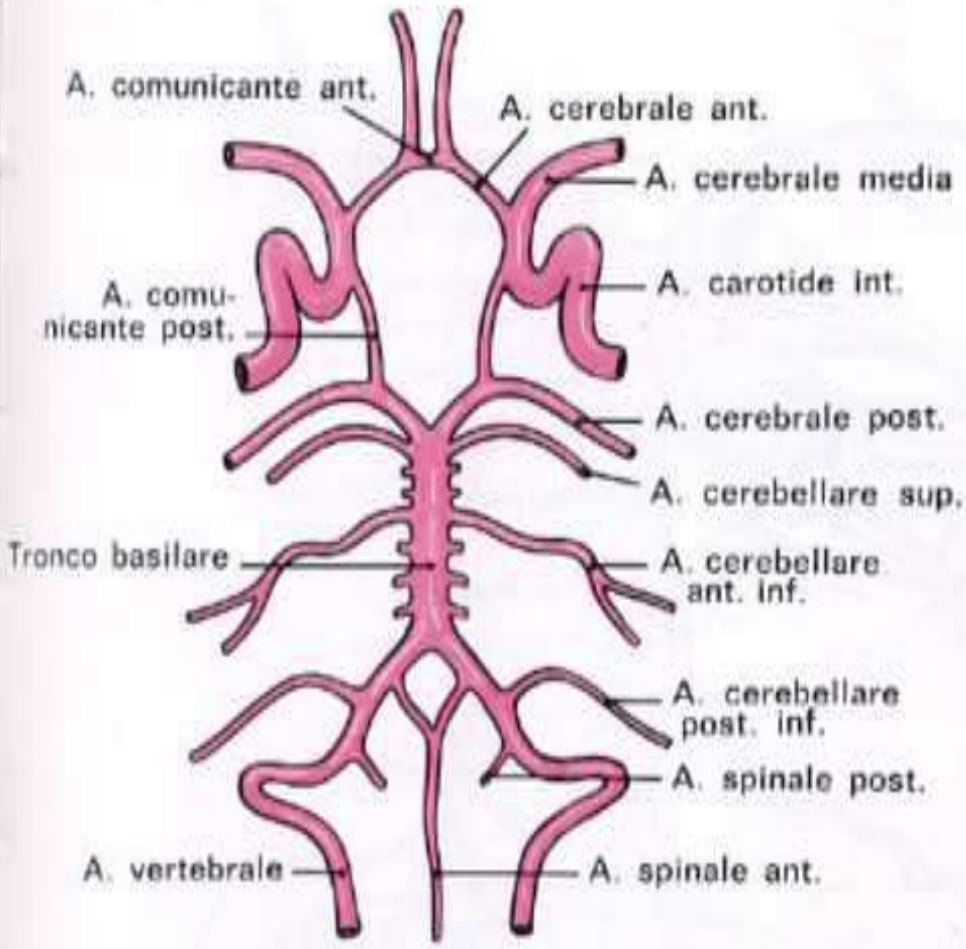

Fig. 16-54. Poligono di Willis.

diana, potendone derivare la sindrome di *Millard-Gubler* e quella di *Foville inferiore*.

Le sindromi laterali sono assai rare e si estrinsecano con disturbi dell'equilibrio e disturbi cerebellari omolaterali alla lesione.

Le *sindromi mesencefaliche* sono ancora più rare e possono estrinsecarsi in modo diverso: con la s. di Weber e con le varianti di *Benedikt* e di *Claude*. Di queste varie sindromi si è parlato nel paragrafo dedicato all'esame della motilità volontaria.

b) *Lesioni multiple o disperse*

La patologia vascolare vertebro-basilare si manifesta spesso con lesioni multiple a livello del tronco encefalico e quindi con segni di ischemia a diversi livelli del tronco encefalico e degli emisferi cerebrali. Ne risultano quadri clinici assai diversi e non ben sistematizzabili che possono comprendere emiplegia e paraplegia, deficit della funzione oculo-motoria e della motilità pupillare, talora cecità bilaterale, emianopsia e agnosia visiva, disturbi ingravescenti della coscienza.

Sintomatologia della trombosi della carotide (Fig. 16-55)

Quasi sempre è di origine aterosclerotica e abitualmente interessa la *carotide interna* al collo. Spesso è asintomatica.

La trombosi della carotide si può manifestare con:

1) attacchi ischemici transitori (TIA) in territorio carotideo;

Sono sinonimi: attacchi ischemici transitori (TIA), insufficienza cerebro-vascolare transitoria.

Si tratta di sindromi di origine vascolare ischemica, caratterizzate da deficit focale cerebrale, in genere abbastanza evidente pur se a varia intensità. L'aspetto clinico più comune (circa 70%) è l'emiparesi, ma talora si osserva monoplegia o monoparesi o emianopsia od aprassia se l'ischemia interessa l'emisfero dominante.

L'insorgenza è per lo più repentina (circa 60% dei casi), talora graduale; la coscienza è integra nella maggior parte dei casi.

Sono sindromi che regrediscono spontaneamente e completamente, in breve periodo di tempo (da pochi minuti ad un massimo di 24 ore), ma che hanno tendenza a recidivare ad intervalli vari (da poche ore, ad alcuni mesi od anni), per lo più con sintomi identici e quindi cioè nello stesso territorio.

Sono da considerare varianti di questa sindrome:

— l'attacco ischemico transitorio *isolato*;

— il RIND (Reversible Ischemic Neurological Deficit): deficit neurologici che durano più di 24 ore e meno di tre settimane (in media 2-7 giorni), con reversibilità completa. Gli episodi ischemici transitori possono avere una patogenesi emodinamica e più frequentemente microembolica da trombosi carotidea; sono soprattutto questi ultimi che assai spesso sfociano in un ictus con danno permanente da rammollimento cerebrale.

2) episodi di rammollimento silviano (vedi sopra);

3) episodi di apoplessia cerebrale ad andamento pseudotumorale (torpido, con segni di ipertensione endocranica da edema).

Nel 20% dei casi si ha emiplegia controlaterale ed ambliopia dal lato della trombosi, provocata da ischemia dell'arteria oftalmica: *sindrome alterna ottico-piramidale*.

La diagnosi sulla pervietà della carotide si avvale di una serie di esami (ascoltazione sul tragitto carotideo, apprezzamento dell'assenza del polso carotideo, EEG, angioscintigrafia, carotidografia, TAC, ecc.; v. appresso).

La prognosi delle ischemie cerebrali da trombosi della carotide deve tenere conto che il circolo collaterale trova maggiore via di supplenza dei suoi rami.

Sintomatologia della trombosi della vertebrale

L'ischemia nel territorio vertebro-basilare (Fig. 16-54) spesso si manifesta in modo da non riuscire facilmente riconoscibile.

Le sindromi che ne possono conseguire vengono distinte in:

1) *Attacchi ischemici transitori* (TIA). Si tratta di episodi a risoluzione completa entro le 24 ore od a regressione completa entro le 3 settimane. L'insorgenza è repentina (70%) o graduale (30%); per lo più intermittenti (ripetendosi a distanza di pochi minuti, ore o giorni).

Hanno sintomatologia assai polimorfa, in rapporto alla notevole estensione dei territori irrorati dall'asse vertebrobasilare, che va dal tronco cerebrale alla corteccia occipitale.

I sintomi di focolaio più frequenti in ordine decrescente sono atassia, paralisi del VII paio (più raramente III, IV, VI, IX, X), emiparesi, disturbi visivi, disartria, disturbi della coscienza. Assai frequente la *vertigine*.

L'*atassia* è più di tipo statico che dinamico.

I *disturbi visivi* derivano da ischemia della corteccia occipitale e possono consistere in scotomi scintillanti, lampi di luce, in emianopsia laterale omonima o emianopsia a quadrante, a seconda che vengano interessate le radiazioni ottiche o la corteccia occipitale; amaurosi bilaterale della durata di pochi minuti.

La *cefalea*, è pure alquanto frequente.

Un sintomo caratteristico sono i *drop attacks*; consiste in una brusca caduta a terra per cedimento transitorio del tono muscolare degli arti, per cui il paziente si rialza immediatamente (derivano da ischemia transitoria di quelle parti della sostanza reticolare che inviano fibre ai motoneuroni spinali).

Si possono avere amnesia ed episodi confusionali acuti

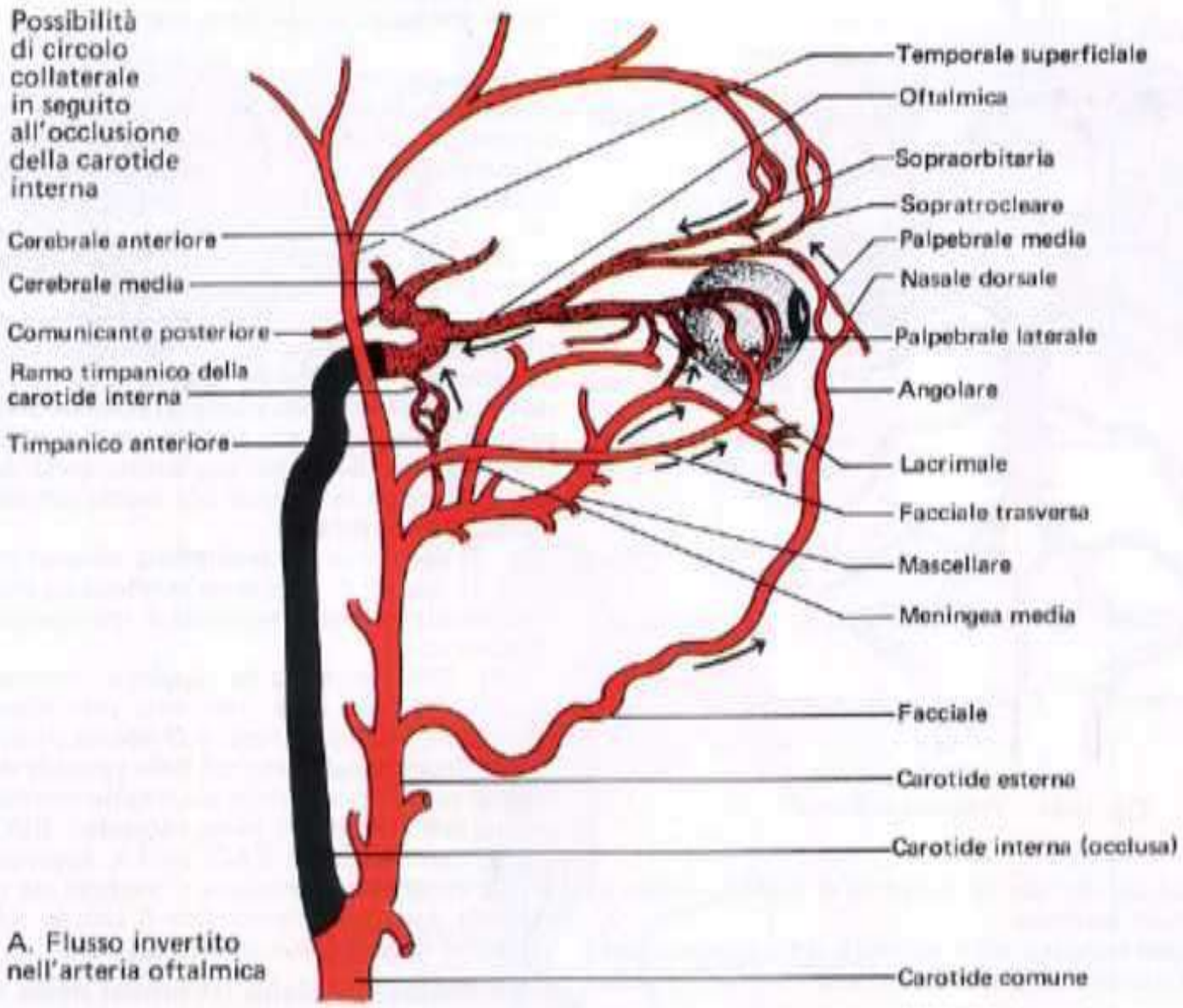

Fig. 16-55. Trombosi della carotide.

Da tenere presente che si può verificare comparsa di ischemia transitoria vertebro-basilare e dell'arto superiore omolaterale allorché questo viene impegnato in un esercizio; infatti, a causa di una occlusione della succlavia prima dell'origine della vertebrale, l'arto si irrora attraverso la vertebrale verificandosi un'inversione della direzione del flusso ematico (*sindrome da furto della succlavia*; v. Fig. 9-34).

Sono caratteristici di questa sindrome, a parte i TIA vertebrobasilari, la significativa riduzione di pressione di almeno 20 mmHg a carico dell'arto superiore dal lato dell'occlusione della succlavia ed un soffio sistolico nell'area sopraclavicolare (v. fig. 9-34).

2) *Ischemia definitiva vertebro-basilare* (v. sopra).

A completamento di questo paragrafo sulle stenosi ed occlusioni aterosclerotiche dell'arteria vertebro-basilare è da tener presente che possono verificarsi fenomeni compressivi extracranici sull'arteria vertebrale ad opera di strutture muscolo-scheletriche.

Possono concorrere a provocare fenomeni compressivi sulla vertebrale le alterazioni osteofitiche per spondilosi cervicale protrudente nel canale trasversario, ove decorre l'arteria vertebrale (Fig. 16-56).

Viene ora riportata la sintomatologia più significativa causata da emorragie cerebrali a varia sede.

Sintomatologia delle emorragie cerebrali

1) *Emorragia cerebrale a sede tipica* (capsulare) *o*

Diagnosi differenziale tra rammollimento in territorio

	Carotideo	*Vertebro-Basilare*
Afasia	molto frequente	mai
Disartria	solo con paresi dei n. VII-XII	frequente
Drop attak	mai	possibile
Nistagmo	mai	frequente
Diplopia	mai	frequente
Paresi alternate dx/sx	rara	più frequente
Paralisi agli arti superiori	più grave distalmente	più grave prossimalmente
Cefalea	non frequente	frequente
Vomito persistente	raro	frequente
Emianopsia	possibile	frequente
Amaurosis fugax monoculare	frequente	mai
bioculare	molto rara	frequente
Sensibilità dissociate	mai	talora (S. Wallemberg)
Parestesie periorali	non rare	di solito facciali
Rigidità e dolore nucale	molto rari	non rari, spesso lateralizzato

da Zulch (1969)

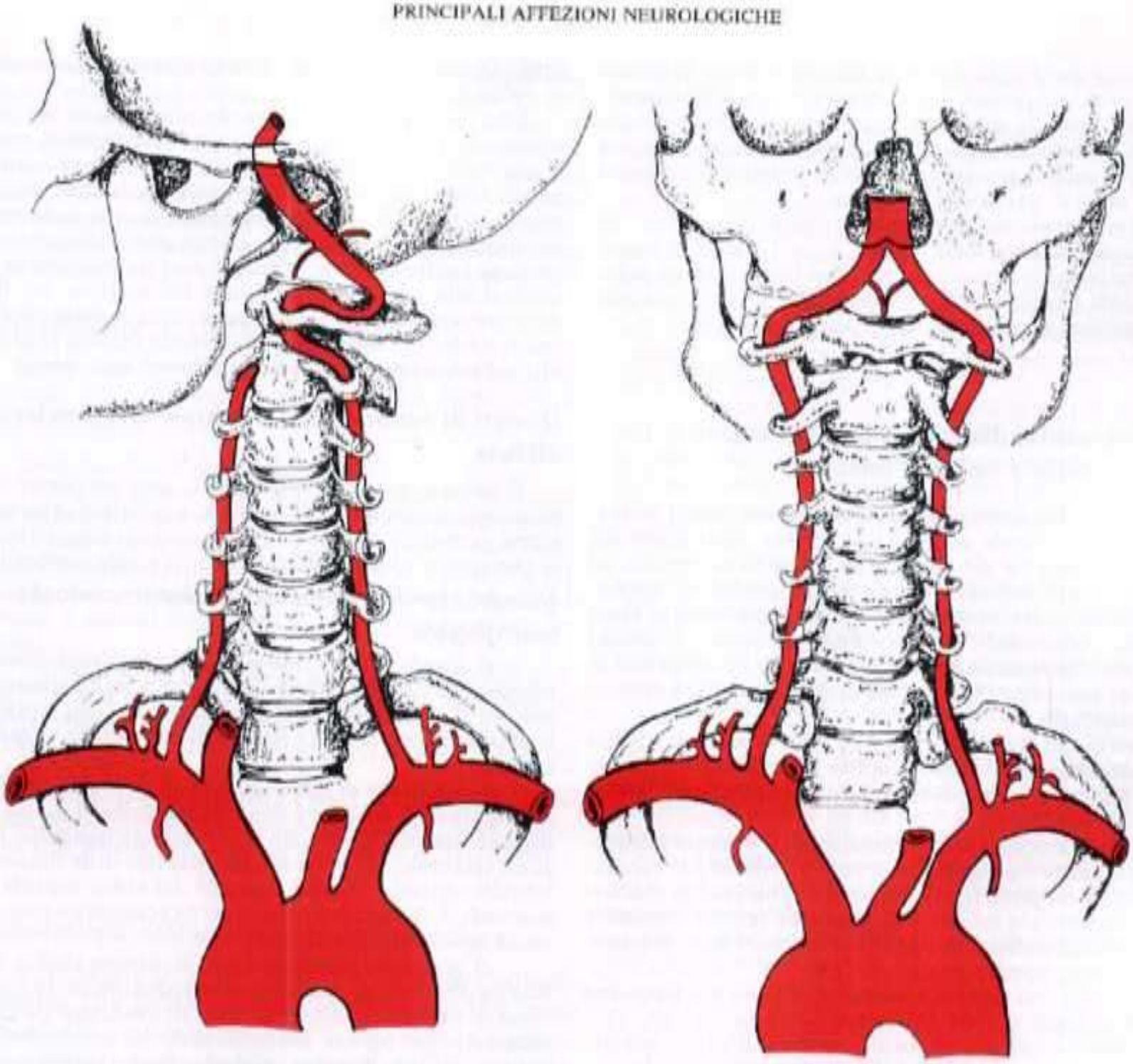

Fig. 16-56. Arteria vertebrale al collo.

emorragia massiva: quadro di grave ictus apoplettico ad esordio brusco o rapidamente ingravescente (per lo più in soggetti di 50 e più anni), preceduto o meno da prodromi di assai breve durata (cefalea, vomito).

Emiplegia, emianestesia, afasia, spesso con ipertonia precoce, fenomeni motori controlaterali, intensi disturbi vegetativi: cianosi del viso, disturbi della respirazione (polipnea, bradipnea, respiro di Cheyne-Stokes) ipertermia ecc. Spesso è presente deviazione coniugata del capo e degli occhi verso il lato della lesione o il lato opposto.

L'ipertonia agli arti plegici è precoce, con caratteri misti, piramidali ed extrapiramidali (dovuta a lesione diretta od indiretta dei nuclei della base e della capsula interna).

Si può avere negativismo motorio o irrequietudine motoria degli arti controlaterali all'emiplegia (da compromissione indiretta delle strutture profonde della base dell'emisfero, per fenomeni di dislocamento dovuti al focolaio emorragico e di edema dell'emisfero leso). Una flaccidità totale con Babinski bilaterale ha significato infausto. I disturbi neurologici non sono facili da evidenziare allorché il paziente è in coma. Può essere presente all'esame del fondo oculare edema papillare dal lato della lesione.

Nei 2/3 dei casi l'evoluzione è sfavorevole. In 1/3 dei casi dopo la fase iniziale si può verificare una stabilizzazione ed anche il miglioramento dei disturbi della coscienza e della sfera neuro-vegetativa; ricompaiono i riflessi pupillari e corneali:

— *emorragia talamica*: è più localizzata, estendendosi al braccio posteriore della capsula interna;

— *emorragia del nucleo lenticolare* (assai rara).

2) *ematoma intracerebrale o emorragia a sede atipica.*

È una raccolta ematica, anche di notevoli dimensioni, a livello della sostanza bianca cerebrale.

La sintomatologia può esordire bruscamente o preceduta da cefalea e crisi epilettiche.

Ai sintomi di una lesione cerebrale a focolaio, che possono a volte indirizzare verso una diagnosi di sede (lobo frontale, parietale, temporale od occipitale), si associano quelli dell'ipertensione endocranica (vomito, cefalea, obnubilamento progressivo della coscienza); è caratteristica la sproporzione tra i segni modesti di focolaio e l'intensità dei segni di ipertensione endocranica.

È importante pervenire ad una diagnosi precoce, in quanto spesso è indicato l'intervento chirurgico: determinante è l'arteriografia cerebrale e soprattutto la TAC;

3) *emorragia cerebro-meningea* per rottura di un angioma o di un aneurisma con diffusione ematica. Si può ve-

rificare una emorragia cerebrale profonda che si fa strada in una cavità ventricolare o una emorragia cerebrale superficiale che invade lo spazio subaracnoideo. Nelle emorragie cerebrali superficiali spesso l'esordio è caratterizzato da crisi convulsive parziali e/o generalizzate, con deficit neurologici focali e segni di irritazione meningea.

Nell'*emorragia subaracnoidea* (angiomi, aneurismi, da ipertensione, malattie emorragiche, traumi cranici) il versamento emorragico si raccoglie tra i due foglietti (pia e aracnoide) delle leptomeningi; i sintomi sono quelli di una sindrome meningea ad insorgenza di solito improvvisa.

Considerazioni diagnostiche-differenziali tra emorragia e rammollimento

Per una diagnostica differenziale tra emorragia e rammollimento cerebrale occorre una attenta valutazione dei dati anamnestici e del reperto neurologico obbiettivo ed eventualmente l'impiego di esami complementari (v. appresso). Occorre tener conto che: i quadri paradigmatici sono piuttosto eccezionali e sono assai frequenti i quadri atipici,che l'apoplessia da rammollimento è più frequente di quella da emorragia (3 e 2) e l'età di insorgenza è più precoce nella emorragia.

I precedenti anamnestici di TIA sono assai più frequenti nel rammollimento; questo, inoltre insorge più frequentemente durante il sonno, mentre l'emorragia durante l'attività.

Tanto l'emorragia che i rammollimenti possono insorgere bruscamente o gradualmente, però un episodio brusco seguito da un progressivo miglioramento o un esordio graduale con modeste alterazioni della coscienza fanno propendere per il rammollimento e così pure se l'esordio è stato preceduto da recenti, ripetuti episodi di TIA.

L'esordio con cefalea e vomito è di poco più frequente nella emorragia.

La perdita della coscienza all'esordio dell'ictus è più frequente nell'emorragia che nel rammollimento.

L'ipertonia precoce (nelle prime 24 ore) è più caratteristica dell'emorragia e così anche la rigidità nucale e la ipertonia precoce degli arti paretici. Una midriasi omolaterale è più frequente nella emorragia.

La presenza di sangue nel liquor è tipico, ma non costante, dell'emorragia cerebrale; l'aumento di alcune attività enzimatiche (transaminasi, glutamico-ossalacetica, latticodeidrogenasi), delle proteine e degli elementi cellulari nel liquor sta in favore del rammollimento.

I rilievi sopra riportati (altri sono stati già ricordati a proposito della sintomatologia della fase acuta dell'apoplessia) nel loro insieme possono riuscire utili ai fini della diagnosi differenziale, almeno in termini di probabilità, avendo presente, però, che non esiste un segno tipico ed un criterio diagnostico differenziale sicuro (Fieschi, Agnoli, Bergamini).

Fra le altre cause di apoplessia vanno ricordate le embolie cerebrali. In questo caso l'esordio è improvviso, con coma di breve durata, deficit motorio incostante e non evolutivo, a regressione rapida (per migliore efficienza del circolo collaterale).

Si penserà all'embolia, in presenza di condizioni morbose che possono dare emboli nel territorio cerebrale: trombosi carotidea, trombi miocardici parietali da infarto, endocardite batterica, fibrillazione atriale, malattie polmonari; emboli possono distaccarsi da placche ateromatose di arterie cerebrali. Depone in favore dell'evento embolico la coesistenza di un'embolia retinica.

Una sindrome neurologica da diminuzione del flusso ematico cerebrale in seguito ad infarto miocardico, realizza la *sindrome coronario-cerebrale di Chini*. Da poche ore a tre giorni dopo infarto miocardico possono, infatti, insorgere *manifestazioni focali*, come emiparesi o crisi jacksoniane, per localizzazione cerebrale di emboli provenienti da trombi parietali cardiaci. Già nella fase di esordio dell'infarto miocardico può anche verificarsi una diminuzione del flusso ematico cerebrale per diminuzione della portata cardiaca, che si traduce in *manifestazioni generali* (accessi epilettiformi, agitazione psicomotoria, torpore psichico, coma).

Quadri di vasculopatia cerebrale arteriosclerotica diffusa

Si tratta di quadri assai polimorfi, sia a prevalente sintomatologia neurologica che psichica, a carattere progressivamente evolutivo, che spesso compaiono nei soggetti anziani in rapporto a processi arteriosclerotici a sede cerebrale.

Quadri cronici a prevalente sintomatologia neurologica

a) *quadri cronici post-ictali*: la compromissione neurologica e psichica risulterà direttamente proporzionale alla sede ed alla estensione della lesione ictale. Sono soprattutto le localizzazioni frontali e temporali che portano a fenomeni psichici;

b) *sindrome di bassa perfusione cerebrale cronica*: in conseguenza di fenomeni stenotici od occlusivi di una o più delle grosse arterie del collo si verifica una diminuita perfusione cerebrale; si hanno disturbi a carico delle funzioni cerebrali: vertigine, cefalea, disturbi del visus, disturbi della memoria di fissazione e delle capacità pragmatiche cerebrali, senza quadri neurologici conclamati;

c) *sindrome pseudobulbare*: il quadro clinico risulta dall'associazione di manifestazioni indicative di compromissione di funzioni bulbari e di segni di irritazione piramidale bilaterale (per lesione bilaterale delle vie cortico-bulbari e cortico-spinali): disartria, disfagia, riso e pianto spastico, andatura spastica a piccoli passi, disturbi del controllo vescicale;

d) *paraparesi spastica cerebrale di Lhermitte*: paraparesi spastica con ipertono muscolare flessorio (a differenza della paraparesi spastica spinale, in cui si ha un ipertono muscolare estensorio);

e) *parkinsonismo arteriosclerotico*: il quadro risulta dall'associazione di sintomi parziali della sindrome pseudobulbare e di una sindrome extrapiramidale; si può associare uno stato demenziale (per una encefalopatia lacunare a livello dei gangli della base e rammollimenti cerebrali multipli);

f) *encefalopatia arteriosclerotica di Binswanger*: si hanno sintomi di deterioramento mentale, cecità corticale, sindrome piramido-extrapiramidale e spesso convulsioni generalizzate (a causa di un processo arteriosclerotico particolarmente localizzato all'arteria perforante del lobo temporale ed occipitale);

g) *paralisi dei nervi cranici*: una carotide ed una basilare abnormemente ectasica possono esercitare una compressione sui nervi cranici, provocando fenomeni di deficit o di irritazione (paralisi del III, VI, VII paio, nevralgie del trigemino).

Quadri a prevalente sintomatologia psichica

La sintomatologia precoce è di solito aspecifica (astenia

e lievi disturbi della memoria, cefalea, vertigini); la sintomatologia psichica conclamata suole essere più tardiva. Essa consiste in facile irritabilità, accentuazione delle caratteristiche individuali, reazioni emotive esagerate ed abnormi, indifferenza affettiva, amnesia globale transitoria, episodici stati confusionali, sindrome a tipo Korsakoff: disorientamento temporo-spaziale, perdita della memoria di fissazione, alla quale il paziente supplisce con invenzioni fantastiche (confabulazione), paramnesie (come i falsi riconoscimenti).

Mielopatie vascolari

Come nel territorio cerebrale può svilupparsi, sebbene più raramente, una patologia midollare su base vascolare.

Essa può essere di tipo ischemico:

— *rammollimenti midollari* (da occlusione trombotica o embolica di rami dell'arteria spinale anteriore e posteriore o più frequentemente per fenomeni compressivi endorachidei da tumori primitivi o metastatici, ernie discali ecc.). Possono essere totali o avere sede anteriore, posteriore o centrale. I sintomi sono quelli di una lesione trasversa (v. questa).

— *claudicatio intermittens midollare* (da stenosi arteriosclerotica delle arterie afferenti): durante la deambulazione compaiono formicolio e sensazione di debolezza agli arti inferiori, senza crampi muscolari e senza alterazioni a carico del circolo periferico.

Può verificarsi emorragia a carico del midollo (*ematomielia*) per rottura di un angioma, traumi, ecc. Si ha il quadro di una lesione trasversa acuta; il liquor è emorragico.

Metodologia dell'indagine neuro-vascolare

A corollario della trattazione della fenomenologia connessa alla patologia vascolo-cerebrale, che tanta importanza pratica assume per la sua elevata incidenza, anche in relazione al prolungarsi della vita media, vorremmo sottolineare anzitutto come l'esame obbiettivo rivolto ad esaminare lo stato dei vasi debba essere minuzioso e completo.

È necessario un esame obbiettivo completo con particolare riferimento allo stato dei vasi: i polsi carotideo, brachiale, radiale, femorale, pedidio-dorsale e tibiale posteriore vanno esplorati bilateralmente.

L'assenza o la diminuzione dei polsi e una differenza tra i polsi dei due lati (a tale riguardo è da ricordare che la pressione arteriosa va misurata sulle due braccia ed anche sulle due gambe) deve far pensare all'arteriosclerosi e giustifica il sospetto che al pari del circolo periferico possa essere interessato quello cerebrovascolare.

L'ascoltazione delle carotidi, a livello della biforcazione deve rientrare nella routine; un soffio apprezzato poggiando il fonendoscopio sull'orbita può essere espressione di una stenosi a livello del sifone carotideo:

— rumori di soffi ascoltati nella regione sopraclavicolare possono deporre per una stenosi a livello della succlavia o della origine della vertebrale;

— un soffio al collo in corrispondenza dell'apice della mastoide è indicativo per una stenosi della vertebrale nel suo percorso al collo.

Ovviamente l'esame obbiettivo deve comprendere anche un esame neurologico completo.

Tra gli esami strumentali applicati al circolo cerebrale vanno ricordati:

— l'*oftalmodinamometria*: registra il polso e la pressione dell'arteria oftalmica; una riduzione dei valori pressori dell'arteria oftalmica si può rilevare nel periodo precoce di una occlusione carotidea;

— la *termografia* rileva e registra la quantità di radiazioni infrarosse emesse dalla superficie del corpo, che sono in relazione al flusso ematico cutaneo: si misura la temperatura cutanea a livello della fronte del paziente, ove la parte mediana è irrorata dalla sopraorbitaria, che è ramo della oftalmica (origina dalla carotide interna) e la parte laterale dai rami della carotide esterna;

— esame eegrafico durante la compressione carotidea: la compressione manuale al collo della carotide controlaterale riduce notevolmente l'apporto ematico al cervello, può determinare la comparsa di onde lente, eventualmente transitoria perdita della coscienza (segno della carotide positivo);

— misurazione del tempo di circolo braccio-retina con fluorescina, dei tempi di circolo cerebrali con radioisotopi, l'impiego delle tecniche con ultrasuoni (flussimetria Doppler) possono trovare utile applicazione (v. appresso). L'esame con xenon radioattivo (Xe^{133}) fornisce indicazioni circa il flusso ematico cerebrale regionale.

La *fonoangiografia carotidea* (CPA) permette il rilievo acustico e grafico dei soffi carotidei. In condizioni normali, il fonoangiogramma carotideo è caratterizzato dai due toni cardiaci. In caso di stenosi superiore al 50% viene registrato un soffio che occupa buona parte della sistole; in caso di stenosi più marcata il soffio diviene olosistolico e se la stenosi è al 70% il soffio si estende in fase diastolica. Sfuggono alla CPA, le lesioni occlusive totali e subtotali, in quanto non si registra alcun soffio.

Della angiografia cerebrale, si parlerà appresso e così dell'angioscintigrafia.

IL SISTEMA NERVOSO VEGETATIVO

Il sistema nervoso vegetativo (SNV) regola e coordina le funzioni che si svolgono indipendentemente dalla coscienza e dalla volontà: circolazione, respirazione, digestione, termoregolazione e metabolismo.

Esso risulta costituito da numerosi centri dislocati lungo tutto il SNC, tra loro collegati; da essi partono delle fibre che innervano e controllano tutti i visceri, adeguandone la funzione alle necessità intrinseche dell'organismo.

Tra sistema nervoso somatico e SNV vi sono stretti rapporti; abbiamo già visto come in varie sindromi neurologiche somatiche siano presenti alterazioni delle funzioni vegetative e, d'altra parte, dette alterazioni si riscontrano frequentemente associate ad una sintomatologia psichica o endocrina.

L'attività vegetativa trovasi rappresentata anche a livello corticale, sovrapponendosi le rappresentazioni vegetative e somatiche; ma il centro vegetativo coordinatore e regolatore è costituito dall'ipotalamo, che agisce sui visceri sia attraverso vie nervose, che ormonali (sistema-ipotalamo-ipofisario); le prime consistono in azioni veloci e di breve durata, le seconde hanno un'azione più lenta, ma di maggiore durata.

I centri e le vie preterminali e terminali del S.N.V., con inizio dal tronco encefalico e dal midollo spinale sono divisi

in due sistemi: il simpatico (SS) ed il parasimatico (SPS). Ciascun sistema è costituito da una catena di due neuroni: il neurone prepangliare che termina in un ganglio ed il neurone postgangliare che perviene all'organo effettore. Il SS risulta di cellule situate nel corno laterale del tratto toracico e del I° e II° segmento lombare del midollo spinale, i cui assoni e fibre prepangliari lasciano il midollo con le radici anteriori; alcune di esse entrano in sinapsi con le cellule situate nei gangli della catena gangliare simpatica paravertebrale (che sono in numero di 3 cervicali, 10-12 dorsali, 4 lombari e 4-5 sacrali), altre li attraversano soltanto e si arrestano a livello dei gangli viscerali (Fig. 16-57).

Le fibre che si originano dalle cellule situate nei gangli paravertebrali (fibre post-gangliari) possono decorrere assieme a fibre somatiche nei nervi periferici oppure costituire da sole esili nervi che terminano negli organi effettori.

Il *S.P.S.* si suddivide in:

— *mesencefalo-ponto-bulbare*, che origina dalle cellule del nucleo di Edinger-Westphal del mesencefalo, dal nervo salivatorio superiore del ponte, dai nervi salivatori inferiore e motore dorsale del vago del bulbo: le fibre prepangliari decorrono nei nervi cranici III, VII, IX, X ed XI e terminano in un serie di gangli annessi ai nervi cranici (Fig. 16-58);

— *sacrale*, che origina da cellule situate alla base delle corna anteriori del 2°-4° segmento sacrale, le quali entrano in sinapsi con le cellule che si trovano lungo il plesso ipogastrico.

Alle estremità delle fibre postgangliari del SS si libera noradrenalina ed adrenalina ed a quelle del SPS si libera acetilcolina.

La maggior parte dei visceri ha una duplice innervazione: simpatica e parasimpatica. Nella compagine dei tessuti si trovano piccole formazioni che costituiscono il punto di arrivo delle vie del SNV, tanto simpatiche quanto vagali; esse godono di un certo grado di autonomia funzionale.

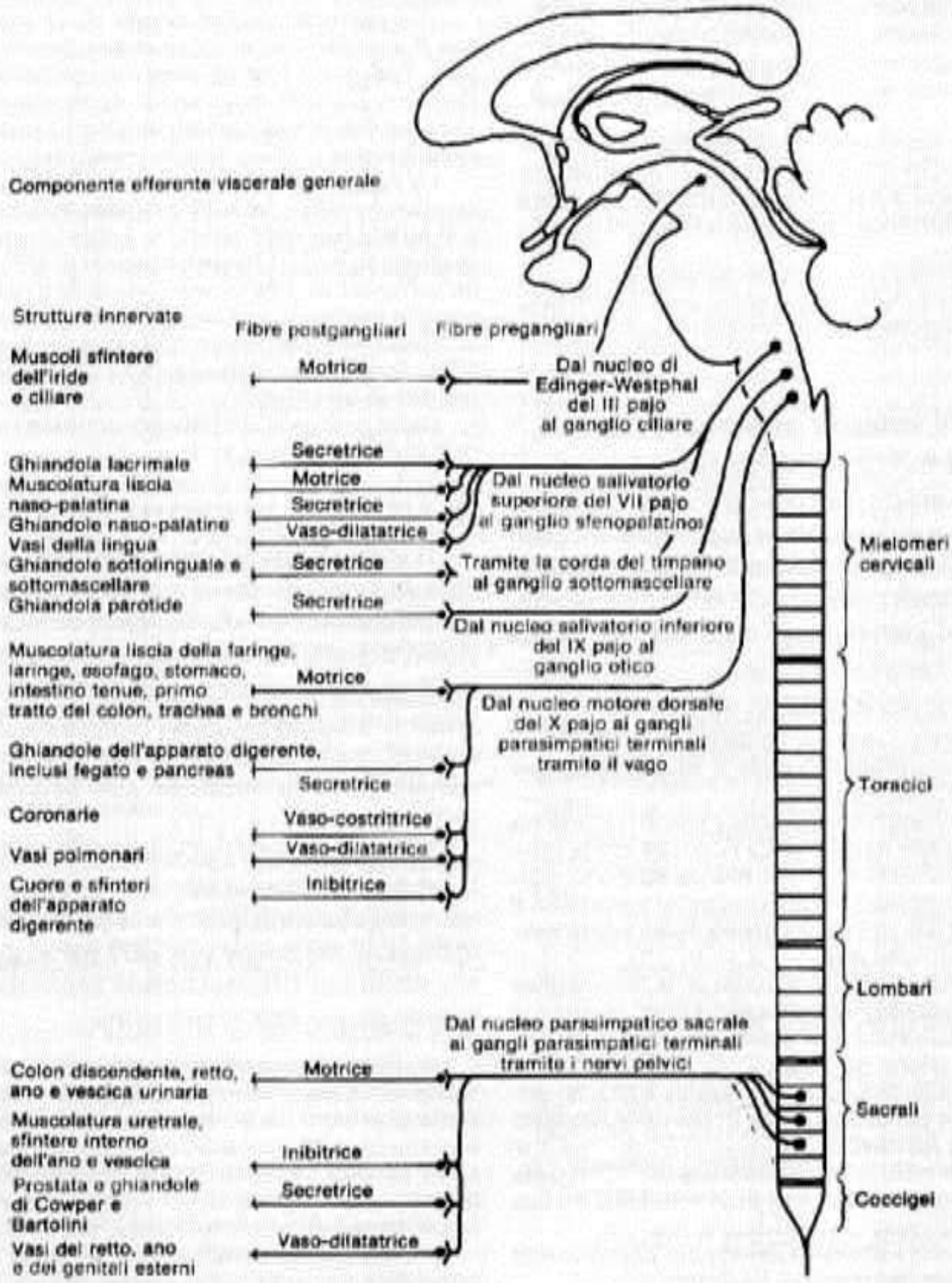

Fig. 16-57. S.N.V. simpatico.

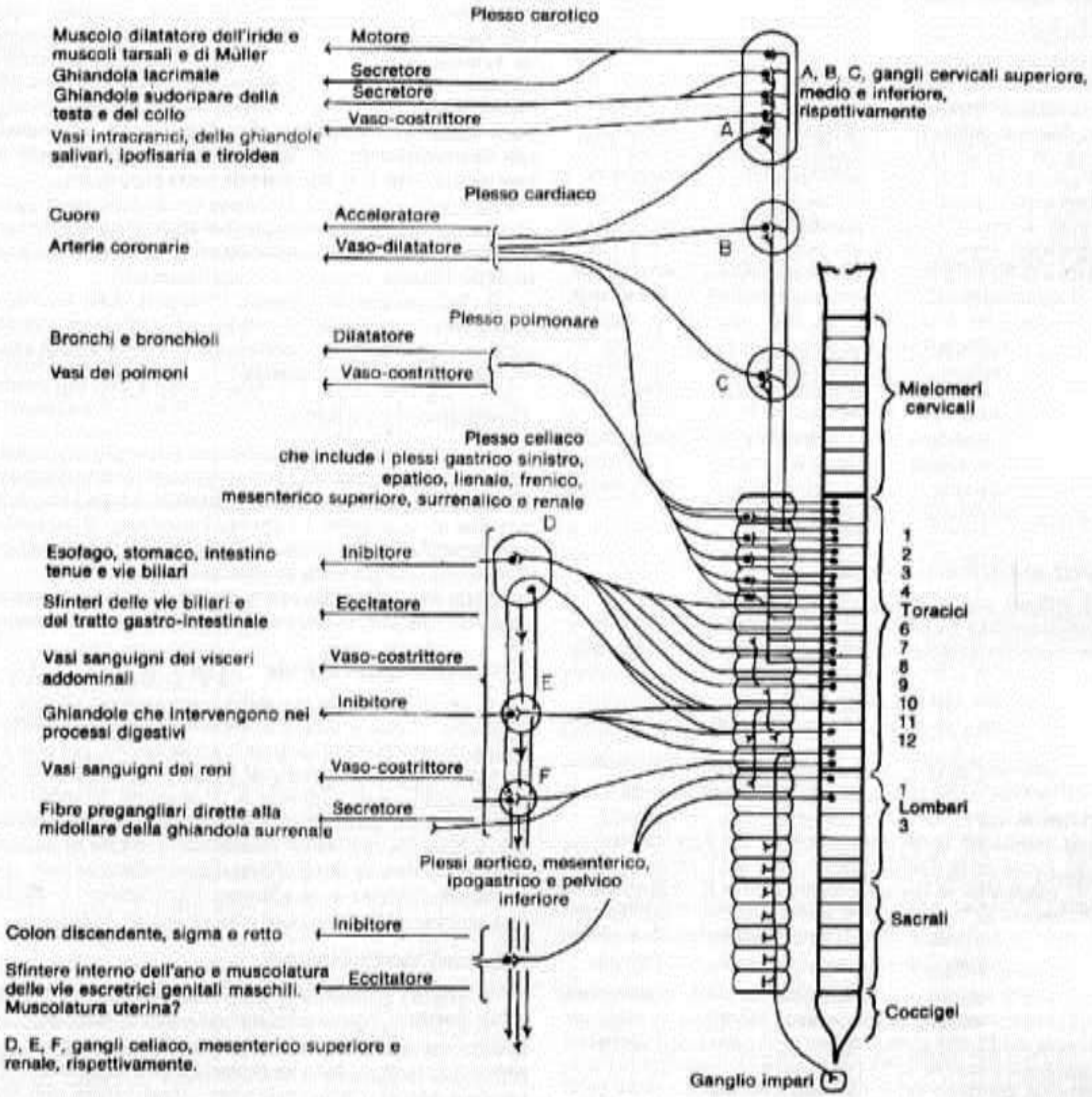

Fig. 16-58. S.N.V. parasimpatico.

L'effetto dei due sistemi sugli organi è a volte antagonista, a volte correlato; le variazioni di tono e di eccitabilità di uno dei due sistemi possono essere transitori e parziali, cioè limitate ad alcuni organi e funzioni. In linea di massima, il parasimpatico presiede le funzioni anaboliche, secretrici e riproduttive ed il simpatico le funzioni cataboliche.

Per quanto concerne la regolazione vasomotoria del circolo distrettuale l'importanza dei meccanismi neurovegetativi è diversa nei vari distretti, sia in condizioni normali che patologiche. Ad esempio, nel *circolo coronarico* lo stimolo simpatico provoca modesta costrizione, mentre quello parasimpatico è senza effetto. A livello del *circolo cerebrale* i recettori alfa e beta sono stimolati dalle catecolamine, che svolgono una modesta azione vasocostrittiva.

Semeiotica del sistema nervoso vegetativo

Riflessi pupillari

Riflesso fotomotore: la stimolazione luminosa della retina provoca un riflesso omolaterale diretto ed un riflesso consensuale nell'occhio controlaterale. Può risultare alterato, oltre che per condizioni patologiche intrinseche all'occhio, per alterazione delle vie e dei centri vegetativi (parasimpatico).

Riflesso sensitivo midriatico: la stimolazione dolorosa di qualsiasi parte del corpo provoca per attivazione simpatica, una dilatazione pupillare bilaterale.

Riflessi vasomotori cutanei

Dermografismo: normalmente strisciando sulla cute con una pressione leggera un oggetto dall'estremità smussa (ad esempio, l'estremità dell'unghia) si provoca una reazione dei capillari sotto forma di una stria bianca di tipo costrittivo, fugace, seguita dopo un brevissimo periodo di latenza da una stria rossa di tipo vasodilatatore, che scompare anch'essa ben presto. Si tiene conto dell'intensità dello stimolo minimo necessario per provocare il dermografismo, del tempo di latenza, intensità, lunghezza e durata della stria.

Si possono avere risposte abnormi: assenza di reazione; persistenza della stria bianca (*dermografismo bianco*), il che è più frequente nei vagotonici; comparsa immediata di una striscia rossa e persistente a lungo (*dermografismo rosso*), che è tipica dei simpaticotonici; reazione vasodilatatrice intensa con formazione di una stria rilevata pomfoide (*urticaria factitia*), che è tipica dell'orticaria e delle manifestazioni allergiche in genere.

Le reazioni dermografiche presentano normalmente nette variazioni nello stesso individuo da una regione all'altra, risultando la reattività vasocostrittice più spiccata all'addome e quella vasodilatatrice al torace.

Riflessi sensitivo-viscerali

A) *riflesso oculo-cardiaco* (Dagnini Aschner).

Comprimendo i bulbi oculari bilateralmente per 30'' si ottiene normalmente una diminuzione della frequenza cardiaca.

Il riflesso può essere:

a) *invertito*: se si ha invece un aumento della frequenza;

b) *abolito*: se non si ha alcuna variazione;

c) *debole*: se la diminuzione di frequenza è da 1 a 4 pulsazioni al m';

d) *medio*: se la diminuzione è da 5 a 8 pulsazioni;

e) *forte*: se la diminuzione è da 9 a 12 pulsazioni;

f) *esagerata*: se la diminuzione supera le 14 pulsazioni.

Le risposte a, b, c, rappresentano reazioni di tipo simpaticotonico; le reazioni e ed f di tipo vagotonico.

B) *Riflesso celiaco*.

A paziente supino con la muscolatura addominale rilasciata la compressione manuale (con entrambe le mani sovrapposte) del plesso celiaco (poco al di sopra dell'ombelico ed ai lati della linea mediana per evitare di comprimere l'aorta) provoca aumento della frequenza cardiaca e della pressione arteriosa sia sistemica che polmonare (quest'ultima condizione traducendosi in dispnea); una risposta decisamente e constantemente positiva depone per una prevalenza simpatica. Nei vagotonici il riflesso è nullo od invertito (diminuzione della frequenza cardiaca e della pressione arteriosa).

Prova di Valsalva

Il riflesso indotto dalla *manovra di Valsalva* (caduta pressoria durante l'inspirazione forzata a glottide chiusa) che è mediata essenzialmente dal vago, attraverso l'intervento dei barocettori aortici e senocarotidei, risulta alterato (Valsalva bloccato) se la caduta pressoria è superiore al 50% della pressione arteriosa media oppure se dopo l'espirazione non si ha elevazione pressoria sistolica e/o non compare bradicardia.

Riflessi posturali

Il passaggio rapido dal clino all'ortostatismo (prova di Thomayer) provoca tachicardia e vasocostrizione periferica che è maggiore negli stati simpaticotonici. Questo riflesso posturale (mediato dai barocettori aortici e seno carotidei) ha lo scopo di opporsi alla caduta della pressione legata alla posizione eretta (che normalmente non supera i 10 mmHg). Lo spostamento in alto od in basso di un arto inferiore provoca reazioni vasomotorie distrettuali degli arti superiori, con vasocostrizione (per scarica catecolaminica) o vasodilatazione (per perdita del normale tono simpatico).

La flessione forzata del tronco in avanti causa diminuzione della frequenza cardiaca per intervento vagale (prova di Erben); il segno può essere invertito, avendosi un aumento della frequenza negli stati simpaticotonici.

Il *Cold pressor test* esplora l'integrità delle vie efferenti simpatiche: normalmente l'elevazione pressoria, registrata all'arto superiore dopo immersione dell'altro arto in acqua a 4°, non supera i 15-20 mmHg.

Termometria cutanea

La circolazione arteriolare del sottocutaneo riveste la massima importanza tra i fattori produttivi di calore; esplorando la traspirazione cutanea pertanto si esplorano indirettamente le condizioni del circolo arteriolare. Ricorrendo ad apparecchi a coppia termolettrica si registrano le differenze di temperatura tra varie aree simmetriche.

Nelle paralisi e nelle paresi periferiche la temperatura cutanea diminuisce, mentre nelle neuriti si ha un aumento.

Test della sudorazione

È un riflesso evocato dalla stimolazione simpatica. Si spennella la cute in esame con iodio e poi la si cosparge con amido di riso: là dove avviene la sudorazione, che può essere provocata dall'esposizione al calore, dall'ingestione di bevande calde o dell'iniezione di pilocarpina, lo iodio annerisce. Iperidrosi generalizzata spontanea si osserva talora nei nevrotici; una iperidrosi localizzata è segno di irritazione simpatica; l'anidrosi localizzata circondata da una area di iperidrosi depone per una lesione del simpatico. L'anidrosi è una componente della sindrome di Bernard-Horner.

Test dell'orripilazione

Il riflesso pilomotore, anch'esso evocato dalla stimolazione simpatica, consiste nella comparsa di pelle d'oca e nella erezione dei peli in zona diversa da quella dove è stata provocata la stimolazione (strisciamento della cute). La risposta è sempre omolaterale e per stimoli intensi può interessare tutta la metà del corpo; per stimoli meno intensi della parte superiore del corpo il riflesso interessa l'arto superiore e le parti superiori del tronco e viceversa per gli stimoli applicati sulla metà inferiore del corpo. L'iporeflessia o l'iperreflessia stanno ad indicare un perturbamento funzionale del simpatico; areflessia si ha in caso di lesioni neurologiche periferiche e nelle sezioni midollari.

Prova del seno carotideo

La compressione del seno carotideo, che rappresenta un centro vegetativo parasimpatico (esercitata a metà di una linea che va dall'estremità dell'osso ioide al gonion) provoca transitorio rallentamento della frequenza cardiaca e respiratoria e lieve ipotensione arteriosa. Il riflesso può essere intensamente positivo (con arresto cardiaco, manifestazioni sincopali) per fattori costituzionali e negli aterosclerotici e può essere invertito negli ipertiroidei. Il valore semeiologico di questa prova è modesto, potendo la risposta variare nello stesso soggetto da un giorno all'altro.

Da notare che alcuni riflessi costituiscono delle reazioni del SNV. Così, fra gli altri, il *riflesso scrotale* (toccando con un oggetto freddo lo scroto, il perineo o la faccia interna della coscia si ha contrazione della muscolatura scrotale); il *riflesso rettale* (la stimolazione della mucosa rettale è seguita da contrazione della muscolatura rettale); il *riflesso anale interno* (l'introduzione di un dito nell'ano provoca contrazione dello sfintere anale interno); il *riflesso vescicale* (la stimolazione della mucosa vescicale provoca contrazione del muscolo detrusore); il *riflesso bulbocavernoso* (lo strisciamento o il pizzicamento del dorso del glande provoca contrazione del muscolo bulbocavernoso e del costrittore dell'uretra).

Tests farmacologici

L'iniezione venosa di *fenilefrina* (0,5-1 mg/kg/min) normalmente provoca aumento della pressione arteriosa sistolica e diastolica di circa 20 mmHg e riduzione per riflesso vegale della frequenza cardiaca (di 20 battiti al m'); in caso di lesione vagale viene a mancare la bradicardia.

L'iniezione di *atropina* (mg. 1,8) provoca tachicardia per liberazione vagale (normalmente aumento di 20 battiti al m' della frequenza cardiaca).

Alcuni tests farmacologici (tiramina e noradrenalina) consentono di localizzare la sede di una lesione a livello del simpatico, ad esempio, in caso di sindrome di ipotensione ortostatica.

Patologia del SNV

Distonia neurovegetativa

Con questo termine o con quello di labilità neurovegetativa, alquanto generici ed indeterminati, vengono compresi dei disturbi della sfera vegetativa derivanti da alterata regolazione vegetativa centrale a carattere funzionale, apparentemente primitiva e con tendenza ad interessare globalmente l'organismo.

La sintomatologia può presentare uno spiccato polimorfismo: rapide variazioni della frequenza cardiaca, della pressione arteriosa, accentuato dermografismo, disturbi della traspirazione, del sonno, della termoregolazione, della sfera sessuale, sudore freddo, vampe di calore al viso. Spesso è assai difficile differenziare le forme lievi di ipertiroidismo dalle distonie neuro-vegetative, in quanto la sintomatologia è in gran parte sovrapponibile; tuttavia, nella distonia mancano i tremori a fini scosse, la cute calda ed umida, i sintomi oculari e lo struma. Talora può anche imporsi la differenziazione con il feocromocitoma (dosaggio delle catecolamine).

Possono verificarsi, non di rado a seguito di eventi emotivi, crisi simpaticotoniche (con pallore, tachicardia, extrasistolia, elevazione pressoria, poliuria pallida ecc.) e crisi vagotoniche (con vomito scialorrea, diarrea, broncospasmo, ecc.); i soggetti neurodistonici, che assai spesso sono dei nevrotici e per lo più appartengono al sesso femminile, presentano abnorme sensibilità alle brusche perturbazioni meteoriche.

La *prova di Schellong* (misurazione della pressione arteriosa in clinostatismo, in ortostatismo e dopo sforzo) ed il *Cold pressor test*, fanno registrare abnormi elevazioni della pressione arteriosa. L'ecg mostra una onda T alta ed appuntita.

Nelle distonie vegetative si riscontra spesso una velocità di sedimentazione spiccatamente bassa; si suole pure riscontrare una linfocitosi (reperto quest'ultimo abituale anche nell'ipertiroidismo).

Sindromi da lesioni del SNV

Per lesioni del SNV, e quindi su base organica possono aversi dei quadri patologici localizzati; i principali sono:

Sindrome di Claude-Bernard-Horner: è la sindrome paralitica del simpatico cervicale, che risulta costituita da: miosi, restringimento della rima palpebrale, enoftalmo (v. Fig. 16-51);

Sindrome di Pourfour du Petit: è la sindrome irritativa del simpatico cervicale, che realizza la condizione opposta alla precedente: risulta costituita da midriasi, allargamento della rima palpebrale, esoftalmo;

Sindrome cervicale posteriore: con sofferenza del simpatico cervicale posteriore, non è di raro riscontro nella cervicoartrosi: dolori occipitali, vertigini, ronzii auricolari, disturbi visivi, disturbi vasomotori al volto (*sindrome di Barrè-Liéou*). Abbiamo già visto come la cervicoartrosi possa talora provocare una insufficienza circolatoria nel territorio dell'arteria vertebrale;

Sindrome del ganglio stellato: per lesione del ganglio stellato si ha la sindrome di Claude-Bernard-Horner ed assenza dei riflessi simpatici (pilomotori, vasomotori, sudorazione) dell'arto superiore omolaterale e del tronco;

Sindrome della catena dorso-lombare: per compressione o lesione del midollo si hanno disturbi segmentari pilomotori, vasomotori e della sudorazione;

Sindrome di Adie: pupilla tonica midriatica, con notevole lentezza ai vari stimoli e dilatazione tonica della pupilla guardando lontano, con assenza dei riflessi osteotendinei;

Malattia di Shy-Drager: turbe sfinteriche, seguite da grave ipotensione ortostatica e successivamente ancora da sindrome parkinsoniana e cerebellare;

Sindrome di Riley-Day: malattia ereditaria, con difetto della secrezione lacrimale, aumento di quella sudorale, assenza dei riflessi osteotendinei, crisi ipertensive, alterazioni della termoregolazione, indifferenza al dolore, gracilità mentale.

MANIFESTAZIONI NEUROLOGICHE NELLE AFFEZIONI IPOPARATIROIDEE E NELL'IPOCALCEMIA

Dalle discinesie sopradette vanno tenute distinte le manifestazioni motorie causate da aumentata eccita-

bilità neuromuscolare che insorgono nell'ipocalcemia e nell'ipoparatiroidismo.

L'ipoparatiroidismo causa ipocalcemia, la cui principale manifestazione è la tetania.

Per *tetania* si intende una sindrome caratterizzata da ipereccitabilità neuromuscolare agli stimoli esterni, che si traduce in spasmi dolorosi muscolari a carattere tonico o clonico. Esiste anche un *tetania ipocalcemica a genesi extraparatiroidea* (sindromi da malassorbimento, pancreatite acuta, acidosi tubulare renale ecc.) ed una *tetania normocalcemica* (da alcalosi respiratoria o metabolica).

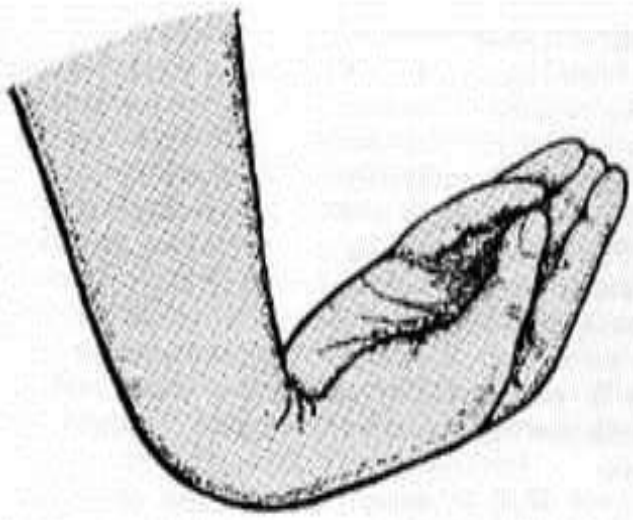

Fig. 16-59. Mano da ostetrico.

Manifestazioni cliniche

Tetania latente (o spasmofilia)

Trattasi di una ipereccitabilità neuro-muscolare che si evidenzia con il:

— *segno di Trousseau*: l'interruzione temporanea della circolazione sanguigna dell'avambraccio (mediante applicazione di un manicotto per la misurazione della pressione arteriosa, gonfiato al di sopra dei valori della pressione sistolica per almeno tre minuti) provoca un crampo tetanico della mano che assume un atteggiamento particolare: "mano da ostetrico" (v. appresso). La sua comparsa può essere favorita dall'iperventilazione (30 atti respiratori profondi in un minuto);

— *segno di Chwostek*: percussione col dito sul nervo facciale a metà di una linea che unisce il lobulo dell'orecchio e la commessura labiale; quando il segno è presente, si ottiene una contrazione dell'orbicolare delle labbra;

— *segno di Weiss*: la percussione dell'angolo esterno dell'orbita provoca contrazione dell'orbicolare delle palpebre;

— modificazioni delle reazioni elettriche, ipereccitabilità di stimolazione, abbassamento della reobase, presenza di onde ripetitive all'elettromiogramma.

Tetania manifesta

Sono accessi che compaiono negli spasmofilici sotto forma di contratture (contrazioni toniche) e/o di convulsioni (contrazioni cloniche).

Un'*aura tetanica* (prodromi sotto forma di malessere generale, formicolii delle estremità, ansietà o torpore psichico) in genere precede gli accessi.

Le contratture spesso interessano le estremità degli arti e soprattutto i superiori, sono simmetriche, dolorose; durano da qualche minuto a qualche ora: nell'arto superiore realizzano la *mano da ostetrico* (Fig. 16-59): le dita sono estese e serrate, le articolazioni metacarpofalangee sono semiflesse, il palmo della mano è incavato a doccia, il pollice è addotto ed applicato contro la faccia palmare delle altre dita, il polso è in flessione e adduzione, l'avambraccio è flesso sul braccio ed il braccio è addossato al torace.

Nell'arto inferiore i piedi sono in atteggiamento varo-equino.

Le contratture spesso interessano le estremità dei quattro arti: *spasmo carpopodalico*.

Le contratture possono interessare altri territori muscolari, realizzandosi:

— trisma: spasmo doloroso dei muscoli masticatori;

— opistotono: spasmo dei muscoli della nuca e del dorso, con incurvamento all'indietro del corpo;

— "risus sardonicus": sogghigno o smorfia prodotta dallo spasmo dei muscoli del viso.

Più rare sono le contratture viscerali:

— *faringospasmo, laringospasmo* (è il più noto e grave: esordio brusco, con inspirazione cupa e rumorosa, apnea di alcuni secondi, cianosi, sudore freddo e poi ripresa graduale dei movimenti respiratori);

— singhiozzo, per contrattura del diaframma;

— tetania gastrica: ipertonia della muscolatura gastrica, spasmo pilorico, vomito, disfagia per contrattura dell'esofago;

— coliche epatiche, renali;

— stipsi spastica.

Le *convulsioni* possono essere associate alle contratture (precedendole, succedendole o alternandosi con esse) e sono localizzate agli arti sede di contrattura, ma possono generalizzarsi; in tal caso si può avere cianosi, elevazione termica. Le convulsioni possono presentarsi, invece, isolatamente (forma eclamptica della tetania): iniziano con contrazioni cloniche dei bulbi oculari e possono generalizzarsi.

Alle crisi tetaniche suole far seguito una ipersensibilità tattile, dolorifica ed agli stimoli acustici e luminosi.

Per la contrattura la diagnosi differenziale va posta con il *tetano* (non spasmo delle estremità, non Trousseau, né Chwostek; presenza di febbre e di sudorazione profusa); con la *meningite* (cefalea, vomito,

Kernig, Brudzinski, Binde), con l'*intossicazione da stricnica* (visione in verde, presenza di Chwoestek, ma non del Trousseau).

Le convulsioni della tetania vanno distinte dall'*epilessia* (perdita della coscienza con caduta, subito seguita dalle contrazioni toniche e poi cloniche); dall'*eclampsia gravidica* (ipertensione arteriosa, cefalea persistente, disturbi visivi, edemi, proteinuria) e nel bambino dalle *convulsioni iperpiretiche*; anche il segno di Chwostek riesce assai utile per la differenziazione.

Per quanto riguarda la loro genesi, le sindromi tetaniche si possono distinguere in:

Tetania ipocalcemica:

1) da *ipoparatiroidismo*: primitivo o secondario a paratiroidectomia;

2) *non ipoparatiroidea*:

— insufficiente apporto di calcio;

— aumentato fabbisogno di calcio (gravidanza, allattamento);

— perdita di calcio con le urine (acidosi tubulare, ipercalciuria idiopatica);

— perdita di calcio intestinale (dissenteria, fistole biliari e gastro-coliche);

— avitaminosi D: rachitismo, osteomalacia;

— iatrogena: accesso di alcalinizzanti.

Tetania normocalcemica:

— alcalosi (vomito insistente, iperventilazione);

— ipopotassiemia;

— iperpotassiemia: insufficienza renale;

— ipermagnesiemia: insufficienza renale;

— ipomagnesiemia.

Le nevrosi

Ci sembra opportuno fare una sintetica descrizione delle nevrosi data la loro importanza per la semeiologia e la diagnosi differenziale: esse non sono soltanto delle malattie psichiatriche e neurologiche, ma anche delle malattie internistiche in genere.

Le nevrosi e le psicosi costituiscono le due fondamentali categorie di malattie mentali. Nelle nevrosi, a differenza delle psicosi, mancano sintomi psicotici come le allucinazioni ed i deliri, gravi disturbi del comportamento, alterazioni del contatto con la realtà; è presente la coscienza di malattia che è assente nelle psicosi. Nella prospettiva della psicologia dinamica, le nevrosi e le psicosi sono poste in relazione a stati psichici infantili attraverso i meccanismi della *rimozione* (allorché il desiderio infantile è escluso dalla coscienza e dal ricordo, ma rimane attivo a livello inconscio) e della *regressione* (ritorno psichico a stati esistenziali precedenti).

Tali meccanismi, che sogliono innescarsi in occasione di esperienze dolorose o traumatiche attuali, hanno lo scopo di difendere l'Io, minacciato nella sua stabilità.

In questa prospettiva, la nevrosi esprime una regressione parziale a livelli infantili più maturi, mentre la psicosi è il risultato di una regressione più attiva e distruttiva, che giunge a compromettere ogni capacità critica ed ogni possibilità di controllo razionale.

I tratti caratteriali generalmente riscontrabili nelle nevrosi sono l'incapacità abituale ad affrontare in modo maturo e con determinazione i propri problemi interiori e le circostanze della vita, l'introversione, il soggiacere a complessi, conflitti, sentimenti disturbanti, all'ansia quasi sempre presente e sproporzionata, l'eccessivo scrupolo morale, l'insicurezza. Negli atteggiamenti e nelle emozioni del neurotico è frequente la presenza di esigenze infantili, irrinunciabili, insieme ad una sorta di incompletezza psichica e fragilità, per i quali egli riesce raramente ad assumere con tranquillità ed efficienza i ruoli via via imposti dalla sua esigenza affettiva, intellettiva e sociale. L'attività intellettiva è labile, l'umore instabile, spesso prevale l'eccitabilità e l'insofferenza.

Il neurotico è disturbato da turbe neurovegetative, specie astenia, palpitazioni, dispnea, tremori, algie varie e spesso dolori precordiali simil-anginosi, e da turbe psichiche vaghe, quali stato di malessere cenestesico generale, inquietudine, timore, ansia, angoscia, depressione dell'umore, labilità dell'attenzione e della memoria, preoccupazioni ipocondriache.

Il quadro clinico delle nevrosi è estremamente vario. Per tale ragione si può parlare, in funzione della prevalenza di un vario gruppo di sintomi, di nevrosi d'ansia, neurosi ossessivo-compulsiva, neurosi fobica, neurosi isterica.

La più attuale classificazione distingue: *nevrosi strutturate* (simili alle psicosi classiche); *nevrosi del carattere* e *nevrosi d'organo*, rappresentate dalla nevrosi ipocondriaca e dalla nevrosi d'organo vera e propria.

La *neurosi d'ansia* è definibile come ansia cronica, costituzionale, caratterizzata appunto da ansia, differente dalla paura per l'assenza di un oggetto reale presente e contrassegnata dall'attesa penosa di un pericolo oscuro imminente o proiettantesi nel futuro, assolutamente indefinito, minacciante l'esistenza. L'ansia si accompagna ad incertezza, a dubbio, a sfiducia. L'ansioso è immaturo, egocentrico, portatore di forti sentimenti di inferiorità, sopporta male le frustrazioni ed ha continuo bisogno di essere rassicurato. L'ansia intensa, accompagnata da un vistoso corteo di disturbi somatici, come tachicardia, dispnea, bolo esofageo, tremori, pollachiuria che mancano nella semplice ansia, è denominata comunemente angoscia. Sia l'ansia che l'angoscia si presentano con crisi caratteristiche o con loro equivalenti.

La *nevrosi fobica* rappresenta spesso una fase evolutiva della precedente. Il soggetto proietta la propria ansia all'esterno, su un oggetto, per liberarsene. Tali oggetti possono essere molteplici e possono essere costituiti da oggetti fisici, animali, luoghi, situazioni particolari (contatto con la folla, luoghi chiusi, bui, aperti, le grandi altezze, ecc.) e ciò spiega il gran numero di fobie. Per evitarle, il soggetto ricorre a *soterie*, cioè ad oggetti o personaggi o gesti aventi significato di protezione, considerati tali da attenuare il suo stato continuo di allarme.

La *nevrosi ossessiva* è presente in soggetti che mostrano una struttura psichica molto rigida, sono sovente timidi ed incerti nel loro rapporto con gli altri, ma incrollabili nel loro estremo rigorismo morale. Sono precisi, ordinati, metodici, meticolosi, rispettosi e conformisti nei riguardi della autorità, spesso avari, talora esigenti, impietosi e crudeli verso i familiari ed amici.

Questa nevrosi ha come sintomo cardine l'ossessione, che è un'idea, una rappresentazione di tipo semplice, dubitativo, impulsivo od inibitrice, che "assedia", nel vero senso etimologico, il soggetto in modo costrittivo, si infiltra nel lui pensiero malgrado i suoi continui sforzi volontari per scacciarla. Il nevrotico ossessivo comprende che l'ossessione emana dalla sua attività mentale e nello stesso tempo che è estranea alla sua personalità, tenendo essa, perfino, a fargli realizzare atti a lui ripugnanti. Trapassano all'atto, per fortuna, solo le ossessioni impulsive non pericolose. Il soggetto pone in atto contro le ossessioni, specie contro quelle da lui combattute perché contrarie al suo senso morale, rituali e cerimoniali di scongiuro che tuttavia turbano fortemente la sua vita quotidiana.

La nevrosi fobica e la ossessiva costituiscono nel loro insieme la *psicastenia di Janet*, che comporterebbe un aspetto psichico (la psicastenia propriamente detta) ed uno somatico (la neurastenia), caratterizzato da una serie di disturbi somatici su base emotiva, fra i quali, soprattutto, l'astenia, le algie, disturbi neurovegetativi molto vari.

La *nevrosi isterica* è la classica nevrosi di conversione di Freud; in essa si realizza l'espressione in sintomi somatici di stati affettivo-emotivi e di rappresentazioni con forte carica emotiva. Fra i detti sintomi fanno spicco i sintomi motori: la crisi isterica, la paralisi e le paresi di natura funzionale, l'astasia-abasia, il mutismo; i sintomi sensitivi e sensoriali: anestesie non rispettanti la distribuzione neuroperiferica e metamerica, iperestesie, iperalgie, nevralgie, anosmia, cecità, sordità, ageusia; sintomi vegetativi fra i più vari.

Importante la differenziazione fra crisi isterica e crisi epilettica: nella crisi isterica, che oggi raramente si presenta con la classica sequenza: prodromi, aura, fasi epilettoide, di trance e di delirio, ma in forma parziale ed atipica, mancano il grido iniziale, la brusca caduta a terra del paziente con conseguenti lesioni, la midriasi, il Babinski, lo stato crepuscolare e l'amnesia post-critica.

I sintomi psichici di questa nevrosi sono: l'immaturità, specie emotiva, l'assenza di ansietà in rapporto anche a gravi disturbi funzionali (la "belle indifference" di Janet), la tendenza alla mitomania, l'ipersuggestibilità, gli stati crepuscolari, anche con sdoppiamento della coscienza e della personalità, il sonnambulismo, le fughe, gli stati ipnoidi di "trance" (talora con catalessi), la letargia, l'amnesia.

La nevrosi isterica, per la sua multiforme sintomatologia, pone numerosi e talora delicati problemi di diagnosi differenziale con molte malattie, onde è stata definita «la grande simulatrice».

La nevrosi isterica risulta dalla trasformazione del conflitto intrapsichico in sintomo somatico. Tale trasformazione è più evidente nelle *nevrosi ipocondriache*, allorché si altera il vissuto corporeo e si determina una costante ansietà verso il proprio corpo o un suo tratto, fino al delirio ipocondriaco.

Al medesimo meccanismo si attribuiscono le nevrosi d'organo. Esse si collocano nell'ambito della *psicosomatica*; riguardano, infatti, effettive e reali disfunzioni somatiche, dovute in parte a costituzionale meiopragia di un organo, ma altresì ad uno stato emotivo conflittuale, in grado di alterare la omeostasi fino ad indurre vere alterazioni anatomo-istologiche (ulcera duodenale, ad esempio).

CAPITOLO DICIASSETTESIMO

SEMEIOLOGIA STRUMENTALE DEL SISTEMA NERVOSO

Esame del liquido cefalorachidiano

Comunemente il prelievo del liquor a scopo diagnostico si effettua per puntura lombare o puntura spinale a vari metameri (*rachicentesi*); si può anche ricorrere all'aspirazione della cisterna cerebello-midollare per puntura sotto occipitale.

La rachicentesi si esegue a paziente a letto e a digiuno da almeno 12 ore: in decubito laterale o in posizione seduta con il capo e la colonna flessi in modo da ampliare gli spazi intersomatici. Solitamente la rachicentesi viene effettuata tra la IV e la V vertebra lombare; in quanto il midollo arriva al margine superiore della II lombare e gli ultimi spazi sono più ampi.

Il punto di repere corrisponde al punto mediano di una linea orizzontale che parte dai punti più alti delle creste iliache (Fig. 17-1).

Dopo disinfezione con tintura di iodio, si introduce un ago per rachicentesi, della lunghezza di circa 10 cm. e del diametro di 1-1,5 mm. dotato di mandrino e di innesto a doppia via (una per il manometro di Claude, l'altra per il prelievo del liquor).

Oltre l'ago, servono tre provette numerate, cloruro di etile o novocaina all'1% per anestesia locale (da usare in casi di intolleranza al dolore), il manometro di Claude e guanti sterili per l'operatore.

L'ago viene infisso perpendicolarmente tra le apofisi spinose, leggermente inclinato verso l'alto, fino ad incontrare una resistenza che è data dal legamento giallo; superata tale resistenza si è nello spazio subaracnoideo ed estraendo il mandrino il liquor fuoriesce liberamente.

Dopo rachicentesi il paziente deve restare a letto per alcune ore senza guanciale, mantenendo il capo in posizione declive (sollevando la estremità opposta del letto).

La rachicentesi si propone di:

— valutare la pressione dello spazio subaracnoideo;

— valutare la pervietà degli spazi subaracnoidei spinali;

— esaminare il liquor.

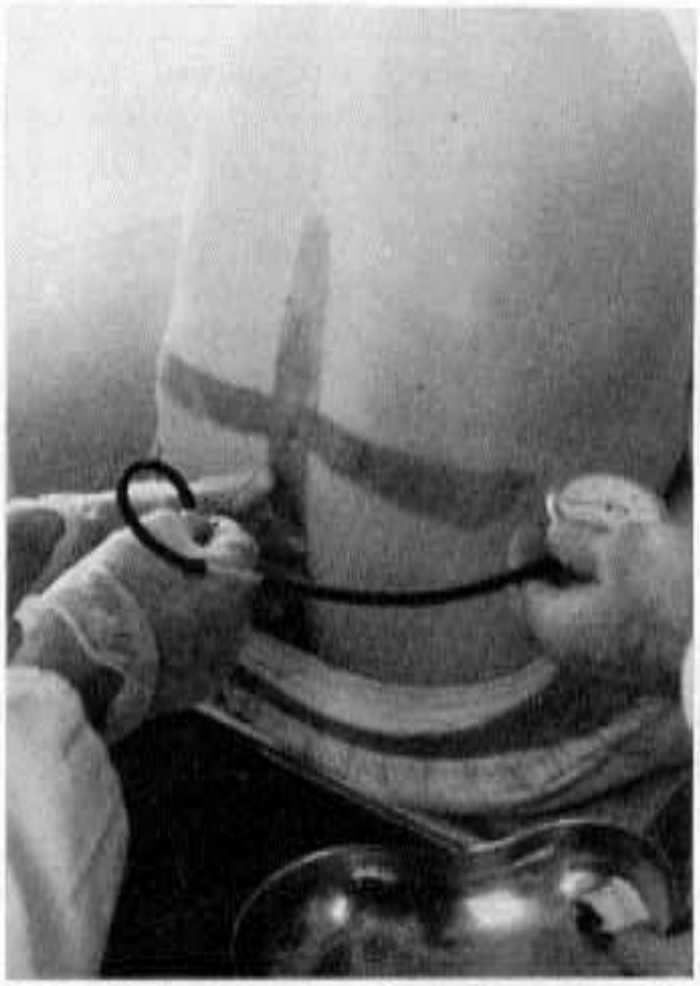

Fig. 17-1. Rachicentesi con misurazione della pressione liquorale (apparecchio di Claude).

Pressione del liquor

La pressione del liquor (che viene espressa in cm di acqua) è in condizioni normali negativa nelle cavità ventricolari ed oscilla tra —1 e +1 nella cisterna cerebello-midollare; nel rachide a paziente seduto la pressione del liquor va aumentando man mano che si scende dai livelli più alti della colonna ai livelli più bassi (valori di +5 si hanno nel tratto dorsale della colonna, mentre valori di 25-30 cm di acqua nel tratto lombare inferiore, (in decubito laterale la pressione è di 15-20 cm di acqua ed è ugualmente distribuita ai vari livelli).

Vi è un netto parallelismo tra pressione venosa e presione endocranica e quindi pressione del liquor;

cio giustifica la *manovra di Queckenstedt* (compressione manuale per circa 10 secondi sulle vene giugulari), che, determinando un aumento della pressione venosa nell'encefalo, di conseguenza fa bruscamente innalzare la pressione liquorale (pari a circa il 75% della pressione iniziale). Quando esiste un blocco nelle vie di circolazione liquorale la manovra ha esito negativo.

Appunto sui valori della pressione e sulla quantità di liquor prelevata si basa il quoziente rachideo o l'*indice di Ayala*:

$$Qr = \frac{P_2 \times V}{P_1}$$

in cui P_2 corrisponde alla pressione dopo sottrazione del liquor, V rappresenta il volume del liquor estratto e P_1 la pressione iniziale. Esso normalmente si aggira intorno a 5; i processi espansivi provocano un abbassamento dell'indice, mentre i processi infiammatori ne provocano un aumento.

Conviene rinunziare alla rachicentesi o limitarsi all'estrazione di pochi cc di liquor allorché si sospetta l'esistenza di un tumore endocranico, in quanto l'abbassamento brusco della pressione liquorale può provocare un incuneamento delle amigdale cerebellari.

Caratteristiche chimico-fisiche del liquor. In condizioni normali il liquor è limpido, incolore come *acqua di rocca*. Non lascia, anche dopo centrifugazione, alcun sedimento. Ha reazione neutra tendente alla alcalinità. La densità oscilla normalmente tra 1004 e 1008.

Normalmente i comuni componenti del liquor, utili al fine diagnostico sono:

Proteine totali	mg%	20-40
albumine	»	18-30
globuline	»	5- 8
aminoacidi	»	4- 6
azoto totale	»	17,7
urea	»	8,6-26
acido urico	»	0,5-2,6
glucosio	»	50-60
lipidi totali	»	1,2
colesterolo totale	»	0,4
colesterolo esterificato	»	0,296
colesterolo libero	»	0,119
cloruri	»	710-780
cloro	»	430-460
calcio	»	5
sodio	»	337
potassio	»	19,2
ferro	γ	35
fosforo	mg%	3,0
acido lattico	»	15
acido piruvico	»	1
cellule		2-3 elementi per mmc (prevalentemente linfociti)

Variazioni del liquor. Aspetto: il liquor può assumere un colore più o meno francamente ematico per accidentale puntura di un vaso in corso di prelievo (nel quale caso il liquor della prima provetta sarà più colorato rispetto a quello delle successive provette) o per stravaso di sangue negli spazi subaracnoidei da cause patologiche.

In quest'ultimo caso se l'emorragia è recente centrifugando il liquor si ottiene un sovranatante liquido e un ricco sedimento ematico; l'emorragia non recente conferisce al liquor un colore rossastro (liquor ematico) o giallo-brunastro (liquor xantocromico), a seconda dello stadio di degradazione dell'emoglobina.

Il liquor può assumere una colorazione francamente gialla in caso di ittero, un aspetto torbido (liquor smerigliato) in presenza di una ricca cellularità o francamente purulento per presenza di piociti (nella meningite cerebro-spinale epidemica, nelle meningiti da piogeni, da pneumococco).

Nella meningite tubercolare lasciando il liquor a riposo per alcune ore si nota la formazione di un precipitato di fibrina, biancastro e sottile (*reticolo di Mya*), che non deve essere confuso con grossolani coaguli fibrinosi.

Una massiva coagulazione del liquor appena estratto si ha in caso di gravi compressioni midollari di natura neoplastica (*sindrome di Froin*).

Elementi figurati: la presenza di elementi figurati in numero superiore a 2-3 per mmc è da considerarsi patologico; si parla allora di *pleiocitosi* o ipercitosi.

L'aumento può essere costituito da polinucleati o linfociti: i primi si riscontrano di solito nelle meningiti purulente, mentre l'aumento dei linfociti solitamente si ha nelle meningiti virali, in quelle da brucelle e da rickettsie. Nella meningite tubercolare l'aumento è prevalentemente linfocitario, ma è presente pure una quota di polinucleati.

Il conteggio delle cellule si effettua con la *camera di Nageotte*, consistente in una camera di un cmq divisa in 40 colonne verticali; lo spessore della camera è di un mm, pertanto il volume della camera è di 100 mmc.

Dopo avere agitato la provetta contenente il liquor si mescola in parti uguali con una soluzione di Türck (soluzione acetica al 3% con una piccola quantità di violetto di genziana o blu metilene), che distrugge le eventuali emazie presenti nel liquor stesso, conferendo agli elementi cellulari una leggera colorazione utile per una migliore distinzione.

Solitamente si contano le cellule contenute in 8 colonne, si divide il numero per 10 e si avrà così il numero delle cellule contenute in un mmc di liquor.

Variazioni dei componenti chimici del liquor:

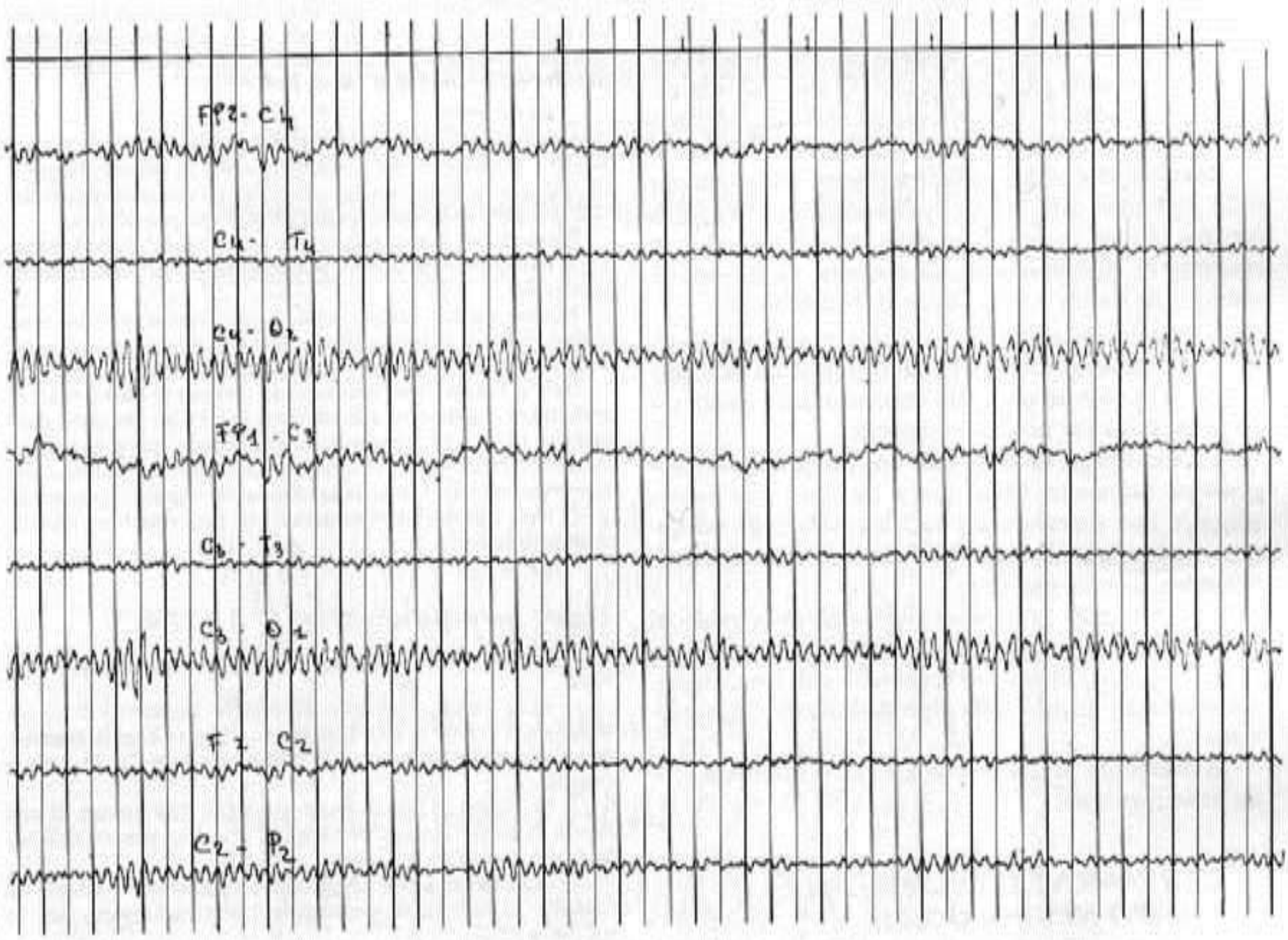

Fig. 17-2. EEG normale.

Il glucosio rappresenta il 90% delle sostanze riducenti del liquor; in condizioni normali i valori sono di poco inferiori a quelli del sangue. Diminuzione della glicorachia si verifica soprattutto nelle meningiti, specie in quelle purulente. Aumento si ha in diverse condizioni patologiche, quali: ipertensione endocranica, diabete mellito, uremia, nefriti, traumi del capo e processi emorragici meningei e cerebrali.

Proteine: le proteine totali oscillano normalmente tra 0,1 e 0,25 gr%. Un aumento dellla protidorachia è sempre indice di un'affezione organica del sistema nervoso o delle meningi, mentre la normalità della stessa non sempre esclude una situazione di malattia.

Rapporto albumine-globuline: in condizioni normali il rapporto globuline-albumine è di circa 0,188. Un aumento delle globuline si ha solitamente nella tabe e nella paralisi progressiva, mentre un aumento dell'albumina si riscontra nella meningite tubercolare.

Reazioni che rilevano indirettamente un aumento delle globuline e la cui positività è molto indicativa per una lesione organica del sistema nervoso sono: la reazione di Nonne-Appelt, la reazione di Boveri, la reazione di Pandy e la reazione di Weichbrodt.

Dissociazione proteico-citologica: si verifica allorquando il tasso proteico nel liquor aumenta (almeno gr 0,50%) senza un parallelo aumento della quota citologica; si ha nei processi tumorali.

La condizione inversa, cioè una *dissociazione citoproteica* (aumento della quota cellulare con valore proteico non superiore a g 0,25 %) si ha nella meningite linfocitaria benigna, in diverse intossicazioni (piombo, alcool, uremia).

Il liquor può presentare positività delle reazioni per la lues e con sostanze colloidali (benzoino, oro colloidale, ecc.) in caso di meningite e di lues, rispettivamente all'inizio e alla fine della serie della provette.

Il contenuto di *cloruri* è di g 7°/₀₀; essi diminuiscono nelle meningiti.

ACCERTAMENTI STRUMENTALI IN CAMPO NEUROLOGICO

Elettroencefalografia

I neuroni cerebrali pulsano con un ritmo costante, che è dell'ordine di 10 oscillazioni (cicli) al secondo. L'ECG studia la registrazione dei potenziali elettrici corticali.

I potenziali elettrici sono derivati dalla superficie esterna del cranio a mezzo di elettrodi ed opportunamente amplificati. Con le derivazioni bipolari si capta e si registra la differenza di potenziale tra due punti cerebrali simmetrici; detti potenziali presentano caratteri diversi a seconda delle varie aree corticali.

In quasi tutte le affezioni encefaliche si possono riscontrare alterazioni EEG. L'EEG acquista un grandissimo valore semeiologico e diagnostico se correlato con i dati clinici e gli altri esami collaterali.

I principali elementi semeiologici che compongono il tracciato (Fig. 17-2) sono:

Ritmo alfa. È il principale componente del tracciato del soggetto normale adulto in riposo sensoriale (prima dei 12 anni non appare bene costituito).

Risulta da oscillazioni di frequenza comprese tra 8 e 12 cicli per secondo, con voltaggio di circa 50 microvolts e di aspetto sinusoidale, per lo più radunati in fusi. Prevale sulle aree occipitali e parietali e diminuisce di ampiezza e di quantità man mano che ci si avvicina alle aree anteriori.

Il ritmo alfa scompare per effetto di stimoli sensoriali o di attività intellettiva (*reazione di arresto*), per ricomparire con il ritorno al riposo psico-sensoriale.

Ritmi rapidi. Hanno frequenza superiore ai 14 cicli per secondo, hanno un voltaggio più basso ed hanno sede preferenziale nelle regioni rolandiche e prerolandiche. Il più regolare dei ritmi rapidi è il *ritmo beta*.

Ritmi lenti.

Onde theta: hanno una frequenza tra 4 e 7 cicli per secondo e possono avere voltaggio vario, in genere inferiore all'alfa. La localizzazione preferenziale è temporo-parietale. Nell'adulto hanno quasi sempre carattere patologico.

Onde delta: hanno una frequenza tra 0 e 3 cicli al secondo; il voltaggio è variabile e può raggiungere e superare i 200 microvolts.

Possono avere forma varia, presentandosi a volte sinusoidali, a volte di forma irregolare. Nell'uomo adulto in fase di veglia hanno sempre significato patologico.

Nell'infanzia e nell'adolescenza il ritmo di base è ricco di onde theta e delta (che quindi sono fisiologici per quell'epoca della vita) e nel giovane fino ai 20 anni l'iperventilazione forzata (metodo di attivazione comunemente utilizzato e che determina alcalosi), suscita la comparsa di grandi ipersincronismi lenti bilaterali e simmetrici, che non rivestono significato patologico.

Figure parossistiche (Fig. 17-3 e 17-4)

Nel tracciato possono comparire delle figure parossistiche:

a) *la punta*, costituita da brusche variazioni di potenziale, sotto forma di una figura a cuspide: voltaggio superiore all'attività di base e durata molto inferiore (20-70 millisecondi);

b) *figure di punta-onda*: risultano dall'unione di una figura di punta con un'onda lenta; possono presentarsi isolate, ma spesso in sequenza;

c) *onde puntute*: sono figure appuntite, risultanti da brusche variazioni di potenziale che si allungano poi in un'onda lenta.

Le figure parossistiche nell'adulto a riposo ed in stato di veglia hanno sempre significato patologico.

Un tracciato può essere normale anche se piatto, cioè privo di ritmo visibile: ciò accade nei neonati e negli adulti ansiosi.

Nell'adulto la presenza di un ritmo theta o di un ritmo delta localizzato in una determinata area del cervello ha per lo più un significato di lesione cerebrale a focolaio (ad esempio, tumori o lesione vascolare).

Si tenga presente che il tumore di per sé è elettricamente inattivo ed è la sofferenza dei tessuti circostanti responsabile di ritmi lenti.

Quando l'elettroencefalogramma registrato in condizioni di riposo non risulta significativo si può ricorrere a tecni-

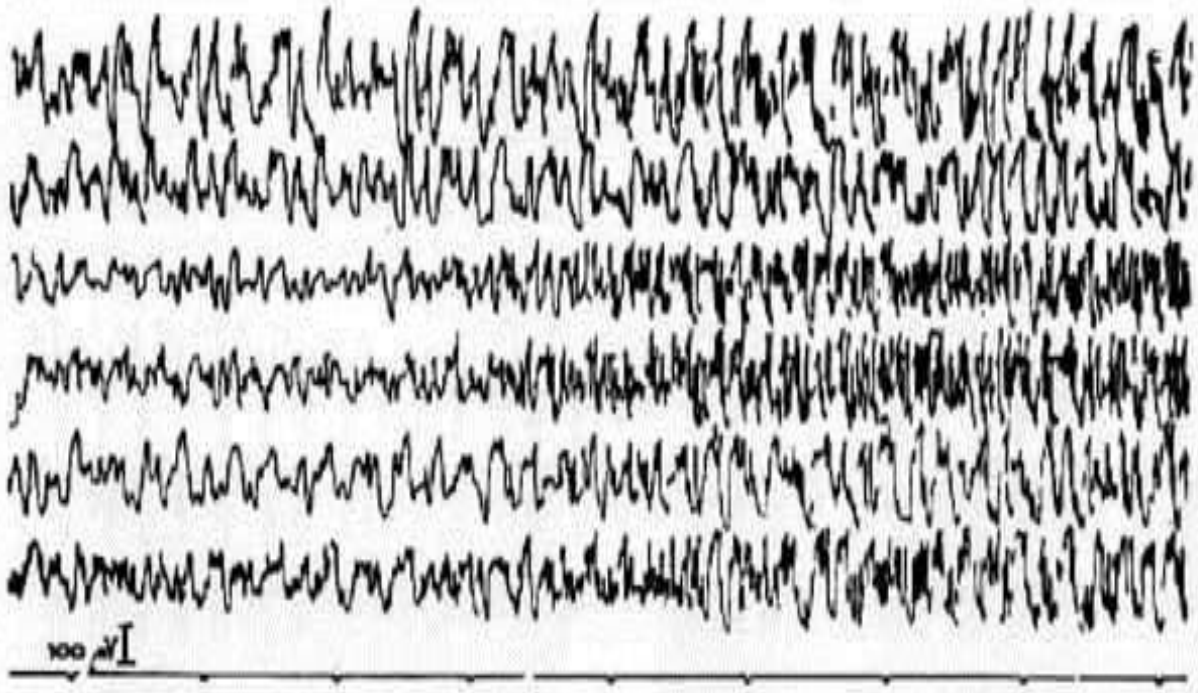

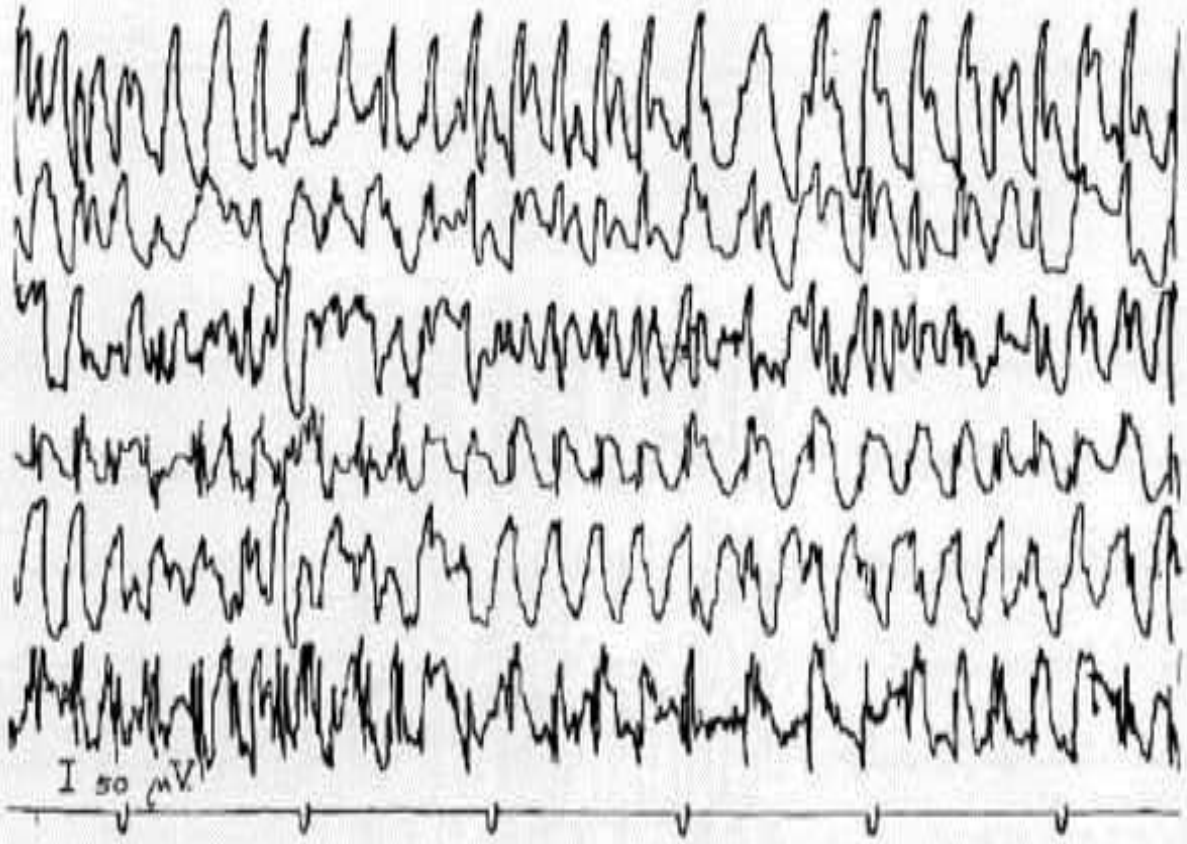

Fig. 17-3. EEG grande male. (Da: Gozzano, Trattato delle malattie nervose, 8 ed. Casa Ed. dr. F. Vallardi).

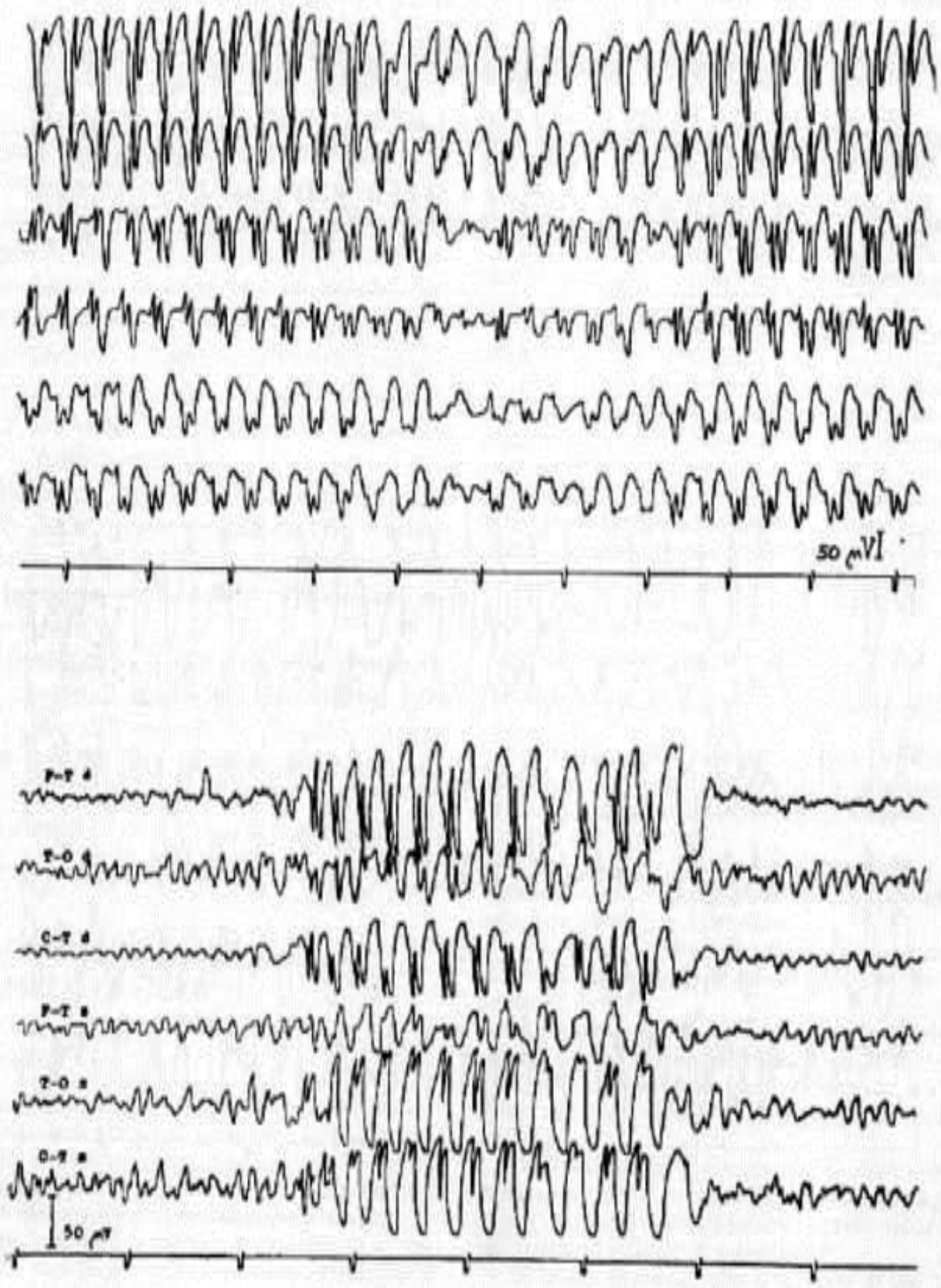

Fig. 17-4. EEG piccolo male. (Da: Gozzano, l.c.).

che di attivazione: l'iperpnea (di cui si è già parlato), la stimolazione luminosa intermittente, l'attivazione farmacologica (con l'impiego di sostanze convulsivanti per esplorare la soglia del soggetto o, viceversa, di sostanze anticonvulsivanti).

In condizioni morbose che interessano direttamente od indirettamente la corteccia cerebrale, l'EEG può presentare silenzio elettrico (per distruzione di corteccia cerebrale); comparsa di onde patologiche come punte, tipiche dell'epilessia tipo grande male, di complessi punta-onde (nell'epilessia piccolo male), di onde delta e theta (nei tumori, nelle encefaliti, nelle vasculopatie cerebrali ecc.). Queste anormalità possono essere localizzate (e in questo caso le alterazioni eegrafiche corrispondono usualmente alla sede della lesione) o diffuse (per alterazione dei centri sottocorticali che influenzano l'elettrogenesi corticale).

Benché il valore diagnostico dell'EEG circa la natura delle lesioni sia assai limitato, esso tuttavia fornisce precisazioni circa la sede delle lesioni. Mentre può riuscire negativo nelle lesioni vascolari assai circoscritte o in sede emisferica profonda, di solito è alterato sia nelle emorragie che nei rammollimenti sopratentoriali; è normale o soltanto minimamente alterato in 2/3 delle lesioni vascolari vertebro-basilari.

Esame elettrodiagnostico

Serve ad esaminare l'eccitabilità neuro-muscolare e la formula di contrazione; esso viene utilizzato a scopo diagnostico e prognostico nelle lesioni del sistema nervoso periferico.

Contrariamente a quanto avviene normalmente, nel mu-

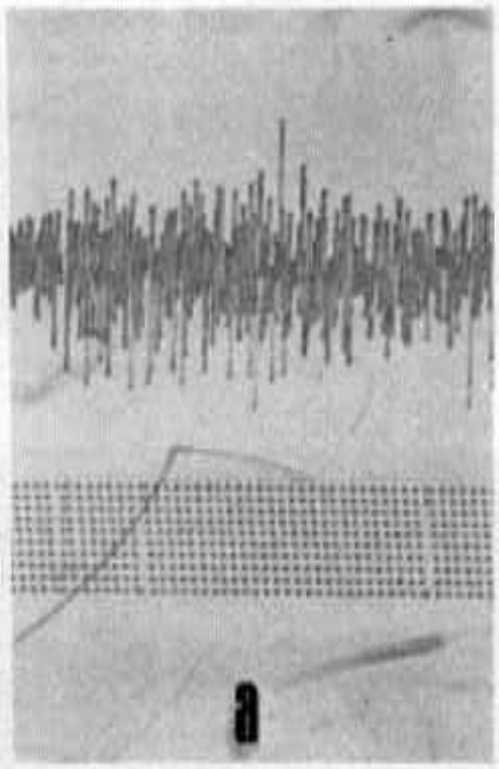

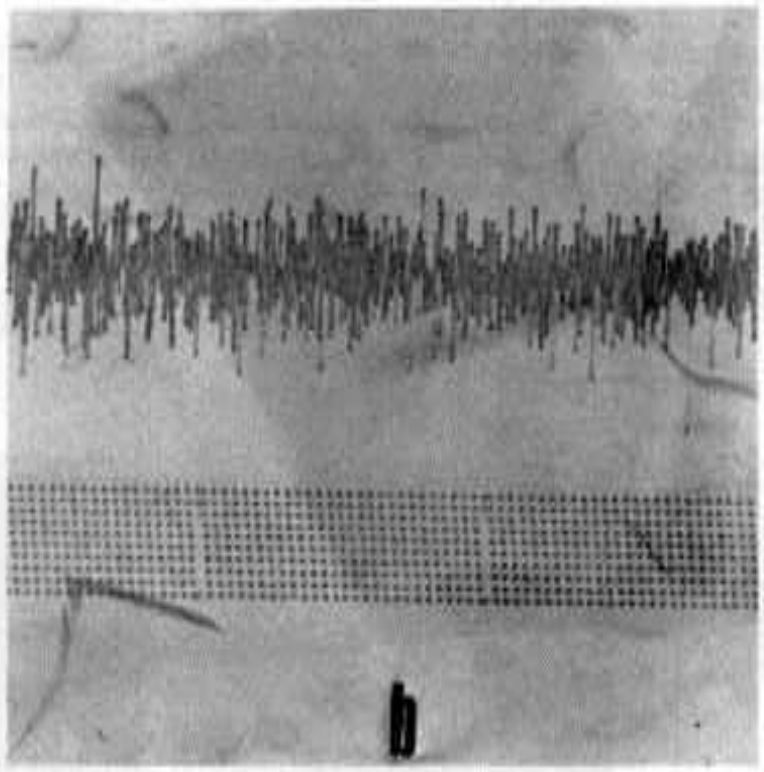

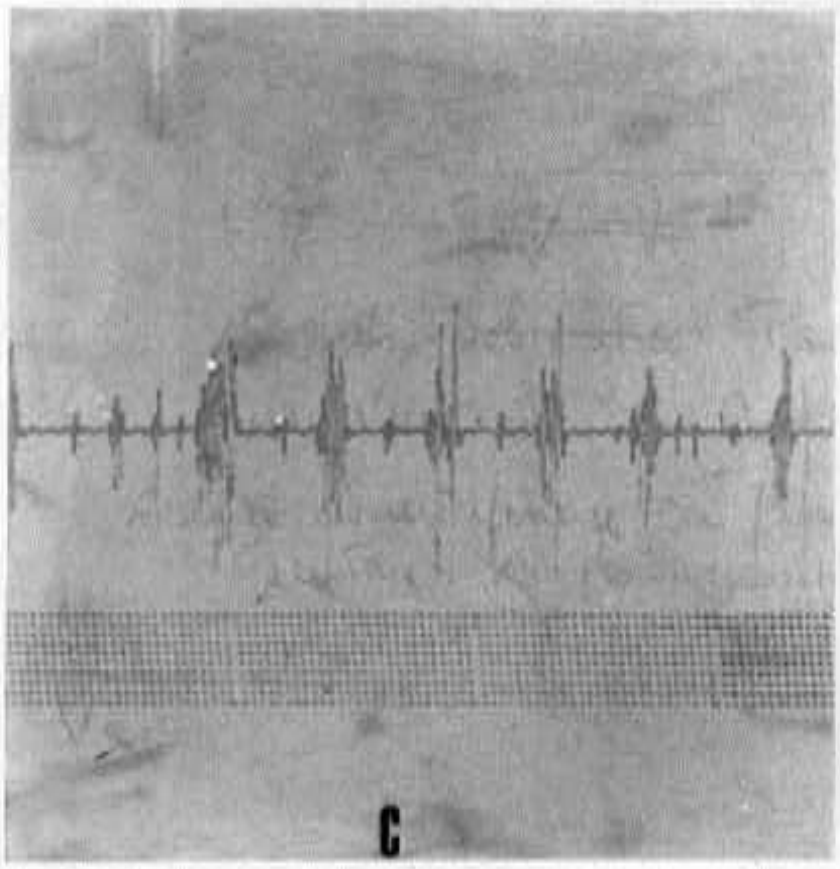

Fig. 17-5. A) Soggetto normale: tracciato di attività volontaria massima derivato dal muscolo tibiale anteriore dx: alta interferenzialità ed elevata ampiezza dei potenziali.
B) Miopatia: tracciato di attività volontaria massima derivata dal m. tibiale anteriore sin. Alta interferenzialità e bassa ampiezza dei potenziali.
C) Neuropatia: tracciato di attività volontaria massima derivato dal m. tibiale anteriore dx. Assenza di interferenze con presenza di potenziali di attività motoria di grande ampiezza.

scolo denervato manca l'eccitabilità faradica alla stimolazione del tronco nervoso e del muscolo; con la stimolazione galvanica il punto di eccitazione si sposta verso il tendine, si ha una risposta lenta e aumentando gradualmente il voltaggio, la contrazione avviene prima alla chiusura dell'anodo e quindi del catodo (inversione polare).

Questo esame viene oggi sostituito dall'elettrodiagnosi di derivazione, cioè dell'elettromiografia.

Elettromiografia

L'elettromiografia (EMG) consiste nella registrazione di potenziali elettrici che originano nel muscolo durante la contrazione od anche durante il riposo, se questo è denervato (Fig. 17-5); nel muscolo sano allo stato di riposo, invece non si ha alcuna attività elettrica.

In un muscolo parzialmente denervato si ha una diminuzione delle unità motorie funzionanti (cioè del complesso costituito da motoneurone, una fibra nervosa e fibre muscolari da questa innervate); quindi i potenziali di contrazione sono scarsi e più facilmente riconoscibili nell'EMG.

Nel muscolo denervato in riposo si registrano potenziali spontanei di fibre che sono rapidi, a basso voltaggio.

Nel muscolo affetto da miopatia poiché diminuisce in ogni unità motoria il numero di fibre muscolari, l'EMG presenterà potenziali ad elevata interferenza con basso potenziale.

Velocità di conduzione dei tronchi nervosi

È utile quantificare la velocità di conduzione della via nervosa periferica sia motoria che sensitiva; in tal modo si possono precocemente diagnosticare le neuropatie periferiche e precisare se il nervo è leso in toto o in uno dei suoi tratti.

Esame radiologico del cranio e della colonna vertebrale

L'esame radiologico del cranio si può eseguire secondo cinque proiezioni: occipito-frontale, fronto-occipitale, laterale dx e sx, sottomento-bregmatica (per visualizzare le rocche e la fossa posteriore).

Si possono evidenziare calcificazioni endocraniche (craniofaringiomi, meningiomi, calcificazioni della grande falce, della pineale, di aneurismi cerebrali), aree di osteolisi della volta (plasmocitoma, per localizzazioni metastatiche, gomme luetiche), e alterazioni a carta geografica nel caso di morbo di Hand-Schüller-Christian. Addensamento nel frontale interno (endocraniosi o sindrome di Morgagni Morel; Fig. 17-6), ispessimento della diploe nel Cooley. Opacamento dei seni paranasali: sinusite frontale, mascellare (Fig. 17-7), etmoidali; alterazioni ossee nel Paget (v. Fig. 19-19). Erosioni della sella turcica in caso di adenoma ipofisario, che è anche una delle cause più frequenti di compressione del chiasma ottico, con correlate alterazioni del campo visivo.

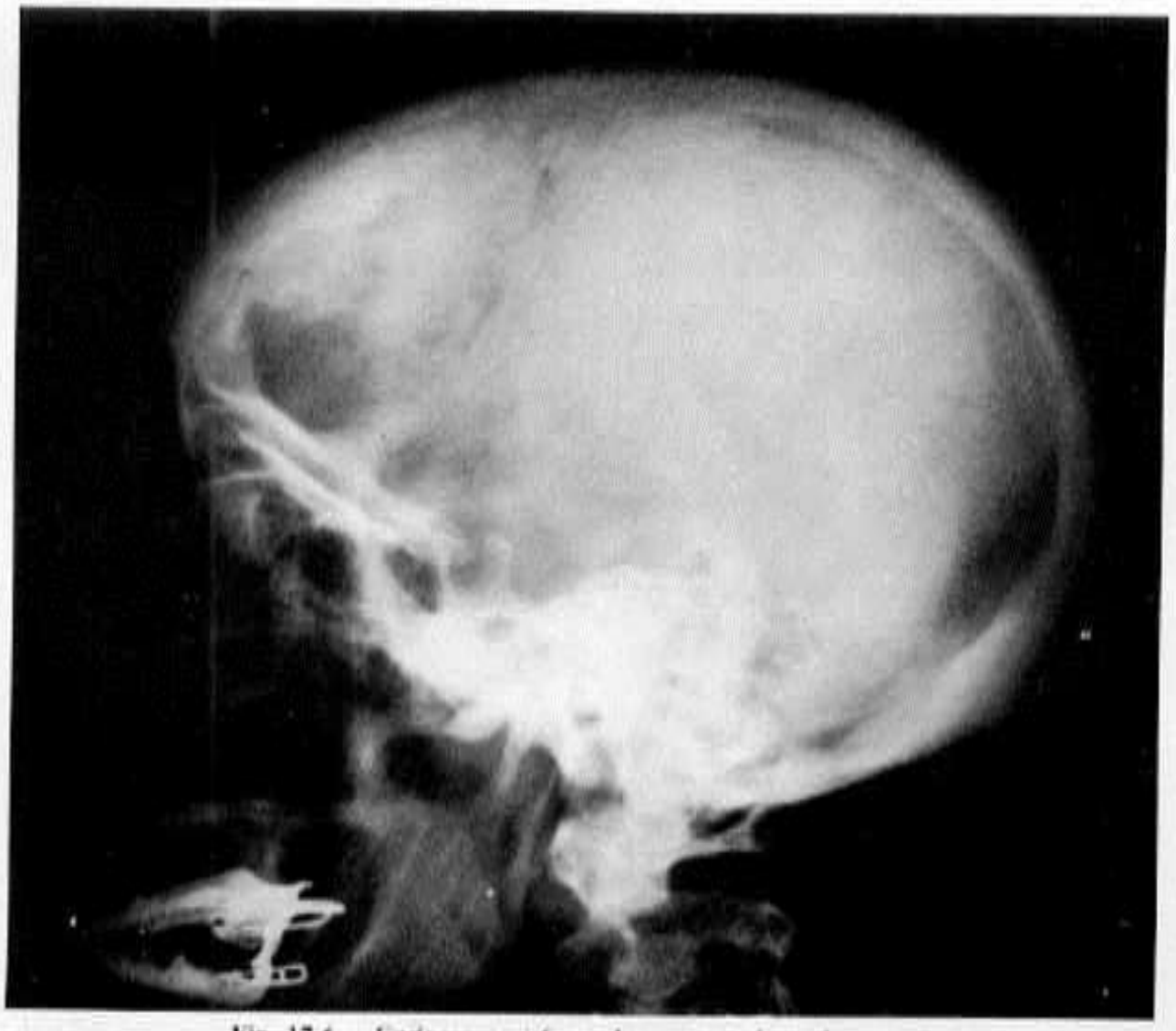

Fig. 17-6. *Endocraniosi frontale*: marcato ispessimento del tavolato interno del frontale.

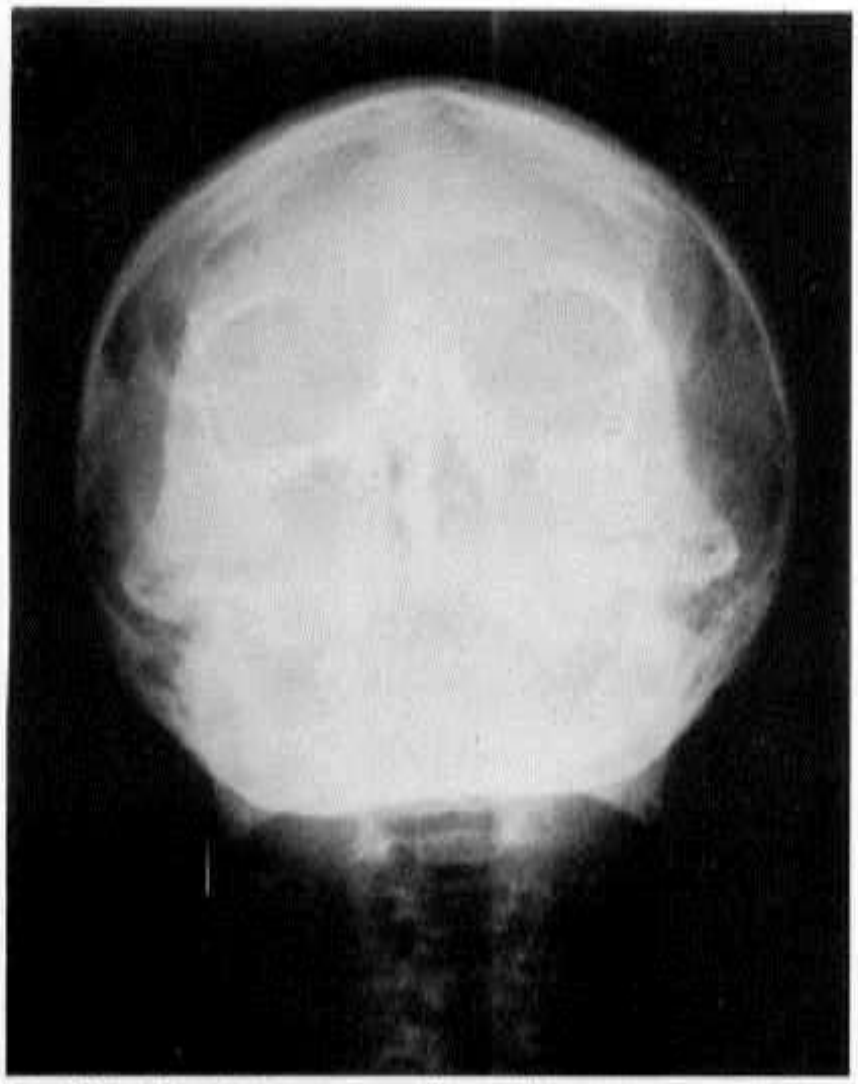

Fig. 17-7. *Sinusite fronto-mascellare:* diffuso opacamento dei seni frontali e mascellari.

L'esame radiologico riesce bene a visualizzare le fratture della volta, non quelle della base.

In caso di ipertensione endocranica si rileva accentuazione delle impronte digitate e della rete diploica (Fig. 17-8).

I radiogrammi della colonna vertebrale fra l'altro possono evidenziare: anomalie congenite (sindrome di Klippel-Feil: fissurazioni del corpo e dell'arco vertebrale, per cui la colonna cervicale si accorcia, risultando ridotta la lunghezza e la mobilità del collo; v. Fig. 6-2); lesioni traumatiche e degenerative, tumori vertebrali (relativamente frequenti gli angiomi), tumori metastatici con alterazioni per lo più di tipo distrofico e talora di tipo addensante (soprattutto nelle metastasi di carcinoma mammario, prostatico, gastrico); presenza di costa cervicale (che può comprimere l'arteria succlavia o l'arteria vertebrale in alcune posture del capo, del collo e dell'arto superiore omolaterale); calcificazioni di lesioni aterosclerotiche lungo il decorso dei vasi del collo.

Pneumoencefalografia

Utilizzando l'aria come mezzo di contrasto (introdotta nella quanità di 40-50 cc per via lombare, previa sottrazione di liquor, stando il paziente in posizione seduta), si visualizzano le cavità ventricolari, le cisterne della base e gli spazi subaracnoidei encefalici.

In presenza di una massa estranea nella cavità cranica o di dilatazioni totali o parziali delle cavità ventricolari e degli spazi subaracnoidei ne risulterà una modificazione dei reperti. Oggi, dopo l'introduzione della T.A.C., l'utilità di questo esame è di molto ridotta.

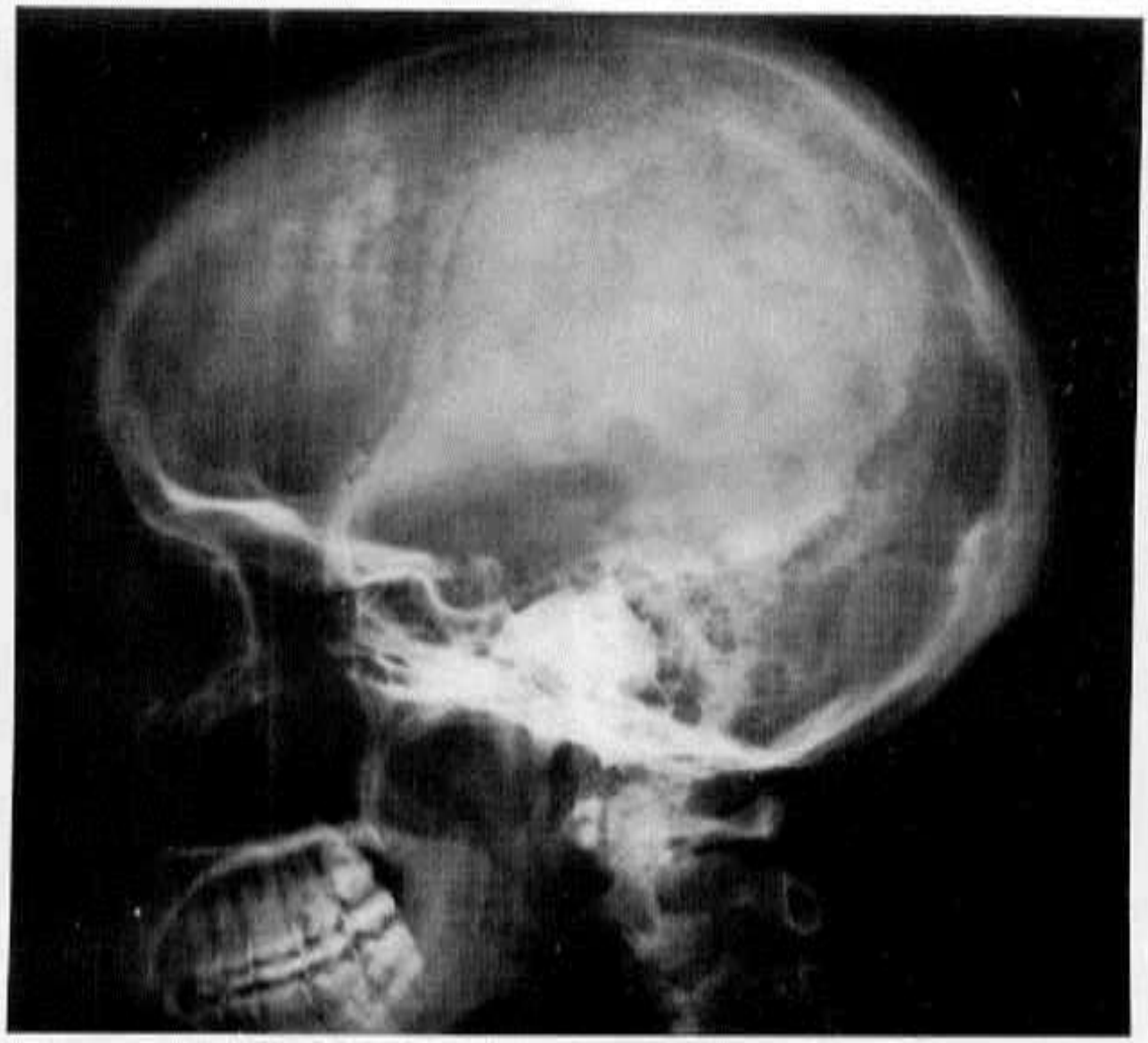

Fig. 17-8. *Ipertensione endocranica:* accentuazione delle impronte digitate e della rete diploica; si apprezza anche un discreto ispessimento del tavolato interno del frontale.

Angiografia cerebrale

La principale indagine è costituita dalla carotidografia (Fig. 17-9, 17-10, 17-11).

L'iniezione nella carotide comune o nella interna di soluzioni iodate permette la visualizzazione di questa arteria e dei vasi che da essa si originano. Eseguendo dei radiogrammi seriati in rapida successione si potranno esaminare le ramificazioni di questa arteria, delle arterie preterminali e delle vene.

La visualizzazione dei vasi rappresenta il metodo migliore per riconoscere la localizzazione e la entità delle lesioni vascolari arteriose, ma ancor oggi non si può considerare del tutto esente da rischi per il paziente: fenomeni allergici al mezzo di contrasto; intensa azione vasodilatatrice per cui nelle vasculopatie cerebrali si possono verificare disturbi di circolo (con emiparesi, di solito transitoria). Pertanto, i pazienti da sottoporre all'angiografia vanno preventivamente selezionati, anche sulla base dei risultati ricavati dalle preliminari indagini non invasive al fine di stabilire l'indispensabilità dell'esame, che in linea di massima sussiste per qualsivoglia intervento chirurgico.

Masse espansive encefaliche a seconda della sede provocheranno spostamento di una o più arterie e sarà possibile documentare la vascolarizzazione più o meno ricca ed anomala di dette masse. Nell'edema cerebrale e nelle vasculopatie generalizzate si ha un diffuso rallentamento della circolazione. Di particolare utilità risulta la carotidografia ai fini della diagnosi di ematoma intracerebrale.

Un altro esame angiografico cerebrale è la *vertebralgrafia*, attraverso l'iniezione del mezzo di contrasto in una delle due arterie vertebrali.

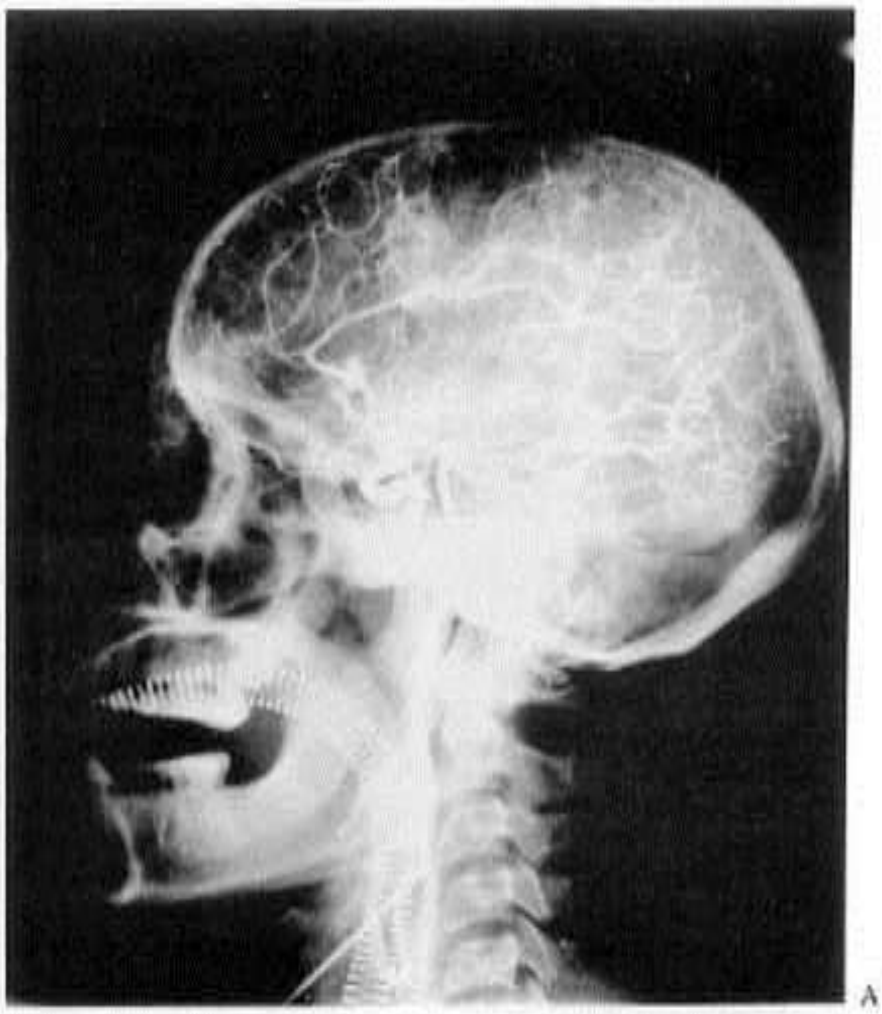

A

Fig. 17-9. Carotidografia dx. *Meningioma del tentorio.* Marcato sollevamento dei rami medio-posteriori della cerebrale media. Circolo proprio di tipo maturo con caratteristico "blush" riferibile a meningioma del tentorio con impianto sulla rocca.

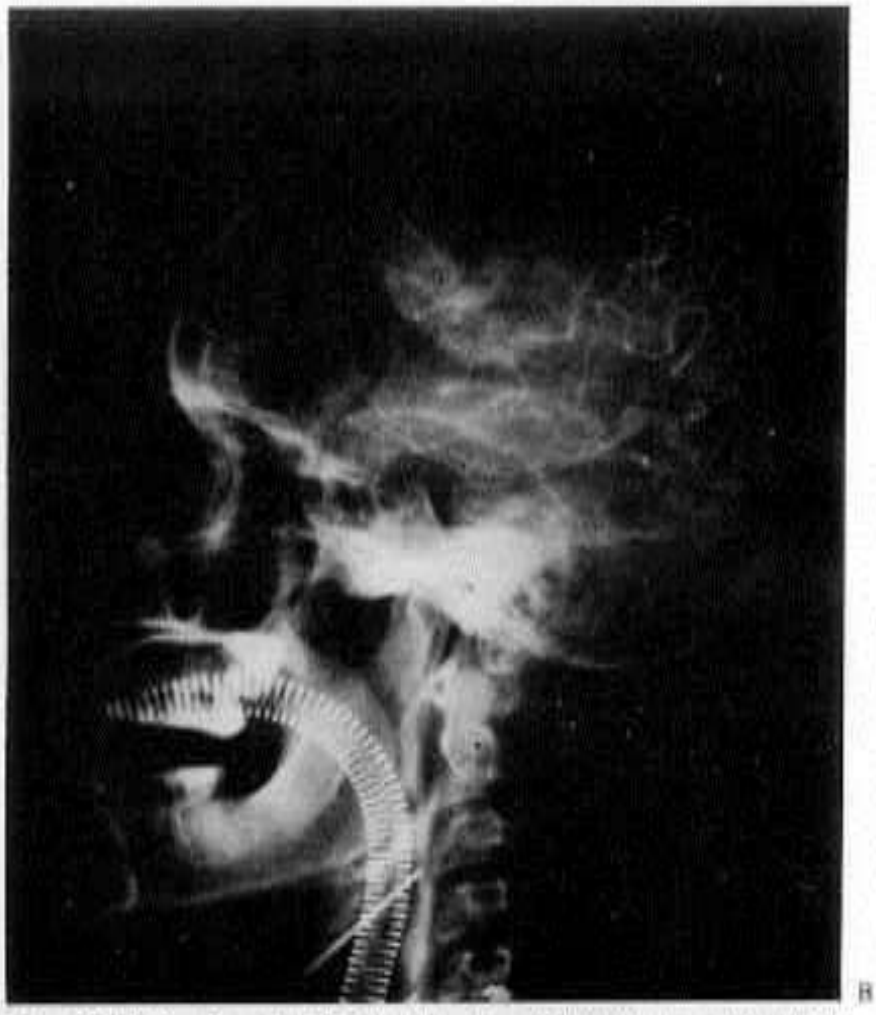

B

Fig. 17-10/A, B. Carotidografia dx. *Meningioma parasagittale.* Modico schiacciamento del tratto A. della a. cerebrale anteriore. I rami insulari della cerebrale media sono spinti in basso. Presenza in regione frontoparietale di circolo proprio di tipo maturo, riferibile a meningioma parasagittale. Anche in questo caso è presente il "blush" caratteristico del meningioma.

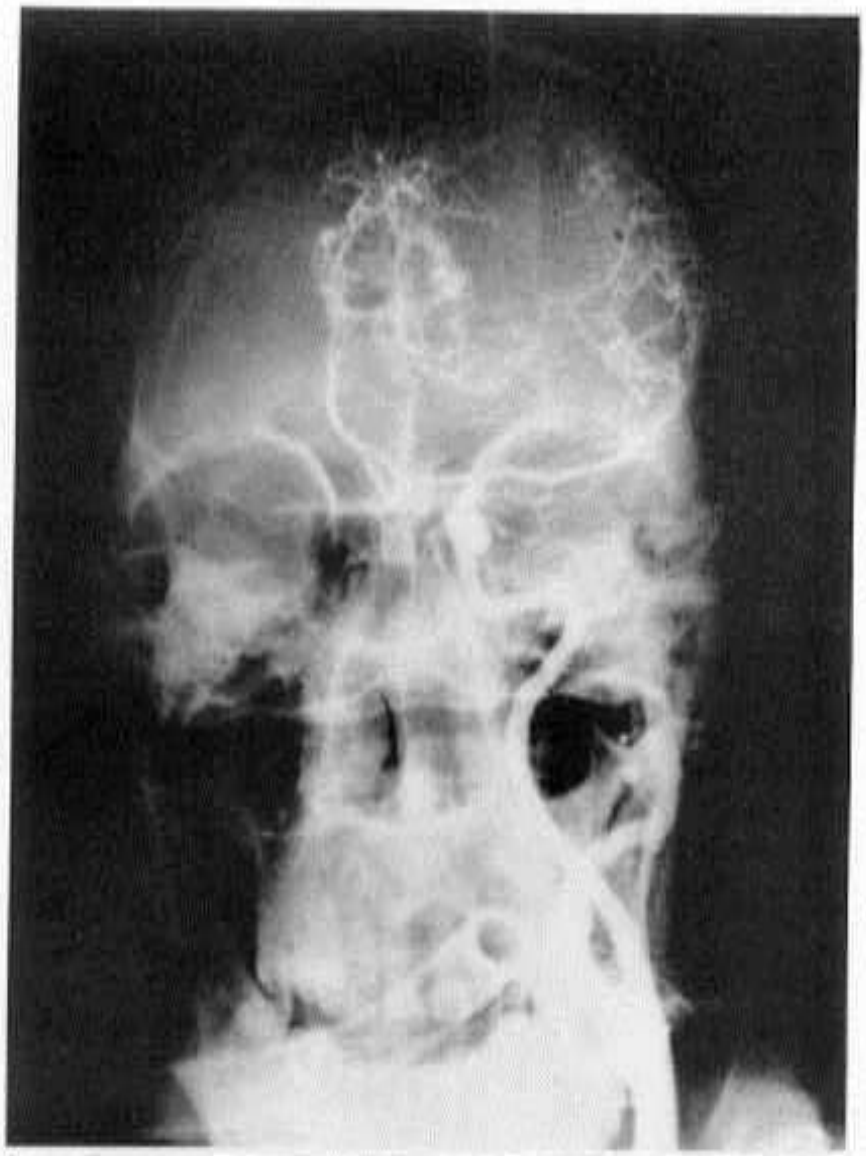

A

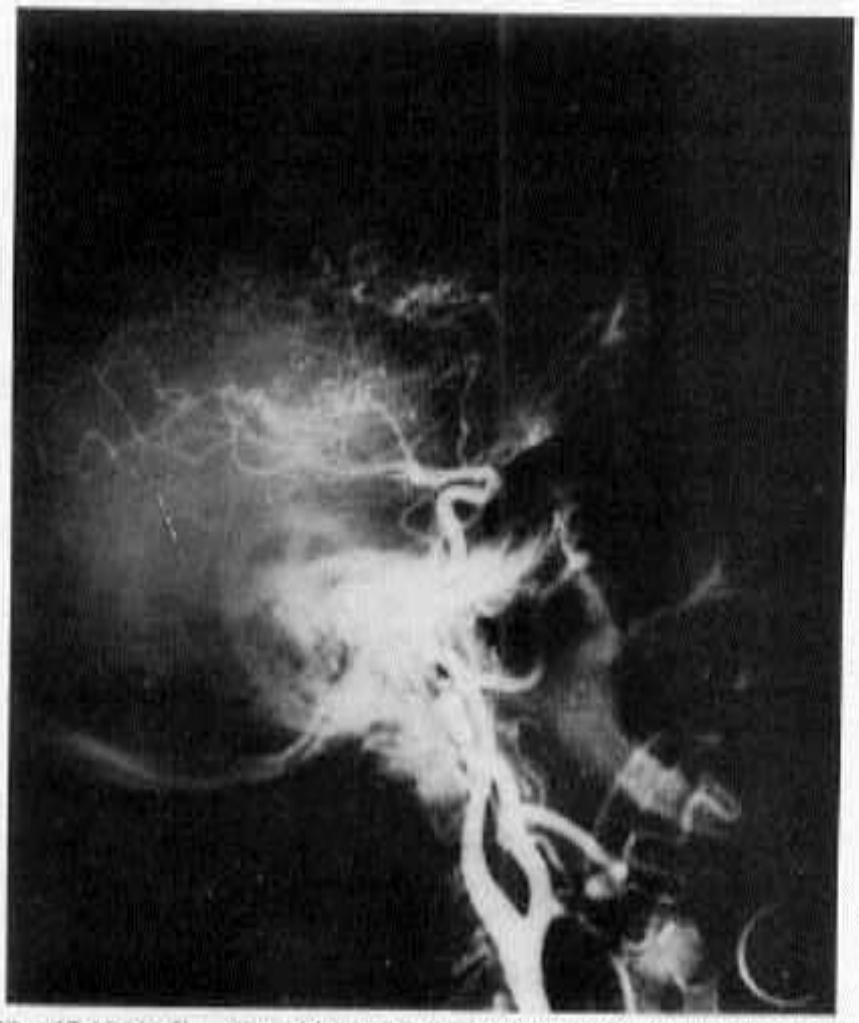

B

Fig. 17-11/A, B. Carotidografia dx. *Glioblastoma*. Marcato spostamento controlaterale della cerebrale anteriore. La cerebrale media è spinta in basso ed il sifone schiacciato. Circolo proprio caratterizzato da vasi di calibro irregolare, tortuosi e da shunt precoci, riferibili a glioblastoma multiforme frontale dx.

Si può anche procedere allo studio dell'arco aortico per via femorale o ascellare, associato alla *angiografia selettiva dei vasi cerebrali*. Quest'ultima metodica viene riservata a pazienti con segni di interessamento del territorio carotideo e vertebro-basilare, sospetto furto della succlavia o comunque quando si sospetti un interessamento delle strutture sottotentoriali.

L'angiografia carotidea è di gran lunga la più usata, soprattutto nei casi in cui si sospetta un processo intracranico occupante spazio; essa riesce utile per una diagnosi sia di sede che di natura di un processo encefalico.

Mielografia

È un esame al quale si suole fare ricorso nella diagnostica delle compressioni midollari.

Introducendo attraverso puntura suboccipitale nella cisterna magna il mezzo di contrasto radiopaco, si evidenzia la pervietà o il blocco, parziale o totale, degli spazi subaracnoidei spinali.

Allorché il paziente sta in posizione seduta essendo il mezzo di contrasto più pesante del liquor, se non esistono ostacoli (tumori, protrusioni discali, aderenze da aracnoidite, ecc.) esso scende in senso cranio-caudale.

L'ostacolo potrà venire meglio localizzato nei suoi limiti inferiori, procedendo alla iniezione del mezzo di contrasto nello spazio subaracnoideo lombo-sacrale e mantenendo la testa del paziente in posizione più bassa rispetto al rachide lombare; in tal modo il mezzo di contrasto si sposta in direzione craniale.

Tomografia assiale computerizzata (T.A.C.)

Costituisce un notevole progresso nel campo dell'esplorazione strumentale neurologica, avendo rivoluzionato la diagnostica delle affezioni morbose endocraniche. Tale esame si fonda sul principio che le diverse strutture intracraniche presentano un coefficiente di assorbimento ai raggi x che dipende dalla diversa consistenza del tessuto.

Si utilizza un fascio di raggi x che, dopo avere attraversato la scatola cranica, sono raccolti su un registratore di cristallo che misura i diversi coefficienti di assorbimento; i dati vengono quindi computerizzati e rappresentati sotto forma di immagine fotografica. Si ottengono, quindi, le immagini di sezioni orizzontali successive, di spessore variabile (in genere 13 mm).

La somministrazione endovenosa di mezzo di contrasto potenzia la possibilità nella diagnostica delle vasculopatie. In definitiva, la T.A.C. nella maggior parte delle affezioni morbose endocraniche, che vanno dalla patologia cerebrovascolare, all'idrocefalo, all'atrofia cerebrale, ai tumori, consente di porre diagnosi differenziale di certezza senza ricorrere ad indagini invasive, quali la penumoencefalografia e l'arteriografia (v. Fig. 17-12, 17-13, 17-14).

Esami scintigrafici

Consistono nell'immissione in circolo o negli spazi subaracnoidei di sostanze radioattive, con successivo rivelamento a livello encefalico o midollare.

Scintigrafia cerebrale

È un esame che viene eseguito per accertare o seguire nel tempo la presenza di processi endocranici occupanti spazio o lesioni vascolari localizzate. Consiste nella captazione e registrazione, mediante un cristallo a scintillazione, delle radiazioni gamma emesse da un isotopo radioattivo introdotto per

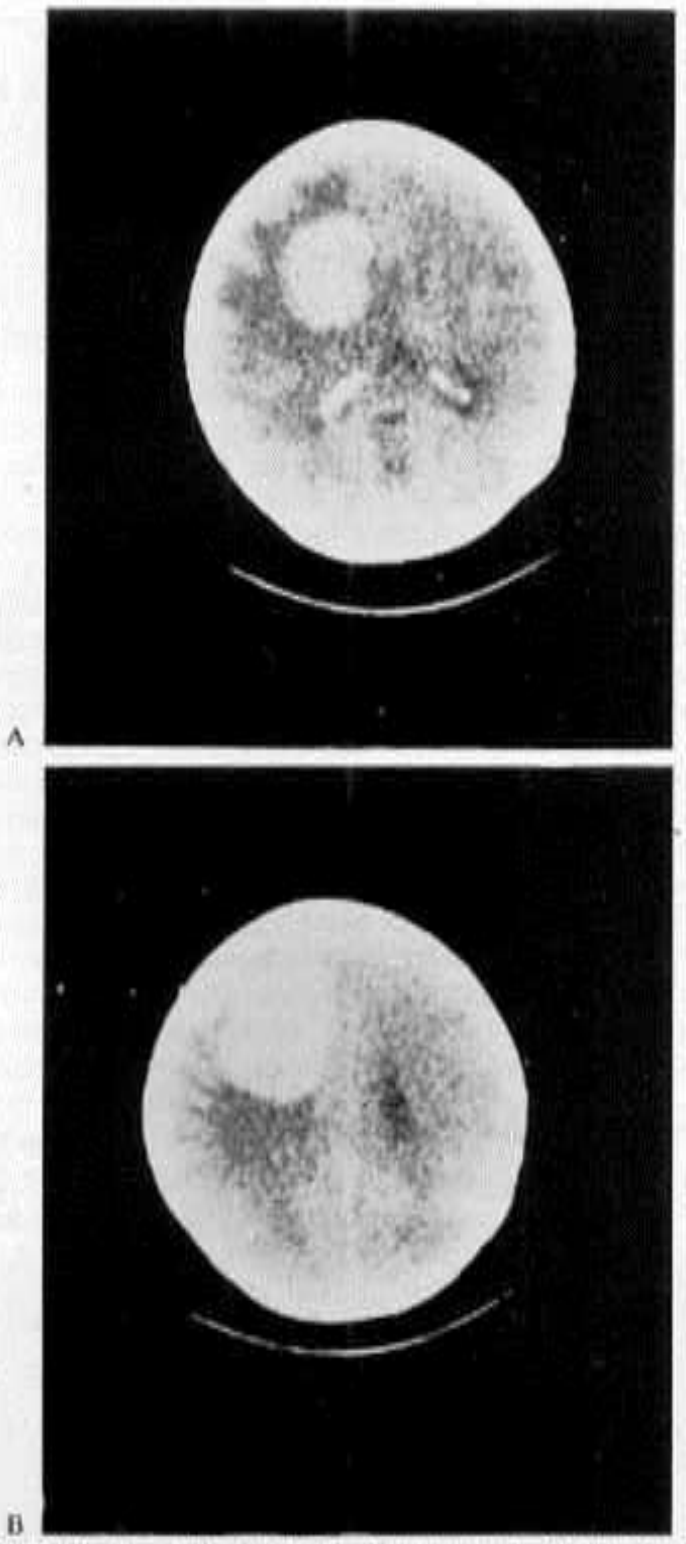

A

B

Fig. 17-12/A, B. TAC cerebrale. *Meningioma*. Modico spostamento del setto pellucido e dell'asse del III ventricolo verso dx. Il ventricolo di sx non è evidenziato. Voluminosa area rotondeggiante iperdensa omogenea circondata da un'ampia zona ipodensa in corrispondenza del 1/3 anteriore della falce, riferibile a meningioma.

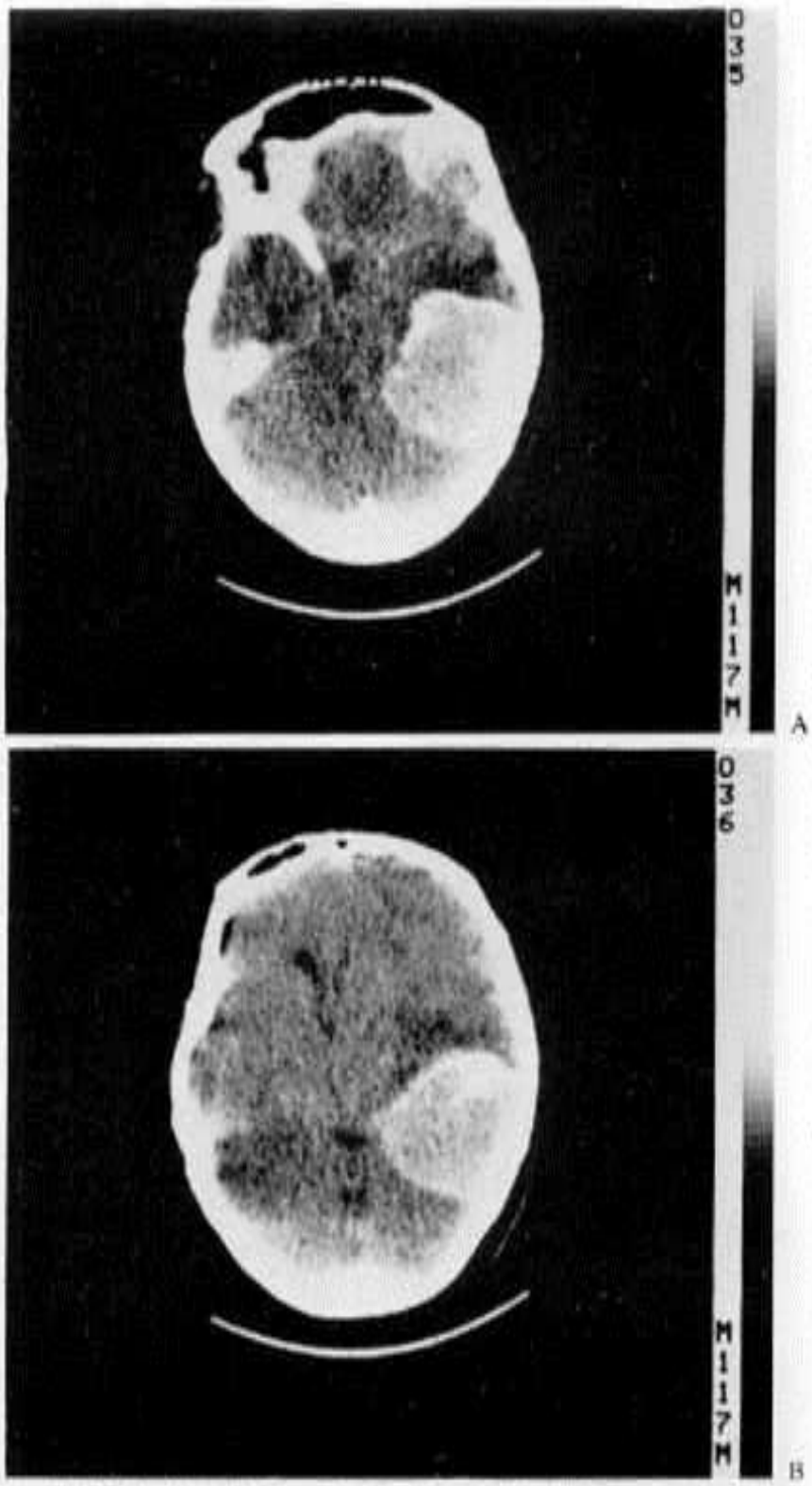

A

B

Fig. 17-13/A, B. TAC cerebrale. *Meningioma del tentorio*. Deviazione verso dx del sistema ventricolare. Voluminosa area rotondeggiante di aumentata densità, omogenea, con cercine periferico e base di impianto iperdensa, circondata da un'area di ridotta densità nella regione di passaggio tra fossa media e fossa posteriore. L'immagine è riferibile a meningioma del tentorio con impianto sulla rocca (confrontare anche l'angiografia dello stesso paziente: 17-9).

via venosa e fissato dal tessuto patologico (tecnezio 99, cloromeridrin Hg^{203} o Hg^{197}, albumina sierica marcata con J).

Queste sostanze radioattive iniettate endovena non passano normalmente la barriera ematoencefalica, mentre attraversano visualizzandolo la parete capillare di un tumore, di un rammollimento ecc.

In presenza di un tumore, specie se scarsamente differenziato (gliomi), si ha una netta ipercaptazione; dei reperti in caso di patologia vascolare si è già detto (Fig. 17-15, 17-16, 17-17).

La scintigrafia cerebrale in caso di emorragia suole dare una ipercaptazione poco intensa ed a contorni assai sfumati; nel rammollimento rosso o emorragico (per alterazioni del circolo venoso con stasi: per trombosi delle vene cerebrali, per scompenso congestizio retrogrado o in caso di embolia in soggetti giovani, con arterie in buone condizioni che consentono lo stabilirsi di un discreto circolo collaterale) ipercaptazione intensa e precoce; è di solito negativa nei primi 4-6 giorni, nel rammollimento bianco o ischemico per poi aversi una spiccata ipercaptazione dopo la seconda settimana.

Eseguendo la scintigrafia con gamma-camera si possono ricavare nella fase precoce dell'esame anche degli elementi per uno studio angiografico cerebrale.

Angioscintigrafia

Con lo stesso materiale radioattivo iniettato endovena si

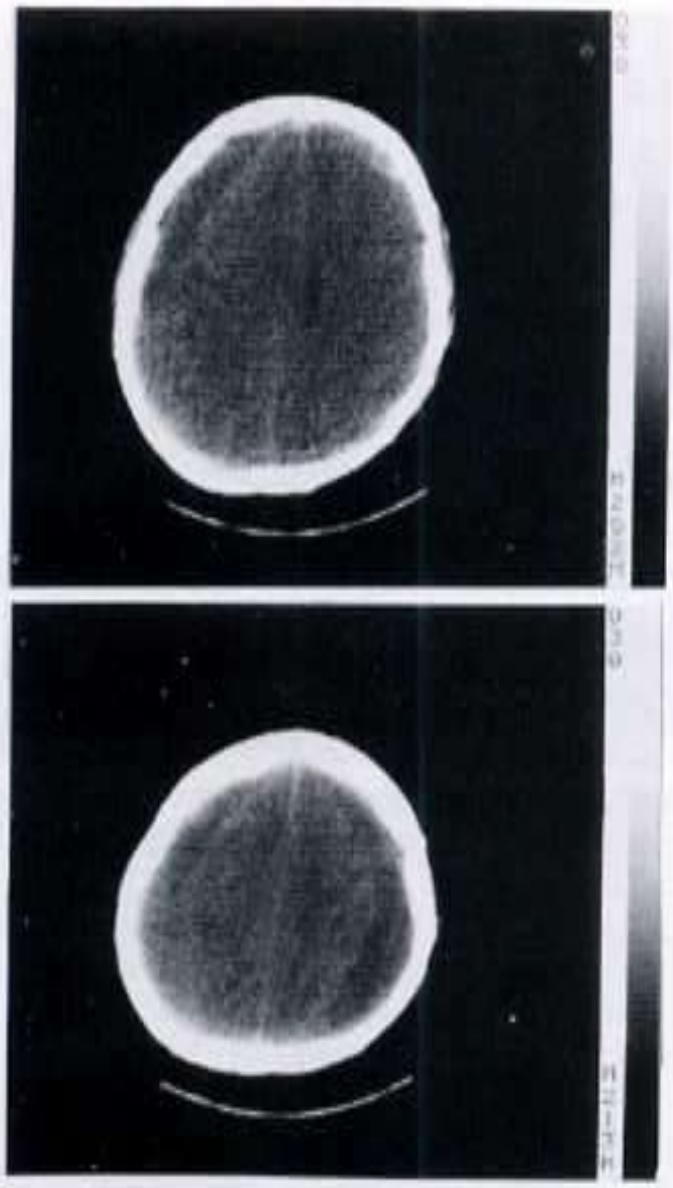

Fig. 17-14/A, B. TAC cerebrale. *Ematoma subdurale*. Immagine riferibile ad ematoma subdurale cronico bilaterale. Il complesso ventricolare appare compresso e spostato in toto verso destra.

può in modo seriato registrare la radioattività ematica cerebrale, documentando il tempo arterioso, capillare e venoso del bolo ematico contenente la sostanza radioattiva; si può in tal modo esaminare la velocità e l'entità del flusso.

Mieloscintigrafia

Il mezzo radioattivo iniettato per via lombare, visualizza lo spazio subaracnoideo spinale, evidenziando eventuali blocchi midollari.

Raggiunta la cisterna magna, il mezzo visualizza gli spazi subaracnoidei e le cisterne encefaliche; determinando il tempo entro cui scompare la radioattività (normalmente 12-18 ore) si hanno dei dati sulla dinamica liquorale.

Esami con ultrasuoni

Ecoencefalografia

Questo esame non invasivo e di facile esecuzione, riesce utile per svelare spostamenti delle strutture mediane (terzo ventricolo); in caso di spostamento, infatti, delle strutture mediane, gli ultrasuoni riflessi compiranno dei percorsi di lunghezza diversa sulle due metà encefaliche, risultando quindi anche diversi i tempi registrati.



Fig. 17-15. Scintigrafia cerebrale normale.

Ultrasuonogramma Doppler

L'effetto Doppler consiste nel cambio di frequenza che si verifica quando l'emittente d'onda e il ricevitore sono in moto l'uno verso l'altro; l'emittente trasmette un'onda a frequenza ultrasonica, che viene riflessa dai globuli rossi che scorrono nei vasi in corrispondenza della sonda e che è proporzionale alla velocità con cui essi scorrono. La direzione del flusso viene determinata misurando le onde riflesse. In altri termini, questo esame consente di valutare la velocità del flusso nel vaso esplorato e la sua direzione, registrando la forma e l'ampiezza dell'onda sfigmica; ciò consente di accertare l'esistenza di obliterazioni totali ed entro certi limiti anche parziali, delle arterie carotidi e vertebrali al collo.

In condizioni normali il sangue scorre dall'arteria oftalmica nella sopraorbitaria e poi si anastomizza con l'arteria temporale (ramo della carotide esterna); in caso di stenosi od occlusione della carotide interna il flusso nella sopraorbitaria è invertito.



Fig. 17-16. Ipercaptazione in regione parietale destra: neoplasia cerebrale.



Fig. 17-17. Neoplasia parieto-occipitale sin. con spiccata ipercaptazione a palla.

CAPITOLO DICIOTTESIMO

SEMEIOLOGIA OSTEO-ARTICOLARE

Generalità

L'esame dell'apparato articolare di pertinenza internistica comprende la raccolta anamnestica mirata (rivolta soprattutto a conoscere la sede ed i caratteri del dolore ed i suoi rapporti con il movimento e con altre circostanze, il tipo di lavoro svolto dal paziente, in quanto capace di predisporre ad alcune osteoartropatie), la ricerca di eventuali legami con manifestazioni generali o con manifestazioni locali in altre sedi e l'esame regionale sistematico delle articolazioni, a mezzo dell'ispezione e della palpazione.

L'indagine deve essere completa, dovendo riguardare la gran maggioranza della articolazioni e non solo quelle sulle quali il paziente ha richiamato l'attenzione dell'esaminatore: occorre cioè valutare lo stato anatomico e funzionale delle diverse articolazioni e delle relative strutture muscolo-tendinee.

Va preso in considerazione, anzitutto, lo stato della cute: colorito, temperatura, umidità, spessore e consistenza, eventuale presenza di eruzioni, di cicatrici, di reticolo venoso; la forma e il volume dell'articolazione: tumefazione e deformazione di origine articolare (da ispessimento sinoviale o da versamento), di origine ossea, di origine extraarticolare (tendini, muscoli, noduli, linfonodi, tofi), lo stato dei muscoli adiacenti all'articolazione (trofismo, forza, presenza di spasmi, di fascicolazioni).

In caso di versamento di grandi articolazioni facilmente esplorabili, la tumefazione si estende a manicotto attorno all'articolazione ed è spesso possibile con opportuna manovra apprezzare una fluttuazione; l'ispessimento sinoviale dà una sensazione di pastosità; la tumefazione di origine ossea ha consistenza ossea.

Deformità articolare può aversi per sublussazione o lussazione, aumentó di volume dell'osso, anchilosi ossea in posizione abnorme.

L'articolazione che meglio si presta ad essere esplorata, data la sua superficialità, è quella del ginocchio. Caratteristico del versamento di questa articolazione è il *ballottamento rotuleo*. La sua ricerca si effettua comprimento con il palmo di una mano lo sfondato sottoquadricipitale e con l'altra lo sfondato inferiore; quindi, con l'indice semiflesso si esercita sulla faccia anteriore della rotula una pressione brusca: in caso di idrartro, si apprezzerà l'urto della faccia profonda della rotula contro il femore (Fig. 18-1). Occorrono quantità relativamente abbondanti di fluido (cc 10 nell'adulto) perché siano svelate da questa manovra.

È utile determinare la circonferenza (con un metro o con il compasso di spessore) di una articolazione interessata per confrontarla con quella dell'articolazione controlaterale e seguirne nel tempo le variazioni (Fig. 18-2).

Il dolore, spontaneo o provocato, presente già a riposo o solo con il movimento, ha una importanza fondamentale, essendo il sintomo dominante in campo di malattie articolari. Occorre ricercare se il dolore spontaneo è esacerbato dalla compressione di determinati punti (margine articolare, tendine, muscolo, ecc.) o determinate manovre, onde stabilirne l'origine.

Si procede, quindi, ad un esame della motilità delle singole articolazioni.

La *limitazione funzionale*, forse ancor più del dolore, fornisce indicazioni preziose circa la compromissione articolare; va quindi ricercata la possibilità di movimento, l'ampiezza e l'eventuale dolorabilità

Fig. 18-1. Ballottamento rotuleo.

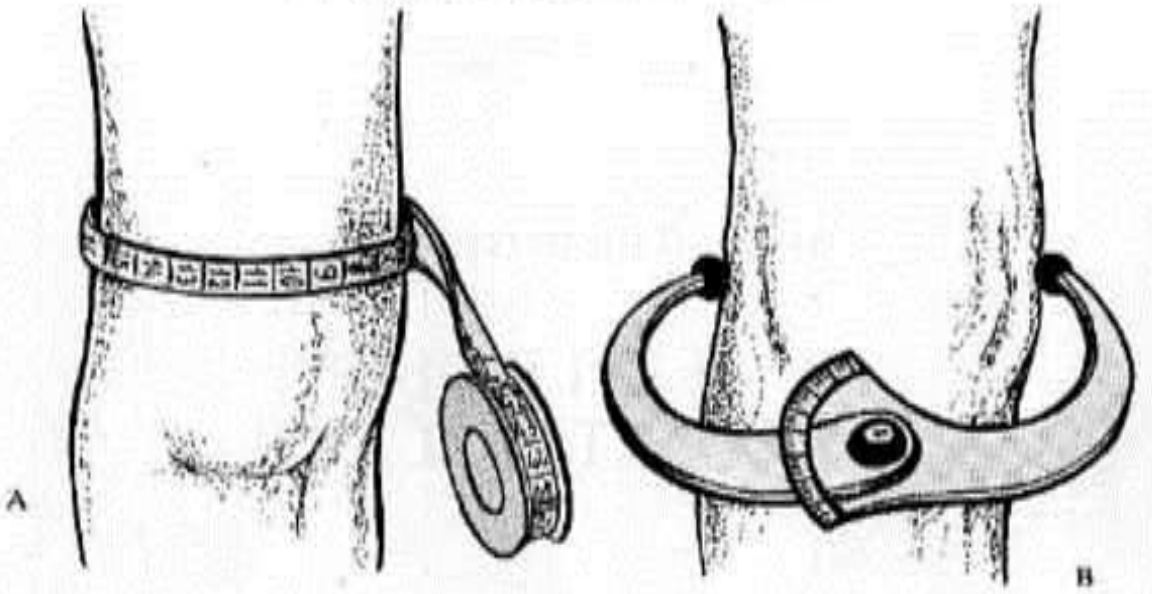

Fig. 18-2/A, B. Misurazione della circonferenza del ginocchio: A) con un metro; B) con compasso di spessore.

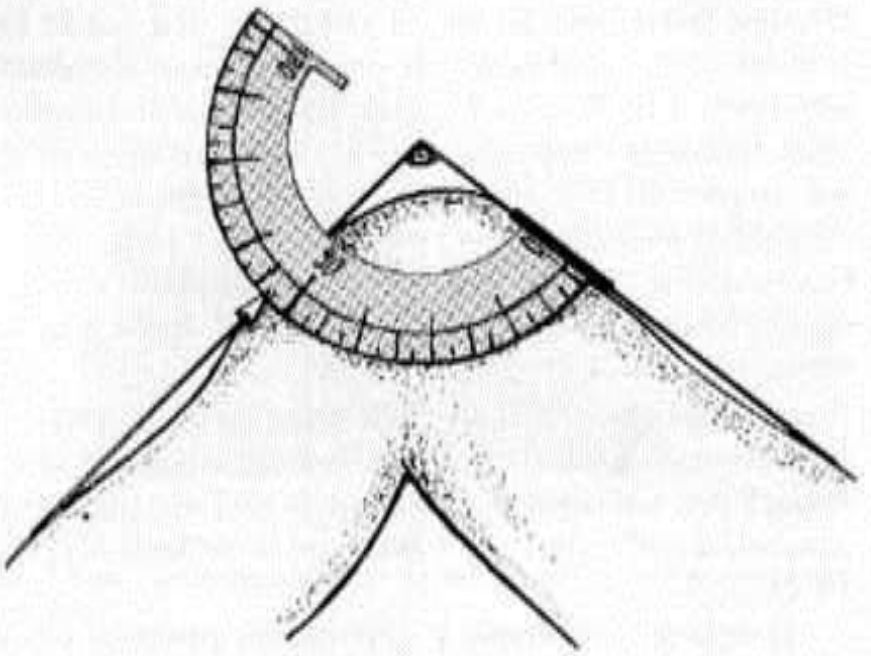

Fig. 18-3. Artrogoniometro (misurazione dell'angolo di mobilità).

(durante tutto l'arco del movimento o soltanto in alcuni gradi di esso).

Il grado di mobilità può venire determinato con l'*artrogoniometro* (Fig. 18-3), che fornisce dei riferimenti espressi in gradi.

La mobilità articolare si esplora facendo eseguire i movimenti propri delle varie articolazioni e precisamente:

— *spalla e arto superiore*: flesso-estensione dei polsi, dei gomiti e delle spalle; abduzione ed elevazione delle braccia;

— *anca e arto inferiore*: flesso-estensione, abduzione, adduzione e rotazione dell'anca; flesso-estensione del ginocchio e del piede;

— *colonna vertebrale*: flessione, iperestensione in posizione prona, piegamento laterale. Le condizioni dell'*articolazione sacro-iliaca* possono venire accertate mediante la compressione sull'ileo (Fig. 18-4); particolari manovre si adottano per esplorare l'articolazione dell'anca (Fig. 18-5) e per valutare la distensibilità della colonna vertebrale (Fig. 18-6).

La funzionalità delle articolazioni e delle strutture paraarticolari può venire saggiata a mezzo di tests. Così, ad esempio: per l'arto superiore toccarsi con il palmo della mano la nuca o con il dorso della mano la colonna dorsale; per la colonna vertebrale: in flessione massima e ad arti superiori ed inferiori estesi toccarsi con le estremità delle mani la punta del piede; far compiere dei movimenti di destrezza con gli arti, tenendo conto del tempo impiegato. La colonna vertebrale può presentare anomalie del suo profilo (Fig. 18-7): ipercifosi dorsale, iperlordosi lombare, scoliosi.

Un attento esame va riservato alle condizioni dei muscoli scheletrici; atrofia muscolare e riduzione della forza (*) sono quasi sempre causate da reumopatie su base infiammatoria.

Vanno ancora ricercate eventuali manifestazioni extraarticolari di tipo neurologico. Così, *test di Lasègue*: dolore lungo il decorso dello sciatico sollevando l'arto inferiore esteso dal piano del letto; *test di Neri e test di Neri rinforzato* (Fig. 18-8), tutte manovre che provocano una trazione sul midollo spinale e sulle radici nervose. Vanno ricercati, infine, i riflessi osteotendinei (v. semeiotica sistema nervoso).

La *limitazione della motilità articolare* può essere *transitoria*: per blocco da corpi liberi articolari, frattura del menisco, per sinovite e versamento intraarticolare, per interessamento delle strutture paraarticolari (spasmo volontario o provocato dal dolore, tenosinovite, fibrosite periarticolare).

La limitazione *permanente* della motilità può di-

(*) L'esame della *forza muscolare* si effettua di solito per i muscoli della mano (forza di presa): con il dinamometro o più semplicemente stringendo il manicotto di uno sfigmomanometro, nel quale si è già insufflata dell'aria fino a raggiungere i 30-40 mmHg, vedere di quanto si riesce a far innalzare la colonnina di mercurio. Per il quadricipite femorale si determina la forza di sollevamento a gamba tesa del piede, al quale si appendono dei pesi.

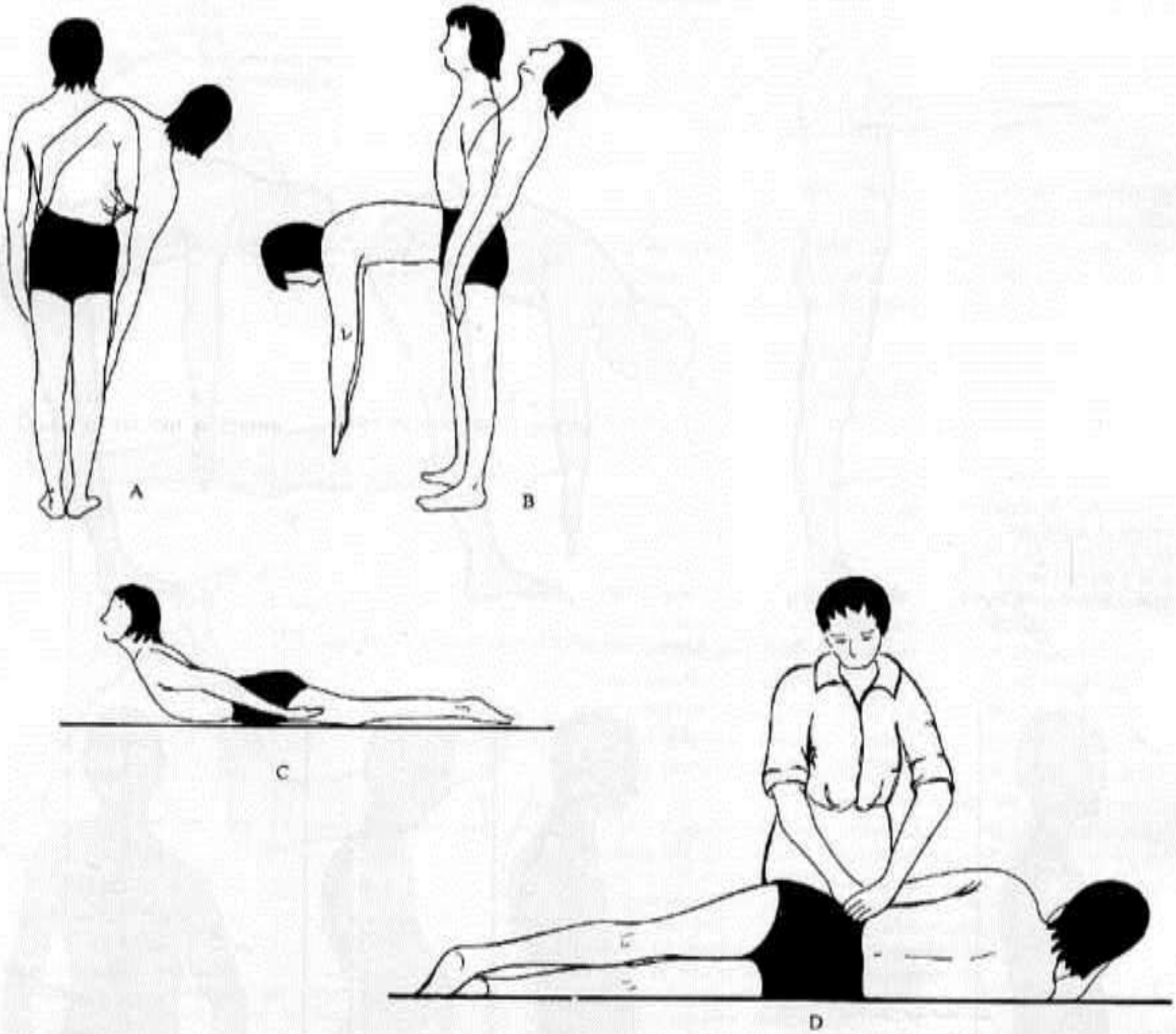

Fig. 18-4/A, B, C, D. Esame della mobilità colonna vertebrale.
A) Piegamento laterale;
B) Flessione ed iperflessione;
C) Estensione in posizione prona;
D) La compressione sull'ileo (stando il paziente sul fianco) serve ad evidenziare la compromissione dell'articolazione sacroiliaca.

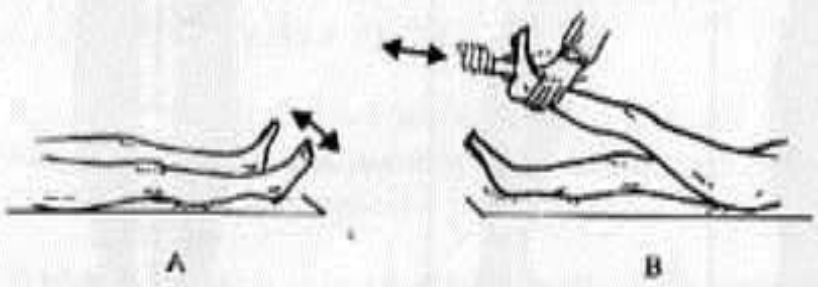

Fig. 18-5/A, B. Manovre per esplorare l'articolazione dell'anca. A) Movimenti di rotazione del piede. B) Percussione sul calcagno ad arto esteso.

pendere da anchilosi fibrosa od ossea, ispessimento capsulare, sublussazione, distruzione della superficie articolare, retrazione tendinea.

La *motilità passiva* è rivolta a saggiare l'ampiezza dei movimenti, la presenza di crepitazione (*scrosci fini e crepitii grossolani o scroscianti*), la mobilità abnorme. Il crepitio articolare non necessariamente si accompagna a dolore o senso di disagio.

Il fenomeno "rigidità" viene spesso riferito dal paziente, essendo la *rigidità mattutina* (morning stiff-

In flessione massima, in condizioni normali, la distanza tra i due punti aumenta di 4-5 cm.

In flessione massima, se la distensibilità è ridotta, la distanza rimane invariata o aumenta di soli 1-2 cm, mentre aumenta la distanza tra estremità delle dita delle mani e pavimento.

A paziente in posizione eretta si segna un punto tra la V vertebra lombare e la I sacrale ed un altro punto 10 cm al di sopra.

Fig. 18-6/A, B, C. Valutazione della distensibilità della colonna vertebrale.

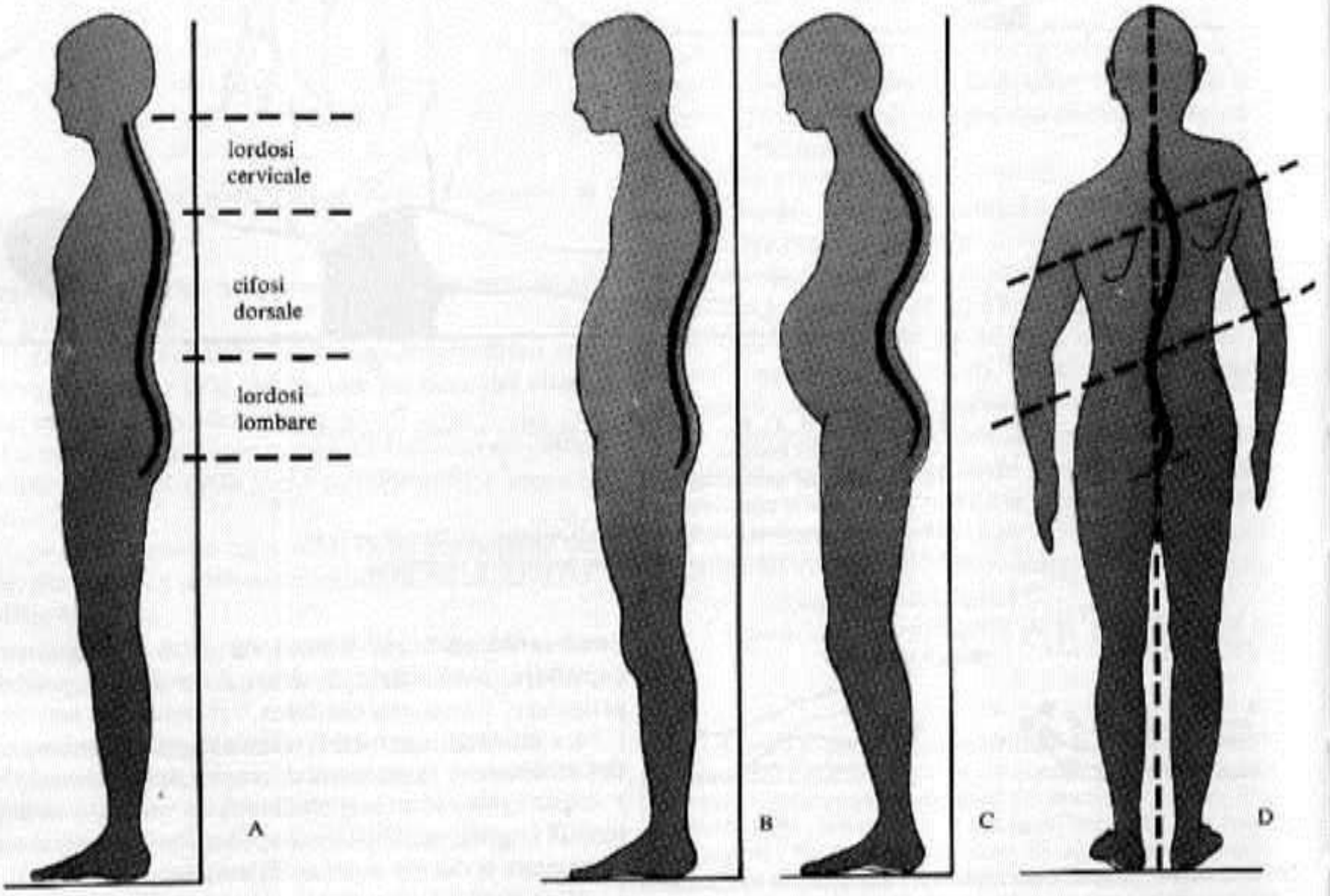

Fig. 18-7/A, B, C, D. Anomalie della colonna vertebrale. A) Condizioni normali; B) Ipercifosi dorsale; C) Iperlordosi lombare; D) Scoliosi.

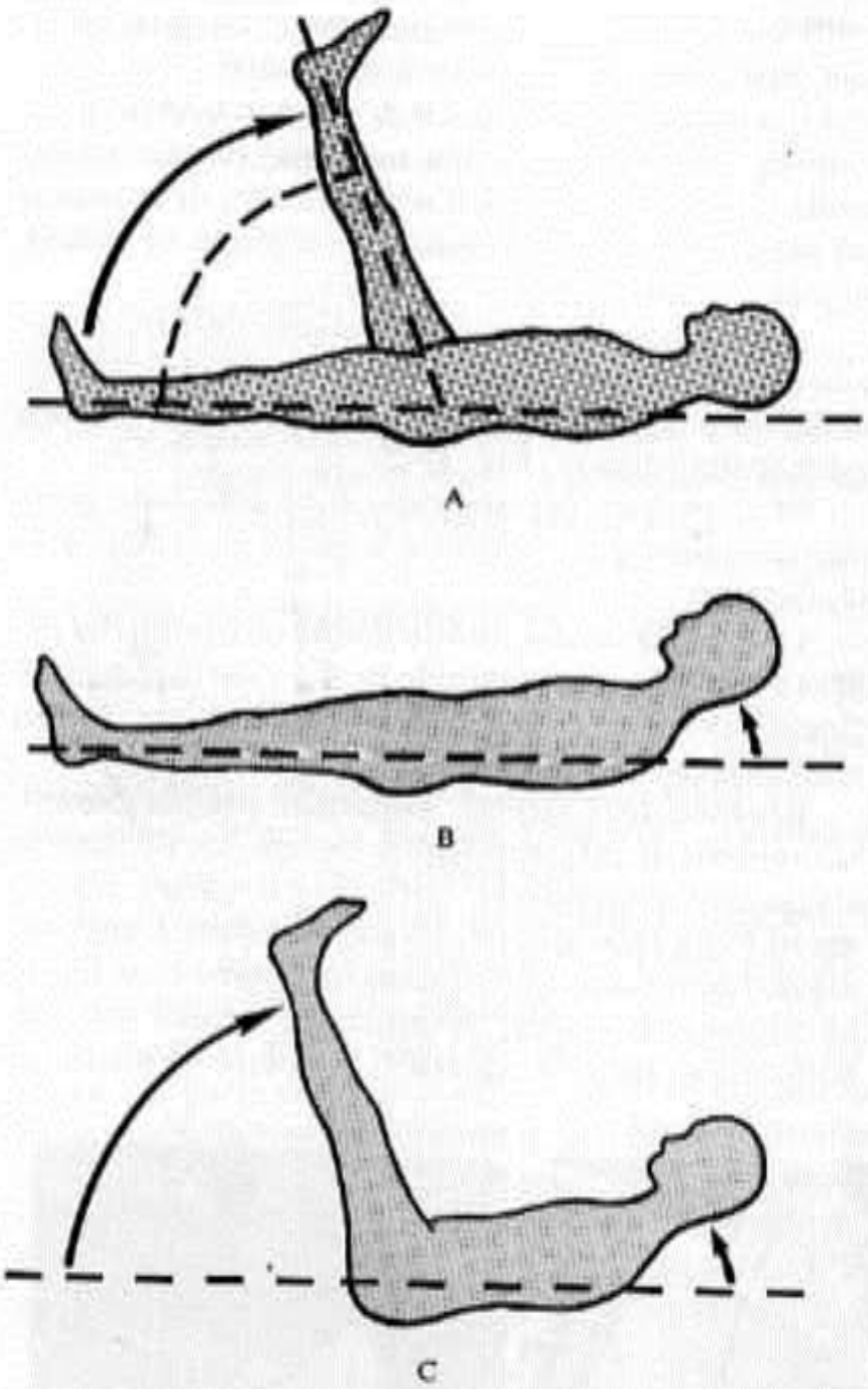

Fig. 18-8/A, B, C. Manovre per evidenziare un interessamento neurologico. A) Test di Lasègue. B) Test di Neri; C) Test di Neri rinforzato.

ness) un sintomo molto frequente in alcune reumopatie.

MANIFESTAZIONI DELLE PRINCIPALI SINDROMI REUMATICHE (*)

Speciale menzione meritano sotto l'aspetto semeiologico alcune malattie e sindromi di interesse reumatologico.

Malattia reumatica o reumatismo articolare acuto (RAA)

È una malattia infiammatoria febbrile che colpisce il cuore e le articolazioni e che fa seguito, sulla base di un terreno disreattivo, ad un'infezione streptococcica delle prime vie aeree.

È caratterizzata da:

— esordio acuto, febbrile, con recente storia di angina e febbre;

— preferenza per le grandi articolazioni (ginocchia, caviglia, polsi, spalla);

— di solito interessamento di più articolazioni: simultaneo non simmetrico, con i caratteri della flogosi acuta (dolore, tumefazione, rossore, calore, limitazione funzionale) a carattere migrante e sostitutivo, nulla poi residuando del pregresso interessamento articolare;

— coesistenza di una cardite reumatica (endocardite, miocardite, pericardite: cardiomegalia, tachicardia, presenza di soffi, sfregamento, scompenso congestizio);

— frequenti le recidive (ricercare eventuali precedenti attendibili di febbre reumatica).

Il laboratorio evidenzia alto titolo antistreptolisinico, aumento della VES, positività della proteina C reattiva e delle mucoproteine, leucocitosi. Caratteristica la sensibilità al trattamento salicilico.

La diagnosi differenziale va posta soprattutto con i reumatismi infettivi secondari (mono od oligoarticolari, scarsa tendenza a migrare, individuazione del focolaio infettivo causale) e con l'artrite reumatoide giovanile (assai spesso è sierologicamente negativa, può

(*) Vengono definite reumatiche le malattie di indole medica del sistema connettivo interessanti l'apparato locomotore e il sistema muscolo-scheletrico.

Trattando della semeiotica delle malattie reumatiche non si può non fare riferimento ai relativi quadri nosografici. In verità, un problema estremamente arduo è quello di classificare le malattie reumatiche, dato che costituiscono un gruppo molto vasto ed eterogeneo, ad etiologia assai varia e in parte ancora sconosciuta.

Faremo riferimento al seguente inquadramento, che, pur incompleto, prende in considerazione le principali forme morbose.

1) *Reumatismi infiammatori*, si suddividono in:

— primari (malattia reumatica, artrite reumatoide, spondilite anchilosante, sindrome di Reiter);

— secondari (infettivi);

— fibromiositici (in cui la localizzazione extraarticolare è esclusiva o predominante: tendinite e tenosinovite, capsulite, fibrosite, borsite);

— dismetabolici (gotta e pseudogotta).

2) *Reumatismo degenerativo* (artrosi), che si suddivide in:

— primario (da difetto qualitativo del tessuto cartilagineo);.

— secondario: all'età senile, a condizioni neuropatogene (tabe dorsale, siringomielia, polimiosite), a condizioni locali (traumi, artriti) o a condizioni dismetaboliche (gotta, alcaptonuria).

3) *Connettiviti reumatiche su base immunitaria:* lupus eritematoso sistemico, polimiosite, sindrome di Sjögren, sclerodermia, connettiviti vasculitiche, ecc.

esordire in modo acuto febbrile e colpire le grandi articolazioni, ma dimostra maggiore persistenza e stabilità dell'interessamento articolare; possibile presenza di linfo e splenomegalia).

Artrite reumatoide (A.R.)

Malattia infiammatoria cronica a decorso progressivo ed a patogenesi immunologica che interessa soprattutto le piccole articolazioni. Le principali caratteristiche consistono in:

— esordio abitualmente insidioso, che inizia con impaccio doloroso mattutino (rigidità da contrattura dolorosa) e si riduce con il movimento. La rigidità è massima al risveglio e dura a lungo; può ricomparire nel corso della giornata e non trarre giovamento dal movimento;

— preferite le piccole articolazioni delle mani: interessamento delle metatarso-falangee ed interfalangee prossimali di natura infiammatoria, con dolore, tumefazione (di aspetto fusato), deformazione e deviazione ulnare delle dita (Fig. 18-9);

— l'interessamento articolare, che è di solito simmetrico, progredisce poi in senso centripeto, guadagnando le grandi articolazioni; frequenti i versamenti articolari;

— l'evoluzione è aggiuntiva (non migrante), con fissità della localizzazione articolare;

— *noduli reumatoidi o di Meynet*: noduli sottocutanei (da un cece ad una nocciola) iuxtaarticolari (sulla faccia estensoria dell'avambraccio, della mano) od anche sul cuoio capelluto, che tendono ad aderire ai piani sottostanti;

— grave e progressiva la compromissione funzionale, con alternarsi di remissioni e riacutizzazioni della sintomatologia. Tardivi i crepitii e gli scrosci; esito in anchilosi (v. Fig. 19-2);

— evidente la compromissione dello stato generale (con febbre o febbricola) e quella muscolare iuxtaarticolare.

Le indagini di laboratorio danno alta positività dei tests per il fattore reumatoide (F.R.) e dei parametri di flogosi (VES, proteina C reattiva, aumento dell'α_2 globulina del protidogramma, ecc.).

Esistono delle varianti: poliartrite cronica giovanile o *morbo di Still* (con febbre elevata, localizzazione alle grandi articolazioni, linfoadenomegalia); *sindrome di Felty* (con splenolinfoadenomegalia e leucopenia con neutropenia); *sindrome di Sjögren* (con cheratocongiungivite secca, xerostomia); *reumatismo palindromico*: (episodi ricorrenti di dolore e tumefazio-

Fig. 19-9. Artrite reumatoide: rigonfiamento delle articolazioni metatarso-falangee ed interfalangee prossimali, con accenno a deviazione ulnare delle dita.

ne mono o poliarticolare, della durata di pochi giorni, che si risolvono senza sequele); *artrite psoriasica* (l'artropatia insorge in corso di psoriasi).

Nelle varienti dell'A.R., la positività dei tests per il fattore reumatoide è assai scarsa.

Gotta

Malattia caratterizzata da artrosinovite acuta recidivante, causata da precipitazione articolare di cristalli di urato di sodio. Si manifesta con:

— artrite ad esordio improvviso;

— colpisce una o poche articolazioni, con intensa partecipazione dei tessuti periarticolari;

— è classica, ma non esclusiva la localizzazione alla prima articolazione metatarso-falangea del piede (Fig. 18-10);

— risoluzione spontanea in 1-2 settimane;

— presenza di depositi di urati (*tofi*: dapprima piccoli e molli, che poi si ingrossano, si induriscono e possono ulcerarsi) in sede paraarticolare, all'elice e all'antelice e nelle borse olecraniche.

Il laboratorio dimostra: iperuricemia e cristalli di urato di Na nel liquido sinoviale. Si ha risposta terapeutica drammatica alla colchicina.

Il ripetersi di attacchi ravvicinati di gotta acuta porta alla *gotta cronica*: le articolazioni diventano in permanenza dolenti ed ipomobili, con lieve deformità e tumefazione irregolare, per presenza di noduli corrispondenti a tofi, per fenomeni regressivi cartilaginei e formazioni osteofitarie (artrosi secondaria; Fig. 18-11).

Occorre differenziare l'attacco acuto di gotta dall'attacco acuto di *condrocalcinosi articolare o pseudogotta*, che è dovuta alla precipitazione a livello articolare di cristalli di pirofosfato di calcio (a forma di parallelepipedo ed il cui riscontro nel liquido sinoviale è risolutivo ai fini diagnostici). Predilige le grandi articolazioni, pur non risparmiando il piede e l'alluce in particolare e suole accompagnarsi a calcificazioni delle cartilagini di incrostazione e delle fibrocartilagini articolari (menischi, dischi, ecc.).

L'attacco di gotta può venire confuso con un'artrite infettiva acuta (anche per la leucocitosi e l'aumento notevole della VES) e con l'A.R. (l'evoluzione rapidamente risolutiva è dirimente). Per la gotta cronica la differenziazione dall'A.R. può riuscire più difficile, ma sono essenziali i dati clinici e di laboratorio: sede tipica, iperuricemia, tofi, deposizioni uratiche a livello sinoviale. La gotta può dare delle localizzazioni viscerali soprattutto a livello del rene (rene gottoso).

Spondilite anchilosante di Bechterew

Malattia infiammatoria cronica a carattere progressivo ed a esito anchilopoietico, che colpisce le arti-

A

B

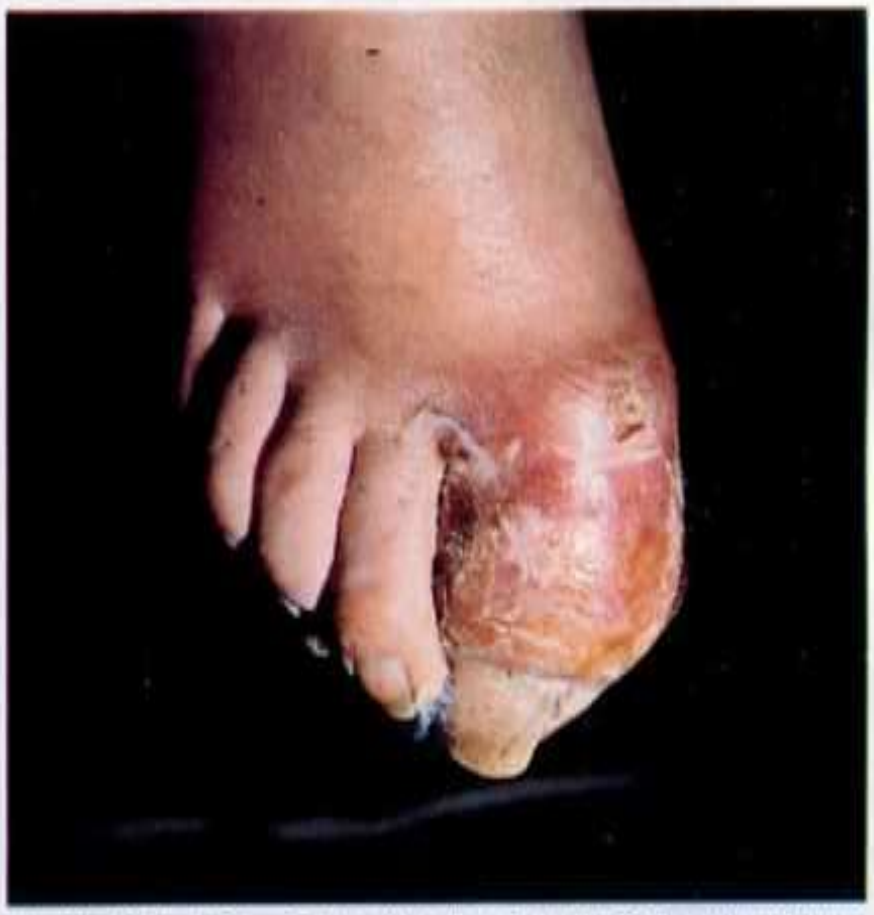

C

Fig. 18-10/A, B, C. Gotta: A) in fase iniziale; B) in fase inoltrata; C) gotta tofacea.

A

B

colazioni sacro-iliache e la colonna vertebrale; quasi sempre colpisce i maschi (90% circa).

Si manifesta con:

— precoce interessamento sacro-iliaco (*sacroileite bilaterale*), con dolore localizzato (radiologicamente con pseudo-allargamento, poi sclerosi reattiva della rima articolare ed infine anchilosi; Fig. 18-12);

— dolori (protratti ed ingravescenti) e limitazione funzionale della colonna (inizialmente lombare), per lo più ad evoluzione in senso ascendente (con artrite interapofisaria e costo-vertebrale, che limita gli atti respiratori), calcificazione dei legamenti intervertebrali e rigidità in atteggiamento flessorio (cifosi cervico-dorso-lombare, Fig. 18-13), con dolori radicolari; tardivamente la colonna assume radiologicamente un aspetto a "*canna di bambù*" (v. Figg. 19-3, 4, 5).

— talora localizzazione all'articolazione coxofemorale ed alle spalle (*spondiloartrite rizomelica*) ed anche a qualche altra articolazione periferica (tibiotarsiche, metatarso-falangee).

Può essere presente febbre negli stadi acuti; la VES suole essere aumentata; presente l'antigene di istocompatibilità HLA-B-27.

Artrosi (artropatia degenerativa)

Trattasi di un'artropatia cronica evolutiva, che ha come substrato un processo degenerativo della cartilagine articolare, cui consegue una reazione proliferativa del tessuto osseo adiacente e successivamente, talora, un impegno della sinoviale.

Rappresenta il 60% circa di tutte le affezioni reumatiche. Gli elementi che la caratterizzano sono:

— interessamento abituale delle dita delle mani con localizzazione alle articolazioni interfalangee distali, spesso simmetrico, senza o con scarsi segni di flogosi. Caratteristici sono appunto i *noduli di Heberden*: noduli quanto piselli, simmetrici, duri, poco dolorosi (assai dolenti nella fase iniziale, non spostabili) sulla superficie dorsale e laterale delle articolazioni interfalangee distali (Fig. 18-14); la degenerazione mucoide della capsula e dei tessuti molli periarticolari porta al formarsi di cisti e poi a metaplasia cartilaginea ed ossea. Meno frequentemente questo processo interessa le articolazioni interfalangee prossimali (*noduli di Bouchard*);

Fig. 18-11/A, B. Artrosi gottosa: riduzione dello spazio articolare della 1ª metatarso-falangea, con irregolarità del profilo articolare (paziente che è andato incontro a ripetuti attacchi di podagra). In B): aree di rarefazione da deposizione tofacea a livello dell'estremità distale della prima falange del II dito della mano (stratigramma).

Fig. 18-12. Spondilite anchilosante: scomparsa delle articolazioni sacro-iliache ed iniziali alterazione del profilo della testa femorale.

— fra le altre sedi più colpite, figurano: le ginocchia, le anche e soprattutto il rachide, essendo interessate di preferenza le articolazioni di sostegno del corpo;

— la compromissione funzionale è di solito modesta (escluse la coxartrosi e la gonartrosi); quasi assente la compromissione muscolare. Manca la compromissione dello stato generale. Il decorso è lentamente evolutivo, con periodi di miglioramento e di peggioramento.

— la rigidità articolare dell'artrosi è presente al mattino, si scioglie rapidamente con il movimento, ricompare con il riposo prolungato o dopo protratta sollecitazione articolare. I dolori, in genere, non sono molto intensi, insorgono con il movimento e scompaiono a riposo.

Negli stadi avanzati, le articolazioni colpite appaiono ingrossate e deformate. Al processo degenerativo puo associarsi, come si è visto, una quota infiammatoria della sinoviale.

Le indagini di laboratorio danno risultati negativi.

Caratteristico è il quadro radiologico (vedi appresso).

La diagnosi di solito riesce agevole in base all'anamnesi, all'eventuale presenza dei caratteristici noduli di Heberden ed ai rilievi obiettivi articolari correlati a quanto ora esposto.

La diagnosi può talora riuscire meno agevole, in particolare nei confronti dell'artrite reumatoide, allorché sono esaltati i fenomeni flogistici, a sede articolare o nelle strutture peri e paraarticolari, responsabili delle riesacerbazioni dolorose della sintomatologia; a livello del ginocchio è possibile evidenziare un versamento articolare (Tab. 18-1).

Si possono, così, realizzare dei quadri di artrosi-artrite; ai fini diagnostici è essenziale la preesistenza dei fenomeni artrosici rispetto a quelli artritici.

Una situazione inversa può pure verificarsi, instaurandosi un'artrosi a seguito di un'artrite: artrosi secondaria a condizioni locali: traumi, artriti, tra cui quella gottosa, come si è visto.

Nell'acclusa tabella sono sintetizzati i caratteri differenziali tra artrosi e artrite reumatoide.

Altri tipi di reumatismo infiammatorio

Le forme morbose che abbiamo ora ricordato rientrano tutte, ad eccezione dell'artrosi o reumatismo degenerativo, tra i reumatismi infiammatori (artriti o reumatismi in senso stretto) cosiddetti primari ed in quelli dismetabolici (gotta e pseudogotta).

Segni di flogosi a livello delle articolazioni interessate si riscontrano anche nelle *artriti infettive*. Queste possono comparire nel corso di una infezione batteri-

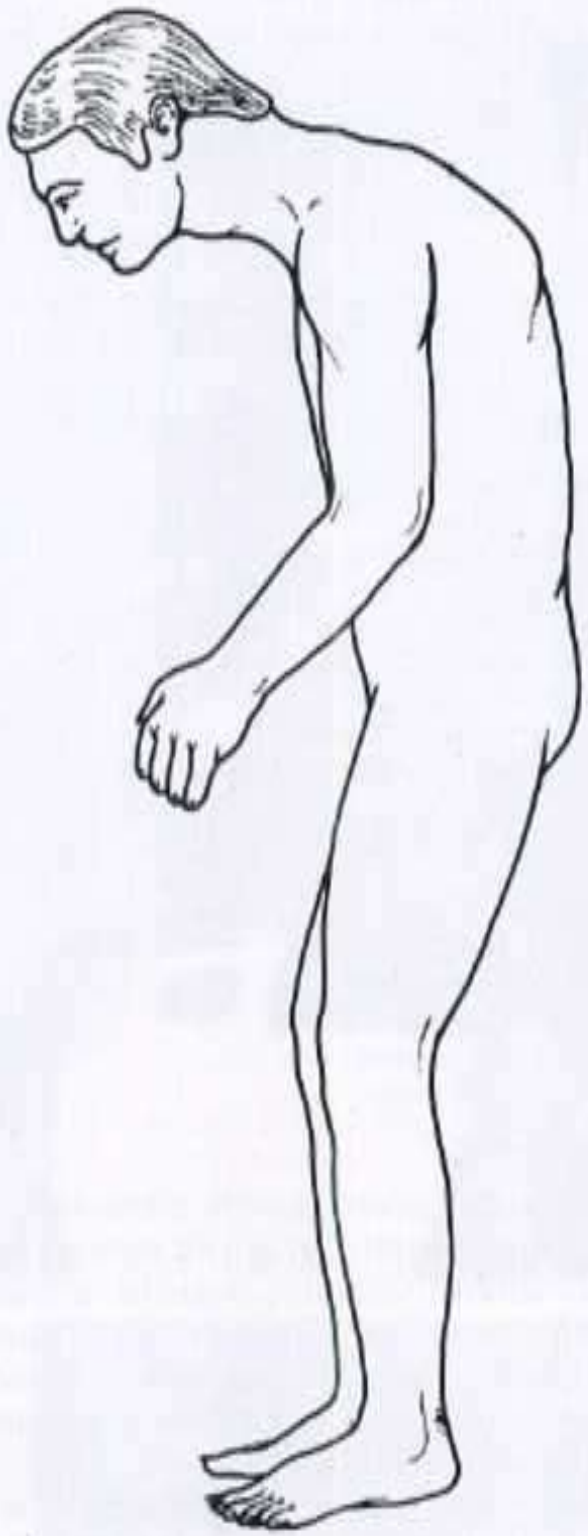

Fig. 18-13. Atteggiamento nella spondilite anchilosante.

Fig. 18-14. Noduli di Heberden.

ca (stafilococcica, streptococcica, gonococcica, melitococcica, tubercolare, ecc.), a volte a carattere focale (tonsille, denti, prostata, annessi, colecisti, ecc.) o virale (rosolia, parotite, epatite virale, mononucleosi infettiva, coxackie B o malattia di Borhholm, ecc.) o da rickettsie.

Si tratta di forme ad insorgenza brusca, che colpiscono una o poche articolazioni, le quali presentano i segni caratteristici della flogosi acuta (dolore, gonfiore, rossore, calore e limitazione funzionale). Sono anche presenti, e di solito abbastanza evidenti, i segni generali di infezione; il versamento articolare è quasi sempre presente e l'esame del liquido sinoviale suole fornire elementi consistenti ai fini della diagnosi etiologica, in rapporto alla localizzazione dei germi nell'articolazione (malattie infettive a localizzazione articolare: M. Giordano). Più raramente l'agente infettivo non è presente o dimostrabile nell'articolazione colpita.

Nella *tubercolosi* può aversi una monoartrite ad esordio subdolo, decorso cronico con tendenza all'anchilosi, spiccata ipotrofia dei muscoli attorno all'articolazione; è tipico l'aspetto della gonartrite tubercolare: ginocchio tumefatto, affusato, con versamento articolare e con cute tesa e lucente.

Un quadro infiammatorio non su base infettiva si può avere in alcune *enteropatie* (rettocolite ulcerosa, morbo di Crohn, morbo di Whipple).

Una forma non rara di reumatismo infiammatorio, sulla base di una ipersensibilità a condizioni diverse, è costituita dalla *sindrome di Schoenlein-Henoch* o porpora anafilattoide: porpora con artrite a prevalente localizzazione agli arti inferiori, cui spesso si associano dolori addominali, con possibilità di melena ed ematuria (Fig. 18-15).

Va ancora ricordata, nell'ambito del reumatismo infiammatorio, la *sindrome di Reiter* (sostenuta verosimilmente da un virus del gruppo delle bedsonie):

TABELLA 18-1. Elementi differenziali tra artrite reumatoide e artrosi

	Artrite reumatoide	*Artrosi*
Dolore articolare	Continuo gravativo, presente a riposo.	Ai primi momenti o dopo protratta sollecitazione articolare; si attenua col riposo.
Tumefazione articolare	Presente: dita fusate e frequenti i versamenti.	Modesta: dita irregolarmente deformate, rari i versamenti (soltanto nella gonartrosi).
Rigidità articolare	Costante e di lunga durata.	Talvolta presente, ma di breve durata.
Scrosci e crepitii	Assenti nelle prime fasi.	Presenti precocemente.
Nodosità	Tipo Meynet.	Tipo Heberden e Bouchard.
Compromissione funzionale	Rapidamente progressiva e grave.	Di solito modesta. È grave solo nelle coxartrosi e nelle più severe gonoartrosi.
Compromissione muscolare	Presente l'atrofia di molti gruppi muscolari e degli interossei.	Pressoché assenti. Soltanto al quadricipite in pochi casi di grave coxartrosi.
Compromissione stato generale	Precoce e notevole movimento febbrile, anemia, deperimento.	Assente.
Localizzazioni preferenziali	Localizzazioni simmetriche: interfalangee prossimali, metacarpo-falangee, polsi, piccole art. dei piedi, ginocchia, gomiti, spalle, tibiotarsiche e coxo-femorali.	Intefalangee distali con nodosità tipo Heberden; rachide.
Indagini di laboratorio	Alta positività dei tests per il F.R. (escluse le forme sieronegative) e dei parametri di flogosi.	Se non esiste una flogosi secondria, tutti i tests di flogosi sono negativi.
Reperti radiologici	Osteoporosi juxtaarticolare. Assotigliamento della rima art., zone chiare subcondrali e bordi articol. sfumati. Erosioni ed usure. Sublussazione. Osteolisi ed anchilosi.	Osteofitosi, riduzione della rima articolare. Geodi. Osteosclerosi subcondrale.
Decorso	Remissione e riacerbazioni della sintomatologia con evoluzione progressiva verso la deformità e l'anchilosi.	Lentamente evolutivo.

Fig. 18-15. Sindrome di Schoenlein-Henoch: manifestazioni petecchiali ed artrite tibio-astragalica.

esordio sovente poliarticolare , che poi si circoscrive a poche articolazioni, con rapida risoluzione, ma con tendenza al rinnovarsi dell'interessamento articolare. Frequente la sacroileite (per lo più omolaterale). Si associano congiuntivite, irite, uretrite aspecifica, ulcerazioni buccali, dermatosi cheratosica del palmo delle mani e della pianta dei piedi.

Va anche ricordata la *sindrome di Behçet*, malattia a decorso recidivante, nella quale artrite (per lo più a tipo di oligoartrite), stomatite aftosa ed iridociclite costituiscono la triade sintomatologica più frequente; possono essere pure presenti flebiti ed arteriti.

Nelle *connettiviti reumatiche* (lupus eritematoso sistemico, polimiosite, sindromi algogene, ecc.), la partecipazione articolare, di solito con i caratteri tipici della flogosi, suole richiamare il quadro dell'artrite

reumatoide; inoltre accanto alle manifestazioni articolari coesistono le manifestazioni proprie delle varie forme sistemiche, con severo interessamento dello stato generale. Nel 10% dei casi, la sclerodermia si accompagna a forme di poliartrite, che presentano caratteristiche simili alla malattia reumatoide (l'artrite è di solito meno impegnativa che nella forma reumatoide); spesso si associano manifestazioni tipo Raynaud.

Nell'ambito dei reumatismi infiammatori rientrano ancora i cosidetti *reumatismi fibromiositici*, cioè *reumatismi non articolari*, che interessano i muscoli, i tendini, le loro inserzioni e le borse sierose.

Così, dolore e/o limitazione dei movimenti a carico della spalla, oltre che per eventi traumatici, può aversi per interessamento articolare da artrosi, artrite reumatoide e per *periartrite* cioè interessamento delle strutture periarticolari, che è da considerare la più frequente localizzazione del reumatismo fibromiositico. L'interessamento della spalla può dipendere da:

— *capsulite*, cioè infiammazione della capsula articolare: provoca dolore alla spalla, che si irradia al braccio e si esacerba con i movimenti (specie di abduzione del braccio), che risultano assai limitati. Il dolore si esacerba pure alla pressione sulla parte anteriore della capsula; si può arrivare al blocco totale dell'articolazione.

Caratteristica è la presenza di calcificazioni periarticolari (mentre è integra l'articolazione gleno-omerale; Fig. 18-16);

— *tendinite e tenosinovite*: infiammazione del tendine e/o della sua guaina; il dolore è esacerbato dal movimento e dalla pressione sulle inserzioni dei tendini ed a livello osseo;

— *borsite* o flogosi della borsa sierosa sottodeltoidea.

A volte la capsulite può far parte della *sindrome spalla-mano*, che può essere idiopatica o più spesso costituire una sequela dell'infarto miocardico o dell'ictus apoplettico e dell'angina pectoris grave. La sindrome spalla-mano si manifesta con dolore e limitazione dei movimenti della spalla e con dolore, gonfiore, arrossamento della mano omolaterale (per fenomeni distrofici simpatici).

La periartrite può colpire anche l'anca (*periartrite dell'anca*).

Nel gruppo dei reumatismi fibromiositici rientrano le *fibrositi* propriamente dette, spesso rilevabili sotto forma di indurimenti dolorosi del tessuto connettivo in vicinanza delle articolazioni, soprattutto del rachide; possono divenire sede di calcificazioni (Fig. 18-17).

Delle tenosiviti fa parte un'altra evenienza reumatologica: *la sindrome del tunnel carpale*; è caratterizzata da intorpidimento doloroso delle prime tre dita della mano, specie notturno. Essa deriva da un intrappolamento del nervo mediano in corrispondenza del suo passaggio nel canale del carpo (tunnel carpale), in seguito ad edema post-traumatico, osteofiti ipertrofici, acromegalia, mixedema.

Assimilabile alla sindrome del tunnel carpale è la *sindrome del canale del tarso*.

Una configurazione a parte assume la *polimialgia*

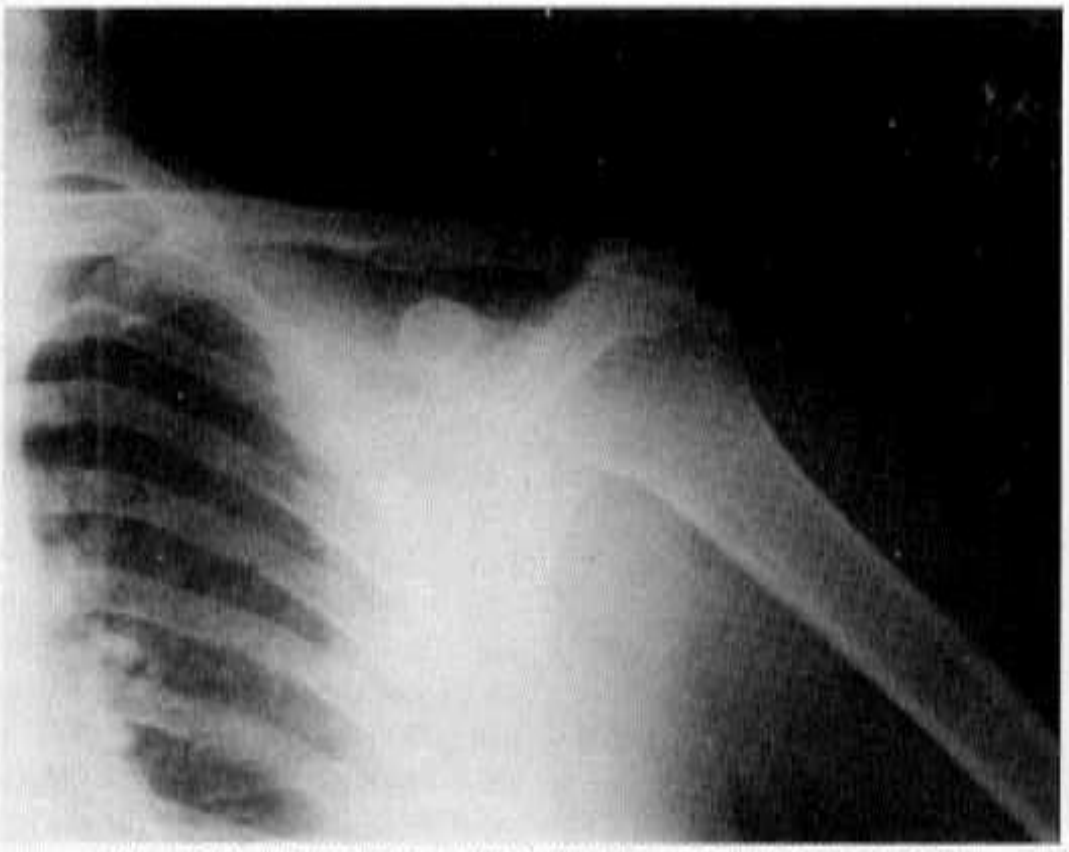

Fig. 18-16. Periartrite scapolo-omerale: calcificazione sottodeltoidea.

Fig. 18-17. Fibrosite calcifica del collo.

reumatica, caratterizzata da intenso dolore ai muscoli e alle strutture periarticolari del cingolo scapolare e talora pelvico, a decorso protratto; spesso si accompagna ad artrite temporale gigantocellulare (*arterite di Horton*) o di altri vasi del circolo cefalico o di altri distretti organici. Si ha febbre, aumento cospicuo della VES e delle mucoproteine.

In tema di dolori muscolari vanno tenute presenti le forme di mialgia su base regressivo-dismetabolica, abitualmente provocate dal raffreddamento, specie in ambiente umido (*miosi e tendomiosi*).

Così, la tendomiosi del muscolo sternocleoidomastoideo è la causa più comune del *torcicollo*; la tendomiosi del trapezio e dello splenio del capo può provocare *cefalea nucale* di atteggiamento; quella del trapezio e del gran dorsale può provocare *dorsalgia*; quella del sacrolombare e lunghissimo del dorso provoca la *lombaggine*.

Una sindrome dolorosa reversibile definita comunemente lombaggine, può derivare anche da uno sforzo, un trauma, uno strappo delle inserzioni, un prolasso transitorio del disco intervertebrale, ecc.

Va ricordata, infine, la miosi del grande e piccolo pettorale, che se a sinistra può far sospettare un dolore coronarico. Il dolore, però è assai protratto, non suole dare irradiazione all'arto superiore sinistro, si accompagna a spiccata iperalgesia muscolare ed alla

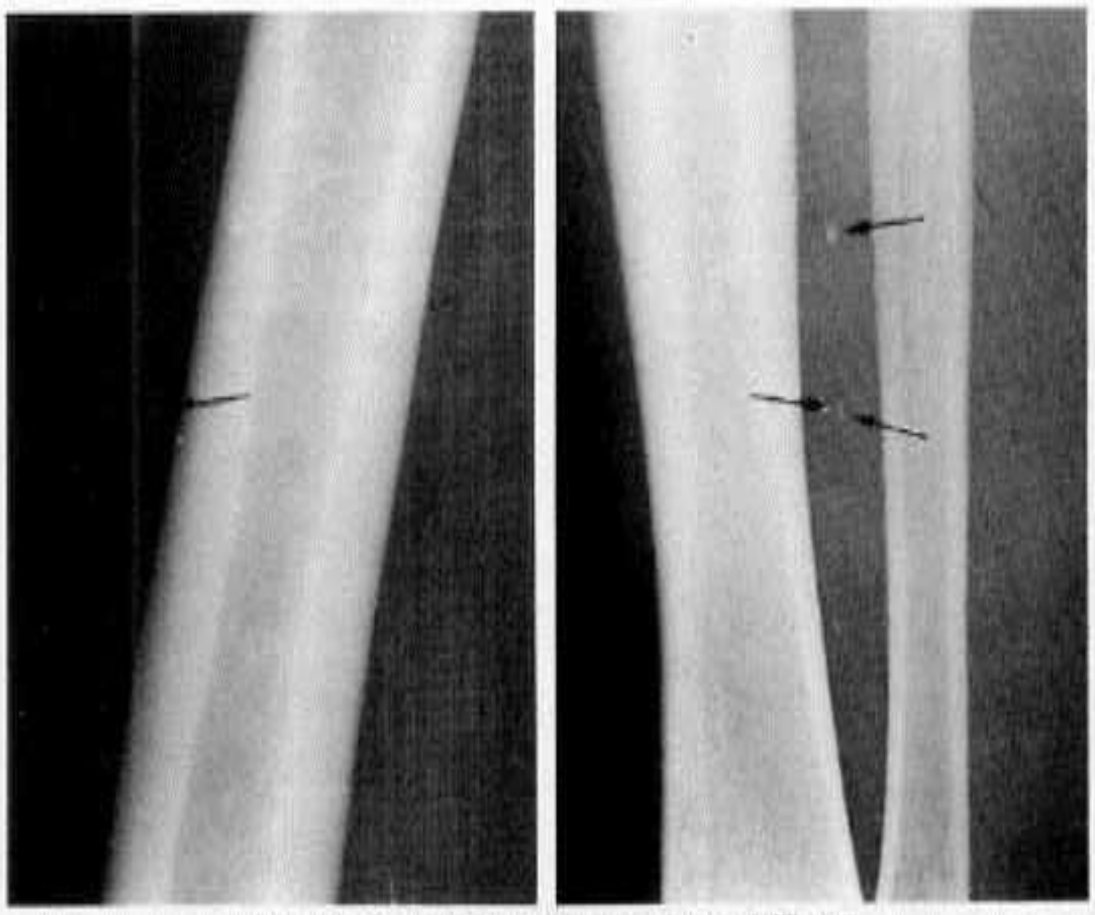

Fig. 18-18. Cisticercosi muscolare calcificata.

palpazione si possono apprezzare nodosità particolarmente dolenti nel contesto del muscolo; non si accompagna a fenomeni vegetativi (nausea, vomito, sudorazione), è sensibile ai pirazolici. Il reperto ecgrafico potrà risultare assai importante ai fini della differenziazione diagnostica, in quanto dopo alcuni mesi dall'infarto miocardico possono svilupparsi (per fenomeni di fibrosite distrofica riflessa) focolai algogeni nel contesto dei muscoli e delle fasce della parete anteriore sinistra del torace (*sindrome dolorosa post-infartuale di Prinzmetal-Massumi*).

Dolori muscolari possono verificarsi in seguito a strappi dovuti a sforzi; in questi casi nelle parti più diverse del corpo si suscita dolore al punto di inserzione muscolare.

Si ricordi che la mialgia può avere una origine parassitaria: *trichinosi*, con carattere epidemico, per ingestione di carne suina cruda e *cisticercosi* (Fig. 18-18) per localizzazione di forme larvali della tenia solium.

Dolori muscolari vaghi possono rinvenirsi in numerose malattie, e fra l'altro nelle neoplasie e negli stati depressivi, ma in questi casi non si rinviene alcun reperto obiettivo locale.

Nei bambini si osservano frequentemente i cosidetti *dolori della crescita*: dolori vaghi, più intensi alla sera, localizzati alle masse muscolari, specie a quelle degli arti inferiori, che non aumentano col movimento.

Fenomeni di *cellulite* o meglio di *panniculosi* (accumuli di tessuto adiposo ricoperti da cute spessa e imbibita, con aspetto a buccia di arancia, assai dolenti alla palpazione) si possono osservare nelle donne grasse; trattasi per lo più di un lipoedema doloroso senza fenomeni flogistici e raramente di una vera cellulite.

Manifestazioni relative a particolari localizzazioni dell'artrosi

L'artrosi, come abbiamo detto, rappresenta la reumopatia di gran lunga più frequente; essa, avendo una insorgenza insidiosa ed un decorso lentamente evolutivo, passa spesso inosservata finché non compare dolore. In rapporto a talune localizzazioni della artrosi, si possono avere delle manifestazioni particolari alle quali conviene fare cenno. Abbiamo visto che l'artrosi colpisce anzitutto il rachide, in quanto articolazione di sostegno del corpo.

Merita ricordare come l'*artrosi cervicale* (sia come artrosi interapofisaria, ma soprattutto uncovertebrale), a parte i dolori localizzati e la limitazione funzionale, possa provocare alcune sindromi cliniche:

— *sindrome da compressione radicolare*: parestesie notturne agli arti superiori e poi dolori e deficit motorio con atrofia di alcuni gruppi muscolari (in particolare delle eminenze tenare ed ipotenare);

— *sindrome simpatico-cervicale posteriore* da irritazione del simpatico cervicale posteriore (*sindrome di Neri-Barré-Lieou*): dolore cervicale che si irradia alla regione occipitale, al cingolo scapolare ed in sede retroorbitaria, vertigini, ronzii auricolari, ipoacusia, offuscamenti visivi, disturbi vasomotori (rossori) e secretivi del capo (secrezione sudorale, nasale, lacrimale e salivare);

— *sindrome da compressione dell'arteria vertebrale*, con manifestazioni di insufficienza circolatoria cerebrale; sono in particolare i fenomeni di uncoartrosi cioè di artrosi delle articolazioni uncovertebrali che possono indurre tali fenomeni compressivi;

— *sindrome da compressione midollare*, soprattutto per alterazione a carico dei dischi intervertebrali con manifestazioni a carico degli arti inferiori (paraparesi spastica, Babinski) e superiori (con disturbi sensitivo-motori). I dischi maggiormente interessati sono quelli posti tra C_4-C_5, C_5-C_6, C_6-C_7.

Può aversi a carico della colonna vertebrale (soprattutto cervicale e lombare) una *osteocondrosi* o *discartrosi*, cioè un processo degenerativo primitivo dei dischi intervertebrali. I fenomeni osteocondritici determinano spesso una spondilosi reattiva dei corpi vertebrali contigui alla degenerazione discale, con artrosi secondaria reattiva. L'osteocondrosi provoca dolori vertebrali spontanei, per lo più di tipo cronico, tendenti alla irradiazione, che aumentano con gli sforzi e si attenuano con il riposo; si ha limitazione funzionale e spiccata dolorabilità alla pressione sui muscoli paravertebrali in contrattura.

L'*ernia del disco* (che consegue a fenomeni degenerativi del nucleo polposo, con successiva erniazione attraverso lesioni dell'anello fibroso e del legamento longitudinale posteriore) per lo più ha sede lombare, può insorgere in modo brusco o graduale: dolore con

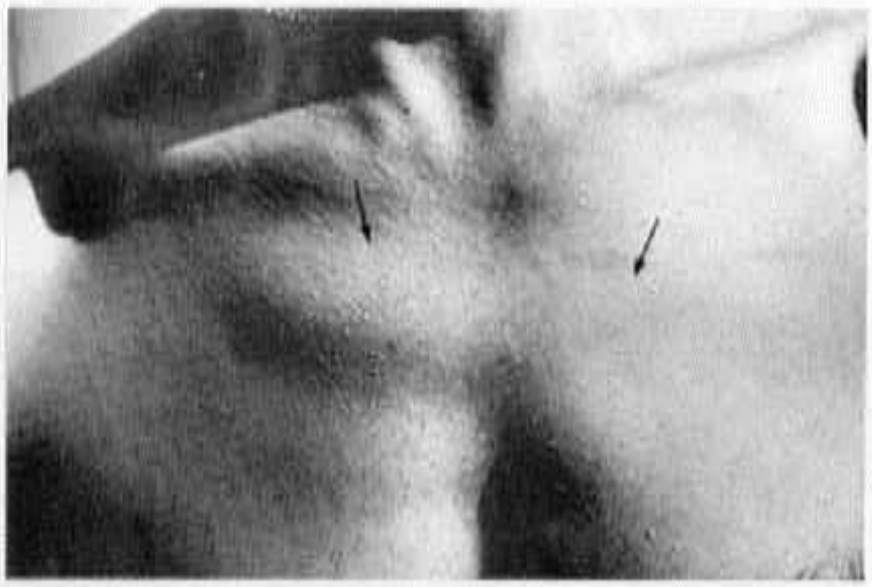

Fig. 18-19. Sindrome di Tietze; v. testo.

irradiazione sciatalgica, il quale viene esacerbato dalle varie condizioni che fanno aumentare la pressione del liquido cefalo-rachidiano (tosse, starnuto, sforzi in genere). Obiettivamente: segno di Laségue, segno di Neri, contratture dei muscoli paravertebrali e disturbi sensitivo-motori ai glutei ed agli arti inferiori.

Una sintomatologia dolorosa pressoché analoga si può avere nelle *radicoliti* (cervicobrachiali, dorsali, lombosacrali).

A proposito di artrosi secondaria dismetabolica, oltre all'artrosi gottosa, va ricordata quella alcaptonurica.

L'*alcaptonuria* è una malattia congenita del metabolismo, riportabile ad una deficienza di omogentinasi, per cui il catabolismo della fenilalanina è incompleto e si ha eliminazione di acido omogentesinico con l'urina: questa, che è di colorito normale all'emissione, lasciata all'aria diviene di colore bruno-scuro. È tipico anche il colore scuro che lascia l'urina sulla biancheria personale. Si ha colorito scuro delle sclere, delle cartilagini (padiglione dell'orecchio e cartilagini articolari) e dei tendini; fenomeni artrosici tardivi (anca, ginocchia, rachide) compaiono in seguito alle alterazioni della cartilagine articolare.

Fra le artrosi viene pure da taluni inquadrata la *sindrome di Tietze*, in quanto di recente è stata considerata di tipo primariamente degenerativo. Trattasi di tumefazione fusiforme, dolorosa, non suppurativa, in corrispondenza delle cartilagini costali (per lo più II e III), di solito simmetrica e della loro inserzione sternale (Fig. 18-19).

SEMEIOTICA FISICA DELLE OSTEOPATIE

L'interesse internistico delle osteopatie è dato soprattutto dal fatto che lo scheletro costituisce la "fucina" del metabolismo fosfocalcico e che esso, a parte le condizioni patologiche ossee prettamente circoscritte, può presentare delle anormalità in rapporto a stati morbosi di indole endocrino-metabolica, che possono riflettersi sullo sviluppo scheletrico e sulla statura.

Anche per le osteopatie il sintomo dolore costituisce il fenomeno dominante, ma alcune di esse, come vedremo, possono decorrere senza accompagnarsi a dolore.

Soltanto per alcune malattie delle ossa la diagnosi può venire posta o sospettata sulla base dei soli elementi clinici, per la maggior parte di esse invece essendo indispensabile l'esame radiologico, che, come vedremo, in genere suole fornire reperti caratteristici.

L'*osteopetrosi* o malattia di Albers-Schönberg, è caratterizzata da un notevole ispessimento della corticale delle ossa lunghe e delle travate dell'osso spugnoso, che conferisce un aumento dell'opacità radiologica dello scheletro. Esso si accompagna ad anemia, fratture spontanee, compressione dei nervi cranici, soprattutto dell'ottico, con progressiva diminuzione del visus.

Il decorso clinico è invece del tutto asintomatico nell'*osteopecilia*, che è caratterizzata da chiazze o strie di addensamento osteosclerotico.

L'*ipofasfatasia* nell'adulto è caratterizzata da demineralizzazione e fragilità ossea ed a volte da insufficienza staturale; quella dell'infanzia, più frequente, provoca difetto di ossificazione metafisaria, con rallentamento dello sviluppo dell'osso in spessore ed in lunghezza, demineralizzazione ossea, nefrocalcinosi con insufficienza renale.

L'*osteogenesi imperfecta* è caratterizzata da statura inferiore alla norma, sclere colorate in blu (v. Fig. 5-11), spiccata tendenza alle fratture patologiche per sottigliezza e fragilità della corticale, iperlassità legamentosa, sordità di conduzione ed otosclerosi.

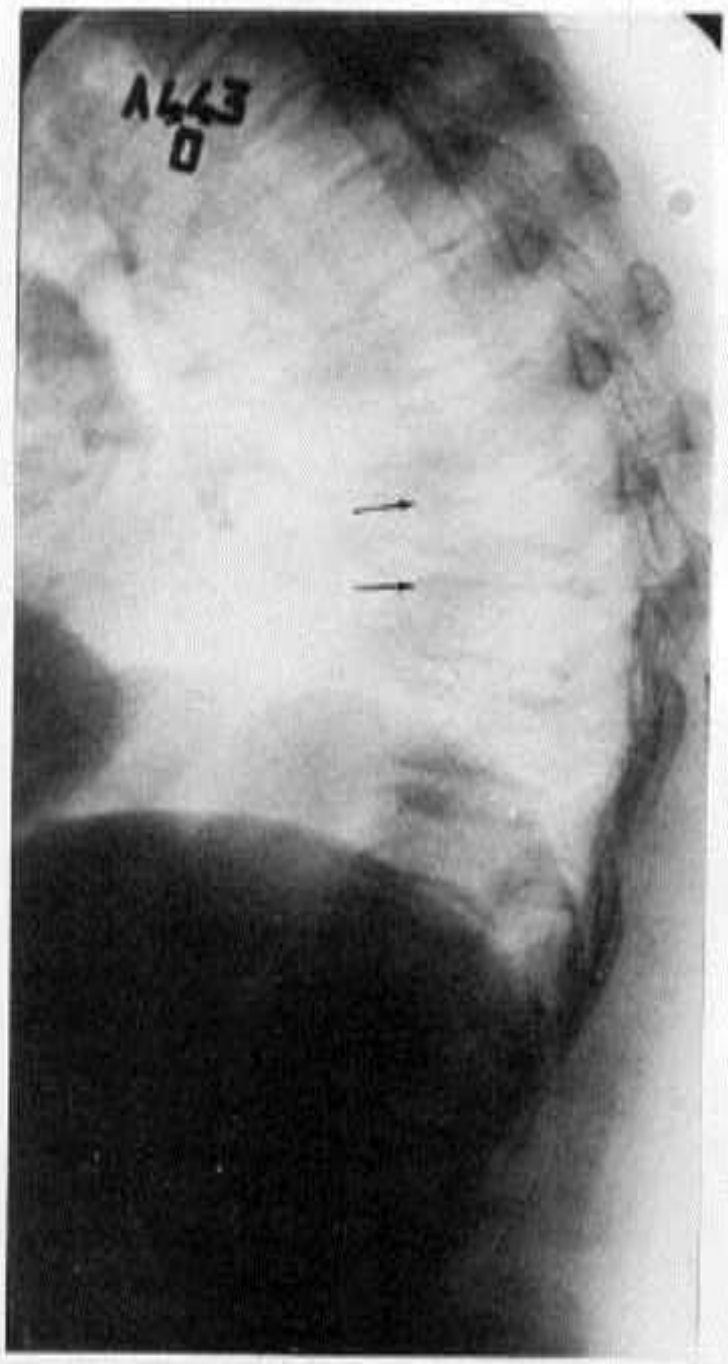

Fig. 18-20. Osteoporosi: osteoporosi senile con schiacciamento a cuneo di un corpo vertebrale.

Nell'*acondroplasia* si ha un difetto di proliferazione della cartilagine di coniugazione che causa micromelia e nanismo, prevalentemente per brevità degli arti inferiori (v. Fig. 4-22).

Alterazioni ossee possono essere legate a condizioni dismetaboliche:

— *osteoporosi* (diminuzione della massa e della densità dell'osso), più frequente nell'età senile o postmenopausale; provoca dolore sordo a carico del rachide, specie dorsale e può essere responsabile di deformazioni (cifosi, per cedimento anteriore dei corpi vertebrali) ed anche di fratture patologiche (Fig. 18-20).

Si tenga presente che uno schiacciamento vertebrale capace di provocare paraplegia è di regola indice di una spondilopatia neoplastica o mielomatosa e non osteoporotica.

— *osteomalacia* (difettosa calcificazione dell'osteoide o matrice ossea) per deficiente concentrazione di calcio e fosforo nei liquidi organici, può dipendere da:

— deficienza di vitamina D (deficiente produ-

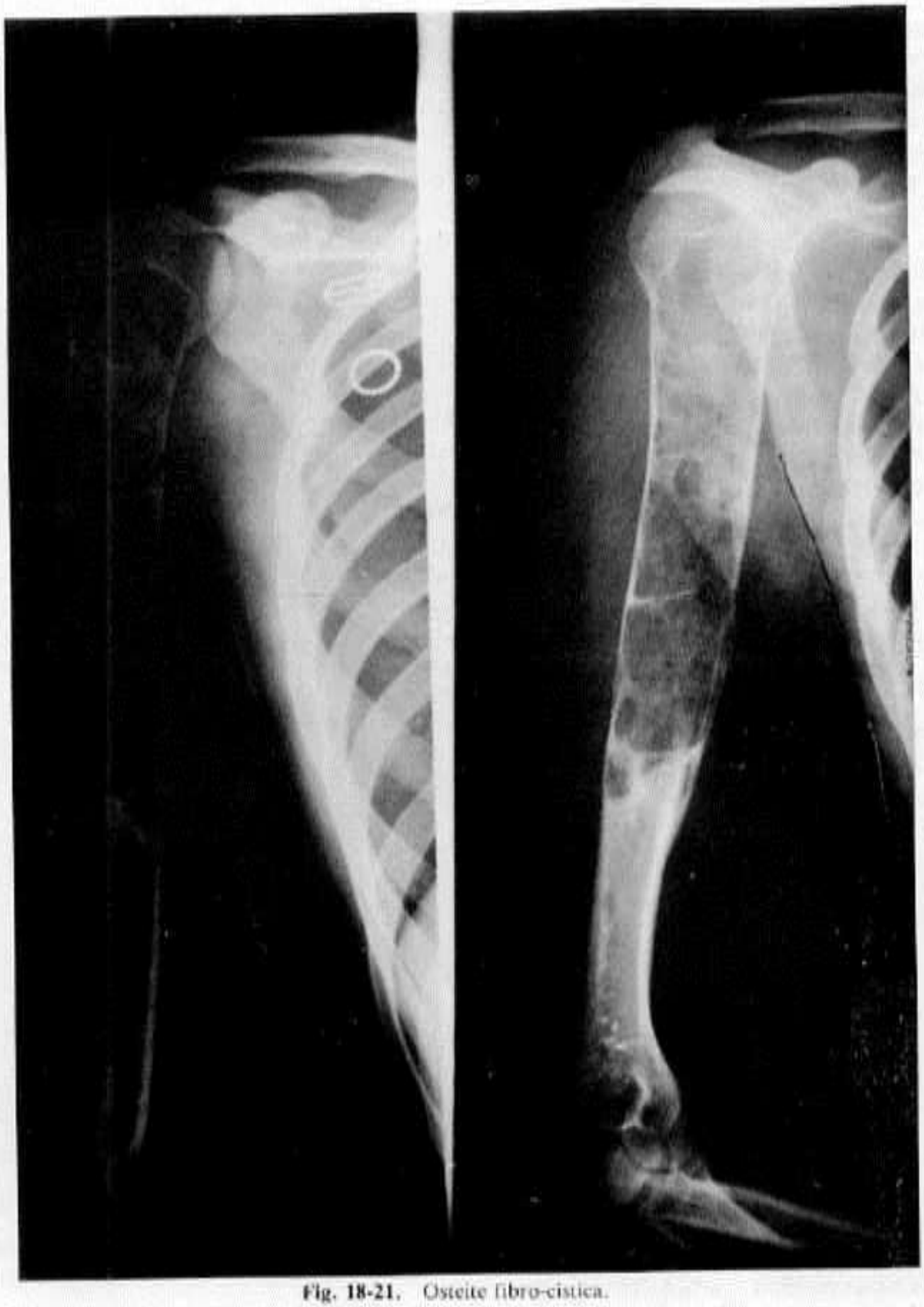

Fig. 18-21. Osteite fibro-cistica.

zione nella pelle o deficiente apporto dietetico o ridotto assorbimento intestinale: da ittero occlusivo, sindrome da malassorbimento);

— deficienza di calcio (deficit alimentare, ridotto assorbimento, aumentata escrezione renale);

— deficienza di fosforo (deficienza alimentare, ridotto assorbimento, aumentata escrezione).

Provoca anche essa dolori dorsali con deformazioni (cifosi, cifo-scoliosi), riduzione della statura, viziatura pelvica e fratture patologiche.

Il quadro radiologico è di una decalcificazione diffusa con deformazioni ossee o presenza di fessure ossee trasparenti e simmetriche (*fessure di Milkman*). Il laboratorio evidenzia ipocalcemia, ipofosforemia, con riduzione del rapporto calcio-fosforo ed aumento della fosfatasi alcalina.

— *rachitismo*, assimilabile, come abbiamo visto, all'osteomalacia: è malattia dell'infanzia, causata da avitaminosi D e caratterizzata da insufficiente calcificazione dell'osso e delle cartilagini di accrescimento. Oltre che nella prima infanzia può comparire anche nella seconda infanzia e nell'adolescenza: si hanno deformazioni ossee ed ipotonia muscolare, con cranio aumentato di volume e zone di rammollimento delle ossa craniali; caratteristiche le deformazioni condro-costali (*rosario rachitico*);

— *osteite fibroso-cistica* (nell'iperparatiroidismo primario, da iperplasia o adenoma delle paratiroidi): dolori ossei diffusi con osteoporosi e formazioni di cisti paraarticolari (Fig. 18-21). Possono essere presenti macchie brune cutanee e pubertà precoce.

Il laboratorio evidenzia ipercalcemia, con ipofosforemia ed elevata eliminazione urinaria di calcio e fosforo.

Altre forme di osteopatia endocrina sono quella ipofisaria (gigantismo, acromegalia, ipopituitarismo), tiroidea (osteosi ipertiroidea), gonadica, surrenalica.

A parte va considerata l'*osteodistrofia o morbo di Paget*, la cui etiologia è sconosciuta (caratterizzata da riassorbimento osseo e concomitante formazione di nuovo osso). Malattia dell'età matura ed avanzata, è localizzata ad uno o più segmenti dello scheletro (arti inferiori, rachide, cranio).

Le ossa interessate si presentano aumentate di volume, deformate e calde (a causa di una ricca vascolarizzazione, con shunts artero-venosi).

Allorché sono interessate le ossa del cranio, questo si presenta aumentato di volume (il paziente è costretto ad usare cappelli di dimensioni via via maggiori), con fronte prominente per cui la faccia appare relativamente piccola; se è interessato anche il mascellare superiore la faccia ricorda la leontiasi (v. faccia leonina). L'interessamento vertebrale provoca rachialgia ostinata, talvolta di tipo radicolare e dolori alla pressione. Caratteristica è la deformazione del femore e della tibia con convessità anteriore ed esterna (tibia a sciabola: v. Fig. 19-17).

L'*osteoartropatia ipertrofizzante di Pierre Marie* è caratterizzata da un aumento di volume bilaterale e simmetrico delle mani e dei piedi, con ipertrofia delle

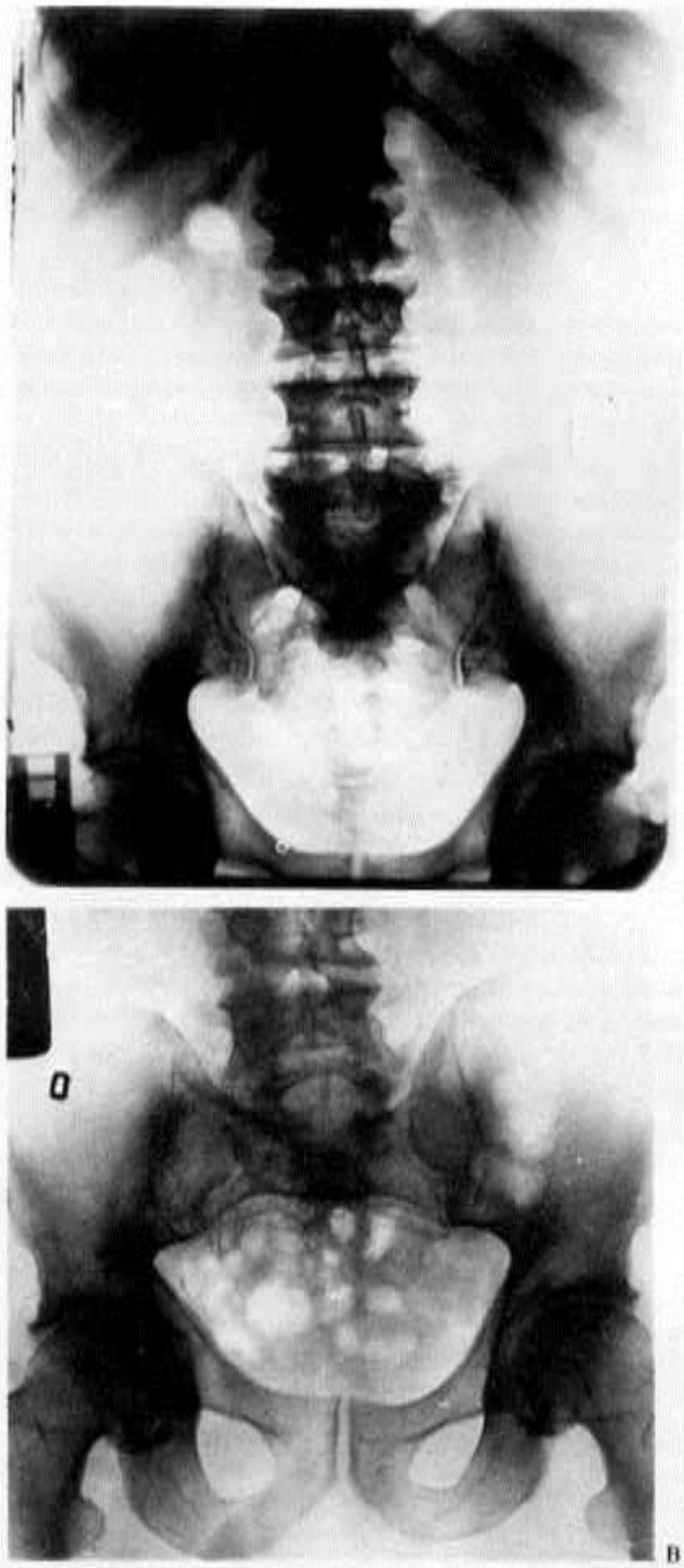

Fig. 18-22/A, B. Idrofluorosi: spiccato addensamento dei corpi vertebrali e delle ossa del bacino.

falangi distali a bacchetta di tamburo ed incurvamento delle unghie, periostite cronica con apposizione ossea, artropatia (v. Fig. 19-17, 19-18, 19-19).

Può interessare anche i metatarsi, il carpo, il gomito e le ginocchia (per lo più è secondaria a pneumopatia cronica o a cardiopatia cianogena).

L'*iperostosi frontale interna* è più frequente nelle donne (*sindrome di Morgagni-Morell*), spesso associata con obesità, irsutismo, cefalea e turbe neuropsichiche (v. Fig. 17-6).

Nella malattia di *Hand-Schüller-Christian* (che rientra nell'ambito della istiocitosi X, cioè di una affezione di tipo granulomatoso originata dal reticoloendotelio, con gli elementi infarciti di materiale lipidico, soprattutto colesterolo), si hanno turbe dell'accrescimento, gengivite ipertrofica, xantomi, esoftalmo e diabete insipido. L'esame radiologico del cranio mostra aree di rarefazione, per lo più confluenti (a carta geografica). Anche le localizzazioni in altri segmenti scheletrici danno un reperto radiologico caratteristico (v. Fig. 19-20).

Esistono poi delle *osteopatie tossiche* da intossicazione cronica di Ph, Pb, Bi, Hg, radio, fluoro, che in genere danno scarsa sintomatologia dolorosa e radiologica.

La fluorosi, che può realizzarsi oltre che nei soggetti professionalmente esposti al rischio, nella popolazione che fa uso di acqua ad alto tenore di Fl (*idrofluorosi*), dà dei quadri di addensamento osseo talora vistoso (Fig. 18-22). Di regola manca una fenomenologia subiettiva a carico dello scheletro; si accompagna una tipica colorazione rugginosa dei denti permanenti (fluorosi dentaria; v. Fig. 5-20). Dal lato umorale è caratteristico un cospicuo aumento della fosfatasi alcalina totale per aumento della frazione di origine ossea.

L'*osteomielite*, malattia tra le più frequenti del sistema scheletrico, specie nei bambini, è una infezione localizzata nel tessuto osseo, per lo più in corrispondenza dell'estremità diafisaria delle ossa lunghe; è di solito causata dallo stafilococco. Provoca dolore violento localizzato, con limitazione dei movimenti per spasmo muscolare di difesa e febbre a carattere settico. L'infezione può raggiungere gli spazi subperiostei, sollevandoli in modo da formare una raccolta ascessuale; la cute sovrastante si fa edematosa, arrossata, tesa e lucente.

Tumori ossei

I tumori benigni dell'osso possono derivare da tutti i tessuti che compongono l'osso normale; si ha una predilezione delle vertebre per l'angioma, dello scheletro cranio-facciale per l'osteoma e delle ossa lunghe per il condroma.

Benigni: osteoma, condroma, angioma, granuloma eosinofilo. La sintomatologia suole essere rappresentata da dolore, tumefazione locale e talora da fratture spontanee. L'accrescimento è lento ed i limiti della neoformazione sono netti.

Maligni: osteosarcoma, condrosarcoma, fibrosarcoma, tumore di Ewing (colpisce le ossa lunghe dei giovani).

La localizzazione più frequente dei tumori maligni è la metafisi delle ossa lunghe degli arti; è notevole e rapida l'invasione dei tessuti vicini. Il dolore è più frequente ed intenso rispetto ai tumori benigni, si accentua con il movimento e diventa spesso continuo. La tumefazione si appalesa ben presto ed ha un rapido accrescimento; la cute sovrastante è spesso calda, cianotica, con un reticolo venoso turgido. Può sopravvenire frattura spontanea.

I tumori ossei metastatici sono i più frequenti. Sono soprattutto i tumori bronco-polmonari e prostatici che danno metastasi ossee. La sintomatologia è costituita da dolore, che ben presto si fa assai intenso per erosione dell'osso o per compressione radicolare; spesso si hanno fratture spontanee. In ordine di frequenza la neoplasia primitiva ha sede nei bronchi, mammelle, prostata, apparato gastro-enterico, rene, tiroide.

Per lo più, come vedremo, si tratta di lesioni osteolitiche, che provocano dolori e fratture patologiche; le metastasi osteosclerotiche sono di regola secondarie a carcinoma della prostata (v. Fig. 19-28).

CAPITOLO DICIANNOVESIMO

L'INDAGINE DIAGNOSTICA NELLE AFFEZIONI DELL'APPARATO LOCOMOTORE

ESAME RADIOLOGICO

Ci limiteremo ad alcune annotazioni circa le caratteristiche radiologiche fondamentali delle principali affezioni dell'apparato locomotore.

L'esame radiologico in reumatologia può riuscire di notevole ausilio e talora addirittura determinante ai fini della diagnosi, ma esso non può costituire l'unico elemento su cui questa va fondata, dovendo piuttosto scaturire da un confronto e da una integrazione tra i vari elementi ed anzitutto di quelli clinici. A ciò si aggiunga che i quadri radiologici osteoarticolari possono risultare assai variabili non solo nell'ambito di una stessa malattia, ma anche nello stesso paziente da una articolazione all'altra, in rapporto alla diversa durata e gravità delle lesioni. D'altra parte, si deve pure tener conto che condizioni morbose a diversa etiopatogenesi possono presentare aspetti radiologici similari, data la relativa standardizzazione della risposta dell'apparato scheletrico a stimoli patogeni diversi.

Pertanto, alla descrizione dei caratteri radiologici delle varie reumopatie va di solito attribuito un significato essenzialmente orientativo.

Diverso è il caso delle *affezioni* di *natura non reumatica*, nelle quali di solito l'esame radiologico, essendo in grado di fornire indicazioni circa le condizioni della struttura ossea, riesce indispensabile ed assume un valore diagnostico fondamentale.

Cenni di semeiotica radiologica osteoarticolare

L'esame radiologico delle articolazioni si propone di ricercare la giusta posizione dei capi articolari (che è abnorme nella lussazione e sublussazione), l'ampiezza e la regolarità dell'interlinea articolare, la forma e le dimensioni dei capi ossei, la regolarità della loro struttura, lo stato di calcificazione, nonché l'eventuale presenza di corpi estranei articolari e di calcificazioni dei tessuti periarticolari. Irregolarità del profilo articolare può aversi per erosione ed osteofiti, sotto forma di spicule o di becchi di pappagallo, espressione di una degenerazione delle cartilagini articolari con successiva produzione ossea reattiva.

Nell'anchilosi ossea, l'interlinea articolare è del tutto scomparsa, fondendosi i capi ossei in un unico segmento.

Nell'*artrite reumatoide*, si ha dapprima una osteoporosi in prossimità delle articolazioni interessate, che poi tende a diffondersi. Si verifica, quindi, un restringimento dello spazio interarticolare, cui fa seguito una *erosione ossea* (Fig. 19-1 e 19-2).

Mancano le neoformazioni. Talora, a livello delle grandi articolazioni, si possono rilevare delle aree pseudocistiche di erosione nelle zone subcondrali delle ossa.

Nella *spondilite anchilosante*, come abbiamo visto, all'esordio la lesione fondamentale è la sacroileite bilaterale; inizialmente si ha uno pseudoallargamento dell'interlinea da riassorbimento osseo subcondrale, per cui essa appare sfumata; successivamente si ha osteosclerosi dei contorni. In una fase ancora successiva si ha scomparsa dell'interlinea con completa fusione dell'ileo con il sacro. A livello vertebrale si verifica calcificazione del legamento interspinoso e dei vari legamenti ed una progressiva comparsa di ponti ossei tra vertebre adiacenti (aspetto a stalattiti); l'estendersi delle alterazioni fa assumere al rachide l'aspetto caratteristico a "canna di bambù". (Fig. 19-3; 19-4; 19-5).

Le caratteristiche radiologiche dell'*artrosi* consistono in una irregolare riduzione della rima articolare, con comparsa ai margini di tessuto osseo neoformato e deformazione dei capi ossei. Spesso aree di trasparenza pseudocistica (*geodi*) con sottile margine sclerotico compaiono nelle zone subcondrali delle ossa.

A carico del *rachide cervicale* le alterazioni possono colpire sia i corpi vertebrali, con formazione di osteofiti marginali, riduzione o scomparsa dei dischi intervertebrali, sia le articolazioni interapofisarie ed uncovertebrali (Fig. 19-6).

A carico del rachide dorso-lombare: restringimento dello spazio intervertebrale, formazione di osteofiti o speroni ossei marginali, con associata sclerosi dell'osso subcondrale (Fig. 19-7 e 19-8).

Frequente e assai invalidante la coxartrosi (Fig. 19-9). Ancora più frequente la gonartrosi (Fig. 19-10) i cui segni iniziali possono essere dati da una primitiva localizzazione rotulea (artrosi femoro-rotulea) e da un appuntimento delle eminenze intercondiloidee.

Nella *gotta*: i tofi possono avere sede in vicinanza dell'articolazione o intraarticolazione, con erosione a stampo dell'osso, risultandone degli aspetti tipici (v. Fig. 18-11b).

Nella *condrocalcinosi* o pseudogotta: calcificazione cartilaginea, che interessa i menischi del ginocchio.

Nell'*osteopetrosi*: intensa opacità del sistema scheletrico con aspetto omogeneo ed uniforme, senza tracce della normale struttura (Fig. 19-11). Nell'osteopecilia si ha la presenza di numerose piccole chiazze di osteosclerosi (Fig. 19-12).

Nell'*osteogenesi imperfetta*: corticale assai assottigliata con diafisi normale o diafisi sottile con corticale ispessita, ma radiotrasparente.

Fig. 19-1/A. Artrite reumatoide. Mani: marcata osteoporosi con riduzione della rima articolare delle interfalangee prossimali (specie IV e V articolazione); tendenza alla sublussazione della I e II articolazione metacarpo-falangea.

Fig. 19-1/B. Mani in stato più avanzato: lussazioni multiple ed anchilosi.

A

Nell'*osteomielite* acuta: compaiono alterazioni dell'architettura dell'osso colpito con formazione di aree di necrosi (sequestro); nell'osteomilite cronica si ha deformazione dell'osso per ispessimento periosteo.

Tipico è il quadro radiologico del *morbo di Cooley* (thalassemia major): a carico del cranio si ha un aspetto "a spazzola" da neoformazione di lamelle ossee di origine periostale, disposte perpendicolarmente al periostio, con assottigliamento delle trabecole della spongiosa (Fig. 19-13). Si ha estesa osteoporosi di tutte le ossa (piatte, lunghe e corte) con aspetto vitreo delle vertebre e del bacino.

Nel *plasmocitoma* si sogliono riscontrare dei focolai osteolitici; raramente si tratta di un focolaio unico, solitario (di solito di cospicue dimensioni; Fig. 19-16/B), per lo più si tratta di focolai multipli (soprattutto nel bacino, omero, femore, costole, scapole, vertebre); assai tipici quelli a carico del cranio, per lo più con aspetto che ricorda i pallini da caccia (Fig. 19-14 e 19-15). Altre volte la decalcificazione è diffusa (forma decalcificante diffusa; Fig. 19-16).

Il *morbo di Paget* od osteodistrofia può essere localizzato, come abbiamo già visto, ad uno o più segmenti scheletrici (cranio, vertebre, bacino, arti inferiori). Nelle ossa interessate si verifica un esteso rimaneggiamento strutturale, coesistendo fenomeni di addensamento e di rarefazione. Si ha un allungamento ed allargamento delle ossa interessate, con ispessimento della corticale, assottigliamento con aspetto striato della spongiosa, accanto ad ispessimento delle trabecole, alternandosi zone opache con zone chiare, che possono assumere aspetto cistico o a bolla di sapone (Fig. 19-17; 19-18; 19-19). La diagnosi differenziale va posta con l'osteite fibro-cistica (la corticale è assottigliata) e con il carcinoma metastatizzato della proposta (non si ha rigonfia-

B

Fig. 19-2/A, B. Ginocchio: calcificazione dei capi articolari ed interessamento precipuo dell'articolazione femoro-rotulea; calcificazione in corrispondenza dell'inserzione dell'espansione quadricipitale.

Fig. 19-3/A. *Spondiloartrite anchilosante*: calcificazione dei legamenti interspinosi a livello lombare e sacrale; scomparsa quasi completa delle articolazioni sacro-iliache.

Fig. 19-3/B. Ponti ossei tra vertebre adiacenti: aspetto a stalattite.

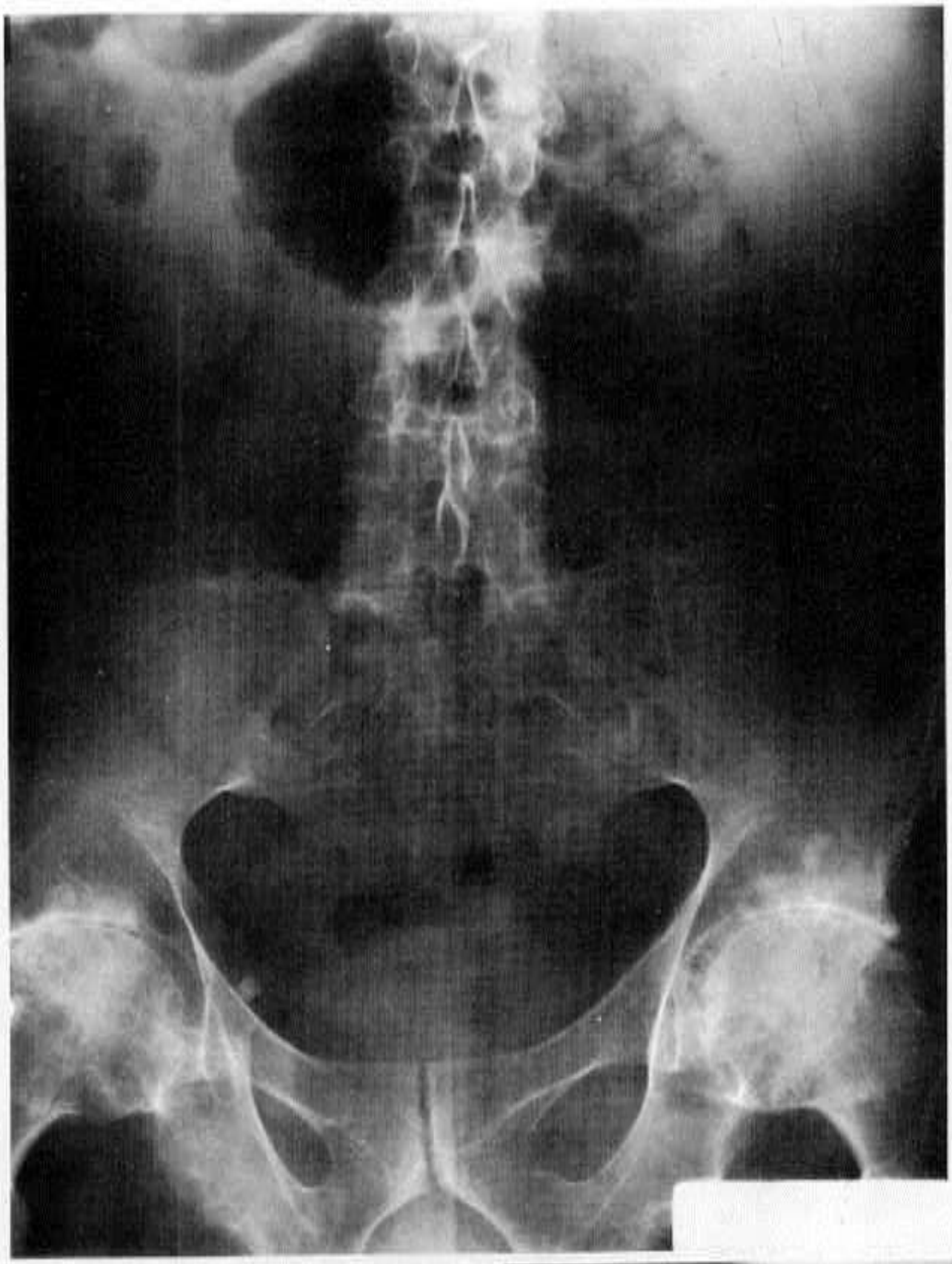

A

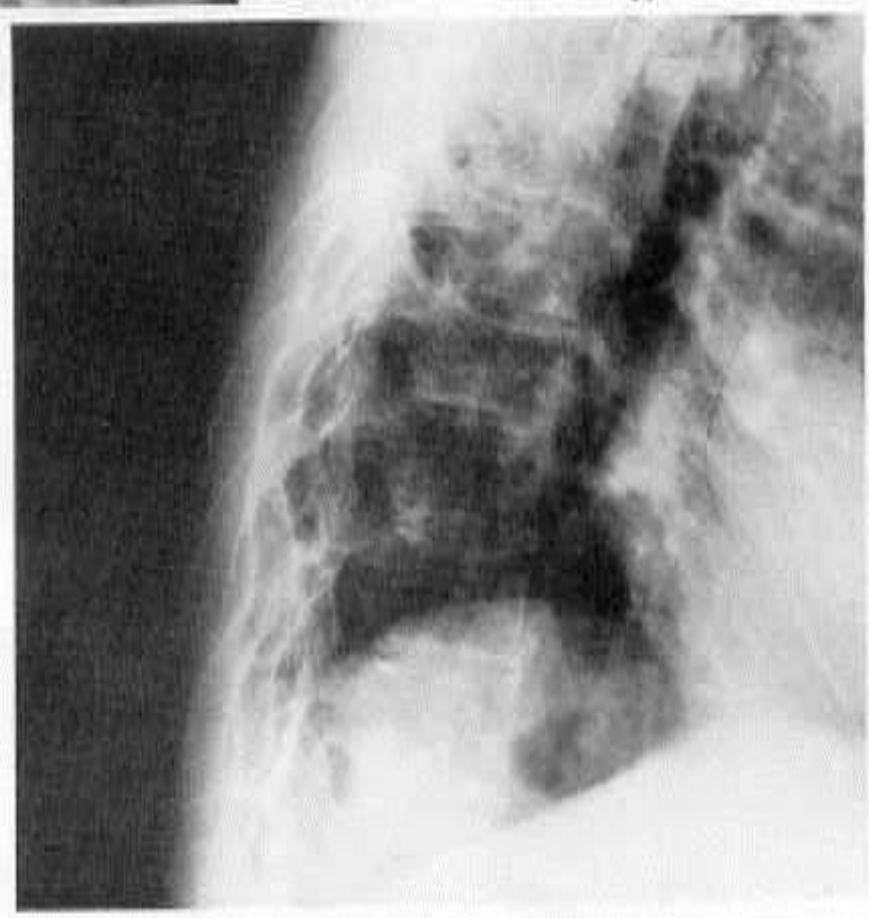

B

Fig. 19-4/A, B. Spondilo-artrite anchilopoietica (paziente di anni 39). A) parziale fusione delle vertebre toraco-lombari; le articolazioni sacro-iliache sono scomparse; B) calcificazione del legamento longitudinale anteriore laterale.

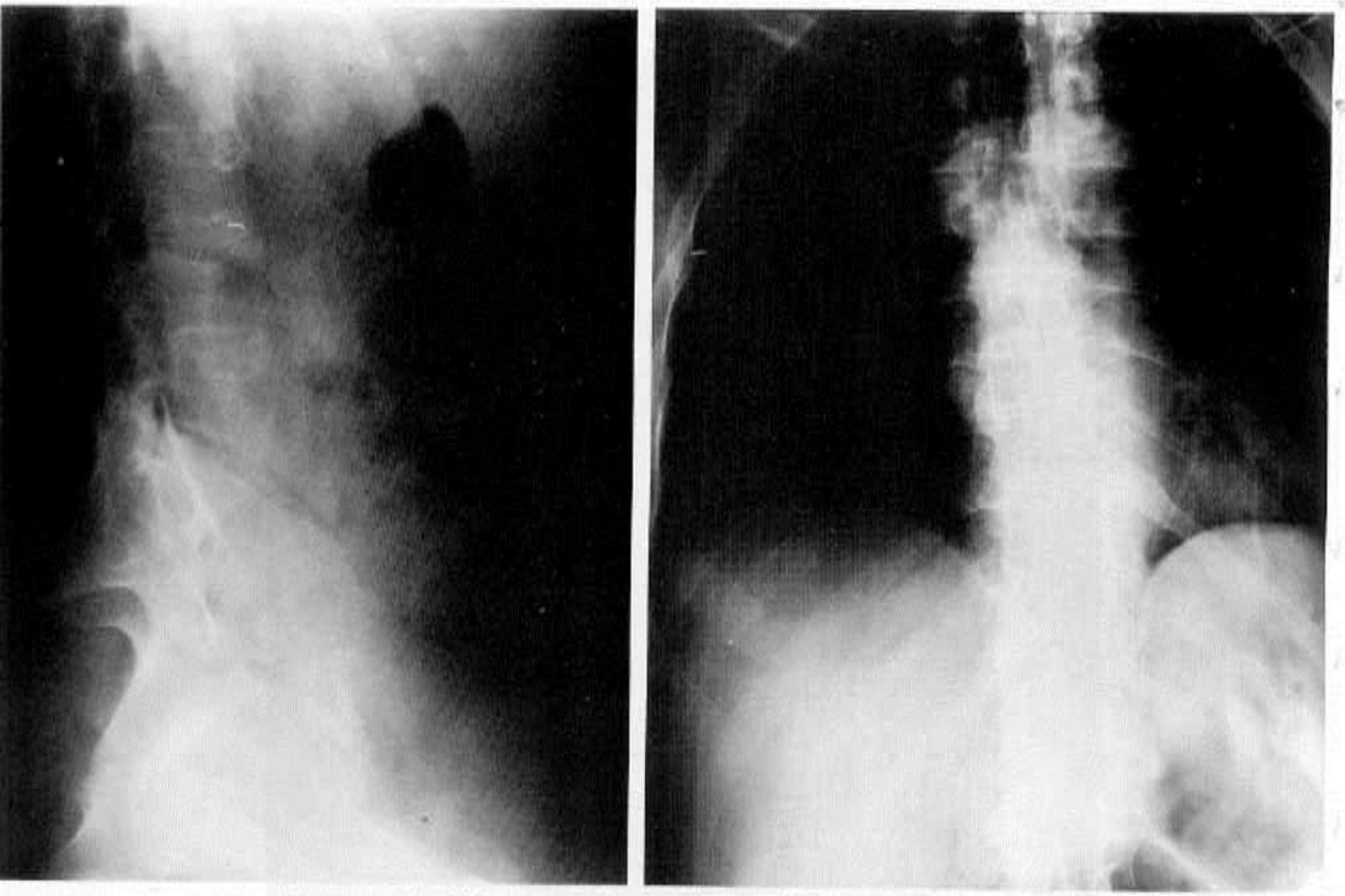

Fig. 19-5. Aspetto a "canna di bambù" della spondilite anchilosante.

mento della corticale, non incurvamento delle ossa lunghe, non ingrossamento delle trabecole).

Dell'*osteite fibro-cistica* si è già riferito (v. Fig. 18-20).

Istiocitosi X. Con tale termine viene indicato un gruppo di affezioni di cui la più tipica è la malattia di *Hand-Schüller-Christian* (caratterizzate da una proliferazione di cellule reticolo-endoteliali, con formazione di granuli contenenti eosinofili e cellule giganti, che si infarciscono di materiale lipidico, soprattutto colesterolo); il quadro radiologico è abbastanza tipico (Fig. 19-20).

Vorremmo, infine, ricordare come l'esame radiologico dello scheletro possa talora evidenziare esostosi ed anomalie varie di sviluppo.

Si possono, infatti, documentare la sede e le caratteristiche delle *esostosi* (costituendo la malattia esostosante una condrodisplasia genotipica): di solito, multiple, sempre bilaterali e spesso simmetriche, impiantate a livello della metafisi, di solito già evidenziabili all'ispezione ed alla palpazione; le ossa, sedi di esostosi, possono essere più corte del normale e può essere presente un nanismo.

Ricordiamo la *colonna cervicale diritta* (Fig. 19-21) per scomparsa della lordosi cervicale fisiologica; oltre che congenita, può essere acquisita per fenomeni di difesa in relazione a traumi, processi infiammatori o degenerativi. La *colonna dorsale diritta* per scomparsa della cifosi fisiologica, può rendersi responsabile di un soffio sistolico sul focolaio della polmonare (v. pag. 272). La presenza di *costola cervicale* (Fig. 19-22) è capace di provocare fenomeni compressivi sul fascio vascolo-nervoso a livello dell'uscita del torace.

L'aspetto radiologico dei tumori benigni non osteogenici è dato da una zona radio-trasparente rotonda ed ovale, a limiti netti, spesso circondata da un anello opaco di osteosclerosi, dovuto ad una apposizione ossea sottoperiostea.

Diverso è l'aspetto dei *tumori benigni osteogenici*. Caratteristico è il quadro del *condroma* (Fig. 19-23).

L'*osteoclastoma* o *tumore gigantocellulare* provo-

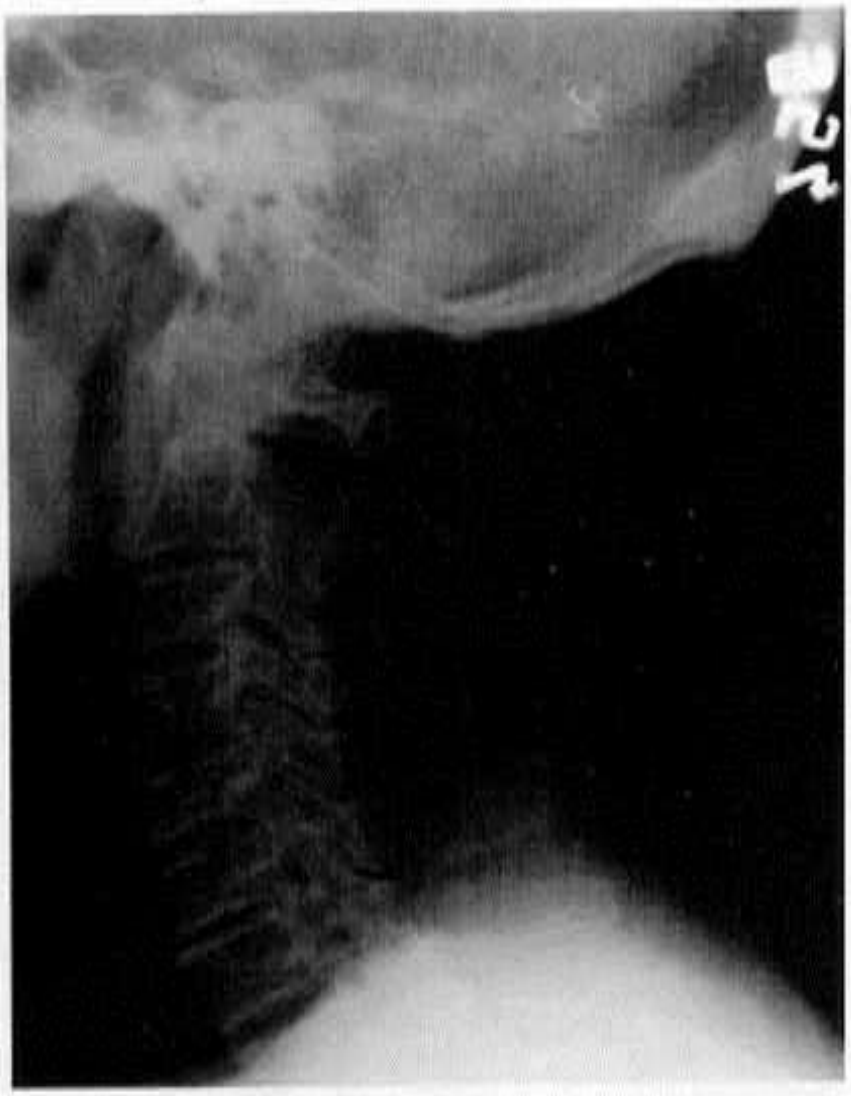

A

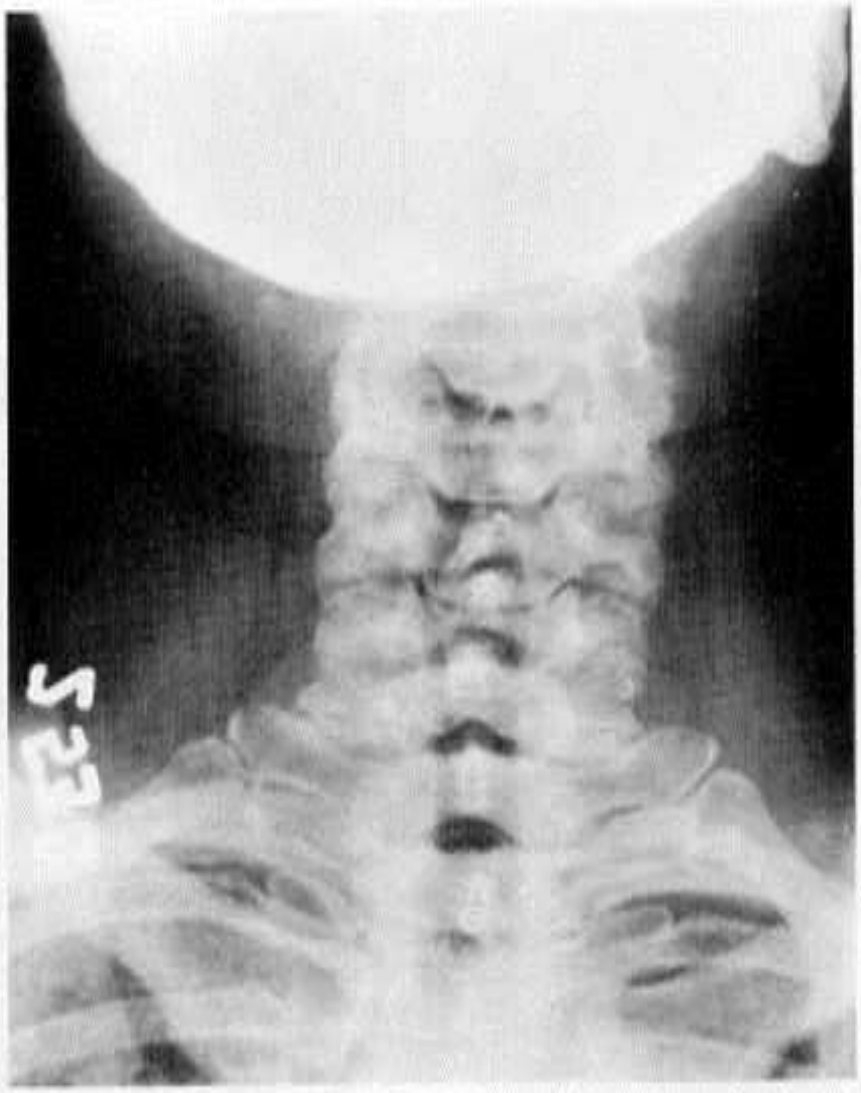

B

Fig. 19-6/A, B. Spiccata deformazione dei corpi vertebrali cervicali con osteofitosi marginale dei corpi, discartosi tra C_5 e C_7 ed osteofitosi uncovertebrale.

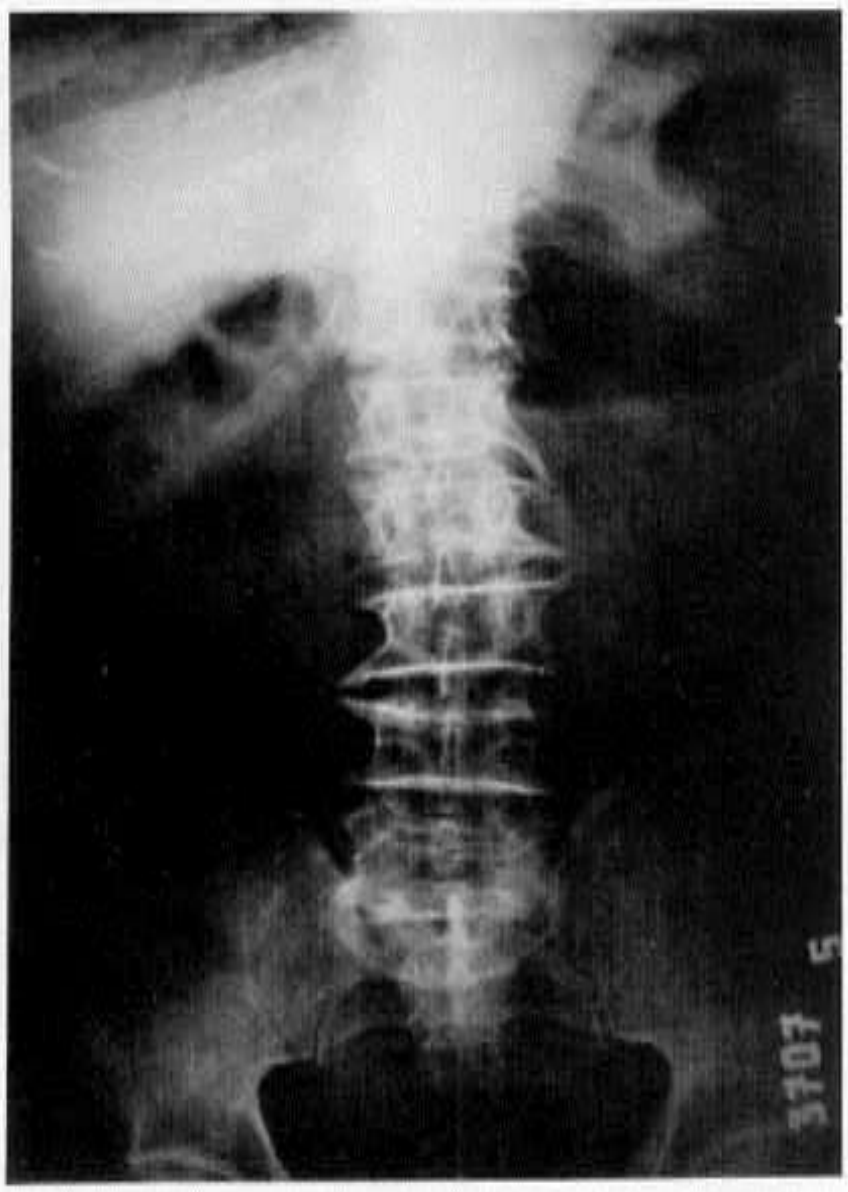

Fig. 19-7. Spiccata deformazione dei corpi della colonna lombare con osteofiti a becco di pappagallo e deformazione a "diabolo".

A

B

Fig. 19-8/A, B. Scoliosi convesso-destra lombare, con artrosi: osteofitosi marginale con becchi di pappagallo che tendono ad unirsi tra vertebre adiacenti; sclerosi delle limitanti con riduzione dello spazio intervertebrale tra III e IV e IV e V lombare.

Fig. 19-9. Artrosi deformante dell'anca: notevole deformazione della testa femorale, con presenza di pseudocisti (geodi) e riduzione dello spazio articolare; addensamento sclerotico del margine esterno del cotile (coxartrosi sublussante).

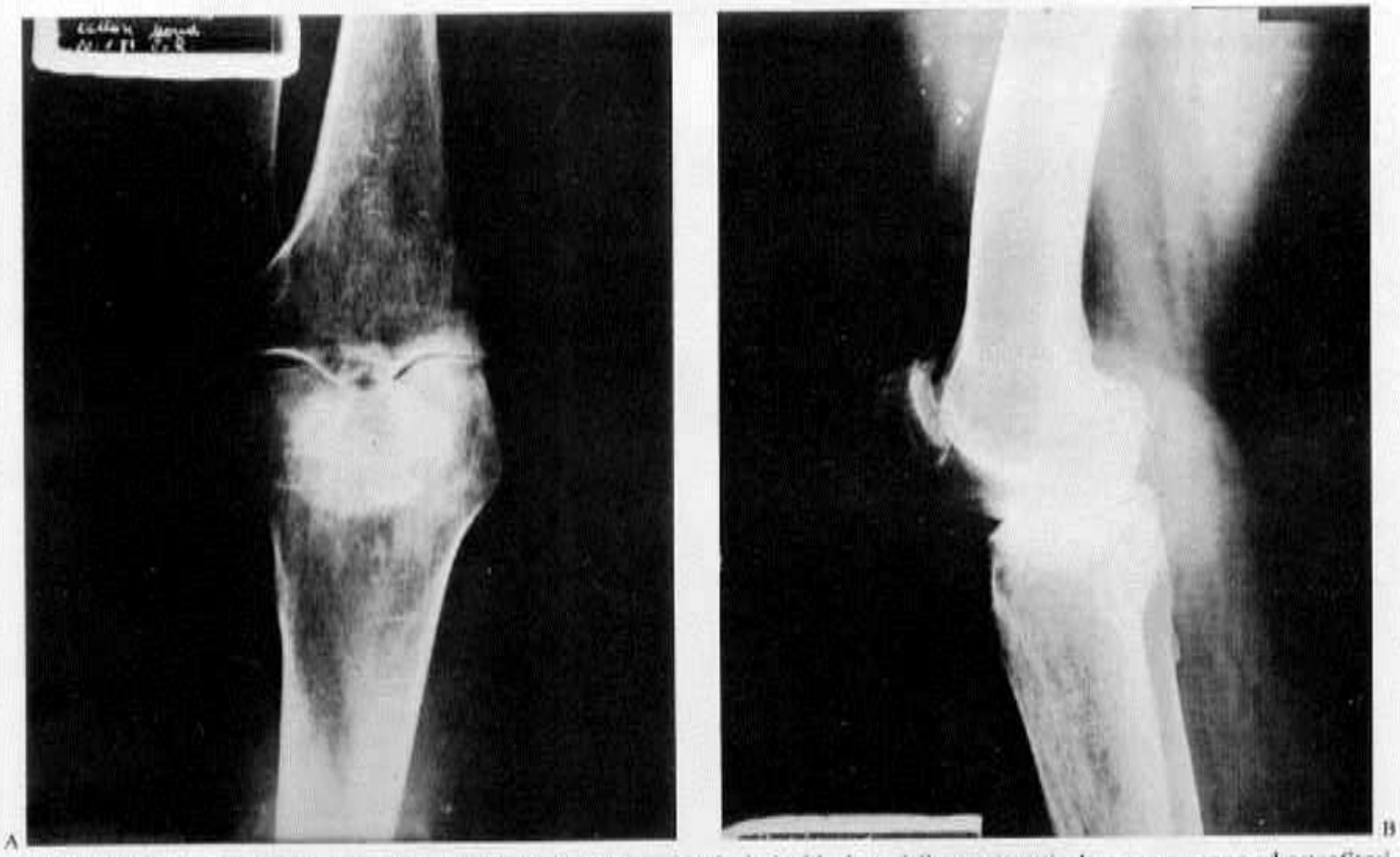

A B

Fig. 19-10/A, B. Artrosi del ginocchio; decalcificazione dei capi articolari; riduzione dello spazio articolare con accenno ad osteofitosi marginale del piattello tibiale.

Fig. 19-11. Osteopetrosi: frattura trasversale sottotrocanterica del femore; aspetto compatto, omogeneo delle ossa del bacino, della testa omerale; ispessimento della corticale del femore.

Fig. 19-12. Osteopecilia: aree di addensamento osteosclerotico sulla proiezione del collo chirurgico femorale e branca ischiatica di sinistra.

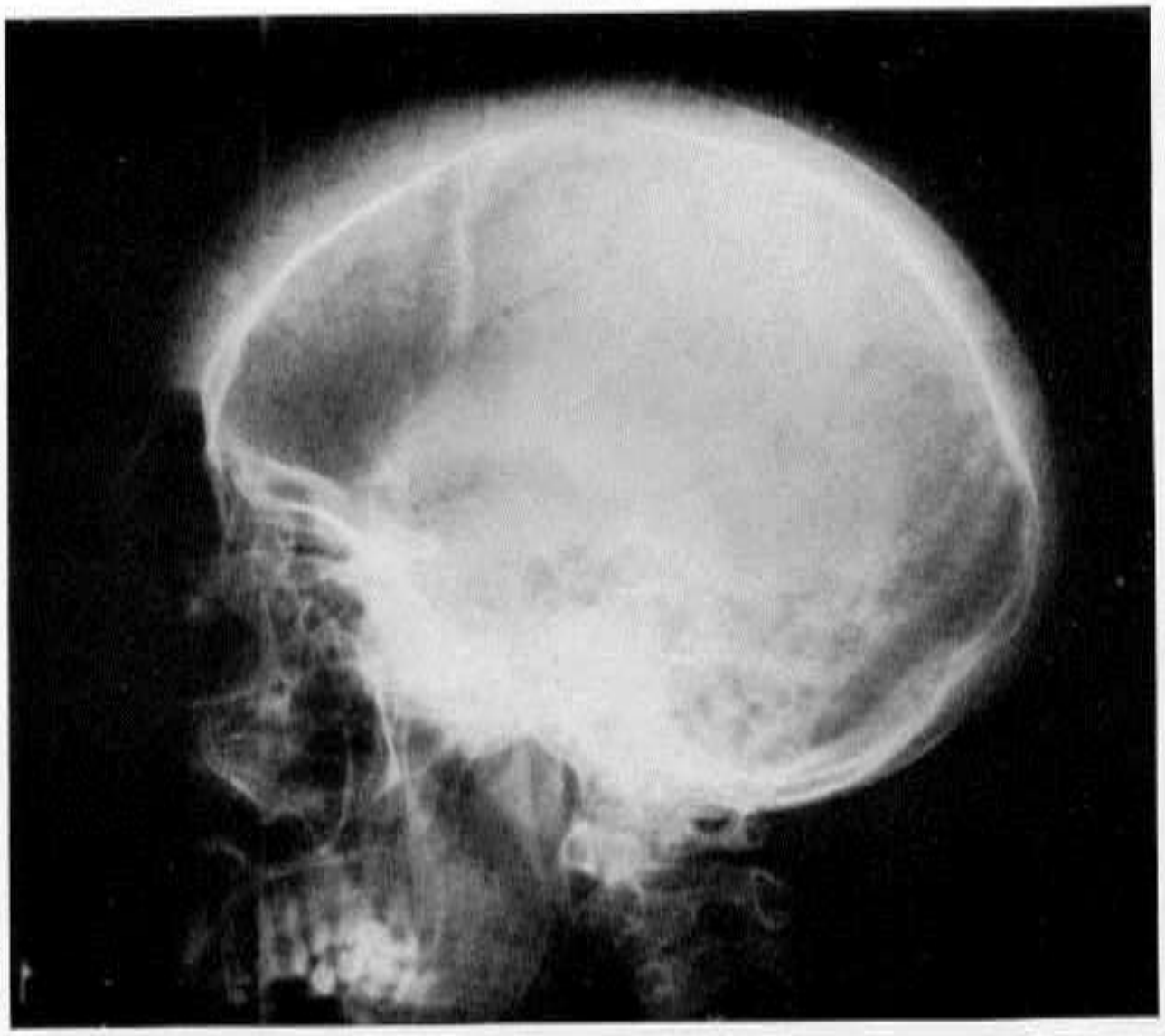

A

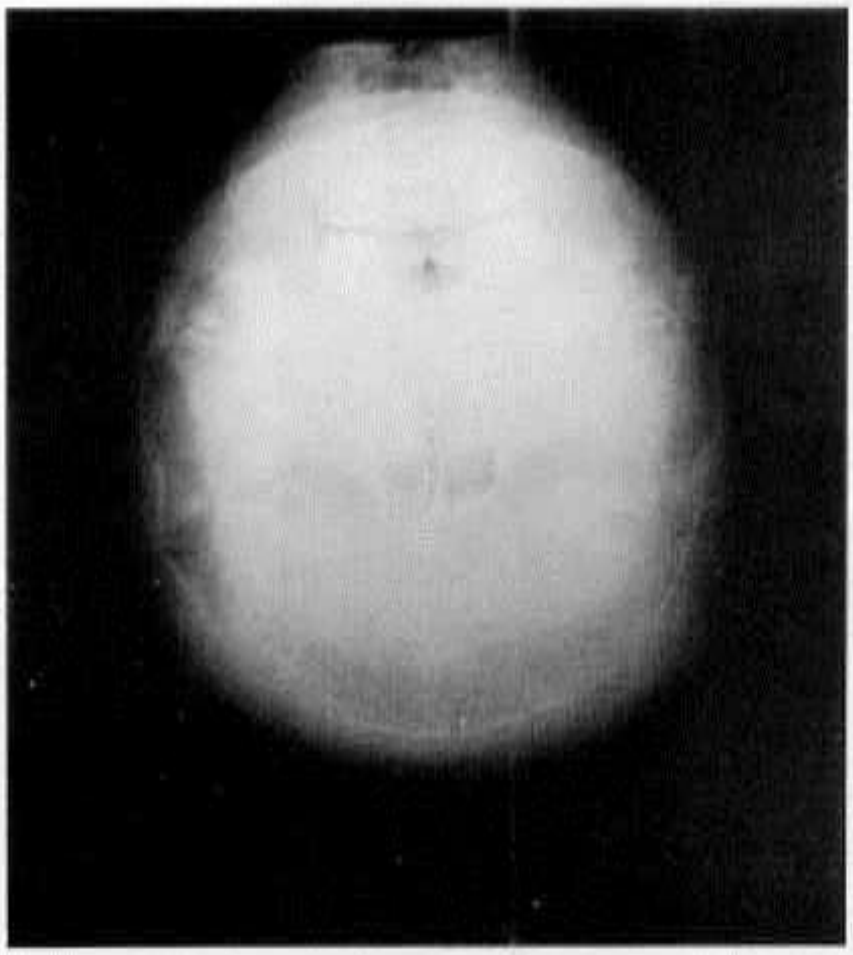

B

Fig. 19-13/A, B.

ca un focolaio di osteolisi ovoidale o rotondeggiante, suddiviso da una sottile trabecolatura, con sollevamento talora consistente della corticale ed espansione dell'osso, che presenta un cercine sclerotico reattivo (Fig. 19-24).

Tumori maligni primitivi

Il periostio è rapidamente invaso dalla neoplasia e non ha il tempo di costruire un guscio osseo peritumorale; talora la reazione periostea assume una particolare morfologia: struttura a bulbo di cipolla nel sarcoma di Ewing; aspetto a pettine delle spicole ossee nel sarcoma osteogenico; sperone periosteo nell'osteosarcoma (Fig. 19-25). Caratteristica è anche la rapida metastatizzazione (specie al polmone).

Tumori maligni metastatici

Nelle forme osteolitiche la distruzione ossea supera la neoformazione di osso; le localizzazioni si presentano come zone radio-trasparenti omogenee, ben limitate, di forma rotondeggiante (Fig. 19-26; 19-27).

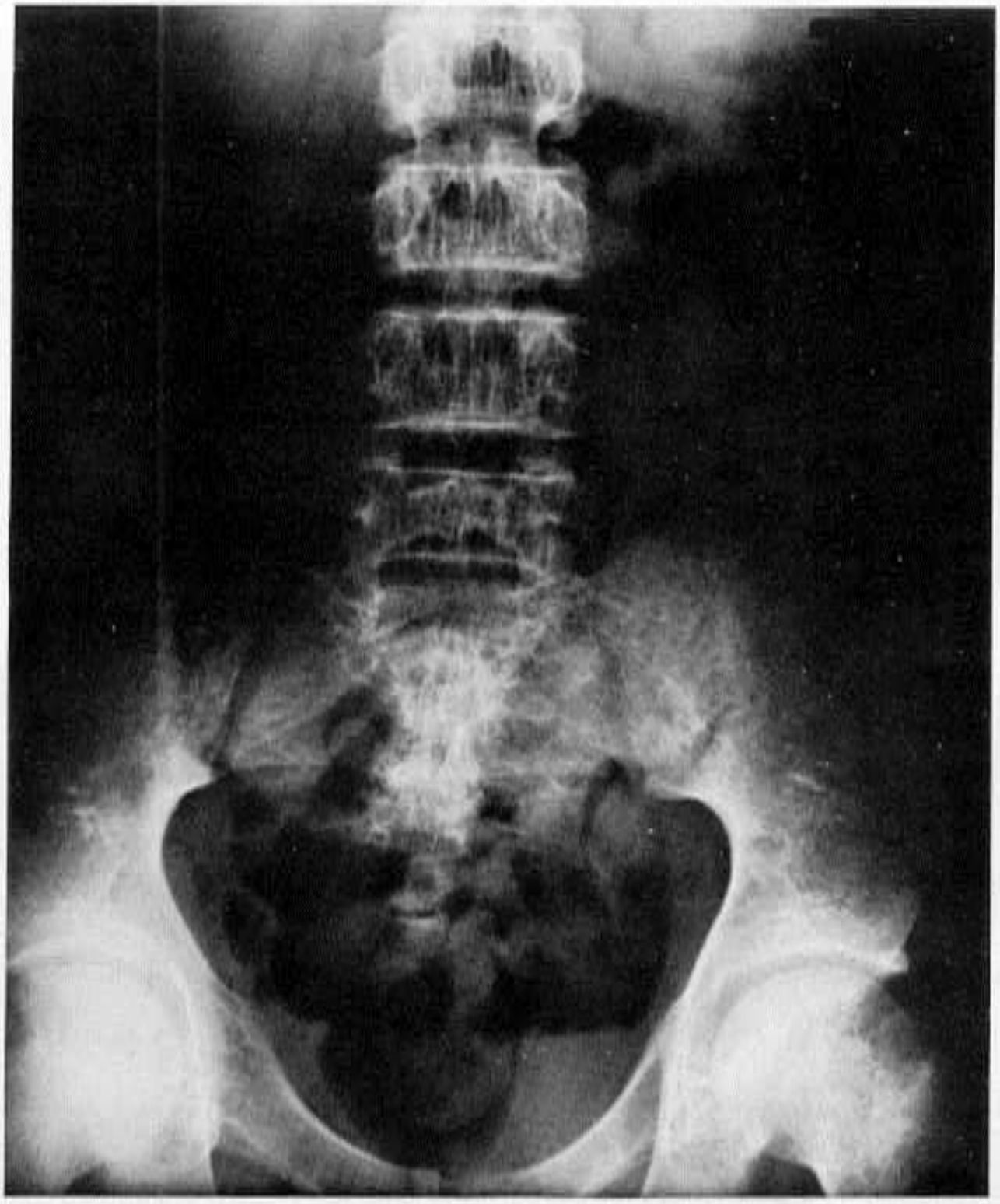

C

Fig. 19-13/A, B, C. Morbo di Cooley. A e B: tipico cranio a spazzola, da neoformazione di lamelle ossee di origine periostale disposte perpendicolarmente ed assottigliamento delle trabecole della spongiosa; C: estesa osteoporosi di tutte le ossa, con aspetto vitreo delle vertebre e del bacino.

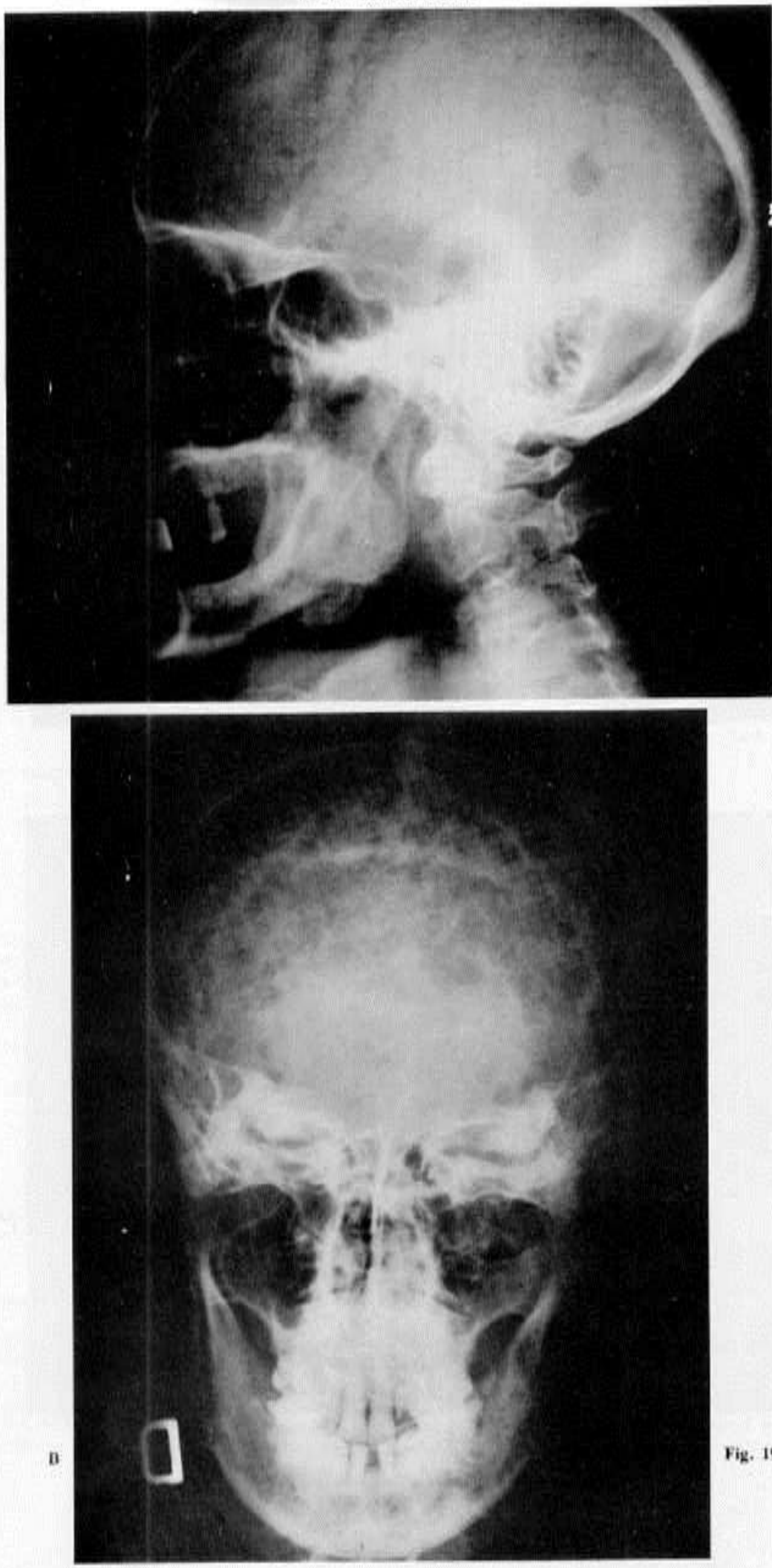

A

B

Fig. 19-14/A, B.

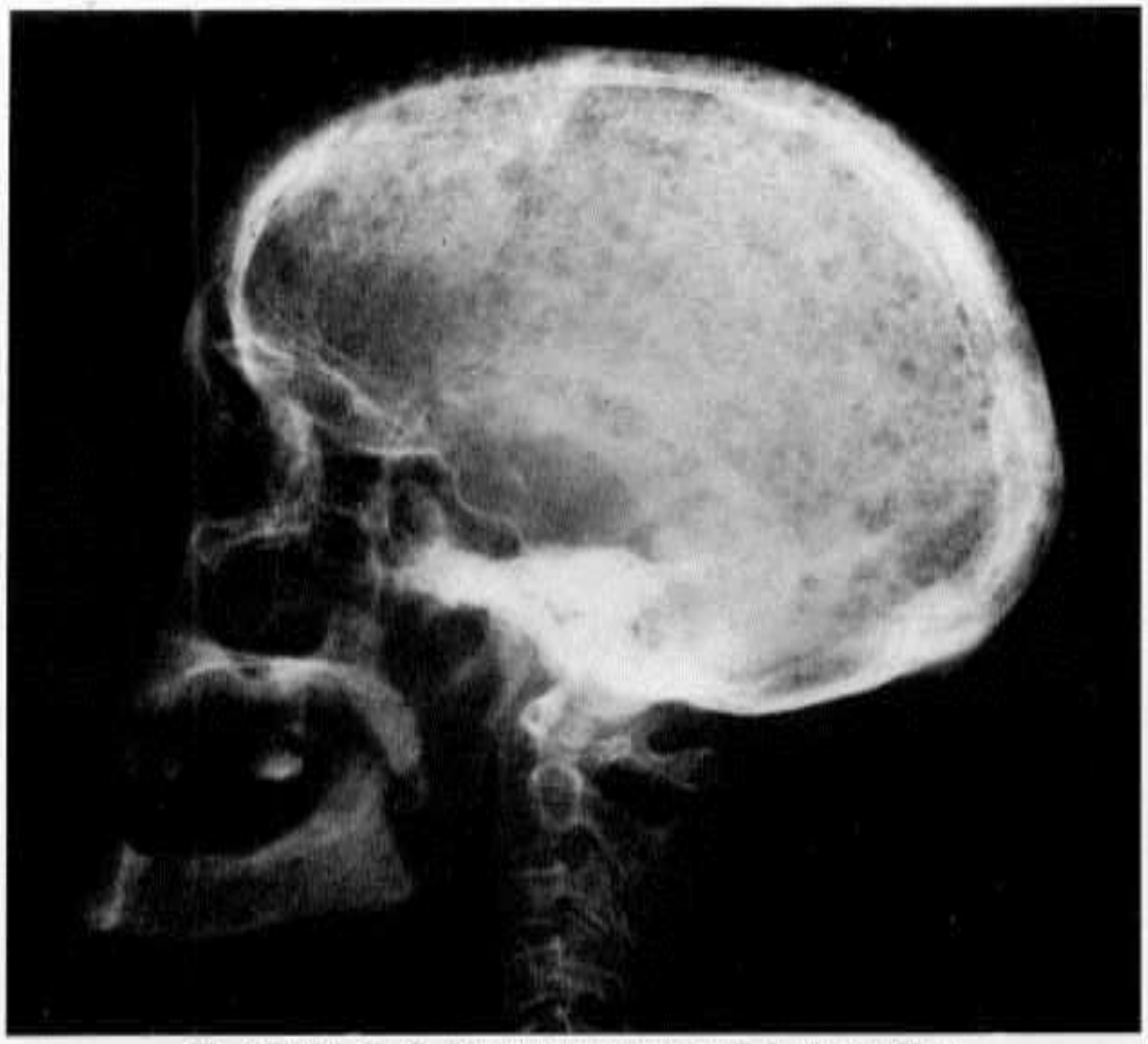

C

Fig. 19-14/A, B, C. Plasmocitoma: aree multiple di osteolisi a stampo del tavolato cranico.

Fig. 19-15. Plasmocitoma: aree multiple di osteolisi a carico delle ossa del bacino e del femore.

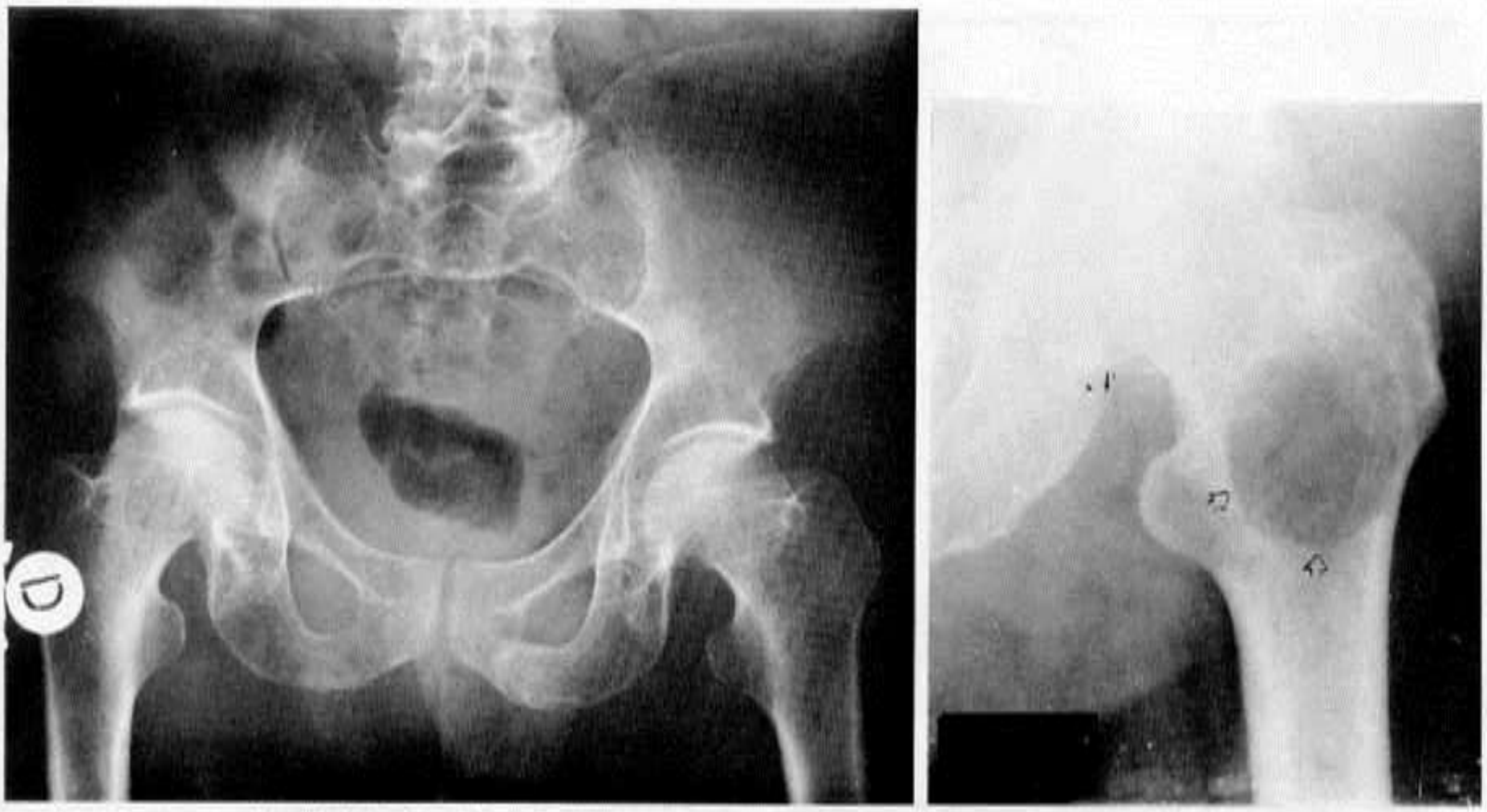

A B

Fig. 19-16/A, B. Plasmocitoma: A) decalcificazione diffusa; B) grosso focolaio solitario.

Nelle forme osteoblastiche, la neoformazione ossea supera la distruzione e l'accrescimento del tumore è più lento; le localizzazioni osteoblastiche (che derivano spesso dalla prostata e sono più frequenti nel bacino e nel rachide), danno all'osso un aspetto denso, omogeneo, ovattato (Fig. 19-28).

La diagnosi differenziale per le forme osteolitiche deve venire posta con l'osteite fibrocistica dell'iperparatiroidismo primitivo (in questa la lesione ossea è diffusa e si accompagna ad ipofosforemia), con il *plasmocitoma* che dà delle zone di osteolisi a stampo (con rilievi caratteristici del mielogramma e del quadro protidemico), con il morbo di *Hand-Schüller-Christian* (cranio a carta geografica, con aspetto policiclico delle aree osteolitiche, esoftalmo, diabete insipido).

Nelle forme osteoblastiche, la diagnosi differenziale va posta con la malattia ossea di Paget (in cui coesiste ispessimento e riassorbimento dell'osso, con aspetto fibrillare e filamentoso della struttura ossea e più spiccato aumento della fosfatasemia alcalina); con la fluorosi (c'è il dato anamnestico, il caratteristico colore ruggine dei denti e la più estesa partecipazione scheletrica di addensamento, con aumento della fosfatasi alcalina).

Scintigrafia ossea

Di notevole utilità può riuscire ai fini della individuazione dei tumori ossei il ricorso alla scintigrafia ossea con l'impiego di composti osteotropi marcati con tecnezio 99 (Fig. 19-29 e 19-30). Questa indagine viene considerata di importanza fondamentale nella ricerca delle metastasi ossee e dei tumori ossei primitivi.

Esami di laboratorio nelle artropatie

In reumatologia vengono presi in considerazione alcuni tests diagnostici di laboratorio utili ai fini dell'orientamento e per la definizione della fase evolutiva della malattia.

Riportiamo in tabella i principali tests di laboratorio di interesse reumatologico. Tab. 19-1.

Gli esami di laboratorio nella *malattia reumatica* danno leucocitosi neutrofila, con VES alquanto elevata; presenza *della proteina C reattiva (P.C.R., che sta ad indicare uno stato infiammatorio con distruzione cellulare) ed aumento delle mucoproteine sieriche; c'è, inoltre, una elevazione del TAS* (espressione di una infezione da steptococco beta-emolitico). Il protidogramma evidenzia un aumento della frazione alfa$_2$ e gamma.

Gli aumenti della VES, delle mucoproteine e la presenza della P.C.R., rappresentano, comunque, dei parametri aspecifici di flogosi, che vengono utilizzati per seguire l'evoluzione della malattia; essi in genere sono raffrontabili con l'andamento della VES, rispetto alla quale sono meno sensibili.

Nell'*artrite reumatoide* sono alterati tutti gli indici aspecifici di flogosi (aumento della VES, delle mucoproteine sieriche e presenza della P.C.R.). I tests specifici sono quelli atti ad evidenziare la presenza nel siero di fattori reumatoidi: in verità, l'unico fattore (F.R.) finora evidenziabile con i mezzi di comune uso clinico è una immunoglobulina IgM anti IgG. Si ritiene che esso è dovuto ad una reazione immunologica dell'organismo con uno o più determinanti (Fab e Fc) presenti nelle immunoglobuline. I tests utilizzati sono quelli al lattice di Singler e Ploz e la reazione di Waaler-Rose

Fig. 19-17. Paget: tibia a sciabola. Notevole deformazioine della tibia che si presenta incurvata in avanti, allargata ed ingrandita, con ispessimento della corticale ed alternanza di zone chiare e di zone opache; nel profilo anteriore della diafisi si apprezza una frattura patologica con aspetto che ricorda la «rottura trasversale della banana».

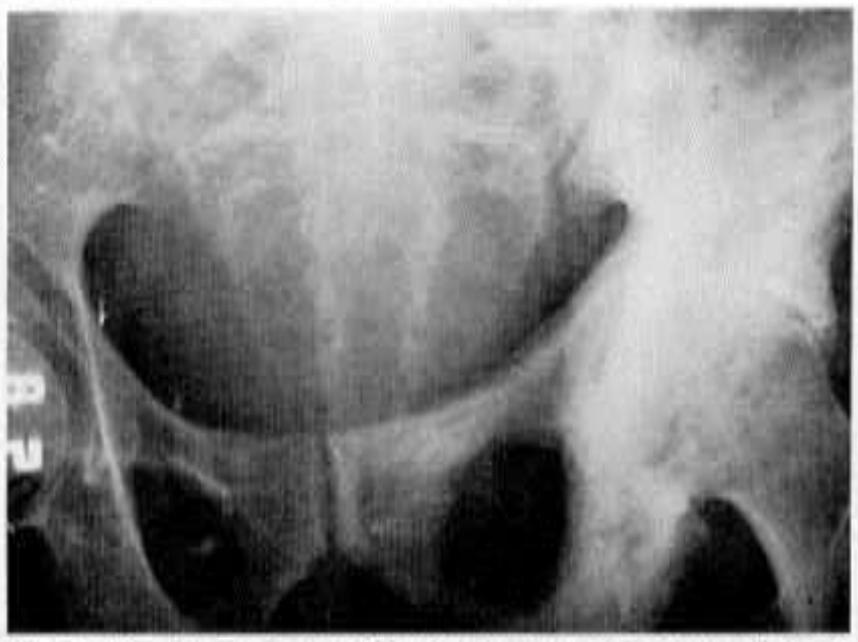

Fig. 19-18. Paget: bacino. Si nota un notevole rimaneggiamento architettonico delle ossa del bacino e soprattutto delle squame dell'ileo che presentano un'alternanza di zone di rarefazione e di addensamento.

Fig. 19-19/A. Paget. Cranio (v. testo). A) Quadro conclamato.

Fig. 19-19/B. Paget. Cranio: lesioni iniziali.

Fig. 19-21. Colonna cervicale diritta: scomparsa della lordosi cervicale fisiologica con accenno a cifosi a livello di C_4-C_5 per contrattura muscolare.

A

B

Fig. 19-20/A, B. Istiocitosi X: l'estremo distale del femore e prossimale della tibia sono in preda ad un processo di rarefazione della trama con scomparsa di alcune travate e formazioni di cavità pseudocistiche; aree di addensamento si alternano ad aree di rarefazione. Nella regione metafisaria interna del femore si evidenziano calcificazioni delle parti molli.

Fig. 19-22. Costola cervicale bilaterale (più sviluppata a destra).

A B

Fig. 19-23/A, B. Condroma delle dita: della I falange del II dito. Notevole deformazione del segmento osseo che è aumentato globalmente di volume, con sovvertimento della struttura; presenza di cavità in comunicazione tra loro, delimitate da ispessimenti della trama ossea.

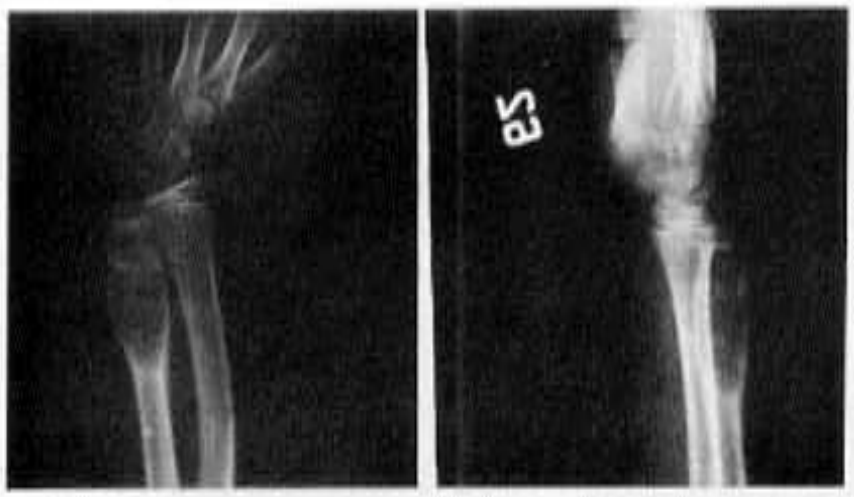

Fig. 19-24. Tumore gigante-cellulare dell'estremità distale dell'ulna: si presenta espansa a forma di clava per presenza di un focolaio di osteolisi ovoidale, suddiviso da sottile trabecolatura e con assottigliamento della corticale.

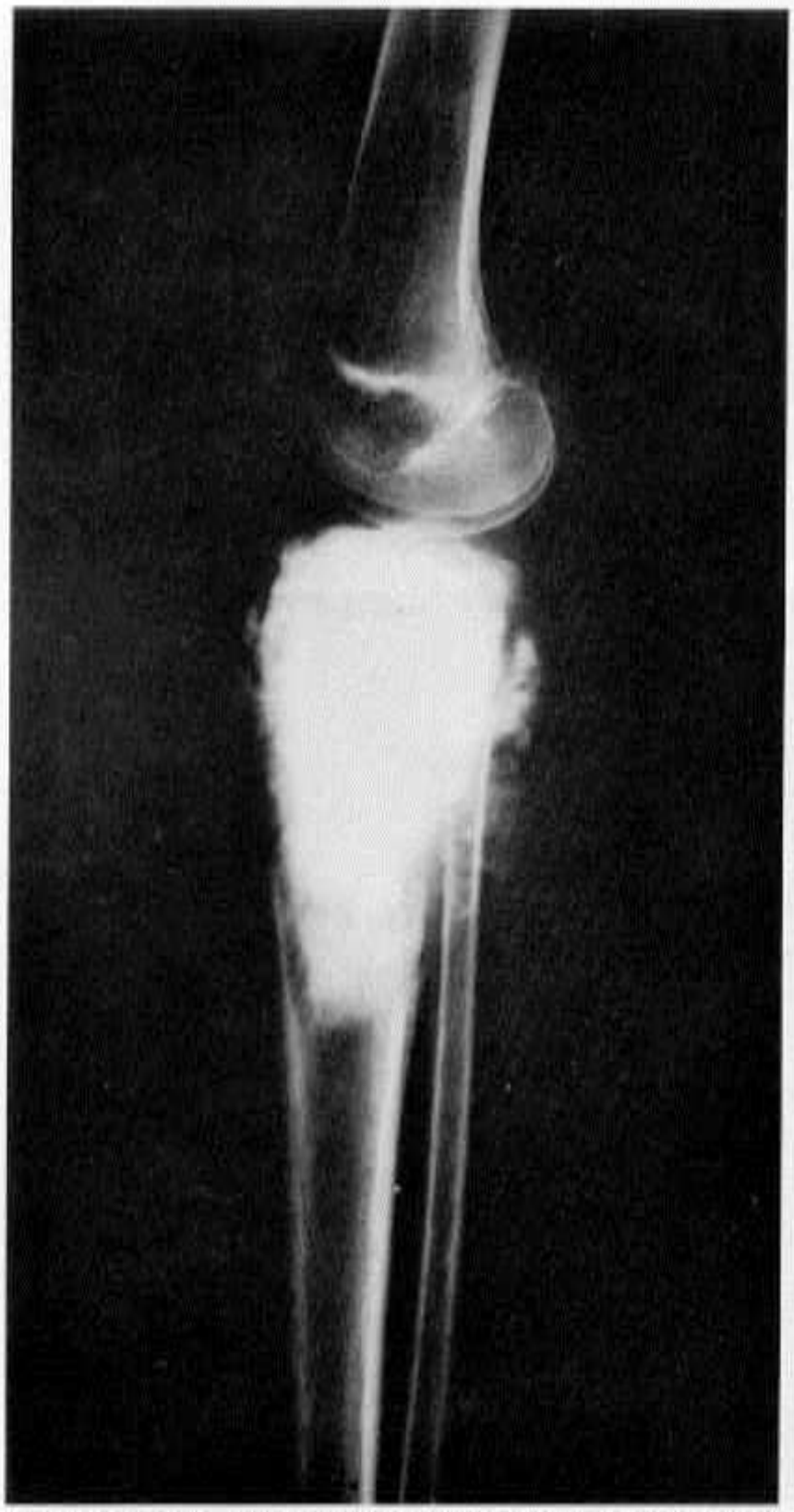

A

B

Fig. 19-25./A e B Osteosarcoma dell'estremo prossimale della tibia: cancellazione della struttura dell'osso e sostituzione con massa tumorale ipercalcifica, che invade l'epifisi; notevole reazione periostea.

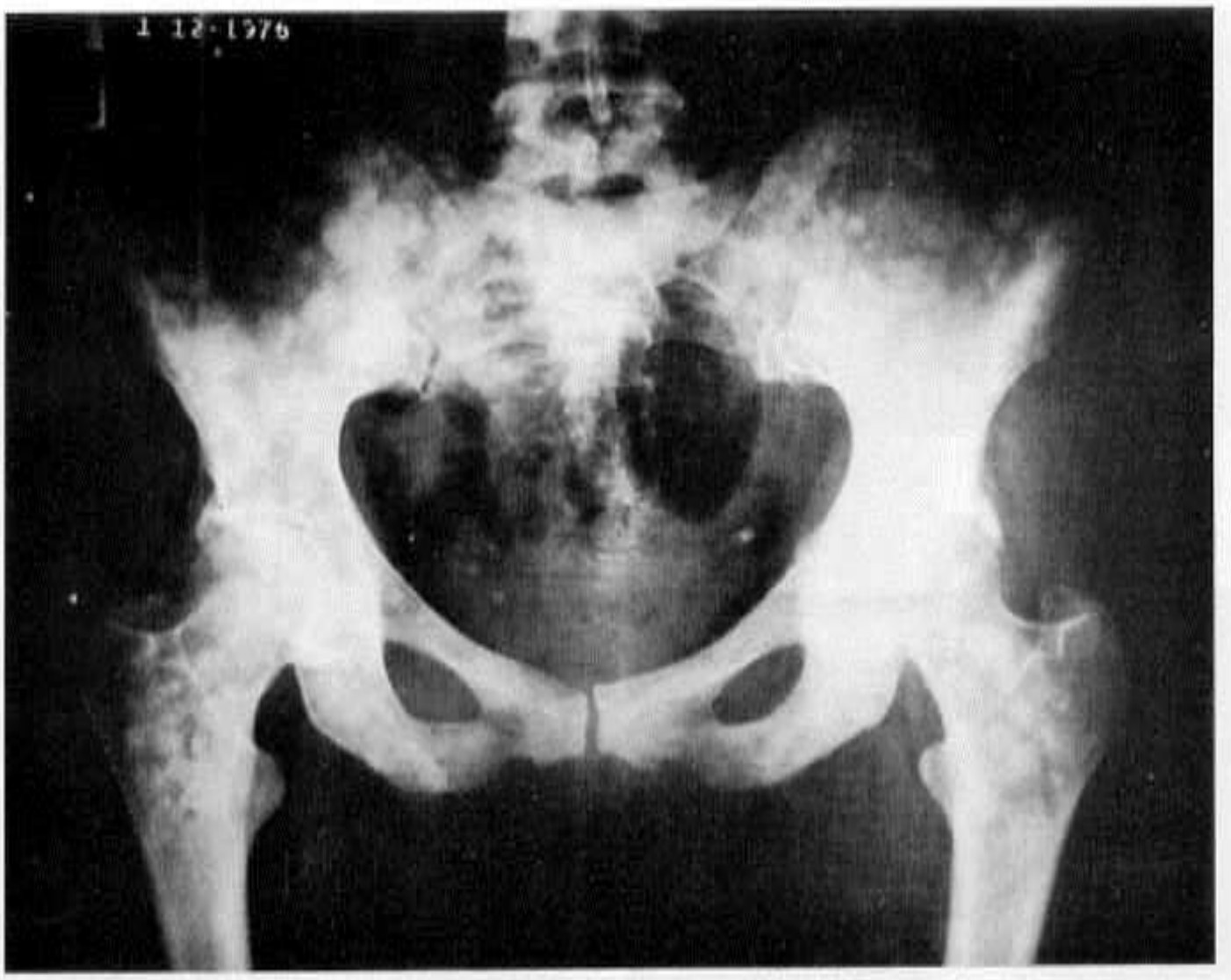

Fig. 19-26. Localizzazioni multiple metastatiche di Ca prostatico nelle ossa del bacino, del femore e della colonna lombare, a carattere addensante.

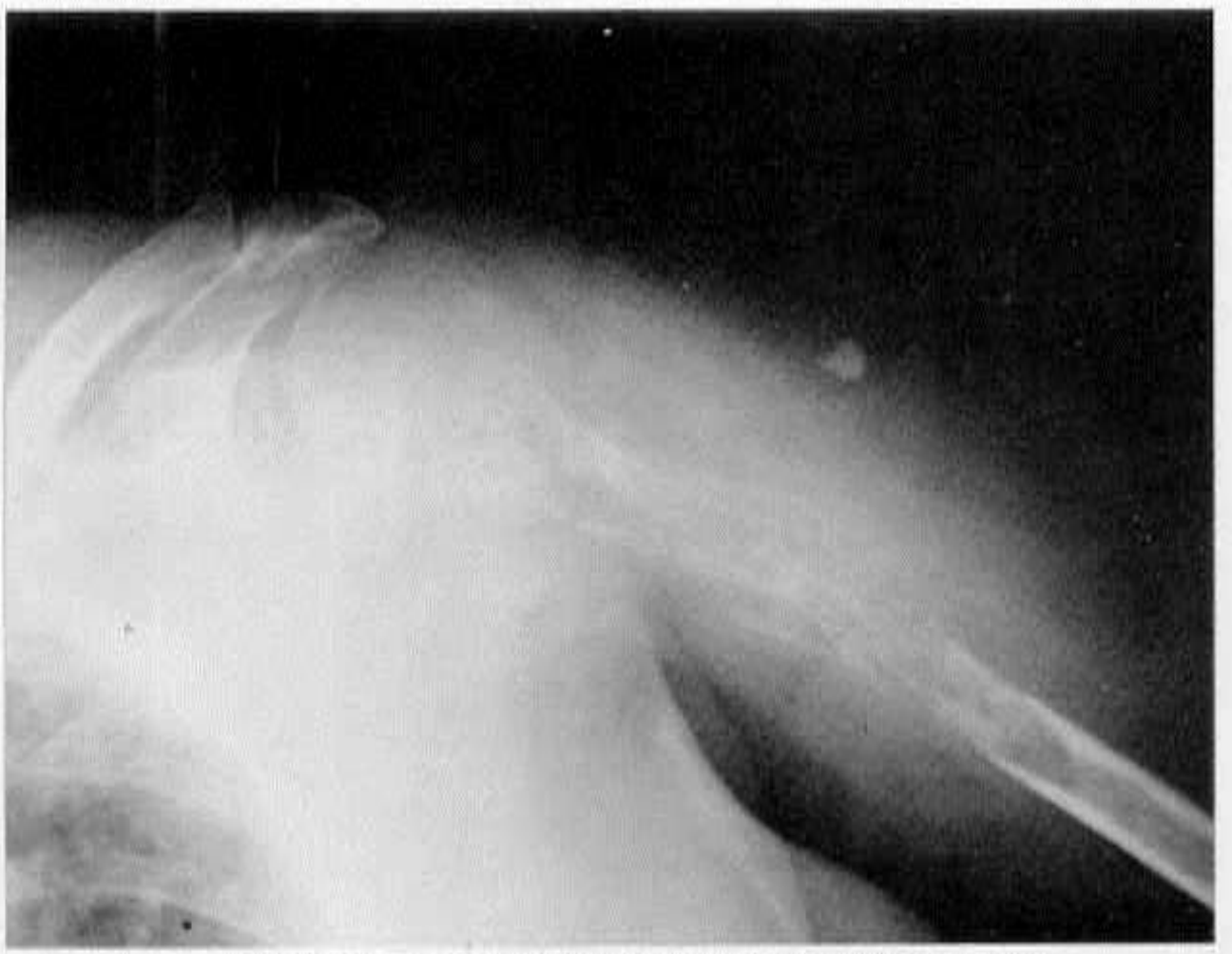

Fig. 19-27. Localizzazione metastatica all'omero di Ca mammario, con ampia distruzione dell'osso.

Fig. 19-28. Localizzazioni multiple metastatiche di Ca prostatico nelle ossa del bacino, del femore e della colonna lombare, in parte a carattere rarefacente, in parte a carattere addensante.

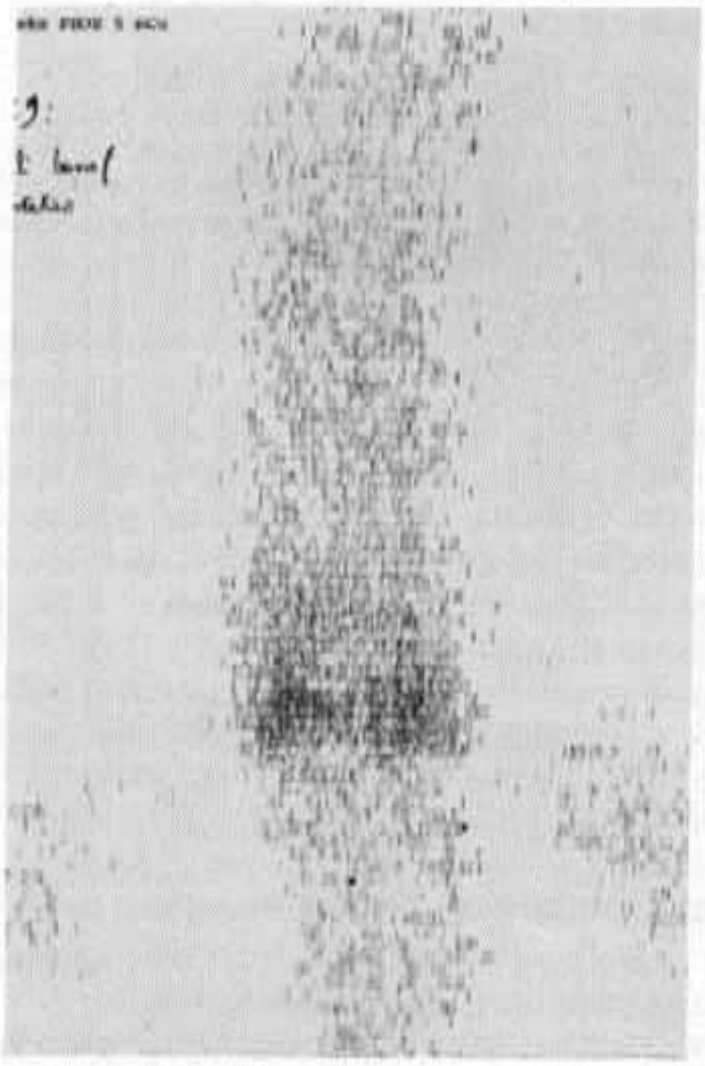

Fig. 19-29. Scintigrafia ossea: metastasi dorsali basse (XI-XII) di Ca prostatico.

(globuli rossi di montone sensibilizzati), dalla quale sono derivate diverse varianti.

La reazione è positiva quando il titolo è di 1:20 per il test al lattice e di 1:32 per la reazione di Waaler-Rose. Le reazioni sierologiche sono spesso negative nei primi 6 mesi di malattia; tale negatività può talora spingersi fino a 12 mesi.

Si parla, comunque, di *A.R. sierologicamente negativa* quando le reazioni sierologiche rimangono negative oltre tale periodo di tempo.

D'altra parte, il F.R. può essere presente in soggetti sani: secondo alcuni AA., l'incidenza in Italia sarebbe del 4,8%, con prevalenza nei soggetti che hanno superato i 50 anni di età (9,6%).

Comunque, la ricerca del fattore reumatoide (F.R.) costituisce l'esame umorale principale per la diagnosi di tale forma morbosa, con la quale presenta un'associazione assai frequente (90%).

La ricerca del F.R. è positiva anche nella s. di Sjögren (75%) e meno frequentemente nell'artrite reumatoide giovanile (25%). Esistono, peraltro, associazioni positive, cosiddette occasionali: panarterite nodosa, sclerodermia, cirrosi epatica, ipergamma globulinemia di varia origine, mononucleosi infettiva, colite ulcerosa, infezioni batteriche acute e croniche, infarto del miocardio, ecc.

Nell'artrite reumatoide può anche risultare positiva (10-20% dei casi) la ricerca delle cellule L.E. (cioè di un fenomeno di nucleofagocitosi da parte di leucociti polimorfonucleati, che è tipico del lupus eritematoso — L.E. — nel quale si verifica nell'80% dei casi); può essere presente anche la ricerca del fattore antinucleare (ANF test analogo a quello delle cellule LE, ma dotato di maggiore specificità) nel 30% dei casi di artrite reumatoide e nel 90-100% dei casi di lupus eritematoso. Gli anticorpi antinucleari presentano la carat-

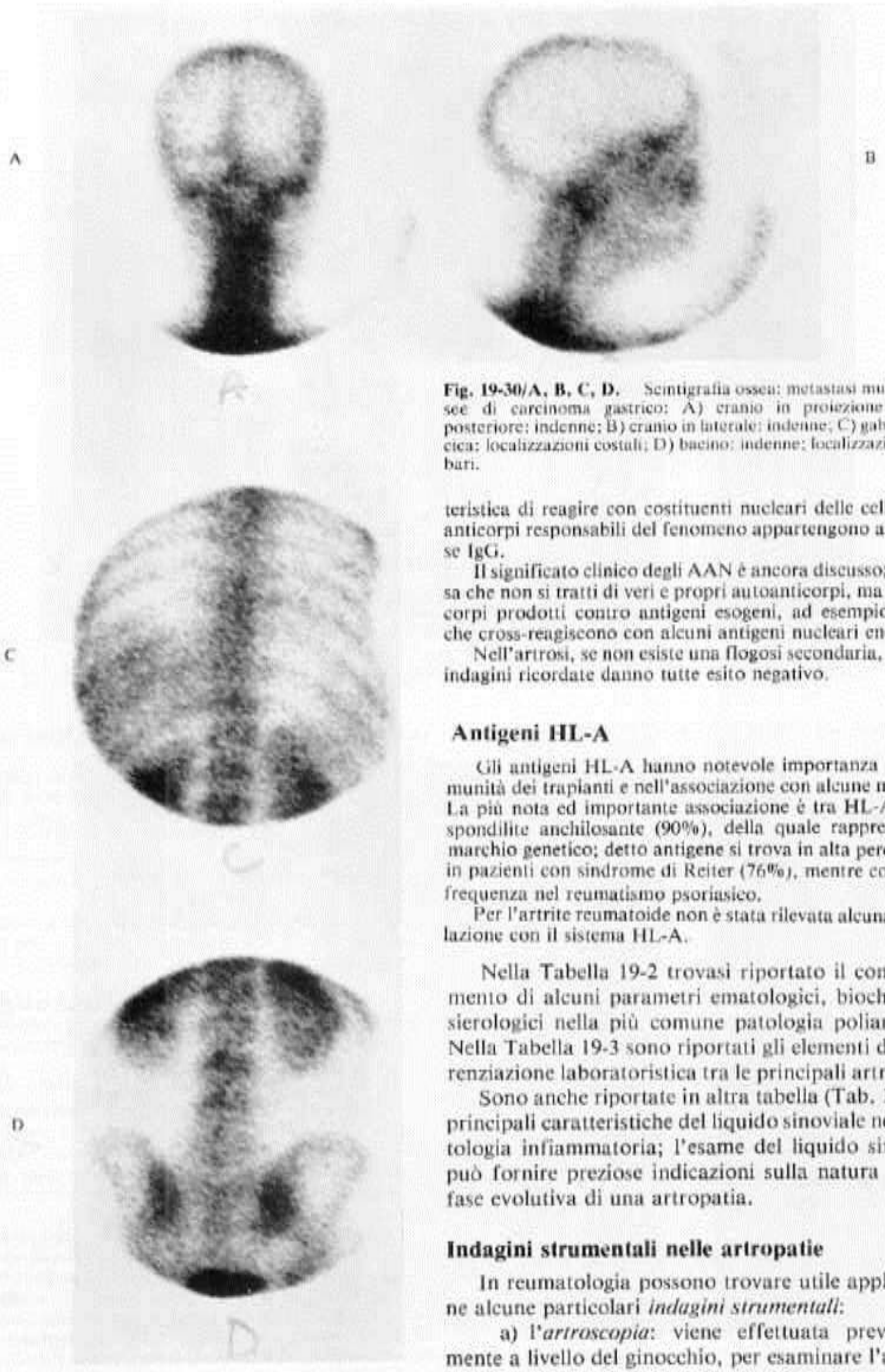

Fig. 19-30/A, B, C, D. Scintigrafia ossea: metastasi multiple ossee di carcinoma gastrico: A) cranio in proiezione anteroposteriore: indenne; B) cranio in laterale: indenne; C) gabbia toracica: localizzazioni costali; D) bacino: indenne; localizzazioni lombari.

teristica di reagire con costituenti nucleari delle cellule; gli anticorpi responsabili del fenomeno appartengono alla classe IgG.

Il significato clinico degli AAN è ancora discusso; si pensa che non si tratti di veri e propri autoanticorpi, ma di anticorpi prodotti contro antigeni esogeni, ad esempio virali, che cross-reagiscono con alcuni antigeni nucleari endogeni.

Nell'artrosi, se non esiste una flogosi secondaria, le varie indagini ricordate danno tutte esito negativo.

Antigeni HL-A

Gli antigeni HL-A hanno notevole importanza nell'immunità dei trapianti e nell'associazione con alcune malattie. La più nota ed importante associazione è tra HL-A B27 e spondilite anchilosante (90%), della quale rappresenta il marchio genetico; detto antigene si trova in alta percentuale in pazienti con sindrome di Reiter (76%), mentre con bassa frequenza nel reumatismo psoriasico.

Per l'artrite reumatoide non è stata rilevata alcuna correlazione con il sistema HL-A.

Nella Tabella 19-2 trovasi riportato il comportamento di alcuni parametri ematologici, biochimici e sierologici nella più comune patologia poliartritica. Nella Tabella 19-3 sono riportati gli elementi di differenziazione laboratoristica tra le principali artropatie.

Sono anche riportate in altra tabella (Tab. 19-4) le principali caratteristiche del liquido sinoviale nella patologia infiammatoria; l'esame del liquido sinoviale può fornire preziose indicazioni sulla natura e sulla fase evolutiva di una artropatia.

Indagini strumentali nelle artropatie

In reumatologia possono trovare utile applicazione alcune particolari *indagini strumentali*:

a) l'*artroscopia*: viene effettuata prevalentemente a livello del ginocchio, per esaminare l'aspetto della sinovia nelle forme infiammatorie, consentendo

TABELLA 19-1. I principali tests di laboratorio di interesse reumatologico

Esame	*Valori normali*
Velocità di eritrosedimentazione (VES)	♂ 1-10 mm (I h); 4-25 mm (II h); IK = 4-10 ♀ 1-15 mm (I h); 5-30 mm (II h); IK = 5-15
Proteina C-reattiva nel sangue	assente
Mucoprotidemia	2-5 mg/100
Titolo antistreptolisinico nel sangue (TAS)	valore limite: 200-250 U/ml
Protidemia frazionata	protidi totali: 6-7,5 mg/100 albumine: 55-65% alfa-1-globuline: 2,5% alfa-2-globuline: 7,10% beta-globuline: 10-15% gamma-globuline: 15-18%
Fattore reumatoide nel sangue	R. di Waaler-Rose titolo limite 1:32 Latex test: negativo
Cellule LE nel sangue	assenti
Fattori antinucleo (ANF) nel sangue	assenti
Uricemia (metodo enzimatico)	♂ 7-7,5 mg/100 ♀ 6-6,5 mg/100
Calcemia	tot. 8,8-10,4 mg/100 ionizz. 4,25-5,25 mg/100
Fosforemia	28-48 mg/100
Calciuria	100-300 mg/24 h
Idrossiprolinuria	20-25 mg/24 h
Liquido sinoviale	v. Tab. 19-4

un esame mirato, con relativa biopsia; l'esame può anche evidenziare lesioni dei menischi o dei legamenti crociati;

b) la *scintigrafia articolare*: il tecnezio radioattivo (99 Tc) tende a concentrarsi nei tessuti in misura proporzionale al grado della flogosi;

c) la *biopsia sinoviale con relativo esame istologico*: di solito rappresenta l'ultimo tempo dell'indagine artroscopica; l'esame istologico sui frammenti prelevati consente di precisare la presenza, il tipo e l'intensità dei fenomeni flogistici;

d) ricerca e dosaggio di *enzimi infiammatori* nel liquido sinoviale (catepsina, fosfatasi acide, betaglicuronidasi: trattasi di enzimi lisosomiali che si liberano dalle cellule sedi di reazione flogistica).

Esami di laboratorio nelle osteopatie

Ricordiamo brevemente i *tests di laboratorio* che trovano applicazione in campo di osteopatie.

Nell'*osteopetrosi* calcemia, fosforemia e fosfatasemia alcalina sono normali.

Nell'*osteogenesi imperfetta* la calcemia e la fosforemia sono normali; la fosfatasemia può essere modicamente aumentata.

Dell'*ipofosfatasia* è caratteristica la riduzione della fosfatasi alcalina del siero: frequente l'ipercalciuria e la presenza nelle urine di fosforiletanolamina (non caratteristica di questa condizione).

Nell'*osteite fibro-cistica* si riscontrano ipercalcemia, ipofosforemia, con elevata eliminazione urinaria di calcio e fosforo; la fosfatasi alcalina è discretamente aumentata. L'iperparatiroidismo secondario, in caso di insufficienza renale (osteite fibrocistica di origine renale), può venire esclu-

TABELLA 19-2. Principali parametri ematologici, biochimici e sierologici nella patologia poliartritica (*)

Diagnosi	*Globuli rossi*	*Globuli bianchi*	*Formula leucocitaria*	*Albumina*	*Globuline*	*Fattore reumatoide*	*ANF*	*Complemento*	*Ag HLA B 27*
Artrite reumatoide	Anemia normocromica-ipocromica	leucocitosi	Neutrofilia	diminuita	aumentate IgG IgA	positivo	presente nel 20-60%	normale o poco elevato	nessuna correlazione
L.E.S.	Anemia normocromica-ipocromica	leucopenia	linfocitosi	modicamente diminuita	aumentate IgG	positivo 20%	presente nel 90%	diminuito per consumo	nessuna correlazione
Sindrome di Reiter	Normali	modesta leucocitosi	neutrofilia	normale	normali	negativo	assente	normale	correlazione del 76%
Artropatia psoriasica	Anemia normocromica-ipocromica	normale	indifferente	normale	normali	negativo	assente	normale	correlazione del 27%
Sclerodermia	Anemia normocromica-ipocromica	leucopenia	eosinofilia	normale o lievemente diminuita	aumentate IgG	positivo 25%	presente nel 40-80%	normale	nessuna correlazione
Spondilite anchilosante	Normali	normali	indifferente	normale	normali	negativo	assente	normale	correlazione del 90%

(*) La VES è elevata in tutti i casi.

sa in base alla normalità della funzione renale e del quadro biochimico sierico.

Nel *Paget* calcemia e fosforemia sono normali e così la calciuria, mentre è aumentata la idrossiprolinuria, espressione di una esaltata distruzione ossea. La fosfatasi alcalina è notevolmente aumentata, indice di una esaltata attività osteoblastica.

Nelle *metastati osteolitiche* dell'osso si ha ipercalciuria ed ipercalcemia, che può provocare poliuria, polidipsia, disidratazione ed anoressia; normale la fosfatasi alcalina di origine ossea.

Nella maggior parte dei casi di *osteoporosi*, calcemia, fosforemia, calciuria, fosfaturia e fosfatasi alcalina del siero sono normali; a volte la calcemia può essere aumentata. Un carico di calcio per via venosa viene trattenuto come di norma o in misura minore; dopo somministrazione di vitamina D si ha un aumento dell'escrezione urinaria di calcio. L'idrossiprolinuria è normale.

Nelle *metastasi osteolitiche* dell'osso si ha ipercalciuria ed ipercalciemia, che può provocare poliuria, polidipsia, disidratazione ed anoressia; normale la fosfatasi alcalina di origine ossea.

Nelle forme *osteoblastiche* la calcemia è normale e nelle urine si riscontra ipocalciuria; la fosfatasi alcalina è modificamente aumentata. Nel *carcinoma metastatizzato della prostata* si ha aumento della fosfatasi acida, mentre la fosfatasi alcalina è solo modicamente aumentata nelle forme osteoblastiche.

TABELLA 19-3. Elementi di differenziazione laboratoristica tra le principali artropatie

Test	*Reumatismo articolare acuto*	*Artrite reumatoide*	*Gotta*	*Artrosi*	*Connettiviti*
Velocità di eritrosedim.	+	+	= + (fase acuta)	=	+
Proteina-C-reattiva	P	P	P (fase acuta)	N	N/P
Mucoprotidemia	+	+	=	=	+
Titolo antistreptolisinico	+	=	=	=	=
Uricemia	=	=	+	=	=
Protidemia:					
Albumine	—	—	= —	=	—
α-1globuline	=	=	=	=	= +
α-2globuline	+	+	= +	=	= +
β-globuline	=	=	=	=	= +
γ-globuline	= +	+	= +	=	+
Fattore reumatoide	N	P (70-80%)	N	N	P/N
Cellule LE	N	P (10-20%)	N	N	P (70-80% di LE)
Fattore antinucleo (ANF)	N	P (30%)	N	N	P (90-100% di LE)
Idrossiprolinuria	+	+	=	=	+

+ aumentato; — diminuito; = normale o non significativo; = + normale o aumentato; = — normale o diminuito; P positivo (o presente); N negativo (o assente); P/N incostante o solo eccezionalmente positivo

TABELLA 19-4. Principali caratteristiche del liquido sinoviale nella patologia infiammatoria e in condizioni normali

Diagnosi	*Aspetto*	*Gl. bianchi*	*Granulociti* %	*Fibrina*	*Mucina*	*Complemento*
Artrite reumatoide	Torbido	10.000 50.000	70	+ + +	normale diminuita	aumentato
Artrite del L.E.S.	Torbido	5.000 50.000	50	+ + +	normale diminuita	aumentato
Sindrome di Reiter	Torbido	5.000 50.000	50	+	normale	aumentato
Artrite psoriasica	Torbido	5.000 25.000	25	+	normale	assente
Artrite sclerodermica	Torbido	5.000 10.000	50	+ + +	normale	assente
Spondilite anchilosante	Torbido	10.000 50.000	65	+ + +	diminuita	assente
Liquido sinoviale normale	Limpido giallo paglierino	100	20	assente	ben rappresentata	assente

CAPITOLO VENTESIMO

MALATTIE DEL SANGUE, DELL'EMOCOAGULAZIONE E DELL'EMOSTASI

Generalità

Come per ogni altra branca della medicina anche per l'ematologia è necessario ai fini della formulazione di una diagnosi esatta la correlazione dei vari reperti di laboratorio con i risultati dell'anamnesi e dell'esame obiettivo.

L'anamnesi dovrà tenere conto di diversi fattori che, direttamente o indirettamente, possono interferire nel determinismo di una emopatia.

È necessario, così, ricavare notizie sui precedenti familiari del paziente (molte emopatie hanno carattere familiare), sul luogo di nascita e quello abituale di residenza (alcune emopatie hanno una particolare distribuzione geografica). Inoltre, una attenta indagine non potrà sorvolare su quelle che sono le abitudini di vita del paziente, a cominciare dalla professione, che può rivestire un'importanza di primo piano nella storia di un paziente emopatico, in quanto capace di esplicare un'influenza morbigena considerevole: basti pensare che quasi tutte le sostanze tossiche con cui il soggetto viene a contatto nel suo ambiente di lavoro, fatta eccezione per quelle che agiscono solo localmente, passano nel sangue e su questo spesse volte esplicano la loro prima azione. Inoltre, l'indagine dovrà rivolgersi anche alle eventuali malattie sofferte e di conseguenza ai farmaci usati, in quanto alcuni farmaci sono potenzialmente mielolesivi.

L'esame clinico del paziente emopatico dovrà tener conto del fatto che una manifestazione connessa alla emopatia potrà comparire in qualunque distretto corporeo ed in qualunque organo.

Abbiamo già ricordato alcuni tipi particolari di facies che sono strettamente connessi con talune emopatie (facies thalassemica, orientaloide, turricefalica).

Lo studio della cute potrà rivelare dei segni importanti, come il pallore dei malati anemici, il colorito iterico delle sindromi anemiche ad impronta emolitica, la melanosi addisoniforme dei pazienti trattati con busulfan, la presenza di porpore o ematomi, spie di sindromi emorragiche ed ancora l'eventuale localizzazione cutanea (di tipo papuloso o nodulare) di diverse emopatie maligne (leucemie, reticolo endoteliosi ecc.).

L'esame delle mucose dovrà tenere in particolare conto il colore, la possibile presenza di manifestazioni emorragiche, soprattutto gengivali, utili spie di certe coagulopatie e delle leucemie acute; quest'ultime spesso si accompagnano ad ulcerazioni della lingua e del cavo orale.

A carico delle stazioni linfonodali si possono avere delle tumefazioni isolate o diffuse: si dovrà, pertanto, tenere conto della dimensione, consistenza, superficie, dolorabilità dei linfonodi, della eventuale presenza di rossore ed edema cutaneo; si dovrà, inoltre, esaminare la loro mobilità in rapporto alla cute ed ai piani profondi.

Dolori ossei sono frequenti in alcune emopatie (leucemia, plasmocitoma). Nei processi linfomatosi è facile l'insorgenza di sindrome mediastinica (tosse secca, cianosi, reticolo venoso toracico ed edema a mantellina). La presenza di febbre è frequente nelle emopatie maligne e in occasione di crisi emolitiche.

L'esame dell'addome dovrà accertare l'eventuale presenza di splenomegalia e di epatomegalia: in molte emopatie maligne si osserva solitamente un aumento volumetrico di questi due organi e la loro evoluzione sarà senz'altro utile, sia dal punto di vista prognostico, sia come indice di risposta ad un eventuale trattamento terapeutico.

Le alterazioni del quadro ematologico possono essere dovute ad emopatie primitive o secondarie, quest'ultime risultando assai frequenti nel corso di svariate condizioni morbose (epatopatie, nefropatie, pneumopatie, endocrinopatie, malattie del tubo digerente, malattie infettive, tumori a varia sede, ecc.).

Si tenga presente che alcune emopatie possono de-

correre per un vario lasso di tempo in assenza di ogni manifestazione clinica o almeno di manifestazioni cliniche indicative di uno stato emopatico, che pertanto può venire evidenziato soltanto da particolari indagini diagnostiche.

INDAGINI DIAGNOSTICHE NELLE EMOPATIE

Per comodità espositiva verrà preso in esame separatamente lo studio dei vari elementi corpuscolari del sangue e poi dell'emostasi e coagulazione.

Il sangue

Il sangue, tessuto di consistenza liquida, di colore rosso caratteristico, è contenuto nel sistema cardio-artero-capillare-venoso, nel quale viene sottoposto ad una continua circolazione, ove si eccetui il suo ristagno nelle lacune.

Può considerarsi formato da due distinte componenti: il plasma e la quota corpuscolata; quest'ultima è rappresentata dai globuli rossi, dai globuli bianchi e dalle piastrine.

Il plasma è, in condizioni normali, un liquido giallo con una leggera sfumatura verdastra, dovuta alla quota di bilirubina in esso presente e ad un lipocromo, la "luteina". Rappresenta, normalmente, la parte principale del sangue (circa il 55% nell'uomo ed il 58% nella donna), essendo la restante parte rappresentata prevalentemente dai globuli rossi e solo in minima misura dai leucociti e dalle piastrine. Nel sangue venoso si ha normalmente una quota cellulare più elevata.

Il rapporto plasma/quota cellulare costituisce il *valore ematocrito* Ht o PVC (da Packed Cell Volume).

Al suo mantenimento partecipano normalmente sia la quota liquida che quella corpuscolata e in alcune condizioni patologiche tale rapporto può essere alterato (emorragie, poliglobulie primitive e secondarie); modificazioni possono essere causate anche artificialmente (salassi).

Valori normali dell'ematocrito:

— uomini: 40-45%;
— donne: 37-47%;
— neonati a termine (sangue del cordone ombelicale): 44-62%;
— bambini (1° anno di vita): 36-44%;
— bambini dai 10 ai 12 anni: 37-44%.

Riduzione del valore ematocrito si può avere per diminuzione dei globuli rossi o per riduzione del loro volume e si può, pertanto, riscontrare in caso di:

— anemie (siano esse normocitiche, microcitiche o macrocitiche);
— microcitemia vera;
— emodiluizione.

Di contro, si può avere un aumento del valore ematocrito in caso di:

— policitemia primitiva o secondaria;
— emoconcentrazione.

Altro parametro di notevole importanza è quello costituito dalla determinazione della *massa sanguigna circolante*. È necessario per potere ottenere questo valore determinare il *volume plasmatico*. A questo scopo ci si avvale di sostanze coloranti (normalmente viene usato il blu Evans), che hanno la proprietà di legarsi alle proteine del plasma e restare a lungo nel torrente circolatorio. Più di recente è stato introdotto il metodo dell'albumina umana marcata con iodio radioattivo (^{131}I).

Normalmente il volume plasmatico è nell'uomo di 43,1 cm^3/Kg di peso corporeo, mentre nella donna è di circa 41,5 cm^3/Kg (Gibson ed Evans).

Ottenuto il volume plasmatico e conoscendo il valore ematocrito si può risalire al *volume totale del sangue*, secondo la seguente formula:

$$\text{Volume del sangue} = \text{volume del plasma} \times \frac{100}{100 - (Ht \times 0{,}91)}$$

in cui 0,91 è il rapporto tra il valore ematocrito corporeo e il valore ematocrito del sangue venoso (nel quale il rapporto eritrociti-plasma è minore che nei grossi vasi arteriosi). Il *valore ematocrito corporeo* è ricavato dal rapporto tra il volume eritrocitario globale ed il volume ematico totale.

In condizioni normali i valori oscillano tra 60 e 80 cc/Kg.

Per la determinazione del *volume eritrocitario globale* si usa normalmente il metodo delle emazie marcate con cromo radioattivo (^{51}Cr), che si fa preferire ad altre metodiche per la sua semplicità di esecuzione e per la precisione dei valori che si ottengono (i valori normali ottenuti con questo metodo sono: uomo 26-33 cc/Kg, donna 22-29 cc/Kg).

In diverse condizioni fisiologiche (età avanzata, gravidanza, posizione del corpo, ecc.) o patologiche (ustioni, cirrosi epatica con ascite, nefropatie, scompenso di circolo, emorragie, diverse malattie del metabolismo, alterazioni del ricambio idro-elettrolitico) si possono riscontrare variazioni del volume plasmatico. Queste modificazioni debbono essere riferite sempre al comportamento del valore ematocrito e della volemia totale.

Si possono, pertanto, verificare tre diverse condizioni:

— *normovolemia* (volume normale del sangue circolante);
— *ipovolemia od oligoemia* (ridotto volume del sangue circolante);
— *pletora o ipervolemia* (aumentato volume del sangue circolante).

Queste tre diverse condizioni si possono associare, nei confronti del valore ematocrito, con una:

— *normocitemia* (allorquando il valore ematocrito è normale);
— *oligocitemia* (con valore ematocrito ridotto);
— *policitemia* (con aumento del valore ematocrito).

Parte corpuscolata del sangue

In condizioni normali gli organi che generano gli elementi corpuscolati del sangue (organi emopoietici) sono nel soggetto adulto: il midollo osseo, la milza ed i tessuti linfatici. Nel midollo osseo si generano i globuli rossi, le piastrine, i granulociti, le cellule istioreticolari e solo in piccola parte anche i monociti, i linfociti e le plasmacellule.

Nella milza e negli organi linfatici si originano: linfociti, plasmacellule, cellule istioreticolari e monociti.

Le modalità con cui dagli elementi immaturi della matrice emopoietica si perviene agli elementi maturi normalmente presenti nel sangue periferico sono ancora oggi oggetto di discussione. Riferendoci alla teoria unitaria del Ferrata, lo schema completo dell'emopoiesi dovrebbe seguire la seguente via:

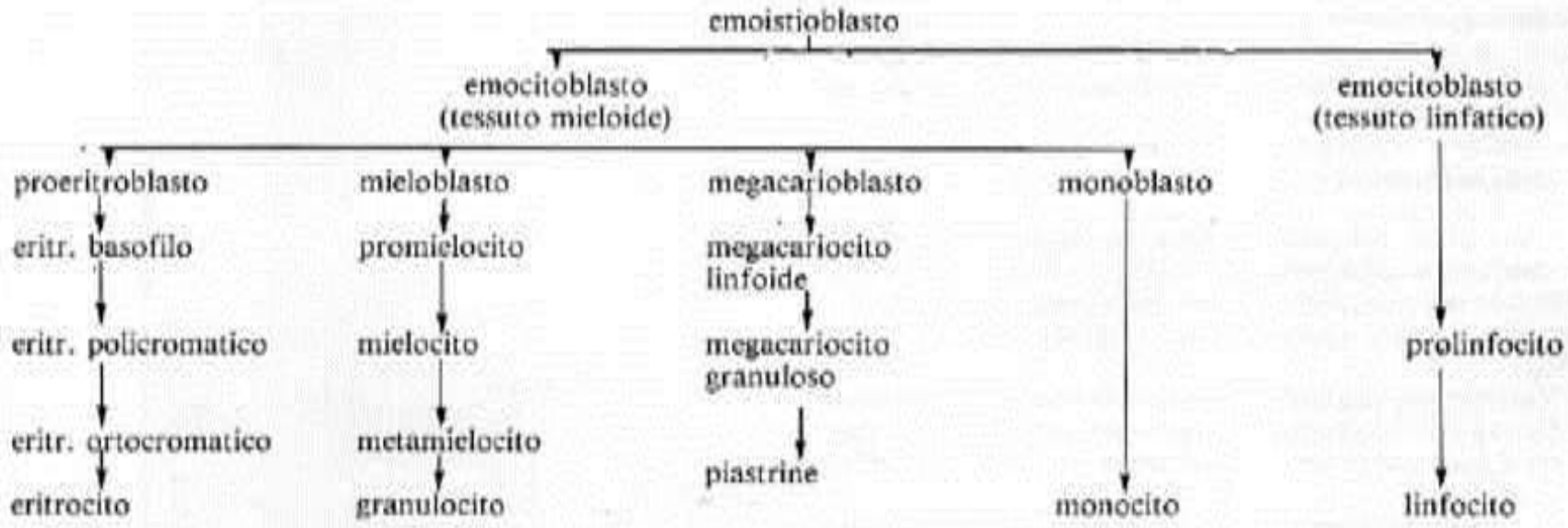

Il *midollo osseo* occupa il canale delle ossa lunghe, gli spazi intertrabecolari della spongiosa delle ossa piatte e corte ed anche delle epifisi di tutte le ossa lunghe.

Il suo studio, pertanto, si rende utile in tutte quelle condizioni in cui vi è il sospetto di un'affezione a carico dell'emopoiesi. Attraverso la sua biopsia si possono avere delle informazioni circa:

— la ricchezza di tessuto mieloide;
— le varie caratteristiche citologiche degli elementi midollari;
— i rapporti percentuali tra i vari elementi midollari;
— la capacità riproduttiva e maturativa delle cellule;
— eventuali alterazioni dell'emopoiesi e presenza di elementi normalmente assenti nel midollo osseo.

Il suo esame colturale può essere, inoltre, utile in diverse malattie infettive.

La tecnica normalmente usata per la *biopsia del midollo osseo* è quella della biopsia midollare per aspirazione mediante apposito ago.

Si usa solitamente un ago per biopsia, munito di mandrino, avente un diametro di 1-2 mm, al quale si innesta una siringa di 4 cm³.

I punti di elezione per la puntura sono solitamente:

— lo sterno;
— la cresta iliaca;
— l'apofisi spinosa vertebrale.

Si può così studiare la composizione citologica del midollo; cioè il *mielogramma*, il cui schema varia a seconda delle diverse popolazioni e soprattutto a seconda dell'età del soggetto:

Valori percentuali normali del midollo osseo aspirato

Cellule reticolari	0,1-2%
emocitoblasti	0,1-1%
mieloblasti	0,1-3,5%
promielociti	0,5-5%
mielociti neutrofili	5,0-25%
mielociti eosinofili	0,1-3%
mielociti basofili	0,0-0,5%
metamielociti	10-30%
polimorfonucleati neutrofili	7-25%
polimorfonucleati eosinofili	0,2-3%
polimorfonucleati basofili	0,0-0,5%
linfociti	5,0-20%
monociti	0,0-0,2%
megacariociti	0,1-0,5%
plasmacellule	0,1-3,5%
proeritroblasti	0,5-5%
eritroblasti policromatici	2,0-20%
eritroblasti ortocromatici	2,0-10%

I dati numerici del mielogramma permettono di dedurre subito un indice e precisamente quello relativo alla eritropoiesi e alla leucopoiesi. In condizioni normali il *rapporto leuco-eritropoietico* si aggira intorno a 2. Un aumento di detto rapporto si ha in tutte quelle condizioni in cui si verifica una iperplasia della serie bianca e precisamente:

— nelle malattie infettive;
— nelle leucosi mieloidi;

Una riduzione di detto rapporto si verifica per una iperplasia della serie eritroblastica, quale si può avere nelle:

— mielosi eritremiche;
— nelle sindromi emolitiche in genere;
— nel favismo dopo una crisi ittero-emoglobinurica.

Eritrociti

In condizioni normali nel sangue circolante sono presenti i *globuli rossi*, i *globuli bianchi* e le *piastrine*.

— *Globuli rossi o eritrociti o emazie*. Costituiscono gli elementi figurati più numerosi del sangue e conferiscono al sangue il caratteristico colore rosso per mezzo del pigmento respiratorio in essi contenuto "l'emoglobina". Normalmente sono elementi privi di nucleo. All'osservazione il loro aspetto può apparire diverso a seconda del mezzo usato per l'osservazione o se vengono osservati a fresco o dopo colorazione. Per *eritropoiesi* si intende il processo biologico che porta alla formazione dei globuli rossi; per *eritrone* si intende l'insieme del tessuto eritropoietico e della massa eritrocitaria circolante.

Conteggio degli eritrociti: al conteggio al microscopio, tende a sostituirsi il conteggio con contatori cellulari elettronici, molto più sicuro.

I valori normali variano a seconda delle diverse località e per le varie razze (Miale).

Maschi bianchi adulti: media 4.800.000
Femmine bianche adulte: media 4.300.000
Maschi negri adulti: media 4.400.000
Femmine negre adulte: media 3.800.000

Gli eritrociti normali hanno forma di lente biconcava, con un diametro oscillante tra 6,7-7,7 μ ed uno spessore medio di $2 \pm 0,2\ \mu$; sono in condizione normale privi di nucleo e si colorano con i comuni coloranti citoplasmatici con una intensità maggiore alla periferia.

Per completare lo studio dei globuli rossi si dovrà eseguì-

re il conteggio dei reticolociti, cioè delle emazie giovani contenenti ancora dei residui ribonucleoproteici, che servirà come spia rapida e precisa delle capacità rigenerative del midollo eritropoietico.

L'emoglobina

L'emoglobina è una proteina coniugata, costituita da una proteina ad alto peso molecolare (globina) e da una frazione non proteica, a basso peso molecolare, saldamente legata alla globina, rappresentante il gruppo prostetico od EME.

Viene sintetizzata dall'eritroblasto in fase di maturazione.

La sua attività, in quanto pigmento respiratorio, si esplica per il suo legame con l'O_2 nel rapporto di 1,36 cm^3 di O_2 per 1 gr di Hb.

La concentrazione dell'Hb nel sangue umano è mediamente del 14,5% e raggiunge all'interno del globulo rosso una concentrazione del 34%.

Oltre ad essere trasportatore di O_2 l'emoblogina interviene nella regolazione dell'equilibrio ionico, del pH ematico e della pressione osmotica.

Una volta conosciuto il numero dei globuli rossi, la concentrazione emoglobinica in g%, il valore ematocrito si possono calcolare alcuni indici eritrocitari di notevole importanza clinica:

— *concentrazione emoglobinica media* (CECM) = $\frac{\text{emoglobina (g\%)}}{\text{ematocrito}} \times 100$
(valori normali 30-35% = g 30-35% ml);

— *volume corpuscolare medio* (VCM) = $\frac{\text{ematocrito}}{\text{g.r. (milioni/mm}^3\text{)}} \times 10$
(valori normali 76-96 μ^3 o *fl*: 1 femtolitro = 10^{-15} l),

— *emoglobina corpuscolare* = $\frac{\text{emoglobina (g\%)}}{\text{g.r. (milioni/mm}^3\text{)}} \times 10$
(valori normali 27-32 pg, cioè 10^{-12} g).

In condizioni normali esistono diversi tipi di emoglobina:

— emoglobina Gowers, che normalmente è presente nell'embrione;

— emoglobina fetale (HbF: $alfa_2$-$gamma_2$), che si riscontra nel feto, subisce una brusca riduzione alla nascita e ad un anno non supera mai il 3%;

— emoglobina A_1 od emoglobina adulta ($alfa_2$-$beta_2$) che rappresenta in condizioni normali il 98% circa del patrimonio emoglobinico;

— emoglobina A_2 ($alfa_2$-$delta_2$), anch'essa emoglobina adulta, che rappresenta in condizioni normali circa il 2% del patrimonio emoglobinico.

Nella pratica, per la valutazione del contenuto emoglobinico del sangue si ricorre agli emoglobinometri; maggiormente in uso sono quelli di Sahli e soprattutto quello di Zeiss. Il principio è basato sulla trasformazione dell'emoglobina in cloridrato di ematina mediante HCl e successiva diluizione con H_2O fino al raggiungimento di un colore uguale a quello dello standard (vetro).

In condizioni normali la separazione dell'Hb in più componenti, realizzata mediante le comuni tecniche elettroforetiche, denuncia la presenza di HbA_1 e di una modesta percentuale dell'emoglobina umana minore A_2 (Fig. 20-1).

Il sangue del neonato, invece, è costituito prevalentemente da HbF (70-90%) e da una piccola percentuale di Hb adulta.

Fig. 20-1. Tracciato elettroforetico dell'emoglobina normale.

In individui affetti da malattie diverse, per lo più con sindromi anemiche, si possono rinvenire emoglobine diverse dall'HbA. Geneticamente in questi individui portatori di Hb patologiche, l'anomalia può presentarsi con carattere dominante o recessivo.

Queste Hb umane anomale si possono classificare a seconda del tipo normale cui si vogliono rapportare (varianti dell'HbA_1, F, A_2) o della mobilità elettroforetica a pH 8,6 (Hb veloci, Hb lente) o della catena polipeptidica anomala (Hb anomala nella catena α o β o γ o δ).

Tra le emoglobine a mobilità elettroforetica lenta si distinguono:

— emoglobina S (è una variante della Hb A_1, alterata nella catena β);

— emoglobina D (variante della Hb A_1, con alterazione a volte della catena α e a volte della catena β);

— emoglobina E (variante della Hb A_1, alterata nella catena β);

— emoglobina Lepore (variante della Hb A_1).

Tra le emoglobine a mobilità elettroforetica veloce si distinguono:

— emoglobine J e M (sono varianti della Hb A_1, alterate nella catena β);

— emoglobine K, I, Hopkins I e II e Norfolk (sono variante della Hb A_1, alterate nella catena α);

— emoglobina B_2 (è una variante della Hb A_2);

— emoglobina di Bart (è una variante della Hb F).

Nella Figura 20-2 sono riportati i tracciati elettroforetici dei componenti di una famiglia:

— Madre: emoglobina S;
— Figlio (M): emoglobina S-A;
— Figlio (G): emoglobina S-F;
— Padre: emoglobina F (beta-talassemia).

Tempo di sopravvivenza eritrocitaria

Una notevole importanza riveste, nello studio delle anemie emolitiche e non emolitiche, la valutazione della vita eritrocitaria media.

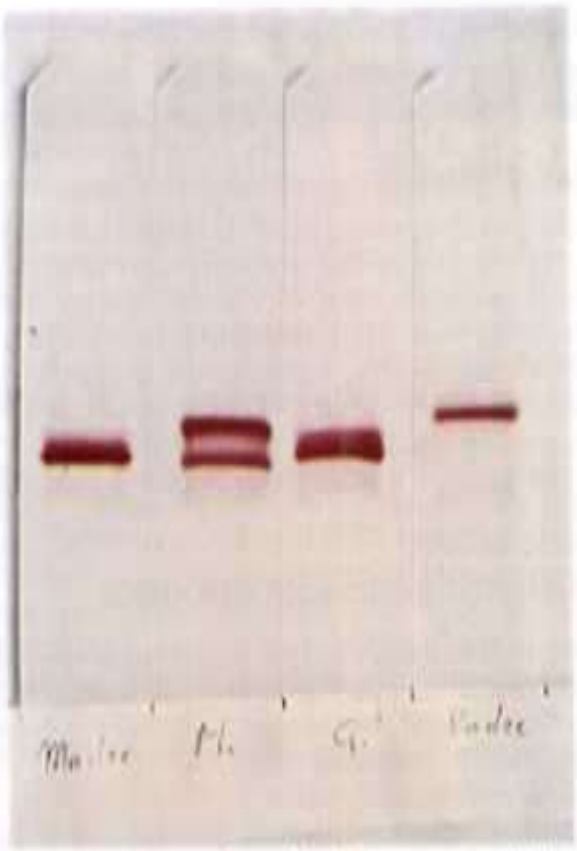

Fig. 20-2. Tracciati elettroforetici dei componenti di una famiglia: Madre: HbS
Figlio (M): HbS-A.
Figlio (G): HbS-F
Padre: HbF (beta-talassemia).

Numerose sono le tecniche fin qui utilizzate, ma quelle che rispondono maggiormente per precisione e sicurezza sono:

— i metodi di marcatura di gruppo (Cohort methods), mediante precursori marcati dell'emoglobina (particolarmente Fe e glicina);

— i metodi di marcatura randomizzata, mediante ^{51}Cr.

Una riduzione della vita media eritrocitaria, che in condizioni normali è di 110-120 giorni, si ha:

— nell'ittero emolitico costituzionale;
— nell'ittero dei neonati;
— nelle talassemie;
— nell'anemia perniciosa;
— nel favismo.

Sedi di distruzione eritrocitaria

Circa l'80-90% della normale distruzione eritrocitaria avviene senza che si abbia il passaggio di emoglobina nel plasma, e quindi in sede extravascolare (probabilmente all'interno dei macrofagi del sistema reticoloendoteliale, soprattutto nella milza e nel fegato); il 10-20% avviene in sede intravasale. Nella maggior parte delle anemie emolitiche la distruzione avviene prevalentemente in sede extravascolare, mentre nelle anemie emoglobinuriche predomina la distruzione intravascolare.

Ferro

Nella sintesi dell'emoglobina un posto preminente spetta al ferro (è indispensabile anche per la sintesi di alcuni enzimi e per la sintesi della mioglobina). In un soggetto adulto vi sono circa 4 g di ferro, così suddiviso: circa il 70% dell'emoglobina, il 25% come ferro di riserva (ferritina ed emosiderina), il 4% della mioglobina e la rimanente quota nelle cellule.

Il ferro enzimatico e quello della mioglobina probabilmente non sono disponibili per la eritropoiesi; di recente Beutler ha, però, dimostrato che nelle anemie vi è pure una carenza del ferro enzimatico e di quello della mioglobina.

In condizioni normali il ferro giunge all'eritroblasto, durante la sua fase maturativa, dal "pool plasmatico" disponibile al cui equilibrio concorrono diversi fattori: assorbimento del ferro alimentare, riutilizzazione del ferro derivante dalla distruzione degli eritrociti, utilizzazione del ferro dei tessuti (ferrocinetica): quest'ultima viene studiata mediante la somministrazione di ferro radioattivo (^{59}Fe).

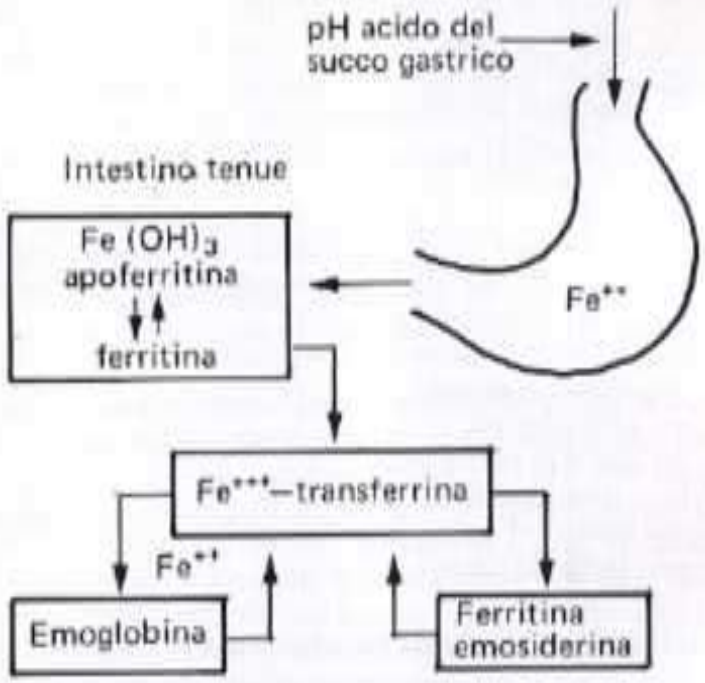

Con il fabbisogno alimentare giungono all'organismo circa 17 mg di ferro, di cui circa il 10% (mg 1,7) vengono utilizzati per i bisogni dell'organismo. Il fabbisogno di ferro è maggiore nell'infanzia, nella gravidanza e nell'allattamento.

Il ferro dietetico viene solitamente assorbito sotto forma di complessi ferrici e ferrosi, che sotto l'azione del pH acido dello stomaco si scindono in sali inorganici più semplici, per ridursi successivamente nella forma ferrosa. Nell'intestino si forma, quindi, dell'idrossido ferroso, che è la forma assorbibile dalle cellule della mucosa (soprattutto del duodeno), ove si trasforma in un idrossido ferrico, che legandosi ad una proteina intracellulare *la apoferritina*, forma la *ferritina*. Sempre a livello delle cellule intestinali il ferro della ferritina viene nuovamente ridotto allo stato ferroso ed è quest'ultima quota che si diffonde al di fuori della cellula verso il circolo portale. Il trasporto nel sangue del ferro ferroso avviene mediante la sua unione con una proteina: la *transferrina* (una $beta_1$-globulina).

La concentrazione del ferro nel plasma è detta *sideremia* e corrisponde alla quota di transferrina circolante satura; una quota della transferrina totale (TIBC, total binding capacity) resta insatura (UIBC, insaturated iron binding capacity).

In condizioni normali la sideremia corrisponde a circa un terzo della capacità del siero di legare il ferro.

I valori normali della sideremia nel soggetto adulto oscillano tra 65 e 185 $\mu g\%$ ml (con valori più bassi nella donna); questi valori possono subire delle oscillazioni, come nella gravidanza (modesta caduta nel periodo terminale), nel puerperio (modesta riduzione), nelle diete vegetariane (riduzione) e nel digiuno. Un transitorio aumento si può avere per riduzione della tensione ambientale di O_2 e durante la fatica muscolare.

L'anemia costituisce uno stadio tardivo della carenza del ferro; quando la saturazione della transferrina scende al di

sotto del 16%, si verifica una diminuzione della produzione dei globuli rossi, i quali contengono una ridotta quantità di emoglobina.

Vi è una fase prelatente della carenza di ferro, in cui i depositi di ferro sono ridotti, il ferro plasmatico è normale e non si ha alcuna modificazione ematologica.

In occasione di diversi eventi patologici si può osservare sia una riduzione (iposideremia), sia un aumento del ferro (ipersideremia).

Iposideremie si possono verificare per:
— insufficiente apporto del metallo;
— disturbo dell'assorbimento;
— splenectomia;
— malattie infettive;
— malattie neoplastiche;
— policitemie;
— epatopatie;
— miopatie;
— emorragie acute e croniche (soprattutto gastrointestinali: emorroidi, ulcera gastrica e duodenale, ernia jatale);
— anemie emolitiche.

Ipersideremie si possono osservare per:
— emocromatosi;
— citosiderosi;
— anemia perniciosa;
— cirrosi epatica;
— sindromi emolitiche congenite;
— ipotiroidismo.

Velocità di eritrosedimentazione

In vitro sia i globuli rossi che i leucociti presentano una differente velocità di sedimentazione, che viene influenzata da diverse condizioni fisiologiche e patologiche.

In clinica solitamente riveste una notevole importanza la determinazione della velocità di sedimentazione eritrocitaria (VES).

Un aumento di diversi componenti del plasma (fibrinogeno, alfa e beta globuline, ecc.) determina un aumento della VES, così come un aumento della quota corpuscolare rossa determina una riduzione della stessa.

L'indice di sedimentazione o indice di Katz viene così dedotto:

$$I.K. = \frac{a + b/2}{2}$$

dove: a = valore di sedimentazione della 1ª ora.
b = valore di sedimentazione alla 2ª ora.

Valori normali: uomo 4-10, donna 4-15.

Un *aumento della VES* si può avere in condizioni fisiologiche, come la gravidanza, ed in svariate condizioni patologiche, fra cui:

— anemie;
— malattie infettive;
— leucosi acute e croniche;
— epatopatie acute e croniche su base infiammatoria;
— neoplasie maligne;
— dopo interventi chirurgici che interessano ampie zone di tessuti;
— numerose affezioni acute e croniche del tubo digerente;
— durante gli stati febbrili in genere;

Una *riduzione della VES* si può avere in caso di:
— poliglobulie secondarie;
— morbo di Vaquez
— alcune epatopatie non infiammatorie;
— iperalbuminemie;
— squilibri neuro-vegetativi.

Resistenze globulari

Nel tentativo di cogliere in vitro alcune anomalie caratterizzanti le più comuni eritropatie ci si serve dello studio della resistenza dei globuli rossi a vari insulti, siano essi di natura chimica (fragilità osmotica, fragilità osmotica dopo incubazione a 37° C per 24 ore, autoemolisi o emolisi spontanea dopo incubazione a 37° C per 48 ore) oppure di natura fisica (resistenza meccanica e resistenza termica).

Il test più usato è quello della *fragilità osmotica*.

Significato clinico della resistenza globulare osmotica

In condizioni normali la resistenza degli eritrociti oscilla (per le soluzioni di cloruro di sodio) tra 0,45 e 0,35.

Un *aumento della resistenza dei globuli rossi* si suole osservare in alcune condizioni:
— sindromi talassemiche;
— anemie drepanocitiche;
— talora nell'anemia ipocromica sideropenica.

Di contro, si ha solitamente una *riduzione della resistenza globulare* in corso di:
— anemie emolitiche acquisite;
— anemie secondarie ad epatopatie;
— anemie secondarie a processi neoplastici;
— anemia perniciosa;
— ittero emolitico costituzionale tipo Minkowski-Chauffard.

Gruppi sanguigni

Gli eritrociti contengono anche numerosi antigeni, tra cui figurano diversi antigeni gruppali; tra questi quelli che maggiormente interessano il medico sono i sistemi ABO e Rh.

Sistema ABO: si basa sulla presenza di due antigeni A e B, la cui presenza o assenza etichetta 4 diversi gruppi sanguigni e precisamente:
— gruppo A: allorquando nelle emazie è presente l'antigene A;
— gruppo B: allorquando nelle emazie è presente l'antigene B;
— gruppo AB: allorquando nelle emazie sono presenti entrambi gli antigeni;
— gruppo 0: allorquando né l'antigene A, né quello B sono presenti.

Nello stesso soggetto nel siero è presente l'anticorpo contro l'antigene di cui l'eritrocita è sprovvisto. Queste agglutinine fanno parte delle *agglutinine naturali*, in quanto presenti fin dalle primissime settimane di vita.

Nel sistema ABO sono stati individuati numerosi sottogruppi, i più importanti dei quali riguardano il sistema A (l'80% dei soggetti è A_1 ed il 20% è A_2).

Sistema Rh: comprende numerosi antigeni e tra questi tre sono quelli che rivestono maggiore importanza e sono presenti in forma allelica:

Dd - Cc - Ee

Quello che in pratica interessa principalmente è il D, presente nell'85% dei soggetti di razza bianca ed assente nel 15%.

Gli anticorpi contro i vari antigeni Rh sono acquisiti, in quanto vengono prodotti in seguito al contatto dell'organismo con il rispettivo antigene.

Alterazioni del numero e della morfologia dei globuli rossi

In condizioni patologiche si può osservare sia un aumento, sia una diminuzione dei globuli rossi. Inoltre, possono in diverse condizioni patologiche presentarsi modificazioni della morfologia eritrocitaria.

Per *poliglobulia* si intende un aumento stabile del volume eritrocitario totale circolante; per *pseudopoliglobulia* si intende un aumento numerico non assoluto degli eritrociti, ma relativo, in quanto si riferisce alla quantità degli eritrociti per mmc (per lo più transitorio per fenomeni di emoconcentrazione; vedi appresso).

Una riduzione del patrimonio eritrocitario (*oligocitemia*) si può associare o meno ad una riduzione del patrimonio emoglobinico (*anemia*), intendendosi con quest'ultimo termine quella condizione in cui si viene ad attuare una riduzione del patrimonio totale emoglobinico.

In generale, ogni qualvolta si verifica una riduzione del patrimonio emoglobinico si attua pure una riduzione del numero delle emazie.

Le alterazioni della morfologia eritrocitaria comprendono:

Anisocitosi: presenza di emazie con notevole variabilità nelle dimensioni. Può essere dovuta alla presenza di *macrociti*, cellule cioè più voluminose della norma, di *microciti*, cellule cioè più piccole della norma. Le prime si possono trovare non solo nelle anemie megaloblastiche, ma anche in anemie aplastiche e in corso di leucemie, mentre i microciti sono di solito presenti nelle anemie da carenza di ferro, nelle anemie emolitiche, nella mielosclerosi e nella talassemia.

Megalocitosi: macrociti ovali (megalociti) che si rinvengono negli stati megaloblastici; i *megaloblasti* posseggono anche un nucleo di dimensioni maggiori rispetto agli eritroblasti.

Schistocitosi: presenza di "frammenti" di emazie di piccole dimensioni (il loro riscontro indica un aumento dell'emolisi); la loro presenza è frequente quindi in alcune anemie emolitiche e nella talassemia major.

Sferocitosi: presenza di emazie di volume normale, ma di diametro più piccolo; conseguentemente all'aumento dello spessore manca la zona centrale più chiara. Sono presenti in molte anemie emolitiche.

Ellissocitosi: presenza di globuli rossi di forma ellittica, spesso simili a bastoncelli. Si riscontra nella ellissocitosi ereditaria e nell'anemia megaloblastica.

Poichilocitosi: presenza di emazie a pera, a biscotto, a racchetta e di altre forme abnormi; si trova solitamente ogni qualvolta vi è una anormalità dell'eritropoiesi.

Policromatofilia: presenza di emazie con colorazione basofila più o meno marcata. Il precipitare di questa sostanza basofila citoplasmatica sotto forma di punteggiati bluastri dà origine alle *punteggiature basofile*.

Ipocromia: emazie con ingrandimento della zona chiara centrale. In alcuni casi l'emoglobina è presente solo all'estrema periferia del globulo rosso (anulociti); è di frequente riscontro nella talassemia.

Ipercromia: emazie in cui si ha la scomparsa della zona chiara centrale, dovuta ad un aumento del contenuto globulare di emoglobina (ECM), come avviene solitamente negli sferociti.

Emazie a bersaglio o leptociti o platiciti: eritrociti con apparente condensazione dell'emoglobina al centro, tanto da apparire, con le comuni colorazioni, scure al centro ed alla periferia con un anello intermedio più chiaro. Si riscontrano nelle anemie emolitiche, nella drepanocitosi e nella malattia da HbC.

Leucociti

I leucociti o globuli bianchi rappresentano una piccola quota degli elementi corpuscolati del sangue periferico ed hanno la caratteristica di costituire la parte nucleata dello stesso; il nome sta ad indicare la mancanza nel citoplasma di una sostanza capace di dar loro, a fresco, una particolare colorazione.

Gli elementi che li rappresentano vengono distinti in:

— *granulociti* o leucociti polinucleati, che originano dal midollo osseo e che devono il loro nome alla presenza di granuli nel citoplasma ed alla struttura polilobata del loro nucleo;

— *linfociti* o leucociti mononucleati, originati dal tessuto linfatico;

— *monociti* o cellule anch'esse mononucleate, sulla cui origine non vi è ancora uniformità di vedute (midollare?, linfoide?).

A questi bisogna aggiungere degli elementi che spesso si riscontrano nel sangue periferico ed il cui significato non è ancora del tutto chiaro, quali le *cellule di Türk* che rappresentano una variante morfologica *delle cellule reticolari* (cellule mononucleate con nucleo immaturo e con citoplasma basofilo molto simile a quello delle plasmacellule) e le *cellule di Rieder* (cellule a citoplasma basofilo con granulazioni azzurrofile, nucleo lobato, a trifoglio, a quadrifoglio, talvolta contorto su se stesso). Nella leucemia mieloide acuta si possono notare delle forme bizzarre di mieloblasti, che vengono dette anch'esse di Rieder.

Una volta immessi nel torrente circolatorio gli elementi della serie bianca vi permangono per un tempo notevolmente più breve di quello degli eritrociti.

Il tasso dei leucociti circolanti rimane, in condizioni normali, discretamente costante e piccole oscillazioni sono in rapporto a numerosi fattori, tra i quali bisogna ricordare l'attività riproduttiva del midollo osseo e del tessuto linfoide, il valore limite di espulsione midollare e l'interferenza di numerosi fattori di natura neuroumorale che ne condizionano sia il ritmo di produzione che quello di immissione in circolo.

Questi fattori oltre a modulare il numero di leucociti (5.000-9.000 per l'uomo e 4.000-7.500 per la donna), ne determinano la *formula leucocitaria o emogramma*, che rappresenta la determinazione percentuale dei diversi tipi cellulari presenti nel sangue periferico e che normalmente risulta così costituita:

— granulociti neutrofili: 55-70%;
— granulociti eosinofili: 1-4%;
— granulociti basofili: 0,1-1%;
— linfociti: 20-30%;
— monociti: 2-8%.

Bisogna tener presente che, nello stesso soggetto, si hanno normalmente variazioni della formula leucocitaria in rapporto all'età e alle diverse ore della giornata. Nei bambini e fino all'età di 14-15 anni si osserva normalmente un valore più basso (percentualmente) dei granulociti e conseguentemente dei valori più alti delle cellule mononucleate.

Le varie cellule leucocitarie si distinguono tra loro per delle peculiari caratteristiche e precisamente:

— *i granulociti neutrofili*, che rappresentano in condizioni normali la quota più numerosa delle cellule granulocitarie del sangue periferico, presentano un diametro varia-

bile tra 9 e 15 μ. Sono caratterizzati da un nucleo plurisegmentato con un numero di lobi variabile da 2 a 5, a seconda dell'età della cellula; gli elementi con nuclei maggiormente segmentati rappresentano le cellule più vecchie.

È bene tenere conto del rapporto percentuale dei granulociti neutrofili rispetto alla segmentazione nucleare (formula di Arneth, la deviazione verso destra indicando un aumento degli elementi con nucleo multisegmentato, cioè meno giovani).

In una percentuale molto bassa (circa il 3%) dei granulociti, negli strisci di donne si nota un'appendice cromatinica nucleare che corrisponde alla *cromatina sessuale* o cromatina di Barr; essa è presente in tutte le cellule, ma date le piccole dimensioni è visibile soltanto in una bassa percentuale. Le granulazioni normalmente presenti si distinguono (alla microscopia elettronica) in *granulazioni di tipo A*, che corrispondono alle granulazioni azzurrofile della microscopia ottica e *granulazioni di tipo B* o secondarie, che si identificano con i granuli "specifici" della microscopia ottica, contenenti normalmente fosfatasi alcalina, lisozima e fagocitina. I granulociti svolgono prevalentemente un'azione di difesa tramite la fagocitosi (inglobamento di batteri e di altre piccole particelle estranee) e successiva digestione da parte di enzimi lisosomiali. Inoltre, per la loro mobilità e per i loro movimenti ameboidi e per la capacità di migrare durante i processi flogistici attraverso la parete dei piccoli vasi, hanno la possibilità di accorrere nell'ambito dei tessuti interessati dalla flogosi, favoriti in questo dall'attivazione da parte di un complesso di frazioni del complemento (C_1-C_4-C_7);

— i *granulociti eosinofili*: si presentano alla microscopia ottica come elementi rotondeggianti, più grandi dei neutrofili (diametro compreso tra 12 e 17 μ), con nucleo solitamente bilobato (68% degli elementi), spesso mal distinguibile per la presenza di grossolane granulazioni specifiche (solitamente più grosse di quelle presenti nei neutrofili e che si colorano intensamente con l'eosina). Sono deputati alla fagocitosi dei complessi antigene-anticorpo;

— i *granulociti basofili*: sono caratterizzati da granuli grossi ed irregolari che talvolta ricoprono il nucleo; questo si presenta bilobato o a "trifoglio", con incisure profonde, ma senza una reale segmentazione. Hanno la funzione di immettere in circolo e nel tessuto connettivo alcune sostanze, quali l'eparina e l'istamina;

— i *monociti* rappresentano gli elementi nucleati più voluminosi del sangue periferico (con diametro variabile tra 13 e 18 μ); presentano un nucleo unico, grande, solitamente rotondeggiante o a "ferro di cavallo" o ancora reniforme ed un citoplasma abbondante, debolmente basofilo, con minute granulazioni azzurrofile. È ancora dibattuta la questione circa l'origine di questi elementi: esistono, a questo proposito, attualmente due tendenze, la prima sostiene che i monociti, per la positività alla reazione perossidasica e per le affinità della struttura del loro nucleo con i nuclei dei mieloblasti, derivino dalle cellule della serie mieloide; la seconda sostiene che i monociti abbiano una genesi autonoma da quella delle altre cellule del sangue (genesi reticoloendoteliale). Va anche ricordata una terza ipotesi, secondo cui i monociti derivano da una cellula simile alla cellula progenitrice dei linfociti e dei granuloblasti (emocitoblasto);

— i *linfociti* rappresentano le cellule nucleate più piccole del sangue periferico. Sono mononucleate, con nucleo centrale, rotondeggiante, raramente reniforme, con cromatina densa e citoplasma basofilo.

La principale funzione dei linfociti è l'immunopoiesi.

Nell'ambito del sistema linfoide si trovano diverse popolazioni cellulari, con diversi cicli vitali e diversa durata di vita.

I linfociti T (timodipendenti) ed i linfociti B (midollo-derivati) migrando negli organi linfoidi secondari (linfoghiandole, follicoli linfatici della milza e di altri parenchimi) acquistano particolari e rispettivamente differenti qualità di superficie e competenza immunologica.

I linfociti T sono deputati all'immunità cellulare ed i B a quella umorale, trasformandosi in plasmacellule.

I linfociti del midollo e del timo hanno quasi tutti vita media breve (10-15 giorni), che è invece maggiore per quelli della milza, dei linfonodi periferici, del sangue e del dotto linfatico (che può arrivare ad oltre 4 anni).

— le *plasmacellule* sono degli elementi la cui origine è ancora controversa.

Per alcune Scuole deriverebbero dall'emocitoblasto, per altre dalle cellule blastiche di origine linfocitaria e per altre ancora dalle cellule reticolari attivate. Presentano delle dimensioni medie, una forma rotondeggiante od ovalare. Hanno un nucleo eccentrico, relativamente piccolo, a forma sferica od ovalare ed a struttura cromatinica densa. Hanno una sopravvivenza piuttosto breve. Dalla linea plasmacellulare vengono prodotte le globuline a frazione anticorpale.

In condizioni patologiche variano, a volte significativamente, i rapporti tra le varie categorie leucocitarie rappresentate nella formula. Si parlerà, pertanto, di: *neutrofilia, eosinofilia, monocitosi, basofilia, linfocitosi*, a seconda dell'elemento cellulare abnormemente aumentato. Detto aumento potrà essere espressione di un aumento reale di questi elementi (neutrofilia assoluta, ecc.) o potrà, per contemporanea diminuzione delle altre categorie, essere soltanto relativa (neutrofilia relativa, ecc.).

Diversi quadri patologici possono portare, oltre che ad una modificazione percentuale della formula leucocitaria, anche ad alterazioni del numero circolante dei leucociti e si avranno, pertanto, dei quadri di leucocitosi (aumento dei globuli bianchi circolanti) o di leucopenia (diminuzione dei globuli bianchi circolanti).

Leucopenia si può avere:

— in alcune malattie infettive o parassitarie (tifo, paratifo, melitense, Kala-Azar, malaria, tubercolosi miliare, morbillo, rosolia, influenza);
— nel lupus eritematoso disseminato;
— nella sindrome di Felty e nel morbo di Gaucher;
— nelle sindromi di ipersplenismo;
— nell'aplasia midollare;
— nell'esposizione a radiazioni ionizzanti;
— nello shock anafilattoide;
— in alcune endocrinopatie (ipotiroidismo, ipopituitarismo, iposurrenalismo);
— in alcune epatopatie (epatite virale acuta, epatiti croniche, cirrosi epatica);
— nell'insufficienza renale cronica;
— nelle lesioni tossiche del sistema midollare;
— nelle metaplasie midollari.

Di contro si può avere *leucocitosi*:

— in numerose malattie infettive da gram-positivi;
— in processi suppurativi;
— in un'alta percentuale di affezioni neoplastiche;
— nella necrosi tissutale dovuta a qualsiasi causa (infarto del miocardio, ustioni estese, cangrena, ecc.);
— in alcune affezioni renali (glomerulonefrite focale, nefrosi lipoidea grave, ecc.);
— in alcune epatopatie (epatite colliquativa, infezioni delle vie biliari);
— in alcune malattie dell'apparato respiratorio (fibrosi polmonare, infarto polmonare, polmone policistico, atelectasia polmonare);

— in alcune malattie dell'apparato digerente (appendicite acuta, ecc.).

Eosinofilia

In diverse condizioni patologiche si può osservare un aumento dei granulociti eosinofili in circolo (*leucocitosi eosinofila*) con valori superiori a 400 cellule per mmc (sono stati descritti casi di eosinofilia con 32.000 elementi per mmc).

Le principali cause di eosinofilia sono:

— forme primitive:

a) eosinofilia familiare (ereditaria);

b) eosinofilia idiopatica.

— forme secondarie:

a) emopatie: anemia perniciosa, leucemia mieloide cronica, leucemia eosinofila, m. di Hodgkin, dopo splenectomia, policitemia vera, anemia drepanocitica;

b) dermopatie croniche non allergiche: ittiosi, prurito da ittero, pemfigo, psoriasi, dermatite esfoliativa, lebbra;

c) infezioni o infestazioni: (distomatosi, filariosi, toxoplasmosi, anchilostomiasi, ascaridiasi, echinoccocosi, cisticercosi, teniasi, malaria, scarlattina);

d) allergopatie: asma bronchiale, orticaria, edema angioneurotico, eczema allergico, allergia gastrointestinale da alimenti, dermatite erpetiforme, eosinofilia tropicale, ipersensibilità ai farmaci, infiltrato fugace di Löffler, dermatite erpetiforme, ecc.;

e) terapia radiante ad alte dosi;

f) numerose neoplasie (ovaio, utero, tumori primitivi del fegato, tumori delle sierose);

g) gastroenterite eosinofila (con quadro istologico di enterite pomfoide) e peritonite eosinofila.

Piastrine

Delle piastrine e delle loro caratteristiche in condizioni normali e patologiche si dirà appresso.

PRINCIPALI MALATTIE E SINDROMI EMOPATICHE

Anemie

Normalmente si definisce con il termine di *anemia* la riduzione del tasso emoglobinico circolante. Solitamente si instaura uno stato anemico allorquando il tasso emoglobinico scende nell'uomo al di sotto di g 13% e nella donna di g 12%. Si parla di *oligocitemia* (come abbiamo visto), allorché si ha una riduzione del numero dei globuli rossi in circolo.

Non sempre, pertanto, uno stato anemico si identifica con una riduzione dei globuli rossi: vi possono essere, infatti, anemie in cui pur essendo normale il numero dei globuli rossi è, invece, ridotto il loro contenuto emoglobinico (stato che si realizza in numerose anemie ipocromiche). In genere quando si verifica una riduzione del patrimonio emoglobinico si ha pure una riduzione del numero degli eritrociti.

È importante sottolineare che il conteggio dei globuli rossi e il tasso di Hb rivestono un ruolo notevole nella classificazione di uno stato anemico solo allorquando il volume sanguigno è normale (in assenza cioè di diluizione del sangue).

Numerosi sono i tentativi di classificazione delle anemie; una di esse prende in considerazione il valore globulare, potendosi avere, pertanto:

— *anemie normocromiche*, con valore globulare uguale ad 1;

— *anemie ipercromiche*, con valore globulare superiore a 1;

— *anemie ipocromiche*, con valore globulare inferiore ad 1.

Un altro criterio per cercare di classificare le anemie è quello che tiene conto sia del volume corpuscolare medio (VCM) che della concentrazione emoglobinica media (CECM), potendosi quindi avere:

— *anemia ipocromica microcitica*, con riduzione sia del VCM che dello CECM, che si ha nelle sindromi talassemiche e nelle anemie da carenza di Fe;

— *anemia normocromica normocitica*, con VCM e CECM normali: esempi tipici anemie emolitiche (sia congenite che acquisite), anemie acute postemorragiche e anemie aplastiche;

— *anemia macrocitica ipercromica*, con aumento sia del VCM che del CECM, come si può riscontrare nell'anemia perniciosa e nell'anemia megaloblastica.

Nella Tab. 20.1 è riportata una classificazione etiopatogenetica, in relazione al meccanismo responsabile della riduzione dell'Hb circolante, utile anche ai fini di una razionale impostazione terapeutica.

Manifestazioni cliniche delle anemie

La sintomatologia è da riportare all'entità della riduzione dell'Hb, alla rapidità con cui l'anemia stessa si instaura e all'efficacia con cui si attuano i meccanismi di compenso. Quest'ultimi agiscono a livello midollare provocando un'iperplasia compensatoria del tessuto eritroblastico e a livello cardiovascolare e respiratorio.

Si nota, infatti, aumento della gittata cardiaca, della frequenza, del flusso sanguigno, della ventilazione polmonare; di contro, si riducono le resistenze periferiche, il tempo di circolo e la viscosità ematica, nel mentre aumenta l'estrazione di ossigeno da parte dei tessuti. Si stabilisce cioè una condizione circolatoria ipercinetica.

Le manifestazioni più frequenti in corso di anemia sono:

— pallore cutaneo e mucoso; eventualmente associato ad ittero, se l'anemia è di tipo emolitico;

— astenia;

— facile esauribilità e dispnea;

— vertigini, cefalea, disturbi visivi (scotomi), ronzii auricolari;

— palpitazioni;

— tachicardia;

— toni cardiaci deboli e presenza di soffi anemici sui vari focolai di ascoltazione del cuore;

— rumore di trottola al collo, sulle giugulari.

Anemie emolitiche

Le anemie emolitiche sono caratterizzate da una diminuita sopravvivenza eritrocitaria a causa di disparati meccanismi.

Etiopatogeneticamente queste anemie si possono inquadrare in:

— anemie emolitiche da cause intra-globulari (dovute ad alterazione ereditaria della struttura eritrocitaria) comprendenti:

a) anemia emolitica congenita o anemia sferocitica ereditaria (Minkowski-Chauffard);

b) anemie emolitiche da emoglobinopatie: talassemie, anemia a cellule falciformi (Sickle cell anemia);

c) anemie enzimopeniche (favismo, da primachina);

d) emoglobinuria parossistica notturna.

— anemie emolitiche da cause extra-globulari o ac-

TABELLA 20-1. Classificazione etiopatogenetica delle anemie

• ANEMIE EMOLITICHE	• da cause extraglobulari	• immunologiche (farmaco-allergiche, isoimmuni, ecc.)	
		• non immunologiche (ustioni, agenti fisici, ipersplenismo)	
	• da cause intraglobulari	• emoglobinopatie	• da emoglobine abnormi (S, C, D, E) • da emoglobine instabili (corpi di Heinz) • da difetto di sintesi (talassemia)
		• da difetti di natura sconosciuta (emoglobinuria parossistica notturna)	
		• difetti metabolici (da sferocitosi, ellissocitosi, da deficit enzimatici: deficit di G-6-PD, glutatione, esochinasi, glutationosintetasi, ecc.)	
• ANEMIE DA ECCESSIVA PERDITA (anemie postemorragiche:	emorragie digestive, traumi, ecc.)		
• ANEMIE DA ALTERATA ERITROPOIESI MIDOLLARE	• per difetto anatomico della matrice midollare (anemie ipo-aplastiche)		
	• per carenza di alcuni fattori indispensabili alla normale eritropoiesi (acido folico, vit. B_{12}, ferro)		
	• per mancata utilizzazione di alcuni fattori indispensabili alla normale eritropoiesi (anemie sideroblastiche)		
	• per sostituzione del parenchima midollare (da parte di tessuto neoplastico o tesaurismotico)		

quisite o secondarie, comprendenti:

a) anemie su base immunologica (anemie farmaco-allergiche, anemie isoimmuni ed autoimmuni);

b) anemie non immunologiche (anemie da agenti infettivi e parassitari; anemie emolitiche da agenti fisici e chimici, anemie emolitiche da veleni animali).

Il quadro clinico delle anemie emolitiche, pur così diverse tra loro etiopatogenicamente, presenta diversi sintomi in comune a tutte le forme:

— anemia di varia entità (alcune volte può mancare per una iperattività midollare compensatoria);

— ittero, che può essere appena accennato o conclamato (come nelle crisi emolitiche acute), da iperbilirubinemia indiretta;

— splenomegalia;

— epatomegalia (non costante);

— aumento del bilinogeno fecale;

— urobilinuria.

Durante le crisi emolitiche acute si possono presentare:

— segni dell'anemia acuta, che può portare allo shock;

— dolori addominali e lombari;

— febbre, che si accompagna sovente a cefalea e vomito e che solitamente è preceduta da brivido;

— presenza di urine marsala-scuro e di feci ipercoliche, per aumento del bilinogeno fecale.

Anemie sideroblastiche

Sono anemie croniche idiopatiche, microcitiche, ipocromiche dovute ad un difetto quantitativo della matrice eritroblastica, incapace di utilizzare il ferro per la sintesi dell'emoglobina. Gli eritroblasti dimostrano incapacità ad utilizzare il ferro con conseguente accumulo nel loro citoplasma (sideroblasti) e aumento del ferro plasmatico.

L'eritropoiesi inefficace, oltre a determinare anemia, dà anche emocromatosi con epato-splenomegalia e scompenso di circolo.

I quadri clinico-ematologici più noti sono:

— anemia sideroacrestica ereditaria;

— anemia sideroblastica acquisita idiopatica;

— anemie sideroblastiche acquisite secondarie;

— anemia sideroblastica acquisita piridossino-sensibile.

Anemie sideropeniche

Si tratta di anemie ipocromiche dovute a carenza di ferro, elemento necessario per la sintesi dell'emoglobina. A questa carenza si può arrivare per:

— scarso apporto alimentare;

— alterato assorbimento intestinale;

— perdita di sangue per emorragie;

— aumentato fabbisogno da parte dell'organismo.

Il quadro clinico si può riportare a due principali gruppi di manifestazioni:

— anemia microcitica (con VCM inferiore a 76 μ^3), ipocromica (CECM inferiore a 30% e ECM intorno a 15-26 pg) con ipocromia e presenza di aniso-poichilocitosi e di anulociti. Vi è un modesto aumento delle resistenze osmotiche, con notevole riduzione della sopravvivenza eritrocitaria. La sideremia è sensibilmente ridotta e il midollo presenta una iperplasia normoblastica.

— alterazioni a carico dei vari epiteli (prevalentemente distrofiche): ragadi delle commisure labiali, glossite e disfagia per alterazione della mucosa esofagea.

La triade anemia ipocromica, glossite, disfagia costituisce la sindrome che va sotto il nome di *Patterson-Kelly* o di *Plummer-Vinson*.

Anemia perniciosa (malattia di Addison-Biermer)

L'anemia perniciosa è un'anemia ipercromica, macrocitica, megaloblastica, dovuta ad un'avitaminosi B_{12}, conseguente ad un deficit del fattore intrinseco, necessario al suo assorbimento. Il deficit di fattore instrinseco può essere dovuto alla presenza di autoanticorpi antimucosa-gastrica o di anticorpi anti-fattore-intrinseco. Varie altre cause possono dare una carenza di vitamina B_{12} e precisamente:

— carenze dietetiche;

— insufficiente assorbimento per assenza di fattore intrinseco (gastrectomia, atrofia gastrica, carenza su base immunologica);

— competizione a livello intestinale per la vit. B_{12} (botriocefalosi, sindrome dell'ansa cieca, con notevole sviluppo di batteri che sottraggono vit. B_{12} all'ospite);

— aumentata richiesta (neoplasie, gravidanza).

La malattia colpisce solitamente soggetti adulti; le *manifestazioni cliniche* che di solito si instaurano lentamente comprendono:

— sintomi a carico dell'apparato digerente (glossite di Hunter; vedi Fig. 20-25/B), dispepsia, anoressia, vomito), in parte secondari all'achilia gastrica;

— sintomi e segni a carico del sistema nervoso: neuropatia periferica con parestesie simmetriche, lesioni degenerative dei cordoni midollari con *sindrome di Lichtheim* (quadro simil-tabetico) e/o di *Rieser-Russel* (con paraplegia spastica), disturbi psichici, dovuti alla demielinizzazione delle fibre nervose e successivamente alla degenerazione dei cilindrassi;

— sintomi e segni a carico dell'apparato cardiovascolare (episodi stenocardici e a volte quadri di scompenso di circolo; all'ascoltazione è frequente il riscontro di soffi cardiaci anorganici).

Reperti di laboratorio: l'esame emocromocitometrico dimostra una marcata riduzione del numero dei globuli rossi, (che possono arrivare anche ad 1.000.000/mm³), riduzione dell'emoglobina/100 ml di sangue, ma proporzionatamente inferiore alla diminuzione dei globuli rossi; aumento del valore globulare e del contenuto emoglobinico corpuscolare medio, presenza di macrocitosi e megalocitosi e notevole riduzione dei reticolociti, eritroblastemia o megaloblastemia. Il midollo osseo mostra una marcata iperplasia della serie rossa, con numerosi megaloblasti in fase basofila. Vi è leucopenia e piastrinopenia. La bilirubinemia è poco aumentata, mentre sensibile è l'aumento della sideremia e della LDH. Marcatamente ridotto il valore della vitamina B_{12} sierica.

Sindromi talassemiche

Esse sono caratterizzate da un deficit di sintesi di una delle catene polipeptidiche della globina, per lo più beta o alfa (Fig. 20-3). Le principali forme sono:

— portatori sani del disordine mediterraneo o *talassemia minima* (forma eterozigote della beta-talassemia): assenza di HbF, microcitosi ipocromica, clinicamente asintomatica (a volte con note di facies orientaloide);

— *morbo di Rietti-Micheli- Greppi o talassemia minor* (forma etero-zigote della beta-talassemia con 2-6% di HbF): modesta anemia microcitica, subittero, facies orientaloide, modesta splenomegalia);

— *morbo di Cooley o talassemia major* (forma omozigote della beta-talassemia con HbF dal 15 al 90%); grave anemia, microcitosi, emazie a bersaglio (Fig. 20-4), splenomegalia, facies orientaloide con cranio a spazzola.

In Italia prevalgono i beta-talassemici puri, che costituiscono la quasi totalità dei microcitemici (Baserga).

Anemia drepanocitica

Anemia drepanocitica (Fig. 20-5) o anemia a cellule falciformi (forma omozigote di HbS: in misura del 76-98%): splenomegalia, iperemolisi con crisi dolorose viscerali e/o osteoarticolari per complicanze trombotico-infartuali (i portatori eterozigoti di solito sono clinicamente indenni, potendo però andare incontro, anch'essi, a fenomeni trombotici).

Fig. 20-3. Elettroforesi dell'HbF (beta-talassemia).

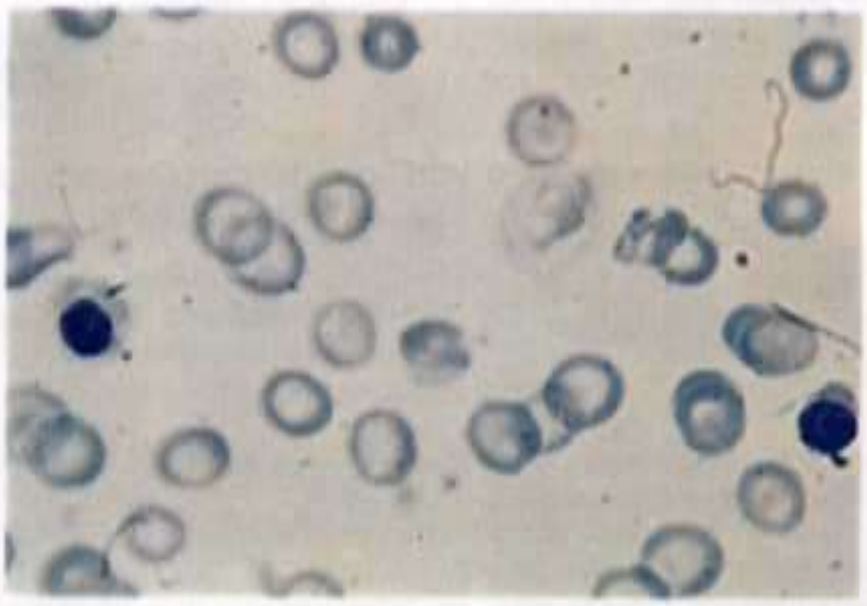

Fig. 20-4. Emazie a bersaglio.

Fig. 20-5. Anemia drepanocitica o falciforme.

Poliglobulie

Sono affezioni caratterizzate, come si è visto, da un aumento stabile della massa eritrocitaria totale circolante. Il conteggio eritrocitario, il dosaggio dell'Hb per 100 ml ed il valore ematocrito costituiscono delle spie fedeli allorquando la massa plasmatica totale rientra nella normalità; infatti, se si riduce la massa plasmatica totale, un aumento dei parametri sopraddetti è espressione di una falsa poliglobulia (pseudopoliglobulia o poliglobulia relativa) che può essere transitoria (da emoconcentrazione) od anche cronica (v. Tabella 20-2).

Il quadro clinico delle poliglobulie è rappresentato da:

— cefalea, prurito, cianosi;

— vertigini soggettive ed oggettive;

— sonnolenza, torpore psichico, confusione mentale e raramente insonnia;

— eritrosi del volto (con congestione congiuntivale) e delle estremità;

— gotta;

— splenomegalia (presente nella policitemia vera);

— frequenti episodi trombotici, sia arteriosi che venosi (specie se si ha piastrinosi);

— notevole incidenza di ulcere gastriche o duodenali.

Anemie arigenerative

Sono per lo più causate dall'azione mielolesiva di farmaci, tossici o radiazioni ionizzanti; esistono delle forme apparentemente primitive.

Si ha diminuzione dei globuli bianchi, rossi, e delle piastrine (*pancitopenia*).

Il quadro clinico, che può evolvere in modo acuto, subacuto o cronico è caratterizzato da: anemia, manifestazioni emorragiche cutanee o più spesso mucose, lesioni mucose ulcero-necrotiche (soprattutto con frequenti processi infettivi del cavo orale).

Per le forme subacute va presa in considerazione la possibilità di massiva metastatizzazione midollare.

TABELLA 20-2. Classificazione delle poliglobulie

- *Poliglobulie vere*
  - *poliglobulie primarie*
    - policitemia vera o M. di Vaquez (con eritrocitosi, leucocitosi, piastrinosi e splenomegalia)
    - policitemia benigna familiare (eritrocitosi senza leucocitosi nè piastrinosi, nè splenomegalia)
  - *poliglobulie secondarie*
    - da ipossia
      - da insufficiente saturazione di ossigeno del sangue arterioso: male di montagna, malattie polmonari croniche, anomalie cardiache e vascolari cianogene
      - da deficiente capacità di trasporto dell'emoglobina: emoglobinosi, sulfaemoglobinemia ereditaria, metaemoglobinemia cronica ereditaria
    - da iperproduzione primitiva di eritropoietina: ipernefroma, cisti renali, rene policistico, epatomi
    - da affezioni varie e neoplasie senza dimostrabile iperproduzione di eritropoietina: sindrome di Cushing, carcinoma del corticosurrene, dell'ovaio, del polmone, fibromatosi uterina
- *Pseudo-poliglobulie croniche* (non poliglobulie assolute, ma solo relative, con massa eritrocitaria totale normale e valore plasmatico diminuito)
  - poliglobulia benigna da stress (?)
  - sindrome di Gaisbock (poliglobulia ed ipertensione)

Il reperto midollare può essere di:
— assenza completa di mielopoiesi (midollo grasso);
— aplasia completa distrettuale, alternata ad aree di mielopoiesi iperplastica;
— ipoplasia mielopoietica diffusa o distrettuale.

Malattie emolinfoproliferative

Leucemia acuta

È data da una proliferazione neoplastica delle cellule della serie leucopoietica. L'alta malignità, l'infiltrazione diffusa di tutti gli organi e tessuti danno a questa malattia un decorso rapido, tumultuoso ed irreparabilmente, almeno finora, letale.

Sul piano citologico si distinguono diversi tipi di leucemia acuta:
— leucemia mieloblastica;
— leucemia linfoblastica;
— leucemia emocitoblastica;
— leucemia a cellule indifferenziate o leucemia a cellule staminali;
— leucemia monocitica o monoblastica;
— leucemia promielocitica.

Sono colpiti prevalentemente i bambini e gli adulti giovani e l'esordio è per lo più improvviso e drammatico.

Le *manifestazioni cliniche* possono così riepilogarsi:

— sindrome emorragica cutanea e mucosa e non infrequentemente viscerale, da riportare alla concomitante piastrinopenia e alle concomitanti alterazioni dei vari fattori coagulativi;

— sindrome anemica, per insufficienza midollare;

— lesioni infettivo-necrotiche-emorragiche, prevalentemente a carico del cavo orale; frequenti sono anche i processi flogistici polmonari;

— febbre.

All'infiltrazione leucemica dei vari organi sono da riportare:
— la splenomegalia;
— le lesioni ossee;
— le linfoadenopatie.

Possono essere interessati, inoltre, l'apparato digerente, l'apparato respiratorio, il sistema nervoso centrale e periferico, la cute.

Il quadro ematologico periferico mette in evidenza la presenza di un gran numero di cellule immature della serie leucoblastica (Fig. 20-6/A) di aspetto monomorfo. Vi è anemia grave con marcata anisopoichilocitosi. Si osserva, inoltre, neutropenia e piastrinopenia.

Nel midollo osseo si ha la scomparsa quasi totale delle normali serie emopoietiche e i segni della proliferazione leucemia (Fig. 20-6/B). Il mielogramma risulta costituito per oltre il 70-90% da cellule immature e notevolmente atipiche. Nelle forme mieloidi si ha intensa positività delle reazioni citochimiche tipiche della linea granulocitaria (Fig. 20-6/C).

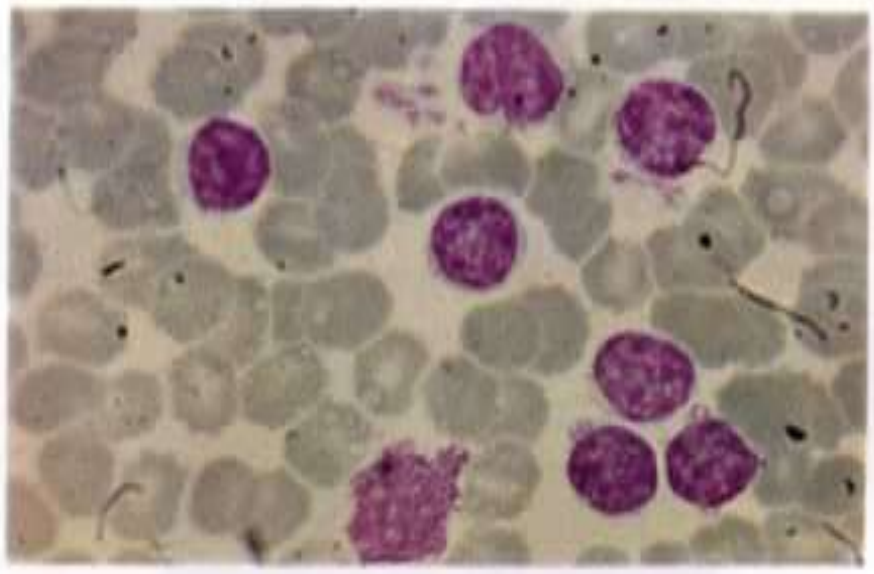

Fig. 20-6/A. Quadro ematologico periferico di leucemia mieloide acuta.

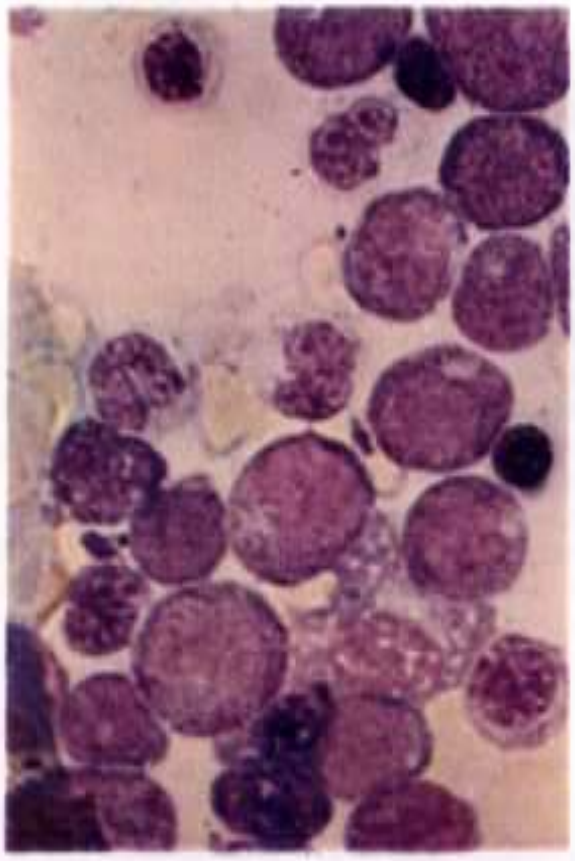

Fig. 20-6/B. Quadro midollare di leucemia mieloide acuta.

Leucemie croniche

— *Leucemia mieloide cronica* è caratterizzata dalla proliferazione diffusa e non controllata della linea granuloblastica, senza blocco maturativo sia nel midollo che in altri tessuti, con successivo passaggio in periferia di elementi immaturi, prevalentemente mielociti e metamielociti ed in minore misura promielociti e mieloblasti. L'età solitamente colpita è la media (dai 30 ai 60 anni) e sono interessati equamente i due sessi.

La malattia, che può decorrere per molto tempo in fase di stato è caratterizzata clinicamente da:
— splenomegalia notevole;
— epatomegalia;
— dolori ossei;
— linfoadenopatie modeste ed incostanti;
— lesioni cutanee specifiche;
— sindrome emorragica;
— fenomeni trombotici.

Il quadro ematologico periferico è caratterizzato dall'aumento dei globuli bianchi, solitamente oltre i 100.000, prevalentemente granulociti neutrofili e dalla presenza di elementi immaturi (metamielociti, mielociti, promielociti e

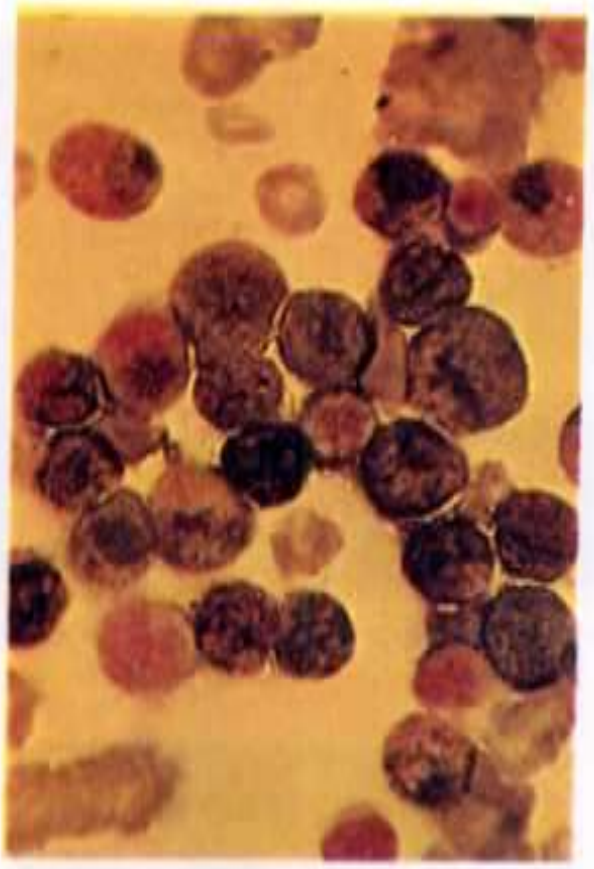

Fig. 20-6/C. Quadro midollare di leucemia mieloide acuta (alla perossidasi).

raramente mieloblasti). Vi è concomitante eosinofilia e basofilia.

L'anemia è modesta, specie nelle prime fasi della malattia. A carico delle piastrine vi è spesso un aumento (la piastrinosi può giungere a valori di 1.000.000/mm³).

A carico del midollo osseo vi è iperplasia della serie granuloblastica; la serie eritroblastica è relativamente ridotta.

Se si associa iperplasia eritroblastica midollare con cospicua presenza di eritroblasti in circolo si parla di *eritroleucemia cronica* e se si ha pure piastrinosi di *panmielosi cronica*.

— *Leucemia linfatica cronica* è rappresentata da una proliferazione cronica primitiva del tessuto linfoide, con infiltrazione del midollo osseo e di altri tessuti e con contemporanea invasione di elementi linfoidi a carico del sangue periferico.

L'inizio della malattia è subdolo, lento e spesso la malattia rimane silente per alcuni anni. Il quadro clinico della malattia in fase conclamata è solitamente caratterizzato da:

— linfoadenopatia;

— splenomegalia (solitamente non raggiunge l'entità che si suole avere nella leucemia mieloide);

— epatomegalia;

— interessamento del SNC;

— infiltrazione cutanea e mucosa;

— insufficienza midollare (anemia arigenerativa, piastrinopenia);

— deficit immunologico (riduzione delle immunoglobuline plasmatiche e della produzione di autoanticorpi).

Si può avere infiltrazione leucocitaria delle ghiandole salivari e lacrimali (*sindrome di Mikulicz*).

Il *quadro ematologico* è rappresentato alla periferia dalla presenza di un cospicuo aumento dei linfociti, normalmente di aspetto maturo, essendo solo raramente presenti scarsi linfoblasti (Fig. 20-6/D). A carico del midollo osseo si rinvengono elementi linfoidi maturi (circa il 70-80%) che infiltrano il midollo sostituendo gli elementi che in esso sono solitamente rappresentati; di conseguenza la serie eritroblastica e granuloblastica sono scarsamente rappresentate.

Plasmocitoma

Rappresenta una neoplasia maligna del tessuto reticolo-istiocitario con proliferazione incontrollata di plasmacellule che presentano spiccati caratteri di immaturità ed atipia. Si ha infiltrazione dei vari tessuti e principalmente del midollo osseo, con abnorme produzione di immunoglobuline omogenee (*monoclonali*), derivanti dal clone aberrante che identifica la neoplasia (v. Fig. 21-49).

Nel midollo si ha presenza di istiociti in evoluzione plasmacellulare con elementi atipici (Fig. 20-6/E ed F).

Non è infrequente il passaggio in circolo di elementi plasmacellulari che danno luogo, quindi, ad un quadro di *leucemia plasmacellulare*.

Il *quadro clinico* è attribuibile a due fattori:

— abnorme infiltrazione plasmacellulare dei tessuti, di cui sono espressione le lesioni ossee (frattu-

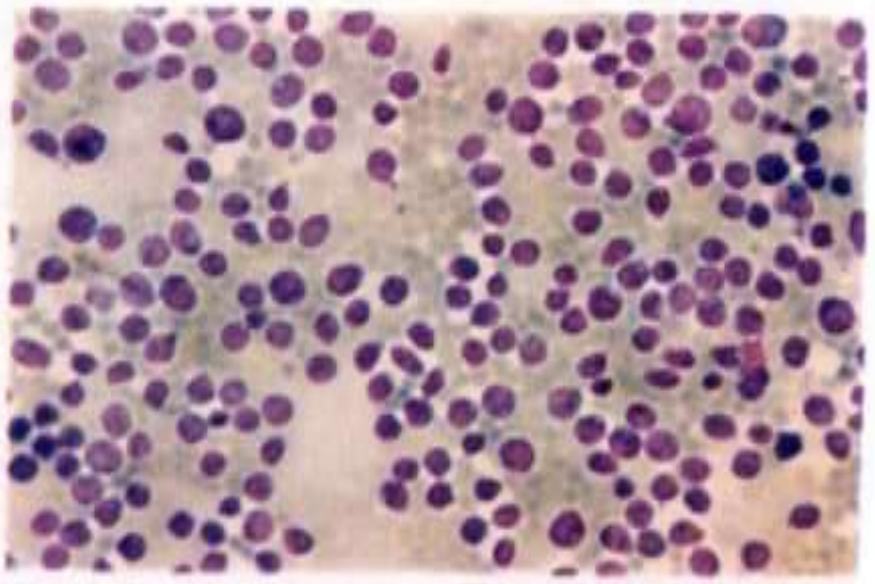

Fig. 20-6/D. Quadro ematologico periferico di leucemia linfatica cronica.

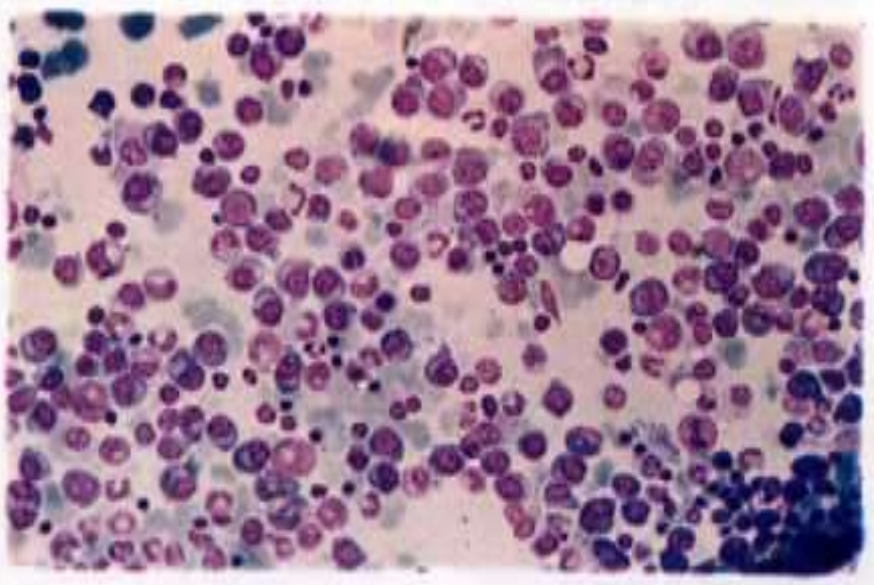

Fig. 20-6/E. Midollo: mieloma multiplo a plasmociti.

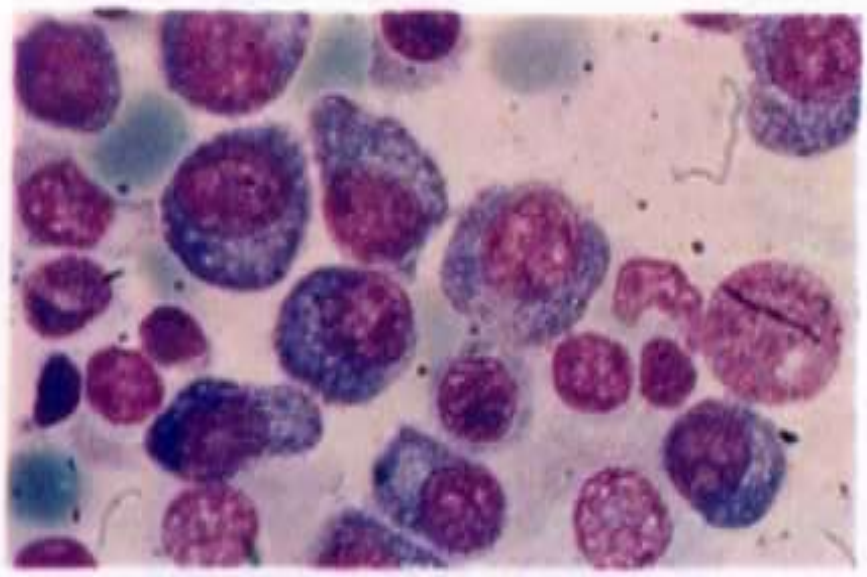

Fig. 20-6/F. Midollo: mieloma multiplo a proplasmociti

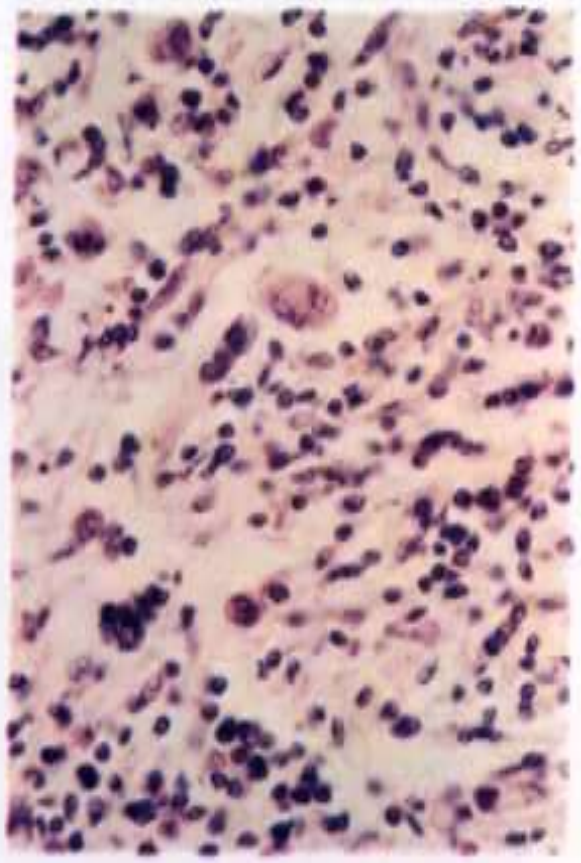

Fig. 20-7. Linfonodo (esame istologico): morbo di Hodgkin a cellularità mista. Appaiono evidenti le cellule di Sternberg plurinucleate e gli elementi mononucleati prestemberghiani.

re spontanee, dolori ossei, aree di osteolisi a stampo e talora decalcificazione diffusa, sindromi neurologiche) e le lesioni del midollo osseo (insufficienza midollare);

— abnorme produzione di immunoglobuline (della classe G, A, D, E, M, a seconda della natura della proteina anomala), cui si associano deficit immunitario, lesioni renali, amiloidosi, coagulopatie, alterazioni nel quadro sieroproteico, con iperprotidemia ed iperglobulineamia, cospicuo aumento della VES. Si può avere *proteinuria di Bence-Jones* (proteina che precipita a 55°-60° a pH 5 e si ridiscioglie durante l'ebollizione a pH 3).

La componente monoclonale può essere presente, oltre che nel plasmocitoma, nella macroglobulinemia di Waldeström e nella malattia da catene pesanti.

A proposito di diagnostica del plasmocitoma, si tenga presente la possibilità di:

— rare *forme micromolecolari* di plasmocitoma: si ha proteinuria di Bence-Jones, senza iperproteinemia, né presenza di componente monoclonale;

— *forme secondarie di paraproteinemia* (cirrosi epatica, stati infettivi cronici, neoplasie maligne, linfomi maligni): protidemia normale o di poco aumentata, presente la componente monoclonale, modesta iperplasia plasmacellulare del midollo senza caratteri di atipia;

— *gammopatia monoclonale essenziale benigna*: in soggetti anziani (2-5%, a seconda dell'età), è presente la componente monoclonale con aumento della VES, senza alcun indizio clinico di malattia.

Eritremia acuta (malattia di Di Guglielmo)

Quadro clinico caratterizzato da un'abnorme proliferazione neoplastica della serie eritropoietica, con infiltrazione di organi e tessuti ed in modo particolare del midollo osseo.

Clinicamente si ha un'anemia grave, con notevole riduzione dei reticolociti ed eritroblastemia, con presenza di paraeritroblasti; vi è presenza di megaloblasti e megacariociti. Alcune volte si nota la presenza di forme immature ed atipiche della serie granuloblastica, configurandosi il quadro della *eritroleucemia*. A carico del midollo osseo si ha una proliferazione monomorfa di eritroblasti altamente atipici ed altamente immaturi (hiatus eritremico). Vi è pure neutropenia e piastrinopenia, con grave sindrome emorragica.

Manifestazioni cliniche:

— pallore spiccato;
— splenomegalia;
— febbre;
— manifestazioni emorragiche.

Eritremia cronica

È un'emopatia assai rara.

Sono presenti le manifestazioni dell'eritremia acuta, però in forma più lieve, mancando di solito la febbre e le manifestazioni emorragiche; il decorso è più protratto.

Linfoma di Hodgkin

Rappresenta una neoplasia primitiva del tessuto linforeticolare con iperplasia linfatica, cui si associa una componente flogistica di tipo granulomatoso, con polimorfismo cellulare (neutrofili, eosinofili, linfociti, plasmacellule, fibroblasti, istiociti).

Rientra nel gruppo dei *linfomi maligni*, cioè di quel gruppo di affezioni neoplastiche del tessuto reticolare e delle cellule istioidi e linfoidi che derivano dalla cellula reticolare primitiva e del quale gruppo costituiscono circa il 40%.

L'esordio può avvenire con interessamento dei linfonodi superficiali (prevalentemente cervicali): linfonodi di superficie liscia, consistenza parenchimatoso-elastica, non dolenti, facilmente spostabili, che presentano rapidità di accrescimento e spontanee variazioni di volume; successivamente tendono a confluire in pacchetti a superficie bozzuta e ad aderire ai tessuti circostanti.

La diffusione, che può intervenire dopo intervalli di tempo variabili, avviene a tappe, con interessamento delle altre stazioni linfoghiandolari quasi sempre in senso craniocaudale. A seconda dei vari organi interessati, dei reperti ra-

TABELLA 20-3. Classificazione in stadi clinici del M. di Hodgkin (Ann Arbour, 1971)

Stadio I	Interessamento di una sola stazione linfonodale.
Stadio I_E	Focolaio extralinfonodale unico.
Stadio II	Interessamento di due o più stazioni linfonodali dallo stesso lato del diaframma.
Stadio II_E	Focolaio extralinfonodale associato ad interessamento di una o più stazioni linfonodali dallo stesso lato del diaframma.
Stadio III	Interessamento linfonodale da entrambi i lati del diaframma.
Stadio III_E	Come stadio III + focolaio extralinfonodale circoscritto.
Stadio III_S	Come stadio III + interessamento della milza.
Stadio III_{ES}	Come stadio III + focolaio extralinfonodale circoscritto ed interessamento della milza.
Stadio IV	Interessamento diffuso di uno o più organi o tessuti extralinfatici, con/senza interessamento linfonodale.

Tutti gli stadi possono essere sottoclassificati come "A" o "B" in base all'assenza o alla presenza di segni o sintomi sistemici (febbre, sudorazione notturna, ecc.).

diologici, linfangiografici e sui dati di una eventuale laparotomia esplorativa, la malattia viene distinta in diversi stadi, in base ai quali va adattata la terapia.

Il *quadro clinico* può essere alquanto polimorfo, in rapporto alle molteplicità delle possibili localizzazioni del processo; esso si può così schematizzare:

— interessamento linfoghiandolare, con spontanee variazioni di volume;

— febbre (caratteristicamente di tipo ondulante, con periodi febbrili di 10-20 giorni, cui fanno seguito periodi di completa apiressia di uguale durata (febbre di Cardarelli-Ebstein);

— splenomegalia (milza a superficie liscia, duro-elastica);

— epatomegalia generalmente modesta;

— manifestazioni cutanee (uno dei sintomi precoci è il prurito);

— localizzazioni dell'apparato digerente;

— localizzazioni del sistema nervoso;

— interessamento scheletrico (con aree di osteolisi e talora di addensamento);

— marcata compromissione dello stato generale.

In una discreta percentuale di casi l'ingestione di alcool provoca un dolore urente a carico delle localizzazioni linfoghiandolari (*prova dell'alcool*).

Si ha leucocitosi con neutrofilia ed eosinofilia; l'interessamento della serie rossa e delle piastrine suole aversi negli stadi avanzati. Vi è aumento della VES. Il quadro midollare mostra un modesto aumento della serie mieloide.

Una caratteristica del linfoma di Hodgkin è la compromissione dell'immunità di tipo ritardato (di solito la Mantoux è negativa), mentre l'immunità di tipo umorale permane normale.

Il reperto istologico del tessuto interessato consiste in (Fig. 20-7):

— proliferazione istioreticolare con presenza di cellule di *Reed-Sternberg* (elementi di tipo istioide, grandi, con nucleo unico e con presenza di numerosi nucleoli; il citoplasma è basofilo);

— componente linfoide;

— componente granulomatosa reattiva;

— componente fibrosclerotica.

I linfomi non-Hodgkin

Vengono incluse sotto questa denominazione affezioni nodulari e diffuse, notevolmente diverse fra loro dal punto di vista isto-patologico, che rappresentano circa il 60% di tutti i linfomi maligni.

TABELLA 20-4. Classificazione istologica dei linfomi non-Hodgkin (Lennert, 1978)

A) Linfomi con malignità moderata

— linfomi linfocitici
  1) leuc. linfatica cronica B-cellulare (Fig. 20-8/A)
  2) leuc. linfatica cronica T-cellulare
  3) Hairy cell leukemia (?)
  4) micosi fungoide e sindrome di Sézary
  5) linfoma della zona T (area para-corticale)

— linfomi a cellule immunoglobulino-secernenti
  1) linfoma linfoplasmocitico/linfoplasmocitoide (immunocitoma LP; Fig. 20-8/B)
  2) linfoma plasmocitico (plasmocitoma extramidollare)

— linfomi delle cellule del centro follicolare
  1) linfoma centrocitico (germinocitoma, centrocitoma; Fig. 20-8/C)
  2) linfoma centroblastico centrocitico (germinoblastoma; Fig. 20-8/D)
     follicolare
     follicolare o diffuso
     diffuso
     con o senza sclerosi

B) Linfomi con malignità elevata

— linfoma centroblastico (sarcoma germinoblastico)
  1) primario (insorto senza rapporti con un preesistente processo linfomatoso)
  2) secondario (insorto da un linfoma centroblastico/centrocitico o in presenza di tale neoplasia, ma in altra sede)

— linfoma linfoblastico (sarcoma linfoblastico, inclusa la leucemia acuta linfoblastica)
  1) linfoma B-cellulare tipo Burkitt ed altri (Fig. 20-8/E)
  2) linfoma T-cellulare, a cellule con nucleo convoluto (linfoma con linfoblasti contenenti fosfatasi acida)
  3) linfoma non classificabile

— linfoma immunoblastico (sarcoma immunoblastico)
  1) senza differenziazione plasmoblastico/plasmocitica (derivato da cellule B)
  2) senza differenziazione plasmoblastico/plasmocitica (derivato da cellule B o T)
     a) variante leucemica (leucemia immunoblastica).

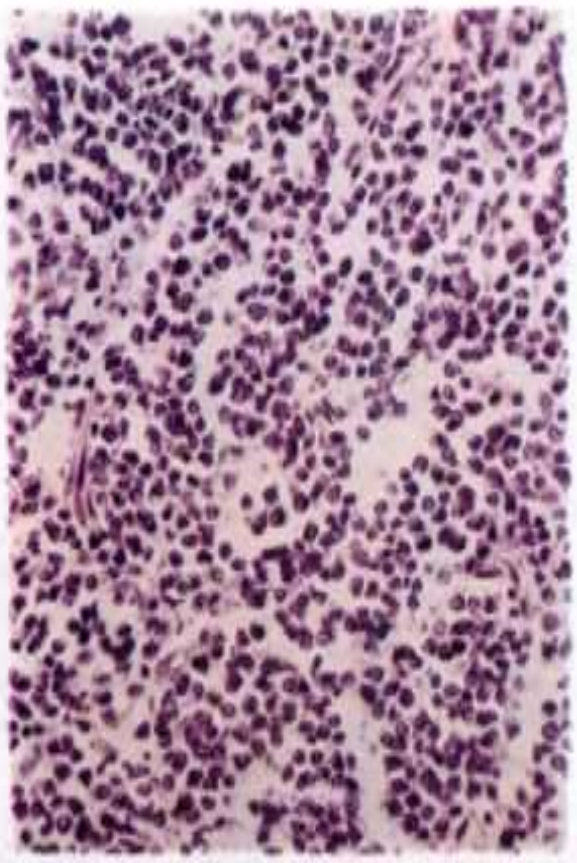

Fig. 20-8/A. Leucemia linfatica cronica; la struttura linfonodale appare sovvertita da un accumulo diffuso di piccoli linfociti a nucleo rotondo.

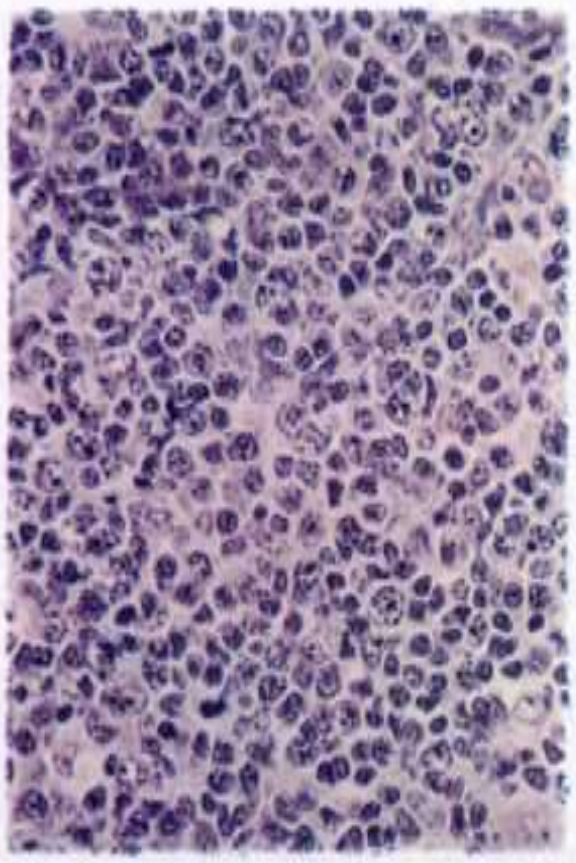

Fig. 20-8/B. Linfoma immunoblastico a grandi cellule linfoidi e con voluminosi nucleoli, ad elevato indice mitotico.

Una classificazione, basata sulla correlazione tra caratteristiche morfologiche e funzionali delle cellule neoplastiche è stata messa a punto da Lennert (1978) ed è quella attualmente più seguita.

Questa classificazione non include i tumori delle cellule reticolo-istiocitarie, corrispondenti al linfoma istiocitico della classificazione di Lukes e Collins (1975) (Fig. 20-8/F).

Quadro clinico: il polimorfismo istopatologico si associa ad un notevole polimorfismo del quadro clinico-sintomatologico. Per quanto riguarda lo staging clinico valgono gli stessi criteri seguiti per il linfoma di Hodgkin.

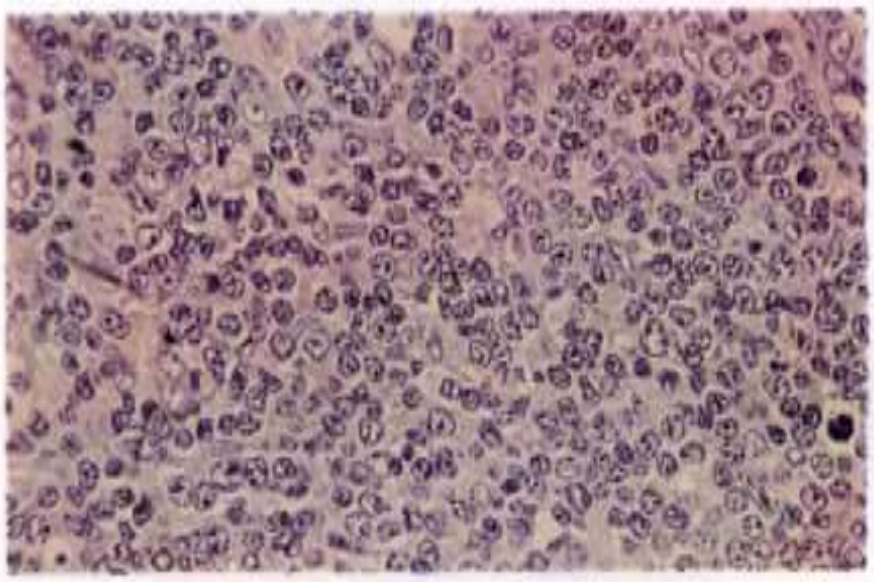

Fig. 20-8/C. Linfoma centrocitico. L'architettura linfonodale è alterata da una proliferazione di cellule linfoidi di taglia medio-grande con nucleo centrato da uno-tre piccoli nucleoli.

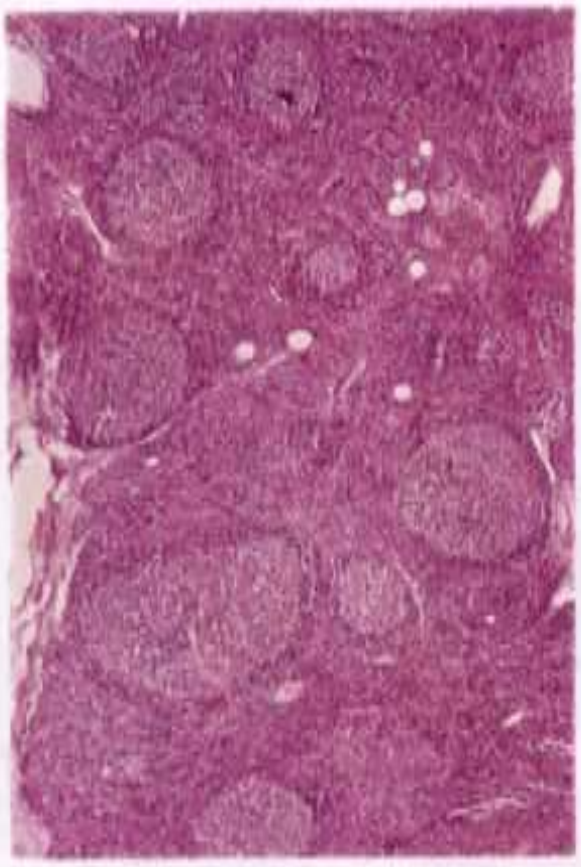

Fig. 20-8/D. Linfoma nodulare centroblastico-centrocitico. Voluminosi ed irregolari follicoli linfatici centrati da ampi centri chiari, contornati da sottili mantelli linfocitari, sono distribuiti ubiquariamente nel linfonodo.

Il riscontro più frequente è la tumefazione linfoghiandolare superficiale (principalmente interessate le catene latero-cervicali e le sopraclaveari).

Le masse linfoghiandolari solitamente sono di dimensioni notevoli, con superficie irregolare e consistenza parenchimatoso-dura; tendono solitamente a conglobarsi e ad infiltrare i tessuti viciniori. Non di rado si ha ulcerazione cutanea. Frequentemente interessato, contrariamente a quanto avviene nell'Hodgkin, l'anello di Waldeyer. L'interessamento del timo e

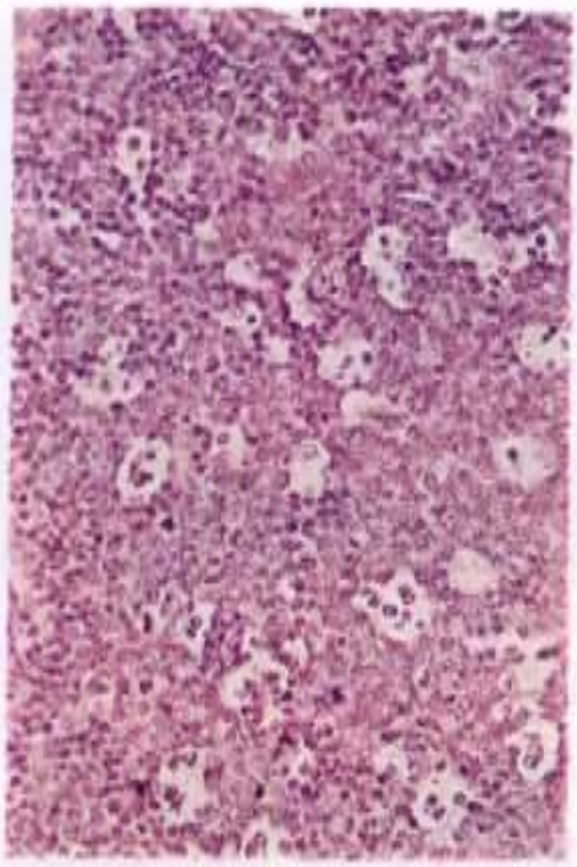

Fig. 20-8/E. Linfoma tipo Burkitt. Si apprezzano gli elementi istiocitari in attività macrofagica dispersi tra le cellule linfoidi neoplastiche.

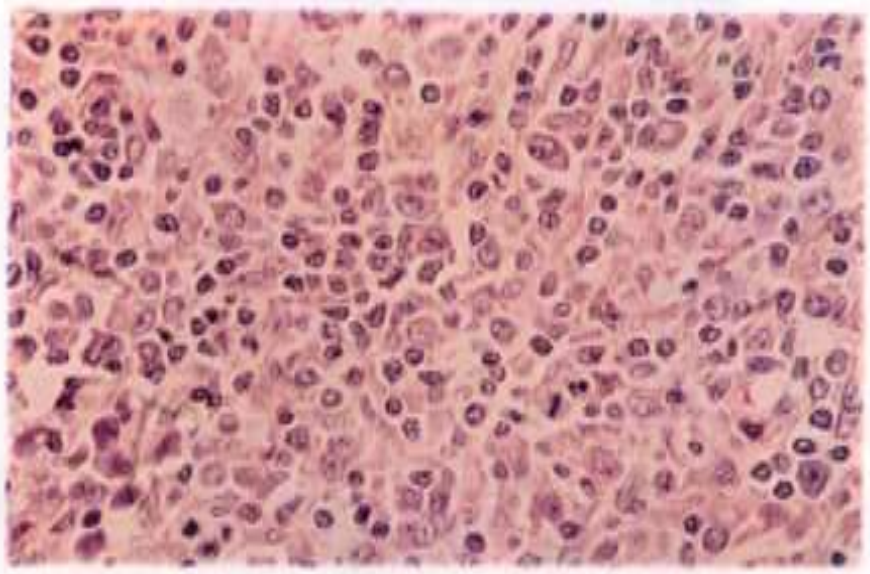

Fig. 20-8/F. Linfoma istiocitico vero. Gli elementi cellulari sono contraddistinti da un ampio citoplasma eosinofilo e da nuclei chiari, finemente nucleolati; è associata una modesta fibrillogenesi.

delle strutture linfoghiandolari mediastiniche può dare delle gravi sindromi mediastiniche. Frequentemente interessate sono le strutture linfoghiandolari addominali, così come non rara è la localizzazione a carico del tubo digerente.

La cute può essere spesso precocemente interessata, con noduli cutanei duri, di colore rosso-brunastro. Anche l'apparato scheletrico può essere coinvolto: contrariamente a quanto si nota nell'Hodgkin le lesioni sono esclusivamente rappresentate da aree di osteolisi (mancano le aree di addensamento, che invece si possono notare nell'Hodgkin).

Raramente interessati sono il fegato e la milza. L'interessamento delle ghiandole salivari e lacrimali può dare una *sindrome di Mikulicz*.

Solitamente tardiva la sintomatologia generale; febbre, astenia, pallore, dimagrimento compaiono in genere nelle fasi tardive della malattia.

A carico della quota corpuscolata del sangue si ha solitamente una modesta anemia reticolocitopenica. Nulla a carico delle piastrine. A carico dei leucociti si ha comunemente leucopenia e solo negli stadi avanzati di alcuni linfomi linfocitari sistemici si può avere la presenza in periferia di cellule linfoidi atipiche; ancora più rara è la presenza di un quadro di tipo leucemico (solitamente linfoblastico o monoblastico-istiocitario).

Macroglobulinemia di Waldenström

È una malattia data da una proliferazione abnorme linfoide o linfoplasmocitaria, con produzione di immunoglobuline omogenee della classe M.

La malattia, che colpisce soggetti in età adulta (5ª-6ª decade di vita) è caratterizzata da: pallore anemico, emorragie (di solito a livello mucoso) tumefazione dei linfonodi, splenomegalia ed epatomegalia, dolori ossei, interessamento neurologico di tipo centrale e periferico, dimagrimento.

Le manifestazioni sono causate dalla notevole proliferazione linfo-plasmacellulare e dalla iperviscosità plasmatica (con alterazioni retiniche e manifestazioni di ipersensibilità al freddo, sul tipo della orticaria e della sindrome di Raynaud). Si associano all'anemia, granulocitopenia e piastrinopenia, aumento cospicuo della VES, iperprotidemia marcata, con presenza all'elettroforesi di un picco M in alfa$_2$-beta, aumento notevole delle IgM, con riduzione delle altre immunoglobuline.

Può essere presente *proteinuria di Bence-Jones*.

Malattie delle catene pesanti

Sotto questo termine vengono raggruppate delle malattie immunoproliferative caratterizzate dalla proliferazione neoplastica di cellule linfoplasmocitarie, cui si associa una iperproduzione omogenea di molecole immunoglobulinemiche incomplete, costituite da polipeptidi appartenenti alle catene pesanti (spesso antigenicamente identiche al frammento Fc).

Sono state finora descritte tre diverse situazioni morbose:

— *malattia delle catene pesanti gamma$_1$ (tipo Franklin)*, affezione molto rara, caratterizzata da adenopatia (cervicale preferibilmente), epatosplenomegalia, febbre e notevole compromissione dello stato generale. Nel midollo osseo vi è una infiltrazione linfocitaria, con plasmacellule immature. Nel sangue periferico vi è anemia, leucopenia, piastrinopenia; non di rado si rinvengono linfociti atipici e plasmacellule. Il reperto bioumorale più importante è il riscontro di livelli elevati nel siero del frammento Fc delle catene pesanti delle IgG;

— *malattie delle catene pesanti alfa$_1$ (tipo Seligman)*, colpisce prevalentemente i giovani e il quadro clinico è dominato da una linfomatosi intestinale dovuta ad infiltrazione degli organi linfatici da parte delle plasmacellule deputate alla produzione di IgA; consegue a ciò una sindrome da malassorbimento. Il reperto bioumorale che serve ad etichettare l'affezione, è il riscontro di un frammento delle catene pesanti delle IgA;

— *malattia delle catene pesanti mu$_1$ (tipo forte)*, presenta un quadro clinico molto simile a quello della L.L.C. Il

reperto midollare è quello di un'infiltrazione linfocitaria, con presenza di diverse plasmacellule vacuolate. Dal lato bioumorale si nota la presenza di frammenti delle catene pesanti delle IgM (permane in questa affezione la capacità di sintetizzare anche catene leggere).

Mielofibrosi (fibrosi progressiva del midollo, osteomielofibrosi o osteomielosclerosi)

Vengono incluse sotto questo termine un gruppo di malattie (da cui viene escluso il morbo marmoreo di Albers-Schömberg), ad etiopatogenesi ignota, in genere lentamente progressive, consistenti nell'evoluzione fibrosa del parenchima midollare o nella sua sostituzione con tessuto osseo. Si può osservare contemporaneamente metaplasia mieloide granuloeritroblastica e frequentemente megacariocitica della milza, fegato e sovente dei linfonodi.

Il quadro clinico può essere assai polimorfo, così come le manifestazioni ematologiche ed i reperti anatomopatologici.

Si possono schematizzare le seguenti forme:

— cronica eritromieloide (più frequente);

— mielosclerosi maligna (a decorso acuto-subacuto), con febbre e modesta splenomegalia;

— forma pseudotumorale, caratterizzata dalla presenza di masse pseudotumorali costituite da tessuto mieloide nei vari organi (milza, fegato, linfonodi, rene, pleura, pericardio, ecc.).

L'esordio suole essere lento e subdolo. Il quadro conclamato suole essere caratterizzato da:

— splenomegalia (in genere cospicua);

— epatomegalia;

— linfoadenomegalia (rara);

— febbre;

— dolori ossei.

Vi può essere anemia o poliglobulia, leucopenia o leucocitosi, piastrinopenia o piastrinosi, presenza di granuloblasti ed emocitoblasti in circolo (*quadro eritroleucemoide*).

Man mano che la splenomegalia, e così anche l'epatomegalia e l'interessamento linfonodale si fanno più cospicui, il numero dei globuli rossi e soprattutto dei bianchi può aumentare sensibilmente per la presenza in questi organi di ematopoiesi extramidollare.

Il midollo osseo (talvolta difficile da prelevare per la durezza dell'osso), non dà esito con l'aspirazione a frustoli parenchimali, ma a scarso materiale che rispecchia, per quanto riguarda la composizione, il sangue periferico.

Il quadro radiologico può evidenziare alterazioni di tipo condensante (con ispessimento della corticale e riduzione del canale midollare) o di tipo rarefacente o misto; queste due ultime forme danno all'osso un aspetto variegato (atrofia sclerosante).

Ipersplenismo

L'ipersplenismo è un complesso sindromico caratterizzato da splenomegalia di varia natura ed entità e da mono o pancitopenia, che può essere apparente o reale e comunque può venire corretta dalla splenectomia.

La milza, a parte la funzione fagocitaria, anticorpopoietica ed emopoietica (normalmente limitata alla produzione di linfociti), ha la funzione di rimuovere dal circolo, transitoriamente o definitivamente, le cellule ematiche immature o difettose; questa costituisce la più specifica funzione della milza. Il sequestro definitivo delle cellule vecchie o alterate prelude alla loro definitiva distruzione (*funzione emocateretica*).

Alcuni stati morbosi si accompagnano frequentemente ad una esaltazione della capacità di sequestro e di distruzione (*ipersplenismo*). Così:

— infezioni acute e croniche accompagnate da splenomegalia;

— collagenosi (LES, sindrome di Felty);

— sarcoidosi;

— sindromi mieloproliferative (leucosi linfatica cronica, linfomi, mielofibrosi con metaplasia mieloide);

— reticoloendoteliosi (m. di Niemann-Pick, m. di Gaucher, ecc.);

— anemie emolitiche croniche splenomegaliche (talassemia, enzimopatie);

— splenomegalie congestizie da ostruzione intra (cirrosi) ed extraepatica;

— cirrosi splenomegaliche reticolo-endoteliali (Eppinger-Cesa Bianchi).

Esistono rare forme di *ipersplenismo primitivo*, probabilmente su base immunologica, in cui cioè non si rinviene una malattia di base (*neutropenia splenica* tipo Wiseman e Doan e *pancitopenia splenica*, tipo Doan e Wright).

Splenomegalia può essere dovuta ad:

— aumento del *letto vascolare*, per lo più legato ad ipertensione portale (*splenomegalia congestizia*); la funzione cateretica splenica può rimanere normale, anche se suole aversi una anemia apparente da emodiluizione del sangue periferico, per aumento della quota eritrocitaria sequestrata nel distretto splenico;

— *iperplasia reticolo-endoteliale* (anemie emolitiche, malattie infettive); in genere si accompagna ad esaltazione della funzione sequestrante e cateretica;

— *processi ana-eteroplastici* (leucemie, linfomi), potendone derivare una ipofunzione splenica anche in presenza di una cospicua splenomegalia o più spesso un ipersplenismo.

L'ipersplenismo suole manifestarsi con una riduzione del tasso eritrocitario per anemia vera di tipo emolitico, con granulocitopenia e piastrinopenia (da attivazione reticolo-endoteliale) e talora anche da intervento di fenomeni immunitari locali.

Anche se la piastrinopenia spesso è apparente (potendosi in circolo avere financo una riduzione del 90% della intera massa piastrinica), alla notevole riduzione del tasso piastrinico nel sangue periferico possono conseguire manifestazioni emorragiche.

In caso di splenectomia, l'emocateresi splenica viene del tutto compensata da altri distretti reticolo-endoteliali e quindi la vita cellulare media eritrocitaria è normale e così pure il tasso eritrocitario. Aumenta il tasso reticolocitario (5-7‰), con presenza in circolo di emazie contenenti residui nucleari; il tasso leucocitario è pure aumentato, con neutrofilia, ma la massa leucocitaria totale è normale; spesso si ha piastrinosi, che talora persiste a lungo.

Spunti di diagnostica delle emopatie, con riferimento alla splenomegalia ed alla adenomegalia

Spenomegalia

Come si è visto, abbastanza frequentemente si riscontra splenomegalia nelle emopatie, soprattutto nelle anemie emolitiche e nelle emopatie a carattere sistemico. Così, un aumento di volume dello splene si associa sempre ai processi iperemolitici, specie se protratti nel tempo, siano essi ascrivibili a cause intra od extraglobulari.

Nel caso delle emopatie sistemiche, mentre l'ingrandimento della milza è modesto nella leucemia acuta, esso è spiccato nelle leucemie croniche, specialmente in quella mieloide (nella quale di solito supera l'ombelicale trasversa), per essere di minore entità nella leucemia linfatica cronica. Esiste, tuttavia, una *verità cosiddetta splenomegalica-alinfoadenica o prolinfocitica della leucemia linfatica cronica*, nella quale l'ingrandimento della milza è assai cospicuo, mentre manca la partecipazione linfoghiandolare periferica, che di solito invece è vistosa.

Splenomegalia modesta si ha nella policitemia vera, nell'anemia perniciosa e nella mielofibrosi primitiva; modesto tumor di milza può rinvenirsi anche nel morbo di Werlhof.

Nei linfomi maligni, siano essi di tipo Hodgkin o non Hodgkin, in una fase evoluta della malattia si ha comparsa di modesta splenomegalia; esiste anche una varietà addominale del morbo di Hodgkin con splenomegalia cospicua e apparentemente isolata.

In caso di splenomegalia isolata, ci si imbatte in difficoltà diagnostiche, potendo fra l'altro entrare in discussione, oltre al morbo di Hodgkin, il linfoma non Hodgkin, la leucemia linfatica cronica, una sarcoidosi, una sindrome bantiana, una mielofibrosi idiopatica, una tubercolosi primitiva della milza. Oltre l'esame completo clinico-ematologico, importanza notevole ai fini diagnostici suole assumere la *agobiopsia splenica*.

Agobiopsia splenica

Va praticata sempre che non sussista una diatesi emorragica.

Nel corso della *laparoscopia*, che consente una visualizzazione della milza, può venire eseguita una biopsia mirata del viscere. Una biopsia della milza può venire agevolmente eseguita anche a cielo coperto, per via transcutanea. Si impiega un ago sottile (calibro n° 0,8), lungo 10-15 cm circa, che viene innestato con un raccordo di gomma ad una siringa a tenuta (Fig. 20-9).

Previa anestesia locale, stando il paziente in posizione diagonale destra, l'ago viene introdotto attraverso la parete, diretto perpendicolarmente dall'avanti all'indietro fino a raggiungere la milza. Se il viscere è alquanto debordante dall'arcata costale la puntura si praticherà nell'ambito addominale, dopo che un assistente avrà fissato la milza con entrambe le mani applicate ad uncino rispettivamente sul margine anteriore e su quello posteriore.

L'attraversamento del peritoneo avverrà mentre il paziente è in apnea inspiratoria profonda; ciò onde evitare che il dolore della puntura del peritoneo possa fare compiere al paziente una profonda inspirazione, esponendo al rischio di una lacerazione della capsula. L'operatore attraverserà il peritoneo con rapidità, mentre un altro collaboratore esegue una energica aspirazione con la siringa; l'ago verrà poi rapidamento estratto e si provvederà a strisciare il materiale su dei vetrini per l'esame citologico.

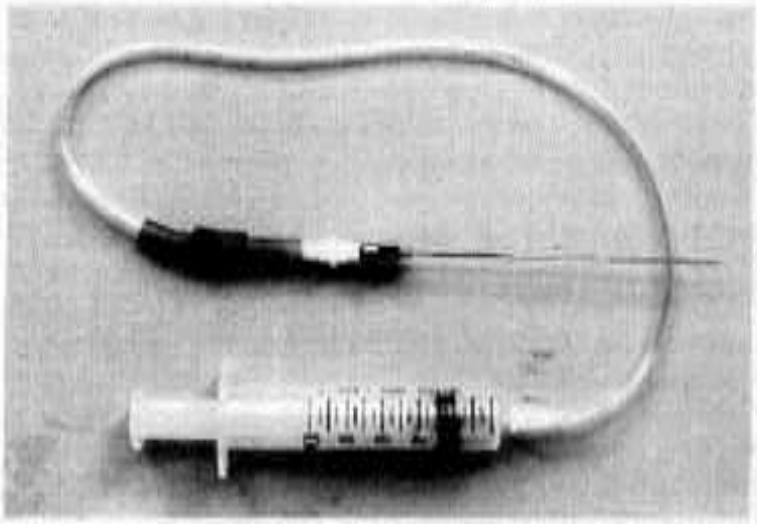

Fig. 20-9. Ago per biopsia splenica.

Nel caso che il viscere non debordi abbastanza dall'arcata costale in modo da poterlo uncinare bene dal davanti e dal di dietro, la puntura andrà eseguita nell'ambito toracico, in uno spazio intercostale (che potrà essere l'VIII o il IX), entro l'area di proiezione percussoria della milza, preferibilmente nel tratto centrale del suo diametro trasverso.

Ricorrendo all'ago di Menghini si possono prelevare frustoli di tessuto splenico, tali da consentire anche uno studio della struttura dell'organo.

Dopo la puntura si provvederà all'iniezione endovenosa lenta di 1/60 di mg di adrenalina e ciò allo scopo di:

— far contrarre la milza, evitando così un possibile sanguinamento a livello della puntura (la riduzione del viscere più che alla contrazione dei muscoli dell'impalcatura stromale sarebbe da attribuire alla vasocostrizione arteriolare);

— valutare la componente congestizia della splenomegalia;

— praticare dopo 5' circa uno striscio del sangue periferico per studiare le modificazioni citologiche e per la ricerca di eventuali elementi patologici. Dopo adrenalina si verifica un aumento degli eritrociti, dei leucociti e delle piastrine in circolo, che in parte provengono dal serbatoio splenico, ma anche da altri serbatoi di sangue a livello splancnico, (infatti, analoghe modificazioni si possono riscontrare anche in soggetti splenectomizzati).

Adenomegalie

Nella leucemia acuta si ha una tumefazione diffusa dei linfonodi, specie nelle forme linfoblastica e monocitica, meno nella mieloide, (con associata modesta splenomegalia e quasi costanti manifestazioni emorragiche). Nella leucemia linfatica cronica si ha un marcato ingrossamento dei linfonodi che interessa tutte le stazioni superficiali e profonde; gli elementi linfoghiandolari sono ovoidali, di consistenza parenchimatoso-elastica, isolati dai tessuti circostanti e tra di loro.

Nel morbo di Hodgkin sono interessate quasi sempre le stazioni linfatiche superficiali (soprattutto le laterocervicali e sopraclaveari) e spesso anche quelle profonde. I linfonodi interessati inizialmente sono di consistenza parenchimatoso-elastica, mobili ed isolati, per poi tendere a confluire in pacchetti, che assumono superficie bozzuta e consistenza dura; caratteristica dell'Hodgkin è la rapidità dell'accrescimento e la spontanea variazione di volume.

Nei linfomi non Hodgkin la tumefazione dei linfonodi interessa inizialmente una o più stazioni linfatiche superficiali (specie laterocervicali e sopraclavicolari) e/o profonde. Benché le singole forme diano quadri clinici alquanto differenti tra di loro, si possono tracciare delle caratteristiche comuni dal lato semeiologico: i linfonodi hanno accrescimento rapido e possono raggiungere dimensioni cospicue, hanno consistenza da parenchimatosa a dura, tendono precocemente a conglomerarsi in pacchetti, presentano superficie irregolarmente bozzuta, tendono pure ad infiltrare i tessuti circostanti e possono ulcerare la cute.

La localizzazione tonsillare e l'aderenza alla cute costituiscono caratteri distintivi nei confronti dell'Hodgkin; per l'Hodgkin depongono, oltre alle variazioni spontanee di volume dei linfonodi, il prurito e la febbre a carattere ondulante.

La diagnosi differenziale tra le varie forme dei linfomi maligni poggia fondamentalmente sui reperti bioptici delle linfoghiandole e su quelli della milza e del midollo osseo.

Nei linfomi Hodgkin e non Hodgkin l'interessamento dei linfonodi profondi (mediastinici, addominali), talora può precedere quello superficiale.

Le localizzazioni mediastiniche danno più facilmente segni della loro presenza (sindromi mediastiniche) e sono facilmente svelabili con l'esame radiologico. Le addominali spesso per molto tempo decorrono clinicamente silenti, potendo a volte causare dolori addominali e disturbi dispeptici; esse saranno evidenziate con l'esame radiologico del digerente, l'urografia, l'ecografia, la tomografia computerizzata e soprattutto la linfografia.

Le adeniti di altra natura (sarcoidosica o infettiva: toxoplasmosi, tularemia, tubercolosi, malattie da graffio di gatto, linfogranuloma venereo, ecc.), possono talora porre problemi diagnostici nei confronti dei linfomi maligni; la loro natura viene accertata a mezzo delle prove colturali e sierologiche e della biopsia.

Biopsia linfoghiandolare

L'esame delle linfoghiandole si avvale, oltre che della biopsia chirurgica, anche dell'esame del succo linfonodale.

La puntura linfonodale si pratica con un ago del calibro di 1-1,5 mm con il quale, in genere, si riesce ad ottenere una quantità di succo sufficiente onde allestire 1 o 2 strisci, che verranno poi colorati con le usuali tecniche.

MALATTIE E SINDROMI EMORRAGICHE

La *funzione emostatica*, che consiste nel mantenimento della fluidità del sangue nel sistema vascolare e nell'arresto delle emorragie, è deputata al *sistema emostatico*, costituito dai vasi, dalle piastrine e dai fattori della coagulazione.

Queste varie componenti sono tra loro armonicamente correlate ed integrate al fine di assicurare l'equilibrio coagulativo e fibrinolitico, mantenendo l'integrità e la resistenza dell'albero vascolare, provvedendo all'arresto delle emorragie ed opponendosi alla trombosi intravascolare.

Alterazioni a carico di una o più di tali componenti o delle delicate correlazioni del complesso sistema funzionale possono condurre, come vedremo, a varie situazioni patologiche.

Elementi di diagnostica generale delle malattie emorragiche

L'esame clinico, attraverso l'accurata anamnesi, l'esame fisico completo e i dati obbiettivi relativi al tipo delle manifestazioni emorragiche, può fornire elementi orientativi circa la loro natura.

Così, in base all'epoca della loro comparsa, ci si orienterà verso una forma *congenita o acquisita*. Molto importante è anche conoscere le modalità della comparsa, la ritmicità, l'entità ed il tipo delle manifestazioni, l'eventuale intervento di fattori scatenanti o favorenti, quali, ad esempio, assunzione di medicamenti o ingestione di alimenti, la coesistenza o meno di manifestazioni allergiche cutanee, la coincidenza con il periodo mestruale, ecc.

Per quanto riguarda il tipo di emorragia, è da ricordare che l'emorragia recidivante localizzata (epistassi, gengivorragia e lievi ecchimosi) deve fare sospettare un difetto vascolare; le petecchie orienteranno verso un difetto piastrinico; le ecchimosi non traumatiche, specie se estese o a sede profonda e gli emartri devono far sospettare un difetto della coagulazione.

La comparsa dell'emorragia dopo lieve trauma o piccolo intervento chirurgico orienteranno verso una emorragia iperfibrinolitica o da difetto del fattore XIII.

La presenza di teleangectasie al viso, al cavo orale o alle dita, può stare ad indicare una sindrome di Rendu-Osler.

Indagini diagnostiche

Piastrine, emostati e coagulazione

Allorquando si verifica un'emorragia si mette in opera un complesso processo, cui prendono parte molteplici fattori e il cui esito finale, in vivo, è l'emostasi.

A questo complesso meccanismo partecipano armonicamente i vasi, le piastrine ed i componenti plasmatici della coagulazione (Tabella 20-5), che legati tra loro da stretti rapporti formano una armonica unità funzionale.

— *Componente vasale*: i vasi nel processo emostatico occupano un posto di rilievo partecipando attivamente all'arresto dell'emorragia: la funzione vasale, nel meccanismo dell'emostasi non si limita solo al vaso, anatomicamente inteso, ma si ha la concomitante azione di altri fattori prevalentemente tissutali, per cui oggi si preferisce parlare di *fattori vasculo-tissutali dell'emostasi*. Nella parete vasale, infatti, si trovano sostanze che interagiscono attivamente con altri fattori dell'emostasi (azione sull'adesività e sulla aggregabilità piastrinica, sulla coagulazione e sulla successiva fase della fibrinolisi). Verificatasi la soluzione di continuo si ha una subitanea, ma transitoria vasocostrizione, che rappresenta quindi il primo intervento che cerca di arrestare la fuoruscita del sangue. Detto meccanismo di vasocostrizio-

TABELLA 20-5. Meccanismo dell'emostasi

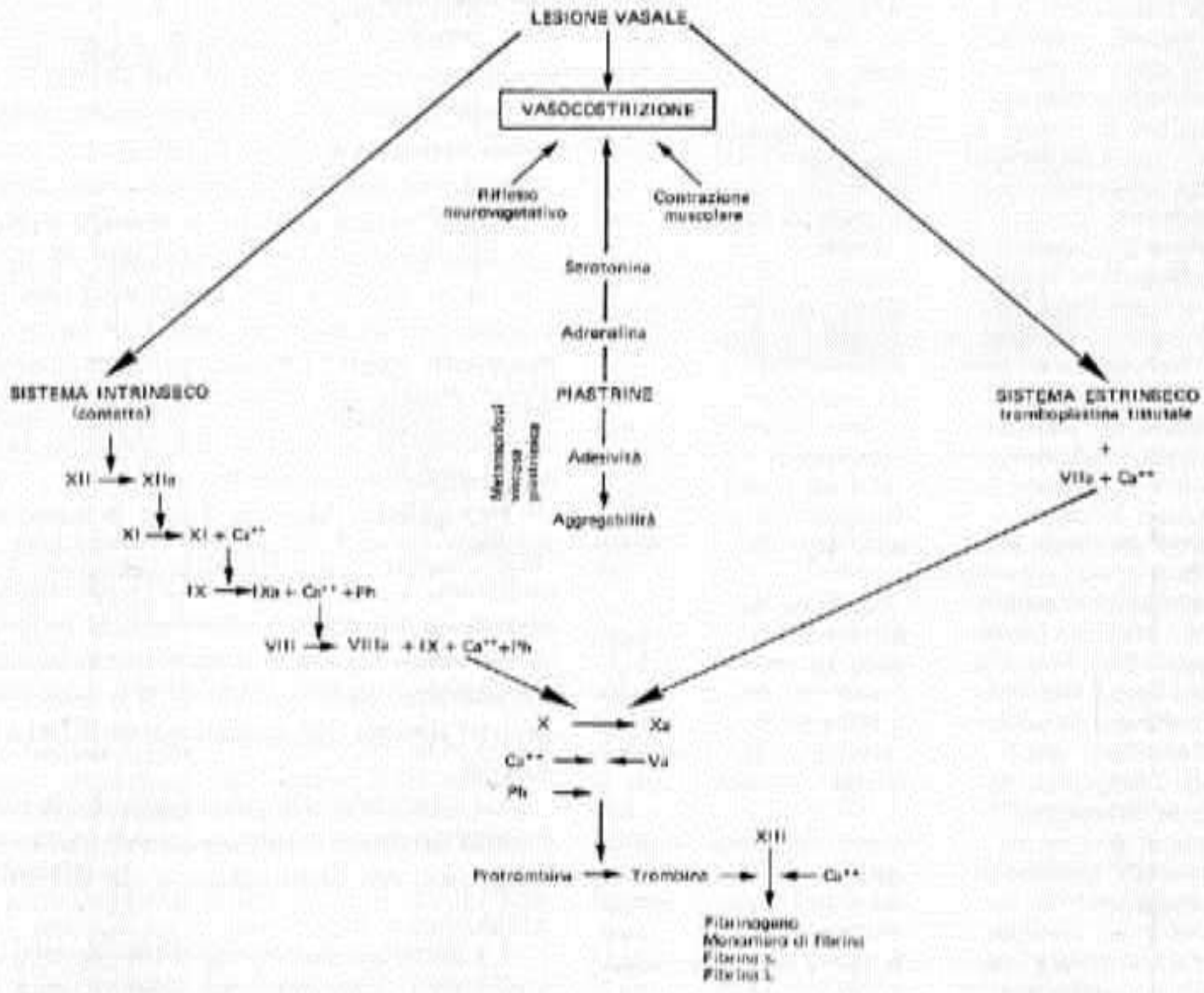

ne è correlato a riflessi neurovegetativi scatenati dalla lesione vasale stessa, alla concomitante liberazione di sostanze vasoattive da parte delle piastrine (serotonina ed adrenalina in modo particolare) ed alla contrazione muscolare della parete vasale.

Malattie emorragiche da difetti vascolari si possono avere per cause:

ereditarie
- teleangectasia emorragica ereditaria (m. di Rendu-Osler Fig. 4-59);
- sindrome di Ehlers-Danlos e sindrome di Marfan (da connettivopatie ereditarie);
- pseudoemofilia vascolare (s. di Von Willebrand);

acquisite
- porpora anafilattoide (m. di Schönlein-Henoch);
- scorbuto;
- porpora senile di Bateman;
- porpora simplex;
- porpora ortostatica;
- porpora associata alle disgammaglobulinemie;
- porpora associata alle infezioni croniche;
- porpora associata all'uremia;
- porpora da radiazioni ionizzanti;
- porpora idiopatica.

— *Componente piastrinica*: le piastrine sono elementi corpuscolati del sangue, derivanti dai megacariociti (volume oscillante tra 5 e 15 μ^3, con una media di 7,1-7,5 μ^3, con numero in periferia oscillante tra 150.000 e 300.000 mm^3). Con la colorazione vitale si nota, nelle piastrine, una parte centrale detta cromomero ed una parte periferica, a volte incolore, a volte giallastra, detta jalomero; con la colorazione con gli usuali metodi panottici si dimostra che le piastrine sono prive di nucleo e contengono nel loro interno dei granuli azzurrofili rosso-violaceo.

All'osservazione con la microscopia elettronica si mette in evidenza una membrana citoplasmatica ed intorno ad essa una atmosfera, dello spessore di circa 500 A, importante dal punto di vista fisiologico, perché in essa si trovano diverse proteine adsorbite alla superficie piastrinica, alcune amine ad azione vasocostrittrice ed anche diversi fattori della coagulazione. La cellula nel suo interno contiene della granulazioni azzurrofile (granulazioni *dense*), che si distinguono in granulazioni fosfolipidiche contenenti il fattore piastrinico III, in granulazioni simili ai lisosomi, contenenti delle idrolasi acide ed in granulazioni contenenti serotonia ed istamina. I mitocondri si presentano in genere notevolmente piccoli. Le piastrine contengono anche dei microtubuli, delle fibrille e filamenti. Molto scarsi i ribosomi ed il reticolo liscio o granuloso.

Le piastrine intervengono nel processo emostatico a diversi livelli: a livello vasale mediante la liberazione di sostanze vasoattive (adrenalina e serotonina, come si è detto); il loro potere di aderire alle strutture connettivali e la facoltà di aggregarsi favorisce la formazione del *trombo bianco*. Pren-

TABELLA 20-6. Classificazione delle piastrinopenie

- Piastrinopenie
  - da eccessiva distruzione
    - a patogenesi immunologica
      - idiopatica (m. di Werlhof).
      - sintomatica
        - digitossina, porpora da sedormid, chinina, sulfamidici;
        - porpora trombocitopenica neonatale;
        - sindr. di Evans (anemia emolitica con leucopenia e spiccata piastrinopenia);
        - mononucleosi infettiva, altre virosi (varicella, morbillo, rosolia, ecc.).
    - da distruzione meccanica: protesi valvolare cardiaca, circolazione extracorporea.
    - da sequestro splenico
      - sindr. di Felty;
      - m. di Gaucher;
      - splenomegalia congestizia;
      - sarcoidosi;
      - linfomi e stati mieloproliferativi.
    - da sequestro non splenico: emangiomi cavernosi, CID, emangiomi multipli; porpora trombotica trombocitopenica (m. di Moschowitz).
    - da cause varie
      - alcoolismo cronico;
      - massiccie emorragie.
  - iporigenerative (insufficiente produzione)
    - sindr. trombocitopeniche congenite familiari
      - sindr. di Wiskott-Aldrich (immunodeficienza con piastrinopenia ed eczema, che colpisce il sesso maschile);
      - assenza congenita di trombopoietina;
      - sindr. di Chediak-Higashi (piastrinopenia, granulazioni citoplasmatiche anomale dei leucociti e dei linfociti, albinismo oculo-cutaneo, infezioni microbiche ricorrenti);
      - anomalia di May-Hegglin (piastrinopenia con piastrine giganti ed inclusioni basofile dei leucociti);
    - da trombocitopoiesi inefficace: cardiopatie congenite cianogene, anemia perniciosa, emoglobin. paross. nott.;
    - da sostituzione midollare: mielofibrosi, tumori, linfomi, tesaurismosi, tbc millare, ecc.
    - da farmaci, agenti fisici e agenti chimici (antibiotici, antiblastici, radiazioni, ustioni, morsi d'insetti).

dono, inoltre, parte a diverse fasi della coagulazione: in presenza di ADP, esogeno od endogeno, attivano il fattore XII, che a sua volta può partecipare con i fattori VIII e IX alla reazione di attivazione del fattore X. I fosfolipidi di membrana della piastrina a loro volta catalizzano le reazioni tra fattore IXa, VIII e Ca^{++} per formare, quindi, l'attivatore del fattore X. Il fattore X viene a sua volta protetto dal fattore 4 piastrinico, che viene liberato durante il processo di aggregazione piastrinica. Il fattore X a sua volta può raggiungere una concentrazione tale da attivare la protrombina in trombina.

Alterazioni piastriniche si possono avere per variazioni numeriche delle piastrine (trombocitopenia e trombocitosi) o per alterazione della funzione piastrinica (trombocitopatie).

Tra le *trombocitopenie* vengono inclusi tutti quei quadri clinici dati o da eccessiva distruzione o da insufficiente produzione (Tab. 20-6).

La *trombocitosi* cioè l'aumento del numero delle piastrine in circolo, può verificarsi dopo crisi emolitiche ed emorragie; un aumento permanente può verificarsi dopo splenectomia, per atrofia della milza o per affezioni interessanti la milza (tubercolosi, m. di Hodgkin, sarcoidosi) che ne riducono la capacità di distruzione delle piastrine. La trombocitosi può anche derivare da aumentata produzione midollare (in questo caso si preferisce parlare di *trombocitemia*; si può verificare nel morbo di Vaquez, nella leucemia, meloide cronica, nella eritremia cronica). Si suole verificare, corrispondentemente, una diatesi trombofilica (da aumento delle piastrine e se si associa poliglobulia, da aumento delle viscosità e da rallentamento della corrente ematica) e diatesi emorragica (da ipofibrinogenemia conseguente a fenomeni di coagulazione intravasale).

Per *trombocitopatia* si intende l'alterazione funzionale piastrinica (vedi anche appresso, aggregazione piastrinica). Ne esistono forme diverse e sono dovute prevalentemente a deficit enzimatici; si distinguono forme ereditarie e forme acquisite (Tab. 20-7).

— *Componente coagulativa*: è comunemente conosciuta come la fase più importante della coagulazione, portando normalmente all'arresto permanente dell'emorragia. A conferma di ciò sta il fatto che le manifestazioni emorragiche più gravi sono proprio quelle derivanti da alterazioni dei fattori che prendono parte a questa fase.

Si possono distinguere in questo processo tre principali tappe:

I fase di formazione della tromboplastina;
II fase di formazione della trombina;
III fase di formazione della fibrina;

—*1ª fase*: la tromboplastina attiva può formarsi me-

TABELLA 20-7. Classificazione delle trombocitopatie

	Alterazioni funzionali piastriniche
Forme congenite	• Tromboastenia di Glanzmann. È dovuta a modificazione della membrana piastrinica, caratterizzata da deficit delle glicoproteine IIb e IIIa. • Sindrome di Bernard-Soulier. È dovuta a modificazioni della membrana piastrinica, caratterizzata da deficit della glicoproteina I. • aspirin like defect. È dovuta a difetto della cicloossigenasi. All'aggregazione si ha un difetto della reazione di liberazione con assenza della seconda onda di aggregazione da adrenalina ed ADP. • M. dello "Storage pool". È dovuta a riduzione del contenuto di serotonina e adenin-nucleotidi piastrinici ed è caratterizzata da alterazioni dell'aggregazione delle piastrine all'ADP, adrenalina e collageno. • Sindrome di Wiskott-Aldrich, caratterizzata da piastrinopenia e da alterata aggregazione piastrinica all'ADP, adrenalina e collageno.
Forme acquisite	• Trombocitopatie associate a collagenopatie (s. di Ehlers-Danlos e s. di Marfan) e caratterizzate da difettosa aggregazione piastrinica. • uremia; • cirrosi epatica; • macroglobulinemia; • mieloma multiplo; • lupus eritematoso disseminato; • CID; • piastrinopatie da farmaci: antinfiammatori, antidepressivi, vasodilatatori, dipiridamolo, clofibrato, ecc.

È di seguito riportato il comportamento dell'aggregazione piastrinica in alcune piastrinopatie.

	ADP	*ADR*	*Coll.*	*Ristoc.*
Tromboastenia di Glanzmann	Ridotta o assente	Ridotta o assente	Ridotta o assente	Normale
Storage pool disease Aspirin like Syndrome	Agg. second. ridotta o assente	Agg. second. ridotta o assente	Agg. ridotta o assente	Inizialmente normale, assente la II° onda
Sindrome di V.W. e Bernard-Soulier	Normale	Normale	Normale	Ridotta o assente

diante l'attivazione di due sistemi: l'intrinseco e l'estrinseco.

— Il sistema intrinseco è quello che si svolge all'interno dei vasi e vi intervengono i fattori plasmatici della coagulazione (Tab. 20-8) e le piastrine; esso si innesca allorquando il sangue viene a contatto con superfici non ricoperte da cellule endoteliali (teoria della cascata coagulativa). Il processo coagulativo si svolge secondo un ordine ben preciso, in cui ogni fattore attivato viene a costituire l'enzima necessario ad attivare il fattore successivo; vi intervengono pure i fosfolipidi di origine piastrinica ed il Ca^{++}.

— *2° fase*: la protrombina per azione del complesso Xa., V, Ca^{++} e fosfolipidi (protrombochinasi) viene trasformata in trombina, che è un'alfa 2-globulina, con peso molecolare di 68.000.

— *3° fase*: è la tappa del processo coagulativo che porta alla trasformazione del fibrinogeno in fibrina. In questa reazione intervengono numerosi fattori plasmatici della coagulazione, alcuni cationi (calcio e magnesio) ed una componente fosfolipidica piastrinica.

— Il sistema estrinseco della tromboplastinogenesi viene attivato dal passaggio in circolo della tromboplastina tessutale (detto anche fattore III), che normalmente è contenuta nella frazione microsomiale di molti organi ed in modo particolare nel cervello, nel polmone, nella placenta e nella stessa parete dei vasi. Insieme al Ca^{++} ed al fattore VII, la tromboplastina tessutale è in grado di attivare il fattore X, analogamente a quanto avviene per la via intrinseca. La successiva fase, cioè la formazione della protrombochinasi è

TABELLA 20-8. Fattori della coagulazione

FATTORE	*SINONIMO*
I°	fibrinogeno
II°	protrombina
III°	tromboplastina tissutale
IV°	calcio-joni (Ca^{++})
V°	proaccelerina (fattore labile)
VI°	forma attiva del fattore V°
VII°	proconvertina
VIII°	globulina antiemofilica A.
IX°	globulina antiemofilica B (P.T.C.; fattore Christmas)
X°	fattore Stuart-Prower
XI°	plasma tromboplastin antecedent (P.T.A.)
XII°	fattore Hageman
XIII°	fattore fibrin stabilizing (F.S.F.)

simile a quella che si verifica nel sistema intrinseco (la componente fosfolipidica, in questo caso, proviene dalla tromboplastina tessutale e non dalle piastrine).

Fibrinolisi

Ultima tappa del processo emostatico-coagulativo è la fibrinolisi, che consiste nella progressiva dissoluzione del coagulo di fibrina per azione della plasmina. Quest'ultima è presente in circolo sotto forma inattiva *il plasminogeno*. L'attivazione di questa proteina avviene per opera di diversi fattori, sia di origine plasmatica che tissutale o batterica. L'attivatore plasmatico può essere a sua volta attivato da un proattivatore plasmatico (la cui identità nosologica non è ancora ben chiarita) e da altre sostanze, *le lisochinasi*, di origine plasmatica, tessutale o batterica. L'unica sostanza di origine plasmatica ben conosciuta è il fattore Hageman che agisce nelle prime fasi di attivazione del processo fibrinolitico. Attivatori di origine tissutale sono presenti in svariati organi (ad esempio, urochinasi), mentre gli attivatori batterici sono prevalentemente rappresentati dalle streptochinasi.

La lisi della fibrina o del fibrinogeno da parte della plasmina provoca la formazione di diversi frammenti (Tabella 20-9) e precisamente:

— direttamente dal fibrinogeno e dalla fibrina si formano alcuni peptidi (A, B e C) e il frammento X; da quest'ultimo prendono successivamente origine il frammento Y ed il frammento D; in una terza fase dal frammento Y si formano un altro frammento D ed il frammento E ed altri piccoli peptidi.

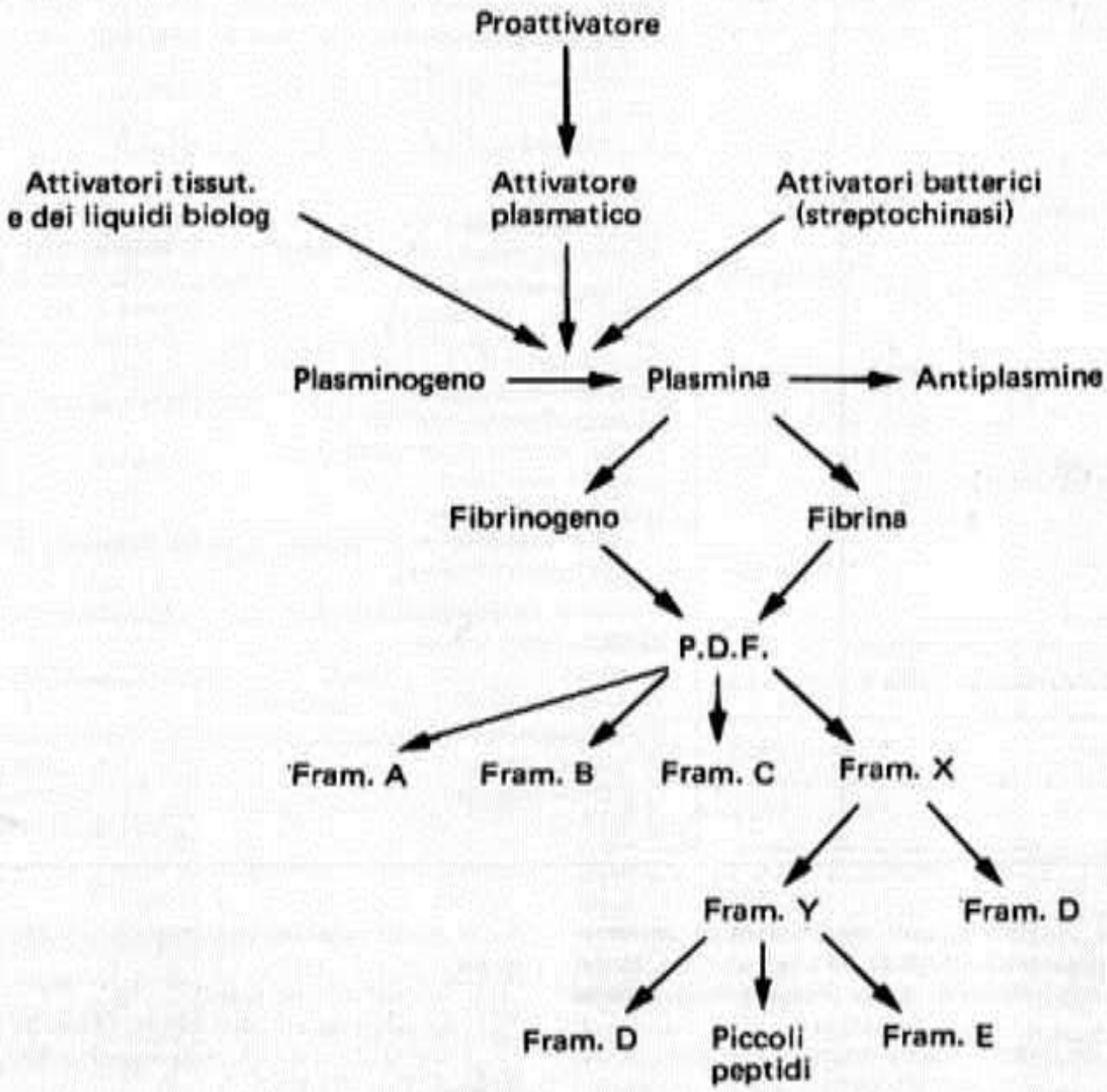

TABELLA 20-9. Schema della fibrinolisi

TABELLA 20-10. Malattie emorragiche da anomalie dei fattori plasmatici della coagulazione, della fibrinogenesi e della fibrinolisi

— anomalie della tromboplastinogenesi	carenza del fattore VIII	emofilia I carenza di PTF-A emofilia A
	carenza del fattore IX	emofilia B carenza di PTF-B emofilia II malattia di Christmas stato emofilico C
	carenza del fattore X	difetto di Stuart-Prower carenza del fattore X di Koller difetto coagulativo di Stuart
	carenza del fattore XI	stato emofiloide D m. di Rosenthal carenza di PTF-C
	carenza del fattore XII	Hageman-trait
— anomalie della trombinogenesi	congenite	carenza associata dei fattori VII e VIII carenza associata dei fattori II, VII, IX e X carenza associata dei fattori V e VIII carenza del fattore X (m. di Stuart-Prower) carenza del fattore VII (ipoconvertinemia) carenza del fattore V (m. di Owren) carenza di protrombina (ipoprotrombinemia)
	acquisite	carenza acquisita dei fattori K-dipendenti carenza acquisita di fattore V da anticoagulanti anti-fattori II, V, VII o X
— anomalie della fibrinogenesi e della fibrinolisi	congenite	afibrinogenemia disfibrinogenemia ipofibrinogenemia deficit del fattore XIII
	acquisite	*coagulopatia da consumo* (CID) da: a) malattie infettive; b) complicanze ostetriche; c) nell'emolisi intravasale; d) nelle neoplasie; e) post-operatoria; f) nelle malattie autoimmuni e nelle reazioni da ipersensibilità; g) nei tumori benigni. *sindromi iperfibrinolitiche* da: a) emorragie acute; b) shock; c) avvelenamenti e intossicazioni; d) cardiopatie congenite; e) ustioni gravi; f) cirrosi epatica; g) stress;

Nella Tabella 20-10 vengono sintetizzate le *malattie emorragiche* che possono conseguire ad anomalie dei fattori plasmatici della coagulazione, della fibrinogenesi e della fibrinolisi.

In definitiva, da quanto finora esposto, si evidenzia come le manifestazioni emorragiche possano venire ricondotte ad:

— alterazioni vasali;
— alterazioni piastriniche (Tab. 20-6 e 20-7);
— alterazioni dei componenti plasmatici della coagulazione (Tab. 20-10).

Prove di funzionalità emostatica

Componente vascolare

Queste prove servono a studiare la *resistenza* dei capillari allorquando vengano sottoposti ad uno *sforzo* particolare, come l'aumento della pressione idrostatica mediante una stasi venosa determinata dall'applicazione di un laccio emostatico o esercitando una compressione con il bracciale dello sfigmomanometro (*prova di Rumpel-Leed*) o determinando una depressione standard (*prova della coppettazione*) o un piccolo danno traumatico (*prova del martello e del pizzicotto*). In tutti i casi si giudica positivo il test, documentando l'alterazione del meccanismo emostatico, allorquando si ha la comparsa, dopo un tempo standard, di un determinato numero di emorragie macroscopiche (rappresentate particolarmente da petecchie e meno frequentemente da soffusioni o da ematomi).

Componente piastrinica

Le piastrine circolanti possono essere facilmente contate direttamente in camera di conta o con apparecchi automatici, dopo opportuna diluizione.

I valori normali, come abbiamo visto, sono compresi tra 150.000 e 300.000. È difficile precisare un livello critico della piastrinopenia; si può tuttavia affermare che valori al di sotto di 100.000 mmc si accompagnano sovente ad un disturbo dell'emostasi. Per valori al di sotto di 60.000 di solito si ha comparsa di manifestazioni emorragiche. Anche valori molto elevati (oltre 500.000 mmc ed oltre), quali si possono avere in diverse affezioni, come il morbo di Vaquez, la trombocitemia e la leucemia mieloide, possono accompagnarsi a sindromi emorragiche o ad evidenti alterazioni di altre prove emostatiche.

Ciò mette in risalto come accanto al numero abbia grande importanza la *funzionalità* delle piastrine. Uno studio approfondito della funzionalità piastrinica è tutt'altro che semplice: basti pensare ai numerosi principi attivi contenuti nella cellula o sulla sua superficie, nella cosidetta *atmosfera piastrinica*.

Principi attivi contenuti nell'*atmosfera plasmatica*:

1) fibrinogeno;
2) fattore V;
3) fattore XI;
4) fattore XII.

Principi attivi contenuti in *sede cellulare*:

1) fattore piastrinico 1 (simile al fattore V);
2) fattore piastrinico 2 (acceleratore della fibrinogenesi);
3) fattore piastrinico 3 (fattore fosfolipidico tromboplastinico);
4) fattore piastrinico 4 (fattore anti-eparinico);
5) antiplasmina;
6) trombostenina;
7) fibrinogeno piastrinico;
8) enzimi;
9) amine vasoattive;
10) nucleotidi;
11) sistema della prostaglandine.

Ai fini clinici vengono prese in considerazione alcune funzioni piastriniche come l'*aggregabilità* (l'unione delle piastrine in gruppi) e l'*adesività* (la capacità di solito irreversibile di aderire a varie superfici) dei vari elementi, sia in condizioni basali, sia dopo aggiunta di varie sostanze induttrici, come il collageno, l'ADP, l'adrenalina (ADR), trombina, serotonina, ristocetina e thrombofax.

Aggregazione piastrinica

Diversi sono i metodi atti a studiare la capacità delle piastrine di aggregarsi: metodi macroscopici, microscopici e fotometrici; quest'ultimo è quello già largamento utilizzato.

Il numero delle piastrine riveste una notevole importanza nel processo di aggregazione: per un numero di piastrine intorno a 100.000 si ottengono modeste variazioni della densità ottica, mentre con un plasma con piastrinosi è opportuno diluire lo stesso con plasma depiastrinizzato dello stesso paziente.

Interpretazione dei risultati

Durante il processo di aggregazione, la registrazione delle modificazioni della trasmissione della luce permette di distinguere diversi tipi di curva, a seconda degli induttori impiegati (Tabella 20-11). Dopo l'aggiunta di ADP o di ADR le curve solitamente si risolvono in due fasi: la prima onda sta ad indicare l'*aggregazione primaria o reversibile*, la seconda quella *secondaria o irreversibile*. Durante questa fase si ha liberazione dalle piastrine di ADP, ATP, di 5-idrossitriptamina e di altre sostanze, fenomeno che è indicato con l'espressione *release reaction*; questa reazione sia in vivo che in vitro viene impedita dall'aggiunta di acido acetilsalicilico, dipiridamolo, sulfinpirazone, ecc.

Nella valutazione delle varie curve di aggregazione si possono distinguere diversi parametri; i principali sono rappresentati da (Fig. 20-10/A, B, C):

— *tempo di latenza*: si calcola il tempo che intercorre tra l'aggiunta dell'induttore ed il piede della curva di aggregazione primaria;

— *velocità di aggregazione primaria*: si valuta mediante il calcolo dell'angolo compreso tra l'asse delle ascisse ed il prolungamento del primo tratto di curva ascendente;

— *aggregazione massima primaria*: viene valutata con la trasmittanza massima nel punto superiore della prima curva;

— *tempo di aggregazione massima primaria*: si valuta il tempo tra l'aggiunta dell'induttore e l'apice della prima onda;

— *velocità di disaggregazione*: è rappresentata dall'angolo compreso tra la parallela all'asse delle ordinate ed il tratto discendente della curva;

— *disaggregazione massima*: viene espressa in % dell'aggregazione massima. Quest'ultima viene considerata come 100%;

TABELLA 20-11. Tipo di curva in rapporto all'agente aggregante e alla sua concentrazione

Agente aggregante conc. finale nel PRP	*Tipo di curva*
ADP 0,5 μM	reversibile
ADP 1 μM	reversibile
ADP 2 μM	irreversibile
Adrenalina 5 μM	bifasica
Adrenalina 10 μM	bifasica
Ristocetina 1,2 mg/ml	bifasica
Ristocetina 1,5 mg/ml	irreversibile
Collageno 50 mg/ml	irreversibile
Serotonina 10 μM	reversibile

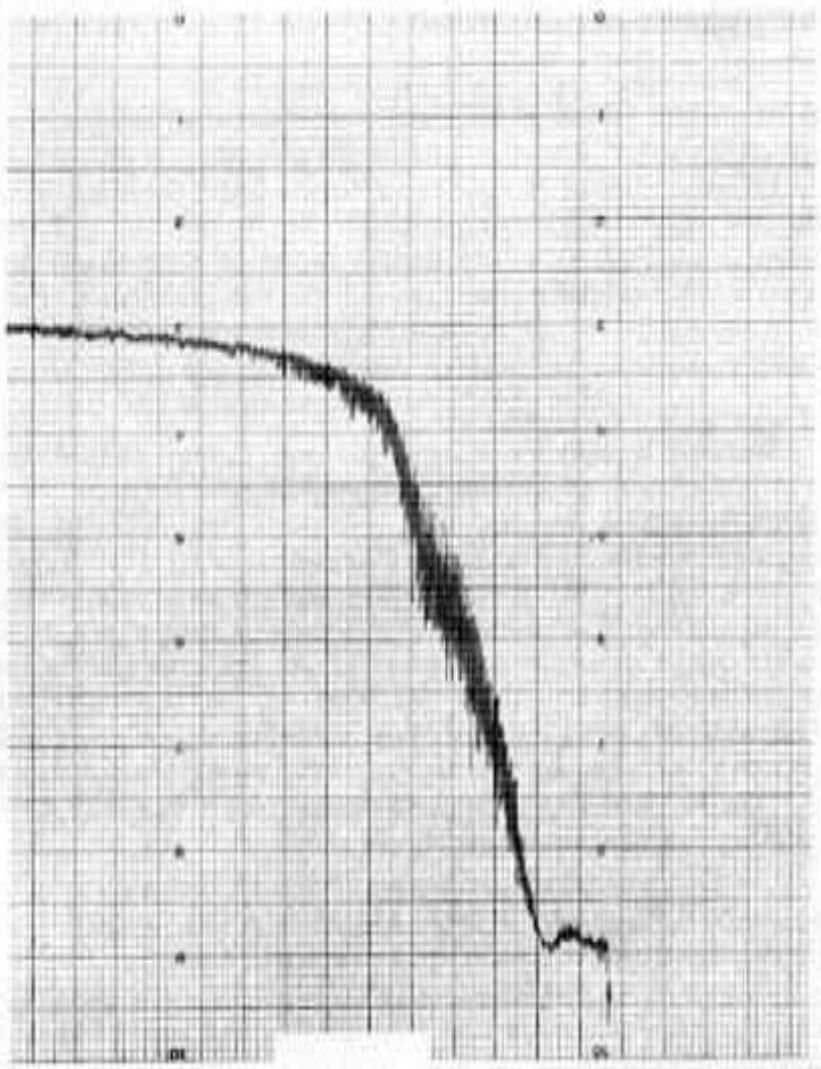

Fig. 20-10/A. Curva normale di aggregazione piastrinica. (Da collagene 50 μg/ml).

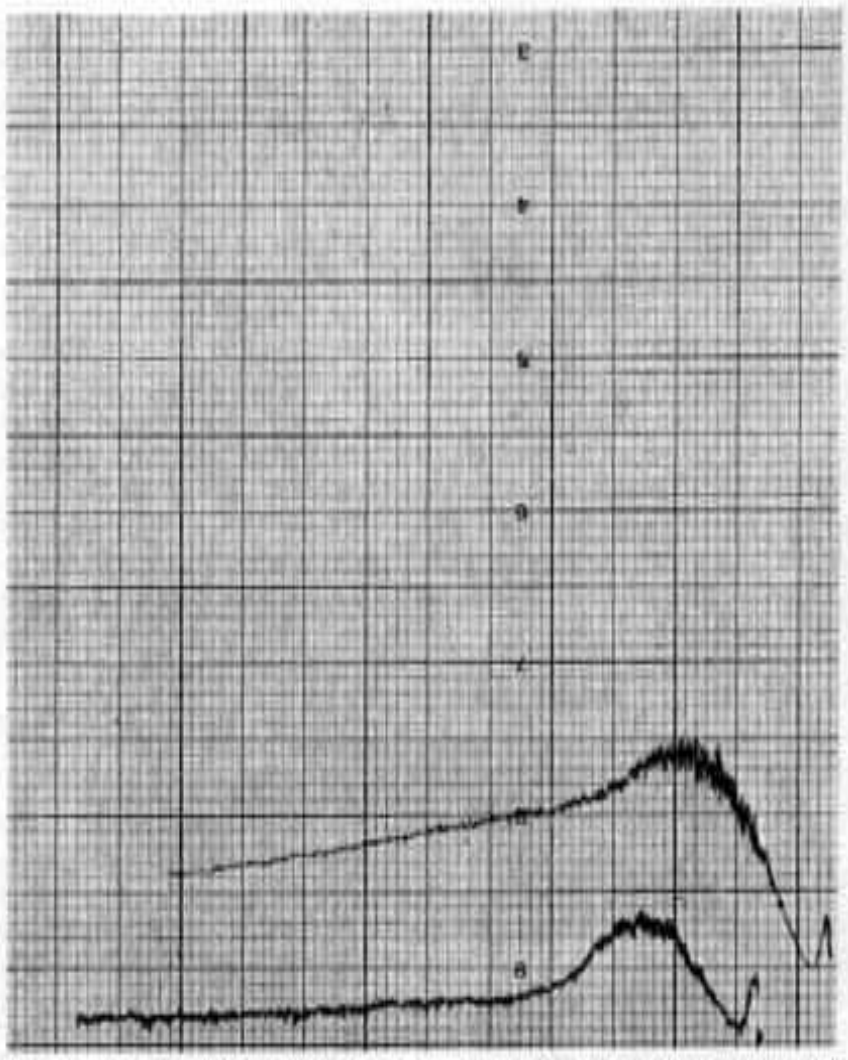

Fig. 20-10/B. Curva di ipoaggregazione piastrinica. (Da ADP, μM 0,31 e 1,32).

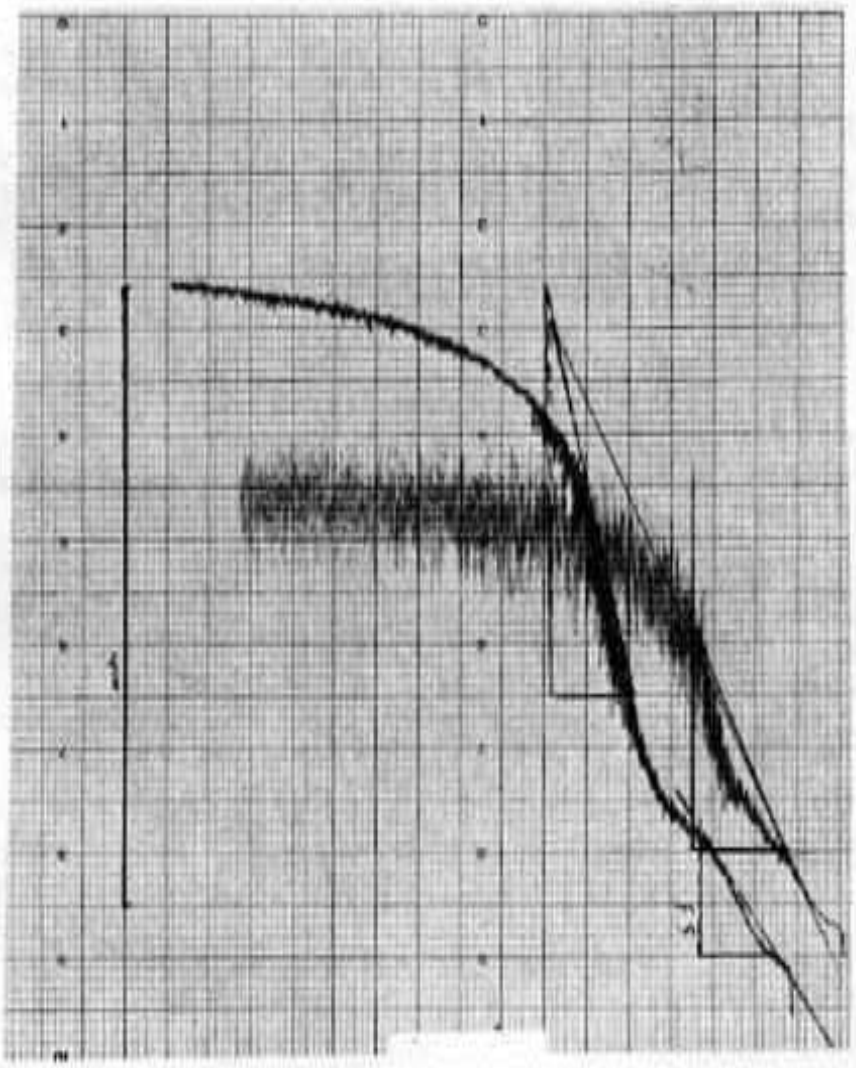

Fig. 20-10/C. Curva di iperaggregazione piastrinica. (Da adrenalina, μM, 0,31 e 0,62).

— *tempo di aggregazione secondaria*: si calcola il tempo che intercorre tra l'aggiunta dell'induttore ed il piede della curva di aggregazione secondaria;

— *velocità di aggregazione secondaria*: si valuta il calcolo dell'angolo compreso tra l'asse delle ascisse ed il prolungamento del primo tratto della seconda curva ascendente.

Un'alterata funzionalità piastrinica, evidenziabile in vitro con una curva di aggregabilità patologica si può rinvenire in molteplici sindromi di tipo trombo-embolico. Per correggere tali alterazioni trova largo impiego l'uso di farmaci antiaggreganti (adenosina, dipiridamolo, aspirina, fenilbutazone, eparina ecc.).

La reazione di aggregazione è in vivo arrestata o decelerata dalla liberazione da parte della parete endoteliale di prostaciclina o PGI_2 e dallo stesso flusso ematico che, se abbastanza veloce, rimuove le piastrine non stabilmente adese (Neri Serneri).

Lo studio dell'adesività piastrinica, cioè la determinazione in vitro della ritenzione piastrinica a microsfere di vetro, è poco utilizzata ai fini pratici.

Prove globali di emostasi e di emocoagulazione

Sono stati proposti vari test globali che teoricamente dovrebbero essere in grado di valutare, nel suo complesso il processo emostatico e coagulativo fornendo, una rapida risposta.

Il capostipite di questi metodi è il *tempo di coagulazione del sangue in toto* (*Lee-White*); si basa nel misurare il tempo

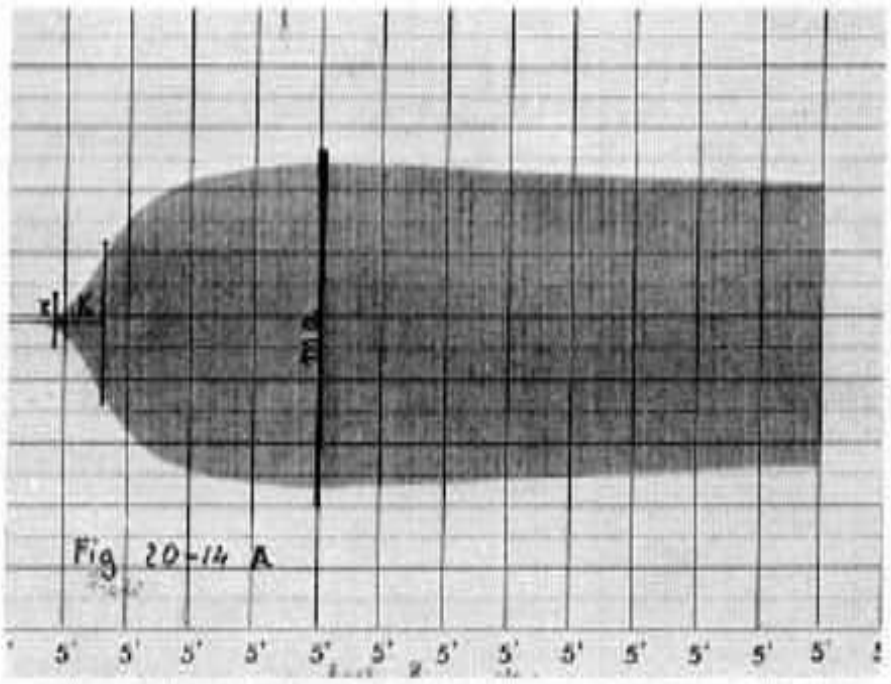

Fig. 20-11/A. Tracciato tromboelastrografico normale.

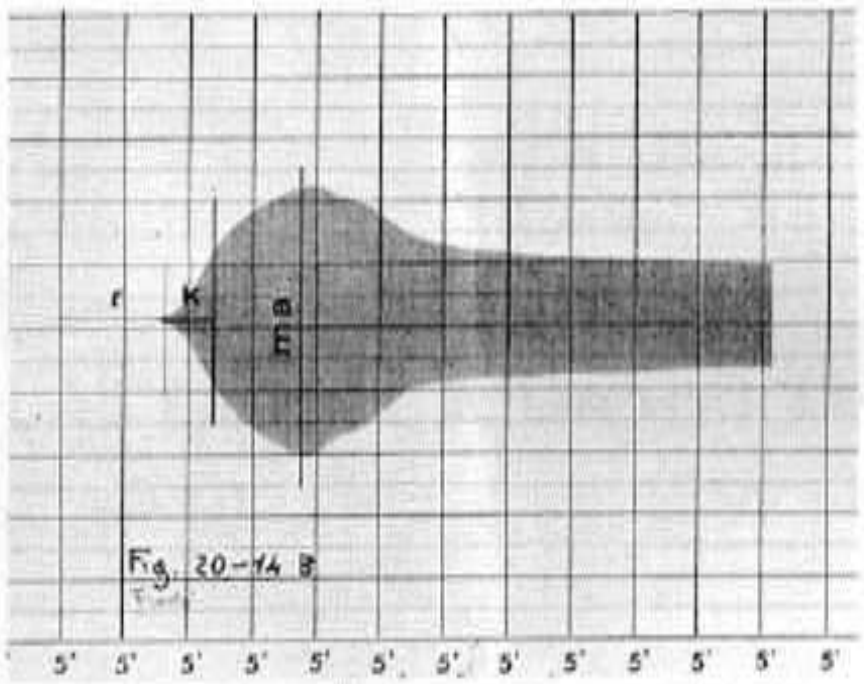

Fig. 20-11/B. Tracciato iperfibrinolitico.

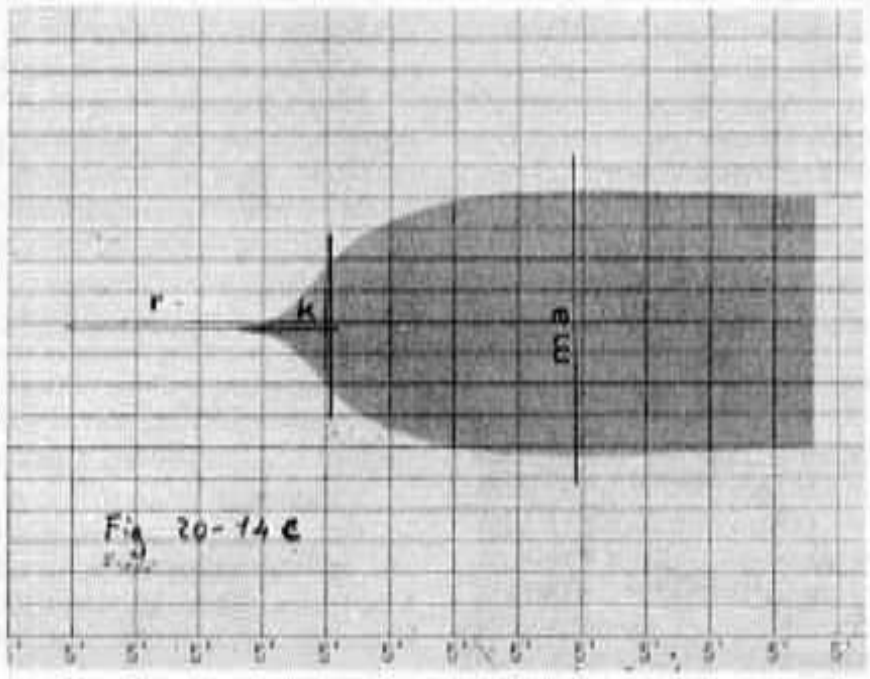

Fig. 20-11/C. Tracciato emofilico.

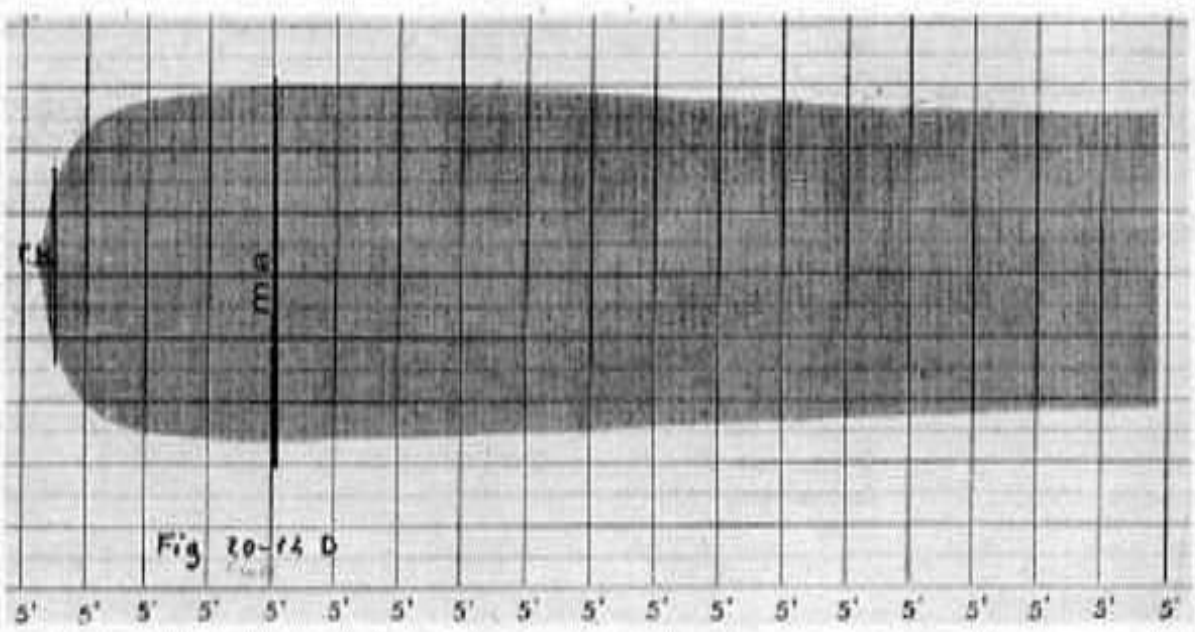

Fig. 20-11/D. Tracciato trombofilico.

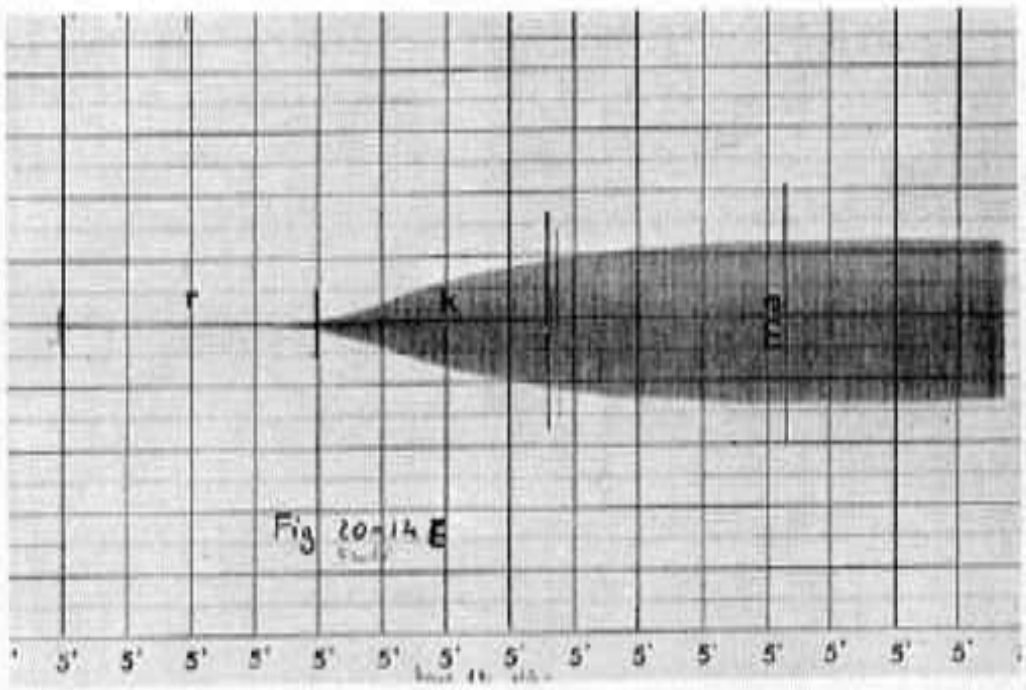

Fig. 20-11/E. Tracciato piastrinopenico.

che un campione di sangue, posto in una provetta a 37°, impiega a coagulare completamente in condizioni standardizzate (5-7 min, come valore normale).

Altro test da includere come prova globale è il *tempo di emorragia* (*Duke*), che dovrebbe documentare, attraverso i dati forniti, la normalità o l'alterazione dell'emostasi nel suo insieme. Si tratti di una prova semplice, che si può eseguire al letto del paziente ed è sufficiente registrare il tempo che impiega ad arrestarsi l'emorragia determinata da una piccola ferita standard del derma e i cui valori normali oscillano tra i 2 e i 7 minuti.

Un posto a parte merita l'*indagine tromboelastografica*, rappresentando un metodo di esplorazione globale dell'emocoagulazione e della fibrinolisi. Trattasi di un'indagine molto semplice: per mezzo di un apposito apparecchio viene registrato il movimento di un pistone immerso in una vaschetta termostatata a 37° contenente del plasma ricalcificato o del sangue in toto; fin quando la miscela plasma-cloruro di calcio o il sangue intero sono liquidi il movimento non viene trasmesso al pistone, che invece verrà trascinato dai filamenti di fibrina che si formano man mano che avviene la coagulazione.

In un tracciato tromboelastografico (fig. 20-11/A) vengono solitamente misurati tre parametri: "*r*" o *tempo di reazione*, cioè la lunghezza della retta iniziale, durante il quale non vi è coagulazione; "*k*" o *tempo di formazione del coagulo*, che rappresenta la distanza tra la separazione delle due branche ed il punto in cui tale separazione raggiunge i 20 mm, "*ma*" o *ampiezza massima*, che è la massima ampiezza tra le due branche e dipende dal numero e dalla funzionalità delle piastrine e dalla concentrazione di fibrinogeno.

I valori normali per il plasma ricalcificato sono:

—r = 10±3,k = 8±2,ma = 58±9

I vantaggi della tromboelastografia sono quelli di consentire a colpo d'occhio di distinguere delle morfologie tipiche del tracciato, come ad esempio un tracciato iperfibrinolitico (Fig. 20-11/B), emofilico (Fig. 20-11/C), trombofilico (Fig. 20-11/D) o piastrinopenico (Fig. 20-11/E).

CAPITOLO VENTUNESIMO

ENDOCRINOLOGIA E MALATTIE DEL RICAMBIO

ENDOCRINOLOGIA

Lo studio degli ormoni va assumendo sempre maggiore importanza diagnostica, dati i notevoli progressi che questa branca va registrando, così da consentire non soltanto la individuazione di alcune condizioni patologiche ancora sfumate sul piano clinico, ma anche di precisare l'essenza di stati disendrocrini più o meno complessi.

Al centro del sistema endocrino esiste l'ormone, sostanza che secreta nel sangue da particolari strutture cellulari porta con sè un "messaggio" ed esercita la sua attività modulatrice sul metabolismo cellulare, dopo essersi legata a particolari e specifici recettori proteici presenti nelle cellule.

Le sostanze ormonali esplicano la loro azione a vari livelli; un esempio "classico" è riportato nella Fig. 21-1.

Meccanismo d'azione degli ormoni

Dal punto di vista della struttura chimica gli ormoni si suddividono in tre gruppi:

1) peptidici;
2) steroidei;
3) derivati dalla fenilalanina (catecolamine ed ormone tiroideo).

Per i primi due gruppi i meccanismi d'azione sono ben conosciuti e specifici.

— *Ormoni steroidei*: l'ormone attraversa la membrana della cellula bersaglio, forse trasportata da un "carrier", e trova nel citoplasma un recettore proteico al quale si unisce; il complesso ormone-recettore attraversa la membrana nucleare e va a legarsi con alcune proteine non istoniche di un determinato settore di cromatina, provocando una derepressione del segmento di DNA corrispondente, con conseguente attivazione della RNA-polimerasi e sintesi di mRNA; ciò provoca la sintesi di nuove molecole proteiche, caratteristiche per il tipo cellulare stimolato dall'ormone e per il tratto di DNA derepresso: ad esempio gli ormoni surrenali favoriscono la sintesi di particolari attivatori od inibitori enzimatici, ecc.

Il meccanismo d'azione è raffigurato nella Fig. 21.2.

— *Ormoni peptidici*: sono tutti gli ormoni ipotalamici ed ipofisari finora identificati, ed inoltre il PTH, la calcitonina, l'insulina ed il glucagone. Essi dopo essersi legati ad un sito specifico sulla membrana delle cellule bersaglio, provocano all'interno di queste l'attivazione di determinati processi che esprimono l'attività caratteristica di un dato tipo cellulare (ad esempio: le cellule surrenali sotto lo stimolo dello ACTH producono cortisolo). La specificità dell'azione ormonica si compendia nella fissazione dell'ormone ad un tipo cellulare piuttosto che ad un altro per l'esistenza di specifici recettori e nelle caratteristiche della risposta evocata (ad esempio recettori eritrocitari per l'insulina; Lauro). Il meccanismo di azione è riassunto nella Fig. 21-3.

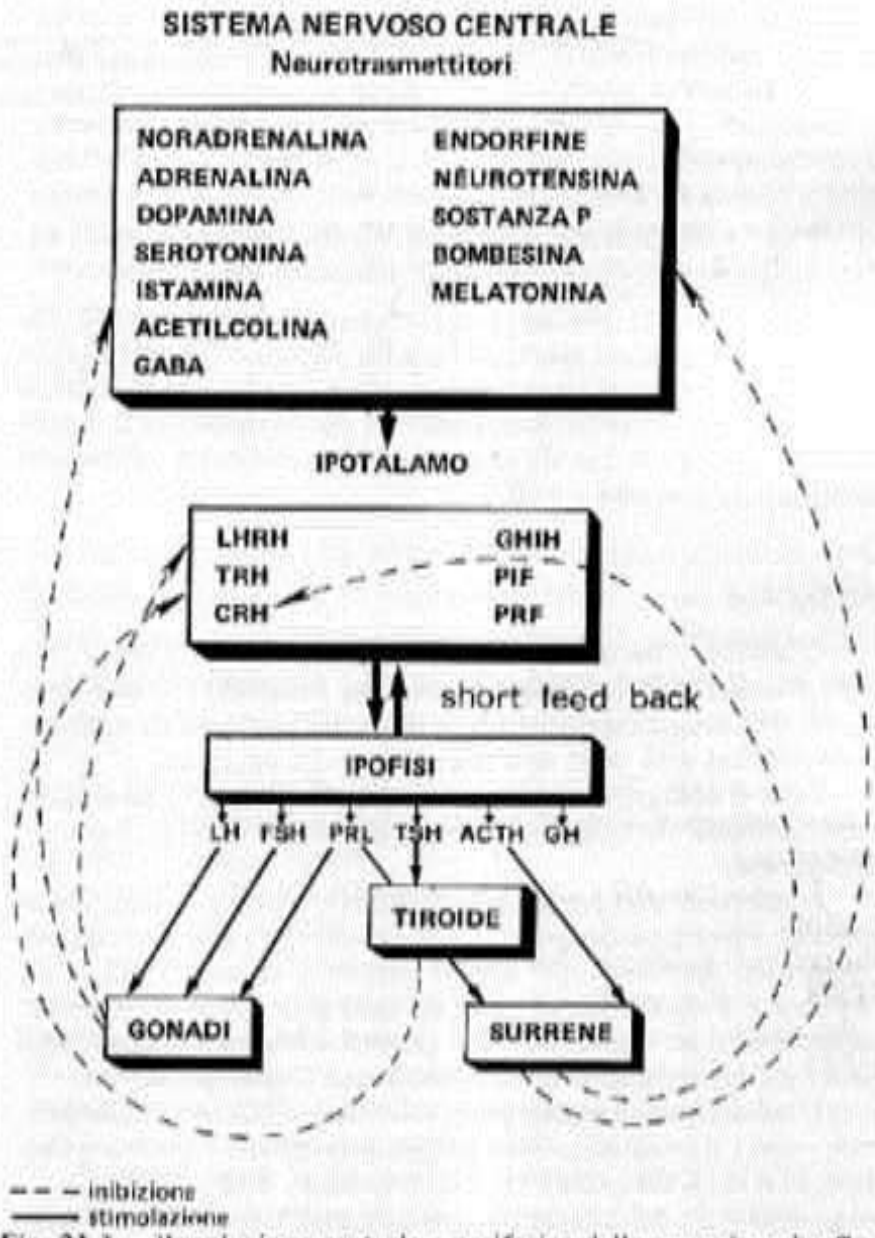

Fig. 21-1. Regolazione centrale e periferica della secrezione ipofisaria.

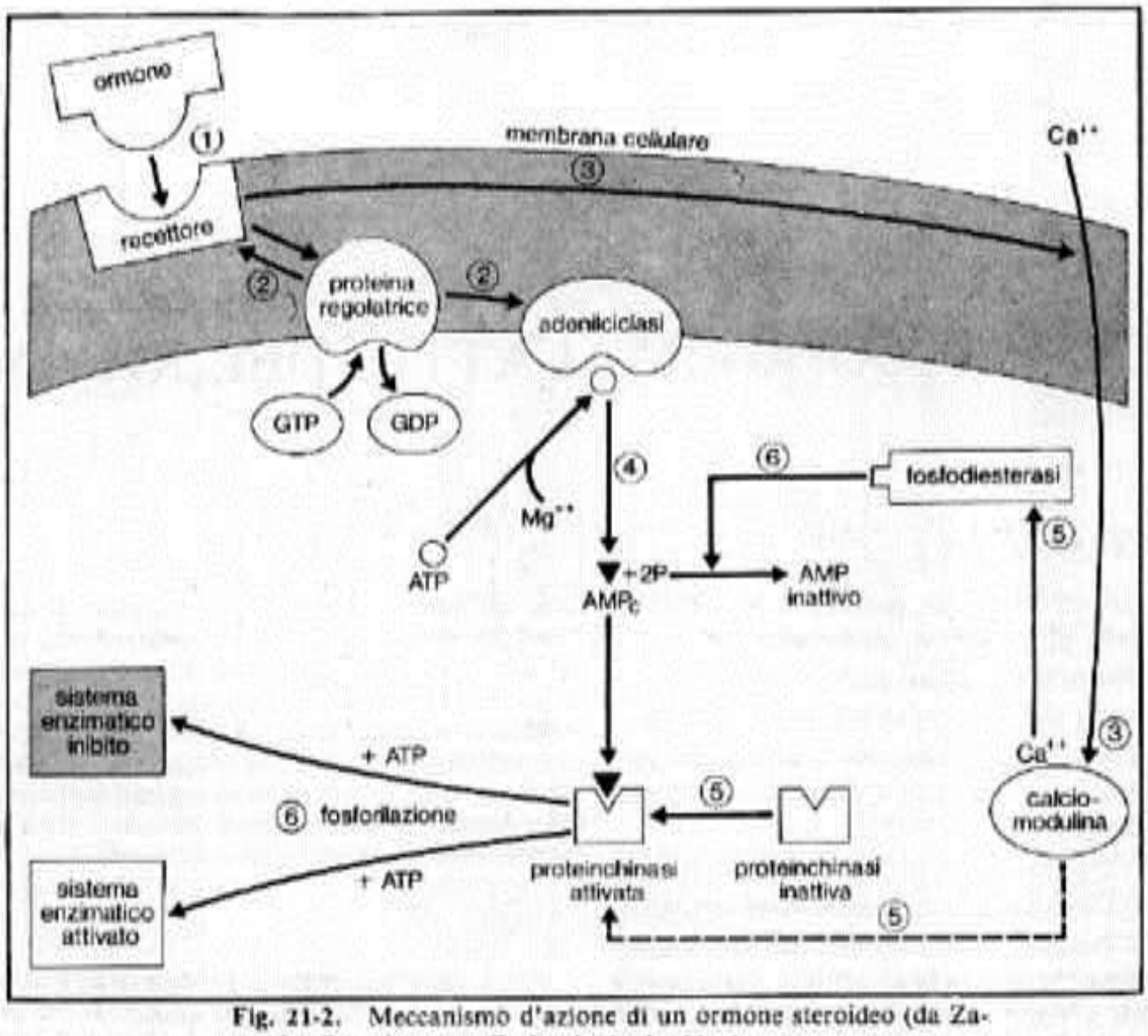

Fig. 21-2. Meccanismo d'azione di un ormone steroideo (da Zanussi e Cantalamessa, Endocrinologia, Utet).

— *Adrenalina*: stimola prevalentemente i recettori beta, reperibili sulla membrana di numerosi tipi cellulari.

— *Ormoni tiroidei*: attraversano sia la membrana cellulare che quella nucleare; nel nucleo vanno a fissarsi su specifici accettori presenti nella cromatina, stimolando la sintesi di particolari proteine interessate al potenziamento dei processi ossidativi in via diretta (enzimi) o indiretta (attivatori enzimatici; Zanussi e coll.).

IPOFISI

L'ipofisi, una delle più piccole ghiandole endocrine, ma con innumerevoli ed importantissime funzioni (alcune delle quali non ancora del tutto ben definite), è posta in una piccola nicchia alla base dell'encefalo (sella turcica).

Essa si compone sostanzialmente di due parti, di origine embriologica diversa, a cui corrispondono diverse funzioni endocrine.

L'*adenoipofisi* possiede nel proprio contesto vari tipi di cellule, ognuna delle quali produce uno dei tanti ormoni polipeptidici ipofisari. Di questi ormoni, alcuni (FSH, LH, TSH, ACTH) vanno ad agire su altre ghiandole periferiche, stimolando le secrezioni dei relativi ormoni, mentre altri (PRL, GH) agiscono direttamente sui tessuti periferici.

L'adenoipofisi è collegata, tramite il sistema venoso portale, con l'ipotalamo, dove vengono prodotti i realising factors (TRH, CFR, GHRH, GHIH, PRF, PIF, GnRh, ecc.) che, andando ad interagire con i recettori specifici siti sulle cellule ipofisarie, modulano la funzione adenoipofisaria, sia in senso inibitorio che stimolatorio.

Un esempio di tale meccanismo è riportato nella Fig. 21-1, ove si nota come il punto di partenza della regolazione dei vari sistemi ormonali sia il S.N.C., dal quale, tramite le neuroamine, partono gli impulsi che giungono a livello ipotalamico dove stimolano la produzione di specifici realisingshormones; questi ultimi, tramite il sistema venoso portale ipofisario, vanno ad agire sulle apposite cellule ipofisarie, le quali a loro volta secernono gli ormoni che andranno ad agire direttamente sulle ghiandole bersaglio o sui tessuti periferici.

Su questo sistema, che già di per se stesso è abbastanza complesso, si può intervenire dall'esterno tramite la somministrazione di preparati ormonali o di varie sostanze (insulina, arginina, glucagone, ecc.), che vanno ad interagire, in senso stimolatorio o inibitorio, a vari livelli.

La *neuroipofisi*, invece, deriva embriologicamente da un'estroflessione del pavimento del diencefalo primitivo e le sue cellule producono principalmente *vasopressina* (ADH) ed *ossitocina*, anche se a questo livello vi sono continue scoperte di nuovi principi ormonali e di neurotrasmettitori. L'ADH favorisce il riassorbimento dell'acqua, aumentando la permeabilità a livello dei collettori renali.

Alla neuroipofisi arrivano i prolungamenti dei neuroni posti nell'ipotalamo e secernenti gli ormoni neuroipofisari, per cui questa pars posteriore dell'ipofisi funge più che altro da serbatoio ormonale.

Semeiotica fisica

La patologia ipofisaria può essere sospettata tramite sintomi e segni di compressione sugli organi vicini o per i danni periferici creati dall'abnorme produ-

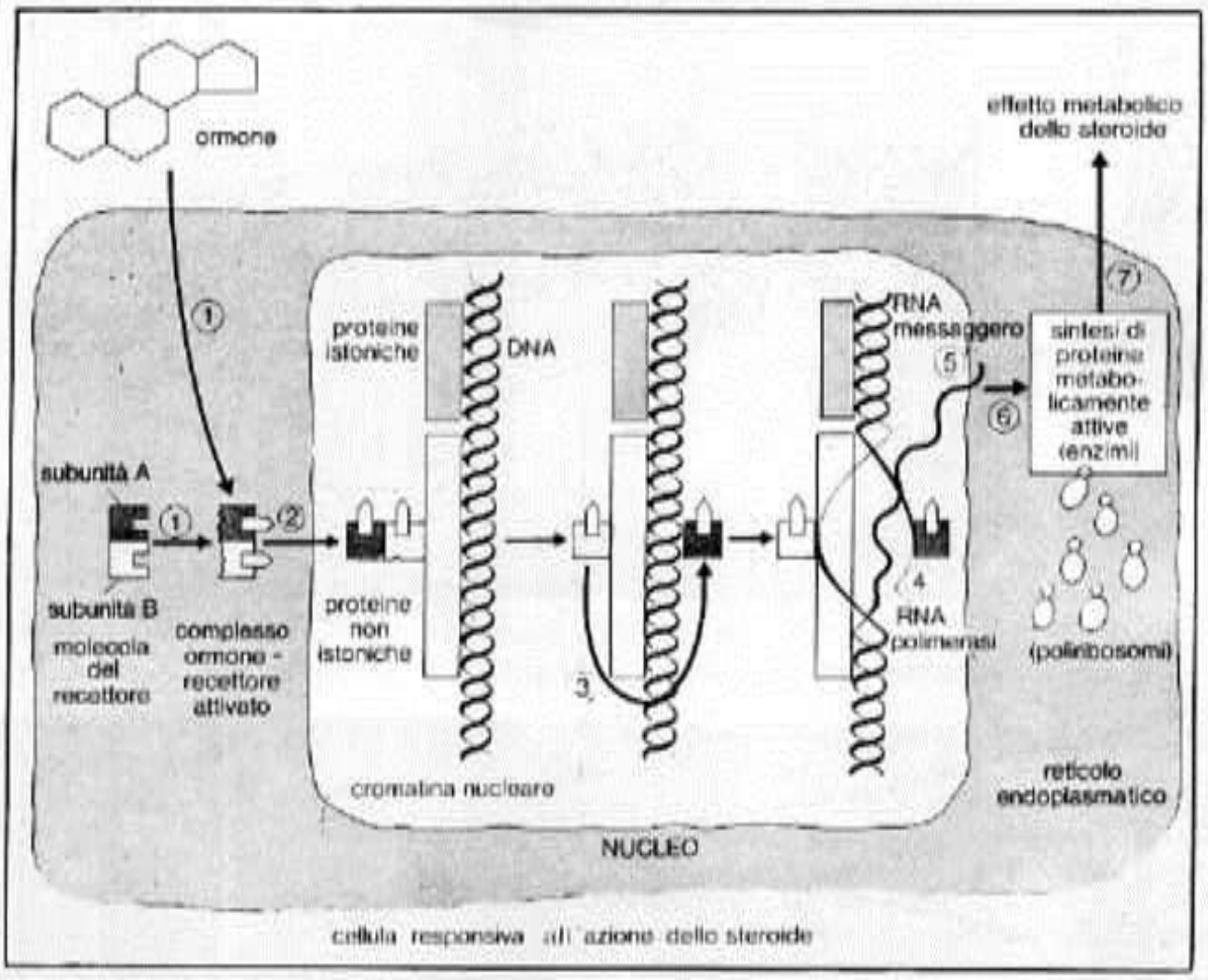

Fig. 21.3. Rappresentazione schematica del meccanismo d'azione di un ormone peptidico. Va sottolineato che l'unione tra ormone e recettore è in grado di favorire l'ingresso di Ca^{++}, attiva diversi enzimi (di questi alcuni sono attivati anche dall'AMPc) e sicuramente la fosfodiesterasi, interrompendo in tal modo la sequenza innescata dall'AMPc. I numeri indicano le fasi successive della sequenza e precisamente: 1) unione dell'ormone con il recettore di membrana; 2) attivazione da parte del complesso ormone-recettore dell'adenilciclasi probabilmente tramite una proteina regolatrice che lega il GPT; il complesso proteina regolatrice-GTP sarebbe in grado di scindere il complesso ormone recettore; 3) contemporaneamente risulta facilitato l'ingresso del Ca^{++} nella cellula; 4) l'adenilciclasi in presenza di ioni Mg trasforma l'ATP in AMPc; 5) quest'ultimo attiva delle proteinchinasi; 6) queste determinano la fosforilazione di sistemi enzimatici che in tal modo possono risultare attivati o inibiti; l'attivazione delle proteinchinasi può essere effettuata anche dal calcio (da Zanussi e Cantalamessa, Endocrinologia, Utet).

zione di ormoni ipofisari sulle ghiandole e tessuti bersaglio. Tra i *segni di compressione* ricordiamo:

— cefalea ipofisaria: continua, talvolta con accessi emicranici, irradiata alle tempie ed alla regione retrorbitaria;

— compressione sul chiasma ottico: con emianopsia mono o bitemporale:

— compressione sul diencefalo, dovuta soprattutto ad espansione sopra il tentorio sellare di craniofaringiomi (che realizzano quadri clinici di obesità, diabete insipido, disturbi del sonno, anomalie del senso della fame e della sete);

— ipertensione endocranica.

Per esaminare la funzione ipofisaria e l'eventuale presenza di una sua patologia ci si serve di metodiche che valutano la situazione anatomica (radiografia, TAC, campo visivo, ecc.) o di tests che forniscono informazioni sulla fisiologia basale e sotto stimolo della ghiandola, nonché di segni e sintomi legati agli effetti della iper- od iposecrezione ormonale sulla ghiandola o tessuto bersaglio (di questi ultimi parleremo a proposito delle singole ghiandole endocrine).

La valutazione radiografica include:

— radiografia diretta, possibilmente integrata da stratigrafia pluridirezionale;

— pneumoencefalografia;

— angiocarotidografia;

— TAC (tomografia assiale computerizzata).

— *Radiografia diretta*: è il mezzo diagnostico di più facile esecuzione ed è quindi il primo accertamento diagnostico da praticare nel sospetto di patologia sellare; per una buona visione della sella turcica è, però, necessaria una precisa e meticolosa tecnica radiografica.

Quattro sono le proiezioni che generalmente vengono usate: laterale destra e sinistra, frontale in AP, trasversale.

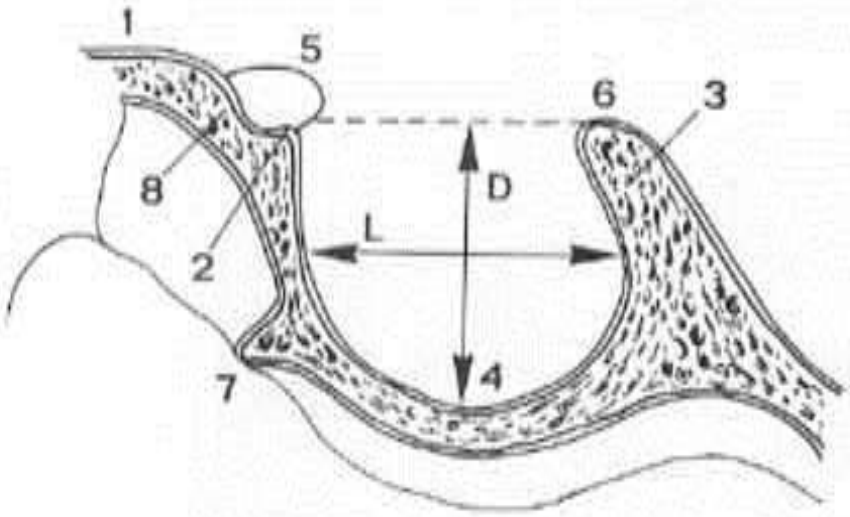

Fig. 21-4. Rappresentazione schematica della sella turcica.

Fig. 21-5./A Visione normale di una sella turcica.

Questa metodica trova indicazione specifica nelle seguenti condizioni:

— allargamento della sella (generalizzato, asimmetrico e localizzato);

— difetti del pavimento della sella;

— calcificazioni parasellari e soprasellari.

Assai estesi sono i limiti entro i quali sono contenute le dimensioni sellari; non è facile precisare, infatti, i limiti nell'adulto e ancor più nel bambino, per cui bisogna essere molto cauti nel giudicare piccola una sella turcica; le sue dimensioni non sono sicuramente correlate con la statura del soggetto. Nel 70% circa dei soggetti sani adulti la sella è di tipo ovale. I metodi per la misurazione della sella sono raffigurati nella Fig. 21-4.

È da tenere presente che l'ampiezza sellare di per sè non è certamente elemento probativo per un'affezione intra o parasellare, se non associata ad altri segni ed in particolare ad alterazioni della normale morfologia sellare. Infatti, in una sella di normale ampiezza (Fig. 21-5/A e 21-5/B) si può avere un'ipofisi piccola circondata da un seno vascolare perilipofisario più o meno sviluppato e congesto; possono aversi modici aumenti di volume della ghiandola senza che necessariamente sia modificata l'architettura sellare, in quanto, tra l'altro, tre pareti (le due laterali e quella superiore, la tenda) sono entro certi limiti cedevoli. D'altronde, riduzioni (Fig. 21-5/C) o franchi slargamenti (Fig. 21-5/D) dell'aditus ipofisario non sempre si associano a patologia ipofisaria. Nella Fig. 21-6 è, invece, mostrato il quadro radiografico di un soggetto con acromegalia.

— *Pneumoencefalografia*: è la migliore tecnica per la delimitazione dei tumori ipofisari, particolarmente quando si sospetta una estensione soprasellare e nella diagnosi della sindrome della "sella vuota" (empty sella sindrome).

— l'*arteriografia* serve per:

— dimostrare l'estensione laterale di un tumore sellare;

— definire il limite anteriore della sella;

— escludere la presenza di un aneurisma che può simulare un tumore ipofisario;

— evidenziare una vascolarità nel tumore.

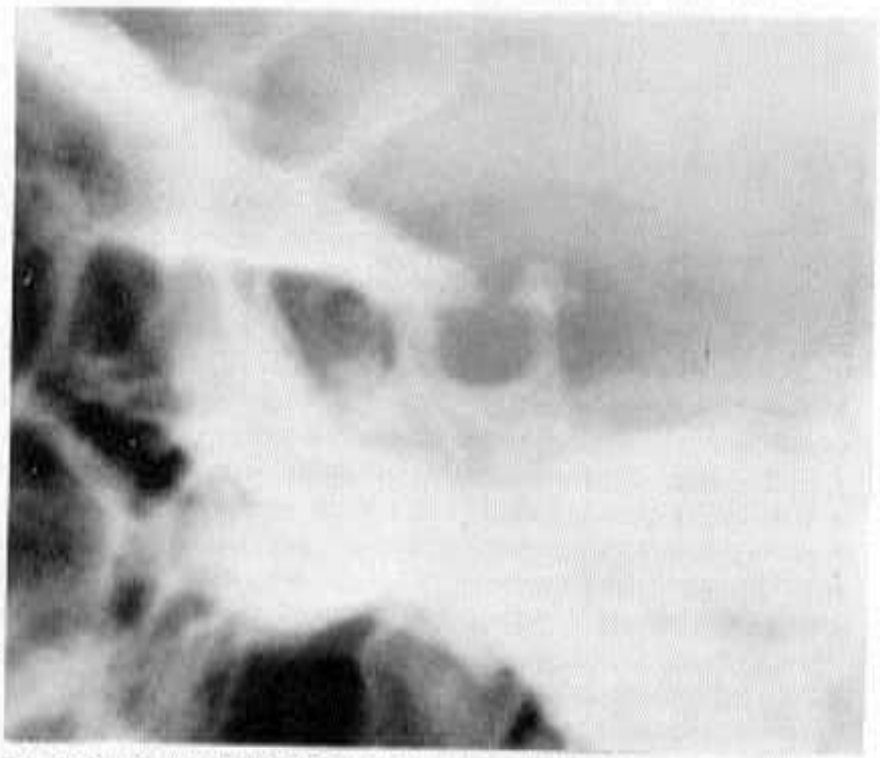

Fig. 21-5./B Visione normale di una sella turcica.

T.A.C. (Tomografia Assiale Computerizzata)

La TAC riesce assai utile per evidenziare la presenza, sia intrasellare che soprasellare, di adenomi ipofisari anche molto piccoli; infatti, allargamenti simmetrici o asimmetrici

Fig. 21-5/C Riduzione dell'introitus alla sella.

Fig. 21-5/D Allargamento dell'aditus senza patologia.

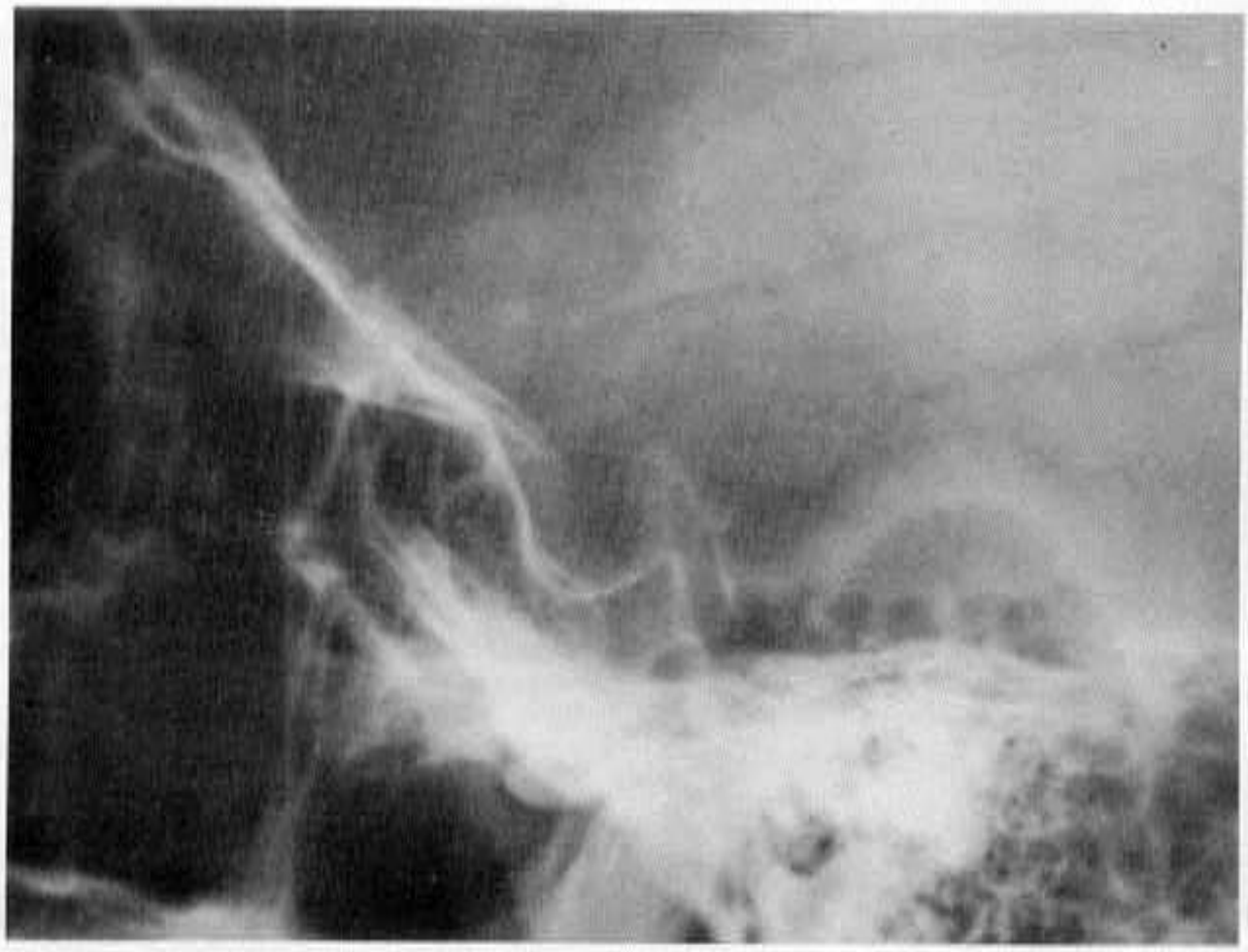

Fig. 21-5/E Pneumosi della lamina quadrilatera con abbassamento del pavimento.

della sella ed erosioni dei processi clinoidei anteriori indicano una localizzazione intrasellare del tumore.

Cause di allargamento della sella

Assai varie possono essere le cause di allargamento della sella; tra le principali ricordiamo:

— adenoma ipofisario ed altri tumori parasellari:

— adenoma cromofobo: il profilo della sella slargata resta conservato ed il pavimento presenta, in visione laterale, un'immagine di doppio contorno con estensione verso il seno;

— craniofaringioma: è il tumore più comune degli adolescenti e provoca erosione delle clinoidi posteriori ed appianamento del dorso della sella. Nell'80% dei casi sono presenti calcificazioni di vario tipo (dense, nodulari, fioccose);

— sindrome della sella vuota: l'ipofisi è in sede extrasellare, la sella è vuota e si riempie di aria con la pneumoencefalografia;

— sindrome di Nelson: adenoma ipofisario sviluppatosi in seguito a surrenectomia (per ipertrofia delle cellule ACTH secernenti);

— inoltre: cisti, lesioni vascolari, ipotiroidismo ed ipogonadismo primitivi.

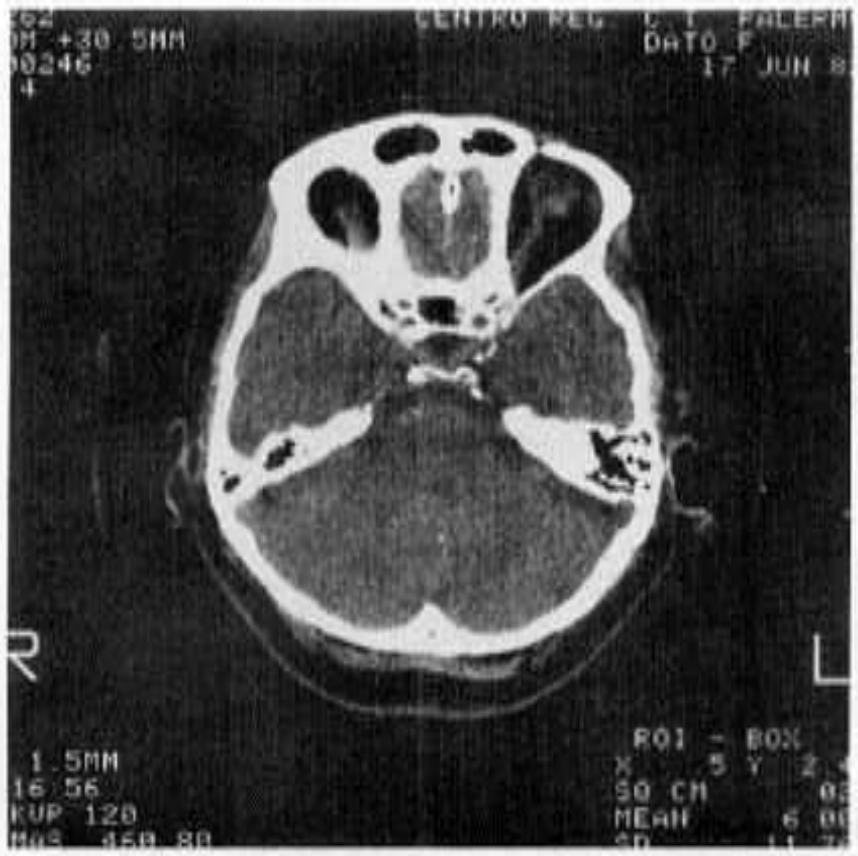

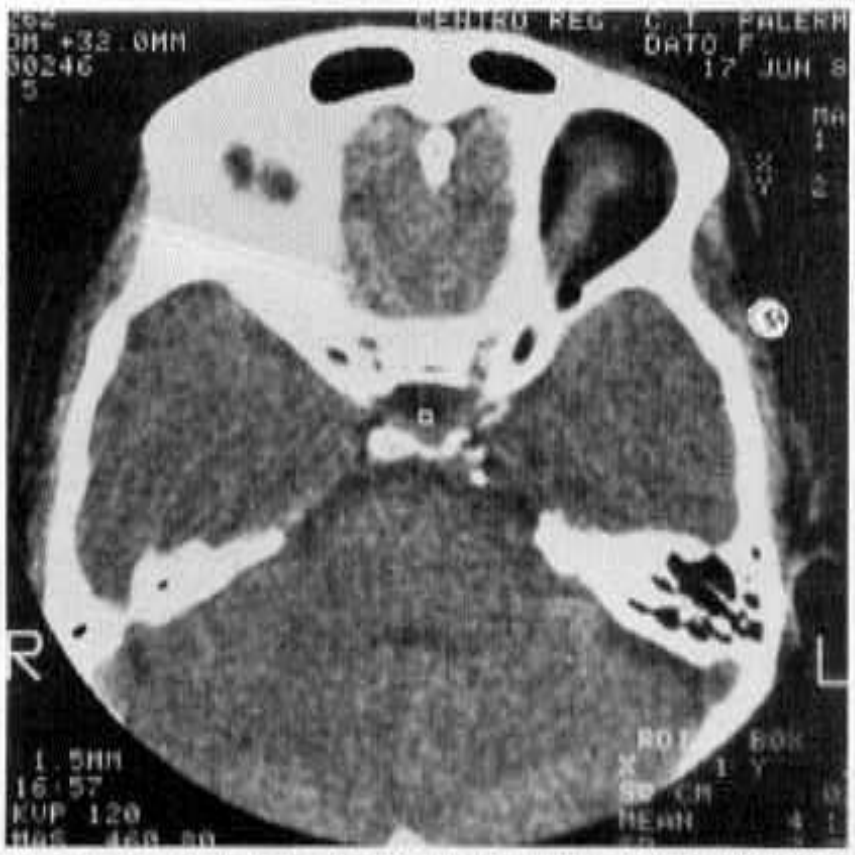

Fig. 21-5/F TAC della sella turcica: diminuita densità della ipofisi anteriore.

Procedendo nell'esame funzionale dell'ipofisi accenneremo ai principali ormoni da essa secreti e ai tests che consentono di saggiare la riserva funzionale delle rispettive cellule secernenti.

Prolattina

La prolattina (PRL), secreta dalle cellule prolattiniche della pars anteriore, presenta una sequenza lineare di 198 AA con analogia molto stretta ad una catena del GH.

La PRL presenta, inoltre, un caratteristico andamento nelle varie età della vita e tipici ritmi incretori legati all'alternanza sonno-veglia e alle differenti fasi del ciclo mestruale (Fig. 21-44).

Durante l'età prepubere i valori di PRL rimangono costanti in entrambi i sessi; nelle bambine, durante il periodo puberale, interviene un modesto incremento e i tassi si stabilizzano poi definitivamente intorno a valori di 10-25 ng/ml, che risultano leggermente più elevati di quelli del maschio adulto (5-15 ng/ml).

Sulla ghiandola mammaria svolge azione trofica, in sinergismo con GH, estrogeni, progesterone e corticosteroidi, contribuendo allo sviluppo della componente lobulo-alveolare.

Nella mammella poi influenza la lattazione, determinandone l'inizio e il mantenimento e naturalmente intervenendo in molti dei processi biochimici connessi con la lattazione stessa, ad esempio la formazione di lattosio.

Si è sostenuto che nell'uomo possa stimolare l'accrescimento del tratto genitale e in particolare della prostata e delle vescicole seminali.

La produzione ipofisaria di prolattina è sotto il controllo di due fattori, il primo stimolante (PRF), il secondo inibente (PIF); il PRF sembra essere sotto il controllo serotoninergico, mentre il PIF sarebbe sotto quello dopaminergico.

Fattori stimolanti endogeni, oltre al non ben definito PRF sono: il TRH, la 5-idrossitriptamina, la melatonina, gli stimolanti dei recettori H_2 dell'istamina, le endorfine, la sostanza P, la neurotensina e il GABA.

Fattori inibitori, oltre al non ben definito PIF, sono: la dopamina, la noradrenalina, l'adrenalina, l'acetilcolina, gli attivatori dei recettori H2 dell'istamina e forse la PRL stessa, per un effetto di retrocontrollo sui neuroni TIDA e sulle cellule lattotrope stesse (Scapagnini).

Recentemente per lo studio della secrezione prolattinica sono stati usati sia inibitori dei recettori dopaminergici (quali la sulpiride, la perfenazina, l'aloperidolo, la pimozide, ecc., tutti ad effetto stimolante la secrezione di PRL), che sostanze ad attività dopamino-agonista (quali L-dopa, bromocriptina, piribedil, lergotrile, lisuride ecc., ad effetto inibitore sulla prolattina plasmatica).

Più recentemente ancora si sono rese disponibili sostanze inibenti il "re-uptake" della dopamina a livello del S.N.C. senza agire sui recettori dopaminergici, quali la nomifensina, oppure farmaci bloccanti i recettori dopaminergici, ma incapaci di attraversare la barriera ematoencefalica, quali il domperidone.

Test di stimolo

— test al TRH: nei soggetti adulti la somministrazione endovena di 200 μg di TRH induce incremento della concentrazione plasmatica di prolattina (che raggiunge il massimo tra 15 e 45 minuti dalla iniezione del releasing; Fig. 21-7);

— l'iniezione di 50 mg i.m. di clorpromazina;

— l'iniezione di 100 mg i.m. di sulpiride (5 mg e.v.); tale farmaco agisce sia inibendo il sistema dopaminergico, che stimolando direttamente le cellule ipofisarie PRL-secernenti (fig. 21-8);

— l'ipoglicemia insulinica; la sua somministrazione provoca un significativo incremento dei valori di PRL.

Test di inibizione

— la somministrazione di 50 mg di L-Dopa per os determina caduta dei valori della PRL entro 120 minuti sino a valori indosabili (Fig. 21-9);

— la somministrazione di 5 mg di 1-bromo-2-α-ergocriptina per os determina caduta dei valori della PRL entro 150 minuti;

— l'assunzione di 20 ml/Kg di acqua in 30 m', dopo un periodo di restrizione idrica e alimentare di 12 ore,

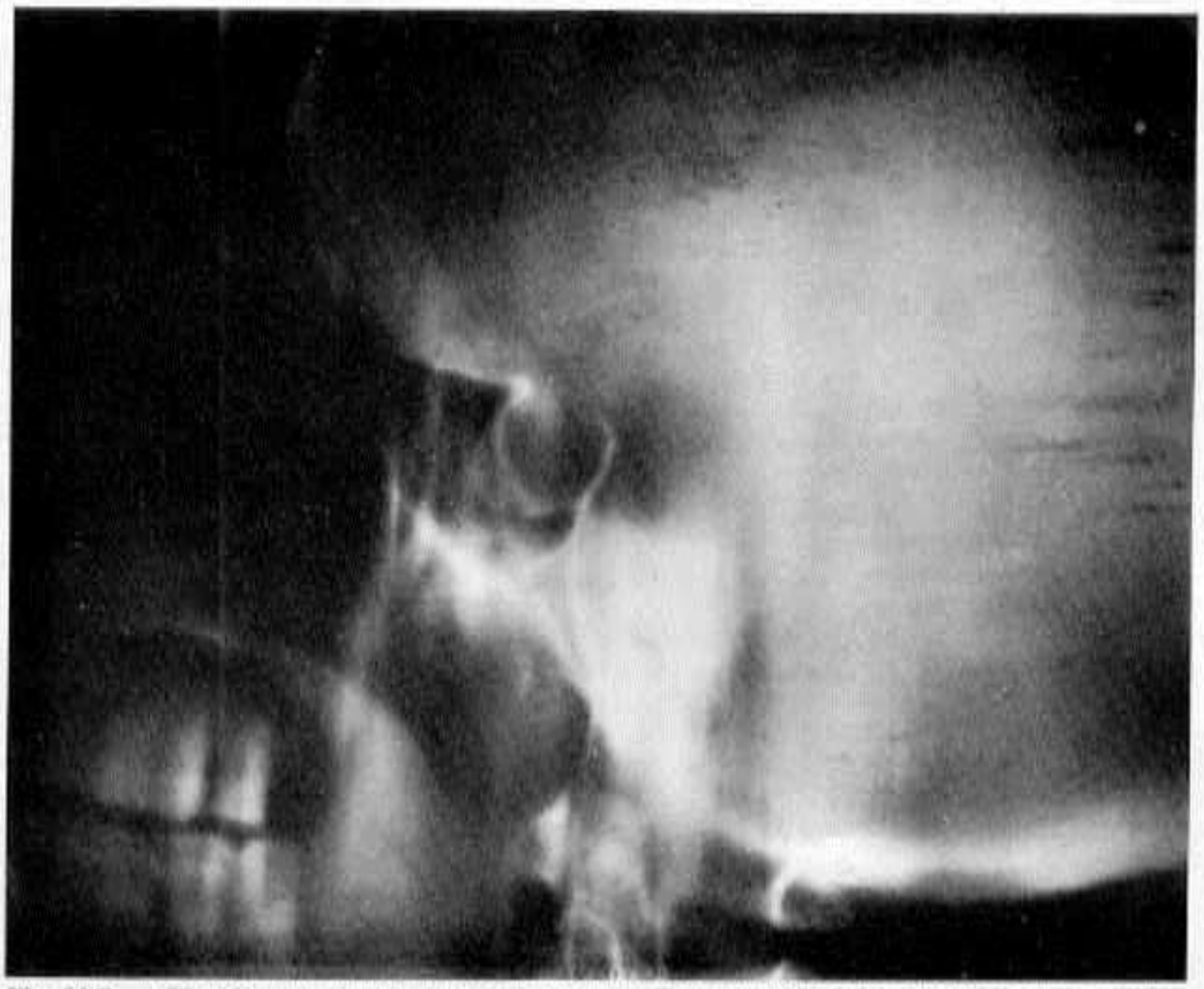

Fig. 21-6. Quadro radiologico classico di acromegalia: assottigliamento del dorso e delle apofisi clinoidee; abbassamento del pavimento. Si nota anche una pneumatosi dei seni frontali.

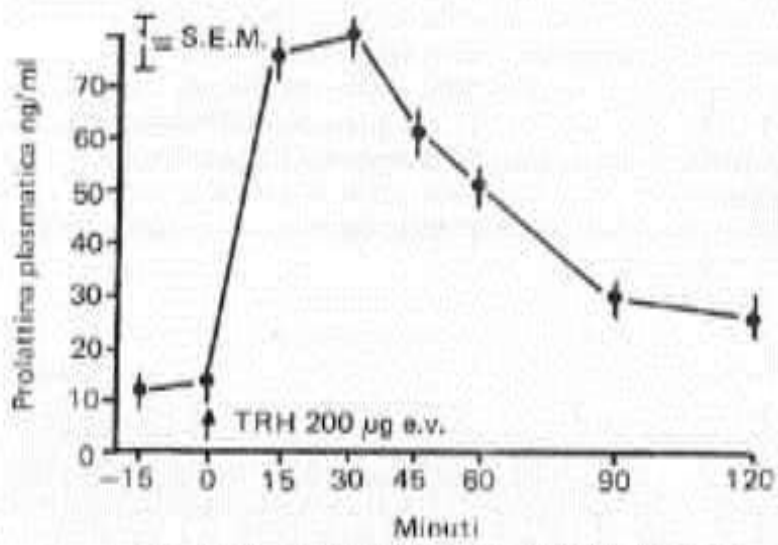

Fig. 21-7. Test al TRH nel soggetto normale.

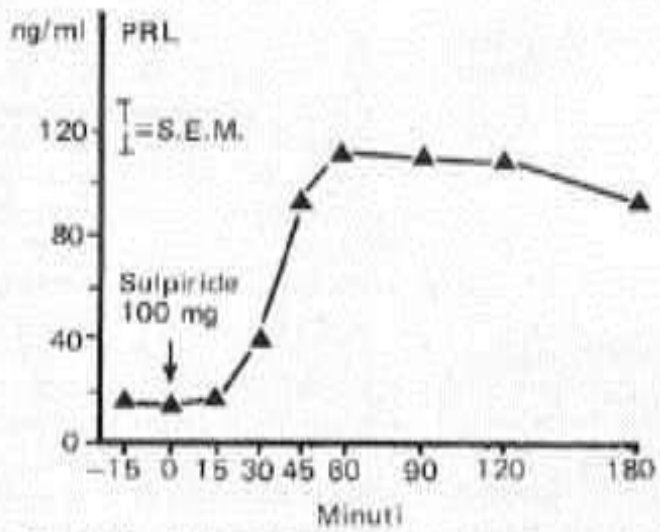

Fig. 21-8. Risposta prolattinica al test con sulpiride.

determina una riduzione sensibile della concentrazione sierica di PRL.

— la somministrazione di 200 mg per os di nomifesina provoca, dopo 150-250 minuti, una caduta dei livelli di PRL solo nella iperprolattinemia funzionale.

L'esplorazione funzionale della PRL trova applicazione soprattutto nella diagnostica differenziale tra gli stati iperprolattinemici legati a una alterazione funzionale del controllo inibitorio della secrezione prolattinica, e quelli legati all'esistenza di un micro o macroadenoma ipofisario.

Mentre i tests utilizzanti fattori stimolanti la secrezione prolattinica (ad esempio, TRH e Sulpiride) o farmaci inibenti la secrezione prolattinica (quali, la bromocriptina e la dopamina) si sono rivelati incapaci di distinguere le due forme di patologia, il test alla nomifesina è in grado di discriminarle, in quanto risulta inefficace nelle iperprolattinemie da adenoma ipofisario.

ACTH

L'ACTH è un polipeptide costituito da una singola catena di 39 aminoacidi.

Il terminale N-1-24 è responsabile della steroidogenesi; i

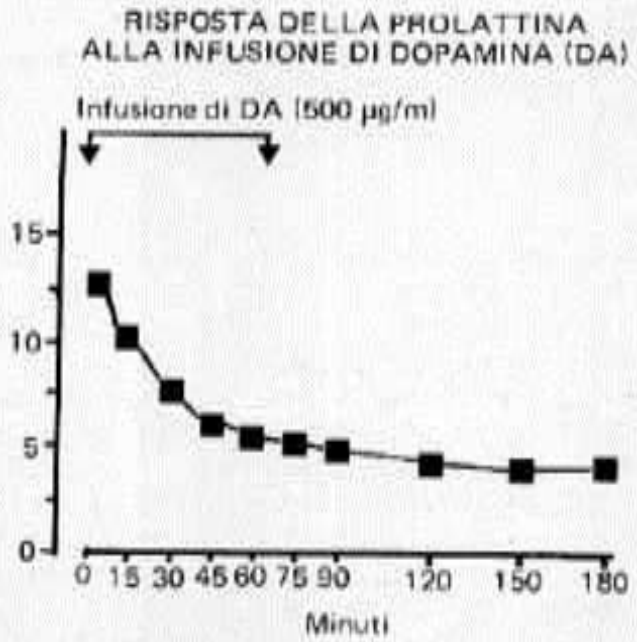

Fig. 21-9. Inibizione della risposta prolattinica con dopamina.

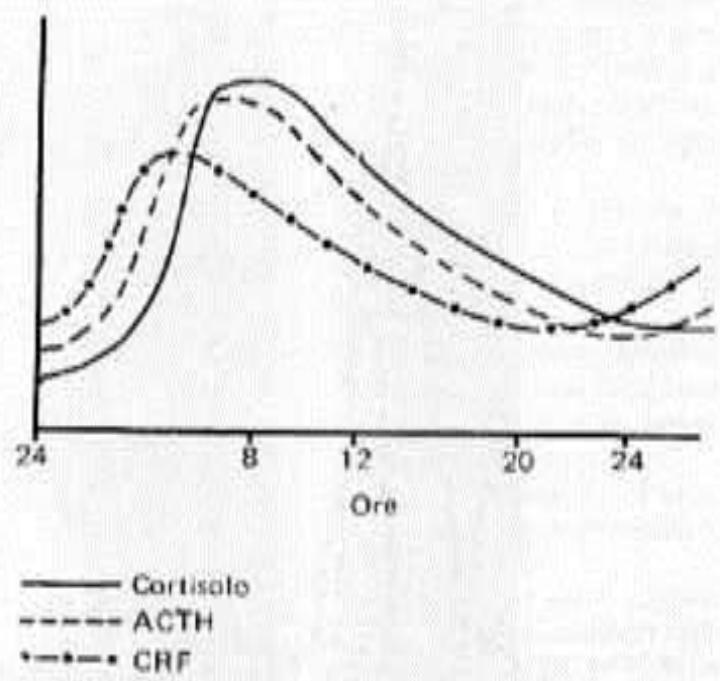

Fig. 21-10. Ritmi circadiani di CFR-ACTH-cortisolo.

primi 13 AA sono anche presenti nella molecola di 22 AA del B-MSH e costituiscono l'intera molecola dell'α-MSH.

L'ormone adrenocorticotropo viene prodotto principalmente dalle cellule della adenoipofisi, ma anche dalla ipofisi intermedia, dall'intestino, dal diencefalo, da aree paraneoplastiche.

L'ACTH viene sintetizzato come molecola piuttosto complessa che possiamo chiamare ProACTH; questo può essere scisso in ACTH e Lipotropina.

L'ACTH può restare come tale o essere frammentato da un'enzima prodotto solo dall'ipofisi intermedia in 1-13 α-MSH e 14-29 CLIP (Corticotrophin-Like Intermediate Lobe Polipeptide).

Di tale enzima sono dotate anche le cellule neoplastiche dei tumori extraendocranici ACTH-secernenti. Per cui, la presenza di CLIP in circolo costituisce un "marker" di produzione ectopica di ACTH da parte di tessuto eteroplastico.

Nella famiglia dei peptidi collegati chimicamente allo ACTH, la Lipotropina sembrerebbe avere il ruolo di precursore delle encefaline ed endorfine, e vista la possibilità che queste siano dei neurotrasmettitori, quello di protrasmettitore.

La secrezione ipofisaria di ACTH è sotto il controllo di neurosecreti peptidici ipotolamici (CRF), che favoriscono il rilascio, ma anche la sintesi della corticotropina da parte delle cellule ipofisarie di tipo beta I.

Per il CRF si pensa che i neuroni abbiano sede in molteplici aree dell'ipotalamo e i neurosecreti pervengano alla adenoipofisi tramite il sistema portale ipofisario ed anche attraverso il liquido cerebro-spinale e le cellule ependimali (Vigneri e Coll.).

A livello corticosurrenalico l'intervento dell'ACTH è di tipo eccito-secretorio e trofico. Esso esplica la sua azione fisiologica a livello della zona fascicolata del corticosurrene, promuovendo principalmente la biosintesi e la secrezione di glicocorticoidi.

La funzione del sistema CRF-ACTH-Cortisolo si autoregola attraverso un complesso gioco di meccanismi contrapposti di attivazione e retroazione.

Lo ACTH esplica un'azione di tipo inibitorio sul CRF attraverso il cosiddetto feed-back a circuito breve; il cortisolo limita tanto la secrezione di ACTH che quella di CRF con un circuito di feed-back, rispettivamente lungo e lunghissimo.

L'autoregolazione interviene ogni qualvolta compaia una situazione che turba la omeostasi del sistema.

Tra i vari fattori vanno annoverati: traumi severi, iperpiressia, ipoglicemia acuta, emozione, ira, azione di farmaci nervini, ecc., fattori quest'ultimi che agiscono con il meccanismo specifico dello stress.

L'ACTH fa aumentare la capacità legante della transcortina, proteina di trasporto del cortisolo.

Il sistema diencefalo-ipofiso-corticosurrenalico possiede anche la proprietà di autoregolarsi funzionalmente, secondo una cadenza ritmica circadiana.

Tale funzione ritmica del complesso ACTH-cortisolo si esplica con un'attività nictemerale massima nelle prime ore del mattino e minima durante le ore della notte.

Si ritiene che il controllo della secrezione ritmica di ACTH sia svolto dallo CRF, che presenta un ritmo circadiano che precede immediatamente quello della corticotropina (Fig. 21-10).

Tale sincronismo sussiste anche in assenza del corticosurrene e dopo ipofisectomia.

TSH

Il TSH, glicoproteina secreta dalle cellule basofile ipofisarie, è costituito da due catene polipeptidiche di cui una possiede la stessa struttura dell'LH. L'emivita dell'ormone è di circa 30 min ed i tassi sierici variano tra 2,5 e 9,5 micro U/ml.

Recettori per il TSH si trovano principalmente a livello di tiroide, fegato e rene, tessuti deputati anche alla sua inattivazione.

A livello tiroideo il TSH favorisce il trasporto endocellulare di Iodio, la sua ossidazione, l'accoppiamento della tirosine, la dismissione in circolo di T_3 T_4. Per i tests funzionali del TSH vedi appresso (tiroide).

Gonadotropine

Le gonadotropine ipofisarie FSH e LH, costituite da due subunità polipeptidiche (alfa e beta) sono secrete da apposite cellule site nell'adenoipofisi.

Le azioni che esse svolgono sono:

— nella donna l'LH è fondamentale per il mantenimento del corpo luteo, per la secrezione del progesterone e

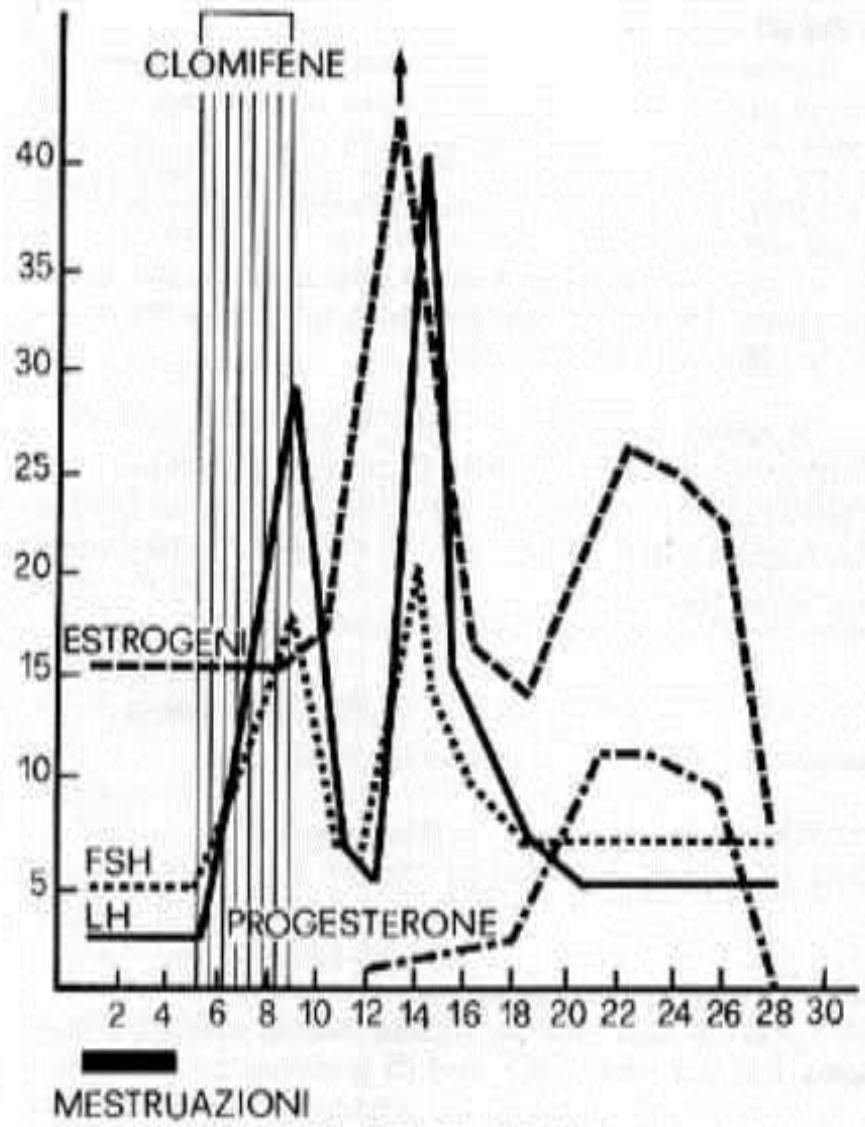

Fig. 21-11 Test con clomifene.

contribuisce, in collaborazione con l'FSH, allo sviluppo del follicolo ed alla ovulazione; l'FSH inoltre favorisce la maturazione dell'ovaio;

— nell'uomo l'LH stimola la secrezione di testosterone per azione sulle cellule di Leydigh; l'FSH invece favorisce la maturazione dei testicoli ed interviene nella spermatogenesi.

I livelli sierici delle due gonadotropine ipofisarie presentano delle piccole fluttuazioni spontanee nell'arco della giornata; nella donna, inoltre, presentano un tipico andamento ciclico nel corso del ciclo mestruale (Fig. 21-44) con un incremento in periodo ovulatorio; sempre nella donna i livelli plasmatici di gonadotropine si elevano notevolmente nella menopausa, così come nell'uomo dopo castrazione.

Test di stimolo

— test con GnRH (Gonadotrophin realising hormone): la somministrazione di 100 microgr. di GnRh e.v. provoca un rilascio delle due gonadotropine che però non è sincrono; infatti, i valori di LH si innalzano subito dopo l'infusione del GnRh con picco massimo dopo 20-30 minuti, mentre l'FSH aumenta molto più lentamente (raggiungendo il suo picco massimo 60-90 minuti dopo) e l'incremento è solo di 1-2 volte i valori basali; il test serve per differenziare un ipogonadismo ipogonadotropo da deficit ipofisario (in cui la risposta è negativa) da quello di origine ipotalamica (in cui la risposta è positiva);

— test al clomifene: la somministrazione di 100 mg/die di clomifene per os per 5 giorni consecutivi provoca nel soggetto normale la liberazione delle gonadotropine ipofisarie con incremento conseguenziale dei livelli di progesterone in 15ª giornata (Fig. 21-11), il che indica un normale feed-back negativo estrogeni-gonadotropine; la mancata risposta al test ci orienta per un deficit ipotalamico.

Somatotropo

Questo ormone, prodotto dalle cellule eosinofile ipofisarie contenenti granuli con diametro superiore agli 800 Å, è costituito da 190 AA disposti in due catene lineari ed ha un'emivita sierica di 30 m'.

Le azioni del somatotropo sono:

— promuove l'accrescimento somatico per ampliamento delle cartilagini di coniugazione in senso longitudinale; tale azione non è esplicata direttamente dal GH, ma mediata dalle *somatomedine*, sostanze prodotte dal fegato sotto la stimolazione dell'ormone somatotropo;

— facilita la sintesi delle proteine con conseguente iperplasia ed ipertrofia dei tessuti;

— a livello del tessuto adiposo mobilizza gli acidi grassi, inibisce la lipogenesi e la sintesi dei trigliceridi, favorisce l'utilizzazione degli acidi grassi, con conseguente formazione di corpi chetonici;

— a livello del tessuto muscolare provoca inizialmente un aumento della captazione ed utilizzazione del glucosio, per poi invece deprimere la permeabilità cellulare al glucosio;

— a livello cartilagineo regola la sintesi del condroitinsolfato, favorisce la formazione di idrossiprolina e la sintesi di DNA ed RNA;

— a livello renale deprime l'escrezione di Na e P, per aumentato riassorbimento nel tubulo prossimale ed aumenta il filtrato glomerulare.

La misurazione dei livelli sierici basali di GH con metodiche R.I.A. riesce scarsamente utilizzabile per le spontanee fluttuazioni che avvengono nel siero, anche con il solo prelievo ematico.

Per questo motivo si ricorre a mezzi diagnostici che provocando la stimolazione o la inibizione della secrezione di GH favoriscono la valutazione dello stato funzionale e di riserva delle cellule ipofisarie GH-secernenti. Poiché la mancata risposta ad un solo test non è di per sè patognomonica di deficienza somatotropa, nella valutazione globale bisogna effettuare più tests e tenere conto anche dei fattori fisiologici che possono alterare la risposta del GH e tra questi: età, sesso, gravidanza, pasti, sonno, attività fisica, stato nutrizionale, stress fisici e psichici, pirogeno endogeno (Janni).

I valori sierici normali di GH sono di 0-5 ng/ml.

Test di stimolo

Servono per captare i primi segni di lesione distruttiva della ipofisi e dell'ipotalamo.

— *Ipoglicemia insulinica*: la somministrazione e.v. di 0,1 U/Kg di insulina, provoca ipoglicemia e stimola la secrezione di GH; tale stimolazione è mediata da vie alfa-adrenergiche.

Nei bambini e nei pazienti ipopituitarici data la loro spiccata sensibilità all'insulina si usano dosi dimezzate.

Una discesa sotto 40 mg% dopo 20-40 min dei valori glicemici indica che il test è valido; il picco di GH è tra 40 e 90 min ed è generalmente almeno 5 volte i valori basali. I bambini sono più responsivi e quindi il picco di GH è più alto.

Il test deve essere evitato in soggetti anziani, cardiopatici e cerebropatici.

Poiché l'ipoglicemia stimola anche la secrezione di ACTH e cortisolo, anche questi due parametri ormonali possono essere utilizzati.

— *Test con arginina*: la somministrazione di 0,5 gr/Kg di arginina e.v. in 30 minuti provoca nei bambini un incremento progressivo dei livelli di GH con picco dopo 60 minuti (2-3 volte i valori basali) diminuendo poi progressivamente; durante l'infusione possono verificarsi nausea e vomito; inoltre il test è controindicato nei pazienti con insufficienza epatica e renale.

— *Test con L-Dopa*: la somministrazione di 500 mg di L-Dopa provoca un aumento dei livelli di GH; in circa il 50% degli acromegalici si ha una risposta paradossa con diminuzione dei valori di GH.

Sindromi da iperfunzione ipofisaria

Si distinguono:

- *Iperfunzione Ipofisaria*
  - *Globale*
    - Insorte in età prepuberale
    - Insorte in età post-puberale
  - *Parziale* (dovuta ad ipersecrez. di un solo ormone ipof.)
    - GH
      - in età prepubere: gigantismo
      - in età post-pubere: acromegalia
    - Prolattina: sindrome amenorrea-galattorrea
    - A.C.T.H.: m. di Cushing
    - T.S.H.: ipertiroidismo secondario
    - Gonadotropine: pubertà precoce

Test di inibizione

Test al glucosio: la somministrazione di 100 gr di glucosio per os determina nei soggetti normali un abbassamento dei livelli di GH sotto i 2 ng/ml dopo 30-120 minuti; negli acromegalici invece detti livelli non subiscono significative variazioni, anzi può addirittura verificarsi un aumento di essi dopo 180-200 minuti.

Molto utile, nella valutazione della funzione somatotropa, risulta il dosaggio, con metodo R.I.A., della somatomedina o fattore di solfatazione.

Il quadro clinico di più frequente riscontro è l'*acromegalia*, la cui causa principale è il tumore ipofisario a cellule acidofile ed i cui sintomi principali sono riassunti nella Tabella 21-1; tra questi ultimi è utile sottolineare:

TABELLA 21-1. Acromegalia: elenco dei principali sintomi e delle loro cause ordinate secondo l'apparato colpito.

Apparato	*Sintomi*	*Alterazioni anatomo-funzionali e loro dipendenza da:*
Tegumentario	aumento delle parti molli	ispessimento della cute e del sottocutaneo, da stimolo della sintesi proteica
Nervoso centrale	cefalea	iperostosi; eventuale ipertensione endocranica
	disturbi psichici	
Scheletrico	modificazioni del volto	accrescimento periostale dell'osso da iperincrezione di GH
	ingrandimento delle parti acrali	
	algie e deformazioni della colonna vertebrale	
Articolare	osteoartrosi delle grosse articolazioni	esostosi a livello delle inserzioni; alterazioni della struttura ossea e cartilaginea
Sensorio	disturbi del visus	compressione da parte dell'adenoma
	alterazioni del campo visivo (emianopsia bitemporale)	
	alterazioni della voce	aumento del volume del laringe e proliferazione dei tessuti molli endonasali
Endocrino	gozzo	effetto periferico aspecifico
Genitale	amenorrea	ipogonadismo secondario
	perdita della libido, irsutismo	iperprolattinemia
Cardiocircolatorio	cardiomegalia	aumento della sintesi proteica
Muscolare striato	astenia, impossibilità all'affaticamento	diminuita utilizzazione del glucosio a livello muscolare
Altri apparati	splancnomegalia	aumento della sintesi proteica

— *facies acromegalica o maschera di Pulcinella*: data dal prognatismo, dall'allargamento degli zigomi, dalla diastasi dei denti con gli incisivi inferiori posti davanti a quelli superiori, allargamento del naso (naso a "spegnimoccolo"), protrusione delle zone sovraorbitarie, labbra ingrossate. Tutti questi sintomi sono dovuti all'accrescimento periostale.

— *sindrome del tunnel carpale*: per ispessimento del legamento trasversocarpale e fenomeni compressivi sul nervo mediano;

— artrosi vertebrale deformante, con "*rosario acromegalico*", dovuto a riattivazione dell'accrescimento cartilagineo a livello costale, con *torace carenato "a petto di pollo"*;

— mani larghe e tozze con particolare sviluppo dell'alluce;

splancnomegalia:

— cardiomegalia con ipertensione e coronarosclerosi;

— epatomegalia;

— voce rauca, dovuta ad ipertrofia delle tonsille e delle corde vocali;

— macroglossia;

— ipertrofia dei glomeruli renali e dei tubuli, con filtrato glomerulare superiore alla norma; l'aumentata eliminazione di ioni Ca^{++} provoca la formazione di calcoli urinari.

— *disturbi sessuali*: caratterizzati principalmente da perdita della libido nell'uomo e da amenorrea nella donna; sono entrambi dovuti alla frequente associazione di iperprolattinemia.

— *sintomi neurologici*: dovuti principalmente a fenomeni compressivi da parte del tumore ipofisario; sono costituiti soprattutto da *cefalea*, disturbi del visus con riduzione del campo visivo ed emianopsia bitemporale.

Ci sono da considerare anche i disturbi psichici, caratterizzati principalmente da apatia, depressione, indifferenza verso l'ambiente che circonda l'ammalato.

Dati di laboratorio:

— concentrazione sierica di somatotropo: è elevata nei suoi livelli basali e manca il picco notturno fisiologico di GH;

— test da carico con glucosio: è il test diagnostico utilizzato nella diagnosi differenziale dell'acromegalia; in questi soggetti, infatti, manca la soppressione del GH e la risposta glicemica è di tipo diabetico;

— test alla L-Dopa: nel 50% dei pazienti acromegalici si nota una diminuzione paradossa dei livelli sierici di GH;

— test al TRH: provoca un aspecifico aumento del GH, una ridotta risposta del TSH ed un'esagerata risposta dei livelli (già alti di base) di prolattina (Fig. 21-12);

— test al GnRH: provoca un aumento aspecifico del GH ed una ovvia mancata risposta del TSH e della PRL;

— aumento sierico sia della fosforemia che della fosfatasi alcalina, per alterato metabolismo calcico;

— aumentata eliminazione urinaria di idrossiprolina.

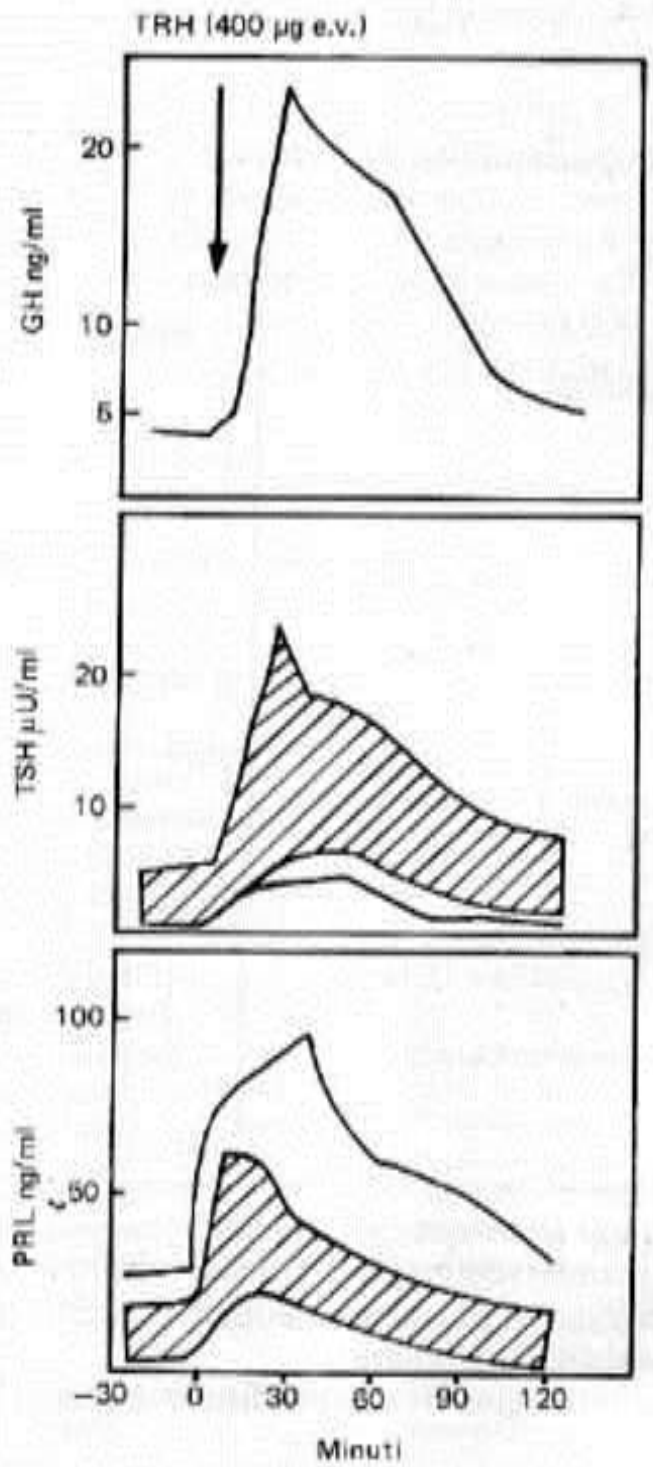

Fig. 21-12. Risposta del GH, TSH, PRL, al TRH e.v. Il tratteggiato tra le curve indica l'area di risposta nel soggetto normale.

Gigantismo: caratterizzato da eccessiva e rapida crescita, generalmente disarmonica, con qualche nota di acromegalia e deformazioni della colonna vertebrale, sublussazioni articolari per ipertrofia dei capi ossei e lassità dei legamenti; frequenti sono indolenza, apatia, astenia fisica e psichica, varici, ulcere trofiche.

Se esiste tumore ci sono i segni di esso e di compromissione diencefalica (diabete insipido, turbe del ritmo del sonno, del senso della fame e della termoregolazione, obesità).

Nelle fasi iniziali può notarsi la presenza di un aumento di altre tropine ipofisarie, ma, con l'evolvere della neoplasia (necrosi, compromissione, ecc.), si verifica generalmente un'insufficienza ipofisaria.

Il GH è aumentato e non si modifica nel corso delle prove di stimolo ed inibizione.

Può essere aumentata la PRL, con ginecomastia

TAB. 21.2. Cause di ipopituitarismo

Malattie ipotalamiche primitive	tumori craniofaringioma meningioma, ependimoma, pinealoma carcinoma metastatico		
Malattie ipofisarie primitive	tumori	adenoma cromofobo adenomi acidofili o misti carcinomi primitivi o metastatici	
	infarto	necrosi post-partum (sindrome di Sheehan) vasculopatia cerebrale (diabete mellito)	
	processi granulomatosi	sarcoidosi istiocitosi	
	infezioni	tubercolosi sepsi micosi	
	emocromatosi aneurisma dell'arteria carotide interna «empty sella» syndrome idiopatico		
Ablazione terapeutica	ipofisectomia chirurgica resezione del peduncolo impianto endosellare di Yttrio[90] crioipofisectomia irradiazione esterna con particelle pesanti (protoni, neutroni)		

nell'uomo ed amenorrea e galattorrea nella donna.

L'esame radiologico del cranio mostra la sella turcica ingrandita ed anche un doppio contorno del pavimento della base sellare.

La cartilagine di accrescimento dell'osso è ispessita.

Altre cause di gigantismo sono:

— *forme costituzionali*: sono delle forme fisiologiche con semplice accrescimento delle mani e dei piedi. Sono familiari e su base genetica. I soggetti sono sempre più alti dei coetanei fin dalla prima infanzia, abitualmente armonici e con normale sviluppo psicosessuale.

— *ipogonadismi primari e secondari*: con particolare sviluppo degli arti inferiori (giganti in piedi e nani seduti).

— *sindrome XYY:* l'alta statura è dovuta ad aumento della responsività periferica al GH.

— *sindrome di Marfan* o *aracnodattilia ereditaria*: caratterizzata da abnorme sottigliezza e lunghezza degli arti e delle dita, scoliosi, malformazioni cardiovascolari e del SNC; è dovuta ad aumento responsivo al GH.

— *tireotossicosi*: in cui sono presenti i segni dell'ipertiroidismo.

— *diabete mellito*: nelle fasi iniziali.

— *altre anomalie congenite*: emocistinismo, displasia fibrosa di Albright.

Sindromi ipopituitariche

Si distinguono *ipopituitarismi:*

— *globali* o *panipopituitarismi*, con compromissione di tutta la funzione ipofisaria (in età prepubere, in età postpubere), in cui rientrano il morbo di Simmonds o cachessia ipofisaria, (caratterizzata da astenia, apatia, ipotensione, dimagramento fino alla cachessia, ipogonadismo, distrofia della cute e degli annessi) di solito di origine ipotalamica e la sindrome di Sheehan, di origine vascolare;

— *parziali o settoriali*, con insufficiente secrezione di un solo ormone ipofisario (Tronchetti).

Le cause principali sono riassunte nella Tabella 21-2; è da sottolineare che anche il deficit di realising factors ipotalamici provoca mancata secrezione di tropine ipofisarie con quadro clinico di ipopituitarismo.

I *segni clinici* sono di due tipi:

1) da compressione (se la causa dell'ipopituitarismo è una neoplasia), tra i quali i principali sono: la cefalea, le alterazioni del campo visivo e particolarmente la emianopsia bilaterale per compressione del chiasma ottico;

2) da insufficienza delle ghiandole endocrine bersaglio, per mancata azione degli ormoni ipofisari.

Tale insufficienza può essere di vario tipo:

a) la carenza di GH provoca il nanismo nel bambino (vedi avanti), mentre nell'adulto si evidenzia solo una tendenza all'ipoglicemia;

b) la carenza di gonadropine provoca:

— nella donna: oligo e poi amenorrea con scomparsa dei caratteri sessuali secondari (peli pubici, atrofia mammaria) e della libido con ipotrofia dei genitali;

— nell'uomo: impotenza e perdita della libido.

c) la carenza di TSH provoca un ipotiroidismo secondario con facile affaticabilità, sonnolenza, intolleranza al freddo, apatia, voce a toni bassi, oliguria, decadimento intellettivo e della memoria, cute pallida e secca (cute alabastrina), rarefazione dei peli (sopracciglia rarefatte nei 2/3 esterni);

d) la carenza di ACTH provoca un quadro di ipotensione ed intolleranza agli stress; non si osserva ipoaldosteronismo perché la secrezione surrenalica di aldosterone è indipendente dall'ACTH;

e) la carenza di PRL è responsabile della mancata montata lattea post-partum;

f) la mancata secrezione di MSH è causa di ipopigmentazione cutanea.

Un quadro particolare è il *nanismo* da deficit di GH (v. appresso).

Ipoevolutismi somatici

Ipoevolutismi somatici costituzionali: isolati; associati a ritardo puberale costituzionale o a pubertà precoce costituzionale.

Ipoevolutismi somatici sintomatici:

— deficit idiopatico di GH;

— deficit idiopatico di GH ed altri ormoni ipofisari;

— lesioni organiche della regione ipotalamo-ipofisaria;

— affezioni endocrino-ormonali: s. di Cushing, ipotiroidismo, diabete mellito insulinoprivo, ipercortisolismo iatrogeno;

— aberrazioni cromosomiche;

— malattie generali a carattere genetico congenito o acquisito;

— resistenza dei recettori periferici al GH;

— nanismo primordiale: ritardo intrauterino di accrescimento, progeria (senescenza precoce con aspetto vecchieggiante, nanismo, alopecia, ipotrofia muscolare);

— dissociazione tra attività somatotropinica e attività somatomedinica.

Nanismo da deficit di GH

È a carattere ereditario autosomico recessivo o dominante. Il peso e la statura alla nascita sono normali e il ritardo di accrescimento comincia nel I°, II° anno di età e si aggrava col passare del tempo; la velocità di crescita è di 3 cm. o meno (Isidori).

La morfologia corporea è armonica, alle volte con prevalenza del tronco sugli arti. La pubertà compare tardivamente, seguita però da una vita sessuale normale così come normale è l'intelligenza, mentre presenti sono le turbe comportamentali. La maturazione ossea e la dentatura sono ritardate. Per la valutazione della statura corporea si rimanda alla Tab. 4-1.

I valori di GH e somatomedina sono bassi e la risposta ai vari stimoli è deficitaria.

Nanismo da panipopituitarismo

Può essere:

— *congenito* è uguale al precedente, con in più il fatto che, per la presenza del deficit gonadotropinico, la pubertà non compare mai; per l'eventuale deficit delle altre tropine si possono associare i segni di ipotiroidismo ed ipocorticosurrenalismo;

— *acquisito* clinicamente si assiste ad arresto della crescita che fino ad allora era normale.

Malattie dell'ipotalamo

possono essere determinate da:

Lesioni infiltrative od infiammatorie:

Sarcoidosi
Tubercolosi
Granuloma eosinofilo
Sifilide
Malattie fungine
Leucemia
M. di Hodgkin
Linfosarcoma
Encefalite epidemica
Rabbia
Varicella

Tumori

Germinoma	Ependimoma
Craniofaringioma	Ganglioneuroma
Adenoma cromofobo	Plasmocitoma
Glioma ottico	Neurofibroma
Meningioma	Medulloblastoma
Osteoma	Angioma
Infundibuloma	Amartoma
Astrocitoma	

Traumi

Fratture alla base del cranio	Aneurismi

Congenite

Cisti del plesso corioide
Cisti del terzo ventricolo

Degenerative

Sclerosi tuberale	Gliosi
Degenerazione aterosclerotica	M. di Tay-Sachs
Encefalomalacia	

Iatrogene

Sezione del peduncolo ipofisario
Necrosi da radiazioni

Sintomatologia delle lesioni ipotalamiche

Le manifestazioni variano a seconda delle aree interessate:

Area preottica	Aritmia cardiaca Edema polmonare Incontinenza urinaria
Regione preottica anter.	Ipertermia
Ipotalamo anteriore	Cachessia
Ipotalamo anterolaterale	—

Area ventromediale	Iperfagia Obesità Stati emotivi anormali
Eminenza mediale area ventromediale	Diabete insipido Ipogonadismo Anormalità della secrezione di ACTH, GH, PRL
Ipotalamo laterale	Anoressia
Ipotalamo caudale	Disordini della coscienza Sonnolenza Ipocinesia Ipotermia Poichilotermia

EPIFISI

L'epifisi, situata nel terzo posteriore dell'encefalo, tra i due emisferi cerebrali, non ha connessioni dirette con l'encefalo, ma è sotto il controllo della sezione simpatica del Sistema Nervoso Autonomo. È innervata da fibre postgangliari (adrenergiche), le cui terminazioni nervose sono in stretta contiguità con le cellule pineali o pinealociti, il cui citoplasma è ricco di vescicole granulari; per tale motivo, similmente alla midollare del surrene, la secrezione epifisaria è regolata da impulsi simpatici.

Nella ghiandola sono state isolate diverse amine biogene, tra le quali la più importante è la *melatonina*, la cui sintesi inizia con la captazione del triptofano, il quale viene immediatamente convertito in serotonina; quest'ultima, per intervento di due enzimi (un'acetiltransferasi e la HIOMT) viene trasformata in melatonina. È interessante notare che il buio attiva, tramite la norepinefrina, questi due enzimi per cui, mentre diminuiscono i livelli di serotonina, aumentano quelli di melatonina secondo lo schema sottoriportato (Vigneri R.)

Stesso effetto producono sia lo stress psicofisico che la somministrazione di sostanze beta-adrenergiche. La melatonina sembra venga secreta nel liquido cefalo-rachidiano ed eserciti l'azione direttamente a livello mesencefalico ed ipotalamico, inibendo la secrezione dei realising factors degli ormoni ipofisari gonadotropi; inoltre, deprime la funzione delle gonadi, riduce il peso delle vescichette seminali, rallenta l'accrescimento pilifero e deprime la captazione tiroidea del radioiodio.

Il sistema funziona, pertanto, in maniera che l'aumento dello stimolo luminoso inibisce la funzione ipofisaria e, conseguentemente, stimola l'attività gonadotropinica.

Recentemente è stata identificata, negli estratti epifisari, l'*arginin-vasotocina*, la quale sembra possedere effetti antigonadotropi. Sempre con estratti di pineale sono stati riscontrati anche effetti stimolatori sull'accrescimento corporale e sullo sviluppo delle gonadi (Fradà); la concentrazione epifisaria di LHRH sarebbe circa 15 volte superiore a quella dell'ipotalamo.

Oltre ai suddetti ormoni sono stati isolati, nella pineale, altre sostanze ad attività ormonale le cui funzioni sono però

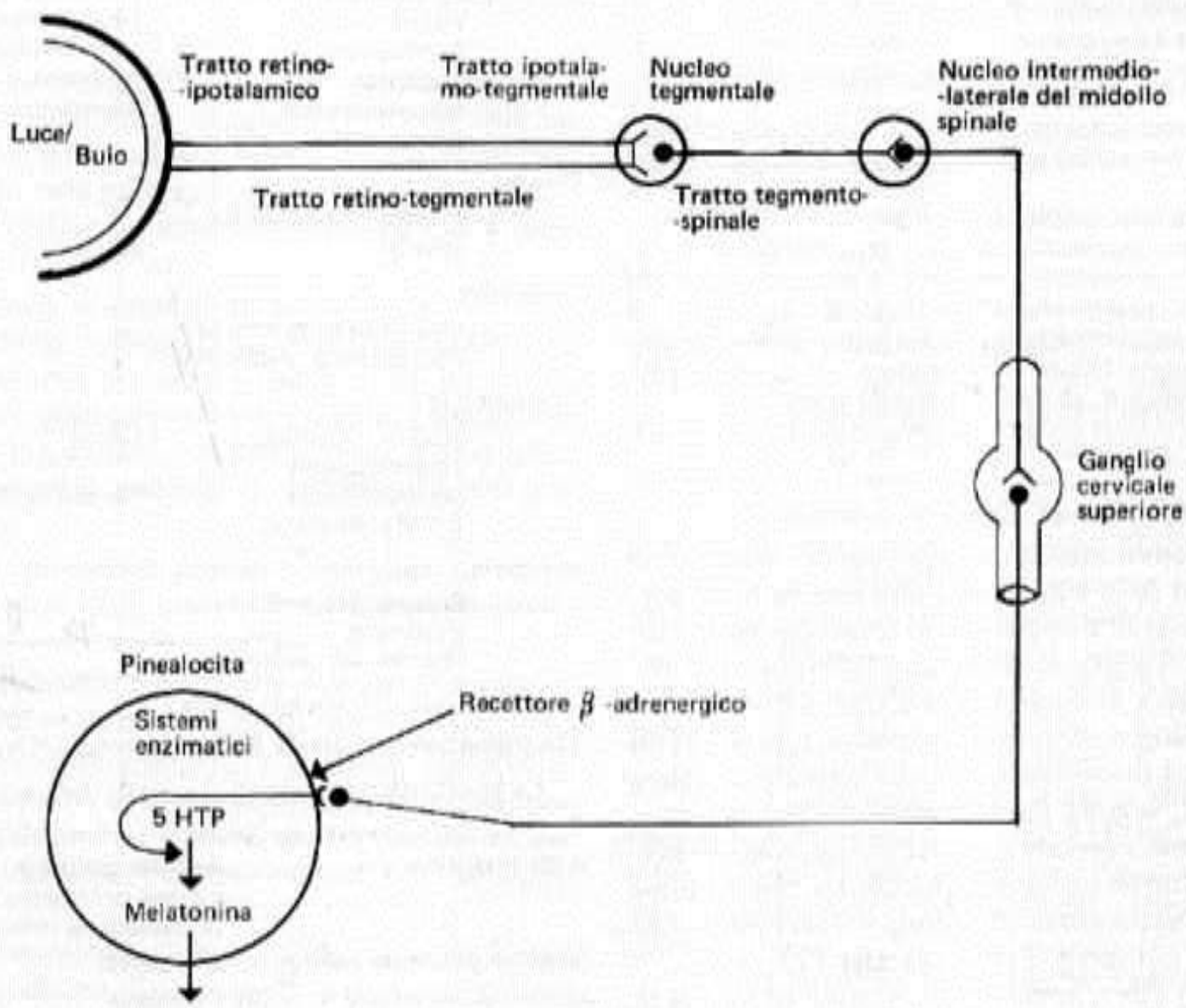

ancora oscure. In complesso, le attuali conoscenze sull'epifisi, pur documentandone l'importanza in campo endocrinologico, non consentono una soddisfacente definizione dei suoi attributi funzionali.

La patologia della pineale è fondamentalmente limitata a:

— calcificazioni: la cui presenza è evidenziabile tramite l'indagine radiografica del cranio ed il suo significato permane ancora oscuro poiché sembrano non interferire con la sua funzione endocrina;

— tumori: essenzialmente i pinealomi, i quali possono causare o fenomeni compressivi sulle strutture nervose vicine (paralisi dei nervi facciali ed oculomotori, ecc.) o manifestazioni funzionali di tipo endocrino, che in età preadolescenziale danno origine al quadro clinico della pubertà precoce.

TIROIDE

La tiroide, ghiandola endocrina formata da due lobi laterali tra loro uniti da un istmo, è situata nella parte anteriore del collo, all'altezza dei primi anelli tracheali e sotto la cricoide.

Essa contrae importanti rapporti di contiguità con i nervi ricorrenti e le paratiroidi, che, per condizioni patologiche della tiroide possono, quindi, subire delle lesioni di vario tipo.

Ormoni iodati

La tiroide produce *ormoni iodati* e *calcitonina*. *Gli ormoni iodati sono prodotti principalmente sotto forma di* T_4 (Fig. 21-13), ma anche di T_3 e rT_3; buona parte della T_4, a livello periferico, subisce la desiodazione in T_3, che è l'ormone tiroideo metabolicamente attivo; esso va ad agire su quei tessuti ed organi le cui cellule possiedono nel loro contesto recettori specifici per esso (Pinchera).

Vi sono delle sostanze che, agendo a vari livelli, alterano la funzione tiroidea (Tab. 21-3) e il legame degli ormoni tiroidei.

Gli ormoni tiroidei viaggiano nel sangue, per la maggior parte (99,5%), legate a delle proteine di trasporto (principalmente la TBG = Tiroxin Binding Globulin), le quali fungono da riserva di ormone tiroideo che, in caso di necessità, viene subito liberato per essere utilizzato. Solo una piccola quota (0,2-0,5%) viaggia libera nel sangue ed è questo l'ormone metabolicamente attivo.

È chiaro, perciò, che tutte quelle situazioni in grado di alterare il legame tra TBG ed ormoni tiroidei (gravidanza, contraccettivi orali, epatite virale, stress, sind. nefrosica) possono provocare anormalità nel dosaggio di questi ultimi.

La funzione tiroidea risente inoltre delle concentrazioni sieriche di TSH (ormone tireotropo secreto dalla cellule ipofisarie) e del TRH, ormone stimolante il TSH, secreto prevalentemente, ma non solo, dall'ipotalamo, in risposta a vari stimoli superiori provenienti dalla corteccia cerebrale (Fig. 21-1).

Questo complesso di meccanismi si integra vicendevolmente tramite feed-back sia stimolatori che inibitori, permettendo una perfetta funzionalità tiroidea, la quale viene invece alterata allorquando questo complesso equilibrio di rapporti viene modificato.

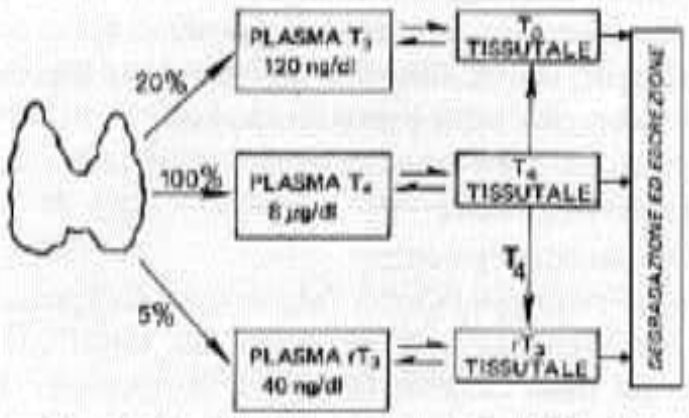

Fig. 21-13. Produzione giornaliera di T3 e T4.

TABELLA 21-3. Alcuni farmaci che influenzano la funzionalità tiroidea e la concentrazione di ormoni tiroidei in circolo.

I.	Effetto diretto sulla tiroide:
	Farmaci contenenti iodio
	Carbonato di litio
	Sulfamidici
	Resorcinolo
II.	Inibitori della 5'-desiodasi:
	Propiltiouracile
	Urografin
	Telepaque
	Propanololo
	Amiodarone
	Corticosteroidi glicoattivi
III.	Legame tireo-ormonale in circolo:
	Estrogeni
	Androgeni
	Salicilati
	Difenilidantoina
	Corticosteroidi glicoattivi
	Eroina, Metadone
	L-asparaginasi
IV.	Ad altri livelli:
	Epurina
	Difenilidantoina
	Dopamina
	Colestiramina

Attività fisiologiche degli ormoni

Ricambio dei carboidrati:
a) aumentano l'escrezione di glucosio a livello renale;
b) stimolano la glicolisi;
c) aumentano l'assorbimento intestinale del glucosio;
d) provocano diminuzione del glicogeno epatico.

Ricambio proteico:
a) esaltano il catabolismo proteico;
b) aumentano l'escrezione di azoto;
c) stimolano la sintesi proteica;
d) aumentano l'escrezione urinaria di creatinina.

Ricambio lipidico:

a) controllano sia la sintesi che la degradazione dei lipidi;

b) piccole quantità di ormone stimolano la incorporazione dell'acetato nel colesterolo, mentre dosi elevate inibiscono la sintesi del colesterolo;

c) stimolano l'ossidazione degli acidi grassi, aumentandone la liberazione dal tessuto adiposo;

d) l'azione lipolitica si esplica in sinergismo con gli ormoni della midollare surrenale;

e) aumentano la 5-β-reduttasi microsomiale favorendo perciò la produzione di cortisone, testosterone.

Sistemi enzimatici:

a) inibiscono sia le deidrogenasi che le transidrogenasi e le fosfatasi;

b) controllano la respirazione cellulare "disaccoppiando" la fosforilazione ossidativa, per cui l'ossidazione procede rapidamente formandosi meno ATP e quindi minore efficienza respiratoria.

Semeiologia della tiroide

La semeiologia della tiroide va riferita principalmente agli ormoni iodati, che hanno un posto preponderante nella funzione della ghiandola. Considerando ciò, la semeiologia della tiroide può essere suddivisa in due grandi gruppi:

a) semeiotica fisica;

b) semeiotica funzionale.

Semeiotica fisica

Sindromi ipotiroidee

Si riconoscono varie forme di ipotiroidismo:

— ipotiroidismo congenito: in cui prevalgono i danni a livello del S.N.C. ed il deficit staturale;

— ipotiroidismo giovanile: con prevalenza dei danni somato-psichici;

— ipotiroidismo dell'adulto: con prevalenza dei danni metabolici.

Le cause dell'ipotiroidismo sono riassunte nella Tab. 21-4.

TABELLA 21-4. Cause di ipotiroidismo

Ipotiroidismo primitivo
Anomalie evolutive: agenesia e sviluppo anomalo ectopia tiroidea
Disormonogenesi
Esposizione fetale ad ioduri e a sostanze antitiroidee: aberrazioni cromosomiali infezione materna da rosolia fenomeni immunofetali
Lesioni infiltrative tiroidee
Farmaci antitiroidei: tionamidi, Iodio
Cretinismo e gozzo endemico
Tiroidite autoimmune (di Hashimoto)
Tiroidite subacuta (di de Quervain)
Tiroidite fibroinvasiva (di Riedel)
Ipotiroidismo spontaneo nel m. di Graves: in fase iniziale, in fase terminale
Ipotiroidismo post-operatorio
Ipotiroidismo dopo iodio radioattivo
Irradiazione esterna
Ipotiroidismo periferico
Anticorpi leganti gli ormoni tiroidei
Resistenza periferica all'azione degli ormoni tiroidei
Sindrome da bassa T_3
Ipotiroidismo ipofisario o secondario (da deficit di TSH)
Ipopituitarismo globale
Deficit selettivo delle cellule tireotrope
Tireotropina anomala
Ipotiroidismo ipotalamico o terziario (da deficit di TRH)
Altre forme:
pseudoipoparatiroidismo
anoressia nervosa

Le manifestazioni cliniche dell'ipotiroidismo interessano svariati apparati organici:

a) Apparato muscolo-striato:

— *ipotonia muscolare*, soprattutto a carico dei muscoli prossimali del cingolo scapolare e pelvico;

— *astenia*;

— *adinamia*;

— *crampi e dolori muscolari*, che insorgono specialmente dopo sforzo, dovuti ad accumulo di acido lattico;

b) Apparato tegumentario:

— *mixedema* per deposizione di mucopolisaccaridi nel sottocutaneo; è un edema di consistenza duro-elastica la cui pressione non provoca fovea; è evidenziabile particolarmente nel dorso della mano, piede, avambraccio, regione periorbitale e pretibiale; fosse sopraclavicolari;

— *cute fredda e pallida* (per la vasocostrizione periferica), di colorito giallastro per deposizione di carotenoidi nel derma e *secca* per diminuita funzionalità delle ghiandole sebacee;

— *depigmentazione cutanea*: presente solo nelle forme di ipotiroidismo secondario.

c) Annessi piliferi:

— *diminuzione quantitativa dei peli*, i quali sono anche fragili; rarefazione dei capelli e delle sopracciglia, specialmente nella parte temporale;

— fragilità delle unghie, a causa del rallentato rinnovamento ungueale;

d) Apparato digerente:

— *anoressia* per ridotto fabbisogno energetico;

— *macroglossia* con impronta dei denti sulla parte laterale della lingua, dovuta a deposizione di mucopolisaccaridi nella sottomucosa linguale;

— *stipsi ostinata*, sempre per ipotonia muscolare; essa riveste notevole importanza diagnostica nell'ipotiroidismo neonatale;

— diminuita salivazione: per deficit secretorio delle ghiandole salivari;

— segni di malassorbimento: per infiltrazione mucopolisaccaridica ed ipotrofia della mucosa duodenale;

— dispepsia gastrica di tipo ipostenico con acloridria e ridotta tolleranza ai grassi, per ipotonia della muscolatura gastrica e colecistica.

e) Apparato cardiovascolare:

— *ipotensione arteriosa* per insufficienza contrattile della muscolatura miocardica, che porta anche alla diminuzione della portata cardiaca; ciò potrebbe far sospettare lo scompenso cardiaco, dal quale però si differenzia per la bradicardia, mentre nello scompenso di solito si ha tachicardia, e per la differenza artero-venosa di O_2 che è normale; col tempo però la sclerosi delle arterie porta all'ipertensione;

— *bradicardia*, dovuta a diminuita sensibilità alle catecolamine del miocardio;

— *cardiomegalia*, sia per deposizione di materiale mucopolisaccaridico nel miocardio, sia per ipotonia miocardica;

— possibile versamento pericardico, generalmente di scarsa entità, per alterata permeabilità capillare o accumulo pericardico di colesterolo.

f) Apparato respiratorio:

— *voce roca e profonda* per infiltrazione mucopolisaccaridica delle corde vocali;

— ipoventilazione per ipotonia muscolare;

— facilità a contrarre infezioni bronchiali, per la diminuita produzione di muco e per la scarsa motilità delle ciglia bronchiali;

— possibile pleurite essudativa, per alterazione della permeabilità capillare.

g) Sistema nervoso centrale:

— atassia, nistagno, tremore; *bradipsichismo con sonnolenza, adinamia*. Il soggetto è generalmente apatico, anche se sono possibile momenti di eccitazione su base psicotica; inoltre, accusa diminuzione della memoria e dell'attenzione.

h) Sistema nervoso periferico:

— *parestesie*, talora accompagnate da dolori agli arti superiori ed inferiori ed iporiflessia tendinea per ipotrofia della guaina mielinica;

— diminuzione della visione crepuscolre e notturna per difetto di formazione della vit. A dal carotene;

— ipoacusia conduttiva per deposizione di mucopolisaccaridi nella trombe di Eustachio e presenza di liquidi all'interno dell'orecchio medio.

i) Altri:

— ipogonadismo per ridotta sintesi steroidea;

— anemia normocitica, per diminuita sintesi di eritropoietina e talora anemia ipocromica da malassorbimento.

Nelle forme severe di mizedema si può verificare il *coma* (v. pag. 110).

Sindromi ipertiroidee

Le possibili cause di sindromi ipertiroidee sono riassunte nella Tabella 21-5.

TABELLA 21-5. Cause di ipertiroidismo

1. Malattia di Basedow-Graves. Gozzo tossico diffuso
2. Gozzo multinodulare tossico
3. Adenoma tiroideo funzionante autonomamente (gozzo tossico uninodulare)
4. Tiroidite subacuta
5. Tiroidite autoimmune cronica
6. Ipersecrezione di TSH
7. Ipertiroidismo trofoblastico
8. Carcinoma tiroideo
9. Struma ovarico
10. Ipertiroidismo esogeno

I sintomi principali di iperfunzione della ghiandola tiroide sono:

a) Apparato muscolare:

— *adinamia*, che anche qui interessa soprattutto il cingolo scapolare e pelvico;

— *astenia*;

— possibile ipertrofia muscolare diffusa, tranne che per i muscoli lisci ed il miocardio.

b) Apparato tegumentario:

— arrossamento al volto, ma anche a tutto il corpo, spesso a tipo accessionale (*caldane*), per la vasodilatazione dovuta all'ipertono vagale; possono evidenziarsi teleangectasie ed iperpigmentazioni;

— *iperidrosi*, sempre per l'ipertono vagale delle ghiandole sudoripare;

— *capelli "a pepe e sale"*, per precoce incanutimento a chiazze; possono coesistere zone di alopecia, per caduta dei capelli che sono fini e fragili;

— fragilità ungueale, per aumentata velocità di accrescimento.

c) Apparato digerente:

— *iperfagia*, in quanto l'aumento catabolismo stimola i centri ipotalamici della fame; ma nonostante ciò persiste il dimagrimento;

— *alvo irregolare*, con stipsi alternata a diarrea, dovuto all'ipertono vagale, che crea un'accelerazione del transito intestinale.

d) Apparato cardiovascolare:

— *tachicardia* per aumentata eccitabilità del simpatico;

— *fibrillazione atriale*;

— *ritmo di galoppo* mesotelediastolico sul focolaio della punta;

— *cardiopalmo*;

— *soffio sistolico* sulla polmonare, generalmente da eiezione;

— talora precordialgie per lieve insufficienza coronarica;

— aumento della pressione differenziale, soprattutto per diminuzione della diastolica, ma anche per aumento della sistolica;

— *polso frequente e celere*;

— letto vascolare periferico dilatato.

e) Apparato respiratorio:

— *iperpnea*.

f) Sistema nervoso centrale:

— *ansietà* e talora depressione;

— eretismo psichico;

— frequente febbricola

— possibile diminuzione della libido fino all'impotenza.

g) Sistema nervoso periferico:

— *iperreflessia generalizzata* per abbassmento della cronassia neuromuscolare;

— *tremori fini* ed a piccole scosse, specie alle mani.

TABELLA 21-6. Segni clinici in patologia tiroidea

	Ipertiroidismo	*Ipotiroidismo*
Cardiopalmo	presente	—
Frequenza cardiaca	↑	↓
P.A.O.	↑	N o ↓
Astenia	↑	↑
Freddo	↓	↑
Caldo	↑	—
Sudorazione	↑	—
Nervosismo	↑	—
Appetito	↑	↓
Peso	↓	↑
Voce		rauca
Prurito	presente	assente
Alvo	diarroico	tendenz. stitico
Tremori	fini	—
Facies	tipica	tipica
Capelli	a pepe e sale (,)	fragili
Esoftalmo	N o presente	—
Cute	eritematosa	color. giallastro

(,) cioè precoce imbiancamento a chiazze dei capelli

TABELLA 21-7. Variazioni bioumorali in patologia tiroidea

	Ipertiroidismo	*Ipotiroidismo*
T3	↑	↓
T4	↑	↓
rT3	↑	N o ↑
TSH	↓	↓ o ↑
TBG	↑	N o ↓
T3 free	↑	↓
T4 free	↑	↓
T3 Uptake	↑	↓
F.T.I.	↑	↓
A.A.M.	N o Pres.	N o Pres.
A.A.T.G.	N o Pres.	N o Pres.
LATS	N o Pres.	—
TSI	N o Pres.	—
PRL (risposta al TRH)	↓	↑ o N
GH (risp. all'insulina)	N o ↓	↓
risposta al TRH	N	↑
Capt. del radioiodio	↑	↓
Insulina (risp. al gluc.)	↓	↑
17BE,	↑	
Testosterone	↑	↓
Gastrina	↑	
PTH	↓	↑
Attività reninica e aldosterone	↑	↓
Catecolamine e noradrenalina	↓	↑
Eritropoietina	↑	N o ↓
AMP ciclico	N o ↑	N o ↓
CPK	↓	↑
G6PD	↑	N o ↓
Na^+		↓
K^+	↓	
Glicemia basale	↑	↓
Curva glicemica da carico per os.		piatta
Curva glicemica da carico per ev.		normale
Bilirubina	↑	↑ solo nei neonati
Creatininemia	↓	N o ↑
Metabolismo basale	↑	↓
Colesterolemia, trigl.	↓	↑
Fosfolipidi	↓	↑
Hb	↓	↓

F.T.I. - indice di tiroxina libera; per le altre voci vedi testo.

h) Apparato endocrino:

— oligomenorrea per alterazione della secrezione clinica delle gonadotropine ipofisarie;

— metrorragie.

i) Segni oculari:

— *esoftalmo*: protrusione dei bulbi oculari con visione delle sclere soprastanti e sottostanti la cornea. Una stima del grado di esoftalmo può essere effettuata valutando quanto gli occhi protrudono dal piano che passa tra la regione zigomatica e la fronte. Un esame più accurato si può fare con l'esoftalmometro: la distanza media misurata con questo strumento oscilla tra 16 e 20 mm. L'esoftalmo caratterizza il m. di Basedow;

— *sguardo lucido*;

— *segno di Dalrymple*: ampiezza aumentata della rima palpebrale (per contrazione del muscolo elevatore della palpebra);

— *segno di Stellwag*: rarità dell'ammiccamento;

— *segno di Rosenbach*: tremore fibrillante delle palpebre chiuse;

— *segno di Graefe*: mancato sinergismo tra movimenti della palpebra superiore e del bulbo oculare; il paziente viene invitato a seguire l'indice dell'esaminatore che gradualmente si sposta in basso;

— *segno di Moebius*: facile esauribilità nel movimento di convergenza;

— *segno di Jeffroy*: mancato corrugamento della fronte nello sguardo verso l'alto;

— *mancata chiusura delle palpebre nel sonno*.

Gozzo

S'intende per gozzo un ingrossamento della ghiandola tiroide. Varie sono le sostanze che possono causare un gozzo e le principali sono riassunte nella Tab. 21-8.

Un gozzo viene generalmente rilevato tramite l'esame obiettivo, di cui si è già parlato a proposito del collo.

Brevemente ricordiamo che nell'esaminare un aumento di volume della ghiandola tiroide bisogna valutare i seguenti parametri: entità dell'aumento, regolarità della superficie, omogeneità o meno della ghiandola (aumento localizzato ad un lobo, oppure generalizzato a tutta la ghiandola), consistenza, dolorabilità, mobilità sui piani circostanti.

Viste queste premesse abbiamo riportato nella Tab. 21-9 la classificazione del gozzo secondo la P.A.M.O., che è quella in atto universalmente accettata.

Nella successiva Tab. 21-10 elenchiamo invece i segni obbiettivi e di laboratorio più significativi nella diagnosi di natura di un gozzo.

TABELLA 21-8. Classificazione delle sostanze gozzigene

1. Farmaci
   a) impiegati nel trattamento della tireotossicosi:
      carbimazolo
      metimazolo
      propiltiouracile
      perclorato
   b) impiegati nel trattamento di altre condizioni:
      aminoglutetimide
      cobalto
      etinamide
      farmaci contenenti iodio
      litio
      metilxantine
      resorcinolo
      sulfamidici ed acido para-amino-salicilico
      sulfaniluree
      tiocianato
2. Sostanze naturali
   a) Alimenti
      semi di soia
      piante della famiglia delle Brassicacee
      cassava
      nocciole
   b) Altre sostanze
      iodio
      calcio
      fluoruro
      rubidio
      nitrato
      uso di acqua contaminata con dette sostanze

TABELLA 21-9. Classificazione del gozzo secondo la Pan-American Health Organization, 1963

Stadio O-A	Gozzo assente
Stadio O-B	Gozzo dimostrabile solo mediante palpazione, non visibile neanche dopo estensione completa del collo
Stadio I	Gozzo palpabile, ma visibile solo dopo estensione completa del collo (comprende formazioni nodulari di qualunque entità)
Stadio II	Gozzo visibile con il collo in posizione normale; la diagnosi non richiede la palpazione
Stadio III	Gozzo di notevoli dimensioni visibile anche a distanza considerevole

Semeiotica funzionale

Tests di funzionalità tiroidea

A) Test in vivo per saggiare l'attività della ghiandola tiroide e la integrità della secrezione e sintesi di ormoni tiroidei:

TABELLA 21-10. Segni obbiettivi e di laboratorio di maggior significato per la diagnosi di natura di un gozzo (da Zanussi e Cantalamessa, Endocrinologia, Utet, modificata).

Segni	*Gozzo semplice*	*Gozzo nodulare o cistico*	*Neoplasia*
Tumefazione	diffusa	circoscritta (anche un solo nodulo)	un solo nodulo
Consistenza	parenchimatosa	dura	molto dura
Rapporti col restante tessuto tiroideo	—	ben delimitato	non sempre ben delimitato
Rapporti con i tessuti vicini	spostabile	spostabile	spesso fisso
Disturbi da compressione	possibili	possibili se multinodulare	frequenti
Adenopatia laterocervicale	assente	assente	presente (metastatica)
Iodocaptazione	aumentata	aumentata o normale	normale o diminuita
Aspetto scintigrafico	tiroide uniformemente ingrossata	quadro caratteristico con variazioni distrettuali	nodulo ipocaptante (possibili eccezioni)
Prova di soppressione con T_3	positiva	positiva	—
Termografia	aumento diffuso del calore	variazioni distrettuali del calore	diminuzione del calore

— captazione tiroidea del radiodiodio;
— rilascio tiroideo del radioiodio;
— test al perclorato;
— attività deiodasica delle iodiotirosine;
— detenzione di proteine iodate anomale.

B) Determinazione delle concentrazioni ormonali di altri composti iodati e delle loro proteine di trasporto nel sangue:
— PBI;
— BEI;
— tiroxina (T_4);
— triiodiotironina (T_3);
— reverse T_3;
— tireoglobulina (TG);
— BII;
— diiodiotironina (T_2);
— acido tetraiodiotiroacetico;
— monoiodiotirosina (MIT) e diiodiotirosina (DIT);
— tiroxina libera (free T_4);
— triiodiotironina libera (free T_3);
— test di captazione in vitro (T_3 o T_4 uptake);
— TBG (tiroxin-binding-globulin) e TBPA (tiroxin-binding prealb.).

C) Valutazione dell'asse ipotalamo-ipofisi-tiroide:
— TSH sierico;
— test con il TRH;
— test di stimolazione con il TSH;
— test di inibizione del TSH.

D) Dosaggio ormoni tiroidei in altri liquidi biologici:
— urine;
— liquido amniotico;
— liquor;
— tessuti vari (fegato, rene, muscolo, eritrociti);
— liquido ascitico e pleurico.

E) Test misuranti gli effetti degli ormoni tiroidei su vari tessuti:
— metabolismo basale;
— riflesso tendineo;
— modificazioni di parametri bioumorali ematici (colesterolemia, lipemia, enzimi vari).

F) Misurazioni di sostanze anomale presenti nel sangue:
— anticorpi antitireoglobulina;
— anticorpi antimicrosomi;
— LATS (Long-Acting-Thyroid Stimulator);
— Lats protector;
— HTS (Human Thyroid Stimulator);
— tireotropina trofoblastica;
— EPS (Sostanza producente esoftalmo).

G) Diagnosi anatomica e tissutale:
— biopsia della ghiandola tiroide;
— scintigrafia;
— fluoroscanning;
— ultrasonografia;
— radiografia;
— angiografia;
— linfografia;
— termografia.

Tests in vivo per saggiare la funzionalità tiroidea

Caratteristica di tutti questi tests è la somministrazione al paziente di radioisotopi. Essi forniscono uno strumento di valutazione diretta della funzione tiroidea.

La somministrazione in vivo di radioisotopi è assolutamente controindicata durante la gravidanza ed in donne che allattano al seno e lo studio nei bambini è giustificato solo in presenza di specifiche indicazioni per il rischio di incidenza di carcinoma della tiroide. Essendo, però, vari i fattori che possono influenzare i risultati di questi tests (con risultati sia falsamente negativi che positivi) ed essendo disponibili delle metodiche che permettono di dosare direttamente le concentrazioni sieriche dei vari ormoni tiroidei, questi tests vengono riservati solo per la diagnosi di errori congeniti della ormonogenesi tiroidea e per calcolare la dose di radioiodio da somministrare a pazienti tireotossici o con carcinoma della tiroide.

— *Captazione tiroidea di radioiodio*: al paziente viene somministrata per os una quantità nota di radioiodio, in genere ^{131}I, e poi viene rilevata esternamente la radioattività della tiroide ed espressa in % della dose somministrata; i va-

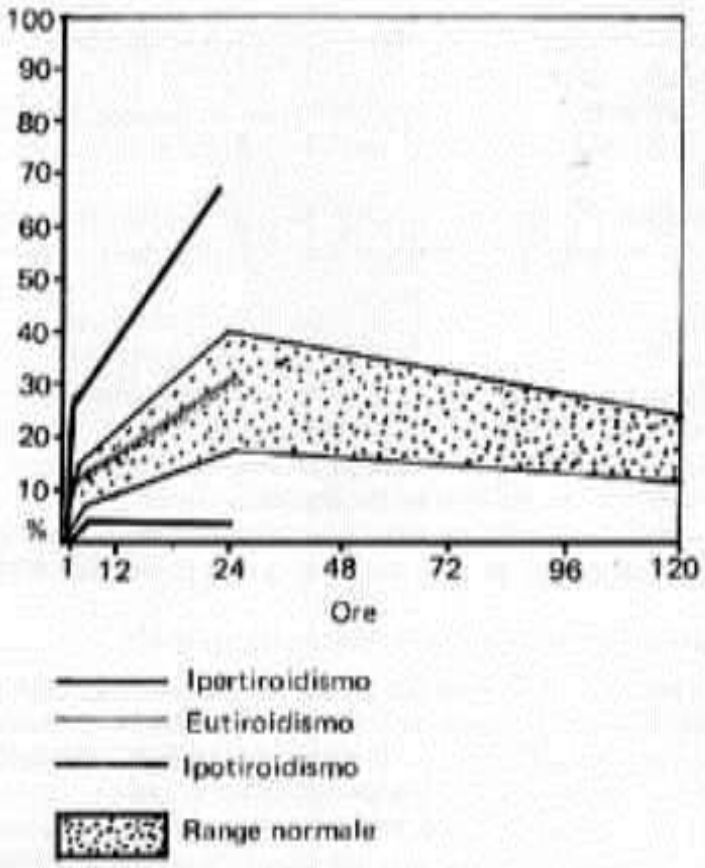

Fig. 21-14. Comportamento della iodio-captazione.

lori di captazione vengono calcolati alla 2°-6°-12°-24° h e gli esempi classici sono riassunti nella Fig. 21-14.

— *Test al perclorato*: è utilizzato per diagnosticare difetti di organificazione intratiroidea dello I. Normalmente lo I viene captato dalla ghiandola tiroide mediante un meccanismo di trasporto attivo, successivamente organificato e trasportato sulla tireoglobulina.

Alcuni ioni (perclorato e tiocianato) inibiscono la captazione dello I con cessazione quindi del trasporto attivo e perdita di Iodio intratiroideo, che non viene più "montato" sulla TG. La misurazione di Iodio intratiroideo, seguendo la somministrazione di un inibitore della captazione dello I, ci indica la presenza ed il grado di deficit del trasporto dello Iodio. Nei soggetti normali l'accumulo di Iodio intratiroideo cessa, ma vi è una piccola perdita di radioattività tiroidea accumulata prima della induzione del "blocco". Invece, una perdita di oltre il 5% della radioattività I ora dopo la somministrazione di perclorato di K indica un difetto di organificazione; la severità del difetto è proporzionale alla quantità di Iodio eliminato dalla ghiandola tiroide ed è completo quando tutta l'attività accumulata dalla ghiandola è stata perduta.

Il test è positivo: 1) nei difetti congeniti della organificazione dello Iodio, spesso associato ad altri difetti (sindrome di Pendred); 2) durante la somministrazione di agenti bloccanti l'organificazione (propiltiouracile, metimazolo, acido PAS); 3) in alcuni casi di tiroidite di Hashimoto od in seguito a trattamento con Iodio radioattivo.

Determinazione delle concentrazioni ormonali

L'avvento dei dosaggi radioimmunologici ha permesso di dosare le concentrazioni sieriche dei vari composti ormonali iodati secreti dalla tiroide (Tiroxina, triiodiotiroxina, reverse T_3, ecc.), sia come quantità totale (cioè legate alle proteine di trasporto), che come frazioni libere (quelle metabolicamente attive), nonché la tireoglobulina e le proteine di trasporto degli ormoni tiroidei, permettendo una valutazione globale e molto precisa del momento funzionale della ghiandola tiroidea. I metodi sono, infatti, abbastanza semplici, specifici ed altamente sensibili; le modificazioni dei valori sierici delle principali sostanze ormonali tiroidee nelle varie condizioni patologiche sono riassunte nella tabella 21-7.

I valori normali di ormoni tiroidei sono:

T_3 RIA - 0,6 - 2 ng/ml
T_4 RIA - 60 - 100 ng/ml
TSH - 0,5 - 4 microU/ml.

Ci soffermeremo su alcune particolari sostanze di origine tiroidea presenti in alcuni tipi di tireopatia:

— *Reverse T_3*: è principalmente un prodotto di degradazione periferica della T_4 ed è metabolicamente quasi inattivo; alti valori di esso si riscontrano, oltre che nel cordone ombelicale, nell'anoressia nervosa, malnutrizione, insufficienza renale cronica, tireotossicosi, insufficienza epatica cronica fino alla cirrosi, in seguito alla somministrazione di glicocorticoidi e composti iodati (amiodarone); il dosaggio della rT_3 nel liquido amniotico (la quale è di origine fetale) può essere di aiuto nella diagnosi di disfunzione tiroidea prenatale e congenita.

— *Tireoglobulina*: la sua concentrazione sierica riflette l'attività secretoria della ghiandola tiroide e può essere di ausilio: nella diagnosi di alcuni errori congeniti della ormonogenesi, nel "follow-up" di pazienti con carcinoma tiroideo metastatizzato (la sua presenza, infatti, dopo ablazione della tiroide è indicativa di mestatasi, mentre bassi livelli segnalano una favorevole risposta alla terapia) e nella diagnosi differenziale della *tireotossicosi factitia* (cioè da ingestione di sostanze contenenti iodio).

Alti livelli di TG si ritrovano nella tireotossicosi, nella tiroidite subacuta, negli abitanti di regioni endemiche con gozzo.

Valutazione dell'asse ipotalamo-ipofisi-tiroide

Dosaggio del TSH sierico

Il dosaggio del TSH sierico, indice dell'asse ipofisi-tiroide, assume un ruolo essenziale nella definizione della funzione tiroidea, sia in senso diagnostico che terapeutico.

Infatti, in un soggetto con manifestazioni cliniche di ipotiroidismo il riscontro di valori sierici bassi di TSH è indice di ipotiroidismo secondario od ipofisario, mentre ritrovare valori alti ci indirizza verso la diagnosi di ipotiroidismo primitivo o tiroideo.

Invece, in un soggetto con manifestazioni cliniche di ipertiroidismo il riscontro di valori sierici di TSH bassissimi è sinonimo di ipertiroidismo primitivo o tiroideo, mentre valori sierici di TSH alti sono diagnostici del raro ipertiroidismo secondario da tumore ipofisario TSH-secernente.

Molto utile è anche il dosaggio del TSH nei portatori di adenomi o di gozzi colloidocistici, in quanto entrambi (più raramente l'adenoma; vedi appresso) possono essere sotto il controllo del TSH.

Test al TRH

Esso ci fornisce informazioni molto dettagliate sulla esatta riserva funzionale delle cellule ipofisarie TSH-secernenti e ci permette altresì di distinguere un ipotiroidismo secondario da deficit di TSH, da quello terziario dovuto a deficit di TRH.

Il test viene effettuato con la somministrazione rapida endovena di 200 microgr di TRH e con prelievi effettuati a diversi tempi.

La risposta del TSH a questo stimolo ipotalamico, nelle varie forme di patologia, è illustrato nella Fig. 21-15.

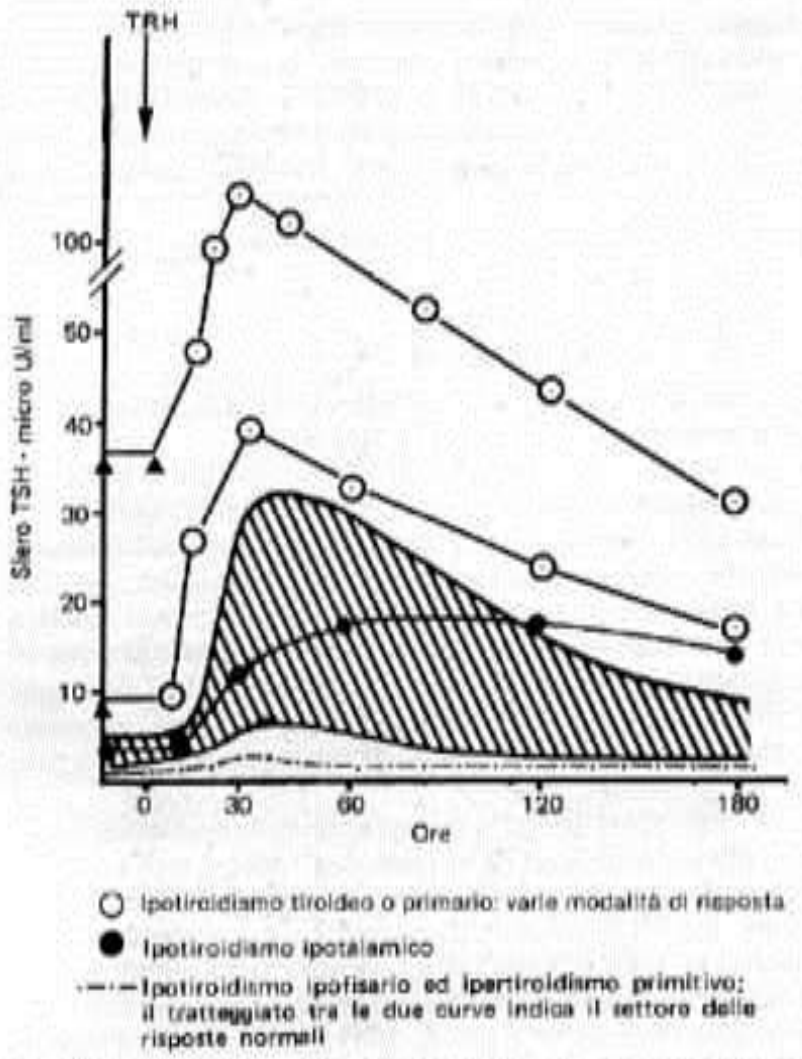

Fig. 21-15. Modificazione del TSH sierico in risposta al TRH e.v.

Nell'ipotiriodismo primitivo i già alti livelli basali di TSH raggiungono dei livelli molto alti in seguito allo stimolo con TRH, persistendo questi valori elevati per tempi superiori ai normali.

Test con TSH (test di Querido)

Viene utilizzato generalmente in pazienti la cui scintigrafia ha evidenziato un nodulo caldo inibente il restante parenchima tiroideo; la somministrazione di 10 U. di TSH bovino i.m. per 3 giorni consecutivi provoca, nella nuova scintigrafia, la comparsa del parenchima tiroideo precedentemente inibito se questo è ancora funzionante (Fig. 21-32).

Viene utilizzato anche nella diagnosi tra ipotiroidismo secondario e primitivo, nel quale ultimo la somministrazione di TSH non provoca aumento della captazione dello ^{131}I.

Test di inibizione con T_3 (test di Werner)

Viene eseguito sempre in pazienti che presentano un nodulo caldo; la somministrazione di 60 mcg di T3 per 10 giorni consecutivi provoca, nella nuova scintigrafia, la scomparsa del precedente nodulo caldo solo se questo è ancora sotto la stimolazione ipofisaria (Fig. 21-28 e 21-29).

La mancata scomparsa del nodulo dopo il trattamento diventa un'autonomizzazione del nodulo stesso, il che è caratteristica della malattia di Plummer.

Anticorpi circolanti

Sono generalmente di due tipi:

AAM = Anticorpi antimicrosomi;

AATG = Anticorpi antitireoglobulina.

Normalmente essi sono assenti, ma possono essere presenti nel 10% della popolazione normale aventi forse una tiroidite autoimmune subacuta.

Nel 95% dei pazienti con tiroidite di Hashimoto sono presenti gli AAM, mentre solo nel 60% si ritrovano gli AATG.

Nell'85% dei pazienti con M. di Graves sono presenti gli AAM, mentre solo il 30% di essi mostra la presenza di AATG.

La loro misurazione ha un notevole valore nella valutazione dei pazienti con sole manifestazioni periferiche di malattie immunotiroidee (oftalmopatia e dermopatia) ed in quei pazienti venuti alla osservazione già in stato ipotiroideo, ma di cui si sospetta una possibile tiroidite autoimmunitaria decorsa in maniera subclinica.

La determinazione viene effettuata o con il metodo di agglutinazione con emazie tannate o con il metodo RIA.

Immunoglobuline stimolanti la tiroide

Questo gruppo di tests misura la presenza di anomalie gammaglobuline presenti nel siero di pazienti con malattie tiroidee autoimmuni, le quali sono in grado di stimolare la funzione tiroidea competitivamente con il TSH.

LATS = Long Acting Thyroid Stimulator: la presenza di questo stimolatore tiroideo nel siero era considerata patognomonica della malattia di Graves anche se solo nel 40% di essi si evidenzia il LATS; però il riscontro della presenza di LATS in soggetti senza malattia di Graves ha notevolmente ridotto l'utilizzazione di questo test diagnostico (Baschieri).

LATS protector: la funzione di questa sostanza è di proteggere il LATS dalla neutralizzazione da parte dei microsomi tiroidei.

H.T.S. = Human Thyroid Stimulator: esso è presente in soggetti con malattia di Graves anche se LATS-negativi.

T.S.I. = Thyroid Stimulating Immunoglobulin: la misurazione di questa immunoglobulina, che compete con il TSH sullo specifico recettore di membrana, viene utilizzata solo in particolari condizioni cliniche:

— nella diagnosi differenziale dell'esoftalmo, specie quello unilaterale, quando la causa è incerta;

— nella diagnosi differenziale del mixedema pretibiale;

— nella d.d. tra m. di Graves e gozzo nodulare tossico;

— nella malattia di Graves durante la gravidanza, in cui alti livelli di TSI materno predispongono alla tireotossicosi neonatale;

— tireotossicosi neonatale per la d.d. tra m. di Graves del neonato o tireotossicosi transitoria dovuta a passaggio materno-fetale di TSI;

— *TSH trofoblastico*: è identico all'HCG ed è la causa presuntiva di tireotossicosi in pazienti con malattia trofoblastica.

Biopsia della ghiandola tiroide mediante agoaspirato

Viene effettuata con aghi e siringhe sotto vuoto, a paziente supino, col capo iperesteso ed un cuscino sotto le spalle; la zona da pungere (generalmente nodulo freddo) viene tenuta con le prime due dita della mano sinistra e si invita il paziente a non inghiottire.

L'aspirato così prelevato viene strisciato su un vetrino e guardato al microscopio ottico per l'esame citologico, che fornisce utilissime indicazioni per la diagnosi differenziale tra i vari tipi di lesioni benigne e maligne della tiroide.

Ultimissima anche nelle cisti tiroidee, sia per svuotarle che per esaminare il liquido presente al loro interno. Questo me-



Fig. 21-16. Tiroide asimmetricamente bilobata, normotrofica ed indenne da lesioni o focolai scintigraficamente rilevabili.

todo è oggi largamente usato per lo sviluppo di tecniche più sofisticate, che hanno eliminato quasi del tutto gli inconvenienti precedentemente registrati (possibile disseminazione di cellule tumorali e di batteri).

Scintigrafia

Viene comunemente eseguita somministrando per os 30-50 microCi di ^{131}I o 1 microCi di ^{99m}Tc, endovena. Normalmente, come nella Fig. 21-16, il tracciante si distribuisce uniformemente, mostrando l'immagine anatomica della tiroide. Con tale metodo si possono evidenziare:

— anomalie della dimensione o della forma della ghiandola;

— possibile localizzazione ectopica di tessuto tiroideo;

— alterazioni della fissazione intraghiandolare del tracciante:

a) zone che lo captano maggiormente (*noduli caldi*);

b) zone che non lo captano (*noduli freddi*);

d) zone che lo captano disomogeneamente (*noduli colloido-cistici*).

Nelle figure che vanno dalle 21-17 alle 21-31 sono illustrati i principali quadri scintigrafici della tiroide (in alcune con accanto le immagini ottenute con la gamma-camera), che riguardano le anomalie di sviluppo e le principali condizioni patologiche della ghiandola.

Limitandoci a queste ultime condizioni è da dire che:

— nell'*ipertrofia semplice* si nota un aumento di volume della tiroide, con normale distribuzione del tracciante (Fig. 21-17);

— nel *gozzo colloidocistico*, all'aumento di volume della tiroide corrisponde una disomogenea captazione del tracciante su tutto l'ambito (Fig. 21-24, 21-25);

— nell'*adenoma tossico* si nota un'area ben circoscritta di ipercaptazione ("nodulo caldo"), con scarsa o assente captazione del rimanente parenchima (per inibizione funzionale; Fig. 21-26, 21-27, 21-28);

— nel *carcinoma tiroideo* si ha la presenza di un'area di acaptazione, circondata da parenchima normocaptante ("nodulo freddo"; Fig. 21-29 e 21-31); il "nodulo freddo" diventa "caldo" alla scintigrafia con ^{131}CsCl, che è un indicatore positivo per le neoplasie tiroidee. Se il nodulo resta freddo ciò depone per una formazione cistica a scarsa cellularità.

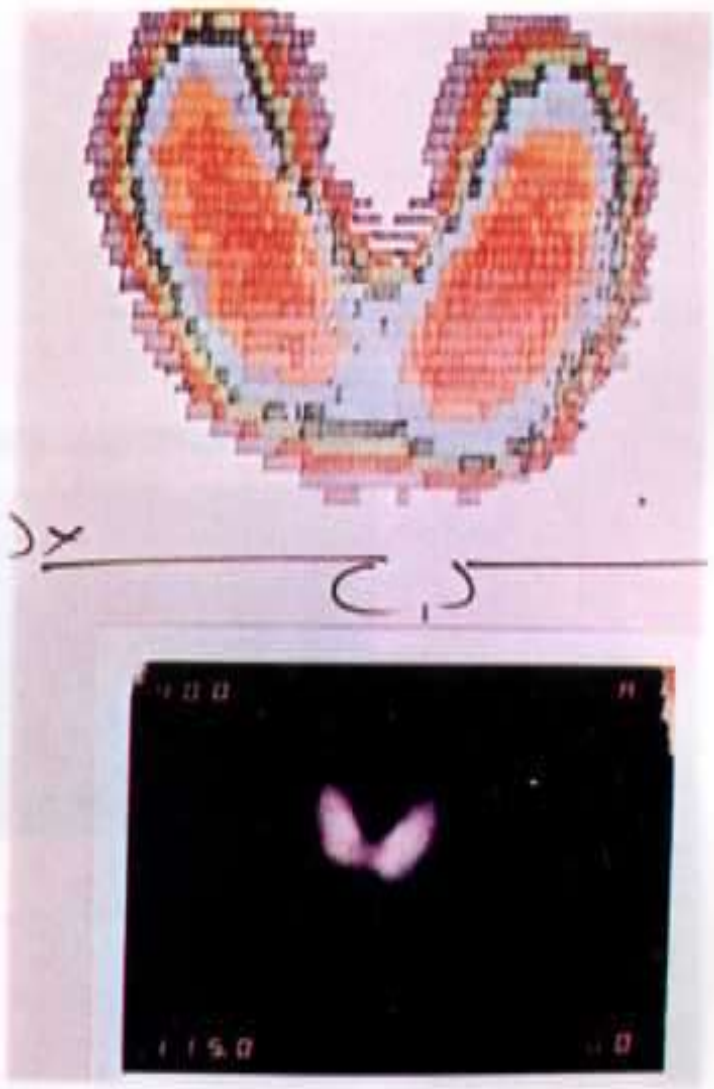

Fig. 21-17. Tiroide asimmetricamente bilobata, ipertrofica ed indenne da lesioni o focolai scintigraficamente rilevabili (ipertrofia semplice).



Fig. 21-18. Gozzo retrolinguale. Isole di tessuto captante il radioindicatore, di forma irregolarmente ovoidale in corrispondenza della radice della lingua, vista in proiezione laterale.

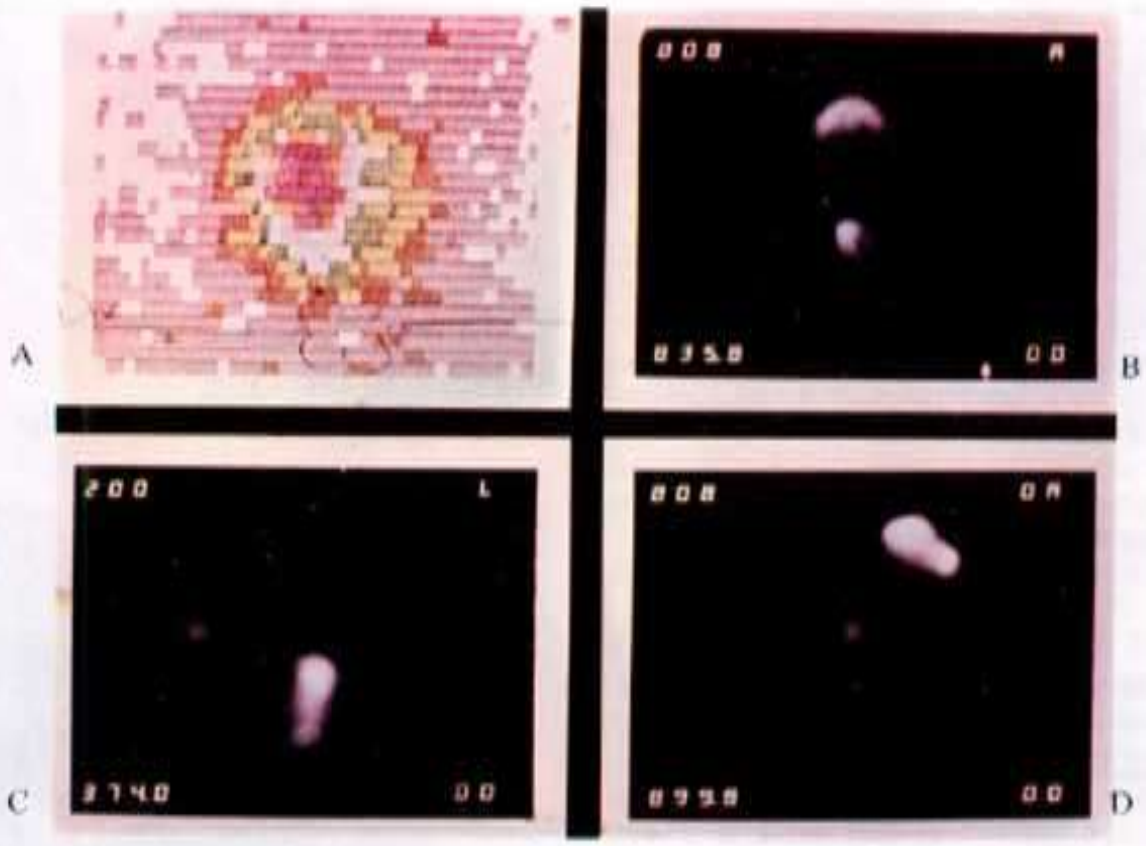

Fig. 21-19. Stesso caso della precedente. Studio comparativo con scanner lineare e con gamma camera: *a)* scanner lineare; *b, c, d)* con gamma camera in proiezione antero posteriore e laterale.

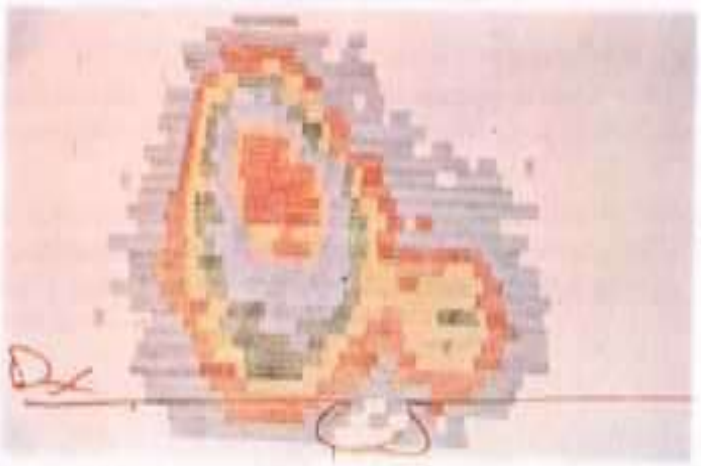

Fig. 21-20. Malformazione tiroidea per ipoplasia del lobo sinistro ed ipertrofia di compenso del lobo destro.

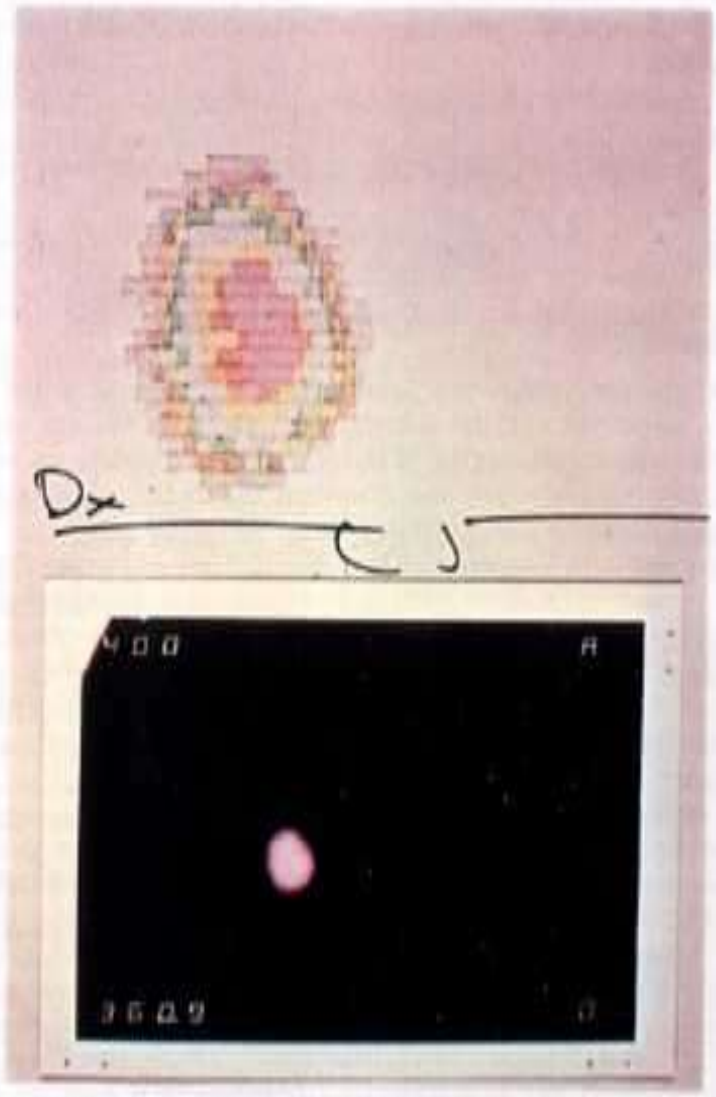

Fig. 21-21. Malformazione tiroidea per aplasia del lobo sx ed ipertrofia del lobo dx.

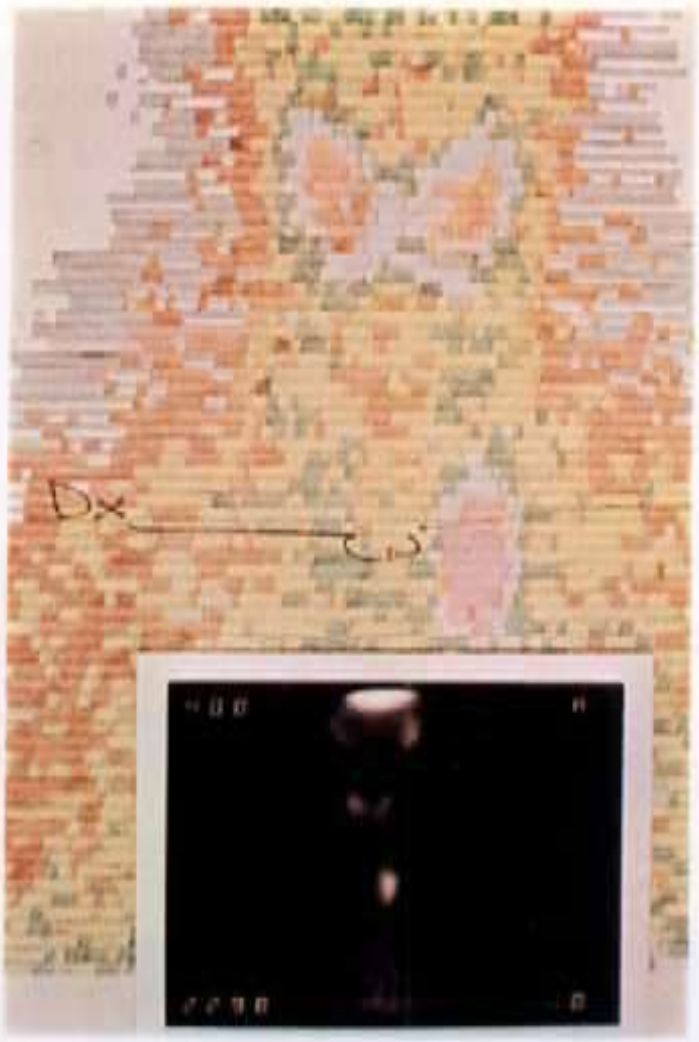

Fig. 21-22. Malformazione tiroidea per la presenza di un'isola ovoidale captante il radioindicatore in sede quasi completamente sottogiugulare. L'esame scintigrafico mostra, i due lobi tiroidei morfovolumetricamente normali e in sede.



Fig. 21-24. Degenerazione gozzigena colloido-cistica del lobo sinistro tiroideo; il lobo destro della ghiandola appare scintigraficamente integro.

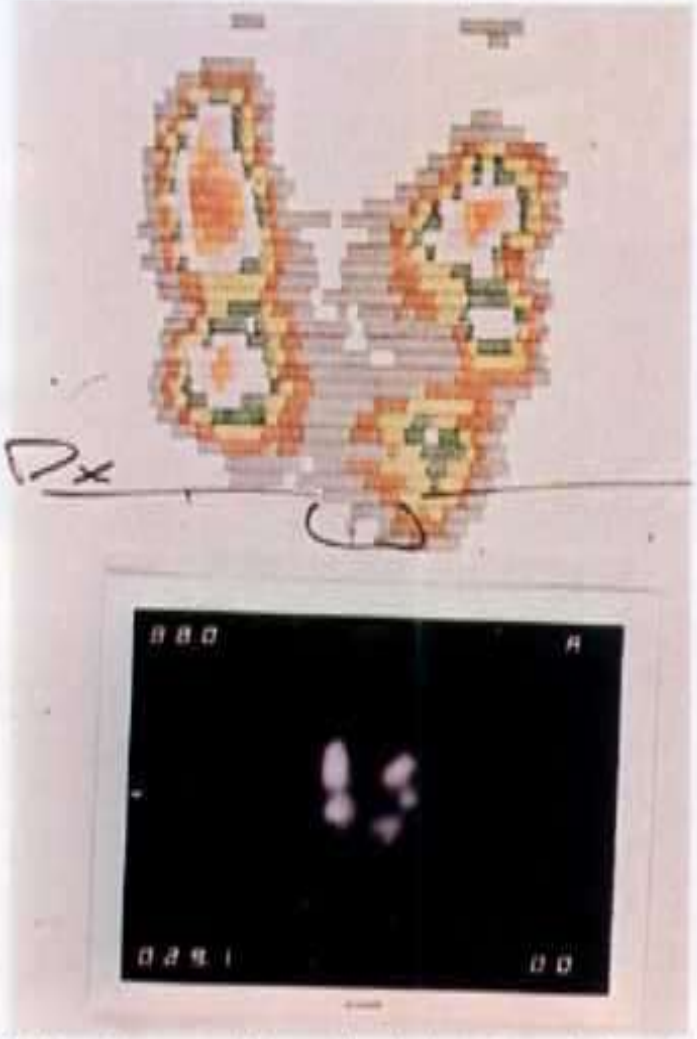

Fig. 21-23. Gozzo tiroideo polinodulare. Associazione di noduli caldi di abituale natura adenomatosa e noduli freddi dovuti normalmente a cisti colloidee; tali noduli sono così numerosi da rendere irriconoscibile la morfologia tiroidea.

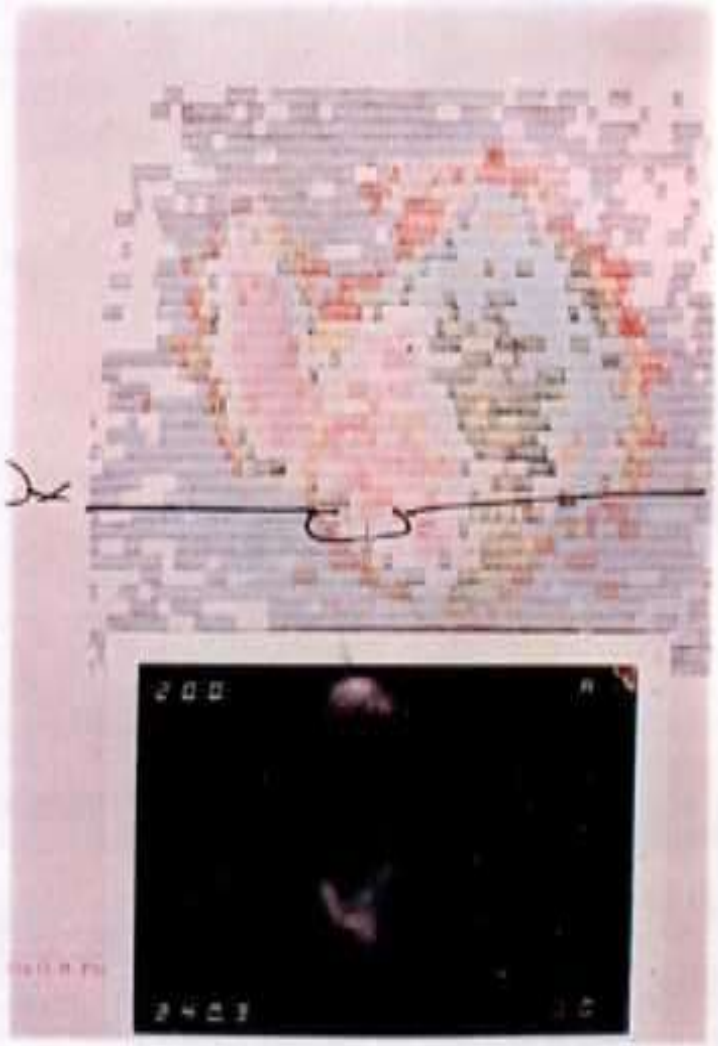

Fig. 21-25. Degenerazione gozzigena del lobo sinistro tiroideo; il lobo destro della ghiandola appare integro.

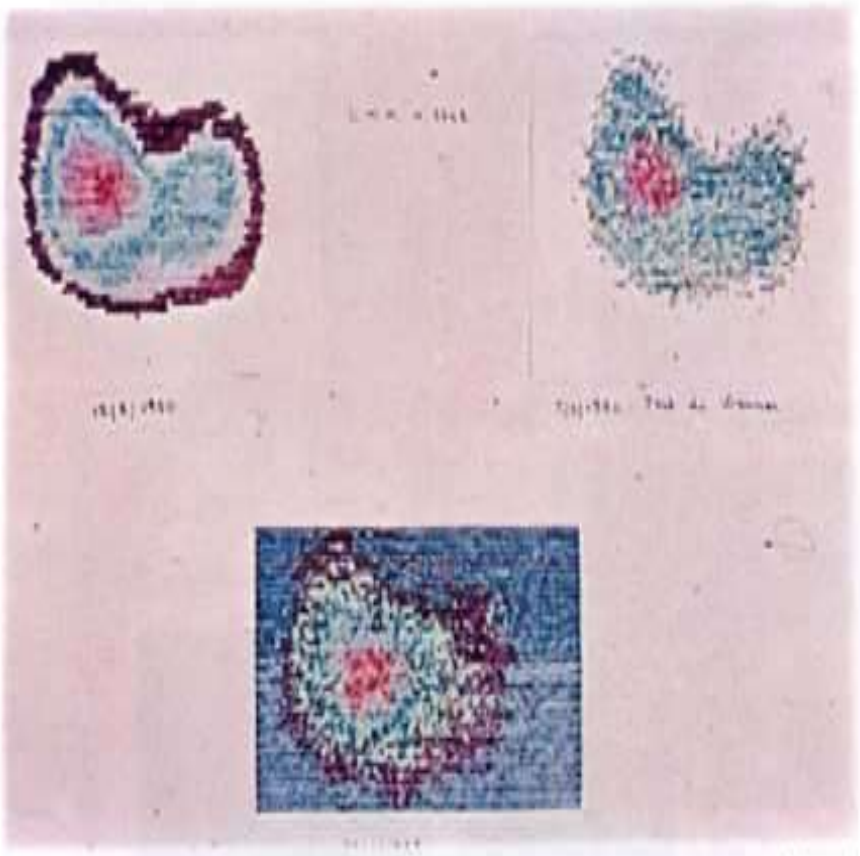

Fig. 21-26. Processo di autonomizzazione di un nodulo caldo tiroideo nel tempo.

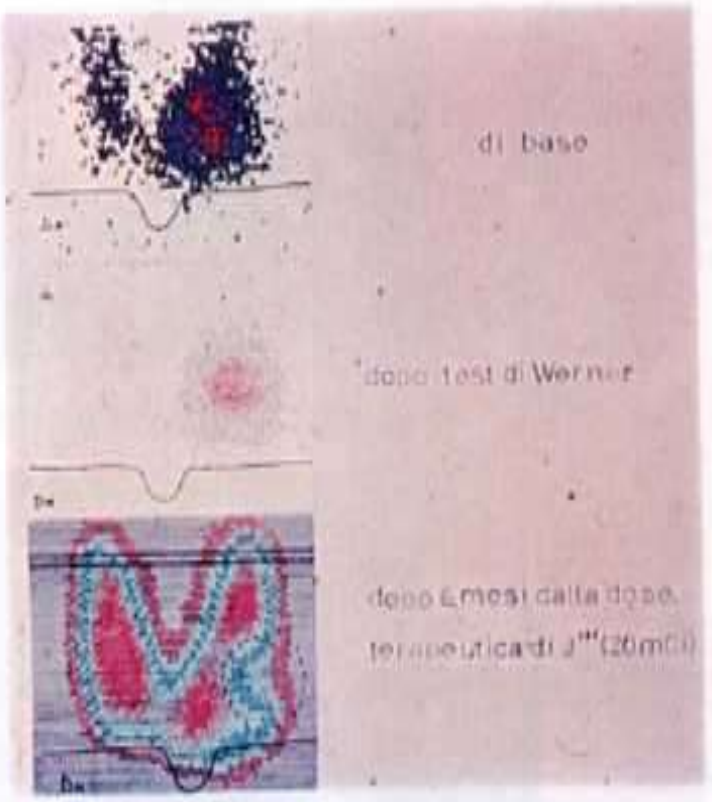

Fig. 21-28. Adenoma del lobo sinistro tiroideo in condizioni basali, dopo test di Werner ed a distanza di 6 mesi dalla terapia radiolodiometabolica, con la quale si è ottenuto il sideramento dell'adenoma ed il completo risveglio funzionale del restante parenchima ghiandolare.

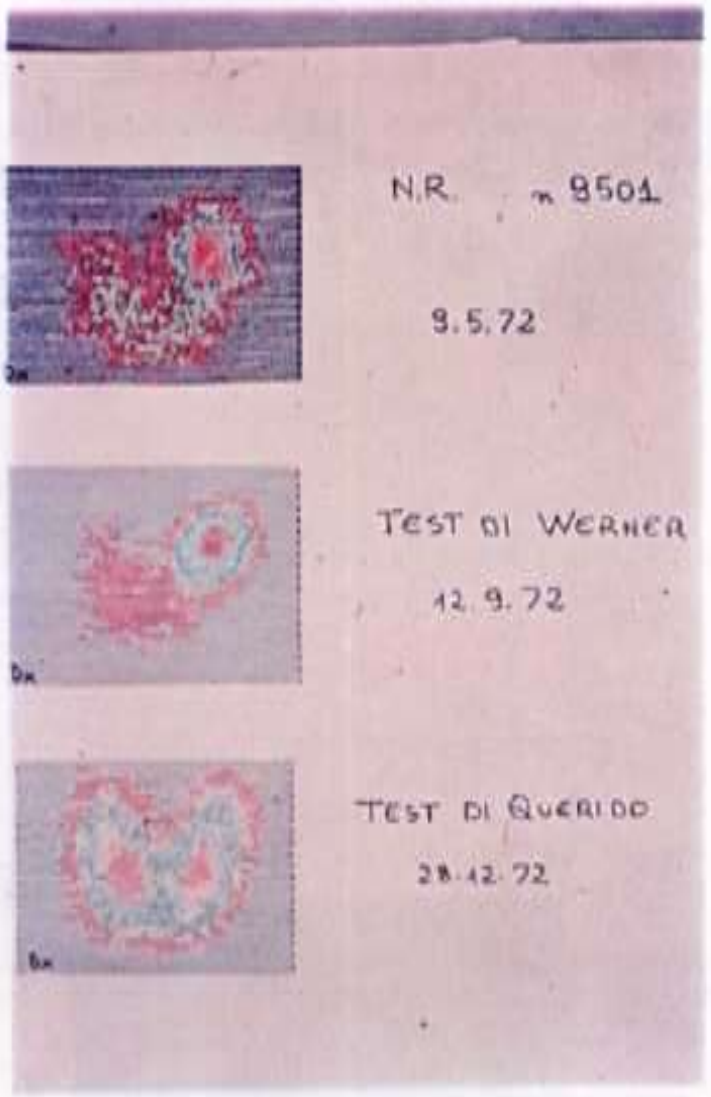

Fig. 21-27. Abnorme adenoma autonomo del polo superiore del lobo sinistro tiroideo con inibizione funzionale quasi completa del restante parenchima ghiandolare. Variazione del quadro scintigrafico dopo test di inibizione farmacologica con triiodiotironina (Test di Werner) ove si dimostra un'ulteriore inibizione del parenchima ghiandolare sano ed un'inibizione nulla dell'adenoma; dopo test di stimolazione farmacologica con TSH (test di Querido) si ottiene il risveglio funzionale del parenchima ghiandolare sano.

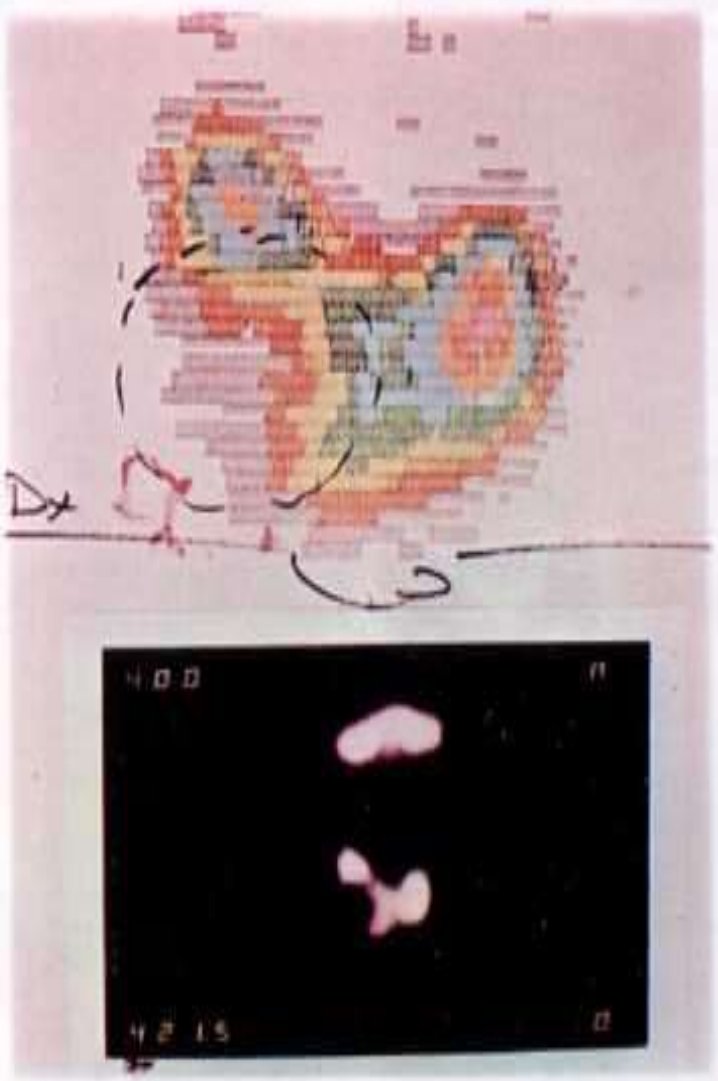

Fig. 21-29. Nodulo "freddo" interessante buona parte del lobo destro tiroideo, sulla cui natura l'esame scintigrafico con 99 Tc o con 131 I non può esprimere giudizi di diagnostica differenziale.

Fig. 21-30./A Nodulo "freddo" della metà inferiore del lobo destro tiroideo.

Fig. 21-30/B. Stesso caso della figura precedente: ecografia in sezione trasversa che evidenzia una formazione nodulare ecopriva, nel cui contesto si apprezza una grossa vegetazione solida finemente strutturata, il cui reperto istologico è stato di adenoma microfollicolare cistico.

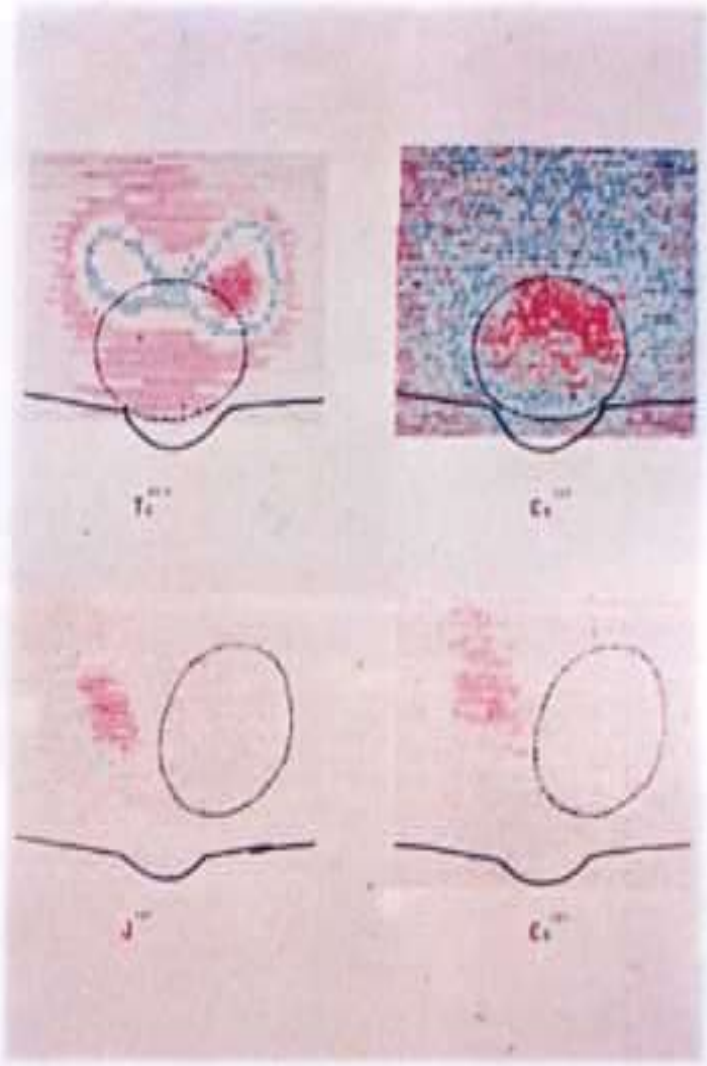

Fig. 21-31. Nodulo scintigraficamente "freddo" all'esame basale con 99 Tc e caldo all'esame con il 131 Cs cloruro, che è un indicatore positivo per le neoplasie tiroidee. In basso: un nodulo scintigraficamente "freddo" del lobo sin. tiroideo che resta freddo anche alla scintigrafia con Cs: in questo caso si tratta di un nodulo a scarsissima o nulla cellularità (cisti).

Ecografia

Di notevole utilità si è dimostrata l'indagine ultrasonica applicata alla tiroide, per la facilità di esecuzione, l'assenza di effetti collaterali e la possibilità di avere una immagine tridimensionale della ghiandola.

L'indicazione principale è per lo studio del contenuto del "nodulo freddo"; l'assenza di aree ecogene all'interno del nodulo depone per la sua natura cistica.

L'esame non richiede alcuna preparazione preliminare e viene eseguita a paziente supino a capo iperesteso.

La ghiandola può essere esaminata con vari piani di scanzione: trasversale, longitudinale, obliqui.

In scanzione trasversale i lobi ghiandolari si evidenziano come due zone di aspetto triangolare di cui è possibile valutare sia i diametri anteroposteriori (max 2 cm), che lateromediali (max 3 cm), separati da un'area ecopriva corrispondente alla trachea (Fig. 21-32a).

Per le sue piccole dimensioni è scarsamente definibile, invece, l'istmo tiroideo.

L'inquadramento nosografico della patologia tiroidea esplorabile ecograficamente è riassunto nella Tab. 21-11. Nelle Fig. 21-32 A, B, C, D, E, vengono descritti 3 aspetti di varia patologia tiroidea.

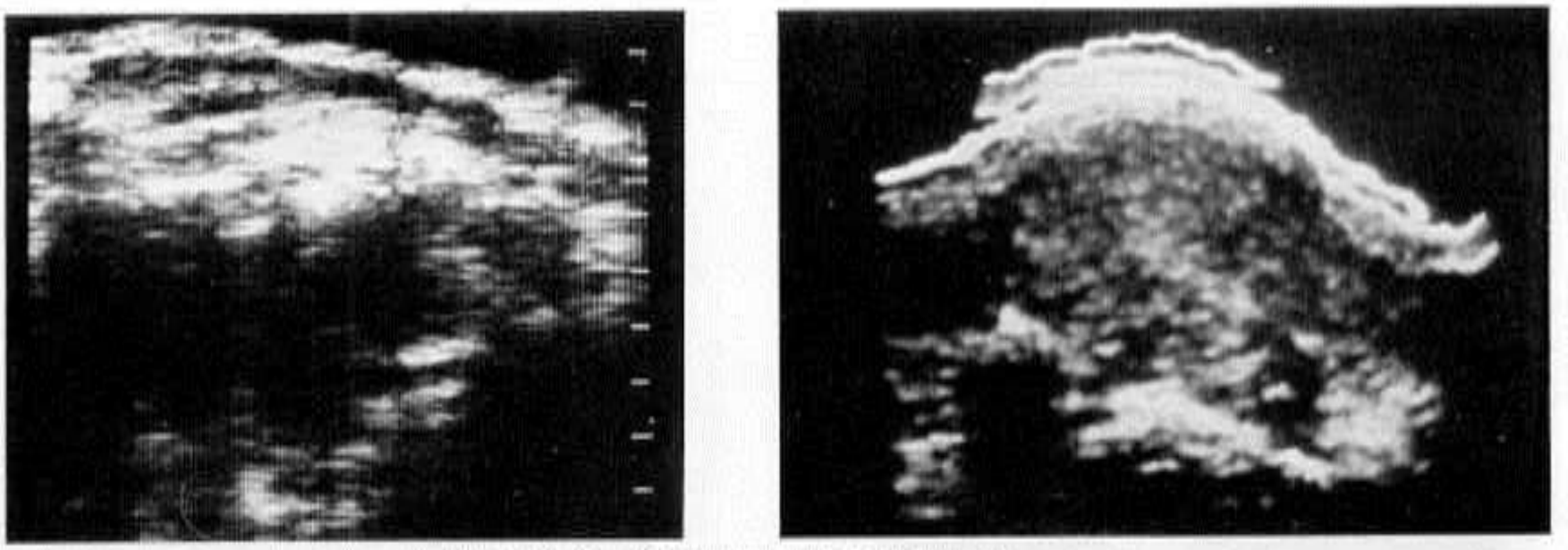

Fig. 21.32./A Ecografia di una tiroide normale.

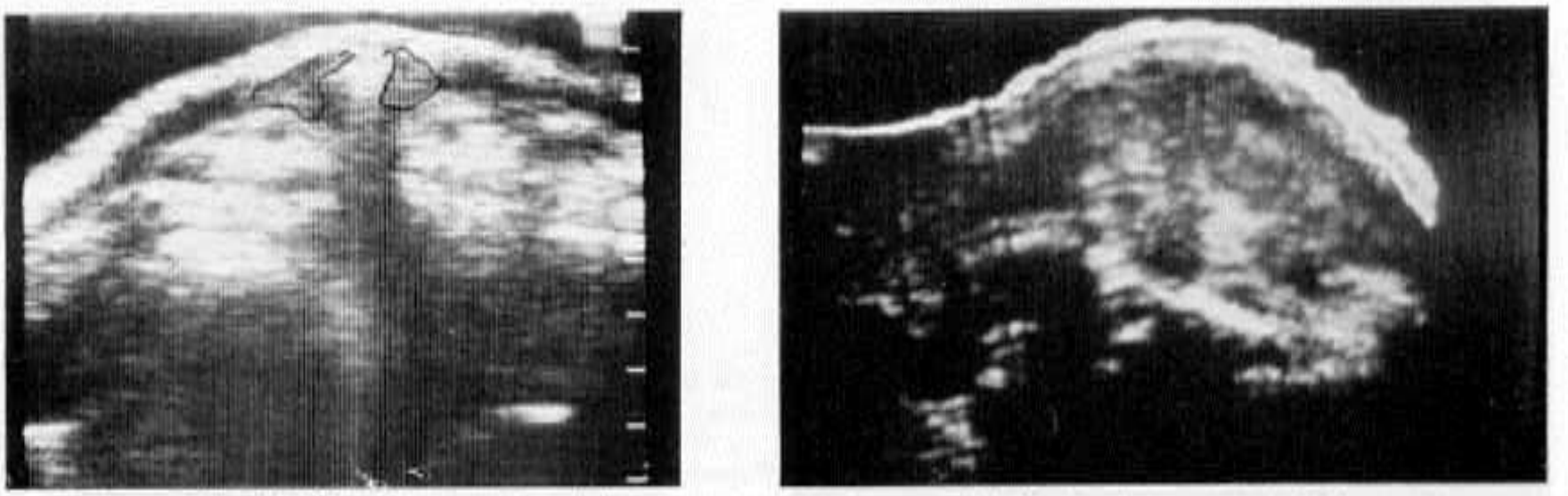

Fig. 21-32/B. Gozzo multi-nodulare: presenza di aree anecogene da riferire a degenerazioni cistiche.

Calcitonina

La calcitonina (CT) polipeptide costituito da 32 A.A. è secreta dalle cellule parafollicolari o *cellule C*, distribuite nel contesto della ghiandola tiroide ma anche fuori di essa e facenti parte del sistema APUD.

La sua secrezione è continua ed è regolata principalmente dalla concentrazione sierica di Ca^{++}, il quale stimola la sintesi della CT; questa viene anche stimolata dal Mg^{+} a dosi elevate.

Dopo somministrazione orale di Ca^{++} la secrezione di CT aumenta ancor prima dell'aumento della calciuria dimostrando così che anche la gastrina e la CCPK (liberata a livello intestinale dall'arrivo del C^{++}) influenzano la secrezione calcitoninica.

La CT dopo la sua secrezione, viene rapidamente degradata dall'organismo specialmente a livello renale.

La CT interviene, insieme al PTH, nella regolazione della omeostasi calcica; il suo principale effetto è l'ipocalcemia, per cui riduce l'ipercalciuria postprandiale, consentendo così, di risparmiare minerale scheletrico. L'azione della CT si esplica sui recettori periferici a livello osseo (inibendo il riassorbimento osseo, diminuendo il numero e l'attività degli osteoclasti e la secrezione urinaria di idrossiprolina) ed a livello renale (favorendo l'escrezione urinaria di P^{+}, di Ca^{++}, di Na^{+}, di K^{+} e di Mg^{+}) ed a livello gastroenterico inibendo indirettamente l'assorbimento del calcio e la secrezione di HCl).

Riassumendo, la CT provoca ipocalciemia, ipofosforemia, ipercalciuria, iperfosfaturia.

Il quadro clinico più classico di ipersecrezione di CT è dato dal *carcinoma midollare della tiroide*, il cui sintomo più eclatante è la diarrea insensibile ai comuni trattamenti.

La CT sierica è dosabile con metodo radioimmunologico (V.N. 180 ± 150 pg./ml); il metodo è tuttora molto laborioso e la sua affidabilità non è massima.

Per le prove funzionali per la CT si rimanda al paragrafo sulle paratiroidi.

PARATIROIDI

Le ghiandole paratiroidee, di solito due paia, sono localizzate in prossimità della superficie posteriore della ghiandola tiroide.

In condizioni normali, le cellule epiteliali ghiandolari che la compongono sono di due tipi: cellule principali e cellule ossifile; le prime sono quelle che presentano attività ormono-secernente, mentre le altre non sembrano avere tale attività.

Il prodotto di secrezione delle ghiandole paratiroidee è il *paratormone* (PTH), la cui dismissione è preceduta dalla formazione di un precursore a peso molecolare maggiore, chiamato pro-paratormone.

In verità, nel sangue periferico è stata verificata la presenza di tre tipi diversi di PTH, di cui uno a p.m. 9500, che rappresenta il 50% della intera quantità ormonale; una seconda quota a p.m. 7000 ed infine la terza a p.m. 4500. La

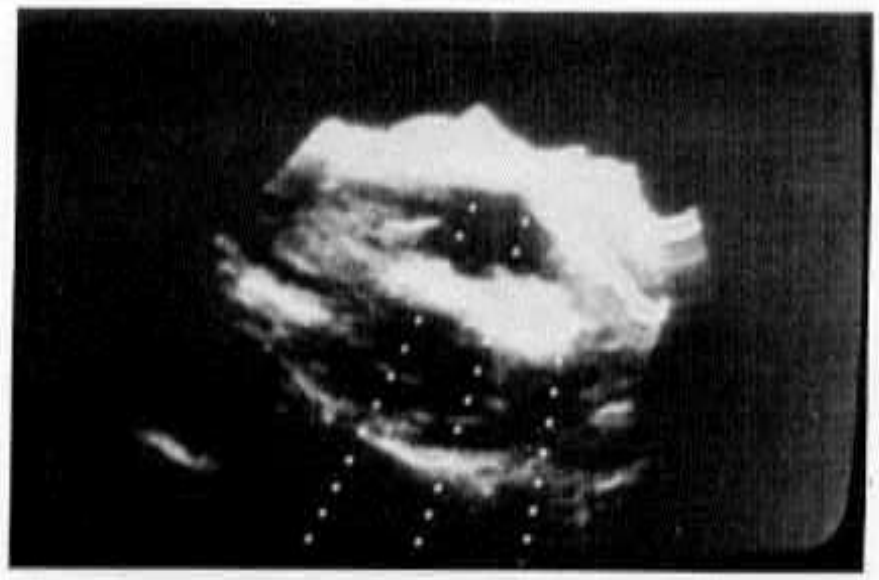

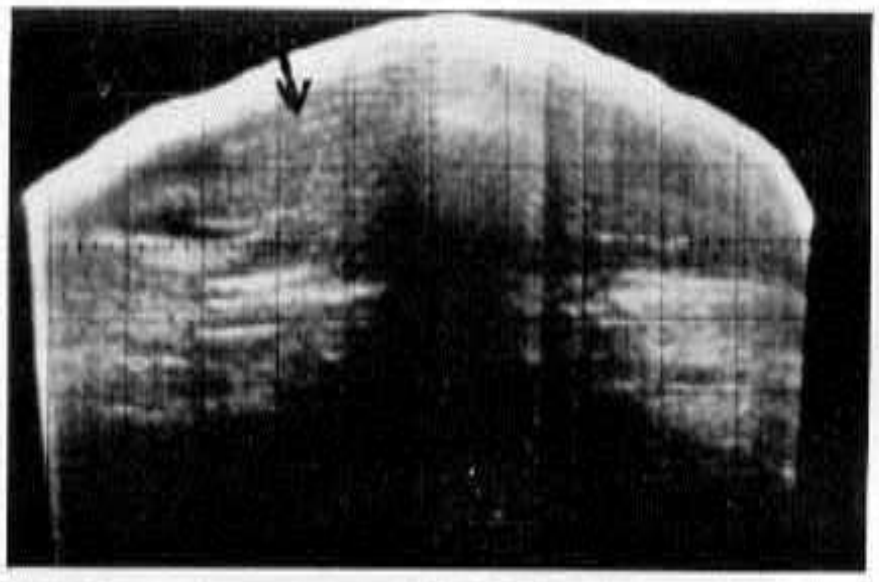

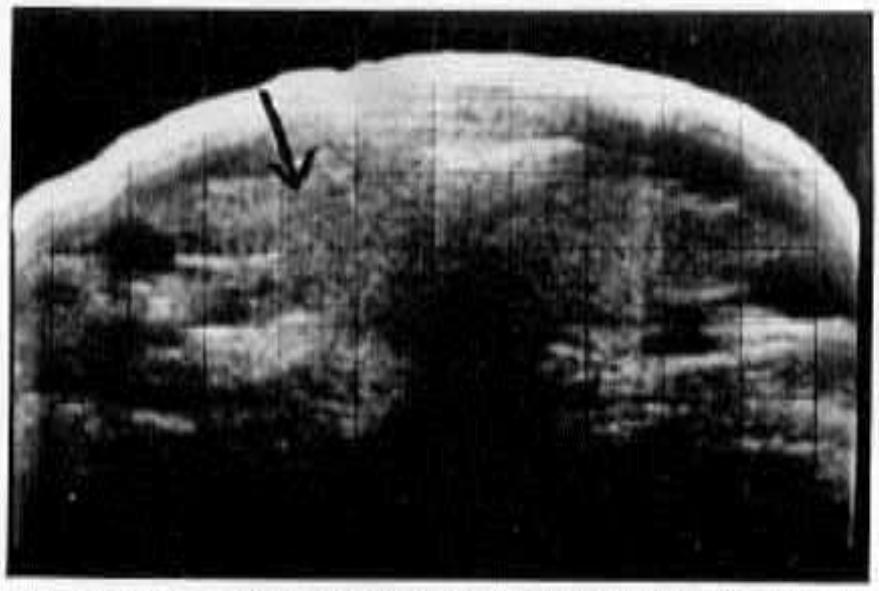

Fig. 21-32./C Formazione cistica a contenuto prevalentemente liquido anche se esiste un setto che la divide in 2 porzioni ecoprive.

Fig. 21-32./D Nodulo parenchimatoso semplice alla base del lobo dx.

TABELLA 21-11. Inquadramento ecografico della patologia tiroidea.

Aumenti di volume diffusi	a struttura omogenea	con conservata ecogenicità (m. di Basedow, gozzi)
		con ridotta ecogenicità (tiroidite acuta e subacuta)
	a struttura disomogenea (gozzi nodosi)	
Aumenti di volume circoscritti	solidi (gozzi colloidali circoscritti, carcinomi)	
	liquidi (cisti, ematomi)	
	misti	

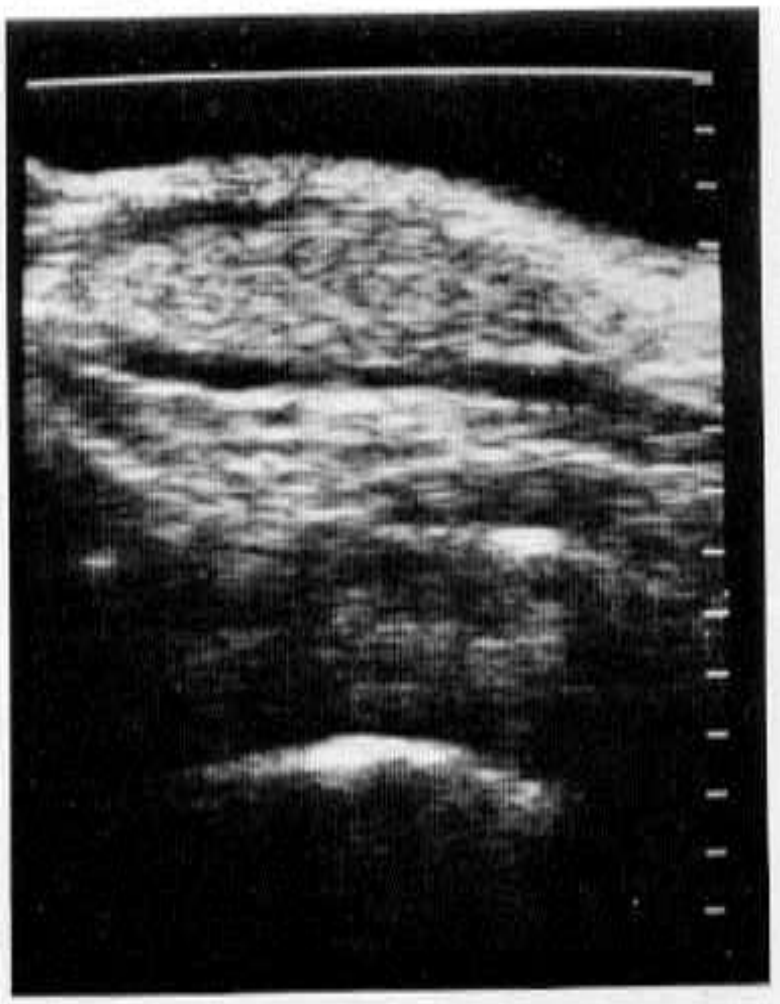

Fig. 21-33/E. Tiroide aumentata in toto ad ecostruttura omogenea.

TABELLA 21-12. Criteri diagnostici per l'accertamento di ipotiroidismo (da Zanussi, modificata).

	Elementi di sospetto	*Elementi di certezza*		
		clinici	*strumentali*	*di laboratorio (siero)*
Ipotiroidismo dell'adulto	*1ª istanza* associazione di: astenia; ipoemotività; sonnolenza; stipsi; torpore; insofferenza al freddo	agli elementi di sospetto si uniscono: modificazioni tipiche della cute, capelli e sistema pilifero; aspetto mixedematoso e macroglossia	—	T_4 <35 ng/ml T_3 <0,5 ng/ml TSH: >4,0 μU/ml nelle forme primitive; non dosabile nelle forme second.
	2ª istanza si aggiungono: iporeflessia; edema duro (non solo agli arti inferiori); bradicardia; cardiomegalia; ipotensione		—	
Ipotiroidismo giovanile	analoghi a quelli dell'adulto con in più: ipoevolutismo somatico e psichico; ritardo dell'eruzione dentaria e del ricambio di quella decidua	aspetto cretinoide con mixedema; nanismo disarmonico (v. Fig. 4-18)	quadro Rx delle epifisi ossee e dentario; iodocaptazione < 15%	
Ipotiroidismo congenito	Scarsa vivacità e mobilità del neonato; poca presa alla suzione; ritardo nell'accrescimento	aspetto tipico del cretino con gozzo	quadro Rx delle epifisi ossee e dei germi dentari	

TABELLA 21-13. Criteri diagnostici per l'accertamento di ipertiroidismo (da Zanussi, modificata).

Elementi di sospetto	*Elementi di certezza*	
	clinici	*di laboratorio*
1ª istanza: associazione di: eretismo e psicoastenia; intolleranza al caldo; tremori; tachicardia; aumento della pressione differenziale	*è patognomonica la triade: gozzo* (nodulare diffuso), *esoftalmo* (benigno o maligno, *tachicardia* (nella tetrade di Basedow sono compresi anche i *tremori*)	1) aumento ormoni circolanti *a)* T_4 (con indice di tiroxina libera) *b)* T_3 (RIA) 2) captazione elevata con rapida dismissione 3) mancata inibizione da T_3
2ª istanza: si aggiungono: dimagramento; iperreflessia (tipica l'achillea); iperidrosi; segni oculari (esoftalmo); fenomeni vasomotori	a questi segni si uniscono gli elementi di sospetto e gli altri segni e sintomi citati (v. Tab. 21-6), non sempre tutti presenti rivestono notevole importanza l'iperfagia con dimagramento, i segni di psiconevrosi e, in caso di gozzo diffuso, la presenza di un soffio sulla tiroide	

dismissione del PTH è condizionata dalla quantità degli ioni calcio presenti nel sangue: la concentrazione plasmatica del PTH aumentando fisiologicamente in corso di ipocalcemia e diminuendo in corso di ipercalcemia.

È stata rilevata, inoltre, una dismissione bifasica di ormone dalla ghiandola: una più rapida ed una prolungata nel tempo, probabilmente in relazione a due pools di PTH ghiandolare: il primo relativamente piccolo, viene immediatamente dismesso in seguito ad ogni stimolo ipocalcemico, mentre il secondo, di maggiore entità e probabilmente espressione di neosintesi ormonale, mantiene l'entità della secrezione inversamente correlata al tasso calcemico.

Le principali funzioni riconosciute al PTH sono:

— regolazione della velocità di attivazione delle unità metaboliche dell'osso;

— mantenimento della concentrazione plasmatica del calcio ad un livello sufficiente per assicurare la funzione ottimale di numerose cellule (le cellule beta-pancreatiche, altre cellule endocrine, le cellule muscolari e nervose in genere);

— a livello ematico: aumento della calcemia e diminuzione della fosfatemia;

— a livello urinario: aumento della eliminazione di fosfato e di peptidi contenenti idrossiprolina e diminuzione della calciuria;

— assorbimento del calcio a livello intestinale, tramite la vit. D e la relativa produzione di una proteina carrier;

— il PTH agisce regolando la sintesi renale di 1,25 (OH_2) D_3 a partire dal 25 (OH) D_3.

Iperparatiroidismo primitivo

Nella forma più frequente è sostenuto da un adenoma singolo che interessa una delle 4 ghiandole. Il primo sintomo in genere è la *nefrolitiasi*.

Non infrequente negli stati avanzati è l'instaurarsi di una *nefrocalcinosi*, con calcolosi recidivanti che favoriscono ricorrenti infezioni delle vie urinarie.

Nel 25% dei casi il primo sintomo a comparire è uno di quelli relativi agli effetti ossei: dolorabilità, fratture spontanee, iperelasticità delle giunzioni articolari, deformità scheletriche.

Aspetto radiologico dello scheletro nell'iperparatiroidismo

— Radiotrasparenza di tutti i segmenti ossei, dovuta a decalcificazione diffusa;

— scomparsa della lamina dura dell'alveolo dentario;

— riassorbimento dell'osso periosteo nei metacarpi e nelle falangi;

— caratteristico aspetto tarlato o a vetro smerigliato del cranio;

— talvolta osteoporosi diffusa;

— cisti ossee e tumori bruni che presentano lo stesso aspetto radiografico (vedi Fig. 18-21).

Le alterazioni scheletriche, in genere, danno luogo a deformità:

— incurvamento delle ossa lunghe;

— non infrequenti fratture spontanee;

— alterazioni delle vertebre che possono condurre ad accorciamento della statura e deformità a "petto di gallinaceo" del torace.

Le alterazioni ematochimiche e i reperti urinari sono rappresentati nella Tab. 21-14.

Esiste un *iperparatiroidismo secondario*, causato da rachitismo, sindromi da malassorbimento, insufficienza renale cronica, sindrome di Fanconi (v. appresso); queste diverse condizioni, determinando una resistenza relativa sui tessuti bersaglio all'azione del paratormone, ne provocano una iperincrezione. Si parla anche di iperparatiroidismo terziario.

Tests diagnostici per la diagnosi di iperparatiroidismo

Il *dosaggio radioimmunologico del PTH* è ovviamente un indice sicuro di iperattività paratiroidea.

Un test diagnosticamente utile è quello che prevede la *somministrazione di corticosteroidi*: l'ipercalcemia da ipervitaminosi D, da sarcoidosi e da diffuse lesioni neoplastiche solitamente diminuisce durante il trattamento con cortico-

TABELLA 21-14. Reperti urinari e plasmatici in patologia paratiroidea

REPERTI PLASMATICI	*Iperparatiroidismo*	*Ipoparatiroidismo*
Calcio	↑	↓
Magnesio	N o ↓	N
Fosforo	N o ↓	↑
Cloro	↓	N o ↓
Fosfatasi alcalina	↑ o N	N

REPERTI URINARI	*Iperparatiroidismo*	*Ipoparatiroidismo*
Calcio	N o ↑	↓
Riassorbimento tubulare del fosfato	↓ o N	↑
Idrossiprolina	↑ o N	↓
Capacità di concentrazione da parte del rene	↓	N

↑ = aumentato
↓ = diminuito
N = normale

steroidi (100-200 mg/die per os, per 5-6 giorni), mentre la ipercalcemia da iperparatiroidismo, in genere, non diminuisce.

Il *test dell'infusione di PTH* serve anch'esso per la diagnosi differenziale con altri tipi di ipercalcemia: l'infusione di PTH solitamente determina un aumento della fosfaturia nei pazienti ipercalcemici, tranne che negli iperparatiroidei.

Test di privazione dei fosfati

Nei soggetti con apporto normale di calcio, una drastica riduzione dell'introito di fosfato, provoca una diminuzione della fosfatemia e, in via secondaria, un aumento della calcemia.

Se si somministra per tre giorni una dieta normocalorica, povera di fosfato (meno di 350 mg/die) e con contenuto di calcio normale, a dei pazienti con iperparatiroidismo normocalcemico si osserva che la concentrazione plasmatica del calcio aumenta significativamente. Se insieme alla dieta viene somministrata clortiazide (alla dose giornaliera di 1 gr, per 3 giorni) l'aumento della calcemia è più facile a rinvenirsi.

Ipoparatiroidismo

L'ipoparatiroidismo è uno stato morboso dovuto ad insufficiente o mancata increzione di ormone paratiroideo, con alterazioni particolari del ricambio calcio-fosforico.

Ne conseguono:

— ipereccitabilità neuro-muscolare, che può sfociare nella crisi tetanica;

— disturbi trofici a carico dei denti, della cute, dei capelli e del cristallino.

La crisi tetanica si manifesta, quando i valori sierici del calcio si riducono notevolmente, con una serie di contrazioni toniche dei muscoli, soprattutto del volto e degli arti superiori. Il volto assume un caratteristico aspetto definito a "mezzo sorriso" per la contrazione dei muscoli mimici. Gli arti superiori sono addotti, gli avambracci flessi sulle braccia, la mano flessa sull'avambraccio, con le dita in semiflessione sull'articolazione metacarpofalangea, in estensione sulle articolazioni interfalangee e con pollice fortemente addotto: *mano da scrivano o da ostetrico o mano di Trousseau*. Con minore frequenza possono essere interessati anche altri gruppi muscolari.

La localizzazione in genere è simmetrica e la crisi tetanica può durare da alcuni minuti fino a delle ore.

Nei casi di tetania latente non si hanno contrazioni muscolari; queste si possono provocare in seguito a stimoli elettrici o meccanici.

— ***Segni di Trousseau e di Chwostek.***

Come si è detto esiste anche la possibilità di *tetanie normocalcemiche* e di *tetanie ipocalcemiche extraparatiroidee*.

Le *tetanie normocalcemiche* sono legate all'alcalosi respiratoria o metabolica (con conseguente riduzione della quota calcioionizzata del sangue): mancano i reperti umorali caratteristici dell'ipoparatiroidismo.

Le *tetanie ipocalcemiche extraparatiroidee* (da rachitismo, sindromi da malassorbimento, acidosi tubulare renale, ecc.) in rapporto alla protratta ipocalcemia si accompagnano a quadri ossei di tipo osteoporotico.

Tetania può anche aversi nella ipomagnesiemia.

La diagnostica strumentale e di laboratorio si avvale di varie tecniche quali:

1) elettrostimolazione neuromuscolare e elettromiografia;

2) tests basati sullo studio della fosfaturia;

3) prove di stimolazione paratiroidea mediante ipocalcemia provocata.

Al fine di determinare una ipocalcemia, si possono somministrare delle sostanze come istamina (1 mg sottocute), estrogeni (iniezione intramuscolare di 25 mg di estradiolobenzoato: test di Kloty e Barbier), agenti chelanti il calcio (EDTA per flebo); determinata così l'ipocalcemia possono venire misurati i parametri elettromiografici e di elettrostimolazione neuromuscolare.

Un altro metodo per svelare una condizione di tetania latente quindi di ipoparatiroidismo è quello di provocare un'*alcalosi respiratoria*, in seguito ad iperpnea volontaria per almeno 5 min; lo scatenarsi di una crisi tetanica sarà un indice diagnostico probante.

TIMO

Il timo nell'uomo è un organo impari, mediano, situato nel mediastino anteriore, che possiede una duplice composizione, epiteliale e linfatica.

Il timo si divide in una parte corticale, costituita prevalentemente da linfociti, ed in una parte midollare, formata da una componente epiteliale, nella quale spiccano i corpi di Hassal. La differenza tra corticale e midollare è fondamentalmente dovuta alla presenza, nella prima, di linfociti, che invece scarseggiano nella seconda.

Il timo si sviluppa autonomamente da ogni stimolazione immunologica, e nel suo contesto mancano centri germinativi, plasmacellule ed attività mitotiche antigeno-dipendenti; nonostante ciò è coinvolto nella risposta immunitaria, sia fisiologica che patologica; infatti, rappresenta la fonte essenziale dei T-linfociti circolanti necessari per l'espletamento dell'ipersensibilità ritardata o cellulo-mediata.

L'azione immunitaria dei T-linfociti si svolge solo quando queste cellule lasciano il timo, mentre al suo interno generalmente muoiono dopo aver subito dei processi differenziativi.

I linfociti contenuti nel timo, possono essere divisi in due gruppi, grandi e piccoli, con prevalenza dei primi i quali, situati nella zona sottocapsulare, per divisione mitotica producono i piccoli linfociti; inoltre, in relazione alla durata media della loro vita, possono essere ulteriormente suddivisi in: linfociti a breve vita (3-5 giorni) maggiormente rappresentati e linfociti a lunga vita (alcuni anni); i linfociti che escono dall'organo vanno a popolare le aree timo-dipendenti dei tessuti linfatici periferici, costituendo le cellule T periferiche.

Nel timo è stata dimostrata la produzione di fattori umorali (Tab. 21-15) responsabili di molte funzioni immunitarie timiche.

Interessante è anche la struttura vasale, che ricorda quella dei vasi cerebrali costituenti la barriera ematoencefalica, che qui viene definita "barriera timoematica", contribuendo a formare la cosidetta "barriera timica degli antigeni".

TABELLA 21-15. Dati comparativi su alcuni dei principali prodotti estratti dal timo o dal sangue circolante

Denominazione	*Azione principale*
Timosina	Induzione maturazione linfociti T
THF (*Thymus Humoral Factor*)	Induzione maturazione linfociti T
Timoproteina I e II	Maturazione linfociti T, blocco neuromuscolare
LSH (*Lymphocyte Stimul. Hormone*)	Stimolazione immunità umorale
Ormone timico della omeostasi	
Timosterina	Effetto anti tumorale
Fattore timico (TF)	Maturazione linfociti T
Fattore ipocalcemico timico T_1 T_3	

Il timo raggiunge il suo picco di attività durante la pubertà, per poi subire un lento processo involutivo, che generalmente si completa nella tarda età e che interessa soprattutto la regione corticale.

La patologia timica si compendia in tre condizioni: ipoplasia, iperplasia e tumori (timoni), i cui caratteri essenziali sono raccolti nella Tab. 21-16.

GHIANDOLE SURRENALI

Le ghiandole surrenali sono situate in sede retroperitoneale sopra i reni e sono costituite da 2 parti embriologicamente e morfofunzionalmente differenti: *la parte esterna o corticale*, producente ormoni mineralo-glico — e sesso — at-

TABELLA 21-16. Diagramma rappresentante le malattie sistemiche associate con timoma o iperplasia timica

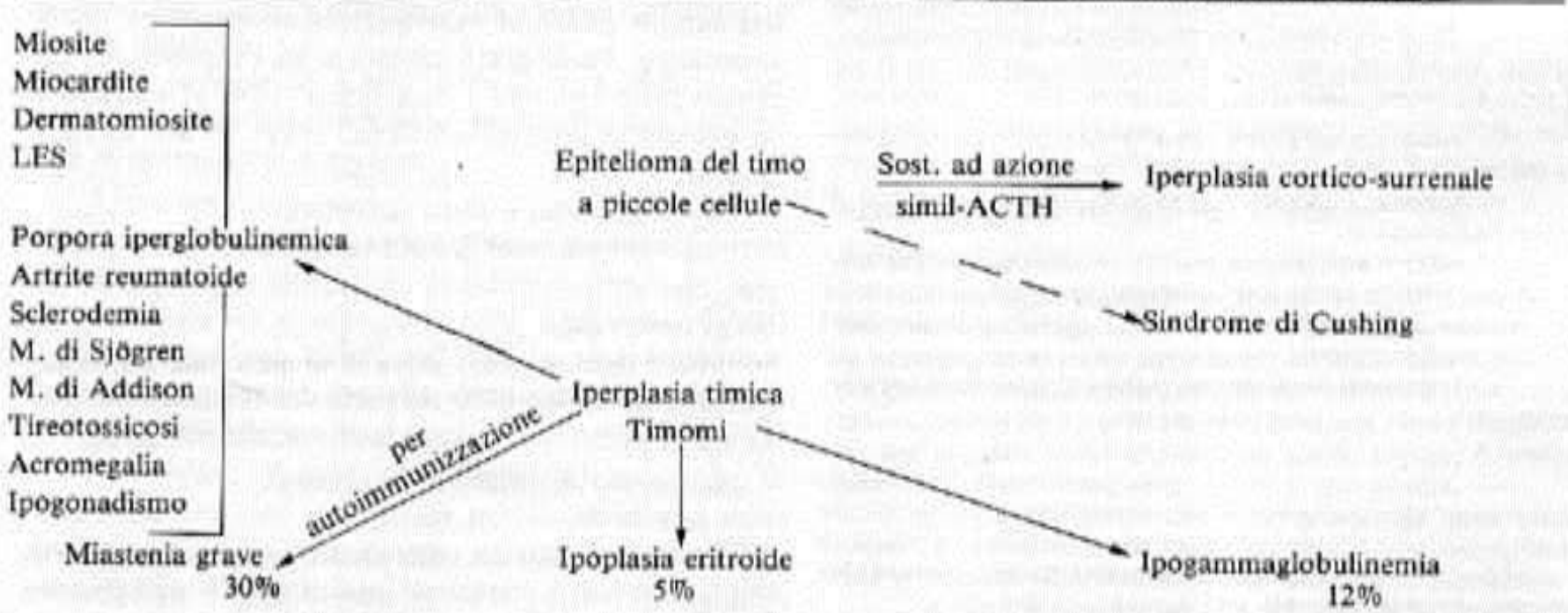

tivi, la *parte interna o midollare* producente amine vasoattive (noradrenalina ed adrenalina).

La parte corticale è divisa in 3 porzioni che si è sempre ritenuto avessero funzioni diverse; la parte più esterna o glomerulare produce mineralcorticoidi e particolarmente aldosterone, la parte fascicolata produce glicorticoidi ed in particolare cortisolo, mentre la parte reticolare non sembra dotata di attività endocrina; c'è però da aggiungere due fatti importanti:

— la zona glomerulare è indipendente dalla secrezione ipofisaria di ACTH e per tale motivo non si ha iperaldosteronismo nelle sindromi da ipersecrezione di ACTH;

— la zona fascicolata e reticolare sembrano essere un'unità ACTH dipendente in diversi momenti funzionali; infatti la somministrazione di ACTH provoca un aumento di volume della zona reticolare perché, probabilmente sotto lo stimolo corticotropo, le cellule della fascicolata esplicano la loro funzione secretoria, indi si impoveriscono dei lipidi in esse contenuti, subiscono dei fenomeni di necrobiosi ed assumono aspetto e disposizione delle cellule reticolari.

I principali prodotti di secrezione del corticosurrene sono il cortisolo e l'aldosterone.

— *Cortisolo*: possiede un ritmo secretorio circadiano con picco massimo alle 8,00 del mattino e successivo progressivo decremento con picco minimo alle ore 24,00; tale ritmo, che come mostrato nella Fig. 21-10, è in conseguenza della secrezione ipofisaria di ACTH ed ipotalamica di CRF, scompare nella iperplasia e nei tumori della corticale. Il cortisolo viaggia legato nel sangue per il 95% alla transcortina, proteina secreta dal fegato sotto stimolo estrogenico, mentre solo il 5% è la quota libera; i principali effetti metabolici sono:

— neoglicogenesi protidica;
— azione antagonista all'insulina;
— azione antilipolitica;
— azione sul metabolismo proteico;
— apparato cardiovascolare: aumento delle resistenze periferiche;
— apparato digerente: azione ulcerogena a livello gastroduodenale; inibisce il trasporto attivo del calcio;
— apparato urinario: aumenta il flusso plasmatico renale e la velocità di filtrazione glomerulare; a livello tubulare favorisce il riassorbimento sodico scambiandolo con il potassio;
— apparato scheletrico: esaltazione del riassorbimento osseo;
— sangue: linfocitolisi per inibizione della sintesi di DNA linfocitario;
— effetto antiinfiammatorio: riduzione della permeabilità vasale ed integrità della microcircolazione, blocco della migrazione linfocitaria extravasale, stabilizzazione delle membrane lisosomiali;
— fenomeni immunitari: ridotta produzione anticorpale;

— *aldosterone*: è secreto prevalentemente dalle cellule della zona glomerulare; la sua secrezione è indipendente dall'ipofisi, ma è legata al rapporto extracellulare Na/K la cui alterazione provoca modificazioni della secrezione aldosteronica atte a riportare alla norma tale rapporto.

Nel sangue l'aldosterone viaggia legato per la maggior parte all'albumina, mentre solo la piccola parte libera è quella attiva; l'aldosterone provoca a livello del tubulo distale e dei tubuli collettori renali una ritenzione da Na^+ scambiandolo con K^+ ed H^+.

Ipercorticosurrenalismo

Sintomatologia

L'ipercorticosurrenalismo si estrinseca con molteplici manifestazioni, che sono ricondubili ad iperproduzione di cortisolo, di androgeni e di aldosterone.

L'*eccesso di cortisolo* provoca:

— *facies lunare*, dovuta alla deposizione di grasso, che fa assumere alla faccia un aspetto a luna piena, con bocca a pesce;

— *astenia muscolare* ingravescente per ipotrofia muscolare, dovuta all'inibizione delle sintesi proteiche;

— *dimagrimento*, dovuto alla riduzione delle masse muscolari;

— *addome pendulo*, per atrofia dei muscoli retti addominali;

— *gobba a bufalo*, dovuto all'accumulo di grasso nelle fosse sopraclaveari e regione posteriore del collo;

— *strie rubre*: caratteristicamente localizzate nelle porzioni laterali dell'addome (lontano dall'ombelico), in sede ascellare, ed assumenti un andamento a fiammella; sono dovute sia alla diminuzione del tessuto elastico del derma, con assottigliamento della cute ed evidenziazione del plesso venoso sottostante, sia alla policitemia;

— facilità alla formazione di *ecchimosi*: per compromissione dei muscoli lisci delle pareti vasali e del connettivo perivasale;

— difficoltà alla cicatrizzazione delle ferite: come sopra;

— *osteoporosi* e cifosi: l'aumentato catabolismo proteico ed il minor apporto di calcio all'osso porta alla cifosi e provoca l'osteoporosi; col passar del tempo possono verificarsi fratture ossee anche spontanee. Radiograficamente si ha l'aspetto caratteristico delle vertebre a "merluzzo", per affondamento dei dischi intervertebrali nei corpi vertebrali rammolliti;

— insonnia e stato euforico;

— impotenza: dovuta sia alle condizioni psichiche, che all'insufficienza contrattile degli sfinteri dei corpi cavernosi;

— *ipertensione*: dovuta al potenziamento dell'azione catecolaminica da parte del cortisolo (interessa sia la pressione diastolica che quella sistolica).

L'*eccesso di androgeni* provoca:

— *acne*;

— aumento dei peli, anche se solo raramente si giunge all'irsutismo ed in questo caso è da ricercare un tumore virilizzante;

— tendenza alla calvizie;

— atrofia mammaria ed amenorrea nella donna.

L'*eccesso di aldosterone* (iperaldosteronismo primario: *Sindrome di Conn*) provoca ipertensione, ipertriemia, ipokaliemia e iperkaliuria; bassa la reninemia.

Dati di laboratorio più significativi dovuti all'eccesso di cortisolo:

— iperglicemia;
— poliuria;
— curva da carico di glucosio di tipo diabetico;
— ipercalciuria;
— policitemia con neutrofilia, linfopenia ed eosinopenia;
— ipercortisolemia, con caratteristica scomparsa del ritmo circadiano;
— aumento dei 17-idrossi-steroidi urinari.

L'eccesso di androgeni provoca:

— aumento di questi ultimi nel sangue e dei 17-chetosteroidi urinari.

Ipocorticosurrenalismo

L'ipocorticosurrenalismo cronico (m. di Addison) si estrinseca con una *sintomatologia* che interessa svariati apparati:

Apparato muscolare:

— *astenia profonda*, dovuta sia alla tendenza alla ipoglicemia per insufficiente cessione di glucosio al sangue da parte del fegato, con conseguente scarsa disponibilità di glucosio per l'apparato muscoloscheletrico, sia alla riduzione del rapporto Na/K nei liquidi interstiziali, sia alla modesta acidosi ipocloremica, sia, infine, all'ipotensione;

— *crampi e dolori muscolari*: dovuti all'iponatremia da carenza di aldosterone.

Apparato nervoso:

— *affaticabilità mentale*: sia per ridotta disponibilità di glucosio che per iniziale iperidratazione intracellulare e modesta acidosi;

— *difficoltà a concentrarsi, instabilità emotiva, depressione*, dovute alla mancata azione cortisolica a livello limbico;

— *vertigini e talora collasso ortostatico*, per ipovolemia da disidratazione extracellulare, nonché per la ipotensione arteriosa.

Apparato digerente:

— *anoressia e nausea* per ipocloridria e gastrite atrofica;

— *vomito e stipsi alternata a diarrea*, dovuti all'irritazione dei centri bulbari da iperidratazione intracellulare, che porta alla iperpotassiemia;

Apparato cardiocircolatorio:

— polso piccolo ed ipotensione arteriosa; la pressione sistolica si abbassa per insufficienza contrattile del miocardio, dovuta a ridotta disponibilità di glucosio; l'*ipotensione diastolica* è dovuta ad una diminuzione del tono arteriolare per ridotta sensibilità alle catecolamine da perdita di sodio.

Apparato cutaneo:

— *iperpigmentazione*: particolarmente accentuata in corrispondenza delle palme delle mani, pieghe cutanee, cicatrici, capezzoli ed aree perianali e perigonadali, orletto gengivale; ciò è dovuto all'aumentata secrezione di MSH conseguente a quella dell'ACTH e per lo stesso motivo si ha *inscurimento dei capelli*;

— *vitiligo* di probabile origine autoimmunitaria;

— *perdita di peli*, specie ascellari: particolarmente evidente nelle donne, mentre è rara nei maschi per la presenza degli androgeni testicolari.

Apparato riproduttivo:

— nella femmina: *amenorrea e menopausa precoce* per insufficienza ovarica; nell'uomo *impotenza e perdita della libido*, per mancata azione cortisolica a livello limbico e per l'astenia e l'adinamia che si accompagnano.

Dati di laboratorio più significativi

— tendenza all'ipoglicemia di base;
— curva da carico di glucosio piatta, talvolta con crisi ipoglicemica reattiva, anche in presenza di una normale risposta insulinica;
— bilancio azotato inizialmente positivo (per mancanza dell'azione proteocatabolica del cortisolo); successivamente normale o negativo per ridotta alimentazione;
— tendenza all'iponatriemia e all'ipopotassiemia;
— ipernatriuria con ipercloruria e ipopotassiuria;
— modesta anemia normocromica (in mancanza di cortisolo risulta ridotta la produzione di eritropoietina);
— modesta leucopenia (da alterata distribuzione dei leucociti tra compartimento ematico e interstiziale);
— linfocitosi ed eosinofilia (per mancanza dell'azione linfocito e eosinofilolitica del cortisolo);
— cortisolemia bassa o indeterminabile;
— 17-idrossicorticosteroidi bassi o indeterminabili nella femmina, ridotti nel maschio, nel quale esiste la produzione di androgeni testicolari;
— mancata risposta alla stimolazione con ACTH nelle forme di ipocorticosurrenalismo primitivo.

Nell'Addison severo si può instaurare uno stato comatoso (v. pag. 110).

L'ipocorticosurrenalismo può anche dare un quadro di *iposurrenalismo acuto* (per emorragia, necrosi da tossine, specialmente nella sepsimeningococcica, invasione neoplastica, ecc.) caratterizzata da daghipnea, iperpiressia, cefalea, rigidità nucale, ipotensione, dolori addominali.

Semeiotica funzionale del corticosurrene

Glicocorticoidi

— dosaggio cortisolo plasmatico: i livelli variano tra i 10-25 microg/ml del mattino ed i 5-12,5 microg/ml della sera in relazione al ritmo circadiano; è sempre utile effettuare più prelievi ematici nella giornata per seguire il ritmo circadiano, poiché un singolo prelievo può non essere diagnostico nei soggetti cushinghiani, nei quali, invece, è sempre assente il ritmo circadiano;

— dosaggio del cortisolo libero urinario: è uno degli indici più fedeli della funzione corticosurrenalica; è nettamente aumentato nei soggetti con sindrome di Cushing;

— dosaggio urinario dei 17 idrossicorticosteroidi: valori nettamente aumentati depongono per una neoplasia surrenalica.

Tests di stimolo:

— test con ACTH: la somministrazione di 25 U di ACTH sciolti in 500 ml di soluzione fisiologica in 8 ore di infusione provoca un aumento della cortisolemia di almeno il

100% dei valori basali ed un aumento di 3-5 volte i valori di 17-OHCS urinari; il test è negativo nell'insufficienza corticosurrenalica primitiva; nei pazienti con sindrome di Cushing da carcinoma surrenalico manca la risposta all'ACTH che può essere presente in quelli con adenoma o iperplasia surrenalica primitiva;

— test col metopirone: tale sostanza provoca un blocco della steroidogenesi a livello della 11 idrossilasi per cui continueranno ad aumentare i precursori del cortisolo; dopo aver raccolte per 3 giorni consecutivi le urine di 24 ore si somministrano 750 mg di metopirone per os ogni 4 ore per 1 giorno e vengono successivamente raccolte le urine di 24 ore per altri 3 giorni.

Nel normale i valori di 17-OHCS urinari aumentano 2-3 volte nei giorni successivi al test; se la sindrome di Cushing è da adenoma surrenalico la risposta è assente, mentre è normale in quelli con iperplasia surrenalica bilaterale.

Test di inibizione:

— Desametazone a basse dosi: dopo aver raccolto le urine di 24 ore si somministrano 0,5 mg di desametazone ogni 6 ore per 2 giorni e vengono successivamente raccolte le urine di 24 ore; nei soggetti normali si ha una caduta dei livelli urinari di 17-OHCS; tale test serve per diagnosticare una s. di Cushing;

— desametazone ad alte dosi: la somministrazione di 2 mg ogni 6 ore di desametazone per 2 giorni provoca nel soggetto con sindrome di Cushing da iperplasia bilaterale surrenalica una riduzione del 50% dei valori di 17-OHCS, mentre la risposta è normale in quelli con adenoma o adenocarcinoma surrenalico;

— overnight suppression test: la somministrazione di 1,0 mg di desametazone per os alle ore 24 provoca una netta diminuzione dei valori cortisolemici alle ore 8,00 del mattino successivo.

Mineralcorticoidi

— dosaggio plasmatico dell'aldosterone: i livelli normali, in posizione supina e a dieta libera, sono di 1-5 microg/ml, anche se numerosi sono i fattori che influenzano la secrezione di aldosterone, per cui, più che un singolo valore ematico, è preferibile valutare la secrezione durante e dopo uno stimolo adeguato. Nell'iperaldosteronismo primitivo vi è aumento dell'aldosteronemia con inibizione dell'attività reninica; nell'aldosteronismo secondario oltre all'iperaldosteronismo si ha anche un aumento dell'attività reninica.

Test di stimolo:

— restrizione di sodio: nel paziente tenuto a dieta iposodica (10 mEq di sodio e 100 mEq di potassio) per 5 giorni viene effettuato un prelievo il 6° giorno in posizione supina dopo 2 ore di stazione eretta e vengono raccolte le urine di 24 ore. Nel normale aumentano di circa 5 volte sia l'aldosterone plasmatico che urinario.

Test di inibizione:

— carico salino: sempre nel soggetto tenuto a dieta con 120 mEq di sodio e 100 mEq di potassio per 5 giorni; vengono prelevate le urine di 24 h e dosato l'aldosterone ematico; nel soggetto normale deve evidenziarsi una riduzione sia dei livelli ematici che di quelli urinari di aldosterone.

Nella Tab. 21-17 è riassunto l'approccio diagnostico da seguire in pazienti con segni clinici di iperfunzione corticosurrenalica.

PANCREAS ENDOCRINO

Le isole di Langherans, formazioni rotondeggianti del diametro di circa 150 micron, si trovano nella testa, nel corpo, ma soprattutto nella coda del pancreas; esse contengono quattro tipi di cellule endocrine e sono delimitate da una membrana basale racchiudenti tutti i citotipi. Questi sono costituiti da:

— *cellule alfa:* disposte alla periferia delle isole e secernenti glucagone;

— *cellule beta:* disposte al centro delle isole e secernenti insulina;

— *cellule delta:* disposte anch'esse alla periferia delle cellule e secernenti somatostatina, ormone che agisce solo localmente in quanto quello ritrovabile in circolo è esclusivamente di origine ipotalamica.

— *cellule PP:* secernenti il polipeptide pancreatico.

Nelle isole della testa del pancreas le cellule beta sono contornate da cellule secernenti polipeptide pancreatico e somatostatina, mentre quelle del resto della ghiandola sono attorniate da cellule secernenti glucagone.

Tale dislocazione ha una sua importanza fisiopatologica in quanto, potendo avvenire il passaggio di molecole e ioni da una cellula endocrina a quelle adiacenti, la somatostatina può, per tale meccanismo, inibire sia la secrezione di insulina che quella del glucagone; il glucagone con lo stesso meccanismo stimola la secrezione di insulina.

L'insulina, principale ormone secreto dalle beta cellule pancreatiche, è un polipeptide costituito da due catene di aminoacidi unite da ponti di solfuro: la catena più corta (a) di ventuno aminoacidi e quella più lunga (b) di trenta aminoacidi.

La fosforilazione intracellulare del glucosio dà il segnale per l'avvio della biosintesi della proinsulina a livello ribosomiale. La proinsulina viene trasferita nell'apparato di Golgi, dove probabilmente avviene la conversione enzimatica in insulina, che viene concentrata in granuli, i quali vengono rilasciati nel citoplasma e si attaccano al sistema microtubulare-microfilamentoso lungo il quale migrano, probabilmente tramite l'intervento del calcio, fino a raggiungere la superficie cellulare dove, per un processo di esocitosi, vengono espulsi all'esterno.

Una volta in circolo, l'insulina esplica la sua azione interagendo con appositi recettori presenti a livello delle cellule bersaglio; tali recettori sono stati evidenziati sia a livello della membrana citoplasmatica che all'interno della cellula, a livello della membrana nucleare del reticolo endoplasmatico e dell'apparato di Golgi. Il recettore citoplasmatico è di natura glicoproteica ed è costituito da 4 subunità (uguali a due a due), legate tra loro da ponti disolfurici; tali recettori sono raccolti in gruppi o "cluster".

Si pensa che il meccanismo con cui l'insulina entra nella cellula prevede che l'ormone si leghi ai recettori di superficie provocandone una aggregazione (clustering); a questo punto avverrebbe una invaginazione della membrana con internalizzazione dei complessi ormone-recettore. Il destino della molecola di insulina internalizzata è duplice: una parte viene degradata, mentre un'altra va ad interagire con i recettori intracellulari, ai quali ultimi spetta un ruolo rilevante per l'azione dell'insulina. L'ormone infatti, come è noto, ha alcune azioni immediate sulle cellule bersaglio (attivazione del trasporto di glucosio, di ioni, di processi di fosforilazione) ed altri effetti più tardivi (sintesi proteica, sintesi di RNA e DNA). Sembra che proprio questi effetti tardivi siano da attribuire ad un legame dell'ormone con i recettori intracellulari, mentre gli altri effetti biologici dell'insulina derive-

rebbero dal legame dell'ormone con i recettori di superficie.

Si è visto che il numero dei recettori per l'insulina è inversamente proporzionale alla concentrazione di insulina ("down regulation"); per tale motivo in tutti i casi di iperinsulinismo (obesità maschile) è sempre presente una diminuzione del numero dei recettori insulinici (De Pirro, Lauro e Coll.).

La regolazione funzionale del pancreas endocrino soggiace all'intervento di diversi fattori:

— alimentari: il glucosio, gli amminoacidi e gli acidi grassi stimolano la secrezione insulinica;

— ormoni gastrointestinali: in particolare la secretina, l'enteroglucagone e soprattutto il G.I.P., i quali "amplificano" le risposte insulari al glucosio;

— stimoli nervosi: la stimolazione del vago attiva la secrezione di insulina che tuttavia persiste anche nel pancreas denervato.

Per i tests funzionali del pancreas endocrino relativamente all'*insulina* vedi appresso: diagnosi del diabete mellito.

Il *glucagone*, polipeptide costituito da 29 aminoacidi disposti in unica catena, viene sintetizzato da un precursore a peso molecolare più alto, il proglucagone; il glucagone circola nel sangue in forma libera alla concentrazione di 50-100 pg/ml.

Gli effetti del glucagone sono opposti a quelli dell'insulina, per cui provoca iperglicemia, glicogenolisi e gliconeogenesi epatica, e lipolisi a livello del tessuto adiposo ipocalcemia e ipernatruria.

Non esiste, al momento, test per valutare la secrezione di glucagone.

Peptide C: costituisce il ponte inattivo che lega in maniera sequenziale le due catene dell'*insulina*, proteggendola dagli attacchi degli enzimi proteolitici intracellulari. Per il valore diagnostico del peptide C vedi appresso pag. 902.

Somatostatina: come abbiamo visto, avrebbe un'azione soltanto locale, inibendo sia la secrezione di insulina che quella di glucagone.

TESTICOLO

Il testicolo, è un organo pari situato bilateralmente nella borsa scrotale; in caso di mancata discesa nella borsa si parla di *criptorchidismo*.

La componente principale parenchimale sono i tubuli seminiferi, all'interno dei quali si attua la spermatogenesi nelle sue varie tappe; tra le cellule spermatocitarie in vario grado di sviluppo si trovano, adese alla membrana basale tubulare, le cellule del Sertoli impegnate nella produzione di una proteina capace di veicolare all'interno del tubulo il testosterone sintetizzato dal tessuto interstiziale.

Il parenchima testicolare infatti è formato anche da tessuto interstiziale, costituito dalle cellule di Leydig, nel cui citoplasma si rinvengono gli enzimi della steroidogenesi maschile, che portano alla formazione del testosterone a partire dal colesterolo.

Lo sviluppo dei testicoli si arresta al momento della nascita, permanendo essi nella cavità addominale; alla pubertà, in seguito allo stimolo esercitato dalle gonadotropine ipofisarie, si ha la discesa nella borsa scrotale ed inizia la maturazione dei gameti, compaiono le cellule del Sertoli e si evidenzia la secrezione del testosterone da parte delle cellule di Leydig. Questo iniziale incremento della concentrazione plasmatica di testosterone si verifica durante il sonno in relazione alle ondate secretive dell'LH.

La secrezione di testosterone nell'adulto avviene secondo un ritmo circadiano, che però ha delle oscillazioni molto scarse.

Il *testosterone* viaggia nel sangue legato per il 38% all'albumina e per il 60% ad una beta-globulina (Sex Hormone Binding Globulin); solo il 2% rimane libero ed è questa la quota metabolicamente attiva.

Il testosterone si lega con uno specifico recettore intracellulare delle cellule bersaglio e viene trasformato da una 5-alfa-reduttasi nel *diidrotestosterone*, che è la forma metabolicamente attiva; esso agisce a vari livelli:

— regola la secrezione gonadotropinica ipofisaria con meccanismo di feed-beck;

— attiva la spermatogenesi;

— provoca la differenziazione sessuale dell'embrione, tramite la stimolazione dei dotti Wolfiani e la virilizzazione dei genitali esterni;

— induce la maturazione sessuale, favorendo la comparsa dei caratteri sessuali secondari;

— a livello scheletrico stimola l'accrescimento staturale e l'aumento delle masse muscolari;

— provoca la saldatura delle cartilagini intraepifisarie, con arresto dell'accrescimento lineare, alla fine della pubertà;

— favorisce lo sviluppo della prostata;

— sembra anche che influenzi il comportamento sociale dell'individuo, forse per azione sull'amigdala ed ippocampo.

La regolazione secretoria è mostrata nella Fig. 21-33 ed è molto simile a quella della donna, rispetto alla quale manca la ciclicità.

L'ipotalamo produce un decapeptide (LHRH), il quale va a stimolare, a livello ipofisario, la secrezione di LH ed FSH; l'LH stimola la steroidogenesi da parte delle cellule di Leydig, mentre l'FSH stimola la proliferazione e la maturazione delle cellule germinali, attiva le cellule del Sertoli e favorisce la disponibilità della proteina vettrice. Nelle cellule di Sertoli sembra, inoltre, esista un altro ormone (*inibina*) capace di inibire la secrezione di FSH.

I livelli testosteronemici non subiscono particolari oscillazioni nel corso della giornata ed i valori medi sono:

— uomo: 0,3-1,0 microgr/ml nel siero; 50-150 microgr/24 h nelle urine;

— donna: 0,01-0,1 microgr/ml nel siero; 0-15 microgr/24 h nelle urine.

Il testicolo è inoltre il maggiore produttore di *estrogeni* nell'uomo; essi vengono prodotti dalle cellule di Leydig a partire dal testosterone e dall'androstenedione.

La semeiotica del testicolo si interessa soprattutto alle dimensioni del testicolo stesso che vengono valutate con l'*orchidometro di Prader*, una specie di rosario costituito da ovoidi in plastica di dimensioni volumetriche diverse (da 1 a 25 ml) corrispondenti ai volumi testicolari delle diverse età: mentre con una mano si isola il testicolo, con l'altra si accosta l'ovoide che volumetricamente gli si avvicina di più.

Per una valutazione più particolareggiata di quella che è la riserva funzionale testicolare si usa il *Test di stimolo con HCG*: dopo aver prelevato un campione di sangue, per valutare la testosteronemia basale, si somministrano per 3 giorni consecutivi, 2000 U di HCG intramuscolo ogni 12 ore e successivamente, il 4° giorno, viene eseguito un nuovo prelievo ematico per il dosaggio del testosterone; normalmente i valori di testosterone devono raddoppiare rispetto a quelli basali.

TABELLA 21-17. Approccio diagnostico nel sospetto di ipercorticosurrenalismo (da Cassano e Andreani: Trattato di Endocrinologia - SEU, modificata)

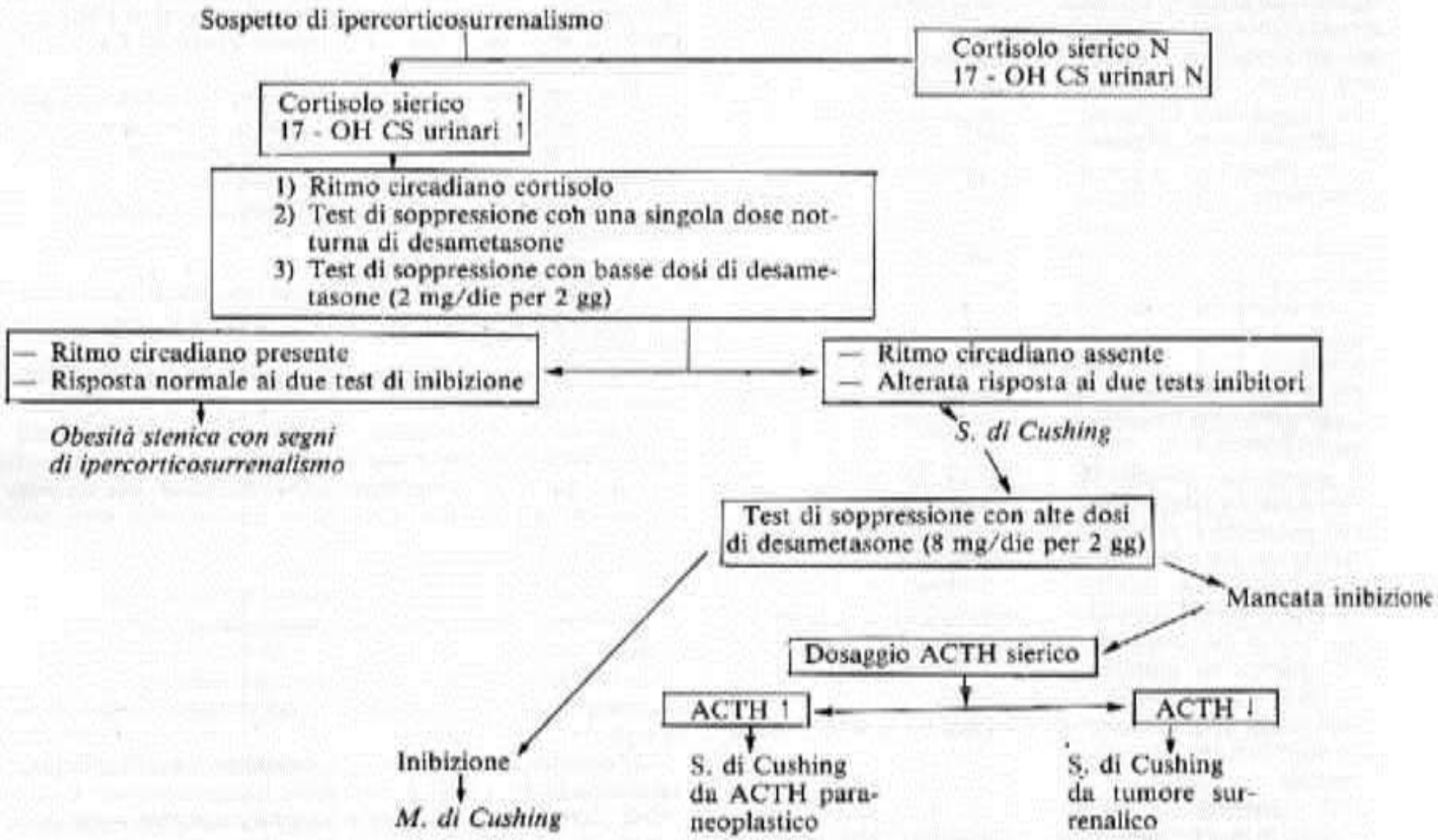

Test al metopirone	Risposta positiva	Mancata risposta	Mancata risposta
Test lisin-8-vasopressina	Risposta positiva	Mancata risposta	Mancata risposta
Test ipoglicemia insulinica	Risposta negativa	Mancata risposta	Mancata risposta
Retropneumoperitoneo	Visualizzazione bilaterale	Visualizzazione bilaterale	Visualizzazione monolaterale
Scintigrafia surrenalica	Normale	Normale	Visualizzazione del tumore

La funzione testicolare viene valutata anche e soprattutto con quello che è l'esito della fisiologica funzione della gonade maschile: lo *sperma*.

L'*esame del liquido seminale* viene effettuato sul materiale raccolto mediante ipsazione e dopo un'astinenza dai rapporti di non meno di tre giorni e non più di cinque. Nel liquido seminale vengono valutate le due porzioni: corpuscolata (spermatozoi ed altre cellule) e liquida (plasma seminale e sue caratteristiche biochimiche).

Le caratteristiche principali del liquido seminale sono:

— odore: fiore di castagno o di carrube;
— colore: trasparenza variabile;
— viscosità: aspetto flocculo-viscoso;
— tempo di fluidificazione: 15-20 m';
— pH: 7.2-7.8;
— volume: 2-4,5 ml.
— numero degli spermatozoi: 80-150 milioni nell'intero eiaculato ovvero 30-50 milioni/ml
— motilità: normalmente deve essere:
  — dopo 3 ore: 50-80%;
  — dopo 24 ore: 10-15%;
— atipicità spermatozoaria: non deve superare il 20% e le forme immature non devono essere oltre il 5%.

Se si osservano spermatozoi privi di movimento bisogna aggiungere una soluzione vivificatrice per controllare se gli spermatozoi immobili si muovono oppure se si tratta di spermatozoi morti (*necrospermia*).

Caratteristiche biochimiche:

— *fruttosio* (maggiore fonte energetica degli spermatozoi): 150-500 mg/ml;
— *acido citrico, ialuronidasi, fosfatasi acida ed alcalina;*
— *DNA e proteine basiche.*

Da tutti questi dati si può ricavare l'*indice di fertilità* secondo Page ed Hailding.

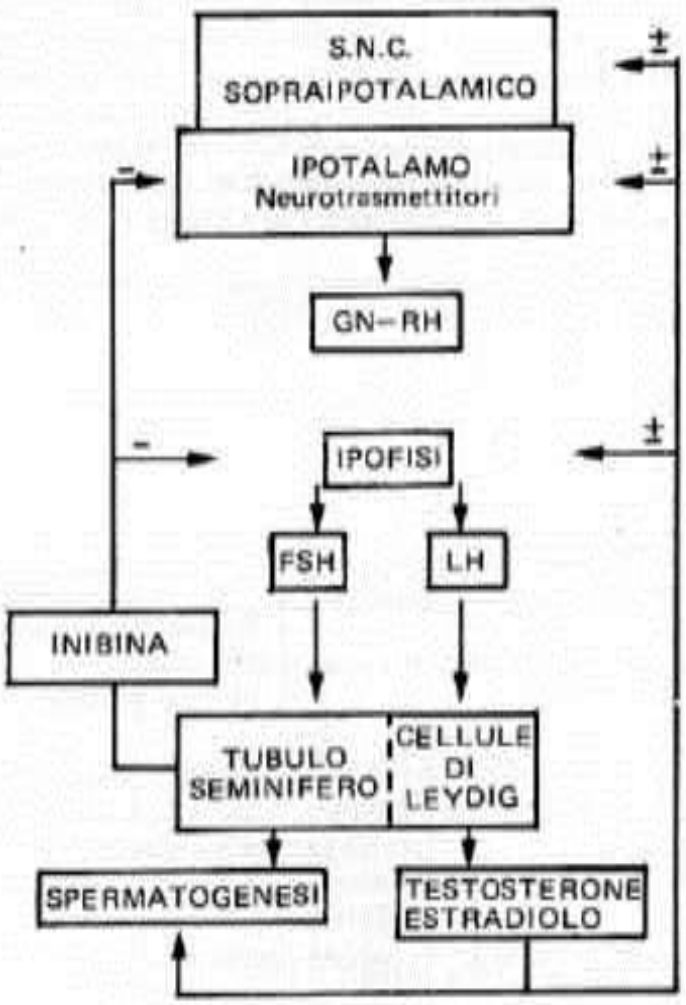

Fig. 21-33. Rappresentazione schematica dell'interazione dell'asse ipofisi-gonadi.

Con riferimento a queste basi fisiologiche noi parleremo di:

— normospermia: eiaculato normale per tutti i suoi caratteri, con numero di spermatozoi/ml nei valori normali;

— dispermia: eiaculato anomalo in qualcuno dei suoi elementi;

— aspermia: assenza di eiaculato;

— oligopsia: eiaculato inferiore ad un millilitro;

— poliposia: eiaculato superiore a sei millilitri;

— oligoazoospermia: numero di spermatozoi/ml inferiori ai valori minimi;

— azoospermia: assenza di spermatozoi nell'eiaculato con possibile presenza di cellule spermatogene;

— normocinesi: motilità presente con normale qualità del movimento;

— astenospermia o bradicinesi: motilità ridotta;

— necrospermia o acinesi o tanatospermia: assenza di motilità;

— anisozoospermia o teratospermia: cellule spermatiche anomale superiori al 18-20%.

Ultima analisi è la *biopsia testicolare*, che generalmente serve per dimostrare la morfologia del tessuto testicolare, la presenza di ostruzione duttale o per valutare l'efficacia di un trattamento farmacologico.

Per quello che concerne le cause più comuni di anomalie del liquido seminale, esse sono raccolte nella Tabella 21-18.

Di fronte ad uno spermiogramma patologico, bisogna innanzitutto escludere tutte le cause meccaniche ed i disordini metabolici, tiroidei, surrenalici, nonché gli stati di iperprolattinemia ed ipersomatotropinemia, fattori tutti che possono alterare lo sperma.

Si passa poi allo studio dell'asse ipotalamo-ipofisi-testicolo col dosaggio sierico di FSH-LH-testosterone.

I quadri bioumorali cui possiamo andare incontro possono essere di tre tipi, come riassunto nella Fig. 21-34.

Nel caso A, la causa è gonadica (*sindrome di Klinefelter*, sindrome a sole cellule di Sertoli, ialinizzazione del tubulo seminifero, arresto maturativo delle cellule germinali) per cui i bassi livelli di testosterone stimolano la produzione ipofisaria di gonadotropine, che quindi risultano elevate e della cui azione però non risentono affatto le gonadi.

Nel caso B, invece, cause sopragonadiche provocano una grave compromissione della fertilità per cui tutti e tre i parametri bioumorali saranno bassi; generalmente si tratta di lesioni ipofisarie (panipopituitarismi oppure deficit delle sole cellule ipofisarie gonadotropiniche); in questi casi si effettua un test al GnRh o al clomifene (vedi ovaio), onde studiare la riserva funzionale ipofisaria. La situazione A realizza il quadro dell'*euconidismo primitivo ipergonadotropo* e la B quello dell'*euconidismo secondario ipogonadotropo*.

Nel caso C generalmente è implicata un'alterazione del meccanismo di feed-back, per cui i valori sono spesso normali; si ricorre allora allo studio con gonadotropina corionica (test con HCG) che evidenzia un aumento dei livelli di testosterone dopo alcuni giorni, per azione diretta sulle cellule interstiziali testicolari.

OVAIO

L'ovaio è un organo deputato a due diverse funzioni: funge infatti, da sede degli ovociti e delle loro fasi maturative, e da organo endocrino.

Quest'ultima attività può essere distinta in tre settori: follicolare, luteinico e interstiziale: i primi due deputati allo sviluppo dell'ovocito ed il suo eventuale impianto uterino, il terzo alla produzione di androgeni.

Anatomicamente si tratta di un organo pari, della grandezza di una mandorla, situato lateralmente nello scavo pelvico.

Nel parenchima si può riconoscere una parte corticale, dalla quale si differenziano nelle ultime settimane di vita intrauterina gli ovociti, e una parte midollare, che contiene i follicoli durante la loro evoluzione, costituita da tessuto connettivo, fibre muscolari lisce e nervose.

L'ovaio regola lo sviluppo dell'apparato genitale femminile e le sue funzioni, il periodico rinnovarsi dei cicli e le fasi della vita sessuale, che permettono la continuazione della specie.

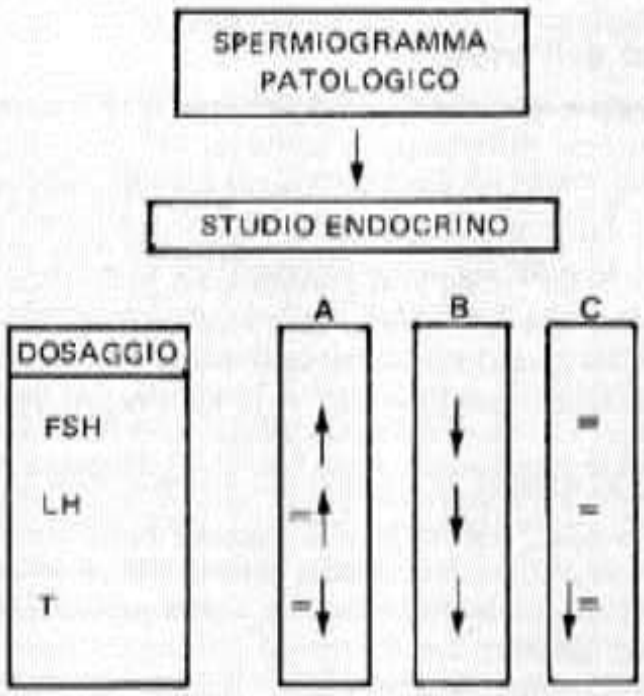

Fig. 21-34. Quadri bioumorali in patologia testicolare (da Civello T. e Menchini Fabris F.) (Vedi testo).

TABELLA 21-18. Cause più comuni di anomalie del liquido seminale desunte dallo spermiogramma. Le oligostenospermie possono essere correlate con patologia testicolare dovuta ad errori nella fisiologica discesa testicolare, con disturbi circolatori, con stati flogistici, acuti e cronici, con quadri autoimmunitari, con altre disfunzioni endocrine, ecc. Le azoospermie possono dipendere da cause escretorie legate ad una patologia epididimodeferenziale e da cause secretorie di origine testicolare bassa (anomalie genetiche, ecc.) o alta (ipotalamo-ipof.) che compromettono irreversibilmente la funzione spermatogenetica. Lo spermiogramma impossibile da ottenere per mancanza di eiaculato, fa sospettare due condizioni: aspermia da cause neurotogiche o da patologia delle vie escretrici, oppure da importanza organica o funzionale (da Civello T. e Menchini Fabris F.)

Oligoastenospermie		Ectopia Criptorchidismo Varicocele Flogosi acute e croniche testicolari Quadri autoimmunologici Quadri endocrini patologici		
Azoospermie	- Escretorie	Malformazioni		
		Esiti cicatriziali da	Pregresso intervento chirurgico Flogosi genitali	
	- Secretorie	Origine bassa: testicolare	Orchite turneriana bilaterale Atrofie testicolari Disgenopatie bilaterali testicolari Anomalie genetiche	
		Origine alta: ipotalamo-ipofisaria	Cause infettive Cause tumorali	
Spermiogramma impossibile da ottenere	- Aspermia	Lesioni sclerotiche delle vie escretive Lesioni dei nervi ipogastrici, del simpatico, ecc.		
	- Impotenza	Organica		
		Funzionale	con ipogonadismo senza ipogonadismo	endocrini metabolici

Ormoni dell'ovaio

Estrogeni: le sostanze principali sono il 17-β estradiolo e l'estrone.

Questi composti sono presenti in circolo, legati per due terzi alle proteine, in equilibrio tra loro e possono trasformarsi in via definitiva in estriolo, presente nelle urine. Gli estrogeni nella donna non gravida sono principalmente secreti, nella fase follicolare, dalla teca interna, e in piccole quantità anche dal surrene e dalla granulosa, mentre nella donna gravida la produzione è sostenuta dall'unità feto-placentare. I livelli di estrogeni nella donna in età fertile durante il ciclo sono indicati nella Fig. 21-35. Dopo un graduale incremento è presente un picco, uno o due giorni prima dell'ovulazione, seguito da una caduta e da un nuovo incremento, con un secondo picco, a metà del periodo luteale (Maneschi). Con la menopausa si assiste ad una loro quasi totale scomparsa.

Gli estrogeni, svolgono i loro effetti a diversi livelli:

— il principale è quello a livello dell'apparato genitale, dove sensibilizzano l'ovaio all'azione delle gonadotropine ipofisarie, determinando la proliferazione endometriale uterina, aumentano l'attività e la vascolarizzazione del miometrio e la sua contrattilità;

— influenzano il comportamento sessuale, tramite un effetto ipotalamico;

— favoriscono la crescita dei dotti mammari, lo sviluppo del seno e la pigmentazione dell'areola mammaria;

Progesterone: è sintetizzato da tutte le ghiandole endocrine secernenti steroidi (surrene, ovaio, ecc.), ma viene escreto solo dall'ovaio: in modesta quantità dal follicolo subito prima dell'ovulazione, ed in elevata quantità dal corpo luteo e dalla placenta. Pertanto si trova nel siero in piccole quantità, durante la fase follicolare, aumentando considerevolmente nella fase luteinica, fino a raggiungere 9 giorni dopo l'ovulazione un picco parallelo a quello degli estrogeni, per poi decrescere progressivamente.

L'effetto principale del progesterone è quello di determinare le modificazioni dell'utero atte a favorire l'impianto dell'ovocita fecondato.

L'azione del progesterone si esplica a vari livelli:

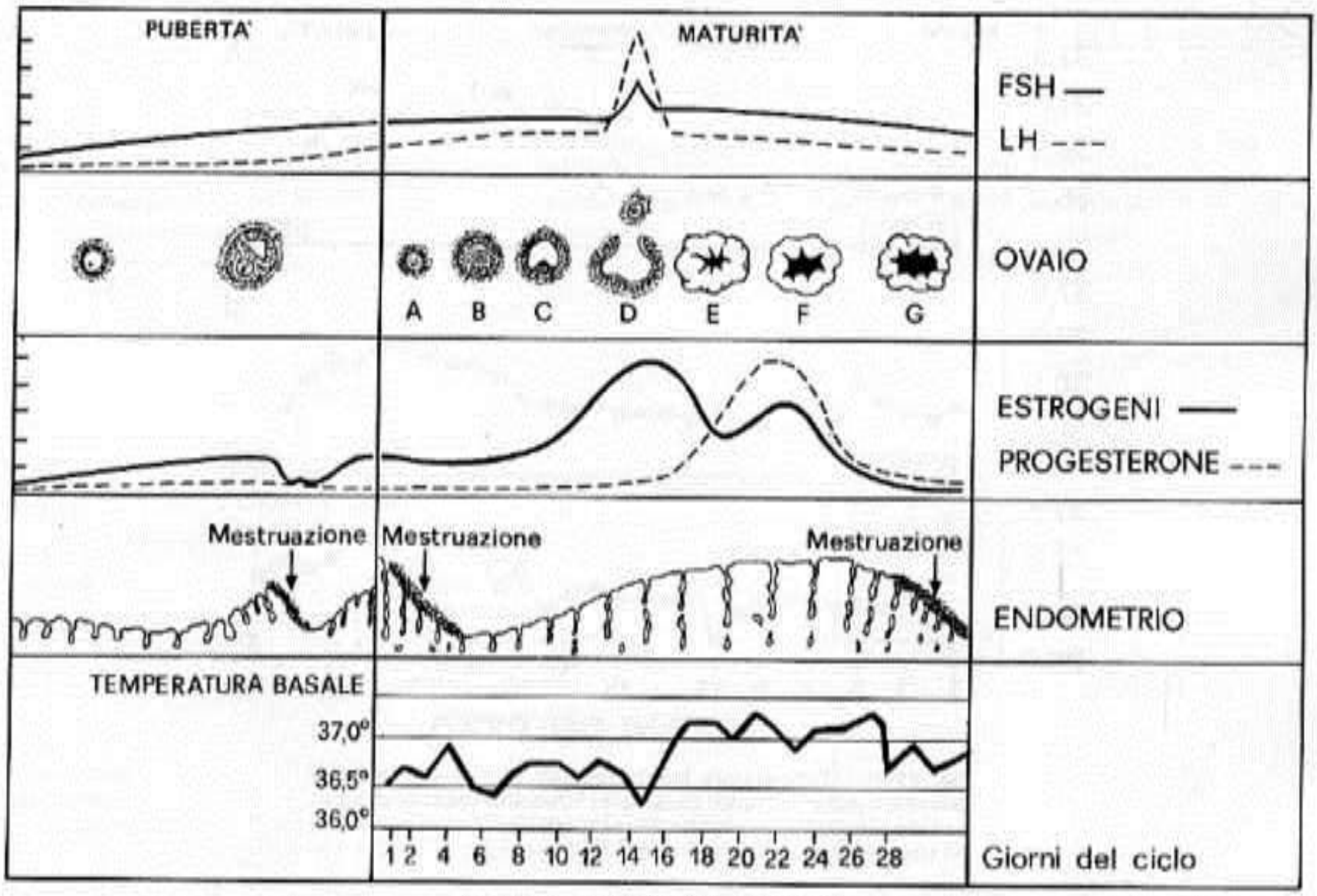

Fig. 21-35. Ciclo ovarico della donna.

— sugli organi genitali, dove esplica un effetto secretorio a livello tubarico, vaginale ed uterino e riduce la contrattilità del miometrio; tali effetti sono opposti a quelli esercitati dagli estrogeni;

— a livello mammario provoca proliferazione e differenziazione della ghiandola;

— a livello ipofisario inibisce la produzione di LH;

— provoca un aumento della temperatura (circa 1° C), responsabile dell'aumento della temperatura basale in corrispondenza dell'ovulazione.

Androgeni: lo struma ovarico (in particolare le cellule ilari) secerne androstenedione ed in minor quantità, deidroepiandrosterone, testosterone e 17-idrossiprogesterone.

La semeiotica clinica dell'ovaio può essere raccolta in due grossi capitoli: *donne sterili con presenza di mestruazioni spontanee* e quindi con sospetto di ciclo anovulatorio, e *donne con assenza di mestruazioni spontanee*.

— *mestruazioni spontanee:* in questo caso bisogna escludere stati di iperprolattinemia, patologia tiroidea, alterato feed-back; la misurazione della temperatura basale e lo studio della funzione endocrina ci fornisce utili indicazioni diagnostiche, potendo riscontrare:

— ciclo perfettamente regolare in tutte le sue parti: in questo caso bisogna andare a ricercare la filanza e la viscosità del muco cervicale nonché la capacità di penetrazione spermatica in vitro, perché la causa può essere locale uterina;

— ciclo verosimilmente anovulatorio, ma con fase luteale insufficiente o breve: questo caso può essere dovuto alla formazione di un corpo luteo inefficiente che interferisce sull'impianto dell'uovo o sul concepimento provocando aborti. La diagnosi viene fatta col dosaggio del progesterone plasmatico il quale pur elevandosi in periodo ovulatorio si mantiene a questi livelli per poco tempo (2-4 giorni) e per l'andamento caratteristico della curva termica vaginale (Fig. 21-36);

— ciclo sicuramente anovulatorio: i parametri ormonali ci indirizzeranno chiaramente verso questa diagnosi per la persistenza di bassi livelli di progesterone anche in fase luteale e per una curva termica piatta;

— *assenza di mestruazioni spontanee o amenorrea*, la quale può essere primitiva se la paziente non ha mai avuto flussi mestruali, oppure secondaria se insorge dopo una serie più o meno lunga di flussi mestruali.

L'iter diagnostico da seguire in queste pazienti è riassunto nella Tab. 21-19 e tende ad accertare se la causa che ha portato all'amenorrea è di tipo ovarico (insufficienza ovarica primitiva, sopragonadica, insuff. gonadotropinica ipofisaria od ipotalamica) o da altre cause ormonali (ipotiroidismo, iperprolattinemia, ecc.).

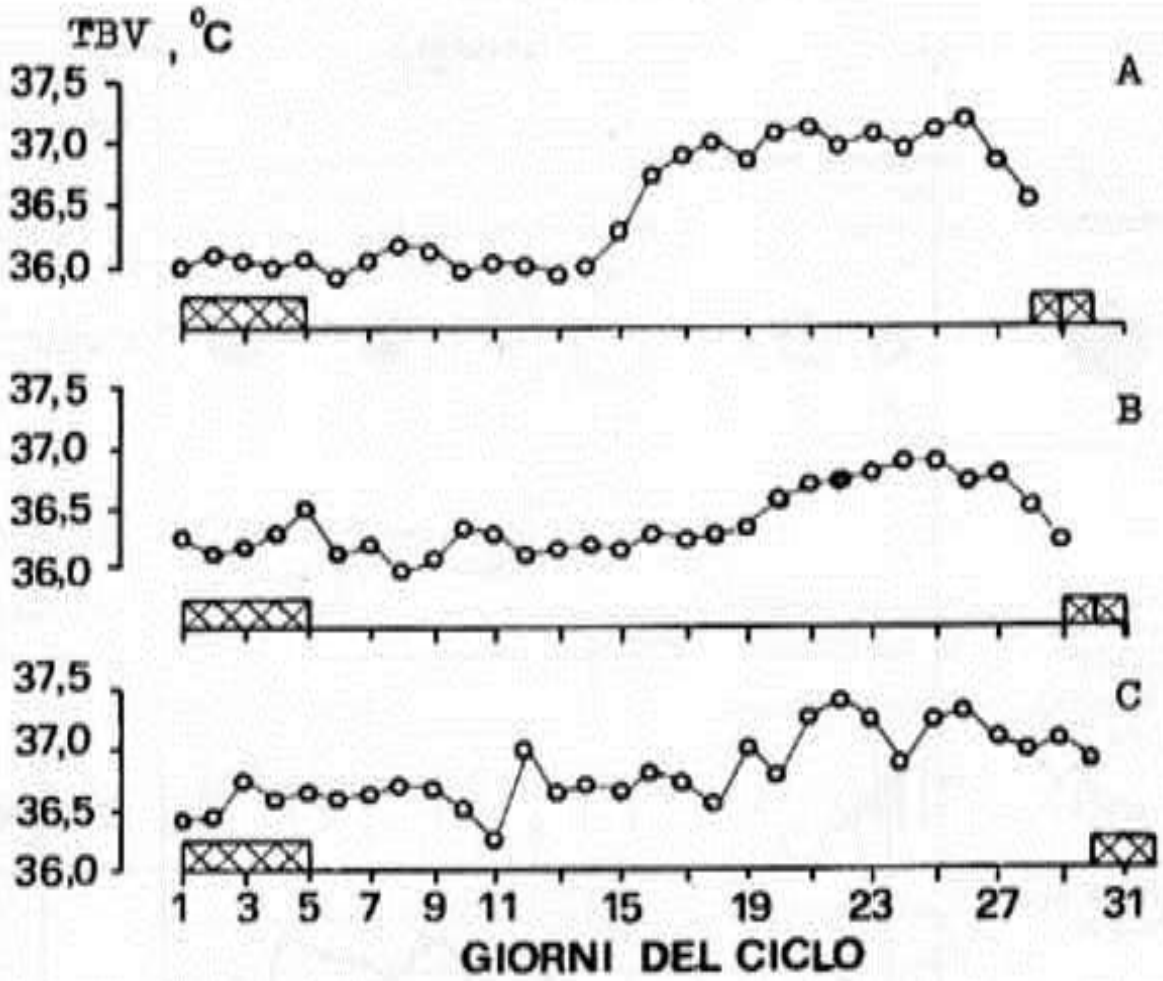

Fig. 21-36. Temperatura basale vaginale in diverse condizioni fisiopatologiche: A) tipico andamento bifasico del ciclo ovulatorio; B) lieve slivellamento nell'insufficienza luteale; C) ciclo anovulatorio (mancata bifasicità) (da Paoletti A.M. e coll.).

Semeiotica funzionale: i livelli dei principali ormoni agenti sull'ovaio o prodotti da esso durante il ciclo ovarico della donna sono riportati nella Fig. 21-35; l'avvenuta ovulazione viene generalmente indicata da un incremento dei valori di progesterone in fase luteale.

I valori sierici degli ormoni sono:

		LH μU	FSH μU	17βE₂ pg/ml	PROG. ng/ml
Ciclo mestruale	Fase follic.	4-20	4-15	40-1800	1-1,0
	Picco ovulat.	25-60	10-30	130-540	1-1,5
	Fase luteinica	4-15	4-15	80-300	2-18

Valori elevati di gonadotropine ipofisarie con bassi livelli di estrogeni e progesterone possono evidenziarsi nell'insufficienza ovarica primitiva; valori bassi di gonadotropine e di estrogeni diagnosticano invece un'insufficienza ovarica di tipo ipofisario; alti livelli di LH in presenza di normali livelli di FSH ci orientano invece verso una policistosi ovarica.

Tests di stimolo:

— test col clomifene: vedi Fig. 21-11.

— test con gonadotropina corionica;

— MAP test: la somministrazione di 50-100 mg i.m. di progesterone provoca nel soggetto normale, un'emorragia dopo 3-5 giorni solo se l'endometrio si trova in fase proliferativa per la stimolazione precedentemente effettuata dagli estrogeni.

Per completare, nella Fig. 21-37 suggeriamo l'iter diagnostico da seguire nelle coppie sterili.

Pubertà

È il periodo in cui, per la maturazione anatomo-funzionale delle gonadi (con conseguente completamento maturativo della componente germinativa ed attivazione delle secrezioni ormonali sesso-specifiche) l'individuo è messo in grado di procreare; durante tale periodo avvengono, inoltre, modificazioni sia del comportamento che della intelligenza e della struttura corporea.

Il segnale più eclatante della maturazione gonadale è rappresentato nella donna dalla comparsa del primo flusso mestruale o menarca (spesso ancora a ciclo anovulatorio; v. Fig. 21-35) e nell'uomo dall'emissione del primo sperma (spesso ancora infecondo, per mancanza in esso di spermatozoi).

Il meccanismo che fa scattare l'inizio della pubertà è ancora sconosciuto, mentre le varie fasi dello sviluppo sessuale sono riassunte nella tabella 21-20.

Allo sviluppo degli organi sessuali fa seguito la comparsa dei peli pubici, seguiti, a distanza di 6-12 mesi, da quelli ascellari, come riportato nella Tab. 21-21 e 21-22.

Nel ragazzo anche i peli della barba e dei baffi seguono un andamento sequenziale specifico, cominciando da quelli della parte esterna del labbro superiore e zona preauricolare, per poi estendersi progressivamente al resto del labbro superiore, regione pre-

TABELLA 21-19. Approccio diagnostico in donne con amenorrea

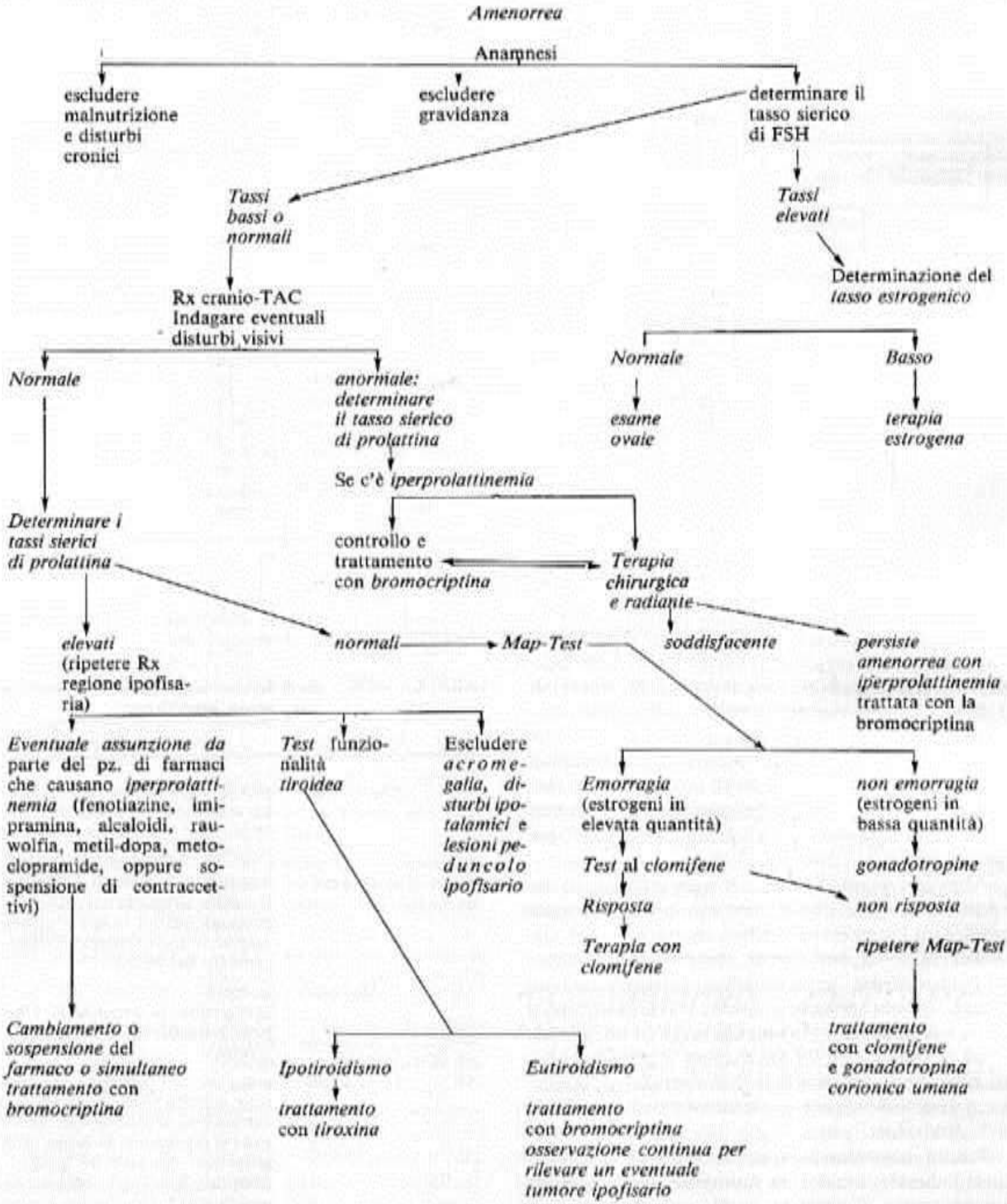

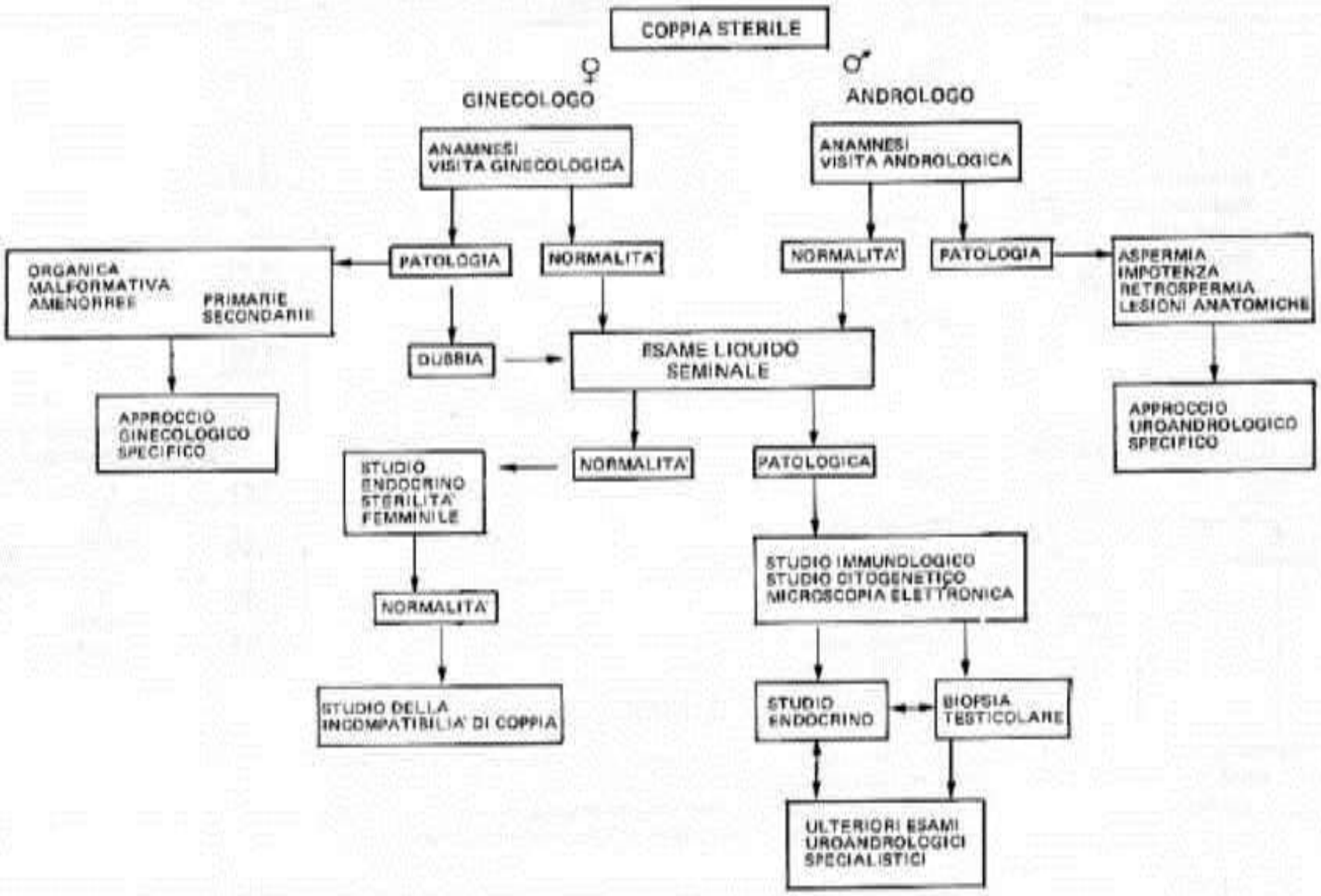

Fig. 21-37. Iter diagnostico nelle coppie sterili (da Murru S., Arcidiacono G., Cadducci A.).

mentoniera, mento, branca ascendente della mandibola, zona sottomentoniera ed infine alle guance e al resto del collo e del volto.

Nella donna l'inizio della pubertà, che precede di 2-3 anni il menarca, si manifesta con il *telarca*, cioè con la comparsa del bottone mammario, il quale tende poi progressivamente a svilupparsi, come è raffigurato nella Tab. 21-23 e Fig. 21-38.

Altro importante fattore che viene modificato con la pubertà è la *crescita staturale e ponderale*, la quale soggiace ad innumerevoli fattori sia genetici, che metabolici (calcemia, fosforemia, elettroliti, ecc.), ormonali (somatotropo, somatomedine, cortisolo, ormoni tiroidei, ormoni sessuali, insulina, PTH, calcitonina, glucagone, androgeni surrenalici, ecc.) ed alimentari.

Sia la statura che il peso durante il periodo puberale subiscono una netta fase di accelerazione, un picco e quindi una leggera decelerazione fino al definitivo assestamento.

Poiché molte sono le cause che concorrono allo sviluppo puberale, altrettanto numerose possono essere le cause capaci di ritardare o anticipare la comparsa della pubertà.

Bisogna sopratutto distinguere le forme di *pubertà vera* da quella falsa (*pseudopubertà*), sia precoce che ritardata (Tab. 21-24 e 21-25).

TABELLA 21-20. Stadi dello sviluppo genitale del ragazzo (da Turner, modificata)

Stadio	*Età (anni)*	*Evoluzione dei genitali*
G_1	prepuberale	nessun segno di pubertà: testicolo, scroto e pene hanno all'incirca le stesse dimensioni e lo stesso volume che nella prima infanzia
G_2	$11,64 \pm 1,07$	inizia l'ingrossamento dei testicoli e dello scroto, la cui pelle si arrossa e modifica la sua struttura; assente o assai modesto l'ingrossamento del pene
G_3	$12,85 \pm 1,04$	aumento modesto del pene soprattutto in lunghezza. Ulteriore sviluppo dei testicoli e dello scroto
G_4	$13,77 \pm 1,02$	aumento del volume del pene (con crescita anche in larghezza) dei testicoli e dello scroto (la cui pelle si pigmenta). Sviluppo delle ghiandole annesse all'apparato genitale (prostata, vescichette seminali, ecc.)
G_5	$14,92 \pm 1,10$	stadio della maturità. Genitali di tipo adulto sia nel volume che nella forma

TABELLA 21-21. Stadi dello sviluppo dei peli pubici del ragazzo (da Turner, modificata)

Stadio	*Età (anni)*	*Evoluz. dello sviluppo pilifero*
P_1	prepuberale	assenza di pilosità
P_2	13,44 ± 1,09	comparsa di qualche pelo morbido, lungo, lievemente pigmentato, liscio o lievemente arricciato, principalmente alla radice del pene
P_3	13,90 ± 1,04	i peli diventano più scuri, più spessi e più ricci e si diffondono in ordine sparso sulla regione pubica
P_4	14,36 ± 1,08	i peli per quantità e aspetto sono di tipo adulto, ma occupano una area ancora alquanto ristretta
P_5	$_{13}\in_{14}$ ± 1,07	la distribuzione dei peli ha limite superiore orizzontale (cioè di tipo femminile), con diffusione sulla superficie mediale delle cosce
P_6	anni succes.	i peli si diffondono alla linea alba, con apice all'ombelico (disposizione a losanga, cioè di tipo maschile)

TABELLA 21-22. Stadi dello sviluppo dei peli pubici nella ragazza (da Turner, modificata)

Stadio	*Età (anni)*	*Evoluz. dello sviluppo pilifero*
P_1	prepuberale	assenza di pilosità
P_2	11,69 ± 1,21	comparsa di qualche pelo morbido, lungo, lievemente pigmentato, liscio o lievemente arricciato, sul monte di Venere e/o sulle grandi labbra
P_3	12,36 ± 1,10	i peli diventano più scuri, più spessi e più ricci e si diffondono in ordine sparso sulla regione pubo-labiale
P_4	12,95 ± 1,06	i peli in quantità e aspetto sono di tipo adulto, ma occupano una area ancora alquanto ristretta
P_5	14,41 ± 1,12	i peli hanno distribuzione a limite superiore orizzontale e si diffondono sulla superficie mediale delle cosce

Nei maschi la distinzione tra pubertà precoce vera e falsa viene fatta dal comportamento dei testicoli, in quanto nella prima lo sviluppo precoce dei caratteri sessuali secondari e primari è armonico, mentre nella pubertà precoce falsa, pur esistendo un precoce sviluppo di asta, peli e di tutti i caratteri sessuali secondari, i testicoli restano di volume prepuberale o infantile.

TABELLA 21-23. Stadi dello sviluppo mammario nella ragazza (da Turner, modificata)

Stadio	*Età (anni)*	*Evoluzione delle mammelle*
M_1	prepuberale	soltanto sopraelevazione del capezzolo
M_2	11,55 ± 1,10	stadio del bottone mammario. Elevazione della mammella e del capezzolo come un piccolo globo ed aumento di diametro della areola
M_3	12,15 ± 1,09	aumento ulteriore ed elevazione della mammella e dell'areola
M_4	13,11 ± 1,15	l'areola ed il capezzolo si elevano ulteriormente sul livello della mammella, che continua a crescere
M_5	15,33 ± 1,74	stadio della maturità. Il capezzolo resta sporgente, mentre si riduce la salienza dell'areola

Nella donna, invece, questa distinzione è impossibile per la difficoltà di un esame clinico diretto delle ovaie; di ausilio è invece il dosaggio delle gonadotropine, che nella pubertà precoce vera si comportano come nella donna adulta, mentre i valori sono bassi nella pubertà precoce falsa.

Sia nell'uomo che nella donna la pubertà precoce falsa è caratterizzata da un precoce sviluppo staturale, per cui i soggetti sono più alti dei coetanei, cui segue però, per la saldatura delle cartilagini epifisarie di accrescimento, una statura definitiva più bassa. Lo studio radiografico mostra una netta discrepanza tra età anagrafica ed età cronologica ed ossea.

RICAMBIO IDRO-ELETTROLITICO ED EQUILIBRIO ACIDO-BASE

In corso di varie nefropatie e di varie condizioni patologiche di altri organi riveste grande importanza il comportamento dell'acqua e degli elettroliti. Per una migliore comprensione delle variazioni idro-elettrolitiche che si verificano in determinate condizioni morbose riportiamo (Tab. 21-26) alcuni dati circa la composizione idro-salina dell'organismo normale in riferimento al sesso, all'età (uomini e donne di 30 anni) ed al peso corporeo (rispettivamente di 70 e 57 kg).

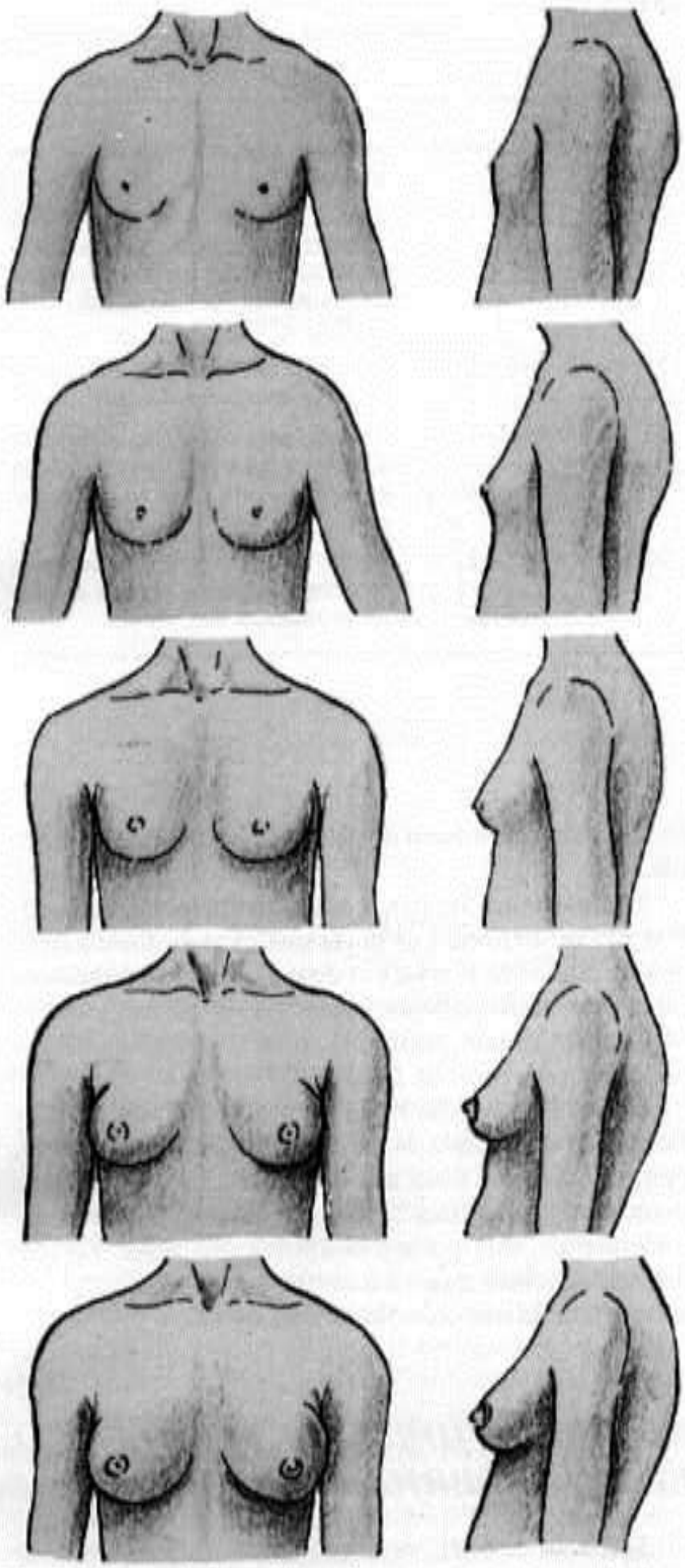

Fig. 21-38. Evoluzione dello sviluppo mammario secondo Tanner.

TABELLA 21-24. Pubertà ritardate

Pubertà ritardate idiopatiche o costituzionali		
Malattie subacute e croniche		
Malattie endocrino-metaboliche		
Pubertà ritardate sintomatiche	Affezioni ipotalamo-ipofisarie	deficit idiopatico di GnRh
		deficit idiopatico di FSH o LH
		encefalopatie varie flogistiche o non
		esiti di traumi cranici
		neoplasie
		s. di Laurence-Moon-Biedl (obesità, ipogonad. retinite pigmentosa, ritardo mentale)
		s. di Prader-Labhart-Willi (obesità, ipogon., diabete, ipotonia muscolare, ritardo mentale)
		s. di Kallman (ipogonad. ipogonadotropo, anosmia, labbro leporino, cecità per colori)
		s. di Fröhlich-Babinski (obesità ed ipogon.)
	Affezioni gonadali	infezioni batteriche e virali
		castrazione
		terapia radiante
		torsione bilaterale dei testicoli
		interventi per criptorchidismo o ernia inguin.
		s. di Turner (infantilismo sessuale, pterigo, ipostaturalismo, anomalie cardiache e renali)
		s. di Morris (femminilizzazione testicolare completa: soggetto fenotipicamente donna, ma in amenorrea per assenza di genitali int.)
		s. di Reifenstein (pseudoermafroditismo maschile: soggetti fenotipicamente maschi, con ginecomastia, ipospadia, scroto bifido)
		s. di Klinefelter (testicoli piccoli, normopenia, normostaturalismo, ginecomastia)
		agenesia e disgenesia

Verranno presi in considerazione i vari tipi di squilibri idro-elettrolitici e le rispettive manifestazioni cliniche.

Deficit di acqua

In media l'adulto sano assume giornalmente da 1500 a 3000 ml di acqua per via orale. Tale quantità aumenta molto nel caso di perdita di acqua attraverso gli emuntori e durante il lavoro pesante (sudore). L'eliminazione giornaliera di ac-

TABELLA 21-25. Pubertà precoci (da Natoli A., Endocrinologia della pubertà)

Pubertà precoci vere	■ *Idiopatiche o costituzionali*		
	■ *Sintomatiche*	Lesioni ipotalamiche	congenite traumatiche flogistiche neoplastiche
		Ipotiroidismo	
		Iperplasia corticosurrenale congenita trattata con cortisonici	
		Sindromi endocrine paraneoplastiche Somministrazione di gonadotropine	
Pubertà precoci false	■ maschi	- *Isosessuali*	Iperplasia corticosurrenale bilaterale enzimopenica congenita Neoplasie virilizzanti del corticosurrene (s. adrenogenitale) Neoplasie androgeno-secernenti del testicolo Somministrazione di testosterone o steroidi anabolizzanti
		- *Eterosessuali*	Neoplasie estrogeno-secernenti del corticosurrene o somministrazione di estrogeni
	■ femmine	- *Isosessuali*	Neoplasie estrogeno-secernenti dell'ovaio e del corticosurrene Somministrazione di estrogeni
		- *Eterosessuali*	Iperplasia corticosurrenale bilaterale enzimopenica congenita Neoplasie androgeno-secernenti dell'ovaio e del corticosurrene Somministrazione di steroidi anabolizzanti

qua con le urine va da 600 a 1600 ml. Se non si introducono liquidi l'organismo è in grado di trattenere molta acqua; ma in ogni caso almeno 500-600 ml vengono persi giornalmente con le urine e 600-800 ml attraverso la cute e i polmoni, sotto forma "di perdita insensibile". L'organismo produce circa 300 ml di acqua al dì dal normale catabolismo cellulare delle proteine; allorquando si verifica una intensa lisi cellulare (inedia) viene liberata anche una certa quantità di acqua intracellulare.

Cause:
— vomito, diarrea, sudorazione o respirazione eccessiva;
— ostacolata introduzione di liquidi per os (ictus apoplettico, stati comatosi, ca esofago, ecc.);
— coma diabetico iperosmolare non chetosico;
— diabete insipido con perdita del senso della sete;
— pielonefrite cronica con perdita di acqua e di sodio.

La perdita di acqua provoca contrazione del volume extracellulare, iperosmolarità ed ipernatriemia, che a loro volta provocano disidratazione intracellulare.

Sintomatologia clinica:
— sete imperiosa;
— mucose secche, cute arida ed anelastica;
— si riduce la tensione dei bulbi oculari;
— aumenta la temperatura corporea e la frequenza del polso; si può ridurre la pressione arteriosa;
— il peso corporeo si riduce;
— torpore psichico, intervallato da agitazione e delirio fino al coma.

Diagnosi di laboratorio:
— aumentano l'ematocrito e le proteine plasmatiche;
— la natriemia aumenta; la kaliemia è normale o lievemente ridotta;
— la creatinina e l'urea plasmatiche aumentano in modo variabile, talvolta raggiungendo valori elevatissimi;
— contrazione della diuresi fino all'oliguria, con urine ad elevata osmolarità.

Eccesso di acqua

Cause:
— insufficienza cardiaca congestizia;
— insufficienza renale acuta o cronica;
— cirrosi epatica;
— inappropriata secrezione di ADH.

Si realizza un aumento di volume del compartimento intracellulare, dovuto ad ipoosmolarità di quello extracellulare e conseguente passaggio di acqua all'interno delle cellule.

TABELLA 21-26. Composizione idro-salina corporea in condizioni normali (uomo di 70 Kg e donna di 57 Kg)

	Valore assoluto	
	Uomo	*Donna*
a) Acqua totale:	43,0 l	29,0 l
Grassi totali	11,0 kg	17,0 kg
Proteine totali	12,0 kg	8,0 kg
Azoto totale	1,9 kg	1,3 kg
b) Settore intravascolare:	*Valori medi*	
Ematocrito nei grossi vasi	46 %	
Ematocrito totale o corporeo	41,6 %	
Volume plasmatico	2.800 ml	
Volume delle emazie	2.000 ml	
Volume del sangue	4.800 ml	
c) Settore extracellulare:	*Valori medi*	
Acqua extracellulare	16,4 l	
Concentr. delle proteine nel plasma	70 g/l	
Osmolarità plasmatica	293 mOsm/l	
Sodio totale scambiabile (prevalentemente extracellulare)	2.870 m moli	
Concentrazione del sodio plasmatico	140	m moli/l
Concentrazione del potassio plasmatico	4,1	m moli/l
Cloro totale scambiabile (prevalentemente extracellulare)	2.030 m moli	
Concentrazione del cloro plasmatico	104	m moli/l
Concentrazione del calcio plasmatico	5	m moli/l
d) Settore intracellulare:	*Valori medi*	
Acqua intracellulare	23,4 l	
Potassio totale scambiabile (prevalentemente intracellulare)	3.300 m moli	
Osmolarità	293 mOsm/l	

Sintomatologia clinica:

— *torpore psichico*, alternato ad agitazione psicomotoria, sonnolenza, coma;

— *contrazioni muscolari*, talvolta seguite da paralisi di gruppi muscolari;

— *dolori addominali*, nausea, vomito, intolleranza all'acqua;

— temperatura corporea spesso abbassata;

— pressione arteriosa normale o lievemente aumentata;

— peso corporeo aumentato;

— *edemi periferici* ed eventualmente edema polmonare acuto.

Diagnosi di laboratorio:

— il sodio, il cloro, le proteine totali e l'ematocrito si riducono;

— il volume ematico ed urinario aumentano;

— l'osmolarità del sangue e dell'urina si riducono.

Deficit di sodio

Il sodio entra nell'organismo per via gastrointestinale con gli alimenti; in media l'adulto normale assume da 69 a 208 mEq di sodio al giorno. Viene assorbito dall'intestino tenue e trasportato dal sangue, ove raggiunge la concentrazione normale di 135-145 mEq/l.

I più comuni meccanismi che determinano una iponatriemia sono rappresentati da un deficit (vero) di Na nell'organismo, dalla presenza di un eccesso di acqua o dalla associazione di questi due fattori; la più frequente causa è costituita da una inefficace escrezione di acqua in presenza di una sua assunzione eccessiva (riduzione della clearance dell'acqua libera), che caratterizza l'iponatriemia diluizionale.

La iponatriemia può essere distinta in "lieve" (Na sierico compreso tra 132 e 125 mEq/l), "modesta" (125-115 mEq/l) e "grave" (115-100 mEq/l).

Segni e sintomi sono in rapporto con le condizioni generali del paziente e con la rapidità con la quale si è realizzata la iponatriemia, piuttosto che con la sua entità.

Iponatriemia in pazienti disidratati (da deplezione sodica)

Cause:

— malattie iposurrenaliche;

— nefrite con perdita di sali, malattia policistica dei reni, nefronoftisi familiare ereditaria, rimozione chirurgica di ostacolo sulle vie urinarie, fase poliurica precoce dell'insufficienza renale acuta;

— vomito incoercibile della gravidanza o da stenosi pilorica;

— drenaggi gastrici o intestinali, malattia fibrocistica del pancreas, malattia di Crohn, sindromi da malassorbimento;

— dialisi peritoneale o emodialisi;

— condizioni ambientali, quali la permanenza in alte temperature, che spingono ad assumere notevoli quantità di acqua per os.

Sintomatologia clinica:

— *apatia*, *cefalea* spesso violenta, *vertigini*, riduzione dei riflessi tendinei; accidenti vascolari cerebrali sono frequenti negli anziani;

— *ipotensione ortostatica*, polso arterioso periferico appena percettibile;

— *cute disidratata*, *estremità fredde*.

Diagnosi di laboratorio:

— iponatriemia ed iposmolarità plasmatica;

— globuli rossi, ematocrito, emoglobina, proteine totali aumentano in senso relativo.

Iponatriemia in pazienti iperidratati (da diluizione sodica)

Cause:

— malattie edemigene (scompenso cardiaco congestizio, cirrosi epatica, sindrome nefrosica, malnutrizione);

— malattie con inappropriata secrezione di ADH (carcinoma broncogeno; carcinoma del duodeno, del pancreas, linfogranuloma maligno, meningite purulenta, meningite tubercolare, tumori cerebrali, traumi cranici, trombosi cerebrale, insufficienza surrenalica primitiva o secondaria, mixedema, ipopituitarismo);

— intossicazione d'acqua (uso dell'ossitocina nel tra-

vaglio di parto, eccessiva somministrazione di ADH nei tests di concentrazione renale).

Sintomatologia clinica:

— *anoressia, nausea, vomito*;

— *conclusioni*, comparsa di Babinski;

— segni di *ipertensione endocranica* (aumento della pressione del liquor, vomito, bradicardia, ipertensione arteriosa, edema della papilla; in fase più tardiva tachipnea, ipotensione e coma, se vi è intossicazione d'acqua).

Diagnosi di laboratorio:

— iponatriemia ed ipoosmolarità plasmatica;

— riduzione dei globuli rossi, dell'ematocrito, dell'emoglobina, delle proteine plasmatiche.

Iponatriemia in pazienti normoidratati (pseudoiponatriemia)

Cause:

— iperlipemia (nefrosi, cirrosi biliare xantomatosa);

— iperproteinemia;

— iperglicemia;

— cause iatrogene (clorpropamide, ciclofosfamide, diuretici).

Eccesso di sodio

Le ipernatriemie sono causate o da una eccessiva introduzione di sodio rispetto a quella di acqua o da una eccessiva perdita di acqua rispetto a quella di sodio o da una variabile combinazione di questi due fattori.

Cause:

— insufficiente apporto di acqua e disidratazione;

— diabete insipido, anche nella varietà renale;

— iperaldosteronismo primario;

— somministrazione di soluzione fisiologica o di soluzione salina ipertonica;

— disidratazione da coma protratto;

— lesioni ipotalamiche con scomparsa della sensazione di sete;

— sindrome di De Toni-Fanconi-Debrè: aminoaciduria, glicosuria, fosfaturia ed acidosi tubulare (acidosi metabolica con ipercloremia ed ipopotassiemia, da insufficienza del tubulo renale prossimale);

— nefrite interstiziale;

— poliuria da deplezione di potassio;

— iperpnea;

— diarrea protratta;

— ipercalciuria;

— vomito con insufficiente reintegrazione dell'acqua per via venosa.

Sintomatologia clinica:

— *sonnolenza, delirio, coma e convulsioni*;

— *cute arida, mucose secche*;

— *astenia* muscolare;

— *febbre* e tachicardia.

Diagnosi di laboratorio:

— ipernatriemia con ipercloremia;

— riduzione delle proteine sieriche;

— aumento del volume sanguigno;

— volume urinario diminuito o normale.

Potassio

Il potassio penetra nell'organismo attraverso l'apparato gastrointestinale.

In media l'adulto ne ingerisce da 50 a 120 mEq/l al giorno con gli alimenti e le bevande. La sua normale concentrazione sierica (Ks) varia tra 3,8 e 5 mEq/l. Nei liquidi extracellulari è presente soltanto il 5% del potassio totale; il suo ritmo di scambio con le cellule è rapido, pur variando a seconda del tipo di tessuto.

L'acidosi determina una fuoriuscita di potassio dalle cellule e ciò ne causa un aumento della concentrazione plasmatica e della eliminazione urinaria. L'acidosi cronica, pertanto, è caratterizzata da una riduzione del potassio corporeo totale.

Nell'alcalosi, il potassio si sposta all'interno delle cellule dal liquido extracellulare, la concentrazione plasmatica si riduce, mentre la escrezione urinaria aumenta; l'aumento della escrezione urinaria è la conseguenza di condizioni locali a livello renale che favoriscono la escrezione di potassio. Pertanto, sia nell'alcalosi che nell'acidosi vi è una tendenza del potassio a muoversi dalle cellule muscolari, attraverso il plasma verso il rene per essere eliminato con le urine. Il contenuto intracellulare di potassio viene mantenuto costante in tutti i tessuti (circa 150 mEq/l, mediante il sistema del trasporto attivo Na-K). Ne deriva che ogni condizione o sostanza che altera questo sistema di trasporto attivo influenza il contenuto intracellulare di sodio e potassio. Il principale regolatore della concentrazione intracellulare di sodio e potassio è l'aldosterone, che agisce attivando il trasporto cationico attraverso le cellule.

Deficit di potassio

Si parla di ipopotassiemia quando il Ks è inferiore a 3,5 mEq/l.

Cause:

— iperaldosteronismo primitivo;

— iperaldosteronismi secondari (scompenso cardiaco, sindrome nefrosica, cirrosi epatica; ipertensione arteriosa con iperreninemia: renovascolare, maligna, da feocromocitoma; abuso di liquirizia; sindrome di Liddle; abuso di diuretici);

— diabete mellito;

— alcalosi;

— malattie dell'apparato digerente (vomito; drenaggi gastrici, intestinali, lavande gastriche, clisteri ripetuti; colite ulcerosa; sindrome da malassorbimento;

— malattie renali (acidosi tubulare renale; sindrome di De Toni-Fanconi-Debrè; ripresa della diuresi nella insufficienza renale acuta; pielonefrite cronica; emodialisi o dialisi peritoneale).

Sintomatologia clinica:

— *astenia, crampi muscolari, paralisi flaccida*, iporeflessia tendinea; talvolta possono comparire iperreflessia, ipereccitabilità neuromuscolare, guizzi e fascicolazioni spontanee;

— ipoventilazione fino alla paralisi respiratoria;

— ileo paralitico;

— poliuria con ipostenuria (con ridotta escrezione di Na' e proteinuria di tipo tubulare);

— bradicardia; l'ECG può mostrare slivellamento del tratto ST, appiattimento o negatività

dell'onda T, presenza di ampie onde U; l'intervallo PR può essere allungato.

Diagnosi di laboratorio:

— K^+ e H^+ sierici si riducono, l'HCO_3^- sierico aumenta, la PCO_2 ematica aumenta o è normale, il pH ematico aumenta;

— l'H^+ urinario aumenta, l'HCO_3^- urinario si riduce, il volume urinario aumenta.

Eccesso di potassio

Si parla di iperpotassiemia se il Ks supera i 5,5 mEq/l.

Cause:

— acidosi metabolica e respiratoria;
— insufficienza renale acuta e cronica;
— insufficienza surrenalica acuta e cronica;
— eccessivo apporto alimentare o parenterale di K;
— uso prolungato di diuretici che risparmiano K (spironolattone, triamterene, amiloride);
— crisi emolitiche (sangue non isogruppo, farmaci, agenti chimici, anemia falciforme, emoglobinuria).

Sintomatologia clinica:

— *nausea*, talvolta *diarrea*, che si accompagna a dolori addominali diffusi;

— *astenia muscolare*, iporiflessia, paralisi flaccida agli arti inferiori, che può estendersi a tutto il corpo, fino ad interessare i muscoli della fonazione e del respiro;

— alterazioni elettrocardiografiche: la T è ampia, simmetrica, appuntita; il QT in genere non si altera. Aggravandosi l'iperpotassiemia il PR si allunga, il QRS si slarga e compaiono poi i segni del blocco atrioventricolare di I e II grado; successivamente ancora la P si confonde con la T precedente e simula un blocco della attività atriale.

Nello stadio terminale la tachicardia o il flutter precedono la fibrillazione ventricolare.

Diagnosi di laboratorio:

— il K^+ e l'H^+ sierici aumentano; l'HCO_3^- ed il pH ematico si riducono;

— il K^+ urinario aumenta, mentre si riduce l'H^+ urinario.

Cloro

È il principale anione dei liquidi extracellulari. Il contenuto totale corporeo è di circa 33 mEq pro Kg.

L'uomo adulto normale assume in media tra 69 e 208 mEq di cloruro con gli alimenti e le bevande, di solito sotto forma di sale di Na o di K.

Con la sola eccezione delle alterazioni dell'equilibrio acido-base, le variazioni del contenuto in cloro sono influenzate dagli stessi fattori e nella stessa direzione che regolano le modificazioni del Na.

Calcio

Un organismo umano adulto contiene circa 1.000-1.200 gr di calcio, di cui circa il 99% è contenuto nei cristalli minerali (idrossiapatite) dell'osso. In virtù di questa enorme riserva, la concentrazione dei calcio-ioni nel plasma si mantiene costante, anche in presenza di ampie variazioni di assunzione e di escrezione. Ciò si realizza attraverso un complesso sistema di controllo che coinvolge molti organi: paratiroidi, intestino, rene, osso.

Il calcio nel sangue circolante è presente quasi esclusivamente nella frazione plasmatica, ove raggiunge una concentrazione che oscilla tra i 9 e gli 11 mg (4,5-5,5 mEq/l). Tali valori variano in condizioni normali con ritmicità circadiana, presentandosi più elevati durante il giorno rispetto a quelli rilevabili durante il riposo notturno. Anche la posizione del soggetto influenza i valori della calcemia, che tende ad aumentare passando dal clino all'ortostatismo. La calcemia tende a diminuire durante l'ultimo trimestre di gravidanza, in rapporto soprattutto all'istaurarsi di una ipoalbuminemia.

Il calcio plasmatico viene diviso in due principali frazioni, in base alla sua ultrafiltrabilità: quella *diffusibile*, rappresentata dal calcio in forma ionizzata o complessato con citrato o altri anioni organici; quella *non diffusibile*, rappresentata dalla quota legata alle proteine. Il pH e la concentrazione in proteine sono importanti fattori di controllo delle frazioni del calcio plasmatico: l'acidosi determina un aumento della frazione ionizzata, l'alcalosi una riduzione. La iperproteinemia determina un aumento della calcemia totale (per aumento della frazione legata alle proteine), mentre la ipoproteinemia provoca ipocalcemia: l'affinità è maggiore per l'albumina che per le globuline.

Deficit di calcio

Cause:

— ipoparatiroidismo da rimozione chirurgica accidentale delle paratiroidi;
— idiopatico, associato ad ipofunzionalità di altre ghiandole endocrine;
— pseudoipoparatiroidismo (quadro clinico-umorale di ipoparatiroidismo, causato non da deficienza delle paratiroidi, ma da difettosa risposta del tubulo renale al paratormone).
— grave e protratto deficit di vitamina D;
— insufficienza renale cronica;
— sindrome nefrosica;
— ipercalciuria idiopatica;
— pancreatite acuta;
— gravidanza;
— tumori ossei metastatici con fissazione di calcio;
— tumori con ipersecrezione di calcitonina (cancro della tiroide, tumori carcinoidi dell'intestino e dei bronchi);
— eccesso di chelanti e di alcalinizzanti.

La deficienza di calcio può provocare delle tipiche manifestazioni di tetania (*tetania ipocalcemica*), che possono essere manifeste o latenti (vedi tetania).

Diagnosi di laboratorio:

— ipocalcemia;
— iperfosforemia;
— ipocalciuria (talvolta);
— riassorbimento dei fosfati aumentato, clearance diminuita.

Eccesso di calcio

Cause:

— iperparatiroidismo primitivo (adenomi, carcinomi, iperplasie);

— iperparatiroidismo secondario (rachitismo, insufficienza renale cronica);

— iperparatiroidismo terziario: insufficienza renale cronica in fase dialitica, ipertiroidismo, mixedema, intossicazione da vitamina D e vitamina A, abuso di tiazidici, sindrome di Burnett (da abuso di polveri alcaline), s. di Lightwod (acidosi tubulare renale idiopatica della prima infanzia);

— ipercalcemia idiopatica nell'infanzia;

— ipercalcemia con stenosi aortica sopravalvolare;

— ipercalcemia associata a sarcoidosi, neoplasie maligne, malattie maligne di interesse ematologico;

— ipercalcemie con osteolisi (metastasi ossee di carcinomi della mammella, stomaco, polmone, rene, ovaio, utero; simpatoblastomi metastatici; immobilizzazione prolungata; morbo di Paget);

— ipercalcemia acuta (iperparatiroidismo, m. di Paget, leucemia, mieloma).

Sintomatologia clinica:

— *astenia profonda* e adinamia, *anoressia*, *sonnolenza*, *cefalea*, *polidipsia*;

— rene: *poliuria* con ipostenuria, talvolta nicturia. Nelle ipercalcemie di lunga durata:nefrocalcinosi (deposizione di sali di calcio nei tubuli collettori e poi in quelli distali) con nefropatia interstiziale cronica, che può giungere alla insufficienza renale;

— occhio: *calcificazioni corneali* che appaiono come strie di aggregati cristallini nella regione mediale e laterale della cornea;

— apparato muscolare: *ipotonia muscolare*, fino alla atrofia dei muscoli degli arti inferiori, riduzione dei riflessi tendinei;

— cuore: sofferenza del miocardio dimostrata dall'accorciamento del tratto ST;

— apparato digerente: *anoressia*, *nausea*, *vomito*, *stipsi ostinata*; sindromi dolorose epigastriche e dispeptiche di tipo ipersecretivo; litiasi pancreatica e pancreatite cronica;

— psiche: perdita di memoria, *depressione*, psicosi, talvolta disorientamento, confusione, delirio.

Diagnosi di laboratorio:

— ipercalcemia;

— urine poco concentrate, inefficace lo stimolo al pasto secco e all'ADH;

— ipercalciuria o ipocalciuria; l'escrezione renale di Na può essere aumentata;

— il pH delle urine è acido, la bicarbonatemia ed il pH ematico sono elevati; alcalosi metabolica, ad eccezione dei casi con iperparatiroidismo;

— fosfatasi alcalina normale, aumentata, diminuita; fosforemia normale o aumentata;

— talvolta proteinuria; spesso urinocoltura positiva.

Fosforo

È il principale anione intracellulare: circa 80 mEq per litro di acqua cellulare; nell'adulto il contenuto totale è pari a circa 11,5 gr/kg.

Tutto il fosforo (fosfati) assunto con la dieta che non sia eliminato con le feci in combinazione con il calcio viene assorbito e quindi eliminato con le urine, in misura di 0,5 gr nelle 24 ore.

Deficit di fosforo

Cause:

—tubulopatie ereditarie: sindrome di De Toni-Fanconi-Debrè, sindrome di Lowe (proteinuria tubulare, glicosuria, aminoaciduria, ipersfosfatemia, anomalie congenite dell'occhio, ritardo mentale e staturale con lesioni ossee di tipo rachitico);

— tubulopatie secondarie (sindrome di Sjögren, epatite cronica attiva, alveolite fibrosclerotica);

— malattie metaboliche ed endocrine (iperparatiroidismo, diabete mellito);

— perdite intestinali o insufficiente apporto.

Sintomatologia clinica

La sintomatologia è quella della malattia responsabile della ipofosforemia.

Diagnosi di laboratorio:

— fosforemia e livelli plasmatici di PTH bassi; alti i livelli di 1-25 diidrossicolecalciferolo;

— aumenta l'escrezione di calcio per inibizione del suo riassorbimento, così come aumenta l'escrezione di magnesio. Si ha in conseguenza una riduzione del pool del magnesio e della calcemia.

Eccesso di fosforo

Cause:

— ipoparatiroidismo;

— pseudoipoparatiroidismo;

— diabete mellito;

— acromegalia;

— intossicazione da vitamina D;

— carcinomi metastatici con osteolisi;

— insufficienza renale.

Sintomatologia clinica

Quando il valore del prodotto calcio-fosforo del siero è superiore a 70 compaiono frequentemente *calcificazioni metastatiche*, soprattutto a livello di cute, vasi, articolazioni, occhi e talora anche miocardio, reni e fegato.

Diagnosi di laboratorio

Aumento della fosforemia. In una prima fase Ca e P plasmatici sono normali, mentre il PTH è livemente aumentato.

Nella seconda fase la calcemia si abbassa, il PTH si eleva ancora più (2.500 μ Eq/ml); nella terza fase il PTH è assai elevato (6.000 μ Eq/ml); nella quarta fase i valori di PTH aumentano ancora (25.000 μ Eq/ml) e vi è ipercalcemia.

Magnesio

Il contenuto totale in Mg è pari a circa 30 mEq per Kg di peso corporeo.

La sua distribuzione è simile a quella del K, ad eccezione dell'osso, dove è presente in abbondante quantità. L'assunzione giornaliera è compresa tra 20-40 mEq, di cui solo 1/3 viene assorbito. I fattori che regolano la concentrazione intracellulare del Mg non sono noti, tuttavia come per il K sembrano correlati con la secrezione di aldosterone.

Deficit di magnesio

Cause:

— nel neonato (condizione fisiologica); non si associa a sintomatologia neurologica e cardiovascolare;

— deficiente assunzione con la dieta (digiuno; Kwashiorkor; prolungata alimentazione per via venosa;

— ridotto assorbimento intestinale (sprue non tropicale; steatorrea; ampie resezioni chirurgiche del piccolo intestino);

— sottrazione prolungata di liquidi intestinali (aspirazione gastrica in pazienti chirurgici);

— perdite eccessive per via urinaria (terapia diuretica; iperaldosteronismo primitivo; acidosi diabetica);

— etilismo;

— malattie delle paratiroidi (iperparatiroidismo primitivo; ipoparatiroidismo);

— perdita per lattazione eccessiva, per dialisi peritoneale, per emodialisi;

— alcuni avvelenamenti (stricnina, piombo, DDT, fluoruro di sodio, guanidina).

Sintomatologia clinica:

— ***confusione mentale*** con dissociazione temporo-spaziale, talvolta depressione, talvolta allucinazioni visive o uditive; stato stuporoso; raramene coma;

— *ipereflessia osteo-tendinea*, presenza di Babinski.

Spesso incoordinazione muscolare, movimenti atetosici o coreici ed il segno della ruota dentata. Talvolta fibrillazione muscolare, tremori; crampi muscolari, parestesie, con sensazione di bruciore o di freddo. *Tetania* clinicamente non differenziabile da quella presente nell'ipocalcemia.

— l'EEG presenta onde di basso voltaggio, più raramente trifasiche;

— l'ECG evidenzia un accorciamento del PR, un appiattimento fino ad inversione della T, slivellamento del tratto ST.

Può essere presente tachicardia nodale o sinusale.

Diagnosi di laboratorio:

— ipomagnesiemia, riduzione del contenuto di magnesio nel liquor e negli eritrociti, scomparsa del magnesio nelle urine;

— la calcemia può essere normale o abbassata.

Utili sono le prove da carico di magnesio: si somministrano 10 mg di magnesio mattina e sera in muscolo. Nei pazienti con deplezione di magnesio tutto il magnesio iniettato verrà trattenuto, mentre in caso di bilancio positivo tutto lo ione somministrato verrà eliminato con le urine.

Equilibrio acido-base

La costanza del pH è di importanza essenziale nello svolgimento di numerose attività dei vari organi e per numerosi processi metabolici. Per pH si intende il logaritmo negativo della concentrazione di ioni H^+ in una soluzione acquosa; esso dipende dalla somma della costante di dissociazione e del logaritmo del rapporto tra basi ed acidi (HCO_3^-/H_2CO_3). In condizioni fisiologiche il pH del sangue è di 7,40 ± 0,02.

Schematicamente si può dire che gli ioni H^+ prodotti nell'organismo (CO_2, ac. solforico, acido fosforico, ecc.) ed immessi nei liquidi extracellulari vengono immediatamente tamponati ed escreti: la CO_2 attraverso i polmoni (per cui la pCO_2 ematica si mantiene normalmente tra 36 e 44 mm di Hg), e gli acidi non volatili attraverso il rene, venendo eliminati sotto forma di acidi titolabili (soprattutto fosfati) e di NH_4^+, provvedendo il rene nel contempo al riassorbimento dei bicarbonati filtrati.

L'escrezione totale di acidi nelle urine [(NH_4^+ + acidità titolabile) — bicarbonato] è compresa tra 50 e 70 mEq di N^+; i bicarbonati del sangue si mantengono tra 22 e 25 mEq/l di plasma.

Si parla di *acidosi* o di *alcalosi* per indicare le condizioni in grado di alterare il normale equilibrio acido-base, rispettivamente nel senso della diminuzione o dell'aumento del pH ematico, anche se queste modificazioni possono venire a mancare per l'intervento dei meccanismi di compenso.

Queste condizioni di acidosi e alcalosi vengono distinte in *metabolica* e *respiratoria* per intendere le condizioni in cui esiste un disordine primitivo nella regolazione dei bicarbonati o della CO_2, che costituiscono rispettivamente le componenti metabolica e respiratoria dell'equilibrio acido-base.

Si parlerà di *acidosi o alcalosi compensate* se il pH non si modifica, rispettivamente nel senso dell'acidosi o dell'alcalosi e di *acidosi o alcalosi scompensata* se il pH si modifica.

Si possono avverare *disordini semplici* dell'equilibrio acido-base (ad esempio, metabolica per riduzione dei bicarbonati del plasma nel diabete chetoacidosico) o *disordini misti*, metabolico e respiratorio, (per riduzioni dei bicarbonati plasmatici da chetoacidosi ed aumento della pCO_2 da ipoventilazione alveolare).

Acidosi respiratoria: insorge allorquando si instaura un quadro di ipoventilazione alveolare, sia di origine polmonare (BOC, enfisema, asma, fibrosi, ecc.), che extrapolmonare (obesità, cifoscoliosi, lesioni del S.N.C., ecc.) che determina accumulo di CO_2 e quindi aumento della pCO_2. Vedi anche pag. 247.

Sintomi: dispnea, cianosi, cefalea, vertigini, tremori, agitazione, torpore psichico fino al coma.

Nelle forme ad esordio acuto si instaura un quadro di acidosi respiratoria scompensata, poiché il compenso renale si realizza con una certa lentezza; nelle forme croniche si ha, invece, un quadro di acidosi respiratoria compensata, poiché l'aumento della pCO_2 ematica facilita il riassorbimento degli HCO_3^- a livello renale.

I dati di laboratorio evidenziano:

— pCO_2 aumentata (> a 44 mmHg);

— pH normale o inferiore a 7,40 (nelle forme scompensate < a 7,36);

— CO_2 totale aumentata;

— HCO_3^- normali o diminuiti nelle forme scompensate;

— urine acide, soprattutto nell'acidosi scompensata;

— Cl^- sierico diminuito.

Alcalosi respiratoria: si determina quando si ha iperventilazione sia di origine polmonare (pneumopatie) che extrapolmonare (febbre, lesioni S.N.C., particolari situazioni ambientali, intossicazione da salicilati), per cui si ha maggiore eliminazione di CO_2 con l'aria espirata; di conseguenza diminuisce la pCO_2 ematica ed il pH tende all'alcalinità.

La *sintomatologia clinica* in genere viene mascherata da quella della malattia di base; si possono, però, evidenziare una discreta polipnea, tremori muscolari ed un quadro di tetania (per riduzione del Ca; v. sopra).

I *dati di laboratorio* evidenziano:
— pCO_2 ridotta (< a 36 mmHg);
— CO_2 totale ridotta;
— HCO_3^- diminuiti (< a 25 mEq/l);
— pH normale o aumentato nelle forme scompensate (> a 7,42);
— urine alcaline;
— Cl^- sierico aumentato;
— K^+ sierico diminuito.

Acidosi metabolica: tipica del coma diabetico, può insorgere in altre condizioni morbose, quali: diarrea profusa, digiuno prolungato, vomito, intossicazioni (da alcool metilico, salicilato, ecc.), febbre, insufficienza renale, fistole biliari od intestinali, acidosi tubulare renale, causa iatrogena (terapia con inibitori dell'anidrasi carbonica), ecc.

Sintomi: iperpnea con respiro di Kussmaul (tipico delle forme ad esordio acuto), sonnolenza, obnubilamento del sensorio, alterazioni neurologiche fino al coma, riflessi patologici, segni di disidratazione, dolori addominali.

Le acidosi di lunga durata (quale quella dell'insufficienza renale cronica) sono abitualmente ben tollerate e vi può essere soltanto polipnea.

Dati di laboratorio:
— pH ≤ a 7,36;
— pCO_2 normale o diminuita;
— HCO_3^- < 22 mEq/l;
— urine acide.

Nella fase di compenso il pH urinario è compreso tra 5 e 5,5, in rapporto all'escrezione di acidi organici.

Alcalosi metabolica: insorge in seguito a vomito, diarrea, nell'iperaldosteronismo e nell'ipercorticismo, in corso di malattie tubulari renali e può anche essere determinata da cause iatrogene (corticosteroidi, ACTH, diuretici).

Il *quadro clinico* è caratterizzato da astenia, respiro lento e superficiale ed ipereccitabilità neuromuscolare.

Dati di laboratorio:
— pH ≥ 7,42;
— pCO_2 ≥ 44 mmHg;
— HCO_3^- > 25 mEq/l;
— urine alcaline.

MALATTIE DEL RICAMBIO

Verranno trattate in questa parte del capitolo alcune malattie del ricambio, quali: diabete mellito, disprotidemie, iperlipoproteinemie ed iperuricemie, porfirie. Della obesità e della magrezza si è già parlato.

Infine, un cenno riserveremo alla disvitaminosi ed alla enzimopatologia.

La diagnosi del diabete mellito

L'esistenza del diabete mellito può venire clinicamente sospettata in base ad alcuni sintomi (astenia, dimagramento, polifagia, polidipsia, impotenza sessuale) ed alla comparsa di manifestazioni riferibili alla *microangiopatia* (retinopatia, aree cutanee di necrosi parcellare, proteinuria, ecc...), specie se vi è presenza di familiarità diabetica.

Questa caratteristica sintomatologica del diabete corrisponde però alla fase conclamata della malattia, che segue ad una fase di latenza, nella quale la scoperta della malattia spesso è fortuita, dato che la sintomatologia è scarsa od appena accennata.

È il laboratorio che svela o dà conferma dell'esistenza e della gravità di una intolleranza al glucosio, sostenuta da un deficit di "effetto insulinico", per carenza assoluta o relativa dell'ormone.

Per l'inquadramento clinico del diabete idiopatico è bene attenersi, in linea di massima, alla distinzione in diabete *insulino-dipendente* o di tipo I ed *insulino-indipendente* o di tipo II (Tab. 21-27).

Esistono forme di diabete con alcune delle caratteristiche dei due precedenti tipi (*diabete intermedio*): soggetti giovani con diabete non chetoacidosico, non insulino-dipendente che col tempo evolve verso una forma insulinopenica; più raramente nell'anziano può occorrere un diabete di tipo insulinopenico e chetoacidosico.

Le ricerche di laboratorio fondamentali per accertare il diabete sono tre e si completano l'un l'altra: la ricerca della glicosuria, il dosaggio della glicemia, le prove dinamiche eventualmente ricorrere alla ricerca della chetonuria.

Ricerca della glicosuria

La presenza di glucosio in un campione d'urina è, il più delle volte, espressione di un diabete mellito. Fanno eccezione i casi di *glicosuria renale* (diabete renale); vanno distinte le *melliturie non diabetiche* (fruttosio, galattosio, pentosi, lattosio). Le determinazioni della glicosuria con le strisce reattive alla glucosio-ossidasi sono specifiche per la glicosuria, contrariamente alle vecchie tecniche (es. metodo al ferrocianuro) genericamente rivelatrici del potere riducente delle urine, notoriamente dovuto a svariate sostanze presenti nelle urine. La glicosuria suole comparire allorché i valori di glicemia superano i g 1,70-1,80% (*soglia renale per il glucosio*); va però tenuto presente che la soglia renale per il glucosio può essere innalzata in soggetti anziani o con insufficienza renale, sicché può non aversi glicosuria anche in presenza di valori glicemici superiori a quelli ora ricordati.

Va tenuto presente che:
— la determinazione del glucosio su un campione estemporaneo di urina può dare false negatività se corrisponde ad una fase giornaliera senza iperglicemia patologica;
— la determinazione su campione globale di 24 ore suole fornire un buon giudizio diagnostico;
— la determinazione su più campioni rappresentanti frazioni della diuresi giornaliera sono utili per il controllo terapeutico del paziente diabetico.

TABELLA 21-27. Tipi di diabete mellito

Caratteristiche differenziali	*diabete insulino-dipendente (D.I.D.) o tipo I: diabete magro o dell'età giovanile o infantile 10% dei diabetici*	*diabete insulino-indipendente (D.I.I.) o tipo II: diabete grasso o dell'età matura 90% dei diabetici*
Genetiche		
gemelli uniovulari concordanti	< 50%	quasi costante
significativo abbinamento a fenotipo HLA	sì	no
Epidemiologiche		
età di massima frequenza	12-14 anni	65 anni
frequenza popolazione generale	0,5%	2%
sesso più colpito	indifferente	femminile
Istopatologiche		
isole pancreatiche	diminuzione marcata di numero e di dimensioni	diminuzione lieve di numero e di dimensioni
infiltrati infiammatori insulari	frequenti	nessuno
cellule beta	come per le isole	come per le isole
Immunitarie		
anticorpi anticellule isole pancreatiche	nel 40-50% dei casi	in meno del 5% dei casi
associazione con endocrinopatie autoimmuni	frequente	rara
Cliniche		
peso corporeo	inferiore alla media	superiore alla media
età d'inizio	< 30-35 anni	< 35-40 anni
insorgenza	acuta	lenta
tendenza alla chetosi	marcata	modesta
complicanze cardiovascolari	rare	frequenti
steatosi epatica	rara	frequente
insulinemia	↓	in genere ↑
equilibrio con la sola dieta	praticamente impossibile	spesso possibile
sensibilità a sulfaniluree	negativa	positiva
sensibilità a biguanidi	esclusiva	rara
remissione	non descritta	possibile

Determinazione della glicemia

L'esame può essere eseguito sia su campioni di sangue venoso che su campioni di sangue capillare; i valori del sangue capillare sono di g 0,10 più alti di quelli del sangue venoso; tale differenza nel diabetico si riduce per la difficoltà di captazione del glucosio da parte dei tessuti periferici. I valori plasmatici sono più alti del 15% rispetto a quelli del sangue intero, data la minore concentrazione di glucosio nei globuli rossi rispetto al plasma.

Anche le tecniche di determinazione del glucosio contribuiscono alla variabilità dei valori normali della glicemia a digiuno. Le vecchie metodiche convenzionali di determinazione (ad es. il metodo di Folin-Wu), per la minore specificità (dosaggio complessivo di glucosio, di fruttosio, lattato, piruvato, etc.) danno valori più elevati, oscillanti entro una norma fra 0,80 e 1,15 g‰, mentre i moderni metodi enzimatici, quali ad es. quelli basati sull'impiego della glucosio-ossidasi o della glucosio-6-fosfato-deidrogenasi, sono assai specifici, riflettendo i livelli di glucosio vero e danno valori più bassi: da 0,70 a 0,80 g‰ di norma. Il metodo al ferrocianuro, abitualmente applicato all'autoanalyser dà risultati poco più elevati del glucosio vero: con tale metodo i valori di glicemia a digiuno oscillano fra 70 e 100 mg%.

I valori glicemici normali a digiuno, in una sola prova non permettono di escludere la diagnosi di diabete mellito; infatti, nel corso della giornata possono aversi oscillazioni della glicemia notevoli nel soggetto normale ed ancor più nel diabetico. Può essere, quindi, utile effettuare una determinazione post-prandiale della glicemia o ancor meglio ricorrere alle prove dinamiche di tolleranza dei carboidrati. Si tenga anche presente che nel soggetto diabetico trattato la determinazione della glicemia mattutina a digiuno è di scarso valore nel giudizio di controllo terapeutico, anche se abitualmente vi si ricorre per motivi di praticità. Per esempio, iperglicemie mattutine a digiuno non escludono che in altre fasi della giornata il tasso glicemico sia soddisfacente e viceversa.

La *glicemia ripetuta* nel corso della giornata fornisce un *profilo glicemico* di buon valore diagnostico, potendo svelare a due ore postprandiali una condizione diabetica; ugualmente, la glicemia ripetuta è di importanza notevole per il controllo tereapeutico. A quest'ultimo proposito si ritengono opportuni 6 prelievi: uno appena prima ed uno due ore dopo i tre pasti principali.

In tal modo si ha una buona probabilità di cogliere sia i livelli glicemici meno influenzati dal pasto e più lontani

dall'apporto esogeno di insulina che quelli in cui dopo le due ore dal pasto la terapia dovrebbe ottenere i maggiori recuperi. Il concetto può esprimersi meglio con tre esempi cardinali (con limiti di oscillazione glicemica fra 70 e 160 mg% e terapia insulinica):

a) glicemia preprandiale fuori limite per eccesso = la dose ed il tipo di insulina (quota "ritardo") non coprono il periodo che precede il prelievo.

b) glicemia preprandiale fuori limite per difetto = la durata dell'effetto insulinico è stata eccessiva.

c) glicemia postprandiale alla seconda ora fuori limite per eccesso = la quota di insulina pronta è stata insufficiente (Bianchessi).

Oggi è anche possibile la *registrazione continua automatica* della glicemia, minuto per minuto, collegando il paziente ad un apparecchio autoanalizzatore e registratore. Dall'evoluzione tecnologica di registrazione del glucosio a mezzo di speciali sensori elettromagnetici per il glucosio ha avuto origine la complessa strumentazione detta *"pancreas artificiale extracorporeo a circuito chiuso"*, in cui un computer mima i processi della secrezione di insulina da parte delle cellule beta normali, sulla base della rilevazione continua dei valori glicemici e regola la somministrazione automatica di insulina (l'apparecchio, in uso presso i centri particolarmente specializzati, è utile per il trattamento del diabete instabile).

La chetonuria

Si rende evidente nei casi di severo scompenso metabolico; è caratteristica del diabete giovanile o comunque di quello insulinodipendente e segnala la presenza di una situazione metabolica che può evolvere verso il coma acidosico. Si tenga presente che chetonuria non è sinonimo di diabete mellito scompensato, esistendo diverse situazioni morbose provocanti aumento dei corpi chetonici ematici (chetonemia), con conseguente loro presenza nelle urine (chetonuria). Inoltre, negli stati di insufficienza renale cronica con riduzione del filtrato glomerulare può aversi un difetto d'eliminazione dei corpi chetonici e quindi in tali casi la chetonuria può essere assente o lieve, non rispecchiando i livelli chetonemici che possono essere anche gravi.

Prove dinamiche

Allorché le glicemie a digiuno siano di poco superiori alla norma e in assenza di glicosuria o si abbiano perplessità circa un soggetto che si ritiene predisposto, si procede alle prove dinamiche.

a) Prova dell'iperglicemia provocata o da carico di glucosio (OGTT; "oral glucose tolerance test"). Consiste nello studio della glicemia a digiuno e, quindi, dopo ingestione di glucosio, ogni 30' fino alla terza ora; consensualmente può essere ricercata la glicosuria. Il carico orale di glucosio va somministrato a soggetto digiuno da almeno 8 ore. La quantità di glucosio da somministrare varia a seconda delle metodiche; a modalità tecniche diverse d'esecuzione della prova corrispondono, ovviamente, modi diversi di interpretazione dei risultati. Comunque, può essere utilizzata una dose standard di glucosio di 100 g, in soluzione acquosa al 50% da ingerire in 5'; nei bambini o negli adulti di peso inferiore a 50 kg la dose di glucosio impiegata va aggiustata a 1,75 g/kg di peso o a 60 g/m² di superficie corporea.

Per la buona esecuzione del test requisiti essenziali sono:

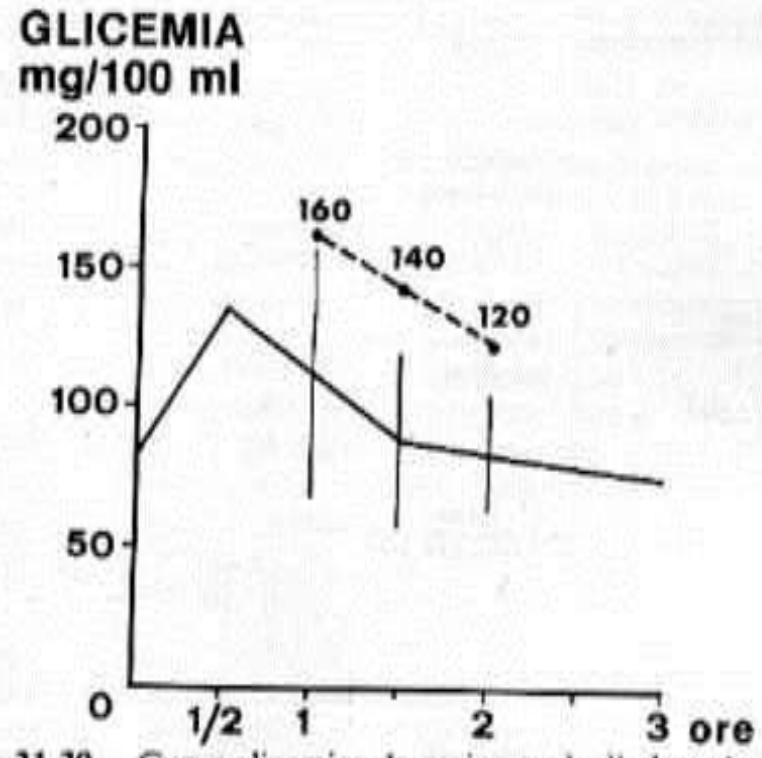

Fig. 21-39. Curva glicemica da carico orale di glucosio. La linea continua indica i valori medi in soggetti normali di età tra 20 e 39 anni. La linea tratteggiata soprastante indica i livelli glicemici indicativi di diabete (Da Fajans e Conn).

una dieta con 250-300 g di carboidrati per almeno tre giorni prima dell'esecuzione del test; assenza di condizioni abnormi in grado di determinare un'intolleranza ai carboidrati (stress, affezioni febbrili, epatopatie croniche, insufficienza renale, terapia diuretica, infarto del miocardio, accidenti cerebrovascolari acuti); attività fisica normale nei giorni precedenti l'esecuzione del test considerando, peraltro, che un riposo eccessivo specie se a letto può ridurre la tolleranza al glucosio.

I valori glicemici ottenuti, riportati in grafico, permettono di ottenere la *curva glicemica da carico orale di glucosio* (Fig. 21-39).

Nel *soggetto normale*: la glicemia raggiunge i valori massimi entro i 30-60' e non supera il doppio del valore di base; già alla 2ª ora torna ai valori di base o a valori inferiori. Non compare glicosuria nel corso della prova.

Nel *soggetto diabetico*: la glicemia raggiunge valori molto elevati, superando generalmente il doppio dei valori di base; permane elevata per maggior tempo e decresce molto lentamente per raggiungere i valori di base soltanto dopo 3-4 ore o più.

Esistono diversi criteri di valutazione dei valori glicemici della prova da carico orale di glucosio che tengono conto di uno o più dei valori rilevati o di questi globalmente considerati (Tab. 21-28).

Una prova semplificata di valutazione, adoperata negli Stati Uniti per gli screening di massa, è costituita dal *blood-finger test*: al paziente va fatta bere una bibita contenente 75 g di glucosio; dopo 2 h si determina una glicemia su prelievo effettuato al dito. Il test si considera positivo se la glicemia supera i 140 mg% (come abbiamo visto i valori glicemici del sangue capillare sono più elevati di quelli del sangue venoso).

In considerazione del fisiologico declino della tolleranza ai carboidrati oltre i 50 anni, si è convenuto di aumentare i limiti massimi normali per i singoli valori glicemici di 10 mg% per i soggetti che hanno superato l'età predetta.

b) Test di carico venoso di glucosio (IVGTT: intra-venous glucose tolerance test). Vi si ricorre allorché esistano condizioni che possono alterare la prova da carico orale (più fisiologica, fedele ed attendibile) o in quanto favorenti l'assorbimento del glucosio, quali la gastroresezio-

TABELLA 21-28. Criteri di valutazione del carico orale di glucosio

Campione	*Fajans e Conn*	*"U.S. Public Health Service"*	*"University Group Diabetes Program"*	*Organizzazione Mondiale della Sanità*
	Glicemia (mg/100 ml)*	*Glicemia* (mg/100 ml)*	*Glicemia* (mg/100 ml)*	*Glicemia* (mg/100 ml)*
Basale		> 100 (1 punto)		
1 ora	160 (185)	> 170 (1/2 punto)		
1 1/2 ora	140 (160)			
2 ore	120 (140)	> 120 (1/2 punto)		130
3 ore		> 110 (1 punto)		
Criteri per test patologico	Glicem. superiore ai valori indicati nei tre campioni	Totale di almeno 2 punti	Somma delle glicemie (basale, 1, 2, 3 ore) superiore a 500 (600)	Glicemia eguale o superiore al valore indicato alla seconda ora

* Le glicemie sono riferite al sangue intero; in parentesi sono riportati i corrispettivi valori plasmatici.

(da: Larizza P., Manuale di Medicina Interna: Ed. Piccin)

ne e l'ipertiroidismo oppure rallentanti, come il mixedema. Il test si attua determinando dapprima una glicemia basale e somministrando quindi 0,5 g di glucosio/kg, sotto forma di soluzione al 33%, iniettata per via endovenosa in 3'; su campioni di sangue prelevati da una vena del lato opposto ogni 10', per almeno 60', si controlla l'andamento della glicemia. I risultati ottenuti debbono essere elaborati mediante la determinazione di coefficienti matematici; normalmente la velocità di scomparsa del glucosio (definita K) supera l'1,5% della dose iniettata per minuto; valori inferiori all'1% denunciano la presenza di diabete, valori compresi fra 1 e 1,5 devono ritenersi sospetti, ma non diagnostici (Fig. 21-40).

c) Test da carico doppio di glucosio per os (prova di Staub-Tragott). In una prima fase si procede come nel test da carico semplice; un secondo carico orale di glucosio viene praticato ai 90'. Si ottiene una curva glicemica a doppia cuspide che presenta differenze notevoli fra il soggetto sano ed il diabetico. Nel soggetto normale, a causa della risposta insulinica al primo carico, la seconda cuspide risulta meno elevata della prima ed il ritorno ai valori basali si ha entro i 120'; nei soggetti diabetici, a causa della mancata risposta insulinica al primo carico, la seconda curva è più elevata della prima (di entità diversa a seconda della gravità del diabete) ed il ritorno ai valori di base avviene con lentezza (Fig. 21-41).

d) Test di stimolazione con tolbutamide. Si fonda sulle proprietà insulino-stimolanti della sulfanilurea ed ha quindi lo scopo di accertare la capacità delle cellule pancreatiche del soggetto in esame di secernere insulina. Tuttavia, è meno sensibile del test di carico standard di glucosio e va impiegato soltanto in maniera complementare.

Dopo un prelievo a digiuno viene somministrata per via e.v. 1 g di tolbutamide sodica in 20 cc di soluzione al 5%; i prelievi vengono effettuati dopo 20,30 ed eventualmente 40 minuti. Nel soggetto normale la glicemia si riduce, dopo 20', al di sotto del 75% del valore di partenza (Fig. 21-42). Valori

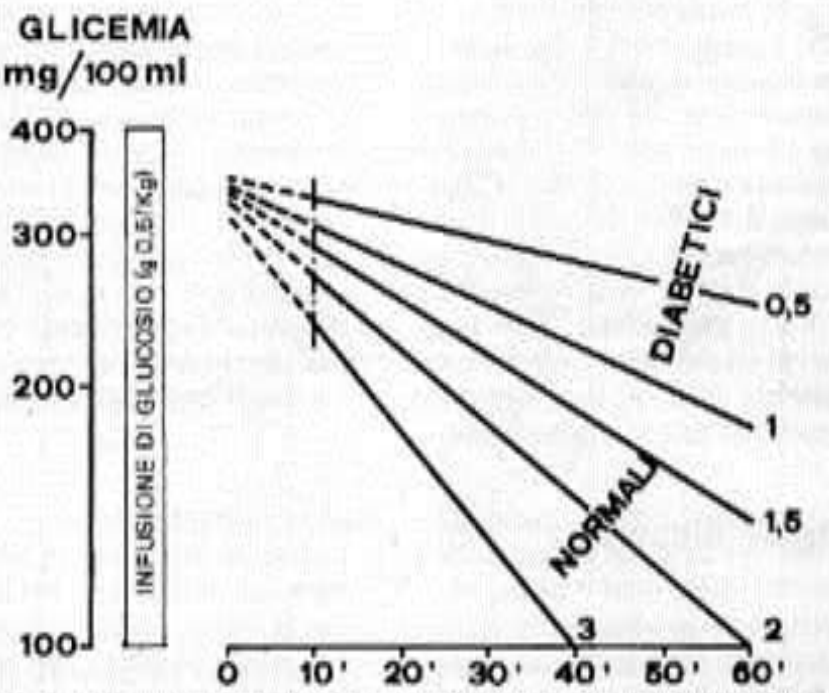

Fig. 21-40. Carico venoso di glucosio. Alcune curve diagrammatiche che esprimono il decremento della glicemia del test di tolleranza al glucosio. I valori di "K" inferiori ad 1 sono indicativi dell'esistenza del diabete mellito ($K = 70/t^1/_2$, dove $t^1/_2$ indica il numero dei minuti necessari al dimezzamento della glicemia).

ai 20' ed ai 30' superiori rispettivamente all'89% ed al 76% indicano la presenza di diabete. È stato proposto da Marigo un "coefficiente di diminuzione" "D", che standardizza meglio il test. Si calcola secondo la formula:

$$\frac{3r + 2s + t}{3}$$

dove *r*, *s* e *t* rappresentano rispettivamente le diminuzioni percentuali della glicemia ai 20', ai 30' ed ai 40'. In condizioni normali il "D" varia fra 45 e 75; valori inferiori sono indicativi dello stato diabetico.

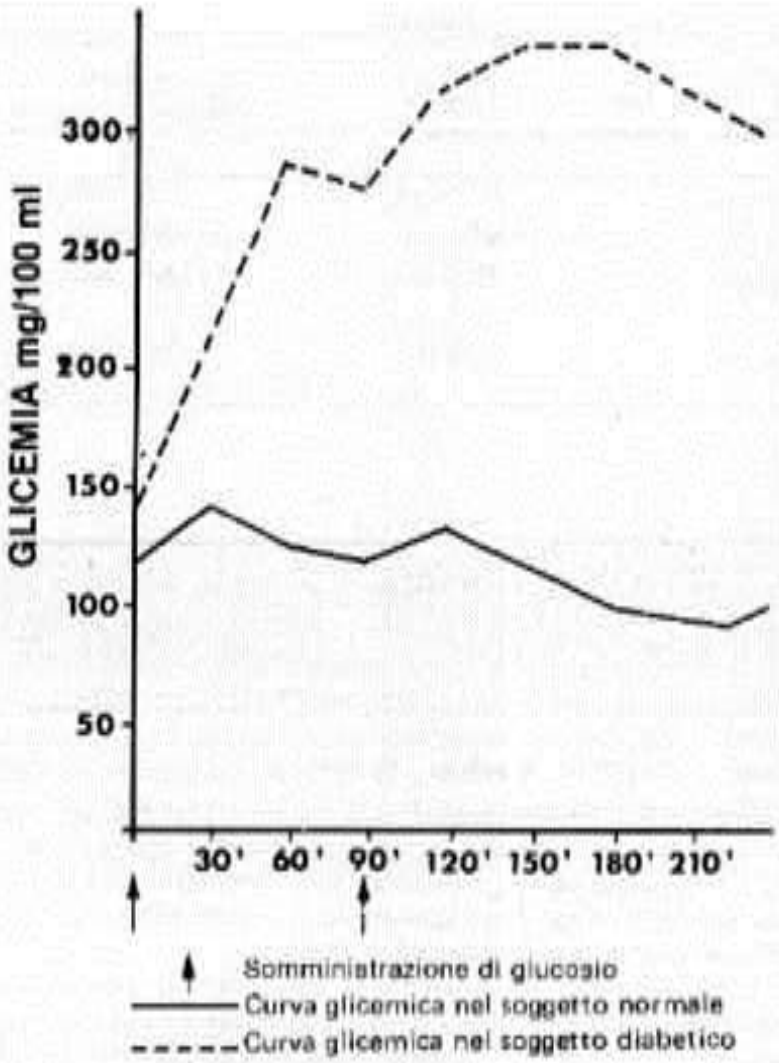

Fig. 21-41. Prova del doppio carico di glucosio.

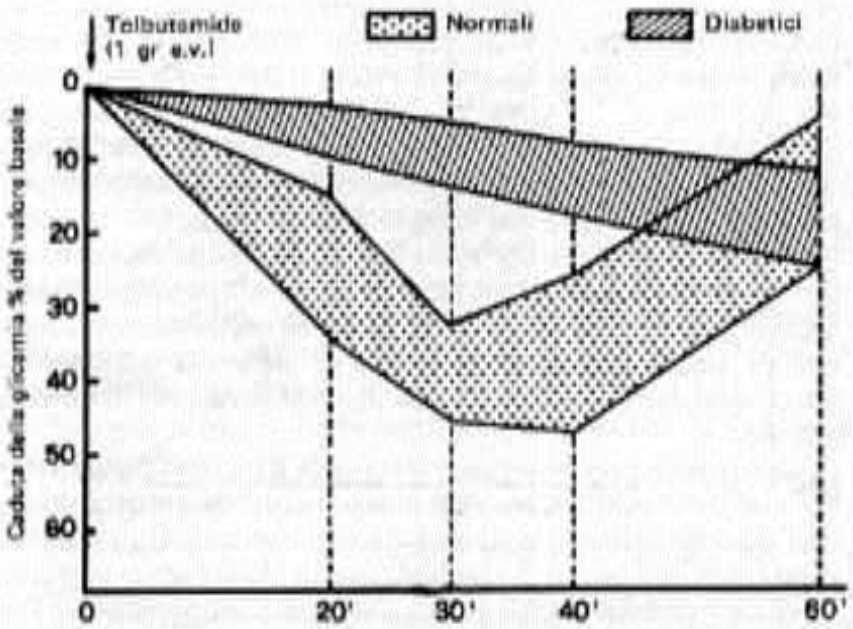

Fig. 21-42. Prova alla tolbutamide.

e) Test da carico orale sensibilizzato con cortisone (test di Conn e Fajans). Il test viene impiegato per mettere in evidenza l'esistenza di un diabete latente o nei casi dubbi in cui le prove da carico glucidico semplice abbiano dato risultati sospetti. Purtroppo il test può dare risultati positivi anche in soggetti normali, privi di familiarità diabetica e al di fuori di obesità e di condizioni capaci di interferire con la tolleranza al glucosio. La prova sfrutta l'azione controinsulare dei corticosteroidi, permettendo di studiare la capacità dell'organismo di reagire a rialzi glicemici anche in presenza dell'"azione iperglicemizzante" degli steroidi. Al probando vengono somministrati 50 mg di cortisone acetato 8 ore e mezzo e 2 ore prima dell'esecuzione di normale carico orale di glucosio. Il test deve ritenersi positivo se i valori glicemici dopo un'ora, un'ora e mezza e due ore sono superiori rispettivamente a 160, 150 e 140 mg% ml.

f) Test di sensibilità all'insulina. Appare utile per accertare la risposta del soggetto in esame alla somministrazione di insulina esogena e, nel caso di diabete mellito dimostrato, per stabilire se trattasi di diabete insulino-sensibile o di diabete insulino-resistente. Più che per l'accertamento del diabete, la prova ha valore per la diagnosi differenziale rispetto a sindromi cliniche dismetaboliche particolari e sindromi diabetiche secondarie. Risultano iposensibili alla insulina i diabetici con cirrosi epatica o con obesità di grado marcato, gli acromegalici e i soggetti con m. di Cushing; sono ipersensibili gli ipocorticosurrenalici (per difetto di steroidi glicoattivi) e gli insufficienti ipofisari (per difetto di secrezione di ormone somatotropo), i pancreopatici cronici (flogosi, neoplasie, per difetto di glucagone).

La prova consiste nella somministrazione di 10 U di insulina e.v.; oltre al prelievo glicemico basale si eseguono quelli seriati ai 15', 30', 60', 120', 180'; eventualmente la prova può essere estesa ai dosaggi dei NEFA e del glucagone plasmatici (in condizioni normali i primi dopo insulina decrescono, analogalmente alla glicemia, il secondo si eleva). Bisogna aver sempre pronta una soluzione ipertonica di glucosio o del glucagone nel caso si verifichi una grave crisi ipoglicemica. Nel soggetto normale si osserva un decremento della glicemia del 50-60% entro 30', con ritorno ai valori di base entro 90-120'.

L'ipersensibilità all'insulina si caratterizza per un decremento glicemico del 60% ed oltre, con tempo di recupero della glicemia di base intorno ai 180'. La iposensibilità si caratterizza per un decremento glicemico ai 30' del 30%, con tempo di recupero della glicemia basale entro i 60'.

g) Test al glucagone. Consiste nella somministrazione di 1 mg di glucagone e.v. e nel valutare l'andamento della glicemia sui prelievi di sangue effettuati prima della prova ed a brevi intervalli di tempo dopo la somministrazione del glucagone. Nei soggetti normali si verifica un aumento glicemico del 30-60% entro i 30'; nei diabetici l'aumento glicemico è più intenso e più prolungato. Il test risulta utile più che nel diabete nello studio delle glicogenosi.

Infine, fra i test di stimolazione insulinica sono da ricordare quelli con aminoacidi (prova dell'arginina; con miscele di aminoacidi; con leucina).

Il test di tolleranza al glucosio e quello al cortisone-glucosio permettono di classificare gli stadi di diabete latente e chimico (Tabella 21-29).

Dosaggio dell'insulina

Il *dosaggio dell'insulina* si è dimostrato di notevole importanza per meglio valutare alcune situazioni cosiddette

TABELLA 21-29. Stadi del diabete mellito

Stadio	*Sintomatologia*	*Glicemia a digiuno*	*Test di tolleranza al glucosio*	*Test al cortisone-glucosio*
Prediabete	Assente	Normale	Normale	Normale
Diabete latente	Assente	Normale	Normale	Alterato
Diabete chimico	Assente (o modesta)	Normale	Alterato	Alterato
Diabete clinico	Costante	Aumentata	Alterato	Alterato

"borderline", per valutazioni prognostiche e per una migliore impostazione terapeutica.

Il dosaggio dell'insulina viene attualmente effettuato con *metodi radioimmunologici*, basati sulla capacità dell'insulina di reagire con anticorpi specifici di animali (in genere di cavia) e, quindi, di inibire competitivamente l'unione di tali anticorpi con l'insulina radiomarcata aggiunta. Mediante tale tecnica, i valori medi di insulinemia plasmatica (insulina immunoreattiva o IRI) a digiuno, in un soggetto di peso normale sono di 9-15 μU/ml.

Più che il rilievo di IRI basale è importante la determinazione dei valori insulinemici in tempi successivi a stimoli insulinosecretori, quali ad es. il carico di glucosio per os o venoso, il test della tolbutamide per via venosa.

Nella valutazione di una curva IRI hanno precipua importanza le caratteristiche del picco massimo (PM) della curva: altezza e tempo di comparsa.

Nel diabete insulino indipendente D.I.I. il PM è di altezza normale o anche aumentata (negli obesi), ma ritardato. Nel diabete insulino dipendente (D.I.D.) il PM è di altezza ridotta, non ritardato. Si ritiene che quanto più basso risulta il PM tanto maggiore sarebbe la possibilità di comparsa delle complicanze neurovascolari diabetiche.

Il dosaggio del peptide C.

In diversi soggetti diabetici già in trattamento con insulina esogena, il dosaggio dell'IRI è reso alquanto impreciso per la presenza in circolo di anticorpi anti-insulinici. In tali casi si dimostra utile la determinazione del peptide C, frazione metabolicamente inattiva della preinsulina che da questa si stacca per dar luogo all'insulina e che è secreta dalla cellula beta in quantità equimolecolari con l'insulina e ne rispecchia fedelmente i livelli plasmatici. Date queste premesse, in alcune prove diagnostiche il dosaggio del peptide C si dimostra più attendibile dell'IRI stessa; non esiste, infatti, interferenza alcuna con l'insulina e con gli anticorpi anti-insulina. Il dosaggio del peptide C permette di valutare l'eventuale capacità residua insulinopoietica di D.I.D. ben controllati con l'insulinoterapia; corrispondentemente alle fasi di remissione del diabete si osservano aumenti nelle concentrazioni del peptide C.

Test dell'emoglobina glicosilata

È un test di recente introduzione che riflette i livelli medi di glicemia del paziente nelle ultime settimane. Nei soggetti normoglicemici l'emoglobina glicosilata, dimostratasi una componente dell'HbA_1, rappresenta il 6-8% dell'emoglobina totale, mentre nei diabetici la percentuale è notevolmente superiore e rappresenta l'11-13% dell'emoglobina totale. È stato dimostrato che la componente glicosilata dell'HbA_1 risulta composta da tre sottofrazioni: l'HbA_{1a} e l'HbA_{1b} (nel soggetto normale mediamente costituiscono l'1-2%; nel diabetico il 2-3%) e l'HbA_{1c} (4-6% nel soggetto normale; 7-10% nel diabetico).

Il maggior potere discriminante è da mettere in relazione con l'HbA_{1c}, anche se l'insieme delle sottofrazioni di HbA_1 descrive altrettanto bene quanto la frazione HbA_{1c} gli scompensi metabolici del paziente diabetico.

L'emoglobina glicosilata è il prodotto di una reazione non enzimatica che avviene sia in vivo che in vitro tra emoglobina e glucosio; l'entità della glicosilazione dipende esclusivamente dalle rispettive concentrazioni dell'emoglobina e del glucosio; l'insulina o altri fattori non interferiscono sulla reazione. L'HbA_1, così formata permane negli eritrociti fino alla distruzione della cellula e pertanto i valori di HbA_1 rimangono pressoché costanti per il tempo di sopravvivenza degli eritrociti, ovvero circa 100-120 gg. In base alla formazione ed eliminazione di HbA_1 si può affermare che la sua concentrazione fornisce un indice del tasso glicemico degli ultimi 100-120 gg prima dell'analisi. In definitiva, l'HbA_1 si può considerare come fattore memorizzante della concentrazione del glucosio nel sangue.

La complessità delle metodiche cromatografiche di determinazione hanno costituito un limite all'impiego del test; ultimamente, però, sono stati proposti metodi cromatografici di facile impiego, oltre che di notevole affidabilità, adatti alle determinazioni in serie nel laboratorio di chimica clinica.

Va tenuto presente che il test perde di attendibilità, come è ovvio, nelle affezioni che comportino un accorciamento dell'emivita eritrocitaria, elevate concentrazioni di emoglobina fetale (ad es. anche nelle donne in gravidanza) o presenza di emoglobine patologiche; così come interferiscono l'insufficienza renale cronica o l'iperlipemia.

Valutazione pratica dei valori ottenuti: valori normali fino a 8,5%; adeguato controllo: > 9% < 10%; insufficiente controllo: > 10%.

Dosaggio della beta-trombo-globulina

È una proteina specifica liberata dalle piastrine durante il processo di aggregazione e quindi rinvenibile nel plasma. Nel soggetto diabetico è presente in eccesso, specie nel soggetto non trattato e potrebbe costituire l'espressione di un'anomala funzione piastrinica in grado anche di avere un ruolo nel processo patogenetico della microangiopatia.

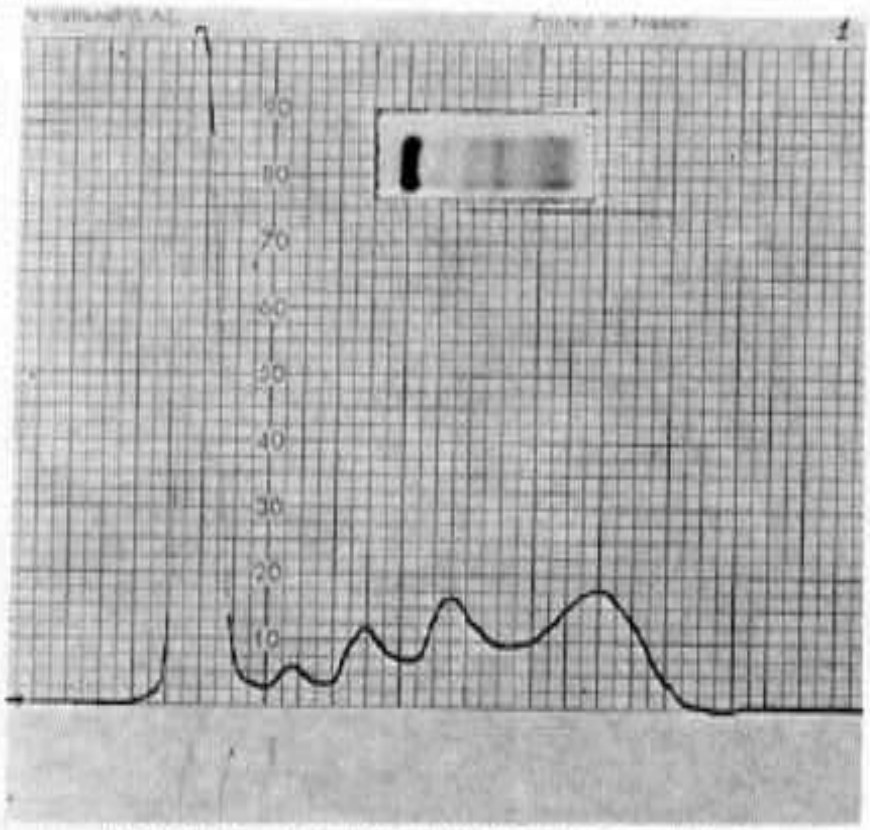

Fig. 21-43. Tracciato elettroforetico normale.

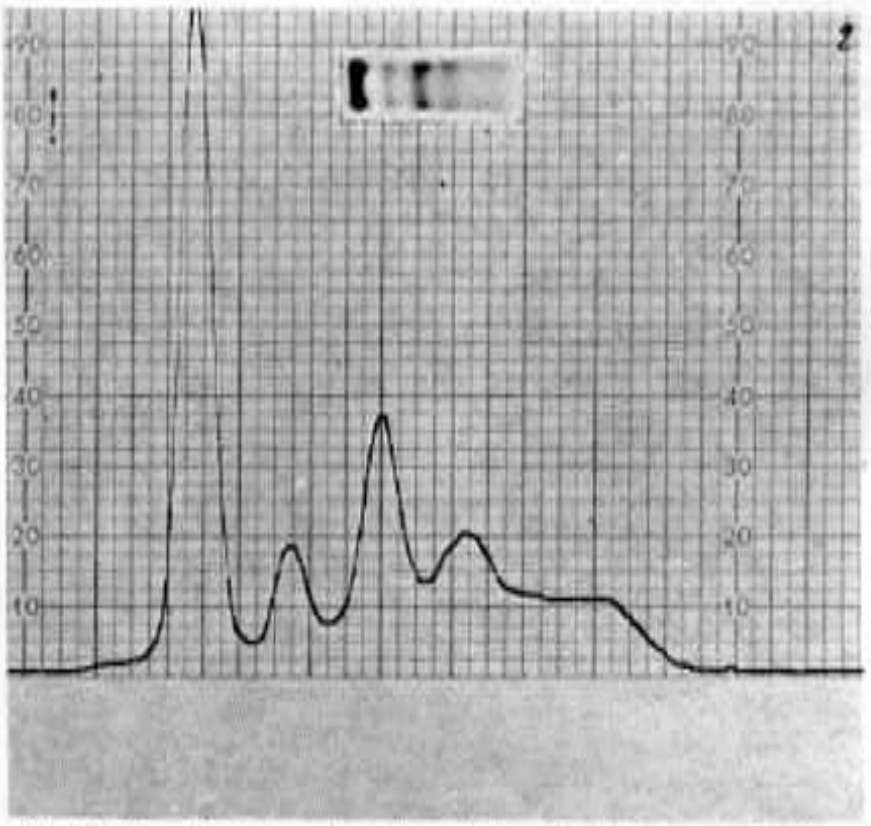

Fig. 21-44. Tracciato elettroforetico nella sindrome nefrosica.

Disprotidemie

Le proteine plasmatiche concorrono al mantenimento della pressione oncotica del sangue (che spetta soprattutto all'albumina, mentre le globuline rivestono un ruolo importante nei processi immunitari ed in diverse funzioni enzimatiche), del suo pH e soprattutto servono come elemento indispensabile al trasporto di diverse sostanze biologicamente attive. In condizioni normali la quantità delle proteine plasmatiche varia tra 6,7 e 8,3 gr%, mentre i valori nel siero sono leggermente più bassi, mancando il fibrinogeno e i vari fattori proteici della coagulazione.

Nella ripartizione dell'eterogeneo miscuglio sierico, di cui è composto il quadro protidemico, solitamente si prendono in considerazione le 5 principali frazioni: albumina, globulina alfa$_1$, globulina alfa$_2$, globulina beta, globulina gamma, (Fig. 21-43).

Normalmente il protidogramma rispecchia la seguente composizione:

— albumina 50,0-65,0%
— alfa$_1$ 3,1-6,6%
— alfa$_2$ 6,1-10,1%
— beta 8,0-12,0%
— gamma 12,5-18,4%

Rapporto albumina-globuline: > 1

In varie condizioni patologiche si può avere una riduzione del tasso proteico ematico (ipoproteinemia) o un aumento (iperproteinemia).

Queste situazioni possono derivare da una variazione del livello assoluto (ipoproteinemia o iperproteinemia assoluta) o, come abbiamo visto, da una variazione del contenuto in acqua del sangue (ipoproteinemia nell'idremia e iperproteinemia nell'emoconcentrazione).

Ipoproteinemia si può avere:

— nella sindrome nefrosica;
— nella cirrosi epatica;
— nella agammaglobulinemia;
— nella ipogammaglobulinemia;
— in diverse neoplasie, soprattutto epatiche;
— nei versamenti (specie in quelli ascitici) di una certa entità;
— in alcune sindromi di malassorbimento o in caso di perdita proteica attraverso il tubo digerente (sindromi proteino-disperdenti).

Iperproteinemia si può avere:

— in alcune malattie infettive acute, come l'epatite virale;
— nel mieloma;
— nella macroglobulinemia di Waldenström;
— nella crioglobulinemia primitiva idiopatica.

In alcune condizioni patologiche si può avere un'alterazione del quadro elettroforetico, sia con valori normali o abnormi della proteinemia totale. Così, nella:

— sindrome nefrosica, in cui si può avere un aumento delle alfa, e delle beta, con contemporanea riduzione dell'albumina e delle gamma (Fig. 21-44);
— nell'agammaglobulinemia o nelle ipogammaglobulinemie, in cui il tracciato elettroforetico mette in evidenza l'assenza o il deficit delle gammaglobuline (Fig. 21-45);
— cirrosi epatica ed epatopatie croniche evolutive, in cui si nota una cospicua riduzione dell'albumina, con aumento delle gammaglobuline (Fig. 21-46) e talora della quota più pesante delle beta, che appaiono saldate alle gamma (Fig. 21-47);
— in alcune malattie infettive acute vi è solitamente aumento delle alfa, con interessamento modesto delle altre frazioni (Fig. 21-48). Nelle affezioni croniche, invece, si suole avere un aumento delle gammaglobuline.

Tra le alterazioni del quadro sieroproteico un posto a parte meritano le cosidette *gammopatie monoclonali*, presenti in affezioni caratterizzate dalla proliferazione di un solo clone di cellule immunocompetenti, che provoca un aumento omogeneo di una sola classe immunoglobulinemica, *componente M* (che vuol corrispondere a monoclonale, macroglobulinemia o mielomatosa; Fig. 21-49; v. anche cap.

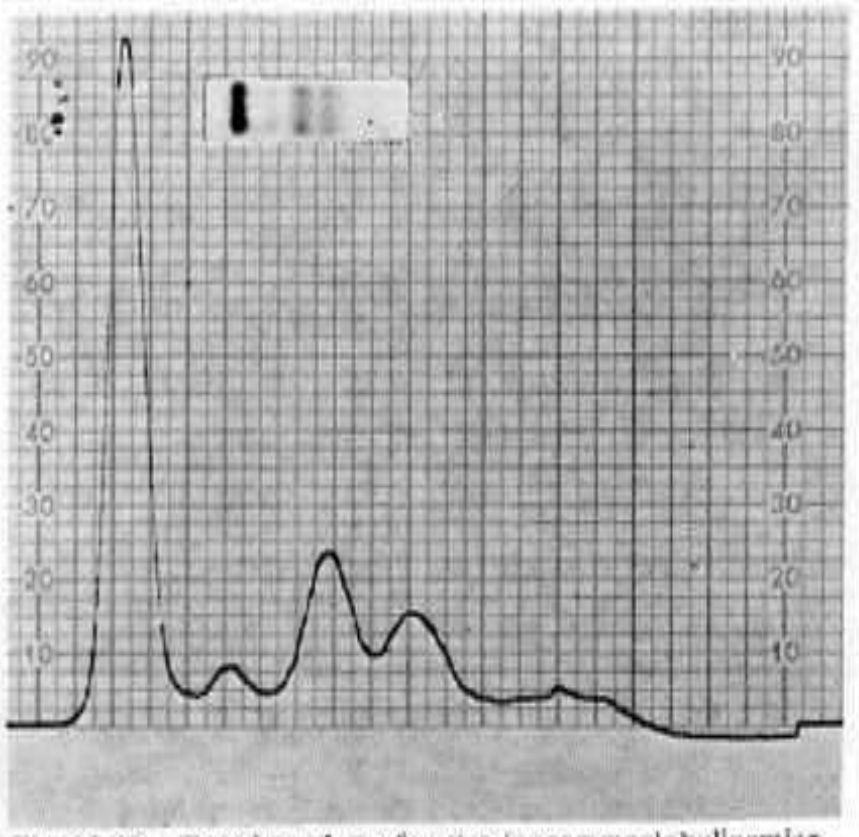

Fig. 21-45. Tracciato elettroforetico ipogammaglobulinemico.

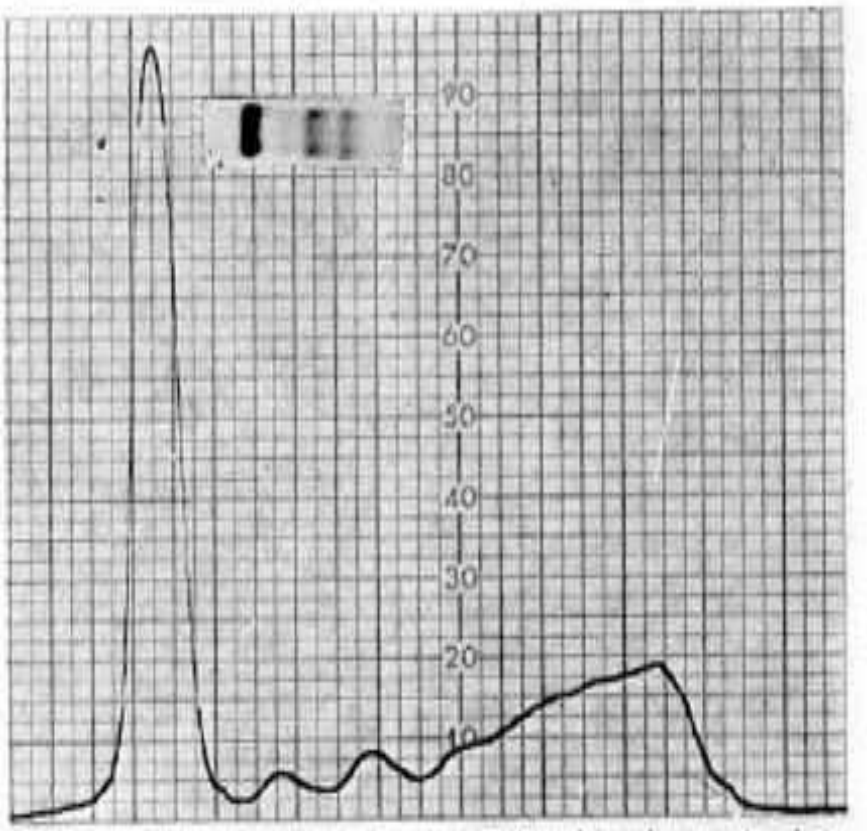

Fig. 21-47. Tracciato elttroforetico in cirrosi epatica con iperbetagammaglobulinemia.

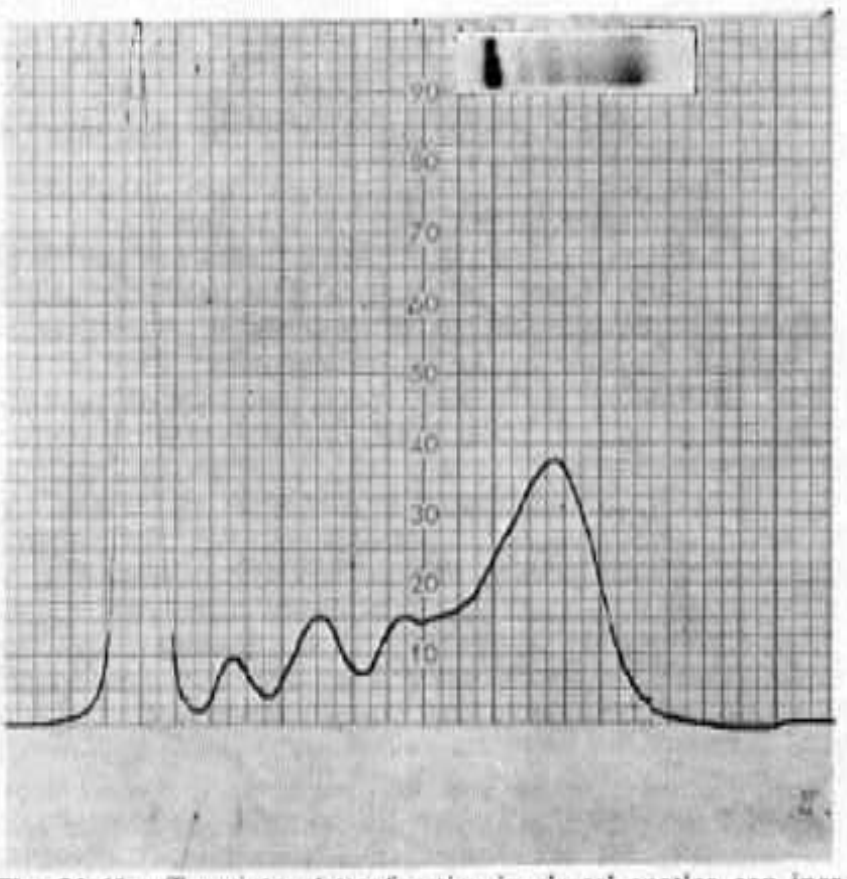

Fig. 21-46. Tracciato elettroforetico in cirrosi epatica con ipergammaglobulinemia.

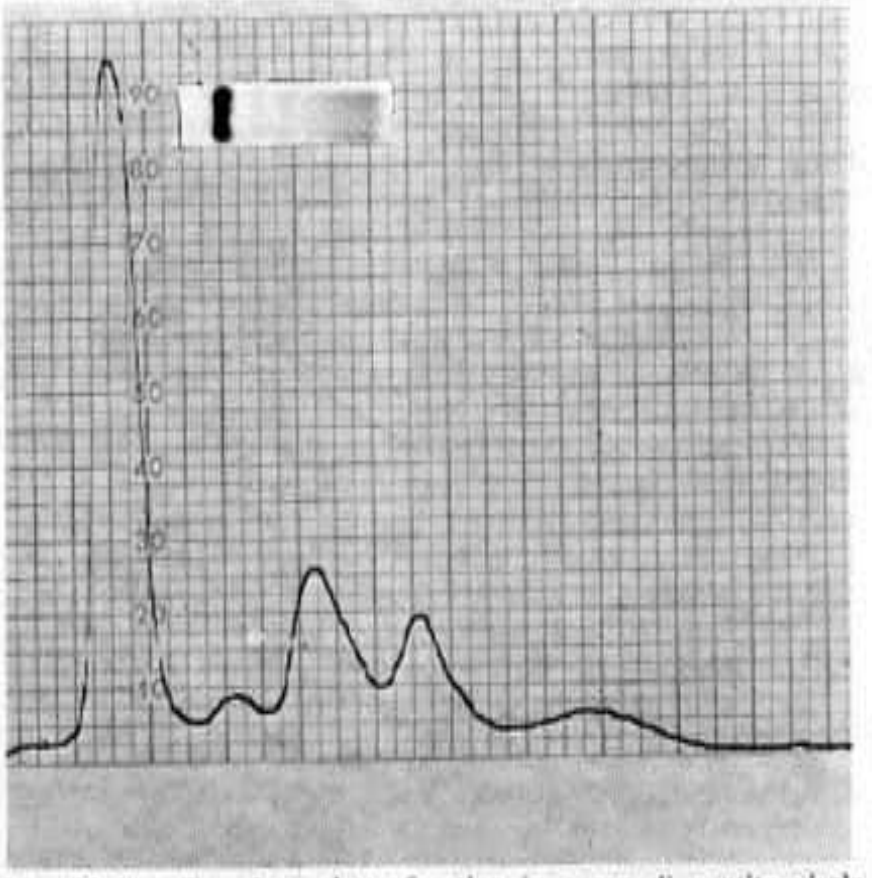

Fig. 21-48. Tracciato elettroforetico in corso di epatite virale acuta con aumento delle alfa$_1$ globuline.

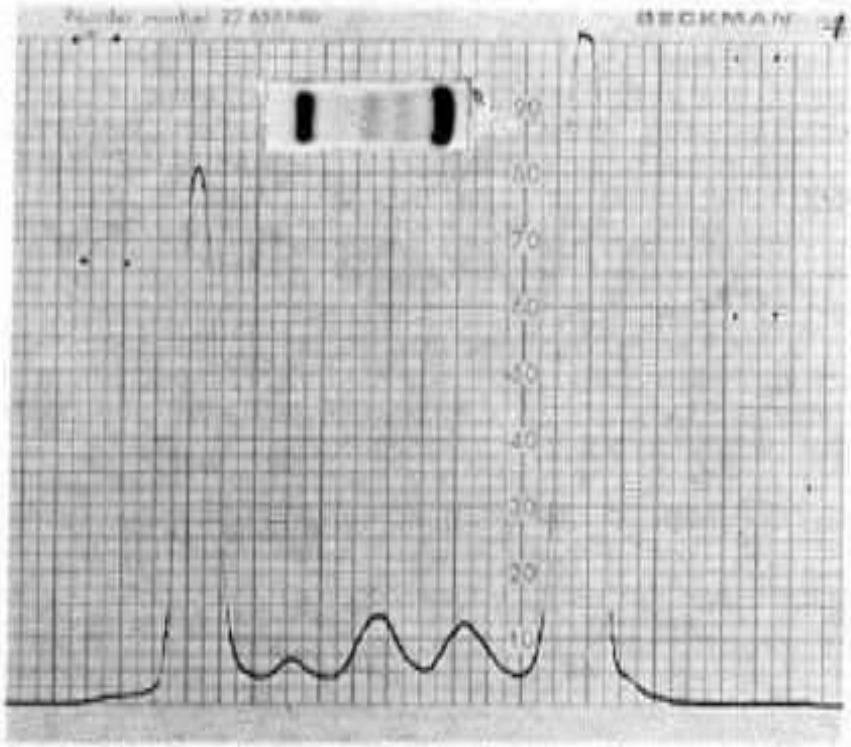

Fig. 21-49. Tracciato elettroforetico in corso di gammopatia monoclonale (IgG).

XX) o di una *subunità immunoglobinemica* (come si ha nelle malattie da catene pesanti).

Michaux e Hermans hanno suddiviso le gammopatie monoclonali in:

a) primitive maligne (da proliferazione linfoplaplasmacellulare invasiva)	- plasmocitoma - macroglobulinemia di Waldenström - crioglobulinemia primaria idiopatica - malattia delle catene pesanti
b) primitive benigne (da proliferazione linfoplasmacellulare non invasiva)	- forme ereditarie - forme sporadiche
c) secondarie (da proliferazione linfoplasmacellulare non invasiva, reattiva)	- malattie autoimmuni - malattie infettive e parassitarie - connettiviti - epatopatie croniche - malattie neoplastiche dei tessuti emopoietici - altre forme morbose

Alle notevoli alterazioni plasmaproteiche che si vengono ad avere in corso di diverse malattie, soprattutto epatiche, sono da riportare le alterazioni dell'equilibrio fisico-chimico del siero, inteso come sospensione colloidale, tant'è che in corso di diverse malattie si possono manifestare, trattando il siero con particolari reagenti, dei fenomeni abnormi di intorbidamento e flocculazione.

Dette alterazioni vengono determinate solitamente dall'aumento delle proteine di maggiore grandezza molecolare, che migrano più lentamente in campo elettroforetico (globuline) e dalla conseguente riduzione delle proteine più leggere e più mobili elettroforeticamente (albumina).

Data l'importanza che riveste il fegato nel controllo quantitativo e qualitativo delle proteine sieriche per lungo tempo queste reazioni sono state etichettate come prove di *funzionalità epatica*. Potendosi, però, avere delle risposte positive anche in patologia non epatica, come nelle affezioni immunoproliferative che comportano un aumento delle gammaglobuline, in diverse malattie infettive e parassitarie croniche e in alcune malattie da autoaggressione, è preferibile il termine di *prove di sierolabilità colloidale*.

Dal momento che il laboratorio dispone attualmente di reazioni molto significative, sensibili, e precoci in campo di diagnostica epatologica dette prove sono cadute in disuso.

Sono state proposte, nel corso degli anni, numerose prove di labilità colloidale, alcune delle quali rivestono ormai un interesse storico; tra quelle più comuni ricordiamo le reazioni di:

reazione	*principale causa di positività*
Takata-Ara	ipergammaglobulinemia ed ipoalbuminemia
Takata-Dohmoto	ipergammaglobulinemia ed ipoalbuminemia
Wunderly-Wuhrmann	ipergammaglobulinemia
Hanger	iperbetaglobulinemia ed ipergammaglobulinemia
Mac Lagan	iperbeta-lipoproteinemia ed ipergammaglobulinemia
Weltmann	iperalfa-iperbeta ed ipergammaglobulinemia

Spesso, anche in presenza di un quadro evidente di epatopatia cronica i risultati di queste prove non sono concordi con altri dati. Infatti, spesso la primitiva torbidità del siero o l'eventuale eccesso di lipidi sono in grado di negativizzare queste prove e così la contemporanea presenza di stasi biliare, in quanto i sali biliari, le mucoproteine e i fosfolipidi, che aumentano in seguito all'ostruzione biliare, hanno un effetto stabilizzante sui colloidi plasmatici. Inoltre, queste reazioni possono essere ostacolate da una contemporanea alterazione di altre componenti proteiche: così, la reazione

di Takata-Ara, può risultare negativa anche in presenza di una cospicua ipergammaglobulinemia per la contemporanea presenza di iperalfa,-globulinemia.

Iperlipoproteinemie

Numerosi studi hanno stabilito l'esistenza di rapporti tra alcuni fattori e condizioni e l'insorgenza di aterosclerosi e di malattie ad essa connesse. La maggior parte delle ricerche si è concentrata nello studio sui rapporti esistenti tra questi fattori, denominati *fattori di rischio* e la malattia coronarica in particolare.

Alcuni di essi rivestono un ruolo predominante "*fattori di rischio maggiori*", mentre altri "*fattori di rischio concomitanti*" possono essere considerati come fattori di rischio minori (Tab. 21-30).

proteine, i trigliceridi dalle pre-beta-lipoproteine e dai chilomicroni esogeni. Pertanto, un aumento delle beta-lipoproteine è spia di ipercolesterolemia, un incremento delle pre-beta è indice di ipertrigliceridemia, mentre un aumento delle alfa-lipoproteine è da riportare ad un aumento dei fosfolipidi.

Frederickson, sulla base della migrazione elettroforetica, ha proposto una differenziazione delle iperlipoproteinemie in 5 tipi (Tab. 21-32).

Seguendo questa classificazione, le cinque diverse classi alla cui suddivisione contribuiscono fattori genetici (Patrassi e Crepaldi), metabolici e socio-economici, possono essere così contraddistinte:

— *Tipo I*: aumento dei chilomicroni, modesto aumento del colesterolo e marcato aumento dei trigliceridi;

— *Tipo II*: aumento sensibile del colesterolo con trigliceridemia normale;

TABELLA 21-30. Fattori di rischio

	Estrinseci	*Metabolici*	*Intrinseci*
• *Fattori di rischio maggiori*	fumo	iperlipidemia	ipertensione
• *Fattori di rischio concomitanti*	stress ambiente professione sedentarietà alcoolismo contraccettivi infezioni	dieta diabete mellito iperuricemia ipergammaglob.	eredità personalità età avanzata variaz. ecg.

L'iperlipidemia rientra tra i fattori di rischio maggiore. I valori delle varie frazioni lipidiche del plasma in condizioni normali sono:

I lipidi plasmatici formano con alcune proteine plasmatiche dei complessi colloidali solubili (*lipoproteine*), che vengono distinte, a seconda della velocità di migrazione elettroforetica, in alfa, pre-beta e beta-lipoproteine e chilomicroni.

Sia la densità che la percentuale di proteine diminuisce progressivamente dalle alfa ai chilomicroni, mentre al contrario aumentano il contenuto dei lipidi e le dimensioni delle particelle.

Per quanto riguarda la composizione delle singole frazioni c'è da dire che i fosfolipidi sono prevalentemente veicolati dalle alfa-lipoproteine, il colesterolo dalle beta-lipo-

— *Tipo III*: aumento sensibile del colesterolo e dei trigliceridi;

— *Tipo IV*: aumento dei trigliceridi e normocolesterolemia;

— *Tipo V*: aumento del colesterolo, discreto aumento dei trigliceridi e marcato aumento dei chilomicroni.

Sono state, inoltre, formulate altre classificazioni, come quella di Strisower, che sfruttando la diversa densità delle particelle, le separa mediante ultracentrifugazione e le classifica in Unità Svedberg o unità di flottazione (S_f).

La classificazione standard, secondo la tecnica dell'ultracentrifugazione si basa esclusivamente sulla densità alla quale le particelle lipoproteiche, allo stato idrato, flottano all'ultracentrifugazione (Tab. 21-33).

TABELLA 21-31. Concentrazione media delle varie frazioni lipidiche del plasma

	tasso plasmatico medio (mg% ml)	*limiti normali (mg% ml)*
lipidi totali	570	360-820
acidi grassi (come acido stearico)	340	200-800
trigliceridi	142	80-180
colesterolo totale	200	107-260
colesterolo libero	52	25-103
fosfolipidi	195	150-270

TABELLA 21-32. Classificazione delle iperlipotroteinemie, secondo Frederickson

tipo	*frequenza*	*etiologia*		*aspetto del siero*	*caratteristiche elettroforetiche*					*quadro clinico*
		eredo-familiare	*acquisita*		*chil.*	*trigl.*	*Col.*	*LDL*	*VLDL*	
Tipo I iperchilomicronemia familiare; ipertrigliceridemia esogena	rara	Mec. autosomico recessivo (da probabile deficit di lipoproteinlipasi)	Secondario a: diabete mellito e pancreatiti, LES, linfoma maligno, mieloma, macroglobulinemia (come conseguenza delle alterazioni proteiche proprie di queste malattie)	lattescente o limpido con strato cremoso, che si normalizza dopo limitazione dei grassi alimentari	↑↑↑	↑↑↑	↑			crisi dolorose addominali; pancreatite: modesta epatosplenomegalia; xantomi eruttivi
Tipo II *A)* ipercolesterolemia essenziale iperbetalipoproteinemia	com.	Mec. autosomico dominante incompleto	Secondario a: diete iperlipidiche, nefrosi, ipotiroidismo, ecc.	limpido		↑	↑↑↑			Si manifesta nella prima decade di vita (f. familiare) con xantomi tubercolosi e tendinei; presenza molto frequentemente di gerontoxon. I soggetti vanno precocemente incontro ad aterosclerosi
B) iperlipoproteinemia combinata; ipercolesterolemia con ipertrigliceridemia endogena di modesta entità	com.	Mec. autosomico dominante incompleto	Secondario a: diete iperlipidiche, diete ricche di carboidrati	limpido o leggermente opalescente		↑↑↑	↑↑↑	↑	↑	
Tipo III malattia a larga "banda da beta"; iperlipemia essenziale	rara	Mec. autosomico recessivo	Secondario a: diabete mellito, ittero ostruttivo, ipotiroidismo, obesità	opalescente		↑↑	↑↑↑			Comparsa di xantomi solitamente dopo la seconda decade di vita; vi è precoce aterosclerosi periferica e coronarica. Notevolmente ridotta la tolleranza glucidica
Tipo IV ipertrigliceridemia endogena; iperbetalipoproteinemia	molto freq.	Mec. autosomico dominante	Secondario a: diabete mellito, obesità, diete iperglicidiche e ipercaloriche	torbido o notevolmente opalescente		↑↑↑	↑			Vi è un'alta percentuale di lesioni precoci aterosclerotiche, sia periferiche, che coronariche. Si può avere epatosplenomegalia ed iperuricemia. Possono comparire dei dolori addominali. Predilige l'età adulta e vi è ridotta tolleranza glicidica
Tipo IV iperlipidemia mista	rara	?	Secondario a: diabete mellito, obesità, diete iperglicidiche e ipercaloriche	torbido con strato cremoso. Non si normalizza anche dopo limitazione dei grassi alimentari	↑	↑↑↑↑			↑	Rispecchia il quadro clinico del IV tipo; si possono avere xantomi eruttivi

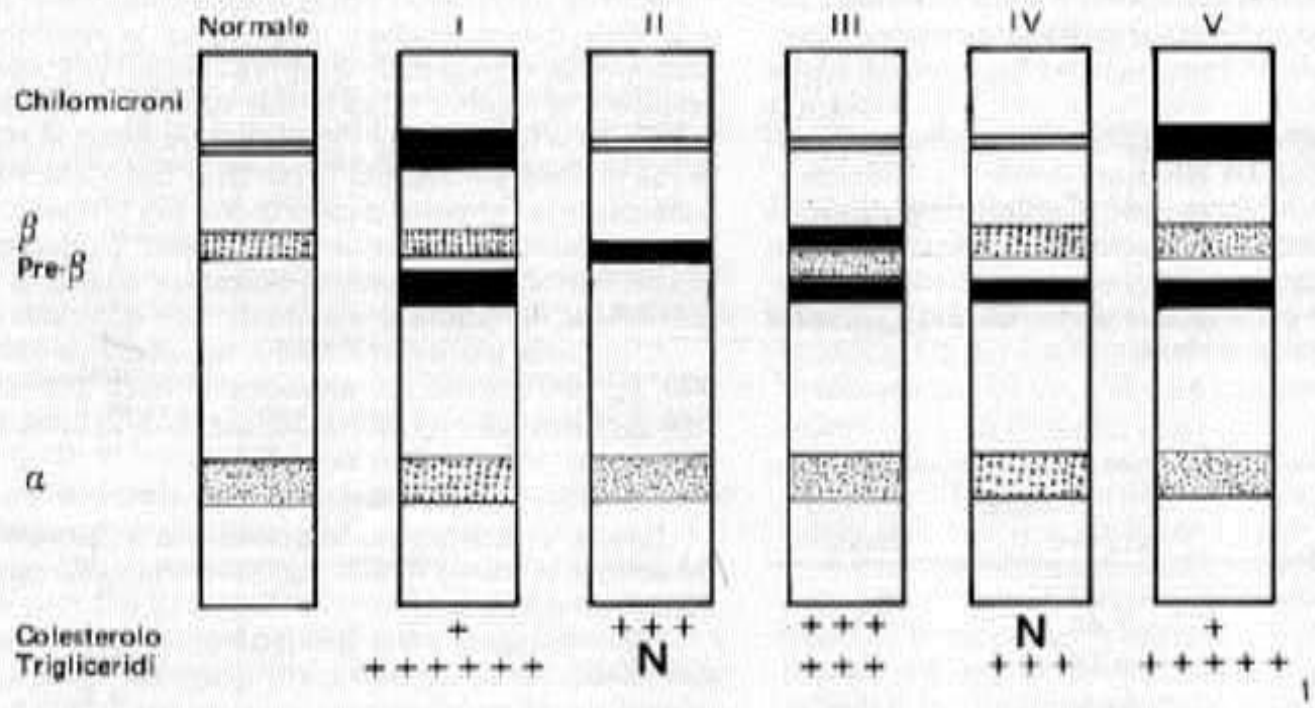

TABELLA 21-33. Classificazione delle lipoproteine secondo Strisower

HDL:	High Density Lipoprotein (lipoproteine ad alta densità)
IDL:	Intermediate Density Lipoprotein (lipoproteine ad intermedia densità)
LDL:	Low Density Lipoprotein (lipoproteine a bassa densità)
VLDL:	Very Low Density Lipoprotein (lipoproteine a bassissima densità)
LCAT:	Lecithin-Cholesterol Acyl-Tranferase (Aciltransferasi lecitina-colesterolo)

La composizione chimica di queste diverse classi lipoproteiche varia a volte sensibilmente (Tab. 21-34).

Iperuricemie

Le iperuricemie occupano un posto notevole tra le malattie dismetaboliche, in quanto possono rendersi responsabili, oltre che della gotta, della calcolosi uratica, di alcune nefropatie e vasculopatie.

L'acido urico rappresenta nell'uomo il prodotto ultimo del catabolismo degli acidi nucleici, sia di quelli introdotti con le nucleoproteine alimentari, sia di quelli derivati dalle nucleoproteine cellulari; origina anche in parte dal catabolismo delle purine (adenina e guanina) sintetizzate da precursori semplici e non inserite negli acidi nucleici.

I valori normali dell'uricemia hanno un'ampia variabilità, a seconda dei metodi utilizzati per il dosaggio. Secondo Henry e Coll., essi sono compresi fra 4,0 e 8,5 mg% per gli uomini adulti e fra 2,8 e 7,5 mg% per le donne. I metodi al fosfotungstato danno valori superiori del 10-15% rispetto a quelli ottenuti con i metodi alla uricasi (con quest'ultimi 3,6-7,7 mg% nell'uomo e 2,5-6,8 mg% nella donna; secondo Henry). Nel neonato i valori appaiono più elevati, ma si portano a valori uguali a quelli dell'adulto a partire dal primo anno di vita.

TABELLA 21-34. Composizione chimica media delle varie lipoproteine

frazione lipoproteica	*proteina veicolante*	*lipidi totali*	*trigliceridi*	*fosfol.*	*colesterolo ester.*	*colesterolo libero*
chilomicroni	1-2	98-99	85	10	3-5	1-3
VLDL	5-10	90-95	50-60	10-15	5-10	5-10
IDL	15-20	80-85	30	22	22	8
LDL	20-25	75-80	7-10	15-20	35-40	7-10
HDL	43-52	53	5	28	14	3-5

valori espressi in % del peso totale secco

Un'altra classificazione, meno seguita, è quella di Thorp e Stone, che mediante nefelometria, determina quantitativamente le varie lipoproteine.

Recentemente un ruolo particolare è stato attribuito alle lipoproteine ad alta densità (HDL) o alfa-lipoproteine. Queste svolgerebbero una funzione protettiva nei confronti della malattia aterosclerotica; si osserva, infatti, una incidenza maggiore della malattia stessa nei soggetti con basso livello di colesterolo-HDL (C-HDL).

Il colesterolo HDL se rapportato al colesterolo totale dà un indice (*indice di rischio coronarico*), che è stato studiato durante la Framingham Heart Study e che si ottiene dividendo il colesterolo totale per l'HDL colesterolo. Dai dati della Framingham Heart Study si ricava:

Rischio	*Indice* *uomini*	*donne*
nullo	3,43	3,27
modesto	9,55	7,5
elevato	23,39	11,04

Mentre nell'uomo i valori si intendono stabili per tutte le età, nelle donne tendono a subire un incremento dopo la menopausa, eguagliando quelli riscontrati nell'uomo; un incremento si osserva verso la fine della gravidanza.

La dieta influisce sui valori dell'uricemia, in rapporto alla sua ricchezza in purine. L'esercizio fisico, che tende a farli aumentare in rapporto diretto con la sua intensità soprattutto per riduzione del filtrato glomerulare. I valori più bassi si riscontrano durante il riposo notturno, mentre le variazioni giornaliere, in condizioni abituali, non superano il mg.

L'uricuria giornaliera media nel soggetto normale è di 400 mg con estremi di variazione di circa 270-500 mg, ma può giungere fino a 1.000-1.200 mg/24 h in caso di diete ricche di precursori dell'acido urico.

Il tasso di rinnovamento quotidiano o "turnover" di acido urico è in media di 600 mg, con estremi di variazione da 450 a 750 mg circa.

Nella maggior parte dei pazienti gottosi è presente un aumentato *turnover* dell'acido urico con esaltata uricolisi intestinale ed un'escrezione urinaria per lo più superiore a 500-550 mg al dì (cosiddetti *iperproduttori ed ipersecretori*),

ma talora nei limiti di norma, (cosiddetti *iperproduttori e normosecretori*).

La concentrazione dell'acido urico nel siero è la risultante di un equilibrio tra produzione ed eliminazione urinaria.

Le iperuricemie si possono, con criteri biochimici, così classificare:

— iperuricemia da incremento della sintesi delle purine;

— iperuricemie da incremento del turnover delle purine preformate;

— iperuricemie da diminuzione dell'escrezione renale di acido urico;

— iperuricemie miste.

1) *Iperuricemie da incremento della sintesi delle purine*. Rientrano in questo gruppo alcune condizioni dismetaboliche alla cui origine vi è un'alterazione enzimatica: difetto completo o parziale di ipoxantin-guanin-fosforibosiltransferasi (HGPRT), trasmesso da madri asintomatiche, eterozigoti e che si esprime solo nei figli maschi omozigoti, essendo il gene patologico condizionante la carenza enzimatica situato sul cromosoma x;

— l'assenza completa di HGPRT determina la *sindrome di Lesch-Nyhan*: è una sindrome congenita caratterizzata da encefalopatia, ritardo mentale, coreo-atetosi, spasticità, astenia ed atti impulsivi automutilanti, che compare nei lattanti di sesso maschile; l'iperuricemia supera i 15 mg% ml.

Nel deficit parziale di HGPRT il quadro clinico è simile a quello dell'artrite gottosa, con insorgenza precoce nell'adolescenza o in età giovanile, che spesso si associa a calcolosi renale, con tendenza a sviluppare nel tempo un'insufficienza renale. Perché compaiano lesioni cerebrali è necessario che l'attività enzimatica sia ridotta almeno allo 0,5% del normale.

Casi familiari riferibili ad iperproduzione di acido urico con artrite gottosa e calcolosi renale in età adulta sono attribuibili ad aumentata attività dell'enzima fosforibosilpirofosfato-sintetasi.

Esisterebbero pazienti gottosi con eccesso di attività xantino-ossidasica, responsabile di una più celere trasformazione di xantina ed ipoxantina ad acido urico.

La carenza di glucosio-6-fosfatasi causa iperuricemia, come conseguenza di un incremento della sintesi di purine ed una diminuzione della clearance dell'urato.

2) *Iperuricemie da incremento del turnover delle purine preformate*:

— malattie mieloproliferative o neoplasie: l'uricemia e l'uricuria possono raggiungere valori molto elevati, in particolare se si pratica terapia antiblastica (la produzione di acido urico può essere così elevata da provocarne la precipitazione intra-tubulare nel rene);

— anemie emolitiche;

— psoriasi: l'iperuricuria sarebbe provocata da un aumento del catabolismo cellulare delle mucoproteine a livello cutaneo;

— somministrazione di fruttosio: determina iperuricemia per rapida scissione di nucleotidi adeninici e per aumento della sintesi purinica.

3) *Iperuricemia da diminuzione dell'escrezione renale di acido urico*:

— gotta secondaria: per probabile alterazione primitiva dei processi di escrezione renale di acido urico;

— riduzione del parenchima renale funzionante e conseguente compromissione dell'escrezione dell'acido urico;

— esercizio fisico prolungato, digiuno, vomito, tossiemia gravidica, chetoacidosi diabetica: per riduzione della clearance funzionale dell'urato;

— uso di diuretici (tiazidici, furosemide, acido etacrinico), salicilati, catecolamine, etambutolo;

4) *Iperuricemie miste*:

— gotta primitiva (70-75%);

— glicogenosi di Von Gierke tipo I.

L'iperuricemia è dovuta in parte all'aumentata produzione di acido urico, in parte alla sua ridotta eliminazione.

L'iperuricemia non dà necessariamente delle manifestazioni cliniche (gutta sine gutta); spesso si hanno artralgie vaganti e manifestazioni di gotta viscerale.

Lo studio della curva uricemica dopo carico di precursori purinici (glicina C_{14}, fruttosio), può evidenziare stati iperuricemici latenti (Forster, Butturini).

Manifestazioni cliniche dell'iperuricemia

a) gotta articolare	- *gotta acuta:* dolore intenso, che insorge bruscamente nelle ore notturne (con localizzazione elettiva all'articolazione metatarso-falangea dell'alluce), con tumefazione articolare e arrossamento della cute, febbre, con rapida restitutio ad integrum. - *gotta cronica*, caratterizzata da flogosi cronica sinoviale, in rapporto alla diminuzione dei periodi intercritici, al protrarsi della durata degli attacchi ed al moltiplicarsi delle localizzazioni.
b) gotta viscerale	- nefropatia gottosa, litiasi gottosa (per lo più uratica, più raramente mista: ossalatica o fosfatica), iriti, flebiti, epatopatia gottosa.

All'iperuricemia viene attribuita anche una responsabilità nella genesi dell'aterosclerosi e della coronarosclerosi in particolare.

Porfirie

La porfiria è una malattia causata da un difetto del metabolismo delle porfirine, per lo più congenito, per cui aumenta la loro concentrazione nel sangue e la loro escrezione con le urine e le feci.

Le porfirine sono pigmenti tetrapirrolici largamente rappresentati nel mondo animale e vegetale. Entrano nella sintesi dell'*eme* e quindi dell'emoglobina; sono anche presenti in diversi enzimi (citocromi mitocondriali, ossidasi e perossidasi, catalasi, ecc.). Vengono sintetizzate a partire dalla glicina e dal succinil-coenzima A, attraverso alcuni prodotti intermedi, fra cui l'acido δ-aminolevulinico (ALA) ed il porfobilinogeno (PBG), che è un composto monopirrolico (Tabella 21-35). In base alla posizione delle catene laterali, si distinguono due serie di isomeri: le porfirine III (uro- e coproporfirina III, protoporfirina IX), le sole utilizzabili per la sintesi dell'eme e le porfirine I (uro- e coproporfirina I).

La sintesi delle porfirine è particolarmente attiva a livello degli eritroblasti midollari e delle cellule epatiche; il midollo osseo ed il fegato sono, pertanto, le sedi di origine delle porfirine e dei loro precursori, che si riscontrano nelle urine e nelle feci in condizioni normali e patologiche.

Le porfirine derivano, come prodotti collaterali,

TABELLA 21-35. Metabolismo delle porfirine

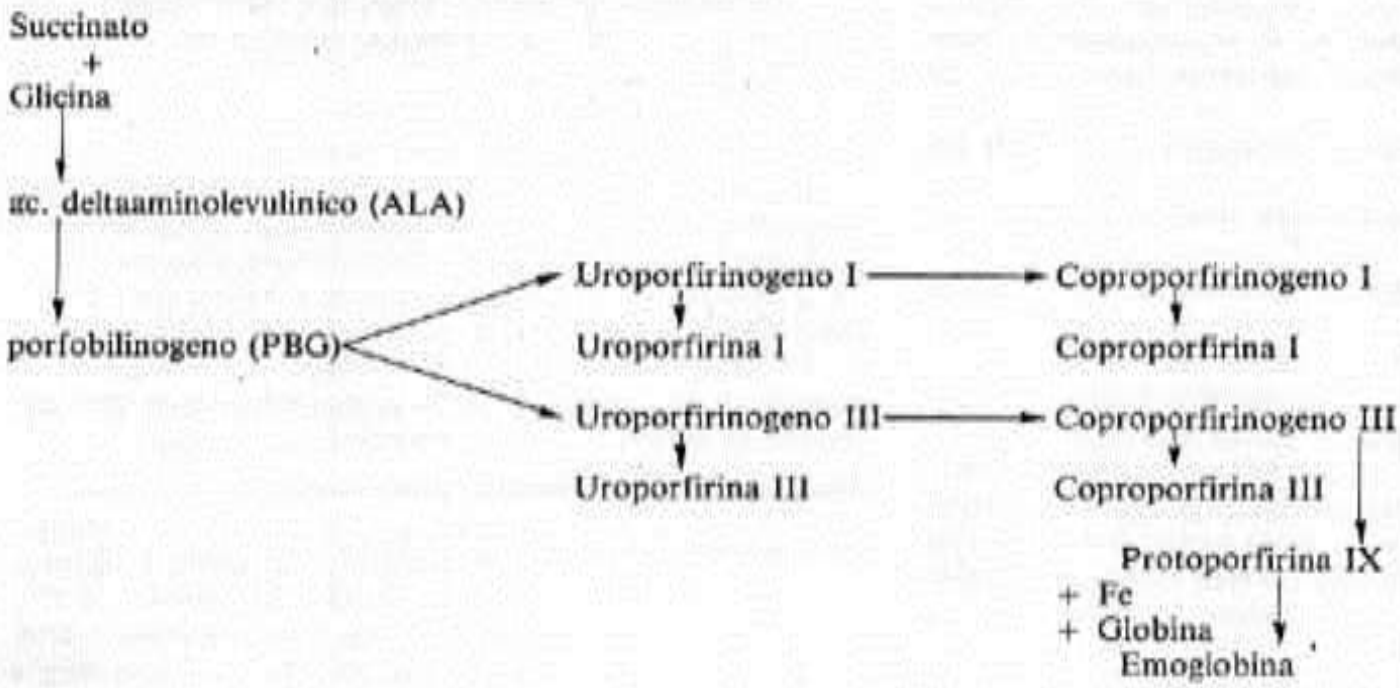

dall'anabolismo dell'*eme*, così come i pigmenti biliari provengono prevalentemente dal suo catabolismo.

La sintesi giornaliera delle porfirine ammonta a circa 300 mg/die, mentre il pool è di circa 25 g. La porfirina IX libera intraeritrocitaria in condizioni normali è di circa 30-40 μg% di massa globulare (con valori leggermente più elevati nelle donne rispetto agli uomini). L'escrezione avviene, come già detto, con le urine e le feci.

Nelle *urine* vengono eliminati giornalmente 1-5 mg di ALA, 0-2 mg di PBG, 60-250 μg di coproporfirina I e III (in parti uguali), 15-25 μg di uroporfirina (quasi esclusivamente del tipo I).

Con le *feci* vengono eliminati giornalmente 300-1.200 μg di coproporfirina (quasi esclusivamente del tipo I) e 20-50 μg di protoporfirina IX.

Le porfirie vengono distinte in eritropoietiche (assai più frequenti) ed epatiche.

Forme eritropoietiche

Sono dovute ad aumentata sintesi degli isomeri porfirinici (uroporfirina o coproporfirina, ma più frequentemente protoporfirina), che si accumulano negli eritrociti e negli eritroblasti (Tab. 21-36).

La sintomatologia, che suole comparire tra la nascita ed i primi anni di età, consiste nell'emissione di urine di colore rosso o rosso scuro (o che diventano tali dopo esposizione all'aria) ed in manifestazioni cutanee di fotosensibilità (che quindi colpiscono le parti scoperte) di tipo eritemato-vescicolare o bolloso (hydroa aestivalis), ad evoluzione verso ulcere torpide e cicatrici spesso pigmentate, eritrodonzia (denti di colore rosso brunastro), quadri di anemia di tipo emolitico, con splenomegalia.

Il quadro clinico più eclatante si ha quando l'aumentata sintesi riguarda le uroporfirine.

Forme epatiche

Sono molto più rare rispetto alle forme eritropoietiche e sono caratterizzate da eccessivo accumulo di porfirine e di loro precursori nel fegato. Si distinguono:

— *forma acuta intermittente*: colpisce soprattutto il sesso femminile, in età adulta ed è caratterizzata da:

— crisi dolorose addominali, che possono simulare l'addome acuto;

— manifestazioni neurologiche di tipo centrale (sindromi bulbari e midollari) e di tipo periferico (nevriti e polinevriti);

— sindromi psichiche (deliri, allucinazioni).

Le crisi possono essere scatenate da farmaci (penicillina, cloramfenicolo, sulfamidici, luminal, aspirina, tolbutamide, estrogeni), digiuno protratto, stati infettivi.

— *forma cutanea tardiva o variegata*: predilige il sesso maschile ed ha inizio nell'età media, è caratterizzata da:

— manifestazioni cutanee legate alla fotosensibilità (di minore entità rispetto alle forme eritropoietiche);

— crisi dolorose addominali.

— *forma cutanea tarda sintomatica*: è acquisita; si manifesta in soggetti con cirrosi o neoplasia epatica. Predilige il sesso maschile.

È frequente l'associazione con l'etilismo. È caratterizzata da manifestazioni cutanee di tipo eritemato-vescicolare o bolloso nelle sedi sottoposte a traumi e microtraumi; si può arrivare a manifestazioni muti-

TABELLA 21-36. Caratteristiche delle porfirie (da Serafini U.: Compendio di medicina interna, USES, modificata)

	Porfirie eritropoietiche (più frequenti)			*Porfirie epatiche (più rare)*						
	uroporf.	*proto-porfiria*	*copro-porfiria*	*acuta intermittente*		*cutanea tardiva ereditaria variegata*		*cutanea tarda sintom.*	*coproporfiria ereditaria*	
	(rara)	*(frequente)*	*(assai rara)*	*fase latente*	*fase acuta*	*fase latente*	*fase acuta*		*fase latente*	*fase acuta*
Ereditarietà	recessiva	dominan.	dominan.	dominante		dominante		acquisita	dominan.	
Fotosensibilità e manifestazioni cutanee	+ + +	+ +	+ +	—	—	—	±	+ +	—	±
Sintomi viscerali e neuropsichici	—	—	—	—	+ +	—	+	—	—	+
Scatenamento indotto da farmaci	—	—	—	—	+	—	+	—	—	+
Reperti nelle emazie										
Uroporfirina	↑↑↑	↑↑	↑↑	N	N	N	N	N	N	N
Coproporfirina	↑↑	↑↑	↑↑↑	N	N	N	N	N	N	N
Protoporfirina	↑↑	↑↑↑	↑	N	N	N	N	N	N	N
Reperti urinari										
Colore	rosso	N	N	ros. scuro	rosso	ros. scuro	rosso o N	rosso	N	rosso o N
A L A	N	N	N	↑	↑↑	N	↑↑	N	↑	↑↑
Porfobilinogeno	N	N	N	↑↑	↑↑↑	N	↑↑	N	↑	↑↑
Uroporfirina	↑↑↑	N	N	↑↑	↑↑	N	↑↑↑	↑↑↑	N	↑↑
Coproporfirina	↑↑	N	N	↑↑	↑↑	N	↑↑↑	↑↑	↑	↑↑↑
Reperti fecali										
Coproporfirina	↑↑	N	N	N	↑	↑↑↑	↑↑	↑↑↑	↑↑	↑↑↑
Protoporfirina	↑↑	↑	N	N	↑	↑↑↑	↑↑	↑↑	N	↑

N = normale
↑ = aumento

lanti (naso, orecchio, dita). Mancano le manifestazioni di fotosensibilità.

— *coproporfirie ereditarie*: sono caratterizzate da crisi dolorose addominali scatenate da ingestione di barbiturici o psicofarmaci; talora si hanno manifestazioni psichiche.

Oltre che nelle *porfirie*, gruppo di malattie in cui l'alterazione del metabolismo delle porfirine svolge un ruolo fisiopatologico principale, un'eliminazione urinaria di porfirine e loro precursori può aversi in diverse condizioni morbose (*porfirinurie*).

Nel saturnismo, oltre all'eliminazione urinaria di porfirine del tipo III, è aumentata anche quella di ALA, ma non quella di PBG. Un aumento della coproporfirina II urinaria si ha nell'alcoolismo acuto e soprattutto nella cirrosi alcoolica, nell'anemia iporigenerativa e nell'intossicazione da barbiturici; eliminazione urinaria di porfirine e precursori può anche aversi nel m. di Hodgkin, in corso di carcinomi, anemie emolitiche, mononucleosi infettiva, neuropatie.

Disvitaminosi

Le vitamine costituiscono dei composti chimici necessari, in quantità minime, all'organismo animale e rappresentano i costituenti principali di diversi coenzimi. Ogni vitamina, infatti, è spesso l'unico costituente di un coenzima. Quest'ultimo può essere considerato come un componente del complesso enzima-gruppo prostetico che serve a catalizzare le varie reazioni chimiche e secondo cui, appunto, vengono classificati.

I coenzimi contenenti vitamine intervengono nel trasferimento di idrogeno, nelle reazioni catalizzate da liasi ed isomerasi e nel trasferimento di particolari gruppi chimici.

Nelle disvitaminosi (Tab. 21-37) sono inclusi tutti quegli stati morbosi determinati non solo dalla *carenza vitaminica*, ormai rara nei paesi occidentali economicamente sviluppati, ma anche le *ipovitaminosi*, che possono intervenire o per fatti carenziali di modesta entità (di frequente riscontro, specie nell'età avanzata) o in occasione di diversi eventi morbosi (malattie infettive, malassorbimento o in seguito a terapia antibiotica). Vengono, in questo gruppo, inserite anche le *ipervitaminosi*, condizioni determinate da eccessivo apporto vitaminico (terapie incontrollate).

Le vitamine, a seconda del loro comportamento fisico-chimico, si suddividono in vitamine idrosolubili (vitamina C, vitamine del gruppo B) e vitamine liposolubili (vitamina A, D, E, K).

TABELLA 21-37. Disvitaminosi

Designazione	*sinonimi*	*cause della disvitaminosi*	*quadri clinici della disvitaminosi*
Vitamina A	retinolo	carente apporto dietetico o malassorbimento	emeralopia (scarso adattamento alla luce crepuscolare)
			xeroftalmia (degenerazione secca della cornea): xerosi (secchezza ed ispessimento della cornea); cheratomalacia (rammollimento della cornea)
		*terapia con alti dosaggi**	*epatomegalia, alterazioni cutanee, dolore e gonfiore articolare*
Vitamina D	calciferolo	carente apporto dietetico o malassorbimento della provitamina D_1	rachitismo (nel bambino): craniotabe, rosario rachitico, ventre a botte, arresto della crescita; osteomalacia (nell'adulto): rarefazione e rammollimento osseo (bacino, torace, arti); si possono avere delle fratture spontanee
		*terapia con alti dosaggi**	*calcificazioni diffuse dei tessuti molli (polmone e rene in modo particolare)*
Vitamina E	tocoferolo	nell'uomo non è descritta una sindrome carenziale	
Vitamina K	antiemorragica	ridotto assorbimento, inadeguata utilizzazione, terapia anticoagulante, prolungata terapia antibiotica	deficit dei fattori plasmatici della coagulazione K-dipendenti: protrombina, fattore V, VII, IX e X
Vitamina B_1	tiamina	ridotta introduzione con gli alimenti	beri-beri acuto (o umido): insufficienza cardiaca, con portata cardiaca e velocità di circolo aumentate (istologicamente si ha edema interstiziale miocardico); sint. polineuritica. Cronico (o secco): facile esauribilità, crampi dolorosi, astenia, neurite periferica (ipoestesia, apallestesia, areflessia rotulea ed achillea). Negli alcoolisti (la carenza è secondaria al malassorbimento) si ha l'encefalopatia di Wernicke
Vitamina B_2	riboflavina	ridotto assorbimento, inadeguato apporto, prolungata ter. antibiotica	lesioni orali e/o oculari: fissurazione della lingua e delle labbra, atrofia delle papille della lingua, che si presenta di color rosso cardinalizio; ricca proliferazione dei vasi corneali
Vitamina B_6	piridoxina	ridotto apporto dietetico o protratta terapia antibiotica	nel bambino si hanno convulsioni e nell'aduto neuriti
Vitamina B_{12}	già F. estr. di Castle	mancanza fattore intrinseco, ridotto apporto dietetico, prolungata terapia antibiotica	provoca il quadro dell'anemia di Biermer, in quanto la vit. B_{12} è necessaria perché l'acido folico esplici la sua azione sulla sintesi degli acidi nucleici
Vitamina M	acido folico	carente apporto dietetico, malassorbimento intestinale	anemia macrocitica accompagnata da leucopenia e piastrinopenia. Si hanno pure turbe dell'assorbimento intestinale per atrofia della mucosa
Vitamina PP	nicotinamide	ridotto apporto alimentare	pellagra (vitamina PP = Pellagra Preventive Factor): si manifesta con dermatite nelle parti del corpo esposte alla luce o a traumi (iniziale arrossamento, eruzioni di colore rosso scuro o porpora, successiva desquamazione)

TABELLA 21-37. (*cont.*)

Vitamina C	acido ascorbico	ridotto apporto dietetico	scorbuto: inizialmente gengivite e perdita dei denti, successivamente manifestazioni emorragiche che interessano la cute, le mucose e successivamente le masse muscolari ed il periosteo. Nei casi gravi si hanno emorragie retiniche e cerebrali e, raramente, emorragie a carico del tubo gastroenterico e dell'apparato urinario
Vitamina H	biotina	per ridotta sintesi intestinale (terapie con sulfamidici o antibiotici)	dermatite, dolori muscolari ed iperestesie. Si ha anche la comparsa di anemia

* in corsivo le ipervitaminosi

Enzimopatologia

Lo studio del comportamento di alcune attività enzimatiche nel siero suole assumere non poco rilievo ai fini della diagnostica di laboratorio; pertanto, ci sembra opportuno fare alcuni brevi cenni in proposito.

Gli enzimi sono dei catalizzatori i cui principali costituenti chimici sono le proteine; vengono sintetizzati dalle cellule e sono in grado di accelerare le normali reazioni chimiche che avvengono nell'organismo. Possono essere costituiti da proteine semplici (ad esempio, gli enzimi che entrano nel meccanismo della coagulazione) o da proteine coniugate. Gli enzimi costituiti da proteine coniugate risultano formati da un gruppo proteico (*apoenzima*) e da una parte non proteica (*coenzima*). L'unione delle due parti dà luogo all'enzima completo (*oloenzima*). Vi sono, inoltre, degli enzimi che pur catalizzando la stessa reazione differiscono tra loro per la composizione della parte proteica (*isoenzimi*).

Un gran numero di enzimi si trovano normalmente presenti nel siero, altri, invece, vi compaiono in particolari stati patologici.

La quantità di enzimi normalmente presenti nel siero dipende da diversi fattori:

— posizione occupata dagli enzimi all'interno delle cellule;
— velocità della loro comparsa nel siero;
— velocità della loro dismissione.

Pertanto un aumento di alcune attività enzimatiche nel siero può essere dovuto sia ad una aumentata immissione in circolo sia ad una ridotta dismissione dal torrente circolatorio oppure ad entrambi i meccanismi.

Poiché l'emivita degli enzimi è solitamente molto breve, le alterazioni enzimatiche sieriche sono espressione di alterazioni in atto della cellula.

I livelli enzimatici nel siero sono di solito molto più bassi di quelli riscontrati nei tessuti in cui si formano, tuttavia in alcune condizioni patologiche si ha una sovrapposizione dell'enzimogramma sierico e di quello tissutale.

È possibile identificare il danno di un organo se si scelgono per lo studio di ogni organo gli enzimi che rispondono ai seguenti requisiti:

— specificità di sede intracellulare;
— relativa organo-specificità;
— conoscenza della velocità di comparsa e di inattivazione dell'enzima nel siero.

Questi criteri permetteranno di ottenere dall'indagine enzimologica alcuni dati:

— dimostrazione dell'esistenza di una malattia;
— valore diagnostico-differenziale;
— estensione e profondità del danno cellulare.

È opportuno tenere presente che solo eccezionalmente la risposta enzimatica può di per sé costituire diagnosi. Lo studio enzimologico può essere utile, qualora valutato nel contesto del quadro clinico, concorrendo di solito alla formulazione diagnostica.

Enzimogramma nelle cardiopatie

— creatin-fosfochinasi (CPK);
— iso-MB della CPK (CPK-MB);
— lattato-deidrogenasi (LAD);
— alfa-idrossibutirrico-deidrogenasi (HBD; isosenzima cardiaco della LAD);
— transaminasi glutam. ossal. (AST);
— aldolasi (ALS);
— transaminasi glutam. piruv. (ALT).

Alcuni tests enzimatici assumono un notevole valore diagnostico soprattutto nell'infarto del miocardio, anche in presenza di quadri elettrocardiografici di dubbia interpretazione (Fig. 21-50).

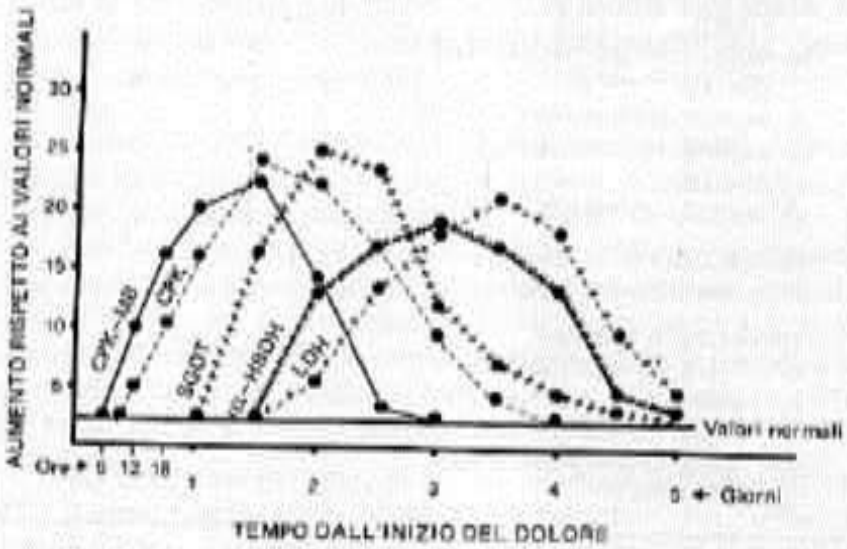

Fig. 21-50. Enzimogramma nell'infarto del miocardio.

— la creatin-fosfochinasi aumenta fin dalle prime 3-6 ore dopo l'episodio infartuale, raggiunge il massimo dopo 24 ore e si normalizza dopo 2-3 giorni;

— l'isoenzima MB della CPK aumenta nelle prime 2-6 ore e si normalizza dopo la prima giornata; l'aumento dell'isoenzima MB, che rappresenta il pattern ideale nella diagnostica dell'infarto del miocardio, ha un valore paragonabile a quello dell'elettrocardiogramma. La sua assenza, nelle prime ore che seguono l'insorgenza del dolore permette di escludere l'infarto del miocardio. Inoltre, nel corso della malattia, l'entità del suo aumento rappresenta un elemento prognostico di indubbio valore;

— la lattato-deidrogenasi aumenta nelle prime 24 ore raggiungendo il picco massimo nella seconda giornata e normalizzandosi dopo 12-15 giorni;

— l'alfa-idrossibutirrico-deidrogenasi segue fedelmente l'andamento della LAD;

— la transaminasi glutammico-ossalacetica aumenta nelle prime 24 ore raggiungendo l'acme dopo 36 ore e normalizzandosi dopo 2-3 giorni;

— l'aldolasi aumenta nelle prime 6 ore, raggiunge l'acme dopo 24-36 ore e ritorna alla normalità dopo circa 48 ore.

Normali rimangono, invece, i vari enzimi nell'angina pectoris e nei disturbi del ritmo. Nelle miocarditi si può osservare un modesto aumento della AST, della ALT e della LAD, mentre nella pericardite un modesto aumento della AST si verifica solo allorquando ad essa si accompagna una necrosi subepicardica.

Enzimogramma nelle epatopatie

Nelle epatopatie si verifica un impegno di varie attività enzimatiche, che presentano un comportamento alquanto diverso a seconda delle varie condizioni morbose, cosicché l'enzimogramma può venire prospettato come utile guida ai fini diagnostici (Tabella 21-38).

In condizioni normali il rapporto AST-ALT è uguale o superiore ad 1.

Aumenti più o meno marcati di entrambe le transaminasi si hanno nelle epatiti virali acute (EVA) con inversione del suddetto rapporto, indice questo dell'entità della citolisi di cui sono anche espressione l'aumento della IDD, altamente epato-specifica, della GLD e della GGT. Aumenti più accentuati e precoci si hanno a carico della OCT, mentre seppur non costantemente, si ha diminuzione della CHE.

Il monitoraggio di queste attività enzimatiche si rivela molto utile nel seguire l'evoluzione della malattia.

Nelle epatopatie croniche e nelle epatosi sono molto indicative, aumentando più o meno significativamente in rapporto all'entità del danno cellulare, la GGT e la OCT. Se in queste forme, vi è compromissione dell'attività protidosintetica del fegato, si nota una parallela riduzione della CHE.

Negli itteri ostruttivi si osservano solitamente aumenti della ALP, della APT, della GGT e della NTS; questi ultimi tre enzimi costituiscono il cosidetto "tripode enzimatico" (Bertrand), su cui si basa normalmente la diagnostica delle malattie epatobiliari.

Nei tumori sia primitivi che metastatici del fegato, si nota solitamente un interessamento di diverse attività enzimatiche, consistente in aumenti soprattutto della LAD, della ALP e della ICD.

Enzimogramma nella patologia uro-genitale

— Gammaglutamiltransferasi (GGT);
— transaminasi Glutam.-Ossal. (AST);
— beta-glucuronidasi (GRS);
— fosfatasi alcalina (ALP);
— iso-placentare della ALP;
— lisozima (LYS);
— lattato-deidrogenasi (LAD);
— aminopeptidasi (APT);
— fosfatasi acida (ACP);

TABELLA 21-38. Enzimogramma epatico

	epatite vir. ac.	*E.C.P.*	*E.C.A.*	*cirrosi epatica*	*ittero ostruttiv.*	*tumori prim. ep.*	*metastasi epatiche*
— enzimi della citolisi							
a) transaminasi glutam. ossal (AST)	+ + +	+	+ +	+		+	+
b) transaminasi glutam. piruv. (ALT)	+ + + + +		+			+	+
c) sorbitolo-deidrogenasi (IDD)	+ + +						
d) ornitincarbamiltransferasi (OCT)							
e) lattato-deidrogenasi (LAD)	+ +		+			+ +	+ + + +
f) glutamato-deidrogenasi (GLD)	+				+		
g) isocitrico-deidrogenasi (ICD)						+ +	+ +
— enzimi della protidosintesi							
a) colinesterasi (CHE)			—	—			
— enzimi della colestasi							
*a)** fosfatasi alcalina (ALP)	+				+ + +		+
b) amino-peptidasi (APT)					+ +		
c) 5-nucleotidasi (NTS)						+ +	
*d)** gammaglutamiltransferasi (GGT)					+ + +	+	+

* riconoscono anche cause di citolisi

— iso-prostatico della ACP;
— piruvato-chinasi (PIK);
— malato-deidrogenasi (MDH).

Nelle urine si ritrovano, in condizioni fisiologiche numerosi enzimi provenienti prevalentemente dalle cellule renali; enzimi urinari possono derivare anche dalle cellule della mucosa del tratto genito-urinario, dagli elementi figurati del sangue e dai batteri.

L'attività di alcuni enzimi come LAP, LAD, APT è espressione della funzione del parenchima renale. Nella necrosi tubulare si riscontra solitamente un aumento della LAD, che si manifesta precocemente; aumenta, sebbene più tardivamente, anche la AST. I medesimi enzimi insieme alla APT aumentano nella glomerulonefrite acuta, nella nefropatia lupica e nelle pielonefrite acuta; in quest'ultima affezione si ha pure un aumento del LYS urinario. Espressione di danno tubulare oltre all'aumento della lisozimuria è quello della MDH urinaria.

In corso di danno renale ischemico si riscontra aumento dalla GGT. Nella crisi di rigetto di trapianto renale si ha aumento della LAD, del LYS e della GGT.

Aumento dell'attività GRS nelle urine si riscontra in alcune forme carcinomatose della vescica dipendenti da agenti chimici, mentre nel siero in alcuni casi di neoplasie renali è stato evidenziato un isoenzima della LAP (isoenzima di Regan), molto simile all'isoenzima placentare.

La LAD aumenta nel siero nei tumori del testicolo e della prostata. La ACP aumenta nell'ipertrofia prostatica ed in modo più significativo nei tumori prostatici; in questi casi si ha aumento cospicuo dell'isoenzima prostatico della ACP.

Aumento dell'attività GRS si ha nella patologia flogistica dell'apparato genitale femminile; nei tumori dell'apparato genitale femminile si possono avere alterazioni della LAD e della PIK.

Enzimogramma nella patologia ossea

— Fosfatasi alcalina (ALP);
— isoenzima osseo della ALP;
— fosfatasi acida (ACP);
— isoenzima prostatico dell'ACP.

La fosfatasi alcalina (ALP) e di conseguenza l'isoenzima osseo della ALP (gli altri isoenzimi sono di origine epatica, renale, intestinale, placentare e leucocitaria: granulociti) è prevalentemente legata al processo di ossificazione, per cui si hanno solitamente valori molto elevati durante l'attività osteogenetica per tornare a valori bassi man mano che l'osteoblasta si trasforma in osteocita. In condizioni patologiche la ALP si riscontra elevata in individui affetti da m. di Paget, in affezioni con osteomalacia e soprattutto in casi di tumori ossei, sia primitivi (ostesarcoma) che metastatici. Riduzione della ALP si ha nella ipofosfatasia ereditaria. Un'altra attività molto ricercata per la diagnostica ossea è la ACP e soprattutto l'isoenzima prostatico dell'ACP, che aumenta notevolmente in caso di metastasi ossee da tumore prostatico.

Enzimogramma nelle miopatie

— Aldolasi (ALS);
— creatin-fosfochinasi (CPK);
— iso MM della CPK;
— lattato-deidrogenasi (LAD);
— iso 5 della LAD_5;
— miochinasi (ADK);
— adenosintrifosfatasi (ADT).

Interessamento degli enzimi sierici sopracitati si può avere in diverse condizioni come nella distrofia muscolare progressiva di Duchenne (aumento della CPK, CPK-MM, ALS); questi stessi enzimi si trovano aumentati anche nella distrofia scapolomerale di Erb e nelle distrofie tipo facio-scapolo-omerale di Landoukj-Déjerine.

Un interessamento enzimatico compare già nelle fasi iniziali della malattia allorquando il paziente è ancora in buone condizioni cliniche; l'indagine nei familiari di soggetti di sesso femminile portatori di difetti enzimatici congeniti e quindi possibili trasmettitori della malattia. Interessamento enzimatico si ha pure nelle affezioni neuromuscolari da danno del neurone motorio inferiore e delle cc .na anteriori. I traumi muscolari anche modesti, come l'iniezione intramuscolare, gli interventi chirurgici, possono determinare aumenti delle attività enzimatiche più sensibili, come la CPK-MM e la LAD_5.

Enzimogramma nelle pneumopatie

— lattato-deidrogenasi (LAD);
— alfa-amilasi (AMS);
— trispina (TPS);
— chimotripsina (CHT);
— elastasi (ELA).

Aumento della LAD si ha solitamente in casi di embolia polmonare e detto aumento è dovuto principalmente alle frazioni isoenzimatiche LAD_3, LAD_4 e LAD_5, mentre in casi di tumore polmonare è stato riscontrato aumento dell'AMS; detto aumento sembra sia da riportare alla possibilità di una biosintesi enzimatica da parte delle cellule tumorali.

L'associazione tra enfisema polmonare e carenza ereditaria di $alfa_1$-antitrispina è stata riccamente documentata: la mancanza dell'azione protettiva espletata da questo antienzima sulle proteasi leucocitarie (TPS, CHT e ELA) viene considerato un fattore patogenetico dell'enfisema.

Enzimogramma nelle emolinfopatie

— Glucosio-6-fosfato-deidrogenasi (GPD);
— piruvico-chinasi (PIK);
— idrossibutirro-deidrogenasi (HBD);
— esochinasi (HEK);
— acetilcolinesterasi (ACC);
— fosfatasi alcalina (ALP);
— latticodeidrogenasi (LAD).

Diverse eritrocitopatie riconoscono un difetto enzimatico; il più conosciuto è quello che comporta bassi livelli di attività di GPD e che si esprime come abnorme sensibilità degli eritrociti all'azione emolizzante di diverse sostanze "ossidanti" (favismo, trattamenti farmacologici, malattie infettive, ecc.).

Numerosi altri enzimi sono coinvolti in emopatie ereditarie che interferiscono nel ciclo dei pentoso-fosfati, nella sintesi del glutatione e nella glicolisi.

Anche i leucociti sono provvisti di un ricco patrimonio enzimatico e tra questi il più importante può essere considerato l'ALP, che viene sfruttata istochimicamente per la tipizzazione di leucociti presenti in diverse forme leucemiche (leucemia mieloide acuta e cronica), nel m. di Hodgkin, nella mononucleosi e nella sarcoidosi.

Nel siero e nelle urine, in alcune malattie mieloproliferative e soprattutto nella leucemia mielomonocitica, si ha un cospicuo aumento del lisozima (LYS), in quanto questo enzima viene prodotto in maggior parte dai monociti.

Enzimogramma nella patologia del tubo digerente e del pancreas

— Pepsina (PES);
— Beta-galattosidasi (GAL);
— Amilasi (AMS);
— Lipasi (LPS);
— Elastasi (ELA);
— Tripsina (TPS);
— Chimotripsina (CHT);
— Fosfatasi alcalina (ALP);
— Iso-intestinale della ALP;
— Transaminasi glutam.-Ossalac. (ALT);
— Transaminasi glutam.-Piruv. (AST).

TABELLA 21-39. Sede di produzione dei principali enzimi

sede di produzione	*enzimi*
Stomaco	pepsina
Pancreas	amilasi, tripsina, chimotripsina, maltalipasi
Mucosa intestinale	lattasi, fosfatasi alcalina, aminopeptidasi, saccarasi

Una delle fondamentali funzioni dell'apparato digerente è quella della secrezione di enzimi o di proenzimi deputati alla trasformazione idrolitica dei diversi costituenti chimici degli alimenti (Tab. 21-39).

Aumento della ALP e del suo isoenzima intestinale si ha solitamente negli stati di malassorbimento dipendenti da gastrectomia.

Nella sindrome da carenza di GAL si ha normalmente diarrea, che cessa allontanando dalla dieta il latte e i suoi derivati.

Aumento della ALT e della AST si ha nei casi di infarto intenstinale.

Il pancreas esocrino riveste una notevole importanza nella diagnostica enzimatica, poiché diverse cause possono alterare l'equilibrio tra biosintesi enzimatica ed escrezione; solitamente gli enzimi pancreatici aumentano ogni qualvolta si ha ostruzione del dotto o della papilla.

In casi di pancreatite acuta l'AMS aumenta subito nel siero fino a 5 volte il valore normale e ritorna alla normalità dopo 4-5 giorni; un più cospicuo aumento si ha a carico dell'amilasuria, che tra l'altro ritorna alla normalità molto più lentamente. Più sicuro è il dato che può venire dalla determinazione della LPS, i cui valori si elevano parallelamente a quelli dell'AMS. Bisogna, infatti, tener presente come spesso l'innalzamento di quest'ultima sia da imputare ad aumento di una amilasi ad alto peso specifico "macroamilasi" (peso specifico intorno a 200.000, mentre la normale amilasi ha un peso specifico di 45.000) che si può verificare in molte affezioni extrapancreatiche, come:

— scialiti;
— colecistopatie;
— calcolosi del coledoco;
— discinesie delle vie biliari;
— resezione intestinale;
— cause varie tra cui assunzione di farmaci.

Le alterazioni dell'organo riscontrabili nella pancreatite acuta sono da riportare alla liberazione ed attivazione della TPS, CHT, LPS ed ELA, cioè degli enzimi proteolitici e lipolitici.

NOMOGRAMMA PER VALUTARE LA SUPERFICIE CORPOREA DI BAMBINI PIÙ GRANDI ED ADULTI



CAPITOLO VENTIDUESIMO

MALATTIE ALLERGICHE ED IMMUNITARIE

Per reazione immunologica si intende la capacità da parte dell'organismo di avvertire le modificazioni ambientali, di reagire a queste, di riconoscere in pratica il "self" dal "non self".

Tale funzione è esplicata dal tessuto linfoide o linforeticolare, distinto in tessuto linfatico centrale (rappresentato dal midollo osseo e dal timo) e tessuto linfatico periferico, costituito dai linfonodi, dalle tonsille, dalla milza e dalle formazioni linfatiche organizzate annesse all'apparato digerente e respiratorio (follicoli linfatici della parete gastrica, della parete bronchiale, placche di Peyer e follicoli solitari).

Si conoscono due tipi di reazioni immunologiche: l'immunità umorale, responsabili della quale sono i linfociti B che producono anticorpi, e l'immunità cellulare, rappresentata dai linfociti T, responsabili dei fenomeni di citotossicità diretta ad opera degli stessi linfociti T, ed indiretta mediante la produzione da parte di questi ultimi di linfochine, che agiscono come effettori ultimi della reazione immunitaria.

Le immunoreazioni sono implicate in meccanismi di difesa, ad esempio, in caso di malattie infettive e di neoplasie, nonché nel rigetto dei trapianti. Le immunoreazioni possono essere responsabili, però, anche di lesioni anatomo-cliniche, per cui si parla di immunopatologia; ad esse sono riconducibili diverse forme cliniche.

Premessa indispensabile per approfondire la patologia da malattie immunitarie, è una loro classificazione, basata sul meccanismo patogenetico, che sta alla base delle lesioni cliniche.

Tale classificazione divide l'immunopatologia in 4 forme fondamentali (vedi Tabella 22-1).

Manifestazioni cliniche dell'allergia (tipo I)

Le principali manifestazioni cliniche dell'allergia sono:

— *Rinite*: caratterizzata da frequenti starnuti, ostruzione nasale, rinorrea acquosa (talora estremamente copiosa); coesistono frequenti segni di congiuntivite (cosiddetta allergica), come lacrimazione ed arrossamento delle congiuntive, fotofobie.

— *Asma bronchiale*, con tutti i sintomi dell'asma riportati a pag. 187;

Le sostanze allergiche che possono dare tale sintomatologia sono soprattutto varie famiglie di inalanti: pollini come graminacee, composite, urticacee, parietaria officinalis, spore fungine, farine, fibre vegetali, peli animali, polveri di casa, un acaro presente in quest'ultime, il Dermatofagoide, ecc.

— *Orticaria*: eruzione ponfoide, con rilievi di varia grandezza, di colorito rosso vivo, duro-elastici, isolati o confluenti. Si tratta di manifestazioni fugaci che si accompagnano a prurito localizzato o diffuso.

— *Edema angioneurotico*: edema circoscritto più frequente alle palpebre, guance, labbra superiori, genitali; la cute è tesa, lucente, pallida, di consistenza duro-elastica (v. Fig. 4-101). È possibile la localizzazione alle sottomucose; di particolare gravità è l'edema alla glottide.

La diagnostica delle sindromi allergiche presenta caratteristiche ed aspetti particolari, in quanto si basa sul riconoscimento e sulla dimostrazione dei fattori etiologici specifici che determinano la malattia, cioè gli allergeni responsabili.

Le prove diagnostiche specifiche delle allergopatie si distinguono in tests in vivo ed in vitro.

Tests in vivo:

— *diretti*: prove cutanee (per scarificazione, intradermoreazione, epicutanee); prove mucose; prove di esposizione; prove di eliminazione;

— *indiretti*: prove di trasporto passivo.

I tests in vitro sono: metodi sierologici per la dimostrazione di reagine specifiche: RAST; metodi biologici per la dimostrazione di reagine specifiche: test della degradazione dei basofili di ratto o coniglio (test di Shelley); test della liberazione di istamina da sospensione di leucociti umani; ricerca di anticorpi precipitanti o emoagglutinanti.

I pollini, le polveri e gli altri allergeni da inalazione possono essere saggiati direttamente con le *prove cutanee*, sia per scarificazione che per intradermoreazione. Per quanto riguarda le spore fungine le prove cutanee sono quasi costantemente negative; più utili sono le prove di eliminazione e di esposizione o le prove in vitro.

Anche le prove cutanee a farmaci sono scarsamente indicative; i farmaci introdotti nell'organismo vanno incontro a processi di scissione e di degradazione per cui un soggetto può essere allergico ad un prodotto di scissione e non alla molecola intera con cui si esegue la prova.

TABELLA 22-1. Classificazione delle immunoreazioni patogene secondo Coombs e Gell (1963)

Tipo di immunoreaz.	*Meccanismi*	*Quadri anatomo-clinici*
Tipo I (reazioni anafilattiche o reaginiche)	— Iniziate da allergeni che reagiscono con anticorpi fissati alle cellule dei tessuti ("reagine" o "anticorpi cutisensibilizzanti")	— Anafilassi generale nell'uomo e negli animali — Manifestazioni locali dell'anafilassi (*cute*: orticaria; *tratto respiratorio*: pollinosi; asma; *apparato digerente*: allergia alimentare)
Tipo II (reazioni citolitiche o citotossiche)	— Iniziate da anticorpi sierici che reagiscono con costituenti delle cellule tessutali o con antigeni o apteni coniugati con le cellule stesse; le reazioni sono mediate dal complemento	— Reazioni da trasfusione — Malattia emolitica del neonato — Anemie emolitiche; piastrinopenie; leucopenie — Sindromi reattive da medicamenti — Nefriti da anticorpi anti-membrana basale, ecc.
Tipo III (reazione di Arthus o sindromi da complessi)	— Iniziate da anticorpi precipitanti che reagiscono con l'antigene negli spazi tessutali, nel contesto delle pareti vasali o in circolo	— Reazione di Arthus — Malattia da siero — Sindromi reattive da medicamenti — Vasculiti allergiche — Alveoliti allergiche estrinseche — Malattie autoimmuni, ecc.
Tipo IV (reazioni di tipo ritardato o tubercolinico)	— Iniziate da cellule mononucleate (linfociti capaci di reagire direttamente con l'antigene)	— Reazioni cutanee alla tubercolina e a vari antigeni batterici, micotici e virali — Dermatiti da contatto — Reazioni da trapianto — Malattie autoimmuni — Reazioni di difesa verso gli agenti infettivi e le neoplasie

Le prove di provocazione sono spesso abbastanza pericolose. Quindi nelle sindromi allergiche da farmaci possono essere utilizzati a scopo diagnostico i tests in vitro. Gli allergeni da contatto (sostanze chimiche varie, cosmetici, detersivi) debbono essere saggiati con le prove epicutanee (*Patch test*).

Le prove cutanee per scarificazione (*scratch test*) si eseguono facendo delle scarificazioni lineari superficiali in genere sulla cute dell'avambraccio. Su questa lesione si mette una goccia dell'allergene. Se la prova è positiva, nel punto di inoculazione compare prima eritema e successivamente un pomfo.

Il *prick test* consiste nel porre una goccia dell'allergene sulla cute e successivamente praticare delle punture superficiali attraverso la goccia stessa.

La prova cutanea mediante puntura intradermica si esegue praticando iniezioni intradermiche del materiale allergenico.

Le *prove mucose* si basano sugli stessi principi teorici delle prove cutanee.

Le *prove di esposizione* tendono a riprodurre il quadro sintomatologico in seguito all'esposizione all'allergene sospetto. Le prove di esposizione più comunemente usate sono:

— il test di provocazione bronchiale per saggiare la broncoreattività specifica (Zanussi, Pepys);
— il test di provocazione nasale (Grifò);
— il test di provocazione con allergeni alimentari;
— il test di provocazione con farmaci;
— il test congiuntivale.

Le *prove di eliminazione* (o di sospensione) consistono nell'osservazione clinica di eventuali variazioni sintomatologiche in rapporto con l'eliminazione dell'esposizione del paziente all'allergene sospetto. Le prove di eliminazione o di sospensione trovano elettiva applicazione nell'allergia alimentare, in cui sono state proposte varie diete di eliminazione.

Le *prove di trasporto passivo* (test in vivo indiretti: Praust e Kustner) consistono nell'iniettare una piccola quantità del siero del soggetto in esame per via intradermica nella cute di un soggetto normale.

Dopo 24 h si pratica nella stessa sede una cutireazione od una intradermoreazione con l'allergene sospetto. Una eventuale reazione positiva con eritema e pomfo si verifica nella sede di inoculazione dopo 15-20 minuti.

I *test in vitro* dosano la quantità delle IgE; sono tests radioimmunologici e possono determinare, sia la quantità di IgE totali (RIST); sia le IgE allergene specifiche (RAST). Bisogna precisare che i valori normali delle IgE presentano ampie oscillazioni (17-450 ng/ml); valori superiori ad 800 U/ml sono da considerarsi patologici.

La tecnica del *RIST* consiste nel mettere insieme ad incubare anticorpi anti-IgE legate a particelle di Sephadex-IgE marcate con I^{125} ed IgE non marcate del campione da esaminare. Il principio del metodo è basato sulla competitività tra IgE del campione da esaminare ed IgE marcate nel legarsi ai siti di combinazione degli anticorpi anti-IgE. La radioattività sarà quindi tanto minore, quanto maggiore sarà il livello di IgE nel campione da esaminare.

La tecnica del *RAST* consiste nel porre a contatto il siero del paziente con un allergene coniugato con legame di covalenza ad un disco di polimero insolubile; se il siero contiene IgE specifiche verso quel determinato allergene, esse si legano all'allergene stesso. In seguito vengono aggiunti anticorpi anti-IgE marcati con I^{125} che si fissano alle IgE specifi-

che eventualmente presenti, a loro volta fissate all'allergene. Si viene, così, a formare un complesso disco-allergene IgE specifiche-anticorpi anti-IgE marcati. Si calcola la radioattività del complesso con gamma-counter; maggiore è la radioattività, maggiore è la quantità di IgE specifiche che si trova nel campione in esame (Wide).

Metodi biologici per la dimostrazione di reagine specifiche

Test della degranulazione dei basofili umani: i basofili vengono posti direttamente a contatto con la soluzione allergenica; il test viene ritenuto positivo quando degranulano il 50% dei basofili presenti; il test viene eseguito soprattutto nei casi di allergia alimentare o medicamentosa. Sullo stesso principio si basa il test di Shelley della degranulazione dei basofili ed il test della degranulazione dei mastociti di ratto.

Altri test biologici sono basati sulla determinazione dell'istamina liberata da cellule o frammenti tissutali, sensibilizzati passivamente con il siero del soggetto in esame e successivamente posti in contatto con l'allergene specifico.

La determinazione dell'istamina liberata viene effettuata con metodiche fluorimetriche ovvero, più comunemente, con metodiche biologiche che utilizzano la tecnica di Schultz-Dale, cioè la contrazione della muscolatura liscia di un frammento tessutale (polmone, intestino).

Manifestazioni cliniche delle immunoreazioni di II tipo

Rientrano in questo gruppo:

— reazioni trasfusionali da emazie incompatibili;

— malattia emolitica del neonato;

— anemie emolitiche, leucopenie, pastrinopenie su base immunologica (da cause intrinseche);

— emopatie da medicamenti (chinidina, fenacetina, PAS, sulfanilamide, penicillina, alfametildopa) o da sostanze alimentari, in cui gli anticorpi circolanti reagiscono con gli allergeni strutturalmente legati alle superfici cellulari degli elementi figurati del sangue;

— nefriti da anticorpi nefrotossici diretti verso costituenti delle membrane basali (Serafini e Ricci).

Per la diagnosi delle anemie emolitiche neonatali si utilizza il *test di Coombs*, che si basa su una reazione di agglutinazione, passiva e che può essere di tipo diretto o indiretto, rispettivamente utilizzando emazie del neonato o siero della madre.

Per la diagnosi delle leucopenie immunitarie, visto che è tecnicamente difficile osservare l'agglutinazione dei leucociti, si utilizza un test di consumo dell'antiglobulina.

Per la dimostrazione degli anticorpi antipiastrine ci si avvale di alcuni metodi biologici (inibizione della retrazione del coagulo, modificazione dell'aggregazione piastrinica, disponibilità del fattore piastrinico III, liberazione della serotonina marcata con ^{14}C) e metodi immunologici (prove di agglutinazione, prove di fissazione del complemento, test di Coombs, test di consumo dell'antiglobulina, metodi basati sull'immunofluorescenza; Gandolfo).

Per la diagnosi delle nefriti da anticorpi nefrotossici ci si avvale di tecniche di immunofluorescenza, usando metodi bioptici.

Manifestazioni cliniche da immunocomplessi (reazioni del III tipo)

a) Malattia da siero. Si caratterizza per: richiamo anamnestico dell'introduzione di siero eterologo a scopo profilattico e terapeutico; un periodo di incubazione di 7-12 giorni; un inizio abitualmente brusco; quadro clinico caratterizzato dalla triade: febbre, artralgie, manifestazioni cutanee (più frequentemente orticaria).

b) Sindromi reattive da medicamenti: a parte le manifestazioni cutanee che sono le più frequenti, si può avere interessamento di organi (anzitutto del rene, con quadri di glomerulonefriti).

c) Vasculiti allergiche (tipo panarterite nodosa).

d) Glomerulonefriti di tipo membrano-proliferativo.

e) Alveoliti allergiche estrinseche, distinte in forme ad etiologia micotica, forme da sensibilizzazione a costituenti vegetali, forme da sensibilizzazione a proteine o ad antigeni di derivazioni animale, forme da sostanze chimiche ed enzimi (v. S. di Löffler). Il quadro clinico è caratterizzato nelle forme acute da sintomatologia sistemica con malessere, cefalea, nausea, vomito, mialgie, artralgie, febbre, tosse stizzosa, tachipnea, tachicardia, cianosi. L'esame obbiettivo mostra rantoli e crepitii fini a livello polmonare basale.

Nelle forme croniche la sintomatologia clinica è quella delle fibrosi polmonari, con associati segni di enfisema ed insufficienza respiratoria.

f) Alcune malattie autoimmunitarie non organospecifiche:

1) L.E.S.: quadro clinico caratterizzato da febbre, tachicardia, eritema a farfalla sul viso, fenomeno di Raynaud, lesioni, articolari con artralgie, tenosinoviti, pericardite, frequenti broncopolmoniti, glomerulonefrite, alterazioni oculari, meningite sindromi extrapiramidali, epatite, necrosi settica a livello osseo, anemia emolitica, leucopenia, piastrinopenia.

2) Artrite reumatoide: lesioni localizzate prevalentemente a livello di piccole articolazioni, che si estendono con andamento centripeto, a poussées, caratterizzate da tumefazione ricoperte da cute leggermente arrossata, dolore, impotenza funzionale e deformazioni tipiche a colpo si vento delle articolazioni delle mani, febbre e malessere generale.

3) Sindrome di Sjögren, caratterizzata da: cheratocongiuntivite secca, xerostomia, artrite reumatoide.

4) Polimiosite e dermatomiosite, caratterizzate da: manifestazioni cutanee (eritema al volto, alle palpebre, alla zona a V del collo, petecchie, eritema polimorfo, edema sottocutaneo), manifestazioni articolari del tipo dell'artrite reumatoide, alterazioni muscolari fino all'atrofia.

La diagnostica delle malattie da immunocomplessi si basa sulla ricerca dei diversi fattori che giocano un ruolo patogenetico nella genesi delle lesioni (Tompson).

1) *Ricerca di anticorpi non organo specifici*:

a) fattore reumatoide: anti-anticorpi diretti contro determinanti di IgG normalmente nascosti, ma che vengono messi in luce quando la molecola si combina con il suo antigene o quando viene parzialmente denaturata dal calore o da agenti chimici. Appartengono soprattutto alla classe delle IgM, sebbene si possono trovare anche fattori reumatoidi IgG ed anche IgA (Bonomo). I tests utilizzati per rilevarli si avvalgono dell'agglutinazione passiva. Nel test al latice IgG umane aggregate sono assorbite su particelle di latice che vengono agglutinate in presenza del fattore reumatoide. L'altro test largamente usato è il test di agglutinazione degli eritrociti di pecora (test di Waaler-Rose);

b) ricerca del fenomeno LE: l'aspetto tipico della cellula LE è dovuto alla fagocitosi da parte di una cellula polimorfonucleata di residui di nuclei opsonizzati da anticorpi antinuclei. Queste cellule possono essere evidenziate per mezzo di una rozza defibrinazione del sangue del paziente, che provoca la rottura di alcune cellule e il rilascio di nuclei che reagiscono con gli anticorpi anti-nucleo e vengono fagocitati dai polimorfonucleati;

c) anticorpi anti-DNA ed RNA: i tests usati sono il test di immunofluorescenza indiretta, i metodi immunoenzimatici e i metodi radioimmunologici;

d) anticorpi anti-mitocondrio ed anticorpi anti-muscolo liscio: questi anticorpi si possono evidenziare o con l'immunofluorescenza indiretta usando sezioni al criostato non fissate di tessuti, come lo stomaco o il rene di ratto, la tiroide o le ghiandole salivari umane; o con un test di fissazione al complemento usando mitocondri purificati di fegato di ratto.

2) *Dosaggio di immunocomplessi circolanti*

Alcune tecniche per il rilievo di immunocomplessi circolanti si basano sul fatto che complessi antigene-anticorpo IgG differiscono dalle IgG native per alcune caratteristiche fisiche e chimiche, soprattutto dimensioni e solubilità al freddo e in glicole polietilenico (PEG). Esse quindi si basano sulla precipitabilità a freddo e sulla insolubilità al PEG. Altre metodiche si basano sulla valutazione dell'interazione degli immunocomplessi con i vari componenti del complemento.

3) *Esami di immunofluorescenza di materiale bioptico*

L'immunofluorescenza diretta di campioni bioptici, qualora si usino coniugati appropriati, può rivelare immunoglobuline o complemento, situati in localizzazioni istologiche poco consuete, a volte sede di lesioni patologiche.

Secondo Mac Kay e Burnet, si può accettare il meccanismo autoimmunitario nella patogenesi di una forma morbosa allorché sussistano i criteri seguenti:

1) riscontro di livelli elevati di gammaglobuline plasmatiche;

2) dimostrazione di autoanticorpi diretti contro costituenti dell'organismo;

3) riscontro di depositi di gammaglobuline a livello di particolari sedi di elezione (ad esempio, i glomeruli renali);

4) accumulo di linfociti e plasmacellule nei tessuti danneggiati;

5) benefico effetto, transitorio o duraturo, del trattamento con cortisonici;

6) comparsa contemporanea nello stesso soggetto di più tipi di lesione o manifestazioni autoimmuni.

Manifestazioni cliniche di immunoreazioni di tipo IV

a) Dermatiti da contatto: si tratta di reazioni di tipo eczematoso, vescicolare, caratterizzato da eritema, edema, vescicole. Possono essere determinate da agenti chimici vari, contaminanti ambientali (alcuni di impiego professionale), farmaci, sostanze vegetali e animali, ecc.

Le prove epicutanee (*patch test*) rappresentano le prove diagnostiche elettive nelle dermatiti da contatto. Il contatto dell'allergene con la cute provoca dopo 24-48 ore la reazione tipica della dermatite da contatto.

b) Reazioni cutanee tubercoliniche e ad antigeni batterici, micofitici o virali.

Trattasi di reazioni di tipo ritardato provocate dall'inoculazione intradermica dell'antigene e caratterizzate da eritema ed edema.

In vivo le reazioni cutanee sono utilizzate a scopo diagnostico specifico per la diagnosi di alcune infezioni in cui gioca un ruolo difensivo importante l'immunità cellulare. Tali reazioni cutanee più importanti sono sintetizzate nella Tabella 22-2.

Per lo studio dell'immunità cellulo-mediata ci si avvale di tests atti a studiare la particolare reattività dei linfociti T a determinate sostanze.

Il test più largamente impiegato è il test della stimolazione linfocitaria, che si basa sul principio che certe sostanze (Fitoemoagglutinina PHA, Concanavalina A Con A) stimolano aspecificatamente i linfociti, se posti ad incubare con questi in coltura.

La trasformazione blastica si ottiene anche utilizzando antigeni che si sospetta abbiano sensibilizzato i linfociti; in questo caso trattasi di reazione specifica.

Altri tests ampiamente usati per lo studio dell'immunità cellulare sono quelli dell'inibizione della migrazione macrofagica e dell'inibizione della migrazione leucocitaria, che prendono come parametro la produzione di linfochine.

Sindromi da immunodeficit

Gli immunodeficit si distinguono in forme primitive e forme secondarie.

Le forme primitive si distinguono in:

a) *Immunodeficienza combinata grave*: si tratta della forma svizzera autosomica recessiva. Dal punto di vista clinico si ha: assenza di timo, linfopenia, riguardante sia i linfociti T che B, ricorrenti infezioni di tipo virale, di tipo fungino (soprattutto candidosi ed istoplasmosi) e di tipo batteri-

TABELLA 22-2. Reazioni cutanee utilizzate nell'uomo a scopo diagnostico o per saggiare la reattività immunologica di tipo cellulare.

Estratti e derivati da:	Diagnosi malattia
— Batteri	
PPD (reazione di Mantoux)	Tbc
Filtrati streptococchi beta-emolitici (reazione di Dick)	Scarlattina
Lepromina	Lebbra
— Miceti	
Candida Albicans	Candidiasi interne
— Virus	
Parotite epidemica	(per inchieste epidemiologiche)
Linfogranuloma inguinale (reazione di Frei)	Malattia di Nicolas e Favre
— Rickettsie	
R. prowazeki	Tifo petecchiale
— Parassiti	
Cisti idatidee (reazione di Casoni)	Echinococcosi
— Tessuto granulomatoso	
Tess. sarcoideo (reazione di Kveim)	Sarcoidosi

(da Tridente: Immunologia ed Immunopatologia, il Pensiero Scientifico Editore)

co a carico di vari organi ed apparati (con ascessi cutanei e polmonari da cocchi).

b) *Deficit isolato dei linfociti T*: in questo quadro viene inclusa la *sindrome di Di George* (aplasia timica ed assenza delle paratiroidi su base disontogenetica: anomalia dello sviluppo della III e IV tasca branchiale).

I bambini con questo deficit presentano alterazione dell'accrescimento staturale e ponderale, diarrea cronica, a volte per associazione di deficit dei macrofagi intestinali. Le infezioni più frequenti sono a carico dell'apparato respiratorio e gastroenterico, di natura virale e fungina.

c) *Deficit isolato dei linfociti B*: *agammaglobulinemia legata al sesso tipo Bruton*. Si manifesta nel maschio dopo i sei mesi di vita ed è caratterizzato da ricorrenti infezioni batteriche dell'apparato respiratorio e gastroenterico.

Altre forme di agammaglobulinemia sono la forma congenita non legata al sesso e la forma comune variabile.

d) *Deficit isolati di Ig*: il più frequente è il deficit di IgA, che sul piano clinico si caratterizza per malattie infettive delle prime vie aeree e polmonari e delle vie urinarie, sindrome da malassorbimento con sintomatologia sprue-simile, malattie autoimmuni.

Deficit immunologici secondari si possono avere in corso di: sindrome nefrosica; linfangectasia intestinale per perdita di immunoglobuline; malnutrizione sia primaria, sia secondaria ad affezioni gastroenteriche; terapia con corticosteroidi, farmaci immunosoppressori, terapia radiante; infezioni virali (es. morbillo); affezioni maligne, come leucemie, linfoma di Hodgkin, linfomi non Hodgkin, mieloma multiplo e macroglubulinemia. Una compromissione dell'immunità cellulare è stata osservata anche nella talassemia minor (Bonomo).

Marcatori dei linfociti

La valutazione del deficit dei linfociti si basa sullo studio dei marcatori di membrana di entrambe le popolazioni cellulari, cioè di quelle strutture molecolari che consentono di evidenziare gli stessi con particolari tecniche.

Marcatori dei B-linfociti

I più importanti dal punto di vista diagnostico sono:

a) recettori per il complemento che si mettono in evidenza con la tecnica delle rosette EAC: ponendo a contatto i linfociti con le emazie di montone rivestite da complemento si forma una rosetta, cioè un accumulo di globuli rossi intorno al linfocita;

b) recettori per il frammento Fc delle IgG: si mette in evidenza usando aggregati di IgG marcati con fluoresceina;

c) immunoglobuline di membrana (mIgG); si mettono in evidenza usando anti IgG marcati con fluoresceina (Aiuti).

Importante è anche valutare la quantità delle immunoglobuline per mezzo dell'elettroforesi delle proteine sieriche, dell'immunoelettroforesi e dell'immunodiffusione radiale.

Marcatori dei T-linfociti

a) recettori per le emazie di montone: permettono al linfocita T la formazione di rosette in presenza di esse (Jondal);

b) immunoglobuline di membrana: presenti anch'esse sui linfociti T, distinguono una popolazione linfocitaria di tipo "helper" con IgM di membrana ed una popolazione linfocitaria di tipo "suppressor" con IgG di membrana.

È utile anche uno studio funzionale dei linfociti T, mediante i tests di stimolazione, già descritti, parlando delle immunoreazioni di IV tipo.

CAPITOLO VENTRITREESIMO

DIAGNOSTICA DELLE MALATTIE INFETTIVE E PARASSITARIE

Generalità

Per *malattia infettiva* si intende uno stato morboso provocato da microorganismi patogeni (virus, schizomiceti, rickettsie, miceti, protozoi), che si estrinseca con manifestazioni generali o locali.

Per *malattia parassitaria* si intende uno stato morboso causato dal parassitismo da parte di metazoi.

Va tenuto presente che esistono *infezioni o infestazioni senza malattia*, essendo necessario perché questa si verifichi che il germe o il parassita presente nell'organismo sia patogeno, che la carica parassitaria sia sufficiente, che l'organismo non disponga di barriere o sostanze difensive che ne annullino l'azione.

La gran parte delle malattie infettive si accompagna a febbre, che anzi ne costituisce l'elemento dominante; essa può assumere un andamento diverso, in rapporto anche all'agente causale: soltanto talune infezioni presentano un decorso febbrile tipico (ad esempio, ileotifo, leptospirosi, malaria terzana o quartana, ecc.).

D'altra parte, però, non tutti gli stati febbrili sono di natura infettiva, potendo la febbre verificarsi anche per affezioni di altra natura; così, nelle collagenopatie (LES, periarterite nodosa, arterite a cellule giganti, artrite reumatoide, malattia reumatica), nelle neoplasie maligne, nelle allergopatie, nelle crisi emolitiche.

Le infezioni sono la causa più frequente di febbre alta e protratta; febbre elevata possono anche dare alcuni tumori, ad esempio, del rene, del fegato, della tiroide. I farmaci possono pure causare febbre alta, sia attraverso fenomeni allergici, sia in caso di iperdosaggio.

Di fronte ad una febbre criptogenetica prolungata, si deve sempre sospettare una neoplasia maligna od una collagenopatia.

Come si è detto (v. pag. 38), febbre può aversi anche per un processo a livello del pavimento del III ventricolo (febbre centrale), per influenze ormonali (ipertiroidismo, ipertermia premestruale nella donna). Febbre fugace, della durata di poche ore, può verificarsi per inalazione di alcuni ossidi metallici (febbre dei fonditori di zinco).

Nelle infezioni, alla febbre suole associarsi una compromissione più o meno marcata dello stato generale, spesso con fenomeni di tipo tossico (*stato tossi-infettivo*: anoressia, nausea, lingua secca, a volte ricoperta di fuliggine, cefalea, torpore, sonnolenza, confusione, agitazione, delirio, ecc.), come ad esempio nel tifo addominale e nel tifo esantematico, mentre altre infezioni febbrili possono essere ben tollerate (ad esempio, la brucellosi).

Sono *fortemente probative per la natura infettiva* di una malattia (Beeson) le seguenti caratteristiche:

— esordio improvviso;

— febbre elevata, con o senza brivido, di durata inferiore a due settimane;

— sintomi respiratori (bruciore alle fauci, rinite, tosse, ecc.);

— grave malessere, con osteomialgie e cefalea;

— nausea, vomito e diarrea;

— esantema cutaneo maculo-papuloso, vescicolare o petecchiale;

— tumefazione acuta delle linfoghiandole e della milza;

— segni meningei, con o senza pleiocitosi liquorale;

— leucocitosi (oltre i 12.000 elementi per mmc) o leucopenia (al di sotto di 5.000);

— aumento della velocità di eritrosedimentazione;

— comparsa nel siero della *proteina C reattiva*(proteina che si libera dalle cellule in preda a necrosi e che è capace di reagire con l'antigene polisaccaridico C della parete cellulare del pneumococco).

Caratteristiche delle malattie infettive in base alle varie classi di agenti causali

Si può cercare di tracciare un profilo delle caratte-

ristiche di fondo delle malattie infettive raggruppate secondo le varie classi di agenti causali.

Le *infezioni batteriche*:

— possono essere acute o croniche;

— sono spesso febbrili (febbre continua, remittente o intermittente);

— danno leucocitosi neutrofila, ad eccezione delle infezioni sostenute da germi gramnegativi produttori di endotossine, le quali danno leucopenia con neutropenia, per fenomeni di marginazione dei leucociti intravasali;

— possono provocare infiammazione purulenta (piogeni) o distruzione putrida dei tessuti (anaerobi);

— i batteri possono dare processi infettivi localizzati o generalizzati (*sepsi*). Allorché si è in presenza di febbre intermittente, per lo più preceduta da brividi, con splenomegalia molle e stato generale notevolmente compromesso e non si riesce a localizzare un processo suppurativo, è molto sospetto che si tratti di una sepsi (cioè di una batteriemia che si prolunga nel tempo).

La comparsa di localizzazioni settiche metastatiche sta a confermare la diagnosi di sepsi (*setticopiemia*). I vari tipi di microorganismi sogliono dare delle localizzazioni preferenziali: ad esempio, gli streptococchi viridanti e gli enterococchi all'endocardio; gli streptococchi beta-emolitici alle articolazioni ed alla cute.

Il punto di origine della sepsi è dato frequentemente dall'apparato uro-genitale (esame delle urine, urinocoltura, specie nei prostatici, nei calcolotici e nelle donne dopo il parto o dopo aborti), meno frequentemente dall'apparato digerente (vie biliari specie nella colelitiasi, intestino), vie respiratorie (specie nei bronchiettasici) e cute.

Nelle setticemie da germi gram-negativi (E. coli, Proteus, Klebsielle pneumoniae, Pseudomonas aeruginosa, ecc.) può insorgere uno *shock tossinico*: febbre alta, pallore cianotico, sudorazione profusa, tachicardia, polipnea, caduta della pressione arteriosa, estremità fredde, oliguria.

I caratteri comuni delle *malattie da virus* sono:

— malattie quasi sempre acute (una febbre che duri più di 15-20 giorni ha scarsa probabilità di essere sostenuta da virus); assai raramente danno ricadute ed eccezionalmente recidivano (dopo periodi anche lunghi di latenza);

— febbre senza brivido, non intermittente, ad andamento spesso bifasico (curva termica "a gobba di cammello"), con una prima fase di generalizzazione ed una seconda di localizzazione di organo; le virosi, infatti, sogliono dare una localizzazione di organo (virus neurotropi, dermotropi, epatotropi, pneumotropi, linfotropi), senza però che questa sia necessariamente l'esclusiva;

— infiammazioni tissutali di tipo non purulento;

— assenza di leucocitosi nel sangue periferico e frequente linfomonocitosi;

— scarsa modificazione della VES e della proteina C reattiva (indici indiretti di attività del processo infettivo);

— mancata risposta terapeutica agli antibiotici ed ai chemioterapici.

Le *infezioni da rickettsie* (microorganismi che si moltiplicano per divisione diretta, come gli schizomiceti, ma che sono parassiti obbligati endocellulari e la cui moltiplicazione è intracellulare), sono trasmesse da un artropodo vettore (non obbligatorio per la febbre Q), nei quali gli agenti patogeni sono capaci di moltiplicarsi.

Quasi tutte le rickettsiosi, ad eccezione della febbre Q, sono capaci di provocare esantemi, spesso emorragici a causa della concomitante piastrinopenia. In genere, provocano forti mialgie, cefalea intensa, infezione congiuntivale.

Alcune rickettsie hanno in comune delle frazioni antigeniche con alcuni ceppi (0X19; 0X2; 0XK) di Proteus vulgaris (*reazione di Weil-Felix*).

Le principali *malattie da protozoi* nell'uomo sono costituite dalla malaria, leishmaniosi, toxoplasmosi, tripanosomiasi, amebiasi, giardiasi o lambliasi e tricomoniasi intestinale e vaginale.

Esse sono in buona parte trasmesse da artropodi vettori obbligati, nei quali il protozoo svolge una parte del ciclo, mentre per altre la trasmissione è diretta (toxoplasmosi, amebiasi).

La diagnosi delle infezioni protozoarie si basa sulla dimostrazione del parassita nei tessuti infetti (esame microscopico a fresco, preparati colorati, immunofluorescenza) e per quelli coltivabili in vitro si può ricorrere alla prova colturale; per alcune infezioni (toxoplasmosi, tripanosomiasi, leishmaniosi) si può ricorrere alla ricerca degli anticorpi in circolo.

I *miceti* possono dare delle micosi di superficie (come le dermatofizie) e delle forme profonde di tipo infiammatorio non granulomatoso o granulomatoso, circoscritte o generalizzate (candidosi, aspergillosi, sporotricosi, criptococcosi), talora di tipo reticolo-endotelio-sistemico (ad esempio, la istoplasmosi).

L'accertamento delle micosi (la cui aumentata incidenza è da ricollegare con l'uso di antibiotici a largo spettro, di corticosteoidi, di citostatici e immunosoppressori) si basa sulla dimostrazione del micete nei tessuti infetti, sia direttamente, sia attraverso l'isolamento colturale; in varie forme si può procedere alla ricerca nel siero degli anticorpi, mediante tecniche diverse.

Minore valore acquista la dimostrazione di uno stato di ipersensibilità ritardata mediante iniezione intradermica di antigeni micotici, in quanto queste rea-

zioni indicano l'esistenza di una immunizzazione e non di una infezione in atto.

Numerose ed assai diffuse sono le *malattie causate da elminti*; la loro diffusione, che è particolarmente estesa nelle aree tropicali, è favorita dalla scarsa igiene personale ed ambientale.

Gli elminti patogeni per l'uomo appartengono ai platelminti o vermi piatti (costituiti dai trematodi e cestodi) ed ai nematelminti o vermi rotondi (nematodi).

Ognuno di essi ha un suo ciclo biologico che si compie in uno o più ospiti (definitivo, quello che alberga il parassita adulto ed intermedio quello che lo alberga negli stadi embrionali o larvali).

Poiché gli elminti non si moltiplicano nell'ospite umano, le malattie parassitarie sono condizionate da una continua esposizione alle infezioni. Le più frequenti nelle nostre aree sono le *parassitosi intestinali*, quali l'ossiuriasi, la teniasi (in Italia assai più diffusa la tenia saginata rispetto alla tenia solium), l'ascaridiosi, l'anchilostomiasi e la tricocefalosi. Le parassitosi intestinali possono causare diarrea, dolori addominali, manifestazioni orticaroidi; prurito anale si ha nell'ossiuriasi, mentre l'anchilostomiasi provoca anemia ipocromica iposideremica. La diagnosi si basa sul rinvenimento del parassita o delle caratteristiche uova nelle feci.

L'*idatidosi* non dà una sintomatologia caratteristica e può simulare un gran numero di malattie, in rapporto alle più svarite possibili localizzazioni. Indipendentemente dalla localizzazione possono comparire fenomeni di ordine allergico (orticaria, crisi asmatica, ecc.); si può avere, ma non è costante e del tutto aspecifica, una eosinofilia. Ai fini diagnostici sono stati di recente valorizzate alcune tecniche immunologiche più sensibili della Casoni e della Ghedini: flocculazione di particelle inerti sensibilizzate con l'antigene, emoagglutinazione indiretta con emazie tannate e sensibilizzate con l'antigene, immunofluorescenza, controimmunoelettroforesi.

Le parassitosi intestinali e l'idatidosi non complicata da suppurazione non causano febbre.

La *distomatosi epatica*, in rapporto alla localizzazione epatica e poi anche nelle vie biliari, causa ittero e dolori in sede epatica, con un quadro epatocolangitico, fegato grosso e dolente e febbre; si rinvengono tipiche uova nelle feci e nella bile.

La *schistosomiasi* è dovuta ad elminti appartenenti ad alcune specie di trematodi, che si localizzano soprattutto nel sistema venoso, causando lesioni a carico di vari organi (fegato, milza, colon, peritoneo, polmoni, vescica, ecc.) La sintomatologia è essenzialmente in rapporto alla reazione granulomatosa che si sviluppa attorno alle uova depositate nei tessuti; si associa febbre. La localizzazione epatica provoca ipertensione portale.

L'infestazione da Trichinella spiralis (*trichinosi*) sopravviene a volte in forma epidemica, per ingestione di carni infette e crude di maiale. È caratterizzata, dopo una prima fase intestinale di 1-3 settimane (con vomito, diarrea, dolori addominali e febbre), da una fase muscolare, con dolori dei muscoli invasi, che diventano duri e rigidi, ed edema del volto; può essere interessato il miocardio e si possono avere segni di sofferenza meningo-encefalica ed oculare. La diagnosi si pone in base al rinvenimento del parassita nelle feci o delle larve nel sangue nel corso della loro migrazione; successivamente con la presenza dell'embrione nella biopsia muscolare e con le prove immunologiche (fissazione del complemento, emoagglutinazione indiretta, ecc.). Dopo la guarigione si rinvengono radiologicamente nei muscoli delle immagini tipiche date dalle cisti calcificate. Un analogo reperto radiologico si può avere nella *cisticercosi*, per calcificazione di forme larvali della tenia solium (v. Fig. 18-18).

Manifestazioni utili per un orientamento diagnostico

Per un orientamento diagnostico è importante, come abbiamo visto, conoscere l'andamento febbrile, il suo inizio (se lento e graduale o brusco, con brivido o meno) e le modalità di sfebbramento. Va tenuto presente che in seconda-terza giornata di una affezione febbrile non è possibile in genere pervenire a delle conclusioni in base alla sola curva termica.

In linea di massima, è relativamente agevole pervenire alla diagnosi clinica per le forme febbrili sostenute da un processo infettivo acuto circoscritto e facilmente individuabile; a carico, ad esempio, della cute o del sottocutaneo, di tronchi venosi, di ossa o articolazioni, denti, seni paranasali, mastoide o di un viscere addominale (quale, appendice, colecisti, ecc.), delle vie urinarie, dell'albero bronchiale, dei polmoni o della pleura, delle meningi, ecc. Non di rado l'infezione nelle sedi sopra ricordate può avere andamento cronico (*foci infettivi*) e come tale non riuscire di agevole individuazione.

In caso di infezioni generalizzate, oltre l'andamento della febbre, riveste notevole importanza ai fini dell'orientamento diagnostico, la presenza di talune *manifestazioni associate*.

Stato febbrile con esantema

L'esantema infettivo diffuso costituisce un elemento di valore essenziale ai fini diagnostici.

In alcune forme è quasi costantemente presente (malattie esantematiche propriamente dette), in altre è frequente, in altre occasionale o addirittura eccezionale.

Per lo più l'esantema infettivo è di origine virale (*virosi esantematiche*) o rickettsiosica (*rickettsiosi esantematiche*), ma può anche essere di origine batterica (ad esempio scarlattina).

A volte l'esantema può avere carattere prevalentemente maculopapuloso (morbillo, rosolia, scarlatti-

na, V e VI malattia, virus ECHO, coxsackie, mononucleosi infettiva, febbre bottonosa, toxoplasmosi, ecc.) o prevalentemente vescicoloso (varicella, vaiolo, ecc.).

Nella rosolia l'esantema è più pallido di quello del morbillo, la distribuzione è analoga (inizia al collo, al torace ed al volto e poi si generalizza, interessando prima gli arti superiori e poi quelli inferiori e risparmiando di solito le mani), si associano congiuntivite e artralgie, oltre l'ingorgo ghiandolare laterocervicale e occipitale.

Del morbillo sono caratteristiche le *macchie di Köplik* (macchie biancastre come spruzzatura di calce, sulla mucosa delle guance a livello dei molari, che precedono l'esantema).

L'esantema della scarlattina, inizia dalla radice degli arti e si diffonde in senso centripeto, risparmiando la zona circumorale ed è di colore rosso-scuro; si accompagna ad enantema, con lingua a lampone.

Assai difficile può riuscire la differenziazione degli esantemi infettivi dagli *esantemi allergici*, che possono assumere carattere maculo-papuloso (più frequentemente), vescicolare e/o emorragico; quelli allergici, spesso febbrili, sono sporadici e non epidemici, spesso si ripresentano nello stesso individuo, non si accompagnano ad enantema, è presente il prurito e c'è positività dei test cutanei e/o sierologici per l'allergene responsabile.

A proposito delle *rickettsiosi esantematiche* presenti nelle nostre aree, quali *tifo murino* (da R. mooseri) e *febbre bottonosa* (da R. conori), l'esantema, maculo-papuloso, nella prima di solito risparmia il volto, le palme delle mani e la pianta dei piedi, che invece sono pure interessati nella seconda; in quest'ultima, inoltre, si suole rinvenire a livello della puntura della zecca una lesione cutanea di colore scuro (*tâche noire*; v. Fig. 4-56).

L'*eritema nodoso* (noduli cutanei di colore rosso-violaceo, dolenti, che si localizzano sulla faccia estensoria degli arti, soprattutto gli inferiori; v. Fig. 4-72) costituisce una reazione di ipersensibilità a fattori vari (agenti infettivi o chimici); oltre che nella turbercolosi può comparire nell'infezione streptococcica, nella sarcoidosi, enterite regionale, rettocolite ulcerosa e nell'intolleranza medicamentosa (sulfamidici, ad esempio).

L'*eritema essudativo polimorfo*: è una sindrome caratterizzata da manifestazioni cutanee e mucose polimorfe, ma in genere dapprima vescicolose e poi ulcerose, localizzate soprattutto a livello delle giunzioni muco-cutanee (labbra, naso, congiuntive, ano, genitali esterni), cui si accompagnano febbre elevata ed artralgie (v. Fig. 4-66). È stata sostenuta anche una etiologia virale, ma verosimilmente nella maggior parte dei casi è riferibile ad ipersensibilità medicamentosa.

Nella polmonite, meningite, può comparire *herpes labiale*, che però può aversi anche in numerose altre malattie infettive.

La comparsa di un *esantema roseolico* (piccole chiazze rotondeggianti di color rosso sbiadito di 2-3 mm. di diametro, appena rilevate) all'addome e talora al torace ed al dorso, è caratteristica dell'infezione tifoidea e compare alla fine del primo settenario; roseola, con elementi di dimensioni in genere di poco superiori e meno numerosi, può comparire anche nell'infezione paratifoidea B.

Nella *sifilide secondaria*, si ha un esantema sotto forma di roseola e di papula, a gettate successive, spesso diffuso e si può avere febbre lieve; è anche presente linfoadenopatia generalizzata e modico tumor di milza, mentre l'anamnesi denunzia il sifiloma primario.

Stato febbrile con meningismo

Si può sospettare una meningite tubercolare, una meningite purulenta, una meningite virale, una leptospirosi. In quest'ultima si suole avere una curva termica bifasica, con transitoria remissione della temperatura in quarta-sesta giornata e comparsa delle manifestazioni meningee (si possono associare segni di sofferenza epatica e renale, a seconda dei vari tipi di leptospire).

L'esame del liquor riveste importanza decisiva ai fini della diagnosi etiologica: è limpido nelle forme virali, limpido è pure nella forma tubercolare, brucellosa e leptospirosica (nella forma tubercolare si forma un caratteristico sottile reticolo di fibrina: *reticolo di Mya*). È torbido nelle forme meningococciche e in quelle sostenute da altri batteri.

Stato febbrile con dolori osteo-artro-muscolari

Algie osteo-arto-muscolari sono frequenti, specie all'esordio, in numerosissime malattie infettive, per cui queste manifestazioni non assumono carattere distintivo. In molte malattie virali, compresa l'influenza, nel periodo prodromico ed anche nella fase acuta, sono frequenti le artralgie e le mialgie, più o meno diffuse, specie ai lombi.

Nella *mialgia epidemica o malattia di Bornholm* (da virus coxsackie di gruppo B) si ha febbre, violentissimi dolori muscolari, spesso parossistici, diffusi o limitati ad alcuni distretti (torace: pleurodinia; addome, arti, regione nucale); i muscoli sono contratti ed estremamente dolorabili alla palpazione e talvolta presentano nel loro contesto delle tumefazioni circoscritte.

Nella *febbre reumatica* (dopo una faringotonsillite, da streptococco (beta-emolitico di gruppo A) che rappresenta la prima tappa, obbligatoria, ma non sufficiente, della malattia), si sviluppa una poliartrite a carattere migrante, che predilige le grandi articolazioni delle estremità, le quali presentano i segni caratteristici della flogosi (tumefazione, arrossamento, calore, dolore, compromissione funzionale); in un'alta percentuale di casi si evidenzia clincamente un interessamento cardiaco.

Un interessamento acuto, mono o pauciarticolare, febbrile, si verifica nelle *artriti infettive* batteriche, che possono evolvere verso la suppurazione (gonococco, stafilococco, streptococco, H. influenzae, salmonelle e brucelle). La tubercolosi articolare ha decorso cronico, di solito afebbrile; l'articolazione interessata si presenta alquanto tumefatta e calda, con cute tesa e lucente.

Nelle forme infettive acute, a differenza della gotta acuta, che predilige l'articolazione metatarsofalangea e in cui di solito si hanno precedenti anamnestici analoghi, la febbre perdura elevata, senza che i segni locali della flogosi tendano spontaneamente alla regressione.

Stato febbrile con sintomi cardiaci

Tachicardia spiccata, extrasistolia, soffi con caratteri di organicità faranno sospettare una miocardite od una endocardite.

Miocardite, oltre che nella malattia reumatica, può comparire in varie malattie virali (adenovirus, coxsackie, parotite epidemica, mononucleosi infettiva, influenza, morbillo, ecc.), in malattie da rickettsie (tifo esantematico, febbre Q), da protozoi (toxoplasmosi) e da elminti (trichinosi).

Endocardite, oltre che dalla malattia reumatica, può essere causata da svariati agenti batterici, soprattutto dallo streptococco viridante, l'enterococco e lo stafilococco ed anche da miceti (soprattutto la candida) e da rickettsie. Pertanto, l'apparente negatività emocolturale può dipendere dal fatto che l'infezione è sostenuta da miceti, rickettsie o da schizomiceti difficilmente coltivabili (ad esempio, anaerobi). Invece, va a parte considerata la *sindrome di Libman-Sachs*, endocardite abatterica che appartiene al quadro del LES. Nell'*endocardite subacuta* si ha splenomegalia, anemia e fenomeni embolici (noduli di Osler a livello della cute, soprattutto dei polpastrelli delle dita; ematuria).

Stato febbrile con linfoadenomegalia

In linea di massima, l'aumento di volume delle linfoghiandole periferiche è più facile a rinvenirsi nei soggetti giovani, nei quali la reazione ad uno stimolo flogistico è di solito più pronta e più vistosa che negli anziani.

Si può trattare di linfoadenomegalia localizzata o generalizzata.

Linfoadenomegalia localizzata

Una linfoadenite acuta sottomascellare e laterocervicale (dolente e con note di perilinfoadenite) può trarre origine da un focolaio infettivo a sede nella bocca (denti, tonsille) o nella cute del capo e del collo (foruncoli, erisipela, ecc.); così una linfoadenite inguinale acuta può derivare da un processo infettivo dei tegumenti, da una tromboflebite degli arti, da balanite, prostatite, da una fistola anale e nelle donne da vaginite o da altra infezione aspecifica a sede negli organi genitali esterni od anche interni.

La presenza di piccole linfogliandole dure, indolenti, al collo o agli inguini o alle ascelle di solito non costituisce un rilievo significativo, in quanto rappresenta l'esito fibrosclerotico di un pregresso processo infiammatorio di tali elementi linfoghiandolari; però, il loro rapido aumento di volume depone per una affezione in atto.

Tra le altre infezioni che sogliono provocare un interessamento linfoghiandolare localizzato sono da ricordare:

— *tubercolosi*: la linfoadenite ha per lo più sede laterocervicale, interessa una o più ghiandole che, per fenomeni di perilinfoadenite, tendono a confluire tra loro, formando dei pacchetti; esse si fanno aderenti alla cute, che si arrossa e tendono a fluidificarsi e fistolizzarsi;

— *lue*: nel sifiloma primario, sono ingorgate le stazioni linfoghiandolari satelliti (per lo più a sede inguinale);

— *linfogranuloma venereo o inguinale* (*malattia di Nicholas-Favre*); è dovuto ad un microorganismo appartenente alla famiglia delle Bedsonie, che si diffonde per contagio sessuale (incubazione da pochi a 30 giorni). Si ha ingorgo inguinale, per lo più bilaterale, il quale fa seguito ad una piccola ulcerazione che si impianta su una vescicola a sede genitale; i linfonodi, che sono aderenti tra di loro (bubbone), vanno incontro a suppurazione dando luogo a tramiti fistolosi.

A scopo diagnostico: reazione di fissazione del complemento ed intradermoreazione di Frei;

— *malattia da graffio di gatto o linforeticolosi benigna*: malattia febbrile causata da un microorganismo appartenente alla famiglia delle bedsonie, che penetra attraverso una soluzione di continuo della cute, (incubazione da 4 a 6 settimane): adenite regionale con uno o pochi elementi isolati, dolenti, talvolta con evoluzione verso la suppurazione (a livello della porta d'entrata si può osservare una papula, ma può man-

care qualsiasi manifestazione). A scopo diagnostico la intradermoreazione di Hanger-Rose;

— *sodoku o malattia da morso di ratto* (causata dallo spirillium minus: incubazione 5-21 giorni): linfoadenopatia regionale con attacchi febbrili ricorrenti (che si prolungano per settimane o mesi), per poi scomparire spontaneamente); la ferita ove è avvenuto il morso del ratto si fa dolente e tumida e compare esantema maculo-papuloso diffuso (per la diagnosi: inoculazione di sangue o materiale ghiandolare, in topino o cavia);

— *toxoplasmosi*: per lo più sono interessati i linfonodi cervicali, retroauricolari, occipitali e sopraclavicolari; meno frequentemente quelli delle ascelle e degli inguini. I linfonodi, che sono indolenti o scarsamente dolenti, di consistenza duro-elastica, possono raggiungere il volume di una noce, presentandosi isolati tra loro; coesiste tumore di milza. Diagnosi: reazione tintoriale (dye test) di Sabin e Feldman, reazione di deviazione del complemento, di emoagglutinazione indiretta, immunofluorescenza;

— *brucellosi*: talora si ha interessamento linfoghiandolare regionale di medie dimensioni (mesopoliadenia), con elementi tra loro isolati indolenti, di consistenza duro-elastica coesiste tumore di milza;

— *leishmaniosi*: è frequente un interessamento linfoghiandolare, talora a carattere sistemico, con linfonodi di medie dimensioni, isolati, indolenti, di consistenza duro-fibrosa (coesiste notevole splenomegalia duro-lignea). Coesiste splenomegalia dura a scopo diagnostico: dimostrazione e coltivazione del protozoo dal puntato midollare, splenico, linfoghiandolare; test di immunofluorescenza ed immunodiffusione;

— *rosolia* (si può associare tumor di milza): sono interessate soprattutto le linfoghiandole cervicali posteriori e occipitali; sono indolenti e isolate tra loro;

— *morbillo* (si associa talvolta tumor di milza): sono interessate le ghiandole laterocervicali, inguinali ed ascellari, indolenti ed isolate tra loro;

— *epatite virale*: si può talvolta riscontrare qualche isolato linfonodo modicamente ingrandito, di consistenza parenchimatosa; la milza suole essere modicamente ingrandita.

Linfoadenomegalia generalizzata

— *lue*: nella lue secondaria si ha un discreto, diffuso interessamento linfoghiandolare; gli elementi sono di consistenza poco aumentata, indolenti ed isolati (si associa un ingrandimento della milza). Nella lue terziaria sono duri ed indolenti (non c'è febbre);

— *tubercolosi iperplastica sistemica* (*rara*): grossi linfonodi di consistenza duro-fibrosa, indolenti, che tendono a restare isolati tra loro e non evolvono verso la caseificazione;

— *mononucleosi infettiva* (virus Epstein-Barr; incubazione 30-45 giorni): sono tumefatti soprattutto i linfonodi del collo, ma di solito sono interessate anche le altre stazioni periferiche (coesiste splenomegalia, a volte notevole); elementi isolati, indolenti o poco dolenti, di consistenza duro-elatica, dimensioni da una nocciola ad una noce. Diagnosi: elementi linfomonocitoidi di tipo polimorfo in circolo; anticorpi eterofili (reazione di Paul-Bunnel);

— *toxoplasmosi*: può dare anche delle forme adenomegaliche generalizzate.

Stato febbrile con splenomegalia

Alcune malattie infettive si accompagnano di regola a splenomegalia; per altre, invece, la splenomegalia non è obbligatoria.

Nel primo gruppo rientrano:

— tifo e paratifo: la milza è di consistenza parenchimatosa;

— brucellosi: la milza è di consistenza duro-elastica;

— malaria: la consistenza, che è inizialmente molle, diviene ben presto duro-fibrosa;

— leishmaniosi viscerale: la milza ben presto acquista una consistenza dura, per divenire lapidea nelle forme croniche;

— rickettsiosi;
— endocardite subacuta;
— mononucleosi infettiva;
— sifilide nella fase secondaria;
— leptospirosi;
— schistosomiasi (varietà epato-splenica).

Splenomegalia può comparire in caso di:

— epatite virale;
— rosolia;
— morbillo;
— sepsi;
— tubercolosi miliare;
— ornitosi-psittacosi (varietà pseudotifosa).

Stato febbrile con interessamento del fegato e delle vie biliari

L'associazione di febbre, epatomegalia ed ittero può aversi per diverse condizioni morbose.

Nell'*epatite virale* la febbre, in genere non supera i 5-7 giorni e cade con la comparsa dell'ittero; coesistono disturbi gastroenterici.

Nell'*epatocolangite* acuta o subacuta la febbre può essere di varia entità, raggiungendo nelle forme settiche gradi elevati ed accompagnandosi a brividi e sudori.

Spesso nell'epatocolangite la febbre è irregolare, presentandosi per periodi di alcuni giorni, intervallati da altri di apiressia; questo andamento può protrarsi

anche per mesi. Altre volte la febbre è quotidiana o quasi e di grado moderato (colangite lenta). Il fegato si presenta in genere moderatamente aumentato di volume, e discretamente dolente alla palpazione; nelle forme protratte, spesso coesiste un tumor di milza.

Una febbre a carattere suppurativo con dolore intenso e circoscritto sulla proiezione del fegato depongono per un *ascesso epatico o subfrenico*; la comparsa di reazione pleurica basilare convalida il sospetto.

La *schistosomiasi* e la *distomatosi epatica* possono dare un quadro di epatomegalia, ittero e febbre.

Stato febbrile con interessamento delle prime vie respiratorie

Le infezioni delle prime vie aeree sono le più diffuse e possono essere sostenute da un gran numero di agenti batterici e soprattutto virali (*virosi respiratorie*); alla loro notevole diffusione, oltre alla molteplicità degli agenti etiologici, contribuisce la facilità di trasmissione e la scarsa capacità di produrre una immunità durevole.

In contrasto con la notevole variabilità degli agenti patogeni, esiste una relativa uniformità dei quadri morbosi, che si possono sintetizzare in:

— *rinite*: virale o raffreddore comune, batterica e allergica (in quest'ultima manca il bruciore alle fauci ed il secreto nasale è assai ricco di eosinofili);

— *faringo-tonsilliti* (eritematosa, essudativa, pseudo-membranosa, per lo più da difterite — cui si può associare laringite stenosante —, o da mononucleosi infettiva), vescicolare o herpangina (data per lo più da virus coxsackie di gruppo A); ulcero-necrotica (fra l'altro, può essere causata da una associazione fuso-spirillare: angina di Plaut-Vincent).

Ai fini della differenziazione tra angina virale ed angina da streptococco beta-emolitico, l'unico criterio sicuro lo può fornire l'accertamento batteriologico; comunque, depongono per la forma streptococcica l'inizio brusco, con febbre che si innalza rapidamente, la disfagia, uno stato intenso di malessere generale, l'interessamento linfoghiandolare regionale, l'arrossamento diffuso del faringe in presenza di essudato follicolare e la leucocitosi neutrofila.

A parte va considerata l'*angina agranulocitica di Schultz* (febbre elevata, lesioni necrotiche sulle tonsille, guance, labbra, che si ricoprono di membrane fetide simil-difteriche, grave compromissione dello stato generale, agranulocitosi acuta completa o quasi, con midollo osseo assai povero di granuloblasti) a patogenesi immunologica, da somministrazione di farmaci; l'invasione batterica è secondaria alla agranulocitosi.

Tracheo-bronchite: febbre, bruciore doloroso retrosternale, tosse, che dapprima secca, poi con l'estendersi del processo ai bronchi diviene catarrale e muco-purulenta (da virus influenzali, parainfluenzali, virus respiratorio sinciziale, adenovirus, ecc.).

La responsabilità di alcuni batteri (H. influenzae, streptococco, stafilococco, ecc.) sarebbe relativa, in quanto essi rappresenterebbero una superinfezione secondaria alla virosi respiratoria.

Per *malattia respiratoria acuta indifferenziata* si intende una virosi respiratoria (data da adenovirus, virus enterici, reovirus, cornavirus, ecc.) caratterizzata da una sintomatologia similinfluenzale, con periodo di incubazione più lungo dell'influenza (5-6 giorni), febbre meno elevata, esordio meno brusco; la febbre scompare dopo 2-4 giorni, ma l'interessamento respiratorio si prolunga per 1-2 settimane.

Stato febbrile con interessamento polmonare

Sono anzitutto da prendere in considerazione le polmoniti e broncopolmoniti batteriche (da penumococco, H. influenzae, bacillo di Friedlender, stafilococco, streptococco, ecc.).

Alcuni virus, alcune rickettsie, il micoplasma pneumoniae e le bedsonie possono provocare una *polmonite cosidetta atipica primaria* (vedi pag.) con infiltrati interstiziali ed assenza od assai scarsa partecipazione broncoalveolare.

In questi casi si può registrare una dissociazione tra stato generale del paziente, alquanto compromesso, con dispnea e cianosi, tosse secca insistente e scarsa evidenza dei segni toracici, percussori ed ascoltatori.

L'esame radiologico è di notevole utilità ai fini diagnostici, dimostrando la presenza di focolai infiltrativi multipli (con una dissociazione, quindi, anche tra reperto fisico e radiologico), a sede prevalentemente perilare e basilare, meno densi ed a contorni meno netti rispetto alle polmoniti batteriche (aspetto cotonoso).

La presenza nel siero di agglutinine da freddo o la positività della Wassermann, depongono rispettivamente per la etiologia da micoplasma o per l'ornitosi-psittacosi.

È questa una affezione sospettibile in caso di contatto con volatili (pappagalli per la psittacosi ed altri volatili per la ornitosi), causati da *batteri del gruppo bedsonie* (che hanno delle caratteristiche particolari: sono bioparassiti obbligati, causando nelle cellule delle inclusioni citoplasmatiche e sono sensibili ad alcuni antibiotici e chemioterapici).

Per le affezioni polmonari a decorso protratto, oltre alle forme batteriche comuni ed anzitutto alla tubercolosi, occorre tenere presente le forme micotiche (candidosi, aspergillosi, coccidioidomicosi, criptococcosi, istoplasmosi), potendo associarsi o no alla localizzazione polmonare delle altre localizzazioni più o

meno diffuse e talora sistemiche (come, ad esempio, nella istoplasmosi).

Stato febbrile con disturbi enterici

Le enteriti infettive sono frequenti, specialmente nella prima infanzia (soprattutto nella stagione estiva ed in seguito ad errori alimentari). L'esordio è acuto, con diarrea, dolori addominali crampiformi, vomito; incostante è la febbre. Lo stato generale è spesso compromesso per la disidratazione e lo stato tossico.

— *Enteriti da salmonelle* (S. typhi murium, S. enteritidis, S. paratyphi B, ecc.): hanno un periodo di incubazione di 12-24 ore, quasi sempre sono febbrili (a volte altamente), le feci sono poltacee o liquide, spesso verdastre, talora sono dissenteriformi, con scariche assai frequenti, contenenti muco e a volte sangue; non si accompagnano a tenesmo rettale;

— *enteriti da shigelle*: sono meno frequenti, hanno un andamento epidemico; sono abitualmente febbrili e suole essere presente tenesmo rettale; le feci sono liquide, ricche di muco con striature di sangue;

— *enteriti stafilococciche* (sopravvengono specialmente in soggetti sottoposti a trattamenti antibiotici, che, modificando la flora microbica intestinale, favoriscono lo sviluppo di stafilococchi antibiotico-resistenti): feci liquide, a volte a grani di riso, con pseudomembrane o frammenti di mucosa intestinale; di solito febbrili.

Va tenuta distinta l'*intossicazione da tossina stafilococcica* (stafilococco aureo) preformata: afebbrile, con manifestazioni che insorgono dopo 2-3 ore dall'ingestione del cibo contaminato.

— *Enteriti da miceti* (di solito da candida, per lo più a seguito di trattamento antibiotico a largo spettro);

— *enteriti da virus*: soprattutto enterovirus (ECHO, coxsackie, Polio) mononucleosi infettiva, adenovirus;

— *enteriti da protozoi*: entamoeba histolytica ad esordio brusco, di solito afebbrile, si associa tenesmo rettale, le feci sono commiste a muco e sangue.

Anche la Giardia intestinalis, il Trichomonas hominis e il Balantidium coli possono dare delle enteriti; quest'ultimo protozoo, poiché causa delle ulcerazioni della mucosa, dà presenza di sangue nelle feci;

— *enteriti da elminti*: teniasi, ascaridiasi, ossiuriasi, anchilostomiasi.

Per la diagnosi si rende indispensabile l'esame coprologico diretto o la coprocoltura.

Febbre a carattere settico e diarrea con presenza di pus nelle feci, dolori addominali e *resistenza circoscritta* (per lo più nella fossa iliaca sinistra), possono fare sospettare una complicanza infettiva di diverticoli del colon, che hanno sede prevalentemente a livello del sigma.

Febbre, meteorismo, dolori addominali con contrattura della parete, alvo chiuso alle feci ed ai gas e singhiozzo, depongono per una flogosi peritoneale, per lo più causata da appendicite acuta o nella donna da processi flogistici acuti dei genitali interni.

Stato febbrile con interessamento dell'apparato urogenitale

La febbre con associata sintomatologia vescicale (pollachiuria, disuria, stranguria), depone per una infezione delle vie urinarie basse.

Lo confermeranno l'esame delle urine (mucopus e piociti) e la urinocoltura, che porta all'individuazione del germe responsabile.

La coesistenza del segno di Giordano, di dolorabilità alla pressione al punto costo-vertebrale o costo-muscolare, depongono per la pielite e la pielonefrite.

Nell'infezione delle vie urinarie alte la febbre suole essere più elevata e resistente al trattamento; depone per una localizzazione alta dell'infezione la presenza nelle urine di batteri che alla immunofluorescenza presentano anticorpi adesi alla loro superficie (*test di Thomas*). In caso di infezione urinaria nell'uomo, specie se anziano, vanno esplorate le condizioni della prostata (prostatite, ascesso prostatico; ipertrofia adenomatosa o carcinoma della prostata), in quanto, capaci di provocare ristagno urinario, che espone all'infezione. Nelle donne il ristagno urinario è spesso causato dal cistocele.

Stato febbrile con anemia

Trattasi di quadri di anemia emolitica acuta e più raramente cronica, che possono comparire nel corso di malattie infettive causate da batteri, virus, protozoi.

I batteri più frequentemente responsabili di anemia sono: pneumococco, stafilococco aureo, salmonelle, streptococco emolitico, clostridium Welchii, ecc.; la complicanza emolitica è più frequente e severa nel corso delle sepsi puerperali. La bartonella bacillinus (responsabile della febbre di Oroya, caratterizzata da febbre, anemia grave, epatosplenomegalia) causa iperemolisi per azione meccanica, penetrando all'interno delle emazie.

Episodi di iperemolisi possono anche comparire nel corso dell'epatite virale, mononucleosi infettiva, varicella, morbillo, polmonite atipica primaria (per lo più con un meccanismo autoimmune); iperemolisi si ha anche nella leishmaniosi e toxoplasmosi, oltre che nella malaria.

Inoltre, numerose malattie infettive possono provocare, attraverso meccanismi vari, delle manifestazioni emorragiche, che rappresentano complicanze delle forme morbose stesse e pertanto in linea di massima non sono utilizzabili ai fini diagnostici.

Come abbiamo detto, esistono alcune malattie infettive o parassitarie che non si accompagnano a febbre. Per le malattie infettive afebbrili il sospetto circa la loro natura nascerà in base ad altri elementi del quadro clinico già ricordati e in base a criteri di ordine epidemiologico. Per le malattie parassitarie che occorrono nelle nostre aree e in quelle a noi più vicine, si tenga presente come soltanto la distomatosi e la schistosomiasi si accompagnino a febbre, avendo le altre un decorso afebbrile.

La diagnostica clinica delle malattie infettive frequentemente risulta difficile o impossibile senza ricorrere all'ausilio del laboratorio, che, pertanto, assume in questo campo una importanza considerevole, venendo talora a confermare il sospetto e talvolta consentendo soltanto esso di porre la diagnosi.

Comunque, in linea di massima, le indagini di laboratorio vanno coordinate con i risultati dell'esame del paziente ed inquadrate in base all'orientamento clinico; oltre tutto, si devono eseguire delle ricerche sapendo quello che si vuole e si può trovare.

Tuttavia, esistono casi in cui una febbre verosimilmente di natura infettiva, che è durata delle settimane, cessa senza che anche con l'ausilio del laboratorio sia possibile porre una diagnosi.

Molte delle indagini forniscono dei chiarimenti troppo tardivi perché si possa attendere senza pregiudizio per la salute del paziente infettivo, che spesso richiede degli interventi tempestivi.

Ne deriva la necessità di un rapido orientamento diagnostico sulla base degli elementi clinici in parte già considerati ed è tale orientamento di massima che talvolta guiderà la terapia; comunque, anche in questi casi prima di iniziare la terapia occorre eseguire i prelievi necessari per i vari accertamenti, in modo da non precludere le possibilità di chiarimento che il laboratorio può fornire.

Si tenga conto che la somministrazione intempestiva di antibiotici può modificare il quadro clinico, accrescendo le difficoltà diagnostiche, anche in quanto talora ritarda od annulla, per difetto di stimolazione antigenica, la comparsa degli anticorpi circolanti specifici (Giunchi).

Accertamenti di laboratorio

Da quanto finora detto, appare evidente come in linea di massima non sia corretto e pertanto non sia consigliabile intraprendere un trattamento antibiotico di fronte a qualsiasi condizione febbrile, prima di averne riconosciuto la natura infettiva (possibilità che si tratti di malattia non infettiva o di malattia virale e che come tale, quindi, non si avvantaggi della terapia antibiotica).

È essenziale, pertanto, il riconoscimento dello agente infettivo responsabile e della sua abituale e meglio se accertata sensibilità al trattamento chemioantibiotico.

Si tenga presente che l'uso indiscriminato o scorretto di prescrizioni è in parte responsabile dei fenomeni di antibiotico-resistenza e di cronicizzazione delle infezioni.

Le *ricerche di laboratorio* che rivestono valore diagnostico nel campo delle malattie infettive sono quelle rivolte ad:

— evidenziare l'agente patogeno con l'osservazione diretta microscopica del materiale biologico, eventualmente mediante immunofluorescenza o con l'esame colturale di sangue, feci, urine, liquor, midollo osseo, espettorato, essudato, pus, ecc.

Si può procedere all'*esame batteriologico* della cavità orale, dell'espettorato, del secreto naso-faringeo, delle feci, delle urine (da non prelevare con catetere, che espone il paziente al rischio di infezione), di essudato della vagina, dell'orecchio, ecc.

L'*emocoltura* costituisce il mezzo di elezione per la diagnosi della sepsi e delle infezioni in genere che si accompagnano a batteriemia.

I prelievi per l'esame colturale devono essere eseguiti prima di iniziare un eventuale trattamento antibiotico (preferibilmente all'insorgere del brivido ed entro 1-2 ore dall'inizio della febbre) o se questo è stato già iniziato, esso deve venire sospeso da almeno 48 ore prima del prelievo o della raccolta del materiale da coltivare.

Nel caso di infezioni croniche, ad esempio brucellosi, può essere utile eseguire l'emocoltura dopo splenocontrazione adrenalinica (dopo 5 min. dall'iniezione endovenosa di 1/60 di mg.).

Non eccezionalmente le sepsi sono sostenute da più batteri (*sepsi ad etiologia multipla*), il che è più facile ad avverarsi per i gram-negativi. In caso di sepsi si suole avere, oltre alla spiccata leucocitosi neutrofila, aumento della VES e della α_2 globulina.

Nelle malattie da virus e da rickettsie per l'isolamento dell'agente patogeno si ricorre alla coltura su tessuti o in uovo embrionato o all'inoculazione in animali suscettibili; si tratta, comunque, di metodiche che per la loro complessità e il tempo prolungato che richiedono riescono in pratica assai meno vantaggiose di quelle utilizzate per le malattie batteriche. Nella diagnosi della virosi, si ricorre all'isolamento dell'agente soltanto in casi particolari (in forme alquanto severe o per ricerche epidemiologiche), dato che trattasi di procedimenti lunghi, difficili e costosi.

Ai fini diagnostici riesce di notevole utilità poter dimostrare l'esistenza nel siero di movimento anticorpale specifico (*tests sierologici*).

La presenza nel siero di anticorpi contro un dato antigene non dà la sicurezza di una malattia in atto,

potendo indicare soltanto che il paziente è venuto in contatto in epoca più o meno vicina con l'antigene in esame (o con altro antigene ad esso correlato immunologicamente: *immunità crociata*). È a ragione di ciò che si suole ricorrere a determinazioni ripetute a distanza di tempo: una variazione significativa del titolo anticorpale nel senso dell'aumento o della diminuzione risulta probativa per un contatto attuale con l'antigene. Tale esigenza può portare, ad esempio, nel caso delle malattie virali, data la loro abituale breve durata, ad una diagnosi tardiva o retrospettiva.

In quasi tutte le malattie infettive da batteri, rickettsie, virus, protozoi, miceti, metazoi, si fa ricorso alle indagini sierologiche, utilizzando le tecniche classiche dell'agglutinazzione, precipitazione, fissazione del complemento, emoagglutinoinibizione e neutralizzazione. Per meglio evidenziare gli anticorpi si può ricorrere alla agglutinazione indiretta di particelle inerti (emazie, bentonite, lattice, ecc.), sulla cui superficie trovasi adsorbito l'antigene, alla immunofluorescenza (diretta od indiretta, utilizzando per quest'ultima siero antiglobuline umane, secondo Coombs), ai test di immunodiffusione su agar e di immunoelettroforesi.

In genere, le sierodiagnosi cominciano a positivizzarsi alla fine della prima settimana di malattia.

Nel corso di infezioni batteriche (ad esempio, brucellosi) se la sieroagglutinazione risulta negativa od anche positiva ad un titolo non significativo, si può procedere ad un nuovo esame praticato su due campioni di sangue: uno prelevato prima ed uno dopo 5 minuti circa dalla iniezione venosa di adrenalina (1/60 di mg, iniettata lentamente). Spesso si ottiene nel secondo campione una elevazione del titolo agglutinante (Ascoli e Fradà) per immissione in circolo di sangue dal serbatoio splenico e da altri serbatoi di sangue, nei quali, per essere ricchi di tessuto reticolo-endoteliale, il livello del titolo anticorpale è maggiore.

Le infezioni recenti da streptococco di gruppo A provocano una elevazione dei titoli sierici di *anticorpi antistreptolisina* 0. Questa determinazione riesce particolarmente utile nella diagnosi di febbre reumatica e di glomerulonefrite acuta streptococcica: un titolo basso ne rende assai poco probabile la diagnosi, mentre un titolo elevato, in presenza di un quadro clinico corrispondente, ne rende assai probabile la diagnosi. Nelle infezioni da streptococco si sogliono riscontrare nel siero anche altri anticorpi: antistreptochinasi, antistreptoialuronidasi, antiproteina M, streptonicotinadenin-dinucleotidasi, ecc.

Talora può assumere valore diagnostico la presenza nel siero di *anticorpi eterofili*; è questo il caso della agglutinazione antiemazie di montone nella mononucleosi infettiva (reazione di Paul-Bunnel).

Possono essere utilizzabili talora altre reazioni aspecifiche: ricerca di *agglutinine fredde* (aumentano nella polmonite atipica da micoplasma e nell'epatite virale), di agglutinina contro lo streptococco MG nei convalescenti di polmonite atipica; falsa positività delle sieroreazioni per la lue (nella mononucleosi infettiva, nell'epatite, morbillo, rosolia, polmonite ornitosica).

Comunque, per le precisazioni ed i dettagli in merito agli accertamenti di laboratorio che trovano utilizzazione nel campo delle varie malattie infettive si rimanda ai trattati di tecnica di laboratorio.

Scarsa utilità a scopo diagnostico rivestono i *tests intradermici*, che saggiano l'immunità cellulare mediante introduzione intradermica dell'antigene o di suoi componenti.

Essi meglio si prestano per ricerche epidemiologiche, in quanto la positività della reazione può indicare soltanto che il paziente è venuto in contatto con l'agente patogeno o con altro agente ad esso antigeneticamente correlato.

Un significato particolare assume l'*intradermoreazione alla tubercolina*, che è rivolta a saggiare la reattività dell'organismo nei confronti dell'antigene specifico; ma l'accertamento di uno stato anergico alla tubercolina può anche fornire elementi indiretti per la diagnostica di altre malattie (morbo di Hodgkin, sarcoidosi, ecc.).

Il laboratorio può, inoltre, fornire degli elementi che, pur privi di significato specifico, possono concorrere, come abbiamo visto, a dare un orientamento diagnostico: conteggio dei globuli bianchi e formula leucocitaria, VES, proteina C reattiva; ad esempio, un aumento delle transaminasi SGO e SGP ed una inversione del loro abituale rapporto costituiscono un importante elemento in favore dell'epatite virale.

L'aumento della VES, che è in rapporto soprattutto con l'aumento del fibrinogeno e delle sieroglobuline, si verifica non soltanto nei processi infiammatori in genere, ma nella maggior parte delle infezioni batteriche, in particolare in quelle suppurative ed anche in molte altre condizioni patologiche (anemie, epatopatie) ed in particolare nei tumori in preda a fenomeni necrotici.

Un ausilio alla soluzione dei problemi diagnostici delle malattie infettive, che talora si presentano alquanto difficili, può anche derivare dagli *accertamenti radiologici* ed eventualmente da quelli *bioptici*; comunque, i risultati delle varie indagini vanno sempre correlati con i dati clinici.

Numero d'ingresso
123804

INDICE ANALITICO

Aazon, segno di, 490
Abito morfologico, 52
Acalasia, 545
  con megaesofago, 552
  normotonica, 552
  vigorosa, 552
Acalculia, 738
Acantosis nigrigans, 89, 204
Accretio pericardica, 318, 332, 353
Achard-Thiers, sindrome di, 93
Achilia, 561
  istamino resistente, 561
Acid clearing test, 548
Acidi biliari fecali, 607
  primari, 607
  secondari, 607
Acidità gastrica, titolazione dell', 561
Acido
  cianidrico, 183
  5-idrossi-indolacetico urinario, 669
  delta-aminolevulinico (ALA), 505
  para-amminoippurico (PAI), 664
  urico, 666
Acidosi
  diabetica, 539
  metabolica, 247, 897
  respiratoria; 244, 247, 896
Acinesia, 709
Acne, 878
  rosacea, 78
Acondroplasia, 58, 786
Acrocianosi, 45, 76, 185, 294
Acromatopsia, 738
Acromegalia, 60, 123, 125, 854
ACTH, 851, 878
Addensamento polmonare, 164, 168, 172, 190, 192, 210
Addis, conta di, 672
Addison, morbo di, 31, 70, 310, 514
Addome
  a barca, 462
  acuto, 535
    di tipo occlusivo, 536
    di tipo peritonitico, 536
    di tipo vascolare, 537
    dolore dell', 26, 535
    falso, 538
  a cornice, 563
  a grembiule, 462
  a tavola, 26, 484
  ascoltazione dell', 505
  avvallato, 462
  batraciano, 463
  contrattura dell', 26, 471, 475
  contrazione di difesa dell', 25, 471
distensione dell', 517
  globoso, 462
ispezione dell', 462
  ligneo, 463
  limiti dell', 459
  linea nigra dell', 463
  nodi muscolari dell', 471
  noduli adiposi dell', 473
  palpazione dell', 469
    a mano doppia, 471
    a scosse, 471, 473
    combinata o bimanuale, 471, 473
    profonda, 470
    superficiale, 470, 471
  pareti dell', 459
  pendulo, 462, 878
  percussione, 495
  punti dolorosi, 488
  quadranti, 459
  regioni, 460
  reticolo venoso sottocutaneo, 466
  tumefazioni dell', 493, 494
Adenite, v. adenopatia
Adenoipofisi, 846
Adenoma
  ipofisario, 764, 848
  sebaceo, 120
Adenomesenterite, 595
Adenomegalia, 834
Adenopatia, 101, 132, 834
  circoscritta, 101, 929
  generalizzata, 101, 930
Adiadococinesia, 711
Adie, sindrome di, 117, 723, 736
Adinamia, 861
Adiuretina (ADH), 36, 99, 203, 846
Adreno-genitale, sindrome, 93, 308
Adson , manovra di, 728
Aerofagia, 510, 517
Afasia, 737, 743, 744
  motoria di Broca, 737
  pura, 737
  sensoriale o di Wernicke, 737
Affaticabilità, 249
Afonia, 180
Afte, 125, 126
  esofagee, 556
Agammaglobulinemia, 903, 923
Agusia, 738
Agglutinine
  antistreptococco MG, 934
  fredde, 934
Aggregazione piastrinica, 841
Agnosia, 738

acustica, 738
dello schema corporeo, 738
ottica, 738
tattile, 738
Agrafia, 738
Albinismo, 70
Albumina sierica, 604
Alcalosi metabolica, 897
respiratoria, 247, 876, 896
Alcaptonuria, 72, 784
Aldosterone, 99, 878, 879, 880
Alessia, 738
Alfa-fetoproteina, 636
Alito, 106, 107, 128
acidosico, 128
epatico, 128
uremico, 128
Alitosi, 128
Allen, prova di, 285
Allenamento, 314
Allergia, 100, 919, 920
Allergometria tubercolinica, 199
Alloritmia, 290, 367
Alopecia, 94
aereata, 94
Alterazione del rapporto ventilazione-perfusione, 245
della diffusione gassosa, 246
Alterazioni del tratto S-T e dell'onda T, 388
Alternanza elettrica, v. ECG
meccanica, 291, 306, 320, 324
Alveoliti allergiche, 921
Alvo, 38, 861
Amartoma polmonare, 218
Amaurosi, 745
Amenorrea, 855, 879, 885, 887
accertamenti diagnostici, 887
Amilasemia, 586, 916
Amilasuria, 586
Aminopeptidasi, 914
Aminotransferasi, 604
Ammoniemia, 605
Ampullomi della papilla di Vater, 584
Anamnesi, 1, 3, 5
delle malattie di cuore, 249
familiare, 4
farmacologica, 5
fisiologica, 4
lavorativa, 5
personale, 4
recente, 5
remota, 4
Anartria, 737
Anasarca, 98
Anchilosi, 102
Andatura, disturbi dell', 67, 69
anserina, 69, 713
atassica cerebellare, 69, 712
nel tipo sensitivo, 712
da ubriaco, 69
falciante, 69, 713
paraplegica, 713
parkinsoniana, 713
propulsiva, 69
steppante, 730
zoppicante, 69
Androgeni, 878, 885
Anello pericorneale di Kayser-Fleischer, 117
Anelli di Schatzki-Kramer, 557
Anemie, 294, 821, 823, 861, 932
arigenerative, 826
drepanocitica, 825, 539
emolitica, 823, 824, 920
ipercromica, 823
ipocromica, 823
macrocitica, 823, 912
manifestazioni dell'anemia, 823
microcitica, 823
normocitica, 823
normocromica, 823
pallore,
paraneoplastica, 204
perniciosa, 823, 825, 837, 912
sideroblastica, 824
sideropenica, 824
soffi innocenti,
Anestesia, 715, 718, 723, 727, 730, 731, 735, 736, 743
Aneurisma, 449
aortico, 23
dell'aorta addominale, 465, 484, 535
dissecante dell'aorta, 24, 293, 537
dolore, 24
ventricolare, 320, 349, 389
Anforofonia, 178
Angina, v. tonsillite acuta, 127
abdominis, 535
agranulocitica, 931
da sforzo, 319
di Ludwig, 127
di Plaut-Vincent, 931
instabile, 393
intricata, 19
pectoris, 21, 318, 319; 393
spontanea, 319
stabile, 393
variante o di Prinzmetal, 318, 392
Angiocardiografia, 354
radioisotopica, 435
selettiva, 354
venosa, 354
Angiografia
addominale, indicazioni, 622
cerebrale, 766
selettiva, 767
Angiopneumografia, 230
Angioscintigrafia cerebrale, 768
Angolo
di Louis, 138, 139
epato-cardiaco, 257
Angor coeruleus, 20
Anidrosi, 46, 97
Anisocitosi, 821
Anisocoria, 117
Anonia, 737
Anoressia, 37, 38, 508, 861, 879, 893, 895
diencefalica, 67
mentale o psichica, 38, 45, 66
Anorettoscopia, 604
Anosmia, 120, 719, 738
Ansa intestinale a "ciottolato", 593, 597
sentinella, 587
vettoriale, 363
Ansia, 46, 862
Anticorpi
anti-DNA, 922
anti-microsomi (LKM), 635
anti-mitocondri (AMA), 922
anti-muscolo liscio (SMA), 635, 922
anti-nucleo (ANA), 635, 810
anti-RNA, 922
anti-tiroidei, 866
eterofili, 934
nell'epatite alcolica, 636
nell'epatite virale, 635
Antigene/i
carcino-embrionario (CEA), 636
HLA-B27, 778, 810, 812
nell'epatite alcolica, 636
nell'epatite non A - non B, 636
nell'epatite virale, 635, 636
Anuria, 37, 662
riflessa, 37
Anuscopio, 604

Aorta
coartazione, 356
dolore, 23
ingrandimento, 345
Apicocardiogramma, 421
Apatia, 892
Apici polmonari, delimitazione, 159
Apoferritina, 819
Apoplessia cerebrale, 742, 308
Apparato osteo-articolare, 102
Appendice
dolore, 26, 489, 490
ectopia dell', 491
Appendicite, 491, 597
acuta, 531, 932
cronica, 535
Aprassia, 738
bucco-linguo-facciale, 738
costruttiva, 738
ideativa, 738
motoria, 738
Aracnodattilia, 59
Aran-Duchenne,
v. Atrofia muscolare
Arco senile o gerontoxon, 116
Area/e
bersaglio, 17, 29
del dolore, 38
di Brodman, 698, 699
o campi di Krönig, 160
semilunare di Traube, 161, 167, 502, 530
Trigger, 17, 29
Areflessia, 731, 736
tendinea, 705
Argiria, 96, 183
Argyl-Robertson, fenomeno di, 117, 539, 723, 736
Aria alveolare, 241
Aritmia
cardiaca, 290, 320, 324, 365, 367
completa o totale, 290, 367
respiratoria, 290, 367
sinusale, 367
sopraventricolare, 367
ventricolare, 367, 402
Arresto
cardiaco primario, 319
cardio-circolatorio, 329
seno-atriale, 316
Arsenico, avvelenamento cronico, 90
Arteria/e 284
acoltazione delle, 294
danza, 284
mesenterica, ischemia dell', 630
palpazione delle, 285
percussione delle, 294
polmonari a "baffi di turco", 346
radiali a trachea di pollo, 291
Arteriografia, 448, 848
della mesenterica inferiore, 622
della mesenterica superiore, 622
renale, 660, 686
selettiva del tripode celiaco, 588, 622
Arteriosclerosi cerebrale, 748
sintomatologia della, 748
Arterite giganto-cellulare di Horton, 203, 293, 783
temporale, 15, 16, 293
Articolazioni, 771, 772
dolore delle , 781
limitazione funzionale delle, 771
permanente delle, 772
scrosci delle, 773
transitoria, 772
Artrite, 101, 775, 776, 777, 780
infettiva, 779, 780, 929
psoriasica, 777
reumatoide, 103, 776, 789, 803, 812, 814, 921
Artrogoniometro, 772
Artropatia psoriasica, 777, 812
Artroscopia, 810
Artrosi, 775, 778, 789, 813
cervicale, 784, 789
fenomeni flogistici dell', 779
primaria, 775
secondaria, 775, 779, 785
Asbestosi, 214
Ascesso
epatico, 530, 931
polmonare, 172, 211, 530
subfrenico, 530, 638, 931
sintomatologia dell', 530
Ascite, 463, 502, 504, 517, 522
cause della, 504
chilosa, 504
differenziazione, 503
pseudochilosa, 504
Ascoli, segno di, 284
Ascoltazione, 8
a orecchio sospeso, 264
immediata, 8
mediata, 8
Asimbolia tattile, 738
Asinergia, 711
Asma
bronchiale, 182, 187, 919
cronica, 187
parossistica, 187
cardiaco, 182, 188, 249, 326, 328
Aspermia, 883
Asse elettrico, 363
determinazione, 365
deviazione verso destra, 365
deviazione verso sinistra, 365
Assenza/e, 742
temporali, 742
Assorbimento, prove di, 591
Astenia, 31, 249, 326, 860, 861, 878, 879, 893, 894, 895
fisica, 31
psichica, 31
Astenospermia, 883
Astereognosia, 738
Atassia, 710, 745
cerebellare, 710
dinamica, 710, 736
statica, 710, 736
tabetica, 710
vestibolare, 710
Atelettasia lamellare, 208
polmonare, 147, 164, 168, 172, 193, 208
Atonia gastrica, 518
Atriogramma (v. onda P), 360, 362, 363, 366
Atrofia
cerebellare, 203
cutanea, 89
distrettuale del tessuto adiposo, 67
primitiva del tessuto adiposo, 67
gastrica, 562, 580
muscolare progressiva
mielopatica, 733
di Aran-Duchenne, 733
di Werdinig-Hoffman, 733
neurale, 733
ottica, 720
Attacco isterico, 33
Attacchi ischemici transitori (TIA), 309, 745, 748
Atteggiamento, 67
a cane di fucile, 739
Attività reninica plasmatica, 660

Audiometria tonale, 724
Avvelenamento/i
da acido cianidrico, 183
da ossido di carbonio, 183
da stricnina, 102, 755
Ayala, indice di, 758
Azoospermia, 883

Babinski, segno di, 706
Babinski-Frölich, sindrome di, 65
Babinski-Nageotte, sindrome di, 701
Bacelli, fenomeno di, 178
Baimbridge, riflesso di, 314
Ballottamento rotuleo, 771
B.A.O. (Basal Acid Output), 561
Barraquer-Simons, malattia di, 65
Barré Lieou, sindrome di, 753, 784
Barrett, sindrome di, 557
Barriera ematoencefalica, 872
Basedow, morbo di, 129
Bastedo, segno di , 490
Bateman, porpora senile di, 88
Battiti di fusione, 373
Bedsoniae, malattia da, 931
Bechterew, riflesso di, 706
sindrome di, 777
Behçet, sindrome di, 126, 781
Bell, segno di, 113, 723
Bence-Jones, proteinuria di, 669, 829, 832
Benedickt, sindrome di, 700, 745
Bennehold, prove di, 658
Berger, glomerulonefrite di, 657
Beri-beri, 912
Berilliosi, 214
Bernard-Horner, sindrome di, 114, 117, 193, 723, 735, 753
Bernstein, test di, 548
Beta-trombo-globulina, 902
Biermer, anemia di, 825
cambiamento di suono di, 169
Bigeminismo extrasistolico, 287, 290, 369
Bile, coltura della, 607
esame della, 607
Bilelitiasi, 607
Biliari: ostacolo delle vie biliari extraepatiche, 477
Bilirubina totale e frazionata, 605
Bilirubinuria, 605, 669
Binet, punto di, 489
Bing, riflesso di, 706
Biopsia
del midollo osseo, 817
epatica, 650
intestinale, 590
linfoghiandolare, 835
pleurica, 234
polmonare, 234
prescalenica, 340
prostatica, 660
renale, 689
sinoviale 811
splenica, 834
testicolare, 883
tiroidea, 866
Binde, segno di, 739
Bing, riflesso di, 706
Binzwanger, encefalopatia arteriosclerotica di, 309, 748
Blocco
atrio-ventricolare, 290, 316, 380
di I grado, 380
di II grado, 287, 290, 381
di III grado o completo, 291, 381
di branca, 382, 387
completo, 383
destra, 387
sinistra, 387
seno-atriale, 316
unifascicolare, 387
Blood sludge, 446
Blumberg, segno di, 489, 492, 536
Boas, punti vertebrali di, 489
Bodart, triade di, 593
Boerhaave, sindrome di, 515, 524, 528, 559
Boeri, segno di, 155
Bolla, 82
Bolo isterico, 507
Bombesina, test alla, 563
Borborigmi, 506, 536
Bornholm, malattia di, 18, 155, 928
Borsite, 775, 782
Botallo, pervietà del dotto arterioso di, 278, 310
Botulismo, 513
Bouchard, noduli di, 103, 778, 781
Bouveret, malattia di, 315, 375
Bozza precordiale, 251, 311
Brachialgia di tipo causalgico, 19
Brachicefalia, 111
Brachitipo, 54
Bradicardia, 286, 287, 330, 362, 366, 861
cause di, 287, 366
sinusale, 287, 366
Bradicinesia, 708
Bradipnea, 151
Bradipsichismo, 86, 861
Bradisfigmia, 287
per bigeminismo extrasistolico, 287
per deficit di polso, 287
Braham, riflesso bradicardico di, 296
Brodmann, aree di, 698, 699
Broadbent, segno di, 318, 333
Brody, effetto di, 402
Bromidrosi, 46, 97
Bromosulftaleina (BSF), 605
Bronchiectasia, 198, 208, 230
Bronchioloalveolografia, 229
Bronchite, 208
cronica 185
Bronco-asmatica, sindrome, 187
Broncofonia, 177, 178
Broncoblenorrea, 181
Broncografia, 225
Broncopolmonite, 211, 931
caseosa, 198, 200
Broncoreattività aspecifica, 247
specifica, 189
Broncorrea, 181
Broncoscopia, 233
Broncospirometria, 238
Brown-Séquard, sindrome di, 10, 701, 735
Bronzino, morbo, 70
Brucellosi (v. splenomegalie), 930
Brudzinski, segno di, 739
Budd, punto di, 489
Budd-Chiari, sindrome di, 519, 522
Buerger, malattia di, 293
Bulbo duodenale "a incisura trapezoidale", 572
"a trifoglio", 572
cicatriziale, 572, 584
diverticoli del, 572, 584
esame radiologico del, 571
polipi del, 572
Bulimia, 37
Burnett, sindrome di, 895
Burton, orletto di, 121

Cachessia, 66, 327, 857
ipofisaria, 67

Calazio, 114
Calcemia, 753, 811, 812
Calcificazione pericardica, 318
Calcificazioni cardiache, 353
mitraliche, 353
pancreatiche, 588
Calcio, 876, 894
Calcitonina, 872
Calciuria, 811, 812
Calcoli biliari, 607
tipi di, 607, 612
Calcolosi biliari, 607
colecistica, 612
coledocica, 476, 586, 612
Caldone, 861
Calvizie seborroica, 94
Campanacci, punto di, 489, 490
Campi o aree di Krönig, 160
polmonari, 206, 353
Campo visivo, 720, 721, 743
Canale atrio-ventricolare comune, 310
Canale inguinale, esplorazione del, 484
Cancro acquatico, 127
a palla, 218
bronchiale, 182
del colon, 535, 597
del retto, 597
ulcerato, 568, 569
Candidosi, 125
Canizie prematura, 94
Capacità, concentrazione renale, 665
diluizione renale, 665
funzionale cardiaca, 314
funzionale residua, 236
inspiratoria, 236
massima tubulare di riassorbimento, 665
massima tubulare di secrezione, 664
mentale, 104
polmonare totale, 236
vitale, 236
Capelli, 92, 112, 861
Capillaroscopia, 445
Capo, esame del, 111
Cappuccio di Grocco, 260
Capsula di Krosby-Kupler, 590
Capsulite, 782
Caput medusae, 469, 522
Carbossiemoglobina, 183
Carcinoide bronchiale, 541
Carcinoide gastrico, 541
Carcinoma bronchiale, 218
cutaneo, 92
epatico, 636, 642, 647
gastrico, 569, 571, 582, 583
pancreatico, 645
polmonare, 218
prostatico, 494, 932
tiroideo, 135, 864, 867
Carcinosi miliarica, 220
Cardarelli, segno di, 132, 255, 334
Cardioangiografia, 337, 354, 435
Cardiomegalia, 350, 861
Cardiopalmo, 862
Cardiopatici, classificazione funzionale dei, 250
Cardiopatia ipertensiva, 321
ischemica, 318, 320, 388
Cardiopatie congenite, 310
Cardiovascolare, apparato, 341
Carie dentaria, 122
Cariotipo, 103
Caroli, sindrome di, 15, 617
Carotidi, danza delle, 130
Carotidografia, 766
Carotidogramma, 421
Casoni, reazione di, 927
Catalessia, 35
Cataratta, 117
Catetere bloccato, 428
flottante di Swan-Gang, 442
Cateterismo cardiaco, 325, 422, 426, 428
Causalgia, 13, 731
Caverna polmonare, 172, 179, 196, 200
Cavografia inferiore, 452
superiore, 452, 719
Cefalea, 13, 847, 892
a grappolo od istaminica, 14
continua, 15
da ipertensione endocranica, 15, 740, 741, 745, 749
di origine centrale, 15
di tensione, 15
ipofisaria, 847, 854
occasionale od emicrania, 13, 15
post-traumatica, 14
sintomatica, 14, 14
Celsi, area di, 94
Cellule a castone, 196
da vizio cardiaco, 353
di Reed-Stemberg, 830
di Rieder, 821
di Turk, 821
LE, 635, 809, 811, 813, 922
reticolari, 821
Cellulite, v. panniculite
Cenestesi, 47
Cerebropatie vascolari, 742
a focolaio, 742
diffuse, 748
Cervelletto, funzione del, 709, 710
Chaddock, riflesso di 706
Chagas, malattia di, 518, 545
Charcot-Leyden, cristalli di, 187
Chauffard-Rivet, zona coledoco-pancreatica di, 489
Cheilite, 120
angolare, 120
erpetica, 120
precancerosa, 92
Cheilosi angolare, 120
Cheratite, 117
Cheratomalacia, 117, 912
Cheratosi follicolare, 90
senile, 92
Chetonuria, 899
Chetosteroidi urinari, 879
Chimografia, 205
Chimotropsina, 586, 916
Chinetosi, 32
Chini, sindrome coronario-cerebrale di, 320, 748
Chwostek, segno di, 754, 876
Cianosi, 74, 183, 311, 326, 327
centrale, 184
falsa, 183
localizzata, 75, 183
periferica, 75, 185, 326
Cicatrice, 91
ombelicale, 464
Cicloergometro, 401
Cilindruria, 672
Cinescopia, 205
5-nucleotidasi, 606, 636, 914
Cirrosi, 636
biliare primitiva, 634, 635, 636
epatica, 31, 78, 96, 119, 518, 519, 528, 638, 643, 838, 840, 903
splenomegaliche reticolo-endoteliali, 833
Cisti
addominali, 502
bronchiale solitaria, 207, 208, 209
d'echinococco, 168, 172, 182, 644
mediane sopraioidee, 133

sottoioidee, 133
mesenterica, 494
ovarica, 494, 503
pancreatiche, 645
sebacee, 97
Cisticercosi muscolare, 784, 927
Cistifellea a fragola, 612
a porcellana, 612
Cistinuria, 666
Cisto-uretrografia, 676
Clado, punto di, 490
Claude, sindrome di, 700, 745
Claude-Bernard-Horner, sindrome di, 334
Claudicatio intermittens, 292
alta, 292
midollare, 749
venosa, 298
Clearance del PAI, 664
della creatinina, 604, 663, 664
dell'inulina, 553, 664
dell'urea, 663
tissutali, 443
Clicks, 268, 318
da eiezione aortica, 268
polmonare, 268
valvolare, 268
da pace maker, 410
protesi valvolari, 410
protosistolici, 268, 407
sistolici, 408
Cliger-Najjar, malattia di, 525
Clisma opaco, 593, 595
Cloasma, 86
gravidico, 70
Clono del piede, 705
della rotula, 705
Cloro, 876, 894
Coagulazione intravascolare disseminata (C.I.D.), 835, 837, 838, 840
Coagulopatia da consumo, 840
Coartazione dell'aorta, 270, 278, 308, 311
Coito, 38
Colalemia, 525
Colangiografia, 588, 612
indicazioni alla, 617
post-operatoria, 617
reazioni da ipersensibilità alla, 617
retrograda perendoscopica, 589, 620
transepatica percutanea, 617, 620
Cold pressor test, 752, 753
Colecisti, 475, 610, 612, 644
a porcellana, 612
Colecistografia, 608
Coledoco, 644
Coledocopancreatografia retrograda perendoscopica (ERCP), vedi retrograda perendoscopica
Colemia, 525
Colestasi extraepatica, 526
intraepatica, 526
Colesterosi, 612
Colica, 13
biliare, 27
epatica, 27, 532
renale, 28, 532
saturniana, 531
Collare di Stokes, 149, 333
Collasso, 329
Collo, 129
cisti del, 132
di bufalo, 130
dolore al, 16
grosso di Madelung, 65
motilità del, 133
proconsolare o collare di Stokes, 149, 333
Colon
esplorazione, 595
diverticolosi del colon, 596, 603
esame radiologico, 595
irritabile, 513, 535, 596
poliposi del, 603
ulcerazioni del, 596
Colonna vertebrale
a "canna di bambù", 778
anomalie, 774
motilità, 773
radiologia della, 754
scoliosi, 774
Colonscopia, 598, 600
indicazioni, 598
complicanze, 601
limiti e controindicazioni, 600
Colpo di pistola, 294
Colpo pericardico, 267, 277, 318
Coma, 104
acuto, 105
alcoolico, 107
apoplettico, 106
barbiturico, 107
basedowiano, 110
da colpo di calore, 107
da ossido di carbonio, 107
diabetico, 106, 108
chetoacidosico, 109
iperosmolare, 108
lattacidemico, 108
epatico, 106
ipercapnico, 107, 202, 244, 247
iperparatiroideo, 110
ipoglicemico, 106
iposurrenalico, 110
livelli di, 105
medio, 105
meningeo, 110
mixedematoso, 110
morfinico, 107
prolungato, 105, 108
profondo, 105
sorpassato, 105
surrenalico, 110
uremico, 106
vigile, 105
Compasso di spessore, 772
Complemento, 635
Complesso QRS, 362-374, 380-383
Compliance polmonare , 240
cardiaca, 325
Componente "M", v. gammopatie monoclonali, 903
Composizione idro-salina corporea, 892
Compressione seno carotideo, 367, 752
bulbi oculari, 367, 752
Comunicazione interatriale, 310, 313, 278, 281
interventricolare, 310, 313, 275, 278, 279, 283
Concato, segno di, 155
Concentrazione, prova di, 665
Concretio pericardica, 317, 353
Condiloma piano, 82
Condorelli, penumomediastino secondo, 336
segno di, 335
Condrocalcinosi articolare, 777, 789
Condroma, 794, 806
Conduzione aberrante, 370
Congestione polmonare, 321, 328
Congiuntiva, 117
Congiuntivite, 117
Conn, morbo di, 31, 879, 308
Connettiviti paraneoplastiche, 204
reumatiche, 775, 781
Conta di Addis, 672
Contrattura addominale, 26, 471

Contrazione addominale, 471
Convulsioni, 33, 741, 748, 755, 893
toniche, 33
tonico-cloniche, 33
Cooley, morbo di, 764, 791, 800, 825
Coprocoltura, 590
Coprofagia, 38
Coproliti, 600
Copula, 371
Corda colica, 483, 514
Cornage o soffio laringeo, 171, 181, 182, 333
Cornea, 116
arco senile della, 116
calcificazione della, 895
panno della, 117
Corona di Schweniger, 76, 148
Coronarografia, 356
selettiva, 357
Corpi chetonici urinari, 669
Corticosurrene, neoplasie virilizzanti del, 94
Cortisolo, 878, 879
Coscienza
obnubilata, 104
stato di, 732
vigile, 104
Costola cervicale, 806
Cotenna pleurica, 179, 224
Courvoisier-Terrier, legge di, 476
Coxackiosi, 931
Crampi muscolari, 102, 732, 860, 878, 893
Crampo, 13, 102, 878
Cranio, 111
forma del, 111
natiforme, 111
radiologia del, 764
Craniofaringioma, 849
Craurosi vulvare, 34
Creatinfosfochinasi (CPK), 913
Creatinina, clearance della, 664
Crepitazioni articolari, 103
Crepitatio indux, 175
Crepitatio redux, 175
Crepitio da spiegamento, 176
Cretinismo, 57
Crioglobulinemia primaria idiopatica, 905
Criptorchidismo, 881
Crisi di sguardo forzato, 708
emolitica acuta, 824
ipertensiva, 15
jacksoniana, 741, 742
Cristalli di Charcot-Leyden, 187
Cristallino, 117
Criteri di arresto dello sforzo, 401
Crohn, morbo di, 514, 535, 593, 596, 597, 602
Cromatina sessuale, 103
Cromidrosi, 97
Crosby-Kupler, capsula di, 590
Crosta, 90
Crouzon, malattia di, 112
Cruveilheir - Baumgarten, sindrome di, 52
Cuoio capelluto, 92, 112
Cuore a corazza, 318, 353
a fiasca, 350
a goccia, 341, 252
aneurisma del, 389, 254, 269
archi del, 343
a scarpa, 349, 259
a zoccolo, 346
ascoltazione del, 261, 262
bovino, 351
calcificazioni del, 353
degli sportivi, 314
diametri del, 258, 344
dolore del, 21, 319
eretismo del, 287
fissità del, 259, 318, 333
focolai d'ascoltazione del, 262
globoso, 260, 341
ipertiroideo, 330
ispezione del, 250
itto della punta del, 252
margini del, 343
nel mixedema, 330, 861
nella sclerodermia, 330
obliquo, 341
palpazione del, 253
percussione del, 255, 256
ottusità
attività assoluta del, 255, 258
relativa, 255, 258
polmonare acuto, 193, 322
cronico, 321, 328, 329, 330, 186
radiologia del, 341
spostabilità con i cambiamenti di posizione, 259
trasversale "o coricato", 341
verticale, 341
Curshmann, spirali di, 187
Curva audiometrica, 724, 725
Curva flusso-volume, 237
Curva oscillografica, 306
Curve reografiche, 443
Cushing, malattia di, 854, 308
morbo di, 882, 89, 94, 130
sindrome di, 65, 94, 203, 879, 880
Cute, 69
atrofia della, 89
carcinomi della, 92
cheratosi della, 90
depigmentazione, 860
esame della, 69
iperpigmentazione, 879
lesioni primitive della, 78
lesioni secondarie della, 78
striae densae della, 89
Cyon, nervo depressore di, 334

Dalrymple, segno di, 115, 863
Daltonismo, 118
D'Amato, fenomeno paradosso di, 166
segno di, 173, 335
Damoiseau-Ellis, linea di, 165
Daniels, biopsia prescalenica di, 340
Danza delle arterie, 284
ilare, 346
Dye-test di Sabin-Feldman, 930
Deambulazione, disturbi della, 712
Decubito, 67, 68
Deficit di acqua, 890
di calcio, 894
di fosforo, 895
di magnesio, 896
di potassio, 893
immunitari nelle epatopatie, 636
Deflessione intrinseca, 383
Deformazioni della regione precordiale, 251
toraciche, 144
Degenerazione epatolenticolare di Wilson, 709
Déjardins, punto pancreatico di, 492
Déjarine-Sattas, v. neuropatia, ipertrofica
De La Camps, segno di, 169, 199, 335
De Musset, segno di, 130, 284
Demenza paralitica, 736
Denti, 121
Depressione psichica, 46

De Quervain, tiroidite di, 135
De Ritis, indice di, 604
Derivazioni ecgrafiche, 361
vettorcardiografiche, 397
Dermatite ocra, 72
Dermatite reticolare pigmentaria, 70
Dermatoglifi, 97
Dermatomiosite, 921
Dermatosi paraneoplastiche, 92
Dermografismo, 739, 752
D'Espine, fenomeno di, 178, 199, 335
Destrocardia, 252
De Toni - Fanconi - Debré, sindrome di, 893
Deviazione coniugata del capo e degli occhi, 742
Diabete
insipido, 893
lipoatrofico, 67
mellito, 62, 85, 101, 118, 897
chetoacidosi, 539
coma, 106-108
diagnosi, 897
insulino-dipendente, 897, 898
insulino-indipendente, 897, 898
intermedio, 897
Diaframma, dolore del, 20
fenomeno del, 151
Diagnosi
diretta, 2
indiretta o differenziale, 2
ergometrica, 401
Diametri cardiaci, 258, 344
Diarrea, 38, 99, 512, 842
acuta degli adulti, 513
acuta dell'infanzia, 513
cronica degli adulti, 513
cronica dell'infanzia, 513
da deficit di secrezione pancreatica, 513
gastrogena, 513
nervosa, 513
notturna, 512
secretiva, 512
Diastasi dei retti addominali, 464
Diciassette cheto-steroidi urinari, 879, 882
irossi-cheto-steroidi urinari, 879, 882
Difetto
del setto interatriale, v. Comunicazione interatriale
del setto interventricolare, v. Comunicazione interventricolare
di Cole, 572
Differenziazione sessuale, 103
Diffusione alveolo-capillare, 242
Difterite, 931
Dilatazione acuta dello stomaco, 517, 518
atriale, 366
sinistra, 366
destra, 366
di entrambi gli atri, 367
ventricolare, 324
Dimagramento, 45, 512, 878
Diplegia, 702
Diplopia, 720
Disaccaridasi (attività), 510, 590
Disappetenza, 37
Disartria, 737
Discartrosi, 784
Dischezia, 511
Discinesia colecistica, 612
Discinesie extrapiramidali, 708
Discromatopsia, 118
Discronometria, 712
Diselettrolitemie, 666
Disestesia, 715
Disfagia, 25, 507, 514, 725
pseudodisfagia, 507
psicodisfagia, 507
Disfonia, 175, 180
Dislipoproteinemie, 906
Dismetria, 710
Dispareunia, 39
Dispepsia, 509
biliare, 509
da deficienza di disaccaridasi, 510
gastrica, 509
intestinale, 509
ipersecretiva-ipoperistaltica, 509
iperstenica, 509
iposecretiva-ipoperistaltica, 509
ipostenica, 509
pancreatica, 509
primitiva, 509
secondaria, 509
Dispnea, 150, 181, 249, 326, 328
accessionale, 182
cause della, 182
continua, 182
da sforzo, 32, 182, 249, 311, 328
da ostacolo della penetrazione dell'aria, 182
espiratoria, 181
inspiratoria, 181
mista, 181
parossistica notturna, 182, 326, 328
Disprotidemia, 903
Dissociazione atrio-ventricolare, 367, 381
siringomielica, 735
Distomatosi epatica, 927, 931
Distonia neurovegetativa, 753
Distonie della colecisti, 610
Distrofia adiposo-genitale, 69
distale di Wilander, 732
miotonica, 733
muscolare dei cingoli, 732
di Landouzy-Déjerine, 732
muscolare primitiva, 102
pseudoipertrofica di Duchenne, 732
polmonare progressiva, 190
Disturbi della deambulazione, 712
andatura a forbici, 713
anserina, 713
a piccoli passi, 713
atassica di tipo cerebellare, 712
di tipo sensitivo (o tabetica), 712
falciante, 713
paraplegica, 713
parkinsoniana, 713
Disturbi della parola, 712
della scrittura, 712
della stazione eretta, 712
del tono muscolare, 712
di conduzione, 290
Disuria, 36, 492, 667, 932
Disvitaminosi, 911
Diuresi, *36*
Diverticolite, 483, 535, 596
Diverticolosi, 603
Doglie, 13
Dolicocefalia, 59, 111
Dolore/i, 9
addominale, 25, 892
al collo, 16
annessiale, 29, 488, 493
aortico, 23
appendicolare, 26, 489
bronchiale, 19
bulbo-pontino, 10
cardiaco, 21, 319

centrale, 10
da costola fluttuante, 18, 493
da distensione cardiaca, 23
dei legamenti, 17
del bulbo duodenale, 26, 488
del colon, 488
del periostio, 17
della crescita, 784
della sindrome intermedia, 22
dell'intestino tenue, 26, 488
dello stomaco, 26, 488
di ogirine ovarica, 29, 493
ectopico dell'angor, 22
epatico e biliare, 27, 488
epicritico, 12
esofageo, 24, 488
intercostale, 18
irradiato, 26
meccanismo del, 10
midollare, 10
muscolare e scheletrico, 29
pancreatico, 28, 488, 492
pericardico, 21
pleurico, 20
pleuro-diaframmatico, 20
polmonare, 20
polmonare diaframmatico, 20
precordiale non cardiaco, 23
renale, 28, 488, 492, 493
somatico, 10
ricorrente, 11
profondo, 10
splenico, 28, 488
talamico, 10
tipi principali di, 9
toracico, 16, 17, 18, 19, 154, 178
da affezioni addominali, 19
tracheale, 19
ureterale, 492, 493
uterino, 28, 29, 488, 493
vescicale, 488
viscerale, localizzazione del, 12
profondo, 11
superficiale, 11
Doppio test di Master, 401
Doppio tono di Traube, 294
Doppler
effetto, 444
velocimetro, 444
Dosalgia, 783
Dosaggio insulina, 901
Dotto arterioso di Botallo, persistenza del, 278, 310, 327
Dressler, sindrome post-infartuale di, 320
Drop attacks, 745
Dubin-Johnson, sindrome di, 525, 605
Duchenne, distrofia muscolare di, 732
Dumping sindrome, 541
Duodeno
quadri patologici, 584
"C" duodenale, 571, 572, 587, 588
diverticoli, 572, 584
fistole, 584
radiologia, 563
tumori, 584
ulcera, 584
Dupré, segno del ventaglio di, 706
Durozier, segno di, 295

Ebstein, angolo epato-cardiaco di, 257, 260
Cardarelli, febbre di, 42, 830
malattia di, 311
segno di, 132, 255, 317, 334
Eccesso di acqua, 891
di calcio, 894
di fosforo, 895
di potassio, 894
di sodio, 893
staturali, 59
Ecchimosi, 72, 88
Echinococcosi, 473, 642, 644, 927
epatica, 473, 644, 927
polmonare, 211
Eclampsia, 34, 755
Ecografia
addominale, 642
cardiaca, 325, 424
cerebrale, 769
colecisti, 644
epatica, 642
pancreatica, 588, 645
polmonare, 235
prostatica, 661
renale, 676
venosa, 297, 643
Ecotomografia, v. Ecografia
Ectima, 85
Ectopia renale, 481
Eczema, 83
Edema, 97, 98, 99, 250, 316, 326, 657
allergico, 92, 100
a mantellina, 149, 185, 333
angioneurotico di Quincke, 100, 919
cerebrale, 14
da fame, 99
da puntura di insetto, 100
da ritenzione idrosalina, 99
da scompenso cardiaco, 98, 327
da stasi linfatica, 100, 303, 304
da stasi venosa, 99, 304
della papilla, 118
discrasico, 99
distrettuale, 98, 99
generalizzato, 98
infiammatorio, 99
polmonare acuto, 180, 182, 210, 249, 326, 327, 328
traumatico, 100
Effetto Brody, 402
di mescolanza venosa, 246
Doppler, 444
spazio morto, 241, 246
Efficienza ventricolare (valutazione), 424
Egobroncofonia o voce di Pulcinella, 178
Egofonia, 178
Ehlers-Danlas, sindrome di, 838
Eiaculazione, 39
Eickhorst, cambiamento di suono di, 169
Einthoven, teoria, 363
triangolo, 363
Eisemmenger, complesso di, 275, 312
Elastanza, 239
Elefantiasi, 100
Elettrocardiogramma, 357
analisi sistematica, 363
basi elettrofisiologiche, 359
normale, 362
patologico, v. singole voci
registrazione, 357
valore dell', 358
Elettroencefalografia, 760
Elettromiografia, 764
Eliminazione, prove di, 920
Ellissocitosi, 821
Elminti, 927
Emaciazione, 66
Ematemesi, 183, 524, 557
falsa, 524
Ematobilia, 524
Ematocrito, 816
Ematomielia, 749
Ematoma, 88

intracerebrale, 747
Ematuria, 657, 658, 659, 660, 672
Emazie, 817
a bersaglio, 821
a sopravvivenza, 818
Embolia, 293, 298
cerebrale, 748
polmonare, 20, 192, 298, 322, 323
retiniche, 309
Embriocardia, 320
Emeralopia, 912
Emianestesia, 718
Emianopsia bitemporale, 719, 854, 855
laterale omonima, 719
nasale bilaterale, 719
Emiballismo, 708
Emiblocchi
anteriore sx (ESA), 387
posteriore sx (ESP), 388
Emicrania, 14
Emiplegia, 701
capsulare, 700

Emisezione midollare, sindrome da, 735
Emocateresi, 818
Emocoagulazione, 835
Emocromatosi, 72, 820
Emofilia, 539
Emoftoe, 182
Emoglobina/e, 818
patologiche, 818
Emoglobinuria parossistica notturna, 824
Emolitiche, malattie, 823
Emogramma, 821
Emorragia/e
cerebrale, 746
cerebro-meningea, 747
del tubo digerente, 524, 537, 603
retiniche, 118
subaracnoidea, 15, 748
subdurale, 14
Emorragica, malattia, 835, 840
Emorroidi, 298, 604
Emosiderosi, 72
polmonare, 193, 353
Emostasi, 835
meccanismo dell', 836
Emottisi, 182
Empiema della colecisti, 476
necessitatis, 148
pleurico, 530
Enantema, 126
Encefaliti, 738
classificazione delle, 739
Encefalo, malattie vascolari, 742
Encefalomieliti, 739
Encefalopatia arteriosclerotica di Binzwanger, 309, 748
ipertensiva, 309
porto-sistemica, 528
respiratoria, 202

Endocardite, 203, 264, 775, 929
di Libman-Sachs, 929
fibroplastica di Löffler, 324
sub acuta, 929
Endocraniosi frontale, 15, 93, 764
Endoscopia
dell'albero respiratorio, 233
del colon, 598
dell'esofago, 553
dello stomaco e duodeno, 578, 584
del tubo digerente, 553
complicanze, 553
limitazioni e controindicazioni, 553
Enfisema, 163, 172, 182, 190
centrolobulare, 186, 189
mediastinico, 20, 335
panlobulare, 186, 189
polmonare, 156, 163, 186, 190, 191, 208
sottocutaneo, 21, 148
Enoftalmo, 116
Enterite/i, 512, 513
da elminti, 932
da miceti, 932
da protozoi, 932
da salmonelle, 932
da shighelle, 932
da virus, 932
regionale, 593
stafilococciche, 932
tubercolare, 593
Enteropatia arigenerativa, 590
da glutine, 539, 590
proteinodisperdente, 540, 591
Enterormoni, 541, 542
Enuresi, 662
Enzimogramma
nella patologia del cuore, 913
del pancreas, 916
del tubo digerente, 916
ossea, 915
urogenitale, 914
nelle emolinfopatie, 915
nelle epatopatie, 914
nelle miopatie, 915
nelle pneumopatie, 915
Enzimopatologie, 913
Enzimuria, 666
Eosinofili, 822
Eosinofilia, 823
Epatite alcoolica, 634, 638, 930
cronica attiva, (ECA), 634, 635
virale acuta (EVA), 539, 634, 635, 636, 930
Epatocolangite, 930
Epatomegalia, 326, 473, 499

Epatopatie acute e croniche, 634
Epato-renale, sindrome, 530
Episclerite, 116
Epidermoreazione nelle allergopatie, 819
Epididimite, 661
Epifisi, 858
Epigastrio, 460, 461
Epilessia, 33, 741
grande male, 741
parziale, 742
piccolo male, 742
Epistassi, 120
Epiteliomi della cute, 92; v. anche Tumori
Epulide, 121
Equilibrio acido-base, 247, 889, 896
Erb, distrofia scapolo-omerale di, 773
segno di, 754
Erben, prova di, 752
ERCP, pancreatico-colangiografia retrograda, 584
Erisipela, 114, 303
Eritema, 78
a farfalla, 113
essudativo polimorfo, 82, 928
fisso da medicamenti, 79
nodoso, 85, 928
palmare, 78
Eritematode fisso, 89
sistemico disseminato, v. LES
Eritremie, 829
Eritroleucemia, 828
Eritrociti, 817
sopravvivenza degli, 818
Eritromelalgia, 294
Eritrone, 817

Eritropoiesi, 817
Eritropoietina, 187, 826
Eritrosedimentazione, velocità, 820
Ernia
epigastrica, 464, 484
crurale, 464, 484
del disco, 784
iatale dello stomaco, 25, 514, 558, 559
inguinale, 464, 483
lombare, 464, 484
ombelicale, 468, 484
Erosione della cute, 90
Erpes Zooster, 80
Erpete labiale, 82, 928
Eruttazione, 510
Eruzioni aspecifiche da farmaci, 79
cutanee, 34
specifiche, 79
Esame
elettrodiagnostico, 763
dei liquidi cavitari, 195
delle feci, 586, 590, 592
delle urine, 667
obiettivo, 6
Esantema, 78
allergico, 928
infettivo, 78, 927
rickettsiosi, 927
roseolico, 928
virosi, 927
Escara, 89
Escavazioni polmonari, 172
Escoriazione, 85
Escudero-Nemenov, segno di, 211
Esofagite, 555, 556
cronica cicatriziale, 556
erosiva, 555
iperemica, 555
ulcerativa, 556
Esofago
acalasia, 545, 552
a "calza o sigmoide", 545
carcinoma, 546, 557
discinesie, 543
diverticoli, 24, 543, 548, 557
esofagoscopia, 553
esame radiologico, 543
manometria, 549
molle, sindrome dell', 552
pH-metria, 548
reflusso gastro-esofageo, 552
spasmo dell', 543
tumori, 25
ulcera di Barret, 557
ulcera peptica, 548, 557
varici, 548, 557
Esofagopatie, 555
Esoftalmo, 112, 114, 863

Espettorato, 180
maligno, 115
Estrogeni, 881, 884
Euler-Liljestrand, riflesso di, 187
Eunucoidismo, 61, 883
primario, 883
secondario, 883
Evanescente, polmone, 208
Eventratio diaframmatica, 531, 598
Ewart, segno di, 261, 317
Ewing, sarcoma di, 799
Extrasistoli, 290, 369
a salve, 369
atriali, 370
atriali a conduzione aberrante, 370
bigemine, 369
giunzionali, 370
interpolate, 369
isolate, 369
monomorfe, 370
polimorfe, 370
quadrigemine, 369
raggruppate, 369
sopraventricolari, 470
trigemine, 369
ventricolari, 369, 370, 470

Facies, 47, 113
acromegalica, 48, 855
addisoniana, 51
adenoidea, 48
basedowiana, 51
cachettica, 49
composita, 48
edematosa, 50
emaciata, 49
leonina, 49
lunare, 49, 878
ippocratica, 50
miastenica, 52
mitralica, 51
mixedematosa, 50
mongoloide, 48
oftalmoplegica, 52
orientaloide, 48
parkinsoniana, 51
poliglobulica, 50
sclerodermica, 50
tetanica, 52
virile, 50
Facoltà mentali, v. Capacità mentali
Fallot, tetralogia di, 311
trilogia di, 311
Falso addome acuto, 538
Fame, 37
Fanconi - De Toni - Debré, sindrome di, 895
Faringite, 128
Faringospasmo, 754
Faringo-tonsillite erpetica, 127, 931
Farmaci,
angina da, 931
ittero da, 526
manifestazioni cutanee da, 79
Farmer's lung, 189, 921
Fascicolazione muscolare, 102, 714
Fascio di Kent, 377
piramidale, 698
vascolare, 261
Fattore reumatoide, 635, 776, 781, 803, 809, 811, 812, 813, 922
Fattori della coagulazione, 839
Favismo, 823
Febbre, 39
bottonosa, 79, 928
cause della, 40
continua, 40, 41
criptogenetica, 44
dei fonditori di zinco, 925
di Cardarelli-Ebstein, 830
di Oroya, 932
difasica, 42
effimera, 42
fictizia, 40
intermittente, 40
moderata, 40
nervosa o diencefalica, 39
ondulante, 42
remittente, 40-41
reumatica, 929
ricorrente, 42
settica, 42
tipi di, 40
Febbricola o stato subfebbrile, 40
Fecaloma, 483, 494, 518
Feci, aspetti tipici delle, 592
esame delle, 586, 590, 592

ipercoliche, 592
ipocoliche, 592
Federici, segno di, 155
Fegato, 27, 472
caratteri del, 473, 475, 499
cirrosi, v. Cirrosi epatica
da stasi, 326, 475, 538
acuta, 326, 475
cronica, 327, 475
dimensioni, e limiti normali, 495, 496, 497
dolore del, 27
esplorazione funzionale del, 604
impicciolimento, 473, 499
indicatori della funzionalità epatocellulare, 604
dell'attività biliare, 605
del letto vascolare epatico, 622
ingrandimento, v. Epatomegalie, 473, 499
manovre palpatorie varie, 473
margini del 473
migrante, 497
mobile, 473
morfologia del, 636
ottusità assoluta del, 495
globale del, 496
relativa del, 495
palpazione del, 472, 473
percussione del, 495
policistico, 473
ptosi del, 473, 496, 497
rapporti anatomici del, 474
rotazione del, 497
stato immunologico del, 634
tumori del, 636, 643, 647
Feigenbaum, posizioni di, 426
Felty, sindrome di, 776, 837
Fenomeno
del ballottamento, 481
del ghiacciolo, 473
della goccia cadente, 176
della ricaduta, 481
della troclea dentata, 708
di Argyl-Robertson, 539, 723
di Baccelli, 178
di D'Espine, 178, 199, 335
di Litten, 151
di Raynaud, 75, 185
di Wenckebach, 381
LE, 809, 922
paradosso di D'Amato, 166
Feocromocitoma, 308
Ferro
assorbimento, 819
fabbisogno alimentare, 819
stati carenziali, 95, 124, 820, 823
Fessura di Milkman, 787
Fetore epatico, 106, 528
Fianco destro, 460, 461
sinistro, 460, 461
Fibre di James, 377
Fibrillazione
atriale, 290, 330, 374
muscolare, 102, 713
ventricolare, 375
Fibrinolisi, 839
schema della, 839
Fibroelastosi endocardica, 324
Fibromiosite, 775, 782
Fibrosi polmonare, 147, 200, 214
Fibrotorace, 147, 165, 224
Fick, principio di, 625
Filariosi, 303
Filtrato glomerulare, determinazione del, 663
Finestra elettrica, 389
Fiotto addominale, 472
Fistole artero-venose, 184, 294
acquisite, 295
anali, 604
biliodigestive, 612
congenite, 296
del duodeno, 584
dello stomaco, 566
polmonari, 184, 282, 312
Fitoemoagglutinine, 636
Flajani-Basedow, morbo di, 135
Flapping tremor, 108, 528, 713
Flatulenza gastrica, 510
intestinale, 511
Flebografia, 297, 449
Flebogramma giugulare, 324, 421, 436
Flittene, 82
Flogoma, 596
Fluorosi dentaria, 132
idrica, 122
ossea, 788, 803
Flussimetro di Doppler, 444
Flusso ematico cerebrale, 749
epatico, 625
Flutter atriale, 373
Foci infettivi, 127
Focolai anatomici di ascoltazione del cuore, 262
clinici, 262
Follicolite, 85
Fondo oculare, 118
nel diabete, 118
nell'ipertensione arteriosa, 118
Fonendoscopio, 7
Fonoangiografia carotidea, 749
Fonocardiografia, 402, 403
esecuzione della, 403
focolai di registrazione della, 403
intracavitaria, 418
prove farmacodinamiche, 418
registrazione dei toni, 403
vari tipi di registrazione della, 403
Ford-Hellerstein, prova di, 401
Formula leucocitaria, 821
Fosfatasi alcalina, 605, 811, 812, 876, 916
Fosforemia, 811, 812, 876
Fossa iliaca destra, 460, 461
sinistra, 460, 461
Fossetta di Morenheim, 139
Fotopletismografia, 446
Fovea, 98
Foville-Millard-Gubler, sindrome di, 701, 745
Fradà, segno di, 335
Fragilità ossea, 110, 785, 786
Frank, metodo di, 397
segno di, 113
Franke, stria di, 148
Frazione di filtrazione, 664
Freidreich, cambiamento di suono di, 169
segno di, 318, 334
Fremito bronchiale, 153
cardiaco, 254
differenziazione tra sfregamento e, 254
felino, 254
modificazioni del, 157
pleurico, 153
toraco-vocale, 155
Frenico, nervo, 132, 153
paralisi del, 333
punti dolorosi del, 132, 155
Frequenza cardiaca, 365, 402
respiratoria, 151
Friedreich, cambiamento respiratorio di, 169
segno di, 318, 334
Frigidità, 38
Froelick-Babinski, sindrome di, 890
Froin, sindrome di, 578

Fronte olimpica, 25, 111
Frugoni, segno di, 335
Fundus oculi, 118, 309
Funzione tubulare, esplorazione della, 664
Furto della succlavia, 292, 746

Galattorrea, 528, 850
Galoppo, 409
di sommazione o mesosistolico, 267
presistolico o atriale, 263, 266, 409
protodiastolico o ventricolare, 263, 267, 409
Gammaglobuline sieriche, 634
Gammaglutamil-trasferasi, 604, 914
Gammopatie monoclonali, 829, 903
primitive benigne, 829, 905
maligne, 905
secondarie, 905
Ganfini, riflesso di, 706
Ganglio stellato, sindrome del, 753
Gangrena, 89
secca, 89
umida, 89
Gardner, sindrome di, 584, 603
Gargoilismo o s. di Murler, 57, 117
Garland, triangolo di, 165, 194
Gas del sangue, 242
Gastrectasia, 482, 564
Gastrina, 563
Gastrinoma, 541
Gastrite acuta, 581
cronica, 566, 578, 579, 580, 581
allergica, 581
atrofica, 562, 566, 578, 579, 580
erosiva, 566, 581
interstiziale o superficiale, 561
pomfoide o "varioliforme", 581
Gastroenterite eosinofila, 590
Gastroenteropatia allergica, 590
Gastropatie funzionali, 509
erosive, 524
Gastroresezione, sindromi da, 541
Gaucher, morbo di, 837
Gauchois-Eppinger-Frugoni, sindrome di, 479
Geliman, sindrome di, 35
Gendrin, segno di, 261, 317
Gengivite, 121
Genitali esterni, 103
Geodi, 781, 797
Geofagia, 38
Gerontoxon, 116, 907
Gerhardt, cambiamento di suono di, 169
GH, 853
Ghedini, reazione di, 927
Ghiandole sebacee, 96
sudoripare, 97
surrenali, 877
esplorazione funzionale, 879
Ghirlanda vascolare, di Sahli, 76, 148
Gibson, segno di, 261
Gigantismo, 60, 855
acromegalico, 61
costituzionale, 61
eunucoideo, 61
ipofisario, 61
sproporzionato, 61
Gilbert, sindrome di, 525
Ginecomastia, 528
Giordano, segno di, 28, 932
manovra di, 492
Gittata sistolica, fattori di regolazione della, 325
Giugulari, pulsazione delle, 301
turgore delle, 131, 298, 301, 326, 327
Giugulogramma, 436
metodica, 437
Giunto gastro-esofageo, 514
Glaucoma, 15, 116
Glenard, manovra di, 480
Glicemia, determinazione della, 898, 899
Glicocorticoidi, 879
Glicosuria, 668, 897
Globi oculari, 114
Globuline sieriche, 634
Glomerulonefrite acuta post-streptococcica, 657, 921
di Berger, 657
cronica, 658
focale, 657
rapidamente evolutiva, 658
segmentaria, 658
Glomerulonefrosi gravidica, 658
Glossopatia di Hunter, 825, 123
Glucagone, 881
prove con, 562, 901
Glucagonoma, 542
Gobba di bufalo, 130, 878
Gomme, 85
Gonadotropine, 852
test di stimolo, 853
Goodpasture, sindrome di, 193, 657
Gordon, riflesso di, 706
Gorgoglio intestinale, 505
Gotta, 103, 777, 789, 813
acuta, 777, 909
articolare, 909
cronica, 777, 909
viscerale, 777, 909
Gozzo, 134, 863, 875
basedowiano, 115
classificazione, 863
intratoracico, 135
neoplasia del, 864, 867
nodulare o cistico, 865, 867
semplice, 864
Graefe, segno di, 115, 863
Graham-Still, soffio di, 281, 322
Granulociti, 821, 822
Granulomi, 91
apicali, 123
del tenue, 494
Gravidanza, con idroamnios, 503
extrauterina, 533
Grocco, cappuccio di, 260
respiro dissociato di, 152
triangolo paravertebrale di, 165, 194
Grossmann, test di, 548
Grott, manovra di, 482
Gruppi sanguigni, 820
Guazzamento, 506
Guillain-Barré-Strohl, sindrome di, 732
Guyon, manovra di, 480
Gusto, esame del, 723
Grynfelt, quadrilatero di, 484

Hamman-Rich, sindrome di, 209
Handgrip, 400
Hand-Schüller-Cristian, morbo di, 764, 788, 794, 803
Harzer, segno di, 254, 322, 465
Hashimoto, tiroidite di, 135
Heberden, noduli di, 103, 778, 781
Henry-Gauer, riflesso di, 250

Herpangina, 931
Herpes labiale, 928
simplex, 81, 120
zooster, 81, 148, 204
Hippus circolatorio, 284
Hirschsprung, morbo di, 518
Hodgkin, morbo di, 101, 828
Homan, manovra di, 12, 297
Homunculus, 688, 714
Horton, arterite temporale di, 15, 16, 293, 783
H.T.S. (Human Thyroid Stimulator), 866
Hum venoso, 301
Hunter, glomerulopatia di, 123, 825
Hurler, sindrome di, 31, 57, 117
Hutchinson, facies di, 52

Ictus apoplettico, v. Apoplessia cerebrale
Idatidosi, 927
Idramnios, 503
Idrocefalia, 111
Idrocele, 463
Idrofluorosi, 788
Idronefrosi, 481, 674
Idrope della colecisti, 475, 476
Idropneumotorace, 167, 223
Idrosadenite, 97
Idrossiprolina, 876
Idrossiprolinuria, 811, 812, 813
Idrotorace, 167
Ileo meccanico, 483, 506, 517
paralitico o dinamico, 484, 506, 517, 536
Immunità crociata, 934
Immunocomplessi circolanti, 920, 922
Immunodeficit, 636, 922
Immunoglobuline monoclonali, 828
sieriche, 634
Immunoreazioni patogene, 919, 920
di tipo I, 919, 920
di tipo II, 920, 921
di tipo III, 920, 921
di tipo IV, 920, 922
Impotenza sessuale, 38, 878, 879
Impronta aortica sull'esofago, 345
Impulsi cardiaci, 254
Incontinenza urinaria, 37, 662
Incoordinazione cerebellare, 710
Indagine mirata, 3
psicologia, 5
Indice cardio-toracico, 344
di Ayala, 758
di efficienza ventricolare, 424
di Motley, 237
di rischio coronarico, 908
eritrocitari, 818
di Zoia, 592
oscillometrico, 306
Infantilismo, 55
Infantilo-nanismo, 55
Infarto
intestinale, 537
miocardico, 319, 320, 389, 538, 913
dolore, 21
ecg nell', 389
enzimi sierici nell', 320
evoluzione, 389
intramurale, 389
localizzazione, 389
polmonare, 182, 192, 210, 538
renale, 659
splenico, 506
Infertilità, 39
iter diagnostico, 888
Infiltrato polmonare fugace, 188
precoce di Assmann, 216
tisiogeno, 200, 216
Ingrandimento del ventricolo destro, 350
del ventricolo sinistro, 350
dell'atrio destro, 350
dell'atrio sinistro, 350
Inibina, 881
Insonnia, 35
Instabilità emotiva, 46
Insufficienza
acuta, 328
alveolo-capillare, 243, 245
aortica, 278, 280, 284, 291, 294, 415
cardiaca, 185, 320, 326, 327
destra, 327
ipodiastolica, 326
iposistolica, 326
latente, 326, 401
retrograda congestizia, 298, 327
sinistra, 328
cardiocircolatoria acuta, 329
cardiorespiratoria, 329
congestizia, 354
dell'arteria mesenterica, 535
della polmonare, 278, 281
epatica, 528
acuta, 528
cronica, 528
mitralica, 264, 278, 279, 280, 328, 414
relativa, 279, 328
renale, 659, 660
acuta, 659, 660
cronica, 661
funzionale, 530, 659, 660
organica, 659, 660
post-renale, 660
respiratoria, 201, 243, 247
acuta, 201, 243,
cronica, 201, 243
da alterata composizione dell'aria, 246
da alterazioni metaboliche periferiche, 246
di origine ematocircolatoria, 246
globale, 201, 243
latente, 201, 243, 244
manifesta, 201, 243, 244
parziale, 201, 243
ventilatoria, 202, 244
ostruttiva, 244
restrittiva, 244
surrenalica acuta, 110, 539
tricuspidale, 278, 279, 301, 327
venosa cronica, 297
ventricolo destro, 322
ventricolo sinistro, 328
acuta del, 328
Insulina, 881
dosaggio della, 901
Intermittenza, 290
Intersessualità, 103
Intervallo P-R, 362
Intestino, colon, 513, 595
dolore, 26
occlusione del, 483
palpazione dell', 483
percussione dell', 502
tenue, 483, 539, 589
Intossicazione di acqua, 891
Intradermoreazione alla tubercolina, 922, 934
Inulina, 663
Invaginazione intestinale, 483, 536
Iperafflusso polmonare, 346

splenico, 518
Iperaldosteronismo, 308, 879
Iperalgesia cutanea, 471
muscolare, 471
Iperbilirubinemia, v. Ittero
Ipercalcemia, 203, 894
Ipercapnia, 202, 243, 247
Ipercheratosi, 90
Ipercinesia extrapiramidale, 708, 715
cardiovascolare, v. Sindromi ipercinetiche
circolatoria, 312
Ipercorticosurrenalismo, 878
accertamenti diagnostici, 882
Ipercromia, 821
Iperemia, 294
Ipererotismo, 38
Iperestesia, 715, 739
Iperfagia, 858, 861
Iperfonesi polmonare, 163
Ipofonesi polmonare, 164
Ipergastrinemia, 562
Ipergammaglobulinemia, 903, 905
Iperglicemia, 106, 898, 899
Iperidrosi, 45, 97, 861
Iperinsulinismo, 65
Iperlattacidemia, 247
Iperlipoproteinemia, 539, 906
classificazione di Frederickson, 907
Ipermelanosi, 70
Ipermetria, 710
Iperoressia, 37
Iperosmia, 719
Iperostosi frontale interna, 15, 65, 93, 788
Iperparatiroidismo primitivo, 875, 894
secondario, 875, 895
terziario, 895
Iperpiressia, 40, 106, 107
Iperpiruvicemia, 247
Iperpnea, 151, 181, 861
Iperproteinemia, 903
Ipersideremia, 820
Ipersomatosatinemia, 542
Ipersonnia 35, 64
Ipersplenismo, 833
Iperstaturalità, 59
Ipertelorismo, 112
Ipertensione
arteriosa, 118, 294, 307, 878
accidenti cerebro-vascolari da, 308, 742
diastolica, 308
labile, 308
limite, 307
maligna, 308
primitiva, 308
secondaria, 308
sintomatologia della, 308
sisto-diastolica, 308
sistolica, 308
da iperreninemia primitiva, 308
endocranica, 17, 740, 893
portale, 468, 504, 518
da iperafflusso splenico, 518
da ostacolo intraepatico, 504, 518
da ostacolo preepatico, 504, 518
da ostacolo postepatico, 504, 519
manifestazioni cliniche della, 522
nefro-vascolare, 308, 659
polmonare, 20, 182, 186, 321, 322
venosa, 318
attiva, 318
Ipertermia distrettuale, 42
Ipertiroidismo, 3, 115, 203, 308, 861
criteri diagnostici, 875
Ipertonia extrapiramidale, 707, 709
nucale, 743
piramidale, 707
Ipertricosi, 93, 94
Ipertrofia adenomatosa della prostata, 932
Iperviscosità ematica, 187, 832
Ipertrofia cardiaca, meccanismo, 254, 324, 325
concentrica ventricolare sinistra, 321, 325, 348
muscolare, 732
Iperuricemia, 908
Ipervolemia, 816
Ipoacusia, 724, 861
Ipoafflusso polmonare, 312, 353
Ipoalbuminemia, 99, 528, 903
Ipocalcemia, 753
Ipocinesia extrapiramidale, 708, 715
Ipocondrio destro, 460
sinistro, 461
Ipocorticosurrenalismo, 879
acuto, 879
Ipocromia, 821
Ipodipsia, 36
Ipoerotismo, 38
Ipoestesia, 715
Ipoevolutismo/i da pubertà precoce, 59
disendocrini, 57
dismetabolici, 57
somatico, 54
staturale, 54
viscerali, 57
Ipofisi, 846
Ipofosfatasia, 57, 785, 811
Ipogammaglobulinemia, 877, 903
Ipogastrio, 460, 462
Ipogeusia, 123
Ipoglicemia, 106, 203, 561, 587, 853, 880
paraneoplastica, 203
Iponatriemia, 892
Ipoparatiroidismo, 876, 894
Ipopituitarismo, 856, 857
Ipoplasia epatica, 473, 499
Ipoproteinemia, 903
Iposideremia, 820
Iposmia, 719
Iposomia o microsomia, 54
Ipossia, 201, 202, 243, 244, 247
Ipostaturalità, v. Ipoevolutismo
Ipostenuria, 665
Ipotensione arteriosa, 310, 329, 861, 879, 891
costituzionale, 310
ortostatica, 306, 310, 892
Ipotermia, 45, 106, 107
distrettuale, 45
Ipotiroidismo, 50, 123, 125, 860
criteri diagnostici del, 874
primario, 860
secondario, 860
terziario, 860
Ipotricosi, 94
Ipovolemia, 816
Ippocratismo digitale, v. Dita ippocratiche
Irite, 117
Irsutismo, 93
iatrogeno, 93
da stress, 93
Ischemia cutanea, 78
miocardica (ecg), 388
Iscuria paradossa, 37, 662
Isocoria, 117
Isostenuria, 665
Ispessimento pleurico, 157, 192

Ispezione, 6
Israel, manovra di, 480
Istiocitosi X, 794, 805
Istmo aorta, stenosi, v. Coartazione dell'aorta
Ittero, 72, 525
di Criger-Najjar, 525
di Dubin-Johnson, 525
di Gilbert, 525
di Rotor, 525
emolitico costituzionale, 819, 820
o preepatico, 525, 819, 820
epatocellulare, 525
ostruttivo, 476, 526
parafisiologico del neonato, 525
postepatitico di Kalk, 525
recidivante, 528
Ittiosi, 90
Itto della punta, 252
caratteri dell', 253
cupoliforme, 254
sede dell', 252
scuotente, 253
sollevante, 253
IVGTT (intra-venous glucose tolerance test), 899

Jacksch, linea di, 497
Jalaguier, punto di, 490
Janet, psicoastenia di, 756
Jendrassick, manovra di, 704
Joffroy, segno di, 115, 863

Kayser-Fleischer, anello pericorneale di, 117
Kalk, ittero di, 525
Kallman, sindrome di, 890
Kartagener, sindrome di, 198
Kent, fascio di, 377
Kerley, strie di, 208, 355
Kernig, segno di, 739
Kienböck, movimento paradosso del diaframma di, 210
Kirkoff, principio di, 363
Kliks, 267, 277, 413, 414
Klinefelter, sindrome di, 60, 883, 890
Klippel-Feil, sindrome di, 129
Klippel-Trenauney, sindrome di, 61
Knipping, spiroergometria di, 402
Knock o colpo pericardico, 277
Koenig, sindrome di, 506
Kollonichia, 95
Köplik, macchie di, 126, 928
Korany-De la Camps, segno di, 169, 197, 335
Korotkoff, toni di, 306
Kramer, segno di, 164, 197
Krönig, area di, 160
Kussmaul, respiro boccheggiante, 152
segno venoso di - v. polso venoso paradosso
segno arterioso di - o polso arterioso paradosso, 291, 292, 317, 334
Kwashiorkor, 513, 590

Labbro leporino, 120
Laccio, prova del, 841
Lambliasi, 926
Landouzy-Déjérine, distrofia muscolare di, 732
Lanz, punto di, 490
Laparoscopia, 650, 653, 834
controindicazioni, 655
metodica, 653
possibilità e limiti, 653
rischi, 655
Laparotomia, 650
Laringite, 931
Laringospasmo, 754
Lasègue, manovra di, 731, 772
LATS, 866
Lats test,
Latticodeidrogenasi, 915
Laurence-Moon-Biedl, sindrome di, 65, 890
LE, cellule, 809, 922
Legge dell'unicità, 2
di Courvoisier-Terrier, 476
Leishmaniosi, v. Spenomegalia, 926, 930, 932
Leitz, microscopio di, 445
Lériche, classificazione di, 292
sindrome di, 38, 292, 484
LES (lupus eritematoso sistemico), 78, 117, 775, 781, 812, 833, 921
Lesbismo, 38
Lesione miocardica, immagini ecg dirette, 388
immagini ecg indirette, 388
trasversa del midollo spinale, 734
Leucemia/e, 101, 117, 826
acuta, 826
linfatica cronica, 85, 827, 834
varietà splenomegalica, 834
mieloide cronica, 85, 826
plasmacellulare, 828
Leucociti, 821, 822
Leucocitosi, 822
Leucoencefalopatia progressiva multifocale, 203
Leuconichia, 96
Leucopenia, 822, 921
Leucoplasia, 120
Levine, scala di, 270
Levogramma, 356
Libido, 38
Lichenificazione, 89
Lichtheim, sindrome di, 734, 825
Lienteria, 512
Linea di Damoiseau-Ellis, 165, 194, 497, 530
di Jacksch, 497
nigra, 465
Linfangectasia intestinale, 590
Linfangite, 303
acuta, 303
carcinomatosa, 220
Linfadenite, 101, 132
acuta, 303
Linfedema, 96, 100, 303, 304
di Meige, 100
Linfoadenomegalia, 776, 834, 929, 930
Linfociti B, 822, 919, 923
T, 822, 919, 923
Linfocitosi, 822
Linfoghiandole superficiali, 101, 132
Linfografia, 452, 486
degli arti inferiori, 457
degli arti superiori, 457
Linfogranuloma venereo, 923, 929
Linfoma/i
di Hodgkin, 101, 829
mediterraneo, 590
non-Hodgkin, 101, 830
Linfonodo/i, 100, 101, 132, 815, 830, 831, 832, 833, 834, 929
prescalenico, 133, 340
Linforeticulosi benigna, v. Malattia da graffio di gatto
Lingua a carta geografica, 123
a dardo, 123
a lampone, 123
nera, 125

saburrale, 123
scrotale, 123
Linite plastica, 583
Lipasemia, 586
Lipasi, 586, 916
Lipiduria, 669
Lipodistrofia, 65, 67
da insulina, 62
ipertrofica, 65
progressiva, 65
Lipoedema doloroso, 62
Lipomatosi dolorosa, 65
nodulare multipla, 65
Lipoproteine, 908
Lipotimia, 33
Liquido/i
cavitari, esami, 195, 814
cefalo-rachidiano, 757, 758
caratteristiche del, 758
composizione del, 758
dissociazione cito-proteica del, 760
dissociazione proteico-citologica, 760
pressione del, 757
rachicentesi, 757
rapporto albumina-globuline nel, 760
variazioni del, 758
seminale, esame del, 882
sinoviale, 811
enzimi del, 811
Litten, fenomeno diaframmatico di, 151
Livedo reticulare, 76, 294
Lobi auricolari, 111, 112
polmonari, accessori, 207
della vena azygos, 207
Lobite, 216
caseosa, 200
Lobo di Riedel, 475
Lobstein, sindrome di, 57, 116
Löffler, sindrome di, 189, 921
Lombaggine, 783
Long acting thyroid stimulator, 866
Longilineo, 53
Louis, angolo di, 138
Lowe, sindrome di, 895
Lower Esophageal Sfincter (LES), 548, 552
Lucey-Driscoll, sindrome di, 525
Ludwing, angina di 127
Lupus eritematoso sistemico, 117, 775, 781, 812, 833, 921
discoide, 89
Lues cerebri, 736
Lussazione, 102
Lutembacker, sindrome di, 310

Macchia, 86
Macchie, di Köplik, 126, 928
Macrocefalia, 111
Macrocheilia, 60, 120
Macroglobulinemia,
di Waldenström, 832, 903
paraneoplastica, 204
Macroglossia, 60, 123, 861
Magnesio, 895
deficit di, 896
Magrezza, 65, 856, 857, 861
primaria, 66
secondaria, 66
Mahaim, tratto di, 377
Malaria, 42, 932
Malassorbimento, 512, 513, 539, 589, 591
intestinale, 539, 540, 861
primitivo, 539
secondario, 539
selettivo, 540
Malattia,
celiaca, 539, 590, 591, 595
da graffio di gatto, 929
da morso di ratto, v. Sodoku
da siero, 921
delle catene alfa, 590
delle catene pesanti, 832, 905
di Barraquer-Simons, v. lipodistrofia progressiva
di Bornholm, v. mialgia epidemica
di Bouveret, 315, 375
di Buerger, 293
di Chagas 518, 545
di Charcot, 734
di Cliger-Najjar, 525
tipo I, 525
tipo II, 525
di Crouzon, 112
di Cruveilhier-Baumgarten, 518, 522
di Dercum, 65
di Di Guglielmo, 829
di Ebstein, 311
di Erb-Goldflam, 733
di Menetrière, 540, 581, 591
di Menière, 32
di Moschowitz, 837
di Nicolas-Favre, 923, 929
di Raynaud, 45, 75, 293, 446
di Shy Drager, 753
di Steinert, 733
di Takayasu, 119, 292
di Thomsen, 31, 102, 733, 877
di Wipple, 540, 590, 920, 921
emolitica del neonato, 920, 921
respiratoria acuta indifferenziata, 931
reumatica, 103, 117, 775, 803, 813
Malattie,
autoimmuni, 920, 922
da protozoi, 926
da siero, 921
dell'emostasi e della coagulazione, 815, 840
emolinfoproliferative, 827
emorragiche, 835, 840, 932
da alterazioni della fibrinogenesi e fibrinolisi, 840
da alterazioni della trombinogenesi, 840
da alterazioni della tromboplastinogenesi, 840
da difetti vascolari, 836
infettive, 925
parassitarie, 925, 927
Maldigestione, 589, 591
Male asmatico, stato di, 187, 515, 524, 559
Mallory-Weiss, sindrome di, 515, 524, 559
Mammella, 889
sviluppo della, 889
Manganese, intossicazione cronica da, 709
Mano da ostetrico, v. segno di Trousseau
Manometria,
cardiaca, 426, 433
epatica, 622, 623, 625
esofagea, 549
splenica, 623
venosa, 442
Manovra,
di Adson, 728
di Giordano, 492, 932
di Glenard, 480
di Grott, 482
di Guyon, 480
di Homan, 297
di Israel, 480
di Jendrassik, 704

di Lasègue, 731, 772
di Müller, 242, 284
di Murphy, 475
di Perthes, 298
di Queckenstedt, 758
di Rima-Trendelenburg, 298
di stimolazione vagale, 367, 751
di Stradiotti, 502
di Valsalva, 242, 282, 752
MAO (Maximal Acid Output), 561
Marasma, 66
Maranon, segno di, 132
Marchesani, sindrome di, 118
Marchio elettrico, 91
Marea montante, 328
Marfan, sindrome di, 59, 117, 838, *856*
Margini,
del cuore, 258, 343
del fegato, 473, 475
polmonari, 159, 161
Maschera pigmentaria, 72
Massa sanguigna circolante, 816
Master,
doppia prova di, 401
prova di, 313, 401
Mastocitosi, 541
Mc Burney, punto di, 490, 531
Mc Leod, sindrome di, 190
Meccanocardiografia, 325, 420
Mediastino, 331
Mediastinopericardite, 317, 333
Mediastinoscopia, 338
Mediastinotomia, 340
M.E.F.R., 237
Megalocitosi, 821
Megacolon
acquisito, 518
congenito, 518
tossico, 517, 596
Meige, segno di, 706
Meigs, sindrome di 494, 504
Melanodermia, 70, 71
Melena, 524, 557
falsa, 524
Menarca, 4, 886
Mendel-Bechterew, riflesso di, 706
Menétriere, malattia di, 562, 581
Ménière, malattia di, 32
Meningioma, 767, 768
Meningismo, 928
Meningite, 739
Menopausa, 93, 879, 884
Mercurio, intossicazione da, 121
Mescolanza venosa, effetto della, 246
Mesenterium comune, 598
Mesogastrio, 460, 461
Mestruazioni, 885
Metaemoglobinemia, 183, 247
Meteorismo, 483, 511, 517
Métras, sonda di, 225
Meynet, noduli di, 103, 776
Mialgia epidemica, 18, 155, 928
Miastenia, 773, 877
grave, 102
pseudoparalitica, 31
Miceti, 926
Micosi, 922, 926, 931
polmonare, 211
Microaneurismi retinici, 118
Microangiopatia, 85, 897
Microcardia, 353
Microcefalia, 111
Microcheilia, 120
Microematuria, 658
Microembolia polmonare recidivante, 323
Microftalamo, 116
Microglossia, 123
Micropoliadenia, 101
Midriasi, 108, 109, 117, 723, 742
Mielofibrosi o fibrosi progressiva del midollo, 833, 837
Mielografia, 767
Mielogramma, 817
Mielopatie vascolari, 749
Mieloscintigrafia, 769
Mielosi funicolare, 734, 825
sindrome di Lichtheim nella, 734, 825
sindrome di Rieser-Russel nella, 734, 825
Migrazione leucocitaria, 636
Mikulicz, sindrome di, 113, 128, 828, 832
Miliaria, 97
Milkman, fessura di, 787
Millard-Gubler, sindrome protuberenziale alterna motoria di, 700, 745
Milza,
a lingua di cane, 500
caratteri della, 476
contrazione adrenalinica della, 479, 482, 500
dimensioni della 500
ectopie della, 478
palpazione della, 476, 478
percussione della, 499, 500
Mineralcorticoidi, 880
Mingazzini,
prova delle braccia protese di 703
prova delle gambe protese, 703
Minkowski-Chauffard, ittero emolitico di, 820
Minzione, 36
Miocardiopatie, 323, 929
ad impronta aritmica, 324
congestizie, 323, 324
costrittive, 323, 325
discinetiche, 323, 324
ipertrofiche, 323, 324, 433
Miocarditi, 775, 929
Mioclonie, 102, 708, 714
Miopatie, 101, 102, 732
primitive o distrofie muscolari progressive, 102, 732
Miosi, 723, 783
pupillare, 108, 109, 117, 735
Miotonia congenita, 102, 733
Mirelli e Fichera, test di, 582
Miscela gassosa di Frerichs, 483
Misurazione della portata cardiaca, 434
stetoscopio nucleare per la, 435
Mitrale, prolasso della, 269, 277, 280, 283
Mixedema, 98, 112, 330, 860
pretibiale, 115
Mixoma atriale, 281, 417
M.M.E.F., 237
Moebius, segno di 115, 863
Monociti, 822
Monocitosi, 822
Mononucleosi infettiva, 78, 101, 539, 837, 930, 932, 934
v. splenomegalie,
Monoparesi, 702
Monoplegia, 702
Morbillo, 930
Morbo,
bronzino, v. morbo di Addison
celiaco, 513
di Addison, 31, 70, 310, 514
di Cooley, v. Cooley
di Crohn, 514, 535, 593, 596, 597, 602
di Felty, 776
di Flajani-Basedow, 115, 135, 861, 866
di Hand-Schüller-Christian,

764, 788, 794, 803
di Hirschsprung, 518
di Paget, 764, 787, 789, 803, 805, 812
di Parkinson, 102, 709, 753
di Plummer, 135, 861, 866
di Rendu-Osler, v. teleangectasia emorragica ereditaria
di Rietti Micheli Greppi, 825
di Scadding, 201
di Schoenlein-Henoch o porpora anafilattoide, 657, 780, 836
di Still, 776
di Vaquez o policitemia vera, 826, 837
di Waldorf e Kaplan, 201
di Werlof, 837, 920
di Wipple, 514, 590
Morfologia del cuore, 341
Morenheim, fossetta di, 139
Morgagni-Adams-Stokes, sindrome di, 33, 34, 250, 316
Morgagni-Morel, sindrome di, 15, 65, 93, 764
Morquio, sindrome di, 57, 117
Morris,
punto di, 490
sindrome di, 890
Morso d'insetti, 92, 837
Morte improvvisa, 298, 319
Motilità,
articolare, 17, 102, 772
involontaria patologica, 713
oculare intrinseca, 723
riflessa, 705, 706
volontaria, normale e patologica, 698
Motley, indice di, 237
Motoneurone centrale, 698
periferico, 698
Movimento/i,
atetosici, 708
automatici, 698
coreici, 708
emiatetosici, 743
emicoreici, 743
paradosso del diaframma di Kienböck, 210, 333
riflessi, 698
Mucopolisaccaridosi, 57
Mucoprotidemia, 811, 813
Mucoviscidosi, 198
Mughetto, 125
Müller, manovra di, 284
Munro, punto di, 490
Murmure vescicolare, 170, 171
Murphy, manovra di, 475, 489
Muscoli,
atrofia dei, 101, 732
contrattura dei, 102, 732
distrofia progressiva dei, 102, 732
dolorabilità dei, 102
fibrillazione dei, 101
ipertonia extrapiramidale dei, 707
ipertonia piramidale dei, 700
ipertrofia dei, 101, 732
ipotrofia dei, 101, 732
mioclonie dei, 101, 102, 708, 714
respiratori ausiliari, 150, 151
scheletrici, 772
forza dei, 772
tono dei, 101, 698, 707, 772, 895
trofismo dei, 101, 700
Mya, reticolo di, 558, 740, 928

Nanismo, 55
armonico, 57
disarmonico, 57
ipofisario, 57, 856, 857
osseo, 57
renale, 59
tiroideo, 57
Narcolessia, 35
Naso, 31, 119
Nastro trasportatore, 401
Natriemia, 891
Nausea, 508, 893, 894
Nebulosità polmonari, 354
Necrobiosi lipoidea diabetica, 62, 85
Necrosi corticale simmetrica, 659
Necrosi cutanea, 89
Necrosi lipoidea diabetica, 62, 85
Necrosi miocardica transmurale, 389
Necrosi papillare, 659
Necrosi tubulare acuta, 659
Nefrite da anticorpi nefrotossici, 921
antieritrocitari, 921
antileucocitari, 921
antipiastrine, 921
Nefrocalcinosi, 875
Nefrogramma, 660, 679
Nefrolitiasi o calcolosi renale, 875
Nefropatia amiloidotica, 658
da abuso di analgesici, 659
diabetica, 658
gottosa, 659
kaliopenica, 659
luposa, 658
mielomatosa, 658
Nefropatie glomerulari, 657
primitive, 657
secondarie, 657
ipertensive, 659
tubulari, 659
Nefrotomografia, 676
Negro, segno di 723
Neologismo, 737
Neoplasie cerebrali, 770
esofagee, 557
del fegato, 473, 650
gastriche, 569, 571, 582, 583
peritoneali, 485
testa del pancreas, 476
Neri, segno di 772
Neri-Barré-Lieon, sindrome di, 784
Nervo depressore di Cyion, 334
Nervo ottico: atrofia, 119
Nervi cranici, 719
abducente, 720
accessorio o spinale, 725
acustico, 724
facciale, 723
glossofaringeo, 725
ipoglosso, 726
oculomotore comune, 720
olfattorio, 719
ottico, 719
trigemino, 723
trocleare, 720
vago, 725
Nervi periferici, semeiologia, 727
circonflesso, 727
mediano, 727
muscolo-cutaneo, 727
radiale, 727
sciatico, 730
ulnare, 727
Neurofibromatosi di Recklinghausen, 72
Neuroipofisi, 845
Neuroni sensitivi, 714
Neuropatia ipertrofica di Déjerine-Sottos, 733
Neutrofilia, 822
Neutropenia splenica, 833
Nevi stellati (cute), 119

Nevralgia, 13, 16
glossofaringeo, 15
occipitale, 15
trigeminale, 15
Nevralgie brachiale, 731
del glosso faringeo, 731
del grande occipitale, 731
sciatica, 731
tipo periferico, 731
tipo reticolare, 731
trigeminale, 731
Nevrassite, 739
Nevrosi, 755
d'ansia, 755
fobica, 755
ipocondriaca, 756
isterica, 756
ossessiva, 756
Nevrosi cardiaca, 23
Nicturia, 250, 324, 327, 530, 667
Ninfomania, 16
Nistagmo, 116, 725
di fissazione, 712
Nodi muscolari, 471
Nodosità, 85
Nodulo, 85
nodulo di Bouchard, 103
nodulo di Heberden, 103, 778
Nodulo reumatoide, o nodulo di di Siggard-Andersen, 248
Meynet, 103, 776
Nomogramma per la valutazione della superficie corporea, 917
Noma, 127
Normocitemia, 816
Normosomico, 54
Normosplancnico, 53
Normovolemia, 816
Nutrizione, stato di, 61

Obesità, 62, 182, 202
circoscritta, 65
di tipo androide o iperstenica, 63
di tipo ginoide o astenica, 64
distrettuale, 65
iperplastica, 64
ipertrofica, 64
ipertrofico-iperplastica, 64
mostruosa, 64
secondaria, 65
semplice, 64
diencefalica, 65
Occhi, 113
Occlusione intestinale, 483, 517, 532
ileo meccanico, 517
con strangolamento, 536
da invaginazione, 536
da volvolo, 536
semplice, 536
ileo paralitico, 517
Ocronosi, 113
Odinofagia, 507, 514
Oftalmodinamometria, 749
Oftalmoplegia, 722
Oftalmoscopia, 309
OGTT (Oral Glucose, Tolerance Test), 899
Oleomi, 91
Oligoastenospermia, 884
Oligocitemia, 816, 823
Oligoemia, 816
Oligopsia, 883
Oliguria, 37, 326, 327
Oliver, segno di, 132, 254, 334
Ombelico, 464
Ombra cardiaca
modificazioni dell', 350
Oncoscintigrafia, 233
Onda
"a", 437
"a" gigante, "a cannone", 440
coronarica di Pardee, 389
delta, 377, 379
dicrota, 285, 421
di fusione, 440
di percussione, 287
di trasmissione o di marea, 287
f, 374
F "a dente di sega", 374
"lambda", 437
monofasica di lesione, 389
P, 362, 366
P mitralica, 366
P polmonare, 366
Q, 362
Q "di necrosi", 389
quadra, risposta ad, 284
T, 362
T "a tenda", 894
U, 362
"v", 437
"x", 437
" ", 437
Onfalite, 472
Onicofagia, 96
Onicogrifosi, 96
Onicomicosi, 96
Onicopatia, 95, 96
Onicosi, 96
Onixi, 96
Opistotono, 739, 754
Oppenheim, riflesso di, 706
Orchidometro, 881
Orchiepididimite, 661
Orchite, 661
Orecchie, 112
Orgasmo sessuale
Ormoni gastrointestinali, 542
peptidici, 845
steroidi, 845
Ornitil-carbamil-transferasi, 604, 914
Ornitosi, psittacosi, 930
Orticaria, 81, 919
pigmentosa, 541
Ortodiagrafia, 341
Ortopnea, 247, 328
Orzaiolo, 114
Oscillometria, 293, 307
Osmolarità urinaria, 668
Ossido di carbonio, 107, 183
coma da (v. coma)
Ossigeno, prova dell', 185
Osteite fibroso-cistica, 787, 811
Osteoartropatia ipertrofica di Pierre-Marie, 787
Osteoartropatia ipertrofizzante pneumica, v. dita a bacchetta di tamburo
Osteocondrosi, 784
Osteodistrofia, 787
Osteofitosi, 781, 795, 796, 797
Osteogenesi imperfetta, 57, 116, 785, 789, 811
Osteolisi del cranio
Osteomalacia, 786, 912
Osteomielite, 788, 791
Osteopatia tossica, 788
Osteopecilia, 785, 789, 798
Osteopetrosi, 785, 789, 798, 811
Osteoporosi, 786, 812, 875, 878
Osteopsatirosi od osteogenesi imperfetta, 116
Osteosarcoma, 788, 807
Ottusità assoluta del cuore, 255
assoluta del fegato, 161
cardiaca, 255
lobare, 168
relativa del cuore, 255
sospese, 168
toracica
Ovaio, 29, 883

ciclo mestruale, 885
ovarico, 885
dolore dell', 493
neoplasie virilizzanti dell', 94
Oxicefalia, 111
Ozena, 120, 128

Pace-maker, 359, 360
Paget, morbo di, 764, 787, 791, 803, 804, 805, 812
Palpazione, 6
bimanuale, 6
Palpitazione, 249
Palpebre, edema delle, 113
Panarterite nodosa, 118, 293
Pancitopenia, 826
splenica, 826
Pancoast, sindrome di, 193
Pancreas, 28, 482
artificiale extracorporeo, 899
calcificazioni del, 588
cisti del, 645
esplorazione funzione del, 586, 587
esplorazione radiologica del, 587, 588
punti dolorosi del, 492, 534
secrezione endocrina del, 586 880
secrezione esocrina del, 586
Pancreatico-colangiografia retrograda (ERCP), 584, 589
Panipopituitarismo, 856, 857
Panmielosi, 828
Panniculiti, 784
Panniculosi, 784
Pancreatite
acuta, 482, 532, 588, 907
cronica, 28, 588, 590, 592
Panno corneale, 117
Papilla da stasi, 720, 741
edema della, 118
Papillomatosi, 89
Papula, 82
Paracentesi addominale, 505
Paracusia, 724
Parafasia, 737
Parafonia dei toni cardiaci, 264, 324
Paralisi
faciale, 723
familiare periodica, 31, 102, 733
flaccida, 700, 730, 893
motoria, 698, 731, 735
progressiva o demenza paralitica, 736
spastica, 700, 735
spinale spastica di Erb-Charcot, 733
Paraneoplastiche, sindromi, 92, 203
Paraosmia, 719
Paraplegia e paraparesi, 703, 748
Paraproteinemie secondarie, 829
Parasistolia, 371
Parassita, morso o puntura da, 92, 100
Parassitarie, malattie, 925, 926, 927
Paratiroidi, 872
Paratormone, 872
dosaggio del, 875
Paresi, 698, 735
latente, 703
Parestesia, 861
Parkinson, morbo di, 102, 709, 753
Parkinsonismo arteriosclerotico, 748
Paronichia, 96
Parosmia, 719
Parotide, ghiandola, 112, 128
Parotite epidemica
Patch test, 920, 922
Patologia del S.N.V., 753
Patterson Brown-Kelly, sindrome di, 557
Pausa compensatoria, 370
completa, 371
incompleta, 370
Pause cardiache, 263
Peli, 92, 879, 888
Peliosi reumatica, 64
Pellagra, 912
Pemberton, segno di, 131, 333
Pepsina, 563, 916
Peptide C, 881
dosaggio del, 902
Percussione, 7
ascoltata del torace, 169
diretta, 7, 158
digito-digitale, 7
efficace, 161
palpatoria, 7
toracica comparativa, 156
durata, 156
qualità, 156
sonorità, 156
tonalità, 156
topografica o delimitante, 156, 157
Perdita della coscienza, 103
Perfusione, 231, 245
Periarterite nodosa, 117
Periartrite, 782
Pericardial knock, 267, 277, 318
Pericardio, dolore del, 21
Pericardite/i
acuta, 538
croniche, 317
adesiva, 317
costrittiva, 318, 408, 504
costrittiva, segni radiologici della, 353
essudativa, 261, 316
epistenocardica, 320
ecg nella, 395
Pericolecistite, 612
Periodismi di Wenckeback, 381
Periodontite, 122
Perisigmoidite, 483
Peritonite, 484, 471, 504
tubercolare, 485
Persistenza del dotto arterioso di Botallo, 310
Peronalità, 104
Perthes, manovra di, 298
Peso corporeo, 888
Petecchie, 88, 841
Petruski, segno di, 169
Pettoriloquia, 178
afona, 178
Peutz-Jeghers, sindrome di, 71, 121, 514, 584, 603
pH, 247, 897
pHmetria, 584
Piaga, 90
Piastrine, 822, 835
aggregazione delle, 838
Piastrinopatie da farmaci, 838
Piastrinopenia, 833, 837, 920
da eccessiva distruzione, 837
iporigenerativa, 837
Picco monoclonale, 828
Pick, sindrome di, v. Pseudocirrosi pericardica, 504
Pickwick, sindrome di, 64, 202
Pielografia ascendente, 676
Pielonefrite
acuta, 658
cronica, 658, 674
Pins, segno di, 261, 317
Piodermite, 86
Piopneumotorace, 167
Piorrea alveolare, 121

Pirosi, 24, 508
Pitiriasi versicolare, 86, 148
Pitres, segno di, 170
Plasmacellula, 822
Plasmocitoma, 764, 791, 801, 802, 803, 828, 838, 903
micromolecolare, 829
Platicefalia, 111
Plaut-Vincent, stomatite di, 125
Pleiocitosi, 758
Plessimetria, 7
di percussione, 7
plesso brachiale, lesione del, 727
Pletismografia, 238, 297
corporea, 238
digitale, 446
Pletora, 816
Pleura,
dolore della, 20
tumori della, 225
Pleurite, eosinofila, 196
mediastinica, 223
Pleurodinia epidemica, 18, 155, 928
Plummer-Winson, sindrome di, 38, 124, 128
Pneumatosi cistica, 595
Pneumoconiosi, 201, 211
Pneumoencefalografia, 765, 848
Pneumomediastino diagnostico, 336
Pneumoperitoneo, 463, 517, 596
diagnostico, 517
Pneumotorace, 147, 163, 164, 173, 179, 197, 223, 538
aperto, 164
a valvola, 164
chiuso, 164
diagnostico, 223, 231
dolore nel, 20
spontaneo, 20
Pneumotoracografia, 237, 240
Poichilocitosi, 821
Poliartrite cronica giovanile, 776
Policitemia, 74, 185, 204, 816, 879
Policromatofilia, 821
Polidipsia, 36, 895
primaria, 667
psicogena o potomania, 36
Polifagia, 37
Poliglobulia/e, 74, 185, 187, 821, 826
primitive, 826
secondarie, 826
benigne familiari, 826
Poligrafia, 421
indici, 421
tempi, 421
Polimialgia reumatica 782
Polimiosite, 921
Polineurite/i, 203, 731
paraneoplastica, 203
pseudotabetiche, 736
Poliposi del colon, 603
Polipnea o tachipnea, 151
Poliuria, 36, 895
Pollachiuria, 36, 667, 932
Polmonare, arteria: resistenze, 187
Polmone,
ad alveare, 201
addensamento del, 172, 190
dell'agricoltore, 189, 201
emboli del, v. embolie polmonari
evanescente, 190, 208
metastasi del, 220
policistico, 198, 208
scintigrafia del, 231
senile, 190
spostabilità respiratoria dei margini del, 161
stasi del, 327
strie di Kerley del, 354
Polmonite, 931
atipica primaria, 931
caseosa, 200
interstiziale, 192, 211, 931
lobare, v. addensamento
Polso
alternante, 291, 317, 320
ampiezza del, 290
ampio, 291
anacroto, 287, 288
aritmico, 290
asincronismo del, 292
bifido, 287
bisferiens, 287
capillare di Quincke, 284
caratteri del, 286
carotideo, 131
celere, 291, 861
consistenza del, 291
dicroto, 287, 291
differenza del, 292
disuguaglianza del, 292
durata del, 291
epatico, 326, 441, 465, 487
positivo sistolico, 441
presistolico, 441
filiforme, 291
forza del, 290
irregolare, 291
molle, 291, 324
paradosso, 291, 317, 334
paradosso di Kussmaul, 291, 292, 317, 334
piccolo, 290, 324
radiale, 285
raro, 290
aritmico, 290
ritmico, 290
ritmo del, 287
scoccante, 291
tardo, 291
tensione del, 291
teso, 291
venoso, 131, 440
di Kussmaul, 292, 300, 317, 318
epatico, 301, 441
falso, 131
giugulare, 301, 440
giugulare negativo, 440
giugulare positivo, 440
negativo, 440
paradosso, 131, 300, 318, 333
positivo, 440
presistolico, 301
sistolico, 301, 440
vero, 131
Pomfo, 80
Porfirie, 72, 538, 909
forme epatiche, 910
forme eritropoietiche, 910
Porfirina urinaria, 669, 911
Porpora, anafilattoide di Schönlein-Henock, 539, 657, 780, 836
senile di Bateman, 88, 836
trombotica trombocitopenica, v.m. di Moschowitz
Portata, cardiaca, 312, 313, 434
circolatoria degli arti, 443
renale plasmatica, determinazione della, 664
Posizione, a cane di fucile, 68
da preghiera maomettana, 69
elettrica del cuore, 365
ortopnoica, 69
Potassiemia, 893
Potenziale, d'azione, 359
di riposo, 359
Pourfour du Petit, sindrome di, 753
Prader-Labhart-Willi, sindrome

di, 65, 890
Precancerose, lesioni, 91
Prescalenico, linfonodo, 133
Pressione arteriosa,
bordeline, 307
decapitata, 310
differenziale, 304
endopleurica, 240
intracardiaca, 433
massima, 304
metodi di rilevamento della, 304
media, 304
minima, 304
venosa, 301, 441
atriale, 442
capillare polmonare, 442
centrale, 296, 302, 330, 442
epatica, 622
intraepatica, 623
intrasplenica, 623
misurazione della, 442
periferica, 301, 442
valutazione diretta della, 301
valutazione indiretta della, 301
Pressioni intracardiache, 433
Priapismo, 38
Prick test, 920
Prinzmetal, v. angina variante
Printzmetal-Massuni, sindrome di, 17, 319, 784
Processi espansivi endocranici, 766
Profilo, glicemico, 898
respiratorio di Wenckeback, 151, 318, 333
Progesterone, 884
Prolasso della valvola mitrale, 269, 277, 280, 408, 411
Prolattina, 850
test di inibizione, 850
test di stimolo, 850
Prostata, 661
Prostatite, 661, 932
Proteina C reattiva, 803, 811, 813, 925
Proteinuria di Bence-Jones, 609, 669 829, 832
Proteinodispersione (v. sindromi di malassorbimento), 99
Proteinuria, 657, 658, 659, 660, 668
fisiologica, 669
mista, 669
non selettiva, 669
selettiva, 669
tubulare, 669
Protidemia frazionata, 811, 903
Protozoi, 926
Protrombina, 604, 839, 840
tempo di, 604
Prova, da sforzo, 312, 313, 400
del bicchiere, 711
del calcagno-ginocchio, 711
del martello, 841
del pizzicotto, 841
del rimbalzo, 712
dell'alcool, 830
della coppettazione, 841
della flessione del ginocchio, 711
della spinta, 712
delle linee orizzontali, 711
dell'ossigeno, 165, 185
dei tre calici, 672
di Allen, 285
di Bennohold, 658
di carico con galattosio, 605
di Erbenn, 752
di Ford e Hellerstein, 401
di Master, 313, 401
di Muller, 242, 284
di Rivalta, 196
di Rinne, 724
di Rumpel-Leede, 841
di Schellong, 753
di Thomajer, 752
di Valsalva, 242, 282, 752
di Weber, 724
indice-indice, 710
indice-naso, 710
indice-orecchio, 710
Prove, cutanee allergiche, 920
diagnostiche allergiche, 919
di funzionalità digestiva, 589
di assorbimento, 591
di eliminazione, 920
di emocoagulazione e di emostasi, 841, 842
di esposizione, 920
di funzionalità digestiva, 589
di paresi latente di Mingazzini, 703
di sierolabilità colloidale, 905
mucose allergiche, 920
Prurito, 34, 69, 204
Pseudocinosi, 183
Pseudocirrosi pericardica, 318, 504
Pseudodiarrea, 511
Pseudogotta, v. condrocalcinosi articolare
Pseudoipoparatiroidismo, 894
Pseudomacchia, 86
Psuedopoliglobulia, 821, 826
Pseudopubertà, 888
Pseudosindrome di Klippel-Feil, 129
Psiche, 103
disturbi della, 709, 739, 741, 742, 743
Psicoastenia di Janet, 756
Psoriasi, 86
Pterigio del collo, 129
Ptialismo, 128
Ptosi, del fegato, 473, 496, 497
della milza, 500
palpebrale, 720, 735
renale, 481
Pubertà, 886, 888, 890, 891
precoce, 59, 889
ritardata, 890
vera, 888
Pulsazione, addominale, 441, 465
delle giugulari, 301
paradossa, 349
Pulsus differens, 261
Punto, colecistico, 489
costale, 492
costo-muscolare, 932, 492
costo-vertebrale, 932, 492
di Binet, 489
di Boas, 489
di Budd, 489
di Campanacci, 489, 490
di Clado, 490
di Jalaguier, 490
di Lanz, 490
di Mac Burney, 490, 531
di Morris, 490
di Munro, 490
di Schmidt, 489
epigastrico, 489
frenico dx, 489
frenico superiore, 132
pancreatico di Dejardine, 492, 534
sottocostale, 492, 493
Punti, di Valleix, 155, 493
dolorosi dell'utero e dell'ovaio, 29, 493
epato-biliari, 488, 489
frenici, 155, 489, 530
ureterali, 493

Pupille, riflessi, 117
Pustola, 85

Quadrilatero di Grynfeltt, 484
Quarto tono cardiaco, 263
Queekenstedt, manovra di, 758
Querido, test di, 866
Quincke, edema di, 100
polso capillare, 284

Rachicentesi, 757
Rachitismo, 58, 787, 912
Radicoliti, 785
Radiochimografia del cuore, 342
Radioisotopi (v. anche scintigrafia), 242, 325, 435, 436, 443, 679
Radiologia dell'apparato scheletrico, 789
del cuore e grossi vasi, 341, 342, 343
del torace, 205
del tubo digerente, 543, 593
Radionefrogramma, 679
Ragade, 90
anale, 604
malattia di, 45, 75, 293
sindrome di, 45, 75, 203, 78
Rammollimento cerebrale, 743, 748
carotideo, 743, 744, 746
midollare, 748
vertebro-basilare, 743, 744, 746
Rantoli, 173, 175
consonanti, 176
crepitanti, 175, 177
gorgoglianti' o cavitari, 175, 193
metallici, 176
orali, 175
post-espiratori, 175
sub-crepitanti, 175
tracheali, 175
Rapporto cardio-toracico
leuco-eritropoietico, 817
ventilazione/perfusione, 242, 245
R.A.S.T., 920
Raynaud, fenomeno di, 45, 75, 185, 202, 446
Reagine, 920, 921
Reazione di Paul Bunnel, 934
di Wassermann aspecifica, 931
di Weil Felix, 926
Reflessività normale e patologica, 704, 705
Reflusso biliare, 584
epato-giugulare, 131, 302, 326, 475
gastro-esofageo, 506, 514, 545, 548, 552
Regione precordiale, 251
Registrazione ecocardiografica, 426
Reifenstein, sindrome di, 890
Reiter, sindrome di, 103, 126, 775, 780, 812
Reklinghausen, neurofibromatosi di, 72
Relaxatio diaframmatica, 531, 589, 598
Rendu-Osler, morbo di, 78, 128, 836
Rene policistico, 481, 660, 674, 680
Rene/i, 28, 479, 657
dolore del, 493
ectopia del, 481
esclusione funzionale del, 676
indagini diagnostiche, 663
ingrandimento del, 481
manovre palpatorie, 479, 480, 481
radiologia del, 672
tubercolosi del, 674, 680
Renina, 99, 660
Renogramma, 679
Reografia, 443
Resistenza plessimetrica, 163
Resistenze globulari, 820
Resistenze respiratorie, 239, 240
delle vie aeree, 239
Resistenze vascolari periferiche, 201, 329
Respirazione, 150, 242
alterazione della frequenza, 151
dinamica della, 151
fase attiva della, 239
fase passiva della, 239
modificazioni emodinamiche, 242, 282
Respiro, 167
asimmetrico, 151
aspro e rude, 172
bronchiale, 171
broncovescicolare o intermedio o alitante, 170, 171, 172
costale, 171
di Kussmaul, 152
dissociato di Grocco, 152
incrociato di Wenckebach, 151, 318, 333, 465
interciso, 172
metamorfosante, 173
periodico di Biot, 152
periodico di Cheyne-Stokes, 106, 152
profondo, 151
puerile, 171
sibilante, 173
silenzioso
stridulo
superficiale, 151
Reticolo di Mya, 740, 758, 928
Reticoloendoteliosi, 833
Reticolo venoso
tipo cava-cava, 466, 469, 522
porta-cava, 466, 468, 522
portale puro, 468, 522
Retina, 118
emorragia, 118, 309
essudato, 118
occlusione vasi della, 119
spasmi, 119
Retinopatia diabetica, 118, 119
ipertensiva, 309
Retropneumoperitoneo, 338, 486
Retzius, sistema di, 524
Rettocolite ulcerosa, 512, 514, 602, 603
Reumatest, 776, 803, 813
Reumatismo articolare acuto, 775, 813
degenerativo (artrosi), 775, 778, 784
fibromiositico, 782
palindromico, 776
Reverse T3, 865
Ricambio idro-elettrolitico, 889
deficit di acqua, 890
deficit di calcio, 894
deficit di fosforo, 895
deficit di magnesio, 896
deficit di potassio, 893
deficit di sodio, 892
eccesso di acqua, 891
eccesso di calcio, 894
eccesso di fosforo, 895
eccesso di sodio, 893
iponatriemia nella disidratazione, 892
iponatriemia nella iperidratazione, 892

iponatriemia nella normoidratazione, 893
Riedel, lobo di, 475
tiroidite di, 135
Ricerca di sangue occulto, 524
Rickettsiosi, 926, 928
Rientramenti inspiratori, 151, 333
della punta cardiaca, 253, 318
precordiali, 253
Riflesso/i, achilleo, 704
addominale, 705
anale, 706, 753
bradicardico di Braham, 296
bulbo-cavernoso, 753
celiaco, 752
corneo-congiuntivale, 705, 723
cremasterico, 706
cubito-pronatore, 704
della triplice retrazione, 706
di accomodazione, 117
di attitudine, 706
di automatismo spinale, 606
di Bainbridge, 314
di Bechterew, 706
di Bing, 706
di Broadbent, 318
di Chaddock, 706
di estensione crociata, 706
di Ganfini, 706
di Gordon, 706
di Henri-Gauer, 250
di Mendel-Bectherew, 706
di Oppenheim, 706
di Rossolino, 706
di Schaffer, 706
di Von Euler e Lilystrand, 247
faringeo, 128, 705
fotomotore, 117, 751
idiomuscolare, 705
masseterino, 704
medio-plantare, 704
medio-pubico, 704
oculo-cardiaco, 752
osteo-periostei, 704
osteo-tendinei, 743
palatino, 128
plantare, 706
policinetico o diffuso, 705
posturali, 752
propriocettivi, 101
pupillari, 751
radioflessore, 704
rettale, 753
rotuleo, 704
scrotale, 753
tendinei, 704
tricipitale, 704
vescicale, 753
viscero-motore, 26
Rigetto-trapianto renale, 662
Rigidità articolare, 773, 781
extrapiramidale, 707, 709
Rigurgito, 507
Rigurgito dal naso, 725
Riley-Day, sindrome di, 753
Rima-Trendelenburg, manovra di, 298
RIND (reversible ischemic neurological deficit), 745
Rinite, 36, 120, 919, 931
vasomotoria, 36, 120
Rinne, prova di, 724
Rinofima, 78, 120
Ripolarizzazione, 359
Riserva funzionale cardio-respiratoria, 402
miocardica, 325
Riso e pianto spastico, 708
RIST, 920
Ristagno gastrico, 564
Ritenzione urinaria, 37, 662
Ritmo/i
a quattro tempi, 267
a tre tempi, 408
del seno coronarico, 369
di galoppo, 263, 266, 324, 409, 861
di sommazione, 410
ectopico atriale, 369
giunzionale, 365, 368
idioventricolare, 365
nodale, 369
sinusale, 365
pendolare, 269, 315, 320
Rivalta, prova di, 196
Rivero-Carvalho, segno di, 279, 322, 414
Reomeld-Ceconi, sindrome di, 510
Roger, soffio di, 279
Romberg, segno di, 710, 712, 736
Ronchi, 173
Rosacea, 78
Rosario acromegalico, 855
Rosario rachitico, 787
Rosenbach, segno di, 115, 863
sindrome di, 510
Rosolia, 930
Rossolino, riflesso di, 706
Rosving, segno di, 492
Rotor, sindrome di, 525
Rotula, ballottamento della, 102, 771
Rullio, o rumore di bassa frequenza, 275
Ruminazione, 506
Rumore bronzino di Trousseau, 170
Rumori
accessori pleurici, 176
bronchiali, 173
cardio-polmonari, 277
di trottola, 132, 301, 823
endocardici, 269, v. soffi
esocardici, 269, 277, 417
extrapericardici, 277
pericardici, 269, 277, 418
peristaltici, 506
pleuro-pericardici, 277, 418
polmonari, 175
respiratori accessori, 173
Rumpel-Leed, prova di, 839
Ruota o troclea dentata, 708

Sacroileite, 778
Saffismo, 38
Sahli, ghirlanda vascolare di: v. corona di Schwessiger
Saint, sindrome di, 514, 535
Sainton, segno di, 115
Sarcoidosi, 101, 214, 833
Satiriasi, 38
Saturnismo, 539
Sbadiglio, 35
Scabbia, 92
Scadding, sindrome di, 201
Scafocefalia, 111
Scala di Levine, 270
Schaffer, riflesso di, 706
Schatzki-Kramer, anelli di, 557
Schilling, test di, 563
Schmidt, punto di, 489
Schoenlein-Henoch, sindrome di 539, 657, 780
Schwartz-Barter, sindrome di, 201
Scheletro, 771, 785
erosioni osteoblastiche, 803, 808, 809, 812
erosioni osteolitiche, 803, 808, 809, 812
Schermografia, 206
Schiocco d'apertura, 267
della mitrale, 408
della tricuspide, 408

Schistocitosi, 821
Schistosomiasi, 927
Schwessiger, corona di, 148
Scialoadenite, 128
Scialorrea, 128, 508
Scintigrafia
articolare, 811
cerebrale, 767
epatica, 636, 638
miocardica, 436
ossea, 803
pancreatica, 588
polmonare, 231
renale, 682
splenica, 638
tiroidea, 867
Sclera, 116
bleu, 116, 785
Scleroderma pigmentoso, 91
Sclerodermia, 78, 89, 204, 330, 775, 812
Sclerosi a placche (sclerosi multipla o polisclerosi), 736
laterale amiotrofica, 734
Scompenso cardiaco, 321, 325
acuto, 326
cronico, 326
destro o congestizio, 322, 326
latente, 326
manifesto, 326
sinistro, 321, 326
Scorbuto, 913
Scotoma, 719
Scrosci articolari, 773, 781
Sdoppiamento dei toni cardiaci
fisiologico, 265, 404, 405
patologico, 265, 406
fisso, 265
paradosso, 265
Seborrea, 96, 204
Segmenti polmonari, 141
Segnapassi migrante, 368
Segno/i
bulbo-mimico, 743
del colpo d'ascia, 346
del contatto lombare, 481
del soldo, 170
del 3 rovesciato, 588
del ventaglio o di Duprè, 706
della cava, 643
della cordicella, 593
dell'onda, 559
dell'impronta estrinseca, 559
dell'inversione dei restringimenti cardio-diaframmatici, 559
della tasca, 559
delle pliche mucose a raggiera, 559
dell'indice, 566
dello scollamento, 211
di Aazon, 490
di Abadie, 736
di Argyll-Robertson, 117, 539, 723, 736
di Ascoli, 284
Babinski, 706
di Bastedo, 490
di batacchio di campana, 559
di Bell, 113, 723
di Binde, 739
di Blumberg, 489, 492, 536
di Boeri, 155
di Bornholm, 18, 928
di Broadbent, 318, 333
di Brudzinski, 739
di Campanacci, 49
di Cardarelli, 132, 255, 334
di Concato, 155
di Condorelli, 335
di Chwosteck, 876
di D'Amato, 173, 335
di Darlrymple, 115, 863
di D'Espine, 178, 199, 335
di De La Camp, 169, 199, 335
di De Musset, 130, 284
di Duroziez, 295
di Ebstein, 132, 255, 260, 317, 334
di Escudero-Nemenov, 211
di Ewart, 260, 317
di Federici, 155
di Fradà, 335
di Frank, 113
di Friederich, 318, 334
di Frugoni, 335
di Ganfini, 706
di Gendrin, 261, 317
di Gibson, 261
di Giordano, 28, 932
di Graefe, 115, 863
di Harzer, 254, 322,
di ingrandimento del
atrio destro, 350
atrio sinistro, 350
ventricolo destro, 350
ventricolo sinistro, 350
di Jeffroy, 115, 863
di Kernig, 739
di Korany-De La Camps, 169, 197, 335
di Koplik, 126, 928
di Kramer, 164, 197, 199
di Maranòn, 132
di Meige, 706
di Moebius, 115, 863
di Murphy, 475, 489
di Negro, 723
di Oliver, 132, 254, 334
di Pemberton, 131, 333
di Petruski, 169
di Pins, 261, 317
di Pitres, 170
di Rivero-Carvalho, 279, 322, 414
di Rosembach, 115, 863
di Rovsing, 492
di Sainton, 115
di Stellwag, 115, 863
di Stierlin, 539
di Troisier, 133
di Trousseau, 170, 754, 876
di Villa, 132, 318, 334
di Von Wahl, 536
di Wess, 754
indicativi, di infezione batterica, 926
di infezione da Rickettsie, 926
di infezione virale, 926
di malattie infettive, 925
patognomonici, 2
aspecifici, 2
caretteristici, 2
venoso paradosso, v. polso venoso paradosso
Sella turcica, 847
Semeiotica, 1
diretta: v. semeiotica fisica
fisica, 2, 6
generale, 1
indiretta, 3
speciale, 111
Seno
carotideo, prova del, 752
compressione del, 336
sindrome del, 33, 294
cavernoso, 113
Sensibilità: varie forme di, 714, 718, 719
barestesica, 718
corticale, 719
dello schema corporeo, 719
disturbi obiettivi, 715
di tipo periferico, 718
di tipo radicolare, 718

dolorifica profonda, 719
dolorifica superficiale, 718
gustativa, 723, 725
ilognosica, 719
olfattiva, 719
pallestesica, 719
profonda, 718
spaziale, 719
stereognosica, 719
superficiale, 718
tattile, 718, 719
termica, 718, 719
Sensorio, 104
Sepsi, 926, 933
acuta, 539
Sessuale, attività, 38
Sete, 36
Setticopiemia, 926
Setto interventricolare
comunicazione, 279, 310
perforazione, 310
Sferocitosi, 821
Sfigmografia ultrasonica ad effetto Doppler, 444
Sfigmogramma
carotideo, 42
periferico, 285
Sfigmomanometro, 304
Sfigmooscillometro, 306
Sfintere
di Payr, 489
esofageo inferiore (LES), 506
Sforzo fisico: risposta cardiocircolatoria, 312
Sfregamento/i
epatico, 506
pericardici, 254, 277
peritoneali, 506
pleurico, 176
pleuro-pericardico, 177, 254, 277
raspante, 177
splenico, 506
Shock, 317, 329, 840
allergico, 920
anafilattico, 330
cardiogeno, 329
cardiovascolare, 329
da disidratazione, 330
da neurovasodepressione, 329
da schiacciamento o da ustione, 330
emorragico, 329
endotossinico, 330
ipovolemico, 525
periferico, 329
tossinico, 926
Shunt porto-sistemico intraepatico, 625
Shy-Drager, malattia di, 753
Sicard-Collet, sindrome di, 726
Sicosi, 94
Sideremia, 819
variazione della, 820
Sieroagglutinazione di Widal-592
di Weil-Felix, 926
Sifilide, 85, 90, 101, 120, 928, 930
Sifiloderma papuloso, 84
Sifiloma, 120
Sigmoidite, 483
Silenzio ascoltatorio, 306
peristaltico, 536
respiratorio, 172
Silicosi, 211
Silico-tubercolosi, 214
Simmonds, morbo di, 38, 67, 310, 856
Sincope, 33, 250, 316, 329
Sindrome/i
adreno-genitale, 61, 94, 103
alterna ipoglossica inferiore, 701
alterna ottico piramidale, 745
atelettasica, 193
bronchiettasica, 198
bronco-asmatica, 187
cavitaria, 197
coronario-cerebrale di Chini, 320, 748
da addensamento polmonare, 190
da carcinoide, 541
da compressione radicolare, 784
da compressione dell'arteria vertebrale, 784
da costola cervicale, 750, 794
da furto della succlavia, 292, 746
da glaucoma, 542
da ipersomatosatinemia, 542
da malassorbimento, 539
da piccolo stomaco, 541
da preeccitazione ventricolare, 377
da versamento pleurico, 194
del dorso diritto, 322, 794
del ganglio stellato, 753
del lobo medio, 194, 211
del piccolo pettorale, 730
del seno carotideo, 33, 294
del seno cavernoso, 723
del tunnel carpale, 727, 782, 855
del tunnel tarsale, 782
dell'ansa afferente, 541
della catena dorso-lombare, 753
della cauda equina, 730
della fessura sfenoidale, 723
della flessura epatica, 510
della flessura splenica, 510
delle gambe senza riposo, 69
dell'esofago molle, 552
dell'intestino corto, 563
dello scaleno anteriore, 19, 191, 728
di Achard-Thiers, 93
di Adie o pseudotabe papillotonica, 117, 723, 736, 753
di Babinski-Frölich, 65
di Babinski-Nageotte, 701
di Barre-Lieou, 753, 784
di Barret, 557
di bassa perfusione cerebrale cronica, 748
di Behçet, 126, 781
di Benedickt, 700, 745
di Bernard-Horner, 114, 117, 193, 218, 723, 735, 753
di Boerhaave, 515, 524, 548, 559
di Bornholm, 18
di Brown-Séquard, 10, 701, 735
di Budd Chiari, 519, 522
di Caroli, 717
di Caroli-Padaf-Alliot, 15
di Chedrak-Higashi, 837
di Claude, 700, 745
di Conn: v. iperaldosteronismo primario
di Cruveiller-Baumgarten, 522
di Cushing, 49, 65, 203, 879, 880
di De Toni-Fanconi-Debrè, 893
di Down, 48
di Dubin-Johnson, 525, 605
di Ehlers-Danlos, 838
di Felty 502, 776
di Foville-Gubler, 701, 745
di Froelich, 65, 890
di Froelich-Babinski, 890
di Froin, 758
di Gardner, 584, 603
di Gauchois-Eppinger-Frugoni, 479
di Gebinen: v. narcolessia
di George, 923

di Gilberg, 525
di Goodpasture, 193, 657
di Guillain-Barré-Strohl, 732
di Hamman Rich, 201, 209
di Hurler o gargoilismo, 57, 117
di Kallman, 890
di Kartagener, 198
di Kimmestiel-Wilson, 658
di Kleine-Levin, 35
di Klinefelter, 60, 883, 890
di Klippel-Feil, 129
di Klippel-Trénauney, 61
di Koernig, 506
di Laurence-Moon-Bield, 65 890
di Lériche, 38, 292, 484
di Lesck-Nyhan, 909
di Lichthein, 734, 825
di Lobstein, 57, 116
di Löffler, 189, 921
di Lowe, 895
di Lucey-Driscoll, 525
di Lutembacher, 310
di Mallory-Weiss, 515, 524, 559
di Marchesani, 118
di Marfan, 59, 117, 838, 856
di McLeod, 190
di Meigs, 494, 504
di Menetriere, 540, 562
di Ménière, 32
di Mickulicz, 113, 128, 828, 832
di Morgagni-Adams-Stokes, 33, 34, 250, 316
di Morgagni-Morel, 15, 65, 93, 764
di Morquio, 57, 117
di Morris, 890
di Neri-Barré-Lieou, 32, 784
di Pancoast, 193, 218
di Patterson-Brown-Kelly, 557
di Peutz-Jeghers, 71, 121, 514, 584, 603
di Pick, 318, 504
di Pickwick, 35, 64, 202
di Plummer-Winson, 38, 124, 128, 824
di Porfour du Petit, 753
di Prader-Labhart, 65, 890
di Printzmetal-Massuni, 17, 319, 784
di Raynaud, 45, 75, 78, 203
di Reinfenstein, 890
di Reiter, 103, 126, 775, 780, 812
di Rieser-Russel, 734, 825
di Riley-Day, 753
di Roemheld, 19, 510
di Rosenbach, 510
di Rotor, 525
di Saint, 514, 535
di Schwartz-Bartter, 203
di Sheehan, 38, 856
di Sicard-Collet, 726
di Sjögren, 117, 124, 204, 776, 921
di Stein-Leventhal, 93
di Steven-Johnson, 126
di Still, 502, 776
di Swyer-James, 190
di Tapia, 726
di Tietze, 18, 784
di Troell-Junet, 61
di Turner, 57, 129, 890
di Van der Hoeve, 116, 117
di Vernet, 726
di Von Willebrand o pseudo-emofilia vascolare, 836
di Wallember, 701, 744
di Waterhouse-Friederichsen, 539
di Werner-Morrison, 542
di Wirchow-Seckel, 57
di Wiskott-Aldrich, 837, 838
di Wolff-Parkinson-White, 265, 377, 380
di Zollinger-Ellison, 541, 542, 562, 563
discinetiche del colon, 596
dispeptica gastrica, 509
dispeptiche non ulcerose, 578
dolorosa da costola fluttuante, 18, 493
emorragiche, 840
enfisemosimili, 186
epato-renale, 530
extrapiramidali, 707, 709
gastro-cardiaca, 19
intermedia, 22
  dolore nella, 22
ipercinetiche, 182, 312, 330
iperfibrinolitiche, 840
jato-coronarica, 25, 510
mediastinica, 332
menieriformi, 32
nefritica acuta, 657
nefrosica, 96, 658, 903
  da causa tossica, 658
  da disordini circolatori, 658
  da nefropatia amiloidotica, 658
  diabetica, 658
  gravidica, 658
  luposa, 658
  mielomatosa, 658
  mielomatosa, 658
  mista, 658
  primitiva, 658
neuro-anemiche, 734
  tipo Lichtheim, 825
  tipo Rieser-Russel, 825
oculo-pupillare irritativa del simpatico cervicale, 334, 753
oculopupillare paralitica di Claude-Bernard-Horner, 334, 701, 735, 753
pallidale, 709
paraneoplastiche, 92, 203
peduncolare alterna anteriore di Weber, 700, 745
post-flebitica, 297
post-infartuale di Dressler, 320
post-prandiale tardiva, 541
post tachicardica, 376
proteinodisperdenti, 540
protuberanziale alterna di Millard-Gubler, 700, 745
pseudo-bulbare, 748
reattive da medicamenti, 921
spalla-mano, 782
striate, 709
tardive da congelamento, 294
vaso-vagale, 32
vertebro-coronarica, 18
Singhiozzo, 510
  epidemico, 511
Sintomo/i
  di Wahl, 463, 536
  extrapiramidali, 707
  obiettivi o segni, 3
  soggettivi, 3
Sintomo di Wahl, 463, 536
Sinusiti, 36
Siringomielia, 735
Sistema
  cerebellare, 709
  di Retzius, 524
  extrapiramidale, 706
  nervoso, 697
  nocicettivo, 9
  vegetativo, 749
    disturbi del, 735, 742
Sistole
  da scappamento o evasione, 372
  in eco, 287
Sitofobia, 37

Situazioni dolorose acute addominali, 513
Situs viscerum inversus, 492
Sjogren, sindrome di 117, 124, 204, 776, 921
Skodismo, 163
Slargamento del fascio cardiovascolare, 261
Slivellamento del tratto S-T, 893
Sodio, 892
Sodoku, 930
Soffi cardiaci, 269, 410
a diamante, 275
ad alta gittata, 272, 279
anorganici o funzionali, 270, 271
caratteristiche dei, 270, 410
continui, 270, 275, 281, 417
da eiezione, 269, 275, 414, 415
da deflusso, 275, 279
da eiezione, 269, 275, 414, 415
415
diastolico, 275, 415
differenziazione dallo sfregamento, 277
funzionali, 270, 411, 412
frequenza dei, 270
innocenti, 270, 271, 412
intensità dei, 269, 270
localizzazione dei, 270, 274
metallici, 264, 274
musicali, 270, 274
olosistolici, 327
organici, 270, 413
origine dei, 269
propagazione dei, 274, 278, 279
significato diagnostico dei, 272
sisto-diastolici, 275, 281, 417
sistolici, 275, 413
Soffio
anforico, 173, 196
bronchiale, 171, 172
cardio-polmonare, 417
carotideo, 131, 749
carotideo-vertebrale, 749
da colonna dorsale diritta, 6
da prolasso della mitrale o da rigurgito mitralico, 277
dell'arteria renale, 506
dell'arteria vertebrale, 131, 747, 749
di Austin-Flint, 275, 281
di Graham-Still, 281, 322
laringeo, 171
sistolico periombelicale, 506
sistolico su tessuti riccamente vascolarizzati, 2
tardivo, 280
versatile, 173
Soglia renale per il glucoso, 897
Somatomedina, 853
Somatostatina, 881
Somatotropo, 853
test di inibizione, 855
test di stimolo, 853
Sonda di Métras, 225
Sondaggio
duodenale, 586, 607
gastrico, 561
Sonno, 34
Sonno paradosso o disincronizzato, 35
Sonnolenza, 104, 893, 895
Sopore, 104
Sopracciglia, 113
Sopraslivellamento del tratto S-T, 389
Sordità di percezione, 724
Sordità di trasmissione, 724
Sorpiro, 35
Sottocutaneo, 61
Sottoslivellamento del tratto S-T, 388
Sovraccarico ventricolare, 254
Spasmi extrapiramidali, 708
Spasmo, 13, 14, 708
carpo-podalico, 754
dell'esofago, 25, 543, 552
di torsione, 708
isterico, 552
muscolare, 772
Spasmofilia, V. tetania latente
Spazio
morto anatomico, 241
morto effetto di, 241, 246
morto funzionale, 241
retrocardiaco, 343
retrosternale, 343
semilunare di Traube, 161, 167, 194, 502, 530
Sperma, 882
caratteristiche, 882
Spermiogramma
Spider nevi, 77
Spirali di Curshmann, 187
Spiroergometria, 402
sec. Knipping, 402
Spirometria, 237
Splancnomegalia, 855
Splenectomia, 833, 834
Splenocontrazione adrenalinica, 479, 482, 500
Splenomegalia, 479, 833, 834
cause, 501
congestizia, 479
diagnostica differenziale, 501
forma, 500
tromboflebitica, 479
varia consistenza, 479
vari gradi, 479, 500
Splenoportografia, 518, 519
Spondilite anchilosante, 777, 789, 792, 793, 794, 812
Spondilite rizomielica, 778
Sprue tropicale, 99, 590
Squama, 86
Squamo-crosta, 90
Starnuto, 35
Stasi
epatica, 504
polmonare, 326
venosa, 99
Stato di male asmatico, 187
Statura, 52, 54, 889
difetti di, 54
eccessiva, 59
Staub-Tragott, test di, 900
Steatorrea, 512, 586, 590
Steatosi epatica, 473
Steinert, malattia di, 733
Stellweg, segno di, 115, 863
Stenosi
aortica valvolare, 278, 279, 328, 414, 430, 432
sopravalvolare, 279
sottovalvolare, 279, 324
congenita dell'aorta, 311
delle anse ileali, 593
dell'arteria vertebrale, 131
esofagee, 545, 546, 557
istmica o coartazione dell'aorta, 311
pilorica, 482
polmonare, 311
infundibolare, 278, 414
valvolare, 278, 311, 414
sub-aortica ipertrofica idiopatica, 279, 324
tricuspidale, 281, 327, 408
mitralica, 281, 408, 413, 430, 432
Steppage, 730
Stereografia, 206
Sterilità, 888
accertamenti diagnostici, 888

Stetoscopio nucleare, 435
biauricolare, 8
Steven-Johnson, sindrome di, 126
Stein-Leventhal, sindrome di, 93
Stierlin, segno di, 593
Still, morbo di 776
Stimolazione vagale, 367
manovre di 367
Stipsi, 38, 511, 513, 861, 879, 895
acuta, 511
cronica, 511
da accumulo, 511
pelvi rettale, 511
Stokes, collare di, 149, 333
Stomatite, 126
aftosa, 126
catarrale, 126
dei fumatori, 128
fibrinosa preudomembranosa, 127
gangrenosa, 127
ulcerosa, 127
vescicolosa, 126
Stomaco, 482
area semilunare dello, 502
dilatazione dello, 564
distensione artificiale dello, 483
diverticoli dello, 566
dolore, 26
esami di laboratorio, 560
palpazione, 482
percussione dello, 502
ptosi dello, 564
radiologia, 563
studio della motilità dello, 566
spasmi dello, 566
tumori, 569, 571, 582, 583
cancro iniziale, 571
Stomatite di Plaut-Vincent, 125
Stomatiti, 125, 126
Strabismo, 30, 116, 720
convergente, 720
divergente, 720
Stradiotti, manovra di, 502
Stranguria, 36, 667, 932
Stratigrafia del torace, 206
Stress, 840
Stria/e
atrofiche, 89
di Franke, 148
di Kerley, 354
meningitica, 739
rubrae, 89, 465, 878
Stridore laringeo, 182
Strumite, 135
Subedema, 98
Subittero, 525
Sublussazione, 102
Subocclusione intestinale, 483
Succo gastrico, 561, 563
dosaggio dei componenti del, 563
Succo pancreatico, 586
Succussione ippocratica, 153, 178, 198
Sudamina, 97
Sudorazione, 42
Sulfoemoglobinemia, 183
Suono di percussione, cambiamenti del, 169
Suono di percussione del polmone
caratteristiche, 156
chiaro, 156
di Biermer, 169
di Eickhorst, 169
di Freidreich, 169
di Gerhardt, 169
di Skoda, 163, 169
di Wintrich, 169
iperfonetico, 163
ipofonetico, 164
laringo-tracheale di Williams, 158, 169
metallico, 163, 169
ottuso, 163, 165
sub ottuso, 164
timpanico, 163, 169
Suoni di pentola fessa, 164, 169
scatola, 163
Sviluppo psico somatico, 311
Swan-Gans catetere flottante di, 442
Swjer-James, sindrome di, 190

Tabe dorsale, 736
TAC, 233
addome, 647
cranio, 767, 848
fegato e vie biliari, 647
mediastino, 337
milza, 648
pancreas, 588, 648, 649
rene, 684
torace, 233
Tâche noire, 79
Tachicardia, 286, 324, 325, 326, 367, 368, 862
da fibrillazione atriale, 315
dei cardiopatici, 315
giunzionale, 368
parossistica, 250, 287, 375
sinusale, 286, 315, 366
sopraventricolare, 315, 375
ventricolare, 315, 376
Tachisfigmia, 286
Takayasu, malattia di, (m. senza polso), 119, 292
Talassemia, 821, 825, 834
major, o m. di Cooley, 791, 825
minima, 825
minor, 825
Tamponamento cardiaco, 292, 317
Tapia, sindrome di, 726
Tatto, 719
Tatuaggio, 73
TBC, 85, 101, 102, 929, 930
asfittica, 199
forma simil-tifoide, 199
intestinale, 593
meningea, 199
miliare, 199, 216
ossea, 780
polmonare, 199, 214, 217
cavitaria, 200, 218
essudativa (o nodulare), 200
fibrosa, 217
post-primaria, 199
primaria, 199, 214
ulcero-caseosa, 200
ulcero-fibrosa, 217, 218
Telarca, 888
Teleangectasia emorragica ereditaria, 78, 128, 836
a carta moneta, 528
venulari, 76
Temperatura, 39
Tempi di circolo, 327
determinazione dei, 185, 443
metodi obiettivi, 443
soggettivi, 443
negli arti, 443
Tempi meccanocardiografici, 421, 422
Tempo di coagulazione, 842
di emorragia, 844
di protrombina, 604
Tendinite, 782
Tendomiosi, 783
Tenesmo rettale, 512
vescicale, 36
Tenosinovite, 772, 782
Tensiogramma ventricolare, 325
Tenue, esplorazione del, 589

Termografia, 749
ad infrarossi, 448
Termogramma, 448
Termometria cutanea, 446, 447, 752
Tessuto adiposo, 61
atrofia distrettuale, 67
Test/s
al glucagone, 587, 901
al sudore, 198
alla bombesina, 563
alla fluoresceina, 443
con glucosio e cortisone, 901
con tolbutamide, 900
da carico orale di glucosio, 587, 899
da carico venoso di glucosio, 587, 899
da doppio carico orale di glucosio, 900
del tapis rouland, 401
dell'emoglobina glicosilata, 902
dell'impronta, 199
dell'orripilazione, 752
della degranulazione dei basofili, 921
della sensibilità all'insulina, 901
della sudorazione, 752
di Bernstein, 548
di Conn e Fajans, 901
di Coombs, 921
di degranulazione dei basofili, 921
di Grossmann, 548
di inibizione delle rosette, 662
di livello intellettivo e di efficienza, 698
di Master, 401
di Mirelli e Fichera, 582
di personalità, 698
di provocazione bronchiale aspecifici, 248
di Querido, (v. tests con TSH),
di Schilling, 563
di Staub-Tragott, 900
di Thomas, 659, 932
di Werner, (v. testo di inibizione con T³)
ergometrici, 400
intradermici, 934
sierologici, 933
Testicoli, 881
Testosterone, 882, 881
Tetania, 34, 102
ipocalcemica, 755, 876, 894
latente, 754, 876, 896
manifesta, 754, 876, 896
normocalcemica, 755, 876
Tetano, 102, 754
Tetralogia di Fallot, 311
Thomas, test di, 659, 932
Thomayer, prova di, 752
Thomsen, malattia di, 102, 331, 733, 877
TIA, (attacchi ischemici transitori), 309, 745, 748
carotidei, 745
vertebro-basilari, 292, 745
Tics, 708
Tietze, sindrome di, 18, 785
Tifo,
addominale, 123, 930
murino, 79, 928
Tigna, 94, 112
Timo, 877
prodotti del, 877
Timomi, 877
Tipo costituzionale, 53
Tirage, 171
Tireoglobulina, 865
Tireotossicosi, 135, 330, 865
Tiroide, 50, 51, 133, 859
concentrazioni ormonali sieriche, 859, 865
dosaggio del TSH, 866
immunoglobuline stimolanti la, 866
scintigrafia della, 867
nodulo caldo, 135, 867
nodulo freddo, 135, 867
test al TRH, 866
al TSH, 865
di funzionalità tiroidea, 863, 864
di inibizione con T³, 866
Tiroidite, 135
di Hashimoto, 135
granulomatosa, 135
lignea di Riedel, 135
subacuta di De Quervain, 135
Titolo antistreptolisinico, 803, 811, 813, 934
Tofi, 103, 113, 777, 789
Tomografia toracica, 205
Tono/i
cardiaco/i, 263, 403
aggiunti, 264, 268, 407
diastolici, 407, 408
impuri, 264, 269
di Korotkoff, 306
modificazioni dei, 263
muscolare, 698, 707, 712
protodiastolico della pericardite costrittiva, 408
quarto tono, 263, 404
sdoppiamento dei, 265
sistolici (cliks) 268, 407
terzo tono, 263, 404
timbro metallico dei, 264
Tonsillite, 127
Torace, 137
a barca, 144
a botte, 146
a cono, 146
a vespa, 145
ad imbuto, 144
allungato, 143
ascoltazione del, 170
astenico, 143
atletico, 144
carenato, 144, 855
cifoscoliotico, 146
cifotico, 145
cilindrico, 144
circolo venoso collaterale del, 148
con rosario rachitico, 145
dolore del, 16, 17, 18, 19, 154, 178
forma del, 142
ispezione del, 142
limiti del, 137
linee di repere sul, 138
margini polmonari sul, 141, 161
palpazione del, 153
percussione del, 156
ascoltata, 169
comparativa, 156, 163
topografica, 159
piriforme, 145
quadrato, 144
radiogramma del, 205
radioscopia del, 205
regioni del, 139
resistenza del, 154
retrazioni e dilatazioni del, 147
rientramenti inspiratori del, 150
scoliotico, 146
segmenti del, 141
Toracentesi, 195
Torcicollo, 783
spastico, 708
Torpore psichico, 105, 202, 891,

892
Tosse, 3, 176, 178, 326, 333
acuta, 180
convulsiva, 180
cronica, 180
secca, 179
umida, 179
Tossicomania, 104, 107
Toxoplasmosi, 78, 101, 926, 930, 932
Tracheo-bronchite, 191, 931
Transaminasi,
glutammico-piruvica, 914
glutammico-ossalacetica, 914
Transferrina, 819
Transonanza plessimetrica, 170
Trasposizione dei grossi vasi, 311
Trasudato, 195
Tratto,
di Mahaim, 377
S-T, 362
Traube,
area semilunare di, 161, 167, 194, 502, 530
doppio tono di, 294
spazi semilunari di, 161
Tremore/i, 202, 708, 713, 862
a battito d'ali' (o flapping tremor), 713
alcoolico, 713
cinetico o intenzionale, 711
essenziale od idiopatico, 713
extrapiramidale, 708
fisiologico, 713
nel Basedow, 713
nella paralisi progressiva, 713
nella sclerosi a placche, 713
neurotico costituzionale, 713
post-emiplegico, 713
senile, 713
statico, 709, 712
Triade di Bodart, 593
di Saint, 514, 535
Triangolo,
di Einthoven, 361, 363
di Garland, 165, 194
paravertebrale opposto di Grocco, 165, 194
Trichinosi, 102
muscolare, 784, 927
Tricotillomania, 94
Trigeminismo, extrasistolico, 290
Trilogia di Fallot, 311
Tripsina, 586, 916
Trisma, 754
Troell-Junet, sindrome di, 61
Troisier, segno di 133
Tromboangioite,
di Glanzman, 838
obliterante, 293, 297
Trombocitopatie, 837, 838
acquisite, 838
congenite, 838
Trombocitopenie, v. piastrinopenie,
Trombocitosi, 837
Tromboelastogramma, 843, 844
Trombofilia, 119
Tromboflebite, 100, 297
migrante, 203
Trombosi, 448
della carotide, 745
della vertebrale, 745
parietale, 293
portale acuta, 537
venosa, 298
Tronchi venosi, velocità di conduzione dei, 764
Trottola, rumore di, 132
Trousseau,
rumore bronziono di, 170
segno di, 170, 754, 876
TSH, 852
T.S.I. (Thyroid Stimulating Immunoglobulin), 866
Tubercoloma, 217
del cieco, 483
Tubercolosi, 85, 101, 102, 593, 929, 930
Tubolopatia,
ereditaria, 895
secondaria, 895
Tumore/i
bronchiale, 193, 218
broncopolmonare, 20, 218
del cieco, 483
del colon, 534, 597, 602
del duodeno, 584
del fegato, 650
del pancreas, 494, 645
del peritoneo, 485
del rene, 660, 684, 686
del tenue, 595
dell'angolo ponto-cerebellare, 32
della milza, 502
della prostata, 812
della tiroide, 867, 872
dell'intestino, 483
dell'omento, 494
dello stomaco e del piloro, 26, 494, 582, 583
endocranici, 741
esofagei, 25, 557
fantasmi addominali, 483
ossei, 788, 794, 799
pleurici, 225
retroperitoneali, 485
Turbe della conduzione,
atrioventricolare, 380
intraventricolare, 382
Turgore delle giugulari, v. giugulari,
Turner, sindrome di, 57, 129, 890
Turricefalia, 111

Ulcera di Barret, 546, 577
duodenale, 26, 508, 524, 532, 533, 561, 568, 572, 584
esofagea, 25, 524, 557
gastrica, 26, 514, 524, 532, 533, 561, 568, 569, 581
peptica: dolore, 25, 26, 533
Ulcerazioni cutanee, 90
Ulcere varicose, 297
Ultrasuonografia Doppler cerebrale, 769
Unghia a "vetrino d'orologio", 95
Upper Esophageal Sfincter (U.S.F.), 552
Uranismo, 38
Urea, 663
clearance dell', 663
Uremia, 661, 838
terminale, 661
Uremidi, 77
Uricemia, 777, 811, 813, 908
Urine, 665
acido-5-idrossi-indolacetico, 669
acido urico, 666
acidificazione, 665
aspetto, 667
bilirubina nelle, 669
calcio, 666
cellule, 672
cilindri, 672
cistina, 666
cloro, 666
colore, 667
corpi chetonici, 669
elementi non organizzati, 671
elementi organizzati, 670

enzimi delle, 666
esame delle, 667
glucosio nelle, 668
lipidi nelle, 669
melanogeno nelle, 669
odore delle, 667
osmolarità delle, 668
peso specifico delle, 668
Ph delle, 668
porfirine, 669
potassio, 666
proteine, 668
quantità delle, 667
sedimento, 669
sodio, 666
Urobilinogeno, 669
Urografia, 486, 660, 673
endovenosa, 673
Urticaria factitia, 752
Ustioni, 99
gravi, 840
Utero ed annessi, dolore dell', 28, 488, 493

Vaginismo, 39
Valore ematocrito, 816
Valleix, punti di, 155, 715, 718, 719
Valsalva, manovra di, 282
prova di, 242, 752
Van der Hoeve, sindrome di, 116, 117
Vanishing lung, 190, 208
Vaquez, morbo di, 50, 826, 837
Varici, 297
esofagee, 298, 524, 548, 553, *557*
primitive, 297
secondarie, 297
vulvari, 298
Varicocele,
Vasculite,
allergica, 920, 921
sistemica (v. sindrome di Horton), 783
Vasculopatia occlusiva cerebrale, 33
Vasellinomi, 91
Vasi linfatici, 302
Velocità di eritrosedimentazione, 803, 811, 820, 924, 934
di flusso, 444
Vena cava,
inferiore, 149, 333, 466
superiore, 149, 333
ostruzione della, 149, 150
Vena porta,
accessoria, 522
ipotensione, della, 518
ostruzione della, 467, 518, 520
Vene, 296
ascoltazione delle, 301
di Retius, sistema delle, 524
funzione delle, 296
ispezione delle, 297
Venografia epatica retrograda, 623
Ventilazione, 233, 235, 238, 239
effetti sul circolo della, 242
interna, 241
parametri dinamici della, 236
statici della, 236
gas radioattivi nello studio della, 233
Verner-Morrison, sindrome di, 542
Vernet, sindrome di, 726
Verruche, 89
Versamento/i
cavitari, esami del, 195, 814
chiliforme, 195
chiloso, 195
colesterinico, 195
pericardico, 260, 350, 351, 352
peritoneale, 485, 502
saccato, 485
pleurico, 147, 163, 164, 165, 166, 167, 173, 179, 194, 221
a camicia, 165, 173, 192, 195
caratteri chimici del, 196
caratteri fisici del, 195
esame del, 195, 196
essudativo, 195, 197
libero, 166, 192, 195, 221
saccato, 167, 222
saccato interlobare, 167, 222
saccato parietale, 167
trasudativo, 165, 195, 196, 325
Vertebrale arteriografia della, 766
Vertigine/i, 31, 725, 742, 745, 879, 892
centrali, 32
d'altezza, 33
obbiettive, 31, 32
periferiche, 32
subiettive, 31, 32
Vescicola, 80
eczematosa, 80
erpetica, 80
Vettorcardiografia, 398
Vie,
accessorie di conduzione A-V, 377, 379
biliari, dolore delle, 27
piramidali, 689
urinarie, dolore delle, 28
Villa, segno di, 132, 318, 334
Villi intestinali, alterazioni dei, 590
atrofia dei, 590
Virchow-Seckel, sindrome di, 57
Virilismo, 94
Virosi respiratorie, 931
Virus epatite, 930
Vis a fronte, 331
Vitiligine, 70, 86, 879
Vitamine, 912
Voce,
belante, 178
bitonale, 180, 725
di Pulcinella, 178
eunucoide, 180
fioca, 180
nasale, 178, 180
profonda, 60, 861
rauca, 180, 861
timbro metallico della, 178
Volume,
cardiaco, 344
corpuscolare medio, 818
corrente, 236
di riserva espiratoria, 236
inspiratoria, 236
eritrocitario globale, 816
espiratorio massimo al secondo, 236
inspiratorio massimo al secondo, 237
plasmatico, 816
residuo, 236
totale del sangue, 816
ventilazione massimo al minuto, 236
ventilazione minuto, 236
Volvolo, 483, 536
Vomica, 180
Vomito, 106, 107, 508, 536, 741, 879, 892, 893, 895
cerebrale, 508
da ipertensione endocranica, 740, 741, 745, 748
psicogeno, 508
Von Euler e Lilyebrand, riflesso di

247
Von Wahl, 536
Von Willebrand, malattia di, 836

Waaler-Rose, reazione di, 803, 922
Wahl, sintomo di, 463, 536
Waldenström, macroglobulinemia di, 832, 903
Waldorf-Kaplan morbo di, 201
Wallemberg, sindrome di, 701, 744
Waldering pace-maker, 368
Waterhouse-Friederichsen, sindrome di, 539
Weber, prova di, 724
  sindrome peduncolare alterna anteriore di, 700, 745
Weiss, segno di, 754
Wenckemback, fenomeno di, 381
  profilo incrociato di, 151, 318, 333
  respiro crociato di, 465
Welhof, morbo di, 837
Werding-Hoffmann, v. atrofia muscolare
Werner-Morrison, sindrome di, 542
Wernicke, v. afasia sensoriale, 737
Whipple, morbo di, 514, 590
Wilander, distrofia distale di, 732
Williams, sindrome di, 278
  suono, laringo-tracheale di, 158, 169
Wilson, degenerazione epatolenticolare di, 709
Wintrich, cambiamento di suono di, 169
Wiskott-Aldrich, sindrome di, 837, 838
Wolf-Parkinson-White, sindrome di, 265, 377

Xantelasma, 85, 114
Xantocromo-carotenica, 73, 74
Xantomi, 82
  eruttivi, 907
  tuberosi, 907
Xeroderma pigmentoso, 91
Xeroftalmia, 117
Xerografia, 225, 226
Xerostomia, 128
Xerotomografia, 225

Zenker, diverticoli di, 553
Zoia, indice di, 592
Zollinger-Ellison, sindrome di, 541, 542, 562, 563
Zona coledoco-pancreatica, 489

Finito di stampare
nel mese di Dicembre 1982
dalle Offset Invicta s.p.a
per conto di Piccin Editore/Padova